ISSN 2072-8255

ВЕСТНИК

НАЦИОНАЛЬНОГО МЕДИКО-ХИРУРГИЧЕСКОГО ЦЕНТРА ИМ. Н.И. ПИРОГОВА

2024

том 19, номер 1

ВЕСТНИК
НАЦИОНАЛЬНОГО
МЕДИКО-ХИРУРГИЧЕСКОГО ЦЕНТРА
ИМ. Н.И. ПИРОГОВА

НАУЧНО-ПРАКТИЧЕСКИЙ ЖУРНАЛ
издается с 2006 г., выходит 4 раза в год

Журнал включен в перечень рецензируемых научных изданий, которые рекомендованы ВАК при Министерстве науки и высшего образования Российской Федерации для публикации результатов диссертаций на соискание ученой степени кандидата и доктора наук.

Все статьи публикуются бесплатно.

Редакция журнала доводит до сведения читателей, что в издании соблюдаются принципы международной организации «Комитет по издательской этике» (Committee On Publication Ethics – COPE).
Сайт журнала http://pirogov-vestnik.ru
Правила для авторов на русском и английском языке размещены на сайте.

BULLETIN
of PIROGOV
NATIONAL MEDICAL & SURGICAL
CENTER

THEORETICAL & PRACTICAL JOURNAL
PUBLISHED SINCE 2006 4 ISSUES PER YEAR

The journal is included into the List of the leading peer-reviewed editions which are recommended by the State Commission for Academic Degrees and Titles of the Ministry of Science and Higher Education Russian Federation for publication of dissertations results for competition of an academic degree of the candidate and doctor of science.

All articles are published for free.
The Journal follows the standards of publication ethics of the international organization «Committee On Publication Ethics» (COPE).
The journal's website: http://pirogov-vestnik.ru
Rules for authors in Russian and in English are available on the website.

СОДЕРЖАНИЕ

РЕДАКЦИОННЫЕ СТАТЬИ

ШЕВЧЕНКО Ю.Л., БОРЩЕВ Г.Г., КАТКОВ А.А., ЗАЙНИДДИНОВ Ф.А., СИДОРОВ Р.В., ОМАРОВ А.И.
4 ГИБРИДНЫЙ МИНИИНВАЗИВНЫЙ ХИРУРГИЧЕСКИЙ ПРИНЦИП СТИМУЛЯЦИИ ЭКСТРАКАРДИАЛЬНОЙ ВАСКУЛЯРИЗАЦИИ МИОКАРДА У БОЛЬНЫХ ИБС С ДИФФУЗНЫМ ПОРАЖЕНИЕМ КОРОНАРНОГО РУСЛА

ОРИГИНАЛЬНЫЕ СТАТЬИ

МАКСИМКИН Д.А., ХАЛАБУЗАРЬ В.А., ФАЙБУШЕВИЧ А.Г., ГИТЕЛЬЗОН Е.А.
9 АНАЛИЗ ФАКТОРОВ РИСКА ГЕМОРРАГИЧЕСКИХ ОСЛОЖНЕНИЙ У БОЛЬНЫХ ХРОНИЧЕСКОЙ ИШЕМИЕЙ, УГРОЖАЮЩЕЙ ПОТЕРЕЙ КОНЕЧНОСТИ

СУКОВАТЫХ Б.С., СУКОВАТЫХ М.Б., ГРИГОРЬЯН А.Ю., ГОРДОВ М.Ю.
14 РЕЗУЛЬТАТЫ АНТИКОАГУЛЯНТНОЙ ТЕРАПИИ ИНГИБИТОРАМИ ХА ФАКТОРА СВЕРТЫВАНИЯ КРОВИ ПРИ ТРОМБОЗАХ ГЛУБОКИХ ВЕН НА ФОНЕ ХРОНИЧЕСКИХ ОБЛИТЕРИРУЮЩИХ ЗАБОЛЕВАНИЙ АРТЕРИЙ НИЖНИХ КОНЕЧНОСТЕЙ У ЛИЦ ПОЖИЛОГО И СТАРЧЕСКОГО ВОЗРАСТА

РЫБАЧКОВ В.В., ХОХЛОВ А.Л., ШУЛЬГИНА М.А., БЕРЕЗНЯК Н.В., ЦАРЕВА И.Н., БАРАНОВ Г.А., ЗАВЬЯЛОВ Д.В., ЧЕРВЯКОВ Ю.В.
18 КЛИНИЧЕСКАЯ ЗНАЧИМОСТЬ ПОЛИМОРФИЗМА ГЕНОВ ADH1B, CYP2C19 (*2/*3) ПРИ ДЕСТРУКТИВНОМ ПАНКРЕАТИТЕ

КАЛИБАТОВ Р.М., АСЛАНОВ А.Д., ЛОГВИНА О.Е., ГАДАБОРШЕВА З.Р., КАРДАНОВА Л.Ю.
22 ПАТОМОРФОЛОГИЧЕСКИЕ И ФУНКЦИОНАЛЬНЫЕ ИЗМЕНЕНИЯ ЖЕЛУДОЧНО-КИШЕЧНОГО ТРАКТА В ОТДАЛЕННОМ ПЕРИОДЕ ПОСЛЕ МИНИИНВАЗИВНОЙ ХОЛЕЦИСТЭКТОМИИ

ГУЛОВ М.К., РУЗИБОЙЗОДА К.Р., НОСИРОВ Э.Ш., АЛИ-ЗАДЕ С.Г., НОСИРИ К.Н., САФАРОВ Б.И.
28 ПЕРСОНИФИЦИРОВАННЫЙ ПОДХОД В ХИРУРГИЧЕСКОМ ЛЕЧЕНИИ ОСТРОГО ПАНКРЕАТИТА

АГАФОНОВА А.А., ДОРОХИН А.И., КРУПАТКИН А.И., ХУДИК В.И., КАРПОВИЧ Н.И., ПИМАНЧЕВ О.В.
34 УЛЬТРАЗВУКОВЫЕ МОДИФИКАТОРЫ, КАК ДИАГНОСТИЧЕСКАЯ КОНЦЕПЦИЯ ТРЕХПЛОСКОСТНЫХ ПЕРЕЛОМОВ И ПЕРЕЛОМОВ TILLAUX У ДЕТЕЙ

ГИНИЯТОВ А.Р., ЕГИАЗАРЯН К.А., ТАМАЗЯН В.О., МИЛЕНИН О.Н., РАТЬЕВ А.П., ПОВАЛИЙ А.А.
40 АНАЛИЗ РЕЗУЛЬТАТОВ ЛЕЧЕНИЯ ПРИ АРТРОСКОПИЧЕСКОМ ВЫПОЛНЕНИИ ШВА СУХОЖИЛИЯ НАДОСТНОЙ МЫШЦЫ ПЛЕЧЕВОГО СУСТАВА

МАСЛЯКОВ В.В., КАПРАЛОВ С.В., УРЯДОВ С.Е., БАРСУКОВ В.Г., БАХАЕВ А.Д., КУЛИКОВ С.А.
46 СОСТОЯНИЕ ИММУННОГО СТАТУСА У ПАЦИЕНТОВ РАЗЛИЧНЫХ ВОЗРАСТНЫХ ГРУПП, ОПЕРИРОВАННЫХ ПО ПОВОДУ ТРАВМЫ СЕЛЕЗЕНКИ

CONTENTS

EDITORIAL

SHEVCHENKO YU.L., BORSHCHEV G.G., KATKOV A.A., ZAINIDDINOV F.A., SIDOROV R.V., OMAROV A.I.
4 EXTRACARDIAL STIMULATION OF MYOCARDIAL VASCULARIZATION IN PATIENTS WITH CORONARY ARTERY DISEASE WITH DIFFUSE CORONARY LESION USING A MINIMALLY INVASIVE HYBRID SURGICAL PRINCIPLE

ORIGINAL ARTICLES

MAXIMKIN D.A., KHALABUZAR V.A., FAYBUSHEVICH A.G., GITELZON E.A.
9 ANALYSIS OF RISK FACTORS FOR HEMORRHAGIC COMPLICATIONS IN PATIENTS WITH CHRONIC LIMB THREATENING ISCHEMIA

SUKOVATYKH B.S., SUKOVATYKH M.B., GRIGORYAN A.YU., GORDOV M.YU.
14 THE RESULTS OF ANTICOAGULANT THERAPY WITH INHIBITORS OF THE X FACTOR OF COAGULATION OF DEEP VEIN THROMBOSIS AGAINST THE BACKGROUND OF CHRONIC OBLITERATING DISEASES OF THE ARTERIES OF THE LOWER EXTREMITIES IN THE ELDERLY AND SENILE

RYBACHKOV V.V., KHOKHLOV A.L., SHULGINA M.A., BEREZNYAK N.V., TSAREVA I.N., BARANOV G.A., ZAVYALOV D.V., CHERVYAKOV YU.V.
18 CLINICAL SIGNIFICANCE OF ADH1B, CYP2C19 GENE POLYMORPHISM (*2/*3) IN CASE OF DESTRUCTIVE PANCREATITIS

KALIBATOV R.M., ASLANOV A.D., LOGVINA O.E., GADABORSHEVA Z.R., KARDANOVA L.YU.
22 PATHOMORPHOLOGICAL AND FUNCTIONAL CHANGES OF THE GASTROINTESTINAL TRACT IN THE LONG-TERM PERIOD AFTER MINIMALLY INVASIVE CHOLECYSTECTOMY

GULOV M.K., RUZIBOYZODA K.R., NOSIROV E.SH., ALIZADEH S.G., NOSIRI K.N., SAFAROV B.I.
28 PERSONALIZED APPROACH TO SURGICAL TREATMENT OF ACUTE PANCREATITIS

AGAFONOVA A.A., DOROKHIN A.I., KRUPATKIN A.I., KHUDIK V.I., KARPOVICH N.I., PIMANCHEV O.V.
34 ULTRASOUND MODIFIERS AS A DIAGNOSTIC CONCEPTION FOR TRIPLANE AND TILLAUX FRACTURES IN CHILDREN

GINIYATOV A.R., EGIAZARYAN K.A., TAMAZYAN V.O., MILENIN O.N., RATIEV A.P., POVALIY A.A.
40 ANALYSIS RESULTS ARTHROSCOPIC REPAIR OF THE SUPRASPINATUS TENDON OF THE SHOULDER JOINT

MASLYAKOV V.V., KAPRALOV S.V., UREDOV S.E., BARSUKOV V.G., BAHAEV A.D., KULIKOV S.A.
46 THE STATE OF THE IMMUNE STATUS IN PATIENTS OF VARIOUS AGE GROUPS OPERATED ON FOR SPLEEN INJURY

СОДЕРЖАНИЕ

ОРИГИНАЛЬНЫЕ СТАТЬИ

ШУБРОВ Э.Н., БАРЫШЕВ А.Г., ТРИАНДАФИЛОВ К.В., КОХАНОВСКИЙ И.М.
ИЗУЧЕНИЕ БЛИЖАЙШИХ И ОТДАЛЕННЫХ РЕЗУЛЬТАТОВ, А ТАКЖЕ КОСМЕТИЧЕСКИХ ЭФФЕКТОВ ПРИМЕНЕНИЯ НОВОГО СПОСОБА ЗАКРЫТИЯ РАНЕВОГО ДЕФЕКТА КРЕСТЦОВО-КОПЧИКОВОЙ ОБЛАСТИ ПОСЛЕ ИССЕЧЕНИЯ ПИЛОНИДАЛЬНОЙ КИСТЫ 50

АСАНОВ О.Н., ЗАЙЦЕВ А.Е., ВАХАЕВ Д.С.
О РАНОЗАЖИВЛЯЮЩИХ СВОЙСТВАХ ИЗЛУЧЕНИЯ ЭРБИЕВОГО ЛАЗЕРА 56

БОТАШЕВ Р.Н.
ХИРУРГИЧЕСКОЕ ЛЕЧЕНИЕ ПАЦИЕНТОВ С ВАРИКОЗНОЙ БОЛЕЗНЬЮ ВЕН НИЖНИХ КОНЕЧНОСТЕЙ, ОСЛОЖНЕННОЙ ОСТРЫМ ВОСХОДЯЩИМ ТРОМБОЗОМ БОЛЬШОЙ ПОДКОЖНОЙ ВЕНЫ 60

ВАХАЕВ Д.С., КОКОРИН В.В., КРАЙНЮКОВ П.Е.
РЕЗУЛЬТАТ КОМПЛЕКСНОГО ЛЕЧЕНИЯ ПАЦИЕНТОВ С ХРОНИЧЕСКОЙ ХИРУРГИЧЕСКОЙ ИНФЕКЦИЕЙ МЯГКИХ ТКАНЕЙ В СТАЦИОНАРЕ 64

БАРХАТОВА Е.П., САНТОРО Э.Ю., ПАРОХОНЬКО Ю.С.
РАСЧЕТ ОПТИЧЕСКОЙ СИЛЫ ИНТРАОКУЛЯРНЫХ ЛИНЗ У ПАЦИЕНТОВ ПОСЛЕ ПЕРЕНЕСЕННОЙ РАДИАЛЬНОЙ КЕРАТОТОМИИ В РЕАЛЬНОЙ КЛИНИЧЕСКОЙ ПРАКТИКЕ 68

ДАВИДЬЯН С.Ю., КИРЮХИНА Н.А., РЫБАКОВА Д.В.
ОПЫТ ПРИМЕНЕНИЯ ПРЕПАРАТА ОЛОКИЗУМАБ (АРТЛЕГИА) — НОВОГО ИНГИБИТОРА ИЛ-6 У ПАЦИЕНТОВ С РЕВМАТОИДНЫМ АРТРИТОМ СРЕДНЕЙ И ВЫСОКОЙ АКТИВНОСТИ 71

ЗИНОВЬЕВА А.В., РОКИНА О.А., СУХАРЕВА А.С., КУТЕФА Е.И., ЖИБУРТ Е.Б.
ФЕНОТИП СИСТЕМ ГРУПП КРОВИ MNS, DUFFY, KIDD, LUTHERAN, LEWIS, KELL И P1PK У ДОНОРОВ ХАНТЫ-МАНСИЙСКА 78

ХАМИТОВ Р.Г., АЮПОВА Р.Ф., ШЕСТАКОВ Е.А., ШАЛЫГИН Л.Д., ЖИБУРТ Е.Б.
О НЕОБХОДИМОСТИ СОВЕРШЕНСТВОВАНИЯ ОТВОДА ДОНОРОВ КРОВИ 81

ОБЗОРЫ ЛИТЕРАТУРЫ

КУРАНОВ П.И., ДУБАР Э.А.
СОВРЕМЕННЫЕ ПОДХОДЫ К ЛЕЧЕНИЮ БОЛЬНЫХ АНЕВРИЗМОЙ БРЮШНОЙ АОРТЫ И МУЛЬТИФОКАЛЬНЫМ АТЕРОСКЛЕРОЗОМ 86

БЕЛИДА А.И., ТИХОМИРОВА А.Д., КИПИНА Е.Г., ЦУРИКОВА Е.А., ШОРИНА К.Н.
КОМПЛЕКСНЫЙ ПОДХОД К ДИАГНОСТИКЕ ИШЕМИЧЕСКОЙ БОЛЕЗНИ СЕРДЦА В МОЛОДОМ ВОЗРАСТЕ 93

КЛИМОВСКИЙ С.Д., ГАЗАРЯН Г.Г., КРИЧМАН М.Д.
ПРИМЕНЕНИЕ ТРЕХМЕРНОГО МОДЕЛИРОВАНИЯ И ПЕЧАТИ В НЕЙРОХИРУРГИЧЕСКОМ И ЭНДОВАСКУЛЯРНОМ ЛЕЧЕНИИ ПАЦИЕНТОВ С ИНТРАКРАНИАЛЬНЫМИ АНЕВРИЗМАМИ 99

БОТАШЕВ Р.Н.
ВАРИКОЗНАЯ БОЛЕЗНЬ ВЕН НИЖНИХ КОНЕЧНОСТЕЙ: СОВРЕМЕННОЕ СОСТОЯНИЕ ПРОБЛЕМЫ 106

СЕМЕНЦОВ К.В., БОЯРИНОВ Д.Ю., МЯНЗЕЛИН М.Н., КОШЕЛЕВ Т.Е.
СОВРЕМЕННЫЕ ПОДХОДЫ К ОЦЕНКЕ ВЛИЯНИЯ МЕХАНИЧЕСКОЙ ЖЕЛТУХИ НА ФУНКЦИОНАЛЬНОЕ СОСТОЯНИЕ ПЕЧЕНИ 110

СПИРИН О.А., АГАНЕСОВ А.Г., АЛЕКСАНЯН М.М., СЕДУШ Н.Г.
МЕТОДЫ ФИКСАЦИИ И ШЕЙНОГО СПОНДИЛОДЕЗА ПРИ ШЕЙНОЙ ДИСКЭКТОМИИ 115

СУРОВ Д.А., КОНОПЛЕВ Н.А., АЛИМОВ П.А., РУДАКОВ Д.А., ЕСЕЛЕВИЧ Р.В.
ВОЗМОЖНОСТИ ПРИМЕНЕНИЯ ГИПЕРБАРИЧЕСКОЙ ОКСИГЕНАЦИИ В КОМПЛЕКСНОМ ЛЕЧЕНИИ БОЛЬНЫХ ЗЛОКАЧЕСТВЕННЫМИ ОПУХОЛЯМИ 121

ТИМЕРБУЛАТОВ В.М., ВАЛИШИН Д.А., ТИМЕРБУЛАТОВ Ш.В.
ПЛАНОВЫЕ ХИРУРГИЧЕСКИЕ ВМЕШАТЕЛЬСТВА У ПАЦИЕНТОВ, РАНЕЕ ИНФИЦИРОВАННЫХ COVID-19 130

ЕГОРОВА Е.А., КАЛИНИН Р.Е., СУЧКОВ И.А.
ЛАЗЕРНЫЕ ТЕХНОЛОГИИ В ЭСТЕТИЧЕСКОЙ МЕДИЦИНЕ: ПРОШЛОЕ И НАСТОЯЩЕЕ 136

ЧУПРЯЕВ В.А., КУДЯШЕВ А.Л., ХОМИНЕЦ В.В., БАДАЛОВ В.И., СТРЕЛЬБА А.А.
ОСОБЕННОСТИ ЛЕЧЕНИЯ РАНЕНЫХ С АМПУТАЦИОННЫМИ ДЕФЕКТАМИ НИЖНИХ КОНЕЧНОСТЕЙ В СОЧЕТАНИИ С ПЕРЕЛОМАМИ КОСТЕЙ 143

CONTENTS

ORIGINAL ARTICLES

SHUBROV E.N., BARYSHEV A.G., TRIANDAFILOV K.V., KOKHANOVSKIY I.M.
STUDY OF THE IMMEDIATE AND COSMETIC RESULTS OF USING A NEW METHOD OF CLOSING A WOUND DEFECT IN THE SACROCOCCYGEAL REGION AFTER EXCISION OF A PILONIDAL SINUS 50

ASANOV O.N., ZAYTSEV A.E., VAKHAEV D.S.
BOUT THE WOUND HEALING PROPERTIES OF THE ER:YAG LASER 56

BOTASHEV R.N.
SURGICAL TREATMENT OF PATIENTS WITH VARICOSE VEINS OF THE LOWER EXTREMITIES COMPLICATED BY ACUTE ASCENDING THROMBOSIS OF THE LARGE SAPHENOUS VEIN 60

VAKHAEV D.S., KOKORIN V.V., KRAYNYUKOV P.E.
THE RESULT OF COMPLEX TREATMENT OF PATIENTS WITH CHRONIC SURGICAL INFECTION OF SOFT TISSUES IN THE HOSPITAL 64

BARKHATOVA E.P., SANTORO E.YU., PAROKHONKO YU.S.
CALCULATION OF IOL OPTICAL POWER IN PATIENTS AFTER UNDERGOING RADIAL KERATOTOMY IN REAL CLINICAL PRACTICE 68

DAVIDYAN S.Y., KIRYUKHINA N.A., RYBAKOVA D.V.
NEW IL-6 INHIBITOR OLOKIZUMAB (ARTLEGIA) IN ROUTINE CLINICAL PRACTICE IN PATIENTS WITH MODERATE AND SEVERE RHEUMATOID ARTHRITIS 71

ZINOVIEVA A.V., ROKINA O.A., SUKHAREVA A.S., KUTEFA E.I., ZHIBURT E.B.
PHENOTYPE OF BLOOD GROUP SYSTEMS MNS, DUFFY, KIDD, LUTHERAN, LEWIS, KELL AND P1PK IN DONORS FROM KHANTY-MANSIYSK 78

KHAMITOV R.G., AYUPOVA R.F., SHESTAKOV E.A., SHALYGIN L.D., ZHIBURT E.B.
ABOUT THE NECESSITY TO IMPROVE BLOOD DONOR DEFERRAL 81

REVIEWS

KURANOV P.I., DUBAR E.A.
MODERN APPROACHES TO THE TREATMENT OF PATIENTS WITH ABDOMINAL AORTIC ANEURYSM AND MULTIFOCAL ATHEROSCLEROSIS 86

BELIDA A.I., TIKHOMIROVA A.D., KIPINA E.G., TSURIKOVA E.A., SHORINA K.N.
A COMPREHENSIVE APPROACH TO THE DIAGNOSIS OF ISCHEMIC HEART DISEASE AT YOUNG AGE 93

KLIMOVSKY S.D., GHAZARYAN G.G., KRICHMAN M.D.
THREE-DIMENSIONAL MODELING AND PRINTING IN NEUROSURGICAL AND ENDOVASCULAR TREATMENT OF PATIENTS WITH INTRACRANIAL ANEURYSMS 99

BOTASHEV R.N.
VARICOSE VEINS OF THE LOWER EXTREMITIES: THE CURRENT STATE OF THE PROBLEM 106

SEMENTSOV K.V., BOYARINOV D.YU., MYANZELIN M.N., KOSHELEV T.E.
MODERN APPROACHES TO THE ASSESSMENT OF THE IMPACT OF MECHANICAL JAUNDICE ON THE FUNCTIONAL STATE OF THE LIVER 110

SPIRIN O.A., AGANESOV A.G., ALEKSANYAN M.M., SEDUSH N.G.
METHODS OF FIXATION AND INTERBODY FUSION IN CERVICAL DISCECTOMY: A LITERATURE REVIEW 115

SUROV D.A., KONOPLEV N.A., ALIMOV P.A., RUDAKOV D.A., ESELEVICH R.V.
THE POSSIBILITIES OF USING HYPERBARIC OXYGENATION IN THE COMPLEX TREATMENT OF PATIENTS WITH MALIGNANT TUMORS 121

TIMERBULATOV V.M., VALISHIN D.A., TIMERBULATOV SH.V.
ELECTIVE SURGICAL INTERVENTIONS IN PATIENTS WHO HAVE UNDERGONE THE NEW CORONAVIRUS INFECTION COVID-19 130

EGOROVA E.A., KALININ R.E., SUCHKOV I.A.
LASER TECHNOLOGIES IN AESTHETIC MEDICINE: PAST AND PRESENT 136

CHUPRYAEV V.A., KUDYASHEV A.L., KHOMINETS V.V., BADALOV V.I., STRELBA A.A.
FEATURES OF THE TREATMENT OF WOUNDED WITH AMPUTATION DEFECTS OF THE LOWER EXTREMITIES IN COMBINATION WITH BONE FRACTURES 143

СОДЕРЖАНИЕ

ОБЗОРЫ ЛИТЕРАТУРЫ

ЕПИФАНОВ С.А., КРАЙНЮКОВА Л.А., СИНГИЛЕВИЧ Д.А., МАТВЕЕВ С.А., ЗАНГИЕВА О.Т.
ПРАВОВЫЕ АСПЕКТЫ ИДЕНТИФИКАЦИИ ЛИЧНОСТИ ПОСЛЕ ТРАВМ, УВЕЧИЙ, МЕДИЦИНСКИХ ПРОЦЕДУР В ЧЕЛЮСТНО-ЛИЦЕВОЙ ОБЛАСТИ

КЛИНИЧЕСКИЕ НАБЛЮДЕНИЯ

ШЕВЧЕНКО Ю.Л., БОРЩЕВ Г.Г., КАТКОВ А.А., БАЙКОВ В.Ю.
МЕТОДИКА ЮРЛЕОН В СОЧЕТАНИИ С ИЗОЛИРОВАННЫМ ШУНТИРОВАНИЕМ ПЕРЕДНЕЙ МЕЖЖЕЛУДОЧКОВОЙ АРТЕРИИ ИЗ МИНИИНВАЗИВНОГО ДОСТУПА У ПАЦИЕНТА С ДИФФУЗНЫМ АТЕРОСКЛЕРОЗОМ И КОМОРБИДНОЙ ПАТОЛОГИЕЙ

ХОРОНЬКО Ю.В., СИДОРОВ Р.В., КОСОВЦЕВ Е.В., ХОРОНЬКО Е.Ю., САРКИСОВ А.Э., КРИВОРОТОВ Н.А., ТАДИЕВА Е.В., КАРАПЕТЯН В.А.
ПОРТОСИСТЕМНОЕ ШУНТИРОВАНИЕ (ОПЕРАЦИЯ TIPS/ТИПС) У ПАЦИЕНТА С РИСКОМ РЕЦИДИВА ВАРИКОЗНОГО КРОВОТЕЧЕНИЯ ПОРТАЛЬНОГО ГЕНЕЗА НА ФОНЕ НЕСТАБИЛЬНОЙ СТЕНОКАРДИИ

ИПЛЕВИЧ Ю.А., КОРОЛЕВ С.В.
УСПЕШНОЕ ЛЕЧЕНИЕ ЧАСТОЙ ЛЕВОЖЕЛУДОЧКОВОЙ ЭКСТРАСИСТОЛИИ ДВУХ МОРФОЛОГИЙ У ПАЦИЕНТА С ДЛИТЕЛЬНЫМ ИШЕМИЧЕСКИМ АНАМНЕЗОМ

ТРОШИНА А.А., ВШИВКОВА Т.А., КАРТАШЕВА Е.Д., САЛОВ А.С., МАРЧАК Д.И.
ОСТРЫЙ КОРОНАРНЫЙ СИНДРОМ ПОД МАСКОЙ МИОКАРДИТА

ШАПКИН Ю.Г., СТАРЧИХИНА Д.В., МАТВЕЕВА Е.Н.
ТРУДНОСТИ И ВОЗМОЖНОСТЬ ДООПЕРАЦИОННОЙ ДИАГНОСТИКИ ОПУХОЛИ ТОЩЕЙ КИШКИ, ОСЛОЖНЕННОЙ РЕЦИДИВИРУЮЩИМ КРОВОТЕЧЕНИЕМ

ЯМЩИКОВ О.Н., ЕМЕЛЬЯНОВ С.А., ПЕРЕГОРОДОВ А.Н., ЧУМАКОВ Р.В., ПАВЛОВА К.А.
УСПЕШНОЕ ХИРУРГИЧЕСКОЕ ЛЕЧЕНИЕ ПАЦИЕНТКИ С ПЕРЕЛОМОМ ПРОКСИМАЛЬНОГО ОТДЕЛА БЕДРЕННОЙ КОСТИ

ИСТОРИЯ МЕДИЦИНЫ

ШАЛЫГИН Л.Д., СТУКОЛОВА Т.И.
КЛИОРИН АЛЕКСАНДР ИЛЬИЧ — ВЫДАЮЩИЙСЯ ОТЕЧЕСТВЕННЫЙ ПЕДИАТР, УЧЕНЫЙ И ПЕДАГОГ (К 100-ЛЕТИЮ СО ДНЯ РОЖДЕНИЯ)

ХАНЕВИЧ М.Д.
И.Д. ЖИТНЮК — ОТ КОМИССАРА ПОЛКА ОСОБОГО НАЗНАЧЕНИЯ ДО ГЕНЕРАЛ-МАЙОРА М/С, НАЧАЛЬНИКА КАФЕДРЫ ВОЕННО-МЕДИЦИНСКОЙ АКАДЕМИИ ИМ. С.М. КИРОВА (К 120-ЛЕТИЮ СО ДНЯ РОЖДЕНИЯ)

CONTENTS

REVIEWS

EPIFANOV S.A., KRAINYUKOVA L.A., SINGILEVICH D.A., MATVEEV S.A., ZANGIEVA O.T.
149 EGAL ASPECTS OF PERSONAL IDENTIFICATION AFTER INJURIES, MUTILATIONS, MEDICAL PROCEDURES IN THE MAXILLOFACIAL REGION

CASE REPORTS

SHEVCHENKO YU.L., BORSHCHEV G.G., KATKOV A.A., BAYKOV V.YU.
151 YURLEON METHOD IN COMBINATION WITH ISOLATED BYPASS OF THE ANTERIOR INTERVENTRICULAR ARTERY FROM MINIMALLY INVASIVE ACCESS IN A PATIENT WITH DIFFUSE ATHEROSCLEROSIS AND COMORBID PATHOLOGY

KHORONKO YU.V., SIDOROV R.V., KOSOVTSEV E.V., KHORONKO E.YU., SARKISOV A.E., KRIVOROTOV N.A., TADIEVA E.V., KARAPETYAN V.A.
156 PORTOSYSTEMIC SHUNTING (TIPS PROCEDURE) IN PATIENT WITH RISK OF RECURRENT PORTAL VARICEAL BLEEDING AGAINST THE BACKGROUND OF UNSTABLE ANGINA

IPLEVICH YU.A., KOROLEV S.V.
160 SUCCESSFUL TREATMENT OF FREQUENT LEFT VENTRICULAR EXTRASYSTOLE OF TWO MORPHOLOGIES IN A PATIENT WITH A LONG ISCHEMIC HISTORY

TROSHINA A.A., VSHIVKOVA T.A., KARTASHEVA E.D., SALOV A.S., MARCHAK D.I.
163 ACUTE CORONARY SYNDROME — MYOCARDITIS MASK

SHAPKIN YU.G., STARCHIHINA D.V., MATVEEVA E.N.
167 DIFFICULTIES AND POSSIBILITY OF PREOPERATIVE DIAGNOSIS OF TUMOR OF JEONUM COMPLICATED BY RECURRENT BLEEDING WITH SEVERE BLOOD LOSS

YAMSHCHIKOV O.N., EMELYANOV S.A., PEREGORODOV A.N., CHUMAKOV R.V., PAVLOVA K.A.
170 SUCCESSFUL SURGICAL TREATMENT OF A PROXIMAL FEMUR FRACTURE

HISTORY OF MEDICINE

SHALYGIN L.D., STUKOLOVA T.I.
174 ALEXANDER ILYICH KLIORIN IS AN OUTSTANDING NATIONAL PEDIATRICIAN, SCIENTIST AND TEACHER (ON THE OCCASION OF THE 100th ANNIVERSARY OF HIS BIRTH)

KHANEVICH M.D.
178 I.D. ZHITNYUK — FROM COMMISSAR OF THE SPECIAL PURPOSE REGIMENT TO MAJOR GENERAL, HEAD OF THE DEPARTMENT OF THE MILITARY MEDICAL ACADEMY NAMED AFTER S.M. KIROV (TO THE 120th ANNIVERSARY OF HIS BIRTH)

Учредитель

МИНИСТЕРСТВО ЗДРАВООХРАНЕНИЯ РОССИЙСКОЙ ФЕДЕРАЦИИ
НАЦИОНАЛЬНЫЙ МЕДИКО-ХИРУРГИЧЕСКИЙ ЦЕНТР
ИМ. Н.И. ПИРОГОВА

Журнал зарегистрирован в Федеральной службе по надзору за соблюдением законодательства в сфере массовых коммуникаций и охраны культурного наследия.
Рег. свид. ПИ № ФС77-24981 от 05 июля 2006 г.

Все права защищены. Никакая часть этого издания не может быть репродуцирована в какой-либо форме без письменного разрешения издателя.
Редакция не несет ответственности за содержание рекламных материалов.
© НМХЦ им. Н.И. Пирогова, 2024 г.

Подписной индекс – 86310

Адрес редакции
105203, Москва, ул. Нижняя Первомайская, 70
тел./факс (495) 464-10-54, e-mail: info@pirogov-center.ru
www.pirogov-center.ru
http://pirogov-vestnik.ru
Тираж 1000 экз. Отпечатано в типографии ООО «Вива-Стар»
Адрес: г. Москва, ул. Электрозаводская, д. 20
Тел. +7 (495) 780-67-06, www.vivastar.ru

Publisher

PIROGOV NATIONAL MEDICAL & SURGICAL CENTER

The magazine is registered with the Federal Service for Media Law Compliance and Cultural Heritage.
Certificate of registration as a mass medium
PI No. FS77-24981 dated 05.07.2006.

All rights reserved. No part of the publication can be reproduced without the written consent of editorial office.
The editors are not responsible for the content of promotional materials.
© FSPI «National Medical and Surgical Center named after N.I. Pirogov» of the Ministry of Healthcare of the Russian Federation, 2024.

Subscription index – 86310

Editorial Board Address
70, Nizhnyaya Pervomayskaya St.,105203 Moscow Russia
tel./fax +7 (495) 464-10-54, e-mail: info@pirogov-center.ru
www.pirogov-center.ru
http://pirogov-vestnik.ru
Circulation 1000 copies. Printed in the «Viva-Star»
Printing house: st. Elektrozavodskaya, 20, Moscow, Russia
Tel. +7 (495) 780-67-06, www.vivastar.ru

РЕДАКЦИОННЫЕ СТАТЬИ • EDITORIAL

ГИБРИДНЫЙ МИНИИНВАЗИВНЫЙ ХИРУРГИЧЕСКИЙ ПРИНЦИП СТИМУЛЯЦИИ ЭКСТРАКАРДИАЛЬНОЙ ВАСКУЛЯРИЗАЦИИ МИОКАРДА У БОЛЬНЫХ ИБС С ДИФФУЗНЫМ ПОРАЖЕНИЕМ КОРОНАРНОГО РУСЛА

Шевченко Ю.Л.[1], Борщев Г.Г.* [1], Катков А.А.[1], Зайниддинов Ф.А.[1], Сидоров Р.В.[2], Омаров А.И.[1]

[1] *ФГБУ «Национальный медико-хирургический Центр им. Н.И. Пирогова», Москва*

[2] *ФГБОУ ВО «Ростовский государственный медицинский университет», Ростов-на-Дону*

DOI: 10.25881/20728255_2024_19_1_4

Резюме. Основной принцип миниинвазивной кардиохирургии заключается в уменьшении операционной травмы, объёма кровопотери, обеспечении косметического эффекта, снижении риска раневой инфекции. За счет этого происходит более быстрое выздоровление пациентов и улучшение их качества жизни.

Несмотря на упомянутое выше, «золотым стандартом» хирургической коронарной реваскуляризации остается коронарное шунтирование через стернотомию. Это объясняется техническими подходами к миниторакотомии с точки зрения воспроизводимости метода. Показания к миниинвазивному коронарному шунтированию аналогичны таковым при традиционном из срединной стернотомии.

У ряда пациентов при коронарографии диагностируют непригодное для хирургической реваскуляризации коронарное русло. А проводимая медикаментозная консервативная терапия не сопровождается ожидемым успехом и является неэффективной. В связи с этим, у данной категории больных мы применили процедуру миниинвазивной гибридной стимуляции экстракардиальной васкуляризации миокарда — «ЮрЛеон». При таком подходе в первую очередь выполняли стентирование необходимого и доступного для этого участка коронарного русла, после чего, вторым этапом осуществляли процедуру ЮрЛеон из миниторакотомии, обеспечивая экстракардиальную стимуляцию васкуляризации сердца.

Подобный подход к лечению ИБС безопасен и осуществим с хорошими ранними клиническими результатами. Его реализация не требует длительного обучения, и делает его легко воспроизводимым и полезным вариантом для коронарной реваскуляризации.

Ключевые слова: экстракардиальная васкуляризация миокарда, гибридная реваскуляризация миокарда, миниинвазивное коронарное шунтирование.

EXTRACARDIAL STIMULATION OF MYOCARDIAL VASCULARIZATION IN PATIENTS WITH CORONARY ARTERY DISEASE WITH DIFFUSE CORONARY LESION USING A MINIMALLY INVASIVE HYBRID SURGICAL PRINCIPLE

Shevchenko Yu.L.[1], Borshchev G.G.* [1], Katkov A.A.[1], Zainiddinov F.A.[1], Sidorov R.V.[2], Omarov A.I.[1]

[1] *Pirogov National Medical and Surgical Center, Moscow*

[2] *Rostov State Medical University, Rostov-on-Don*

Abstract. The basic principle of minimally invasive cardiac surgery is to minimize surgical trauma, reduce blood loss, achieve a cosmetic outcome, and lower the risk of infection. As a result, patients recover more quickly and their quality of life improves.

Despite this, coronary artery bypass grafting through a median sternotomy remains the gold standard for coronary revascularization surgery. This is due to the technical approach of minithoracotomy and its method's reproducibility. The indications for minimally invasive coronary bypass grafting are the same as those for traditional sternotomy.

In some patients, coronary angiography reveals a coronary bed that is unsuitable for surgical revascularization. Furthermore, ongoing medical conservative treatment does not lead to expected success and is therefore ineffective. In these cases, we use the minimally invasive hybrid technique of extracardiac myocardial vascularization, known as "YurLeon". With this approach, we first perform stenting on the necessary and accessible segment of the coronary artery. Next, we perform the YurLeon procedure through a minithoracotomy, which stimulates extracardiac vascularization of the heart.

This treatment method for CAD (coronary artery disease) is safe and effective, with good early clinical outcomes. It does not require extensive training, making it a reproducible and valuable option for coronary revascularization.

Keywords: extracardiac myocardial vascularization, hybrid myocardial revascularization, minimally invasive coronary artery bypass grafting.

Введение

Основная идея миниинвазивной кардиохирургии заключается в ее щадящем характере, то есть в выборе торакотомного доступа для выполнения хирургических манипуляций на сердце. При сравнении со стандартным стернотомным доступом, такой подход обладает рядом преимуществ, а именно: позволяет уменьшить операционную травму, объём кровопотери, обеспечить косметичность выполнения операции, снизить частоту медиастинитов и раневой инфекции, что обеспечивает более быстрое выздоровление пациентов и улучшение их качества жизни [1].

Несмотря на упомянутое выше, «золотым стандартом» хирургической коронарной реваскуляризации остается коронарное шунтирование через стернотомию. Это объясняется рядом проблем, связанных с техническими подходами к миниторакотомии с точки зрения осуществимости, возможности формирования различных

* e-mail: nmhc@mail.ru

вариантов сосудистых графтов [2]. До недавнего времени с помощью этого метода выполняли изолированное шунтирование передней нисходящей артерии с использованием левой внутренней грудной артерии. Тем не менее выполнение многососудистой реваскуляризации из миниторакотомии в последнее время начинает широко распространяться, демонстрируя отличные клинические результаты операции, в том числе эквивалентную среднесрочную проходимость кондуитов по сравнению с таковыми результатами из стернотомии [3].

Показания к мининвазивному коронарному шунтированию аналогичны таковым при традиционном из срединной стернотомии. Противопоказаниями к миниинвазивной операции являются необходимость реваскуляризации у пациентов с острым коронарным синдромом, которым необходимо экстренное вмешательство, при нестабильной гемодинамике, в случае тяжелой деформации грудной клетки (например, воронкообразная грудная клетка), при тяжелых заболеваниях легких, не позволяющих провести однолегочную вентиляцию, а также при внутримиокардиально расположенных или диффузно пораженных коронарных артериях [4]. Компьютерная томография с внутривенным контрастированием позволяет уточнить особенности анатомии грудной полости для возможности использования минидоступа. Поражение аорты или бедренной артерии относят к относительным противопоказаниям к реваскуляризации при многососудистом коронарном поражении из миниторакотомии, поскольку в некоторых случаях при позиционировании сердца может возникнуть нарушение гемодинамики, и потребоваться искусственное кровообращение с ретроградной артериальной перфузией. У пациентов, которым запланировано использование двух ВГА, предоперационная компьютерная томография позволяет оценить анатомическое расположение этих сосудов и прилежащих структур, для определения технической выполнимости выделения ВГА. В том случае, когда продольная плоскость грудины находится значительно ниже плоскости расположения правой ВГА, визуальный контроль и выделение правой ВГА будет крайне сложным при использовании миниторакотомии и, зачастую, в таких ситуациях следует отказаться от ее использования [5].

У ряда пациентов при коронарографии диагностируют непригодное для хирургической реваскуляризации коронарное русло. А проводимая медикаментозная консервативная терапия не сопровождается ожидаемым успехом и является неэффективной. Основные причины невозможности полной хирургической реваскуляризации связаны с малым диаметром целевых артерий, диффузным их поражением, наличием протяженной дистальной хронической окклюзии. В связи с этим, данной категории больных мы рекомендовали процедуру миниинвазивной стимуляции экстракардиальной васкуляризации миокарда — «ЮрЛеон», предложенную и разработанную академиком Ю.Л. Шевченко [6].

У ряда больных с исходно тяжелым соматическим статусом и высоким риском коронарного шунтирования, либо при отсутствии поражения передней нисходящей артерии, но имеющемся дистальном поражении других бассейнов, при котором возможно было выполнить частичную реваскуляризацию миокарда с помощью чрескожного коронарного вмешательства, проводили этапную гибридную коронарную реваскуляризацию (Рис. 1). При таком подходе в первую очередь выполняли стентирование необходимого и доступного для этого участка коронарного русла (Рис. 2–3), вторым этапом осуществляли процедуру ЮрЛеон из миниторакотомии, обеспечивая экстракардиальную стимуляцию васкуляризации сердца [7; 8].

Материалы и методы

Пациенты

С мая по декабрь 2023 г. по методике гибридной экстракардиальной реваскуляризации из миниторакотомии слева прооперировано 16 пациентов. Их возраст варьировал от 58 до 76 лет (в среднем 66,4±9,6 года), 14 человек

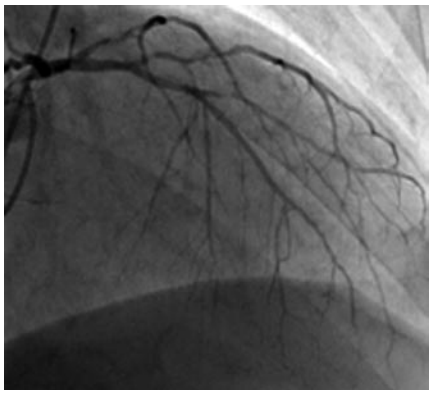

Рис. 1. Снимок коронарограммы: дистально изменные тонкие коронарные артерии, непригодные для прямой реваскуляризации.

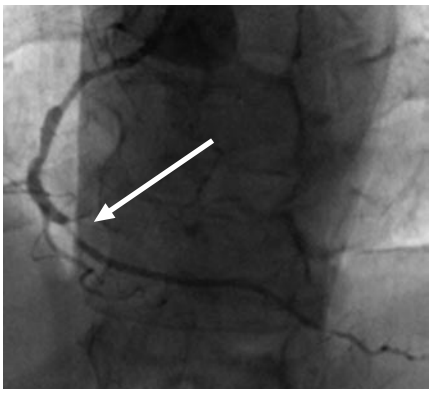

Рис. 2. Снимок коронарограммы на которой определяется окклюзия правой коронарной артерии (указано стрелкой).

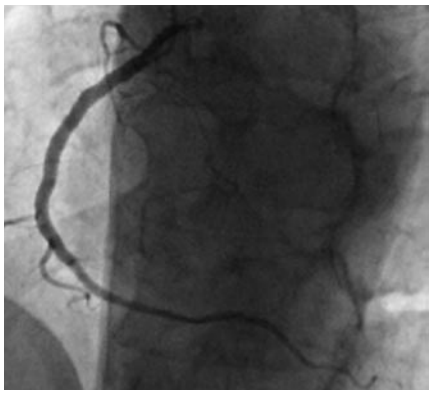

Рис. 3. Снимок ангиограммы: результат реканализации и стентирования участка окклюзии правой коронарной артерии, представленной на рис. 2.

были мужчинами.

Отбор пациентов и определение показаний к данному виду хирургического лечения тщательно обсуждали на мультидисциплинарной конференции ведущих профильных специалистов. Данный метод лечения был утвержден и одобрен локальным этическим комитетом НМХЦ им. Н.И. Пирогова. Пациенты подписывали индивидуальное информированное согласие на операцию.

Основными критериями выбора пациентов для гибридного метода лечения являлись следующие: наличие стенокардии, рефракторной к проводимой медикаментозной терапии, диффузные и дистальные формы поражения коронарных артерий, возраст старше 30 лет Критериями невключения стали: ранее выполненное оперативное вмешательство на органах грудной полости, острый коронарный синдром, инфаркт миокарда, перенесенный менее чем 2 месяца назад, хроническая сердечная недостаточность 2Б степени и более, наличие болезни почек, требующей заместительной почечной терапии, зарегистрированные тяжелые нарушения ритма и проводимости, например, желудочковая экстрасистолия IVB по Лауну, атриовентрикулярная блокада 2–3 степени и т.п.

Хирургическая техника миниинвазивной гибридной процедуры ЮрЛеон

Первым этапом выполняли чрескожное коронарное вмешательство в области пораженного коронарного русла, где это было технически выполнимо. После этого начинали второй этап — процедуру ЮрЛеон из мини-торакотомии. Пациента размещали на операционном столе в положении лежа на правом боку. Однолегочную вентиляцию в данных наблюдениях не использовали, так как совершенно достаточным было уменьшение дыхательного объема в пределах, допустимых для адекватного газообмена величин, и тракция левого легкого вниз при помощи марлевой салфетки, смоченной 0,9% изотоническим раствором натрия хлорида. Миниторакотомию слева выполняли через разрез кожи длиной 7–10 см. Начинали его на 6–8 см латеральнее средней линии, стараясь сделать так, чтобы средне-ключичная линия отделяла его треть в медиальной части. Межреберье, через которое осуществляли доступ, определяли на основании предоперационных результатов рентгенологического исследования грудной клетки либо при анализе результатов компьютерной томографии. Как правило, выбирали 5-е межреберье. После торакотомии устанавливали ретрактор Thoratrak. Затем тупым и острым путем, без использования электрокоагулятора, выполняли рассечение передней стенки фасциальной капсулы инволютивно измененной вилочковой железы (супраэпикардиального липофиброзного тканевого комплекса) по передней поверхности сердца. Далее, отделяли его от передней поверхности перикарда. После обнажения перикарда, осуществляли его Т-образный разрез и брали на держалки. Следующим этапом выполняли механическую обработку эпикарда: сначала передней, затем боковой и задней стенок левого

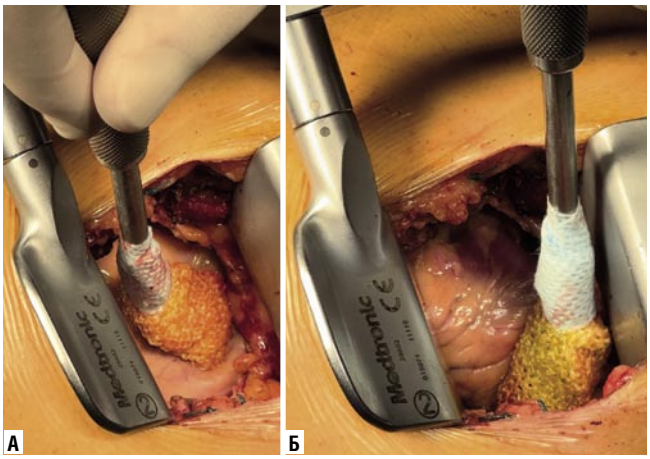

Рис. 4. Механическая обработка эпикарда и перикарда (десквамация) с целью стимуляции экстракардиального ангиогенеза (А — обработка передней стенки левого желудочка; Б — обработка боковой стенки левого желудочка).

желудочка с параллельным воздействием на окружающий перикард (Рис. 4).

По мере того, как мы приобретали опыт процедуры, были добавлены некоторые технические модификации. Для лучшего доступа к левому желудочку и расширенного доступа к перикарду, насколько это возможно глубоко, выполняли прошивание перикарда капроновой нитью, между ее концами проводили широкую синтетическую тесьму и зажимали ее турникетом, разделяя на две равные части. Манипулируя в дальнейшем тесьмой, удавалось выполнить вытяжение сердца, без ущерба для гемодинамики, что позволяло обнажить максимальную площадь левого желудочка и расширить область механического воздействия без использования искусственного кровообращения.

Затем продолжали сепарацию жировой ткани от перикарда на максимально доступной площади. Начинали с правой ее части, в направлении от верхушки левого желудочка медиально к восходящему отделу аорты, затем проводили сепарацию левой части на максимально возможном протяжении в сторону боковой стенки левого желудочка (Рис. 5). Оголенную часть перикарда иссекали. Устанавливали дренаж из тонкой 5 мм силиконовой трубки (Рис. 6). После этого выполняли липокардиопсию, укрывая сердце двумя сформированными частями жировой ткани (Рис. 7), с их фиксацией друг с другом. Обеспечивали дренирование плевральной полости и послойно ушивали рану.

Полученные результаты

Операционные характеристики

Первым этапом 9 пациентам выполнили стентирование правой коронарной артерии, у 6 пациентов стентировали огибающую артерию, 1 пациенту — проксимальный отдел передней межжелудочковой артерии.

Из 16 пациентов, доставленных в операционную с намерением выполнить вторым этапом миниинвазивную

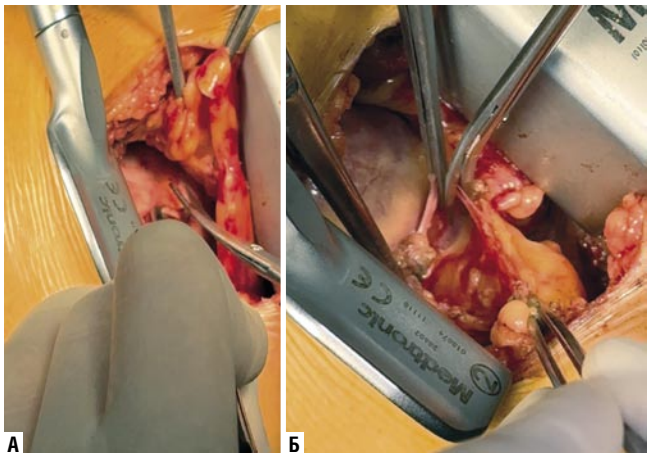

Рис. 5. Сепарация жировой ткани от перикарда (А — правая половина перикарда; Б — левая половина перикарда).

процедуру ЮрЛеон, у всех она завершилась без конверсии в стернотомию. Ни в одном случае не потребовалось экстренного подключения искусственного кровообращения из-за гемодинамической нестабильности. Случаев госпитальной летальности не было. Внепланового послеоперационного ЧКВ во время пребывания в стационаре не потребовалось ни одному из пациентов. В одном случае возникла гемодинамически незначимая диссекция правой коронарной артерии при ее эндоваскулярной реканализации. С осложнением удалось справиться, запланированный результат был достигнут, выполнили стентирование артерии с хорошим контрастированием дистального русла.

Периоперационный инфаркт миокарда не наблюдали ни в одном случае.

Продолжительность послеоперационного пребывания в отделении интенсивной терапии и стационаре составила 1,1±0,3 суток и 5,1±1,2 суток, соответственно.

Всем пациентам перед операцией выполняли сцинтиграфию, которую повторяли с целью контроля через 6 месяцев. Получены убедительные данные снижения зон гипоперфузии миокарда в зонах проведения экстракардиальной стимуляции ангиогенеза процедурой ЮрЛеон.

Обсуждение

С момента своего появления аортокоронарное шунтирование стало золотым стандартом в лечении больных ИБС. Однако эта операция до сих пор связана с клинически значимыми осложнениями. Они обусловлены инвазивностью процедуры, а также популяцией пациентов, которая расширилась и теперь включает наиболее тяжелобольных. Одновременно с достижениями в чрескожной технике и медикаментозной терапии предпринимаются значительные международные усилия по снижению инвазивности хирургической коронарной реваскуляризации для увеличения продолжительности и улучшения качества жизни после вмешательства [9].

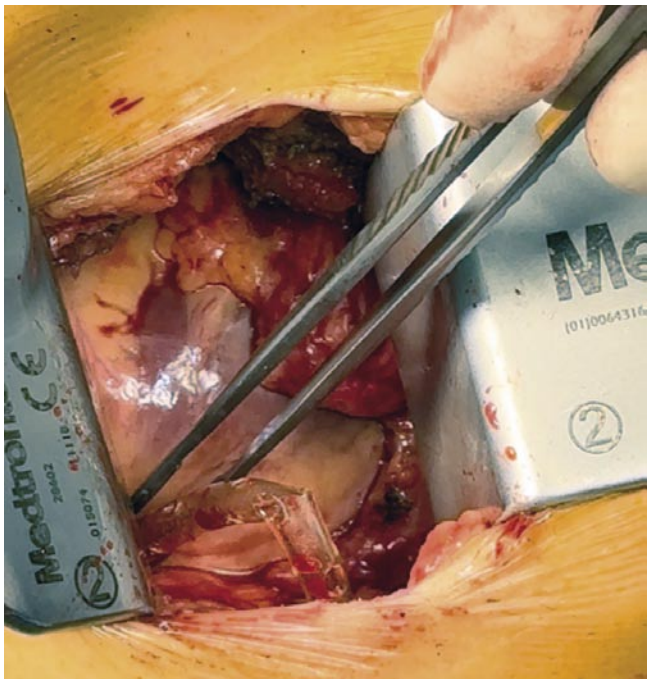

Рис. 6. Установка силиконовой трубки для дренирования перикарда.

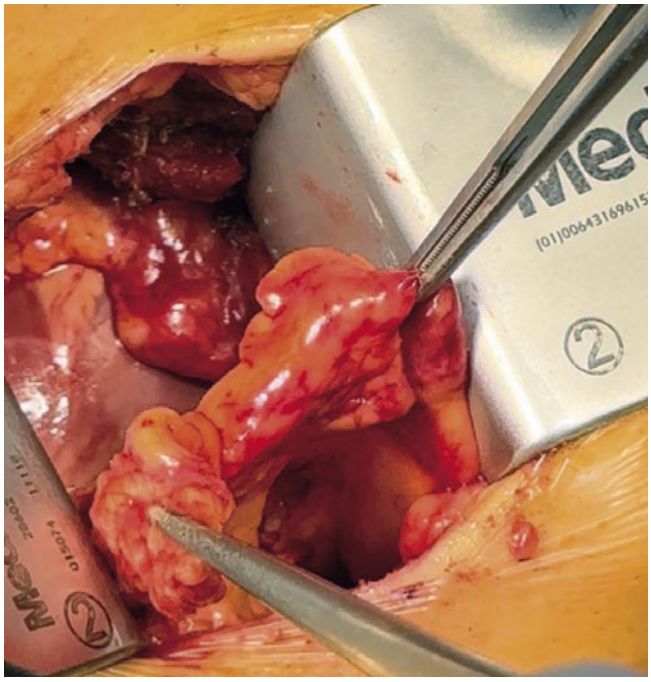

Рис. 7. Липокардиопексия (укутывание сердца сформированным жировым лоскутом).

Перечень разработанных менее инвазивных хирургических подходов включает миниинвазивное коронарное шунтирование, полностью эндоскопическое шунтирование с использованием роботических систем и гибридную коронарную реваскуляризацию. Благодаря всем этим методам произошел сдвиг в сторону сокращения использования искусственного кровообращения и расширения

применения новых технологичных средств помощи. Развитие большинства этих методов требует огромных денежных и временных затрат. Тем не менее, миниинвазивные вмешательства в последнее время набирают популярность в кардиохирурги и все большее количество клиник реализуют соответствующие программы.

И все же, вопреки развитию и совершенствованию технологических подходов к реваскуляризации миокарда, среди пациентов ИБС остается группа, противоречащая современным хирургическим подходам, не позволяющая использовать «золотой стандарт» лечения. Сюда относятся пациенты с неподходящим для хирургической реваскуляризации коронарным руслом и имеющие стенокардию, рефрактерную к проводимой медикаментозной терапии. Однако, у большинства из них имеются отдельные участки коронарных артерий, поддающиеся стентированию.

Гибридные методы коронарной реваскуляризации, как правило, ассоциированы непосредственно с комбинацией прямой реваскуляризации (коронарное шунтирование в сочетании со стентированием) [10]. Мы же, в свою очередь, видим гибридный подход в лечении больных ИБС, как сочетание восстановления нативного коронарного кровотока за счет прямого коронарного стентирования, когда это возможно, с экстракардиальной стимуляцией ангиогенеза миокарда.

Мы обнаружили, что гибридный подход к лечению больных ИБС, включающий в себя первичное коронарное стентирование с последующей миниинвазивной процедурой ЮрЛеон, безопасен и осуществим с хорошими ранними клиническими результатами. Важно отметить, что реализация такого подхода к лечению не требует длительного обучения, делает его легко воспроизводимым и полезным вариантом для коронарной реваскуляризации.

Итак, как показывает опыт клиники, новая стратегия гибридной миниинвазивной процедуры ЮрЛеон, без сомнения обеспечивает большую пользу широкому кругу пациентов за счет выживаемости и улучшения качества жизни.

Заключение

Таким образом, представлен новый принцип подхода к лечению ИБС, который обеспечивается преимуществом миниинвазивной хирургии, не требует чрезмерно сложных технологий, особой инфраструктуры, продолжительности обучения, что, следовательно, может привести к расширению применения методики сердечно-сосудистыми хирургами, и способствует улучшению качества жизни пациентов, которые до недавнего времени признавались инкурабельными.

Авторы заявляют об отсутствии конфликта интересов (The authors declare no conflict of interest).

ЛИТЕРАТУРА/REFERENCES

1. Rogers CA, Pike K, Angelini GD, Reeves BC, Glauber M, Ferrarini M, Murphy GJ. An open randomized controlled trial of median sternotomy versus anterolateral left thoracotomy on morbidity and health care resource use in patients having off-pump coronary artery bypass surgery: the Sternotomy Versus Thoracotomy (STET) trial. J Thorac Cardiovasc Surg. 2013; 146(2): 306-16.e1-9. doi: 10.1016/j.jtcvs.2012.04.020.
2. Une D, Sakaguchi T. Initiation and modification of minimally invasive coronary artery bypass grafting. Gen Thorac Cardiovasc Surg. 2019; 67(4): 349-354. doi: 10.1007/s11748-018-1050-7.
3. Nambiar P, Kumar S, Mittal CM, Saksena K. Minimally invasive coronary artery bypass grafting with bilateral internal thoracic arteries: Will this be the future? J Thorac Cardiovasc Surg. 2018; 155(1): 190-197. doi: 10.1016/ j.jtcvs.2017.07.088.
4. Kikuchi K, Chen X, Mori M, Kurata A, Tao L. Perioperative outcomes of off-pump minimally invasive coronary artery bypass grafting with bilateral internal thoracic arteries under direct vision†. Interact Cardiovasc Thorac Surg. 2017; 24(5): 696-701. doi: 10.1093/icvts/ivw431.
5. Raja SG, Garg S, Rochon M, Daley S, De Robertis F, Bahrami T. Short-term clinical outcomes and long-term survival of minimally invasive direct coronary artery bypass grafting. Ann Cardiothorac Surg. 2018; 7(5): 621-627. doi: 10.21037/acs.2018.06.14.
6. Шевченко Ю.Л., Симоненко В.Б., Борщев Г.Г. Экстракардиальная реваскуляризация миокарда при диффузном поражении коронарного русла, как компонент комплексного лечения больных ИБС // Клиническая медицина. — 2018. — Т.96. — №11. — С.10-18. [Shevchenko YuL, Simonenko VB, Borshchev GG. Extracardial revascularization of the myocardium in diffuse lesions of the coronary bed, as a component of complex treatment of patients with coronary heart disease. Klinicheskaya medicina. 2018; 96(11): 10–18. (In Russ.)]
7. Шевченко Ю.Л., Борщев Г.Г. Экстракардиальная реваскуляризация миокарда у больных ИБС с диффузным поражением коронарного русла. — М.: Национальный медико-хирургический центр имени Н.И. Пирогова, 2022. [Shevchenko YuL, Borshchev GG. Extracardial myocardial revascularization in patients with coronary artery disease with diffuse coronary disease. M.: Pirogov National Medical and Surgical Center, 2022. (In Russ.)]
8. Борщев Г.Г. Экстравазальная реваскуляризация миокарда в комплексном лечении пациентов с ИБС: исторические предпосылки и современные реалии // Медицинский вестник Юга России. — 2015. — Т.2. — С.4-8. [Borshchev GG. Extravascular myocardial revascularization in complex treatment of patients with coronary artery disease: historical background and current realities. Medicinskij vestnik Yuga Rossii. 2015; 2: 4-8. (In Russ.)] doi: 10.21886/2219-8075- 2015-2-4-8.
9. Gąsior M, Zembala MO, Tajstra M, Filipiak K, Gierlotka M, Hrapkowicz T, Hawranek M, Poloński L, Zembala M; POL-MIDES (HYBRID) Study Investigators. Hybrid revascularization for multivessel coronary artery disease. JACC Cardiovasc Interv. 2014; 7(11): 1277-83. doi: 10.1016/j.jcin.2014.05.025.
10. Patel NC, Hemli JM, Seetharam K, Singh VP, Scheinerman SJ, Pirelli L, Brinster DR, Kim MC. Minimally invasive coronary bypass versus percutaneous coronary intervention for isolated complex stenosis of the left anterior descending coronary artery. J Thorac Cardiovasc Surg. 2022; 163(5): 1839-1846.e1. doi: 10.1016/j.jtcvs.2020.04.171.

ОРИГИНАЛЬНЫЕ СТАТЬИ • ORIGINAL ARTICLES

АНАЛИЗ ФАКТОРОВ РИСКА ГЕМОРРАГИЧЕСКИХ ОСЛОЖНЕНИЙ У БОЛЬНЫХ ХРОНИЧЕСКОЙ ИШЕМИЕЙ, УГРОЖАЮЩЕЙ ПОТЕРЕЙ КОНЕЧНОСТИ

Максимкин Д.А.*, Халабузарь В.А., Файбушевич А.Г., Гительзон Е.А.
ФГАОУ ВО «Российский университет дружбы народов», Москва

DOI: 10.25881/20728255_2024_19_1_9

Резюме. Актуальность: геморрагические осложнения развиваются с частотой от 2,0 до 10,5% наблюдений в периоперационном периоде в группе пациентов с хронической ишемией, угрожающей потерей конечности (ХИУПК). Выявление факторов риска геморрагических осложнений позволит уменьшить частоту их возникновения за счет планирования хирургической тактики и медикаментозной поддержки пациента, а также ассоциированных осложнений.

Цель: выявление и анализ факторов риска развития кровотечений в периоперационном периоде у пациентов с ХИУПК.

Методы: ретроспективный анализ историй болезни и амбулаторных карт 766 оперированных пациентов по поводу ХИУПК с 2006 по 2020 гг. В исследование были включены все пациенты, оперированные по поводу ХИУПК. Критериями исключения являлись: острый коронарный синдром, острая ишемия нижних конечностей, инсульт, сахарный диабет I типа, выраженные гнойно-некротические поражения нижней конечности, требующие выполнения ампутаций. Период наблюдения: госпитальный.

Результаты: у 44 (5,74%) пациентов наблюдались геморрагические осложнения в раннем послеоперационном периоде. В ходе выполнения бинарной логистической регрессии, наиболее значимыми факторами выступили: эндоваскулярное вмешательство плечевым и бедренным доступом (p = 0,0001), гибридное вмешательство (p = 0,0001), длительность хирургического вмешательства более 60 минут (p = 0,001), тройная антитромботическая терапия (p = 0,001), выраженный кальциноз сосудистой стенки (p = 0,023).

Заключение: выявление наиболее частых факторов риска геморрагических осложнений путем всестороннего анализа клинико-демографических и инструментальных данных, а также изучение влияния их на прогноз пациентов с ХИУПК, позволяет выработать персонифицированный подход к лечению таких пациентов и предотвратить развитие указанных осложнений.

Ключевые слова: хроническая ишемия, угрожающая потерей конечности, кровотечение, факторы риска кровотечения, геморрагические осложнения.

ANALYSIS OF RISK FACTORS FOR HEMORRHAGIC COMPLICATIONS IN PATIENTS WITH CHRONIC LIMB THREATENING ISCHEMIA

Maximkin D.A.*, Khalabuzar V.A., Faybushevich A.G., Gitelzon E.A.
RUDN University, Moscow

Abstract. Backgraund: hemorrhagic complications develop with a frequency of 2.0 to 10.5% of cases in the perioperative period in the group of patients with chronic limb threatening ischemia (CLTI). Identification of risk factors for hemorrhagic complications will reduce the frequency of their occurrence by planning surgical tactics and medical support for the patient, as well as associated complications.

Aims: identification and analysis of risk factors for bleeding in the perioperative period in patients with chronic limb threatening ischemia.

Methods: a retrospective analysis of the medical histories and outpatient records of 766 patients with chronic limb threatening ischemia who underwent surgical treatment (from 2006 to 2020) in order to identify hemorrhagic complications and possible risk factors for their development. All patients undergoing surgery for CLTI were included in the study. Exclusion criteria were: acute coronary syndrome, acute ischemia of the lower extremities, stroke, diabetes mellitus type I, severe purulent-necrotic lesions of the lower extremity requiring amputations. Observation period: in-hospital.

Results: 44 (5.74%) episodes of hemorrhagic complications in the early postoperative period. During the binary logistic regression, the most significant factors were: endovascular intervention with brachial and femoral access (p = 0.0001), hybrid intervention (p = 0.0001), duration of surgical intervention over 60 minutes (p = 0.001), triple antithrombotic therapy (p = 0.001), pronounced calcification of the vascular wall (p = 0.023).

Conclusions: identifying the most common risk factors for hemorrhagic complications through a comprehensive analysis of clinical, demographic and instrumental data, as well as studying their impact on the prognosis of patients with CLTI, makes it possible to develop a personalized approach to the treatment of such patients and prevent the development of these complications.

Keywords: chronic limb threatening ischemia, bleeding, bleeding risk factors, hemorrhagic complications.

Введение

Частота встречаемости пациентов с хронической ишемией, угрожающей потерей конечности (ХИУПК), в структуре сосудистых заболеваний составляет примерно 40% от общей когорты таких больных [1]. При этом, если пациенту не проводится хирургическое лечение, исходом данного заболевания в течение первых 6 месяцев после установления диагноза является высокая ампутация нижней конечности, частота выполнения которой, в зависимости от коморбидного фона пациента, колеблется от 15–32% у пациентов без диабета, до 50% и более — при наличии сахарного диабета 2 типа. Летальность в течение первого года у пациентов с ХИУПК достигает 15–40%, а при наблюдении в течение 5 лет может превышать 50% [2].

Геморрагические осложнения в группе пациентов с ХИУПК развиваются с частотой от 2,0 до 10,5% наблюдений в периоперационном периоде и способствуют увеличению частоты летальных исходов до 6,6% [3–6]. Кроме того, указанные осложнения увеличивают сроки госпитализации пациентов, приводят к необходимости гемотрансфузии и, в целом, повышают риск развития больших сердечно — сосудистых осложнений [7–9].

В основе известных причин геморрагических осложнений у таких пациентов часто рассматривают сопутствующие заболевания, в особенности, хроническую

* e-mail: e-mail: danmed@bk.ru

болезнь почек, хроническую печёночную недостаточность, коагулопатии различного генеза, онкологические заболевания, отягощенный кардиологический анамнез, часто обусловливающий необходимость применения агрессивной антитромботической терапии [10]. Основу данной антитромботической терапии составляют препараты, одновременно воздействующие как на тромбоцитарное, так и плазменное звено гемостаза [11; 12].

В исследовании, выполненном Takahiro T. и соавт. (2023), указывается, что ХИУПК, в целом, рассматривается как значимый фактор риска геморрагических осложнений. Более того, существует прямая зависимость между геморрагическим осложнением после хирургического вмешательства и повышенным риском летального исхода в течение первых двух лет после операции [13].

Таким образом, учитывая отягощенный коморбидный фон пациентов с ХИУПК, определение факторов риска геморрагических осложнений и их значимость является приоритетным при планировании хирургического вмешательства, а также персонифицированного подхода к выбору препаратов и продолжительности терапии [15; 16].

Материал и методы

Исследование выполнено на клинической базе кафедры госпитальной хирургии с курсом детской хирургии Медицинского института РУДН имени Патриса Лумумбы в Центральной клинической больнице «РЖД-Медицина».

Ретроспективно изучены истории болезни и амбулаторные карты 766 пациентов, оперированных в клинике с 2006 по 2020 гг. по поводу ХИУПК, с целью выявления частоты геморрагических осложнений, возникших в раннем послеоперационном периоде и факторов риска их развития. Все пациенты были оперированы в одном центре. Анализировались клинико-демографические и ангиографические показатели пациентов, принимаемая медикаментозная терапия, данные лабораторных методов исследования.

Критериями исключения являлись: острый коронарный синдром, острая ишемия нижних конечностей, инсульт, сахарный диабет I типа, выраженные гнойно-некротические поражения нижней конечности, требующие выполнения ампутаций. Период наблюдения: госпитальный.

Под геморрагическими осложнениями понимали любой эпизод большого кровотечения, соответствующего определению Международного общества тромбоза и гемостаза (International Society on Thrombosis and Haemostasis, 2020), возникшего в период госпитализации пациента в стационаре [17].

На основании проведенного анализа у 44 (5,74%) пациентов были выявлены геморрагические осложнения.

Все пациенты имели отягощённый коморбидный фон. Так, более 80% пациентов страдали гипертонической болезнью, более 60% — ИБС, у половины пациентов был диагностирован сахарный диабет 2 типа. Практически 30% пациентов были с сочетанным атеросклеротическим поражением других артериальных бассейнов, нарушением функции почек и ХОБЛ. Также стоит отметить, что у трети пациентов, исходно верифицирована анемия, а у 6,8% — онкологические заболевания, либо на активной фазе, либо с периодом ремиссии менее 5 лет (Табл. 1).

Характеристика выполненных вмешательств и особенности поражения артериального русла, представлены в таблице 2.

Многоуровневое поражение артерий наблюдалось у 279 (36,43%) пациентов. Среди выполненных вмешательств, чаще всего предпочтение отдавалось эндоваскулярной реваскуляризации, при этом у 18,3% пациентов, вмешательство завершалось имплантацией стента. В целом, тактикой выбора в инфраингвинальной зоне поражения, была баллонная ангиопластика. Имплантация стента выполнялась в случае лимитирования кровотока вследствие тяжелых диссекций. Гибридные вмешательства у пациентов с многоуровневым поражением выполнялись в 25% наблюдений. Во время эндоваскулярных вмешательств механические ушивающие устройства применялись у 16% пациентов из этой группы. Основное количество 455 (59,39%) эндоваскулярных и гибридных операций выполнялось феморальным доступом. У 362 (47,25%) пациентов отмечался кальциноз артерий. Средняя продолжительность вмешательства была наибольшей при гибридных операциях и составила (M±σ) 262,3±85,8 мин.

Табл. 1. Клинико-демографическая характеристика пациентов

Показатель	n = 766 (100%)
Пол: Мужской пол (n, %) Женский пол (n, %)	 556 (72,58%) 210 (27,42%)
Сроки пребывания в стационаре, дней (M±σ)	14±5,7 [5; 44]
Средний возраст, лет (M±σ)	65,53± 9,19
Табакокурение (n, %)	261 (34,07%)
Гиперхолестеринемия (n, %)	296 (38,64%)
Артериальная гипертония (n, %)	644 (84,07%)
Фибрилляция предсердий (n, %)	172 (22,45%)
ИБС, стенокардия напряжения II–IV ФК (n, %)	522 (68,14%)
Сахарный диабет 2 типа (n, %)	435 (56,78%)
ИМТ >25 кг/м^2 (n, %)	453 (59,13%)
Нарушение мозгового кровообращения в анамнезе (n, %)	87 (11,35%)
Атеросклероз брахиоцефальных артерий (n, %)	192 (25,06%)
Хроническая болезнь почек, СКФ <60 мл/мин. (n, %)	226 (29,50%)
Хроническая болезнь печени (n, %)	34 (4,43%)
Хроническая обструктивная болезнь легких (n, %)	174 (22,71%)
Коагулопатия (n, %)	35 (4,56%)
Анемия (n, %)	243 (31,72%)
Злокачественные новообразования (n, %)	52 (6,78%)

Примечание: ИБС — ишемическая болезнь сердца. ФК — функциональный класс. ИМТ — индекс массы тела. СФК — скорость клубочковой фильтрации.

Табл. 2. Характеристика выполненных вмешательств и уровня поражений артерий нижних конечностей

Показатель	n = 766 (100%)
Уровень поражения: • аорто-подвздошный сегмент • бедренно-подколенный • голень • многоуровневое поражение	 70 (9,1%) 278 (36,3%) 139 (18,2%) 279 (36,4%)
Эндоваскулярное вмешательство • баллонная ангиопластика • баллонная ангиопластика со стентированием	400 (52,2%) 260 (33,9%) 140 (18,3%)
Открытое вмешательство • бифуркационное аортобедренное шунтирование • эндартерэктомия, тромбэктомия • бедренно-подколенное шунтирование аутовенозным протезом • бедренно-подколенное шунтирование синтетическим протезом	174 (22,7%) 12 (1,6%) 83 (10,9%) 49 (6,4%) 30 (4%)
Гибридное вмешательство • эндартерэктомия, баллонная ангиопластика • эндартерэктомия, бап, стентирование • эндартерэктомия, шунтирование аутовенозным протезом, баллонная ангиопластика, • эндартерэктомия, шунтирование синтетическим протезом, баллонная ангиопластика	192 (25,06%) 69 (9,01%) 36 (4,69%) 49 (6,39%) 38 (4,97%)
Вид гемостаза: • хирургическое ушивание раны • ушивающее устройство • мануальный	 366 (47,78%) 123 (16,06%) 277 (36,16%)
Доступ при эндоваскулярных вмешательствах (включая гибридные): • феморальный • радиальный • брахиальный	592 (77,28%) 455 (59,39%) 35 (4,56%) 102 (13,31%)
Кальциноз артерий	362 (47,25%)
Средняя продолжительность операции, мин. • эндоваскулярная • открытая • гибридной	 112,7±62,9 мин. 148,6±82,4 мин. 262,3±85,8 мин.

Результаты лабораторных исследований, которые представлены в таблице 3.

Следует отметить, что данная группа больных может быть отнесена к пациентам высокого риска сердечно — сосудистых осложнений, в связи с чем, показатели липидного профиля, в особенности ЛПНП и триглицериды, были выше нормальных значений, повышенные значения фибриногена, что вероятнее всего свидетельствует о наличии системной воспалительной реакции у данной категории пациентов.

Распределение количества пациентов в зависимости от схемы принимаемой антитромботической терапии, представлено в табл. 4.

Кроме эпизодов возникновения кровотечений, анализировались клинико-демографические и ангиографические характеристики пациентов, принимаемые медикаментозные препараты, особенности выполненных хирургических вмешательств, данные УЗИ и КТ артерий нижних конечностей, лабораторных исследований крови, с целью выявления факторов риска их развития (Табл. 5).

Табл. 3. Показатели лабораторных исследований

Показатель	n = 766 95% ДИ
Общий холестерин, ммоль/л; M[Q1;Q2]	5,75 [5,4–5,9]
ЛПВП, ммоль/л; M[Q1;Q2]	1,17 [1,0–1,4]
ЛПНП, ммоль/л; M[Q1;Q2]	3,8 [3,1–4,1]
Триглицериды, ммоль/л; M[Q1;Q2]	1,8 [1,65–2,1]
Уровень глюкозы натощак, ммоль/л; M[Q1;Q2]	6,4 [6,2–6,7]
Гликозилированный гемоглобин, %; M[Q1;Q2]	7,2 [6,8–7,5]
Креатинин плазмы крови, мкмоль/л; M[Q1;Q2]	102,5 [100,32–103,35]
Протромбиновое время с; M[Q1;Q2]	11,7 [10,1–12,8]
АЧТВ с; M[Q1;Q2]	36,8 [30,9–39,7]
Фибриноген г/л; M[Q1;Q2]	6,3 [3,4–7,5]

Примечание: ЛПВП — липопротеины высокой плотности. ЛПНП — липопротеины низкой плотности. АЧТВ — активированное частичное тромбопластиновое время.

Табл. 4. Антитромботическая терапия

Антитромботическая терапия	n = 766 (100%)
Варфарин	62 (8,1%)
Ацетилсалициловая кислота + Варфарин	50 (6,5%)
Двойная антитромбоцитарная терапия (препараты ацетилсалициловой кислоты+клопидогрел)	338 (44,1%)
Препараты ацетилсалициловой кислоты + НОАК (ривароксабан, или дабигатран, или апиксабан)	283 (36,9%)
Тройная антитромботическая терапия	33(4,3%)

Статистический анализ проводили с помощью программы SPSS v. 23.0.0.0 (IBM). Данные представлены в виде средних±стандартных отклонений или медиан (межквартильный диапазон, 1–й-3-й квартили) для непрерывных переменных и в виде частот (в процентах) для категориальных переменных, если не указано иное. Анализ различий между группами проводили с использованием критерия χ^2. Рассчитывали отношение шансов (Odds Ratio — OR) и 95% доверительный интервал (Confidence Interval — CI). Двустороннее значение $p<0,05$ считали статистически значимым.

Результаты

Среди 44 (5,74%) пациентов в раннем послеоперационном периоде наблюдались геморрагические осложнения. Структура кровотечений: по 15,9% — забрюшинная гематома, кровотечение из операционной раны и пульсирующая гематома; желудочно-кишечные кровотечения — 31,8%; макрогематурия — 13,7%; геморрагический инсульт — 6,8%.

Наиболее значимыми факторами риска кровотечения являлись: режим антитромбоцитарной терапии, вид

Табл. 5. Факторы риска

Фактор риска		Кровотечение n 44 (5,74%)			
		n (%)	χ^2	p-value	OR
Пол	м	29 (3,78%)	0,199	p = 0,637	0,74
	ж	15 (1,95%)	0,705	p = 0,032	1,35
Индекс массы тела > 25		22 (2,87%)	0,541	p = 0,462	1,55
Сердечная недостаточность		7 (0,91%)	0,0011	p = 0,988	0,99
Ишемическая болезнь сердца		29 (3,78%)	1,257	p = 0,262	2,00
Фибрилляция предсердий		18 (2,34%)	5,614	p = 0,018	3,95
Гипертоническая болезнь		44 (5,74%)	0,990	p = 0,320	1,08
Хроническая болезнь почек		38 (4,96%)	0,0329	p = 0,014	1,23
Хроническая болезнь печени		3 (0,39%)	0,255	p = 0,004	1,47
Коагулопатия		7 (0,91%)	1,657	p = 0,043	2,34
Исходная анемия		6 (0,78%)	2,933	p = 0,087	2,7
Эндоваскулярное вмешательство плечевым и бедренным доступом		25 (3,26%)	16,980	p = 0,000	0,09
Открытое вмешательство		4 (0,52%)	0,250	p = 0,617	8,32
Гибридное вмешательство		15 (1,95%)	20,678	p = 0,000	12,89
Антеградный доступ		7 (0,91%)	0,094	p = 0,759	1,39
Ацетилсалициловая кислота-+НОАК		4 (0,52%)	0,576	p = 0,448	0
Двойная антитромбоцитарная терапия		29 (3,78%)	5,995	p = 0,014	0,24
Тройная антитромботическая терапия		9 (1,17%)	11,376	p = 0,001	6,71
Выраженный кальциноз сосудистой стенки		24 (54,54%)	13,256	p = 0,023	2,37
Длительность хирургического вмешательства >60 мин.		43 (97,72%)	7,028	p = 0,001	5,78

Примечание: НОАК — новые преоральные антикоагулянты.

Табл. 6. Факторы риска развития кровотечения

Фактор риска	Кровотечение n 44			
	n (%)	X^2	P value	OR
Фибрилляция предсердий	18 (40,90%)	5,614	p = 0,018	3,95
Хроническая болезнь почек	38 (86,36%)	0,0329	p = 0,014	1,23
Хроническая болезнь печени	3 (6,81%)	0,255	p = 0,004	1,47
Коагулопатия	7 (15,90%)	1,657	p = 0,043	2,34
Эндоваскулярное вмешательство	25 (56,81%)	16,980	p = 0,000	0,09
Гибридное вмешательство	15 (34,09%)	20,678	p = 0,000	12,89
Двойная антитромбоцитарная терапия	29 (65,90%)	5,995	p = 0,014	0,24
Тройная антитромботическая терапия	9 (20,45%)	11,376	p = 0,001	6,71
Выраженный кальциноз сосудистой стенки	24 (54,54%)	13,256	p = 0,023	4,36
Длительность хирургического вмешательства >60 мин.	43 (97,72%)	7,028	p = 0,001	5,78

Табл. 7. Наиболее значимые факторы риска кровотечений

Фактор риска	Кровотечение n 44		
	n (%)	X^2	P value
Эндоваскулярное вмешательство плечевым и бедренным доступом	25 (56,81%)	16,980	p = 0,000
Гибридное вмешательство	15 (34,09%)	20,678	p = 0,000
Тройная антитромботическая терапия	9 (20,45%)	11,376	p = 0,001
Выраженный кальциноз сосудистой стенки	24 (54,54%)	13,256	p = 0,023
Длительность хирургического вмешательства >60 мин.	43 (97,72%)	7,028	p = 0,001

хирургического вмешательства, женский пол (p = 0,032, ОР 1,35), фибрилляция предсердий (p = 0,018, ОР 3,95), хроническая болезнь почек (p = 0,014, ОР 1,23), хроническая болезнь печени (p = 0,004, ОР 1,47), коагулопатия (включала в себя установленные функциональные нарушения и дефицит факторов свёртываемости, нарушения тромбоцитарного звена) (p = 0,034, ОР 2,34) (Табл. 6).

В ходе выполнения бинарной логистической регрессии, количество значимых факторов сократилось (Табл. 7).

Наиболее значимыми факторами выступили: эндоваскулярное вмешательство плечевым и бедренным доступом (p = 0,0001), гибридное вмешательство (p = 0,0001), длительность хирургического вмешательства более 60 мин. (p = 0,001), тройная антитромботическая терапия (p = 0,001), выраженный кальциноз сосудистой стенки (p = 0,023) (Табл. 6).

Обсуждение

Полученные данные свидетельствуют о том, что риск кровотечений напрямую зависит от выбора тактики хирургического лечения, применяемых методов гемостаза, длительности непосредственно выполняемого оперативного пособия. Для минимизации риска кровотечений при открытом и гибридном оперативном пособии целесообразно внедрение и малотравматичных хирургических инструментов, совершенствования мануальных навыков хирурга с целью сокращения продолжительности операции.

Учитывая, что кровотечения возникали также и при чрескожных вмешательствах, особенно бедренным и плечевым доступом (56,8%, (χ^2 = 16,980, p = 0,0001), которые отличаются по данным литературы меньшей геморрагической безопасностью, по сравнению с радиальным не лишены осложнений [18], данное обстоятельство можно объяснить необходимость применения жестких схем антитромбоцитарной терапии, рекомендованных для выполнения данных вмешательств и способствующих гипокоагуляции. Кроме того, выполнение вмешательств у пациентов с протяженными и многоэтажными поражениями артерий нижних конечностей, при которых назначается антитромбоцитарная терапия на более длительный срок, что в свою очередь, с учетом сопутствующих заболеваний пациента, может выступать в качестве фактора, отягощающего течение послеоперационного периода в плане геморрагической безопасности.

Высокая степень кальцификации сосудистой стенки также могут являться причиной некачественного гемо-

стаза, вследствие невозможности создания адекватной компрессии в зоне пункции при эндоваскулярных вмешательствах — мануального гемостаза и при использовании специальных ушивающих устройств, а также при наложении сосудистого шва во время открытых или гибридных вмешательствах.

Особое внимание следует уделять показателям свертывающей системы крови еще на дооперационном этапе, так как это является основным фактором риска, влияющим на развитие кровотечений. Так, при увеличении длительности оперативного вмешательства, а именно: истощение резервов коагуляционного звена гемостаза, снижение температуры тела, снижается активность факторов свёртывания, развивается метаболический ацидоз и, как следствие, нарушения коагуляции [19; 20].

В настоящее время нет однозначного ответа по безопасности той или иной схемы антитромбоцитарной терапии у больных ХИУПК, в том числе, прописанных в национальных и международных клинических рекомендациях [21; 22]. При этом однозначным остаётся тот факт, что увеличение количества антитромботических препаратов и сроков их приема, неуклонно ведёт к повышению рисков геморрагических осложнений. Данное утверждение было подтверждено и в нашем исследовании.

Заключение

Таким образом, выявление наиболее частых факторов риска геморрагических осложнений путем всестороннего анализа клинико-демографических и инструментальных данных, а также изучение влияния их на прогноз пациентов с ХИУПК, позволяет выработать персонифицированный подход к лечению таких пациентов и предотвратить развитие указанных осложнений.

Авторы заявляют об отсутствии конфликта интересов (The authors declare no conflict of interest).

ЛИТЕРАТУРА/REFERENCES

1. Wonho K. Critical determinants of chronic limb threatening ischemia after endovascular treatment. Korean Circ J. 2022; 52(6): 441–443. doi: 10.4070/kcj.2022.0064.
2. Steve D, Michael S, Prajakta B, James T. The burden of critical limb ischemia: a review of recent literature. Vasc Health Risk Manag. 2019; 15: 187-208. doi: 10.2147/VHRM.S209241.
3. Drachman D, Hawkins B. Complications of peripheral vascular intervention. JACC Cardiovasc Interv. 2019; 12(12): 1150-1152. doi: 10.1016/j.jcin.2019.04.021.
4. Stavros S, Athanasios T, Georgios F, Lazaros R, Foteini C. A new preprocedural score to predict bleeding complications of endovascular interventions for peripheral artery disease. Journal of Endovascular Therapy. J Endovasc Ther. 2019; 26(6): 816-825. doi: 10.1177/1526602819866191.
5. Ayman E, Kirolos B, Michael M, Devesh R, Ahmed E, Hend M. Sex differences in trends and in-hospital outcomes among patients with critical limb ischemia: a nationwide analysis. J Am Heart Assoc. 2021; 10(18): e022043. doi: 10.1161/JAHA.121.022043.
6. Bhaskar B, John A, Kevin K, Schuyler W, David S, Thomas T. Bleeding complications in lower extremity peripheral vascular interventions: insights from the NCDR PVI registry. JACC Cardiovasc Interv. 2019; 12(12): 1140-1149. doi: 10.1016/j.jcin.2019.03.012.
7. Nawwar A, Stephen J, Nadine J, Sameer M, Ena G. Impact of bleeding complications on length of stay and critical care utilization in cardiac surgery patients in England. J Cardiothorac Surg. 2019; 14(1): 64. doi: 10.1186/s13019-019-0881-3.
8. Michael E, Xin Y, Manan S, Katie M, Matthew W. Impact of bleeding-related complications and/or blood product transfusions on hospital costs in inpatient surgical patients. BMC Health Serv Res. 2011; 11: 135. doi: 10.1186/1472-6963-11-135.
9. Hope W, Manesh R, Nishant S, Abigail P, Jennifer A, Matthew M. Limb and cardiovascular events at 6 months among CLTI patients receiving routine care at BEST-CLI sites: an interim report from the BEST-Registry. Circulation. 2022; 146: A12458. doi: 10.1161/circ.146.suppl_1.12458.
10. Erik B, Manne A, Marcus T, Birgitta S, Björn K. Editor's choice — impact of comorbidity, medication, and gender on amputation rate following revascularisation for chronic limb threatening ischaemia. Eur J Vasc Endovasc Surg. 2018; 56(5): 681-688. doi: 10.1016/j.ejvs.2018.06.003.
11. Connie N, Lars N, Gary M, Warren H, John P. A structured review of antithrombotic therapy in peripheral artery disease with a focus on revascularization: a TASC (InterSociety Consensus for the Management of Peripheral Artery Disease) Initiative. Circulation. 2017; 135(25): 2534-2555. doi: 10.1161/CIRCULATIONAHA.117.024469.
12. Christopher P, Stavros K, Victor A, Iris B, Christian-Alexander B. Editor's choice — European Society for Vascular Surgery (ESVS) 2023 Clinical practice Guidelines on antithrombotic therapy for vascular diseases. Eur J Vasc Endovasc Surg. 2023; 65(5): 627-689. doi: 10.1016/j.ejvs.2023.03.042.
13. Takahiro T, Naoki Y, Akio K, Takehiro Y, Kiyotaka S. Chronic limb-threatening ischemia is a residual bleeding risk factor among patients with lower extremity artery disease. J Atheroscler Thromb. 2023; 31(1): 100-108. doi: 10.5551/jat.64242.
14. Naoki Y, Takahiro T, Akio K, Takehiro Y, Kiyotaka S. Association between high bleeding risk and 2-year mortality in patients with chronic limb-threatening ischemia. J Atheroscler Thromb. 2023; 30(11): 1674-1686. doi: 10.5551/jat.64157.
15. Салагаев Г.И, Лысенко А.В., Леднев П.В., Белов Ю.В. Методы контроля кровотечения в реконструктивной хирургии корня аорты // Хирургия. Журнал им. Н.И. Пирогова. — 2021. — №11. — С.83-87. [Salagaev GI, Lysenko AV, Lednev PV, Belov YuV. Hemostatic measures in reconstructive aortic root surgery. Pirogov Russian Journal of Surgery. 2021;11:83–87. (In Russ.)] doi: 10.17116/hirurgia202111183.
16. Shah A, Palmer A, Klein A. Strategies to minimize intraoperative blood loss during major surgery. Br J Surg. 2020; 107(2): e26-e38. doi: 10.1002/bjs.11393.
17. Laura F, Cecilia B, Jan BW, Simone V, Cinzia N. Definition of major bleeding: prognostic classification. J Thromb Haemost. 2020; 18(11): 2852-2860. doi: 10.1111/jth.15048.
18. Bhaskar B, John A, Kevin F, Schuyler W, David S. Bleeding complications in lower extremity peripheral vascular interventions: Insights from the NCDR PVI registry. JACC Cardiovasc Interv. 2019; 12(12): 1140-1149. doi: 10.1016/j.jcin.2019.03.012.
19. Andrew LaPelusa, Heeransh D. Physiology, Hemostasis. StatPearls. 2023.
20. Hardean E, Bantayehu S, Amar P, Carmelo A, Ian J. Welsby pathophysiology of bleeding and clotting in the cardiac surgery patient. from vascular endothelium to circulatory assist device surface. Circulation. 2010; 122: 2068-2077. doi: 10.1161/CIRCULATIONAHA.110.936773.
21. Paul A, Keith A, Udaya S, Hugo T, Jeffrey I. Combination antiplatelet and oral anticoagulant therapy in patients with coronary and peripheral artery disease. Circulation. 2019; 139(18): 2170-2185. doi: 10.1161/CIRCULATIONAHA.118.033580.
22. Sebastian D, Mark R, Nicholas G, Rupert M, Sonia S. Effect of Rivaroxaban and Aspirin in patients with peripheral artery disease undergoing surgical revascularization: insights from the VOYAGER PAD trial. Circulation. 2021; 144(14): 1104-1116. doi: 10.1161/CIRCULATIONAHA.121.054835.

РЕЗУЛЬТАТЫ АНТИКОАГУЛЯНТНОЙ ТЕРАПИИ ИНГИБИТОРАМИ ХА ФАКТОРА СВЕРТЫВАНИЯ КРОВИ ПРИ ТРОМБОЗАХ ГЛУБОКИХ ВЕН НА ФОНЕ ХРОНИЧЕСКИХ ОБЛИТЕРИРУЮЩИХ ЗАБОЛЕВАНИЙ АРТЕРИЙ НИЖНИХ КОНЕЧНОСТЕЙ У ЛИЦ ПОЖИЛОГО И СТАРЧЕСКОГО ВОЗРАСТА

Суковатых Б.С.* [1], Суковатых М.Б.[1], Григорьян А.Ю.[1], Гордов М.Ю.[2]

[1] *ФГБОУ ВПО «Курский государственный медицинский университет», Курск*

[2] *ОБУЗ «Курская городская клиническая больница скорой медицинской помощи», Курск*

DOI: 10.25881/20728255_2024_19_1_14

Резюме. Цель — сравнить эффективность и безопасность ривароксабана и апиксабана при лечении тромбозов глубоких вен нижних конечностей у лиц пожилого и старческого возраста, страдающих хроническими облитерирующим атеросклерозом артерий нижних конечностей.

Материалы и методы. Ретроспективным путем изучены результаты лечения 60 больных пожилого и старческого возраста, страдающих облитерирующим атеросклерозом артерий нижних конечностей, у которых развился тромбоз глубоких вен. Пациенты были разделены на 2 статистически однородные группы по 30 человек в каждой. Межгрупповым отличием являлся выбор препарата для длительной антикоагулянтной терапии. В первой группе антикоагулянтная терапия проводилась апиксабаном, а во второй — ривароксабаном. Результаты лечения оценивали через один год путем контрольного ультразвукового и клинического исследования для определения степени восстановления просвета глубоких вен и выраженности нарушений венозного оттока. Регистрировали частоту геморрагического синдрома.

Результаты. Через один год эффективная реканализация (полная+частичная) в первой группе произошла у 24 (80%), а во второй — у 29 (96,7%) ,развилась окклюзия соответственно у 6 (20%) и 1 (3,3%) пациентов. Хорошие однолетние клинические результаты (степень нарушения слабая или отсутствует) зарегистрированы в первой группе — у 18 (60%), а во второй группе — у 24 (80%)больных. Плохие результаты (степень нарушения средняя и сильная) обнаружены в первой группе — у 12 (40%), а во второй группе — у 6 (20%) пациентов. Геморрагические осложнения антикоагулянтной терапии развились — у 8 (13,2%) больных поровну в обеих группах.

Заключение. По эффективности реваpоксабан превосходит апиксабан, а по безопасности различий между препаратами нет.

Ключевые слова: тромбоз, глубокие вены, облитерирующий атеросклероз артерий, нижние конечности, апиксабан, ривароксабан.

THE RESULTS OF ANTICOAGULANT THERAPY WITH INHIBITORS OF THE X FACTOR OF COAGULATION OF DEEP VEIN THROMBOSIS AGAINST THE BACKGROUND OF CHRONIC OBLITERATING DISEASES OF THE ARTERIES OF THE LOWER EXTREMITIES IN THE ELDERLY AND SENILE

Sukovatykh B.S.* [1], Sukovatykh M.B.[1], Grigoryan A.Yu.[1], Gordov M.Yu.[2]

[1] *Kursk State Medical University, Kursk*

[2] *Kursk City Clinical Hospital of Emergency Medical Care, Kursk*

Abstract. The aim is to compare the efficacy and safety of rivaroxaban and apixaban in the treatment of deep vein thrombosis of the lower extremities in elderly and senile people suffering from chronic obliterating atherosclerosis of the arteries of the lower extremities.

Materials and methods. The results of treatment of 60 elderly and senile patients suffering from obliterating atherosclerosis of the arteries of the lower extremities, who developed deep vein thrombosis, were retrospectively studied. The patients were divided into 2 statistically homogeneous groups of 30 people each. The intergroup difference was the choice of the drug for long-term anticoagulant therapy. In the first group, anticoagulant therapy was performed with apixaban, and in the second group with rivaroxaban. The results of treatment were evaluated after one year by a control ultrasound and clinical examination to determine the degree of restoration of the deep vein lumen and the severity of venous outflow disorders. The frequency of hemorrhagic syndrome was recorded.

Results. After one year, effective recanalization (complete +partial) in the first group occurred in 24 (80%), and in the second — in 29 (96.7%), occlusion developed in 6 (20%) and 1 (3.3%) patients, respectively. Good one-year clinical results (degree of impairment is weak or absent) 18 (60%) patients were registered in the first group, and 24 (80%) patients in the second group. Poor results (the degree of impairment is medium and severe) were found in the first group of u12 (40%).and in the second group -in 6 (20%) patients. Hemorrhagic complications of anticoagulant therapy developed in 8 (13.2%) patients equally in both groups.

Conclusion. Revaroxaban is more effective than apixaban, and there are no differences between the drugs in terms of safety.

Keywords: thrombosis, deep veins, obliterating atherosclerosis of the arteries, lower extremities, apixaban, rivaroxaban.

Введение

Наиболее часто тромбоз глубоких вен развивается у лиц пожилого (старше 60 лет) и старческого возраста (старше 75 лет) Большинство пациентов в этом возрасте страдают мультифокальным атеросклерозом, с поражение артерий нижних конечностей, что является одним их факторов риска тромбоза глубоких вен [1]. Несмотря на развитие флебологии в последние годы, не потеряло свою актуальность лечение тромбозов глубоких вен (ТГВ), что обусловлено непрерывным ростом венозных тромбоэмболических осложнений. Консервативная терапия остается краеугольным камнем лечения этого заболевания. Основными лекарственными средствами консервативной терапии являются новые прямые пероральные ингибиторы ХА фактора свертывания крови: ривароксабан и апиксабан [2].

Ривароксабан (коммерческое название Прадакса) и апиксабан (коммерческое название Эликвис) назначают без стартовой терапии гепарином с длительностью лечения в течение трех или шести месяцев в зависимости от

* e-mail: SukovatykhBS@kursksmu.net

динамики течения заболевания. Эффективности и безопасности ингибиторов ХА фактора свертывания крови при лечении венозных тромбозов посвящены многочисленные исследования [3; 4]. Основным антикоагулянтом в профилактике и лечении артериальных тромбозов является ривароксабан [5].

Принято считать, что эффективность и безопасность этих препаратов одинакова. Поэтому к их назначению врачи подходят эмпирически: одни более склонны назначать апиксабан, другие ривароксабан. Поэтому представляет интерес сравнить у этой группы больных эффективность и безопасность ривароксабана и апиксабана для определения оптимального варианта антикоагулянтной терапии больных ТГВ на фоне облитерирующего атеросклероза артерий нижних конечностей.

Цель исследования

Сравнить эффективность и безопасность ривароксабана и апиксабана при лечении ТГВ нижних конечностей у лиц пожилого и старческого возраста, страдающих облитерирующим атеросклерозом артерий нижних конечностей.

Материалы и методы

В исследовании включено 60 больных ТГВ нижних конечностей, находившихся на лечении в отделении сосудистой хирургии больницы скорой медицинской помощи г. Курска в 2017–2019 гг. Мужчин было 48 (80%), женщин — 12 (20%). Возраст больных колебался от 61 до 78 лет и составил в среднем 68,4±6,2 года, при средней длительности заболевания 5,5±1,3 суток. В исследование включены больные обоего пола, пожилого и старческого возраста со сроками развития ТГВ до 14 суток с сопутствующим атеросклеротическим поражением артерий нижних конечностей, без тяжелых соматических заболеваний, препятствующих проведению антикоагулянтной терапии и без развития тромбоэмболии легочной артерии.

Образованы 2 группы больных по 30 человек в каждой в зависимости от выбора препарата для антикоагулянтной терапии. Первую группу составили пациенты, которым антикоагулянтная терапия проводилась при помощи апиксабана. Последний назначался по 10 мг 2 раза в течение 7 суток, затем по 5 мг 2 раза в день в течение 3 месяцев у больных с дистальным ТГВ и в течение 6 месяцев с проксимальным. Во вторую группу вошли 30 пациентов, которым проводилось лечение ривароксабаном: по 15 мг 2 раза в сутки в течение трех недель, затем по 10 мг 2 раза в сутки в течение трех или шести месяцев в зависимости от вида ТГВ.

Кроме антикоагулянтной терапии больным назначали венотоники (детралекс), средства, улучшающие микроциркуляцию (пентоксифиллин), дезагреганты (аспирин), облучение магнитным полем, эластическую компрессию конечности. Больные продолжали прием ранее назначенных препаратов для лечения хронических облитерирующих заболеваний артерий, ИБС, гипертонической болезни, церебрального атеросклероза, сахарного диабета.

Табл. 1. Клинико-демографическая характеристика больных

Характеристика	1 группа (n = 30)		2 группа (n = 30)		P
	Абс.	%	Абс.	%	
Пол					
Мужской	25	83,3	23	76,7	0,52
Женский	5	16,7	7	23,3	0,52
Возраст, годы					
пожилой (60–75лет)	24	80	25	83,3	0,74
старческий (76–90 лет)	6	20	5	16,7	0,74
Стеноз/окклюзия артериального сегмента					
Аорто-бедренного	5	16,7	6	20	0,74
Бедренно-подколенного	18	60	17	56,7	0,79
Голеностопного	7	23,3	7	23,3	1,00
Стадии ишемии					
IIБ	26	86,7	25	83,3	0,72
III	4	13,3	5	16,7	0,72
Соматическая патология					
Гипертоническая болезнь	20	66,7	23	76,7	0,39
Ишемическая болезнь сердца	27	90	29	96,7	0,30
Сахарный диабет	8	26,7	8	26,7	1,00
Цереброваскулярная болезнь	19	63,3	17	56,7	0,60

Клинико-демографическая характеристика больных представлена в таблице 1.

В исследовании преобладали лица мужского возраста, пожилого возраста с атеросклеротическим поражением артериального русла нижних конечностей, из которых наиболее часто встречалось поражение бедренно-подколенного сегмента. Преимущественно у больных была IIБ стадии хронической артериальной ишемии. Из сопутствующих заболеваний на первом месте находилась ИБС, на втором — артериальная гипертензия, на третьем — цереброваскулярная болезнь. Критической ишемии конечностей не было ни у одного больного.

Диагностика и лечение ТГВ проводилась в соответствии с Российскими клиническими рекомендациями по профилактике, диагностике и лечению венозных тромбоэмболических осложнений (ВТЭО) [6].

Во время лечения регистрировали частоту проявлений геморрагического синдрома. Результаты лечения оценивали через 1 год по степени проходимости глубоких вен и выраженности нарушения венозного оттока по шкале Villalta [7].

Статистическую обработку проводили с помощью пакета Microsoft Excel 2010 и критерия согласия Пирсона (X^2). Различия считали достоверными при $p<0,05$.

Результаты

Виды ТГВ нижних конечностей представлены в таблице 2.

Дистальный ТГВ ниже щели коленного сустава обнаружен у 24(40%): берцовых и подколенной вен — у 10 (16,7%), берцовых и суральных — у 9 (15%), только берцовых — у 5(8,3%) больных. Проксимальный

Табл. 2. Виды ТГВ

Вид тромбоза	Группа 1 (n = 30)		Группа 2 (n = 30)		P
	n	%	n	%	
Дистальный	11	36,3	13	43,3	0,60
Проксимальный	19	63,3	17	56,7	0,60

ТГВ выше щели коленного сустава выявлен у 36(60%): бедренной и подколенной вен — у 23 (38,3%), подвздошной и бедренной — у 13 (21,7%).

Небольшая флотация верхушки тромба обнаружена у 6 (10%) больных с проксимальными ТГВ поровну в обеих группах. Длина флотации составляла 1,9±0,2 см. На фоне антикоагулянтной терапии произошла фиксация тромба к стенке вены. Кава-фильтр не устанавливался. Случаев тромбоэмболии легочной артерии и летальных исходов не было.

Прогрессирование заболевания обнаружено в 2 (6,7%) случаях в первой группе. На фоне приема апиксабана на 5 сутки при наличии тромбоза бедренной и подколенной развился тромбоз подвздошной вены с клиническими проявлениями белой флегмазии. Больным была проведена пятидневная терапия гепарином до снижения интенсивности болевого и отечного синдромов, а затем их перевели на таблетированный прием апиксабана. Дальнейшего распространения тромботического процесса не произошло. Во второй группе прогрессирования заболевания не было. Рецидива тромботического процесса на амбулаторном этапе лечения не зарегистрировано. Частота проявлений геморрагического синдрома представлена в таблице 3.

Геморрагический синдром развился у 8 (13,3%) больных по 4 случаев в каждой группе. Он проявлялся кожными, ротоглоточными и глазными геморрагиями, которые были небольшие по объему. Геморрагический синдром возникал в первые 7 суток при назначении начальных доз апиксабана по 10 мг 2 раза и ривароксабана по 15 мг 2 в сутки. При развитии кровотечения пациент прекращал прием антикоагулянта, а после ликвидации клинических проявлений геморрагий больные были переведены на прием апиксабана по 5 мг 2 раза, а ривароксабана по 10 мг 2 раза в сутки. Геморрагические осложнения не рецидивировали.

Распределение больных по степени проходимости венозной системы нижних конечностей на момент окончания лечения представлено в таблице 4.

Полная реканализация в обеих группах произошла у 24(40%), частичная — у 29 (48,3%), развилась окклюзия — у 7 (11,7%) больных. Эффективная реканализация (полная+частичная) в первой группе произошла у 24 (80%), а во второй — у 29 (96,7%) пациентов. У больных в первой группе окклюзия развилась в 6 раз чаще, чем во второй. Распределение больных по клиническим результатам выраженности нарушений венозного оттока представлено в таблице 5.

Табл. 3. Частота геморрагического синдрома

Виды синдрома	Группа 1 (n = 30)		Группа 2 (n = 30)		P
	n	%	n	%	
Кожные геморрагии	1	3,3	1	3,3	1,00
Носовое кровотечение	1	3,3	1	3,3	1,00
Кровоточивость десен	1	3,3	1	3,3	1,00
Субконъюнктивальное кровоизлияние	1	3,3	1	3,3	1,00
Всего	4	13,2	4	13,2	1,00

Табл. 4. Степень проходимости глубоких вен

Степень проходимости	Группа 1 (n = 30)		Группа 2 (n = 30)		P
	n	%	n	%	
Полная	11	36,7	13	43,3	0,26
Частичная	13	43,3	16	53,3	0,39
Окклюзия	6	20	1	3,3	0,04

Табл. 5. Степень нарушения венозного оттока

Степень нарушения	Группа 1 (n = 30)		Группа 2 (n = 30)		P
	n	%	n	%	
Отсутствует	11	36,7	13	43,3	0,60
Слабая	7	23,3	11	36,7	0,26
Средняя	6	20	5	16,7	0,74
Сильная	6	20	1	3,3	0,04

При полном восстановлении проходимости глубоких вен клинических нарушений венозного оттока не выявлено у 24 (40%) пациентов. Легкая степень нарушения венозного оттока обнаружена у 18 (30%), средняя — у 11 (18,3%), а тяжелая — у 7 (11,7%) больных.

Хорошие однолетние клинические результаты (степень нарушения слабая или отсутствует) зарегистрированы в первой группе у 18 (60%), а во второй группе — у 24 (80%) больных. Плохие результаты (степень нарушения средняя и сильная) обнаружены в первой группе у 12 (40%), а во второй группе — у 6 (20%) пациентов $p<0,05$ по сравнению с первой группой).

Обсуждение

Анализ результатов проведенного исследование показал, что консервативная терапия ТГВ у лиц пожилого и старческого возраста, страдающих облитерирующим атеросклерозом артерий нижних конечностей, ингибиторами ХА фактора свертывания крови у 42 (70%) была эффективной и по прогностической шкале Villalta у них не должна развиться посттромботическая болезнь. Лишь у 18 (30%) пациентов можно прогнозировать ее развитие. При сравнении эффективности апиксабана и ривароксабана последний оказался более эффективным: хорошие клинические результаты при его применении были на 20% выше, а плохие в 2 раза ниже, чем после лечения апиксабаном. ТГВ затрудняет венозный отток и тем самым увеличивает сопротивление микроциркуляторного русла

артериальному притоку по артериолам, который и так резко нарушен при хронических облитерирующих заболеваний артерий нижних конечностей [8]. В проведенных ранее исследованиях установлено, что ривароксабан в большом количестве экспрессируется эндотелиальными клетками в зоне микроциркуляции, предупреждает образование микротромбозов и ее дисфункцию в отличии от апиксабана, который равномерно выделяется как в микро-, так и в макроциркуляторном русле [9]. Именно это действие ривароксабана при сочетанном поражении артериального и венозного русла обуславливает его преимущество над апиксабаном. Не следует забывать, что назначение минимальных доз ривароксабана по 2,5 мг 2 раза в сутки предупреждает тромботические осложнения у больных заболеваниями периферических артерий [10]. Поэтому при развитии ТГВ на фоне хронических облитерирующих заболеваний артерий после проведения 3 или 6 месячного лечебного курса ривароксабана более удобно переходить на профилактическое пожизненное применение минимальных доз препарата, которые будут предупреждать рецидив тромботического процесса в венозном русле нижних конечностей

При сравнении безопасности препаратов нами не установлено различий. Как апиксабан так и ривароксабан при длительном приеме вызывают в небольшом количестве минимальные по объему геморрагии, которые легко корригируются уменьшением дозы препарата. Случаев развития больших кровотечений не зарегистрировано.

Заключение

При развитии ТГВ у лиц пожилого и старческого возраста с хроническими облитерирующими заболеваниями артерий нижних конечностей препаратом выбора для антикоагулянтной терапии является ривароксабан.

Авторы заявляют об отсутствии конфликта интересов (The authors declare no conflict of interest).

ЛИТЕРАТУРА/REFERENCES

1. Galanaud J, Genty C, Sevestre M, et al. Predictive factors for concurrent deep-vein thrombosis and symptomatic venous thromboembolic recurrence in case of superficial venous thrombosis: The OPTIMEV study. Thromb Haemost. 2011; 105 (1): 31-39.
2. Пасечник И.Н. Использование новых оральных антикоагулянтов в хирургии. Ч.1 // Хирургия. — 2016. — №2. — С.72-75. [Pasechnik IN. The use of new oral anticoagulants in surgery. Part 1. Hirurgiya. 2016; 2: 72-75. (In Russ.)] doi: 10.17116/хирургия2016272-75.
3. Калинин Р.Е., Сучков И.А, Агапов А.Б. Эффективность различных вариантов антикоагулянтной терапии при тромбозе глубоких вен нижних конечностей в рутинной клинической практике // Флебология. — 2017. — №11(1). — С.21-27. [Kalinin RE, Suchkov IA, Agapov AB. The Effectiveness of the Various Options of Anticoagulant Therapy for the Treatment of the Patients with Thrombosis of the Deep Veins of the Lower Extremities in the Routine Clinical Practice. Flebologiia. 2017; 1(1): 21-27. (In Russ.)] doi:10.17116/flebo201711121-27
4. Воробьева Н.М., Панченко Е.П. Апиксабан: новые возможности в лечении венозных тромбоэмболических осложнений // Новости кардиологии. — 2015. — №2. — С.10-13. [Vorobieva NM, Panchenko EP. Apixaban: new opportunities in the treatment of venous thromboembolic complications. Novosti kardiologii. 2015; 2: 10-13. (In Russ.)]
5. Фокин А.А., Трейгер Г.А. Новые возможности антитромботической терапии, улучшающие прогноз у пациентов со стенозирующим атеросклерозом сонных артерий // Ангиология и сосудистая хирургия. — 2020. — №28(2). — С.17-21. [Fokin AA, Trejger GA. Novye vozmozhnosti antitromboticheskoj terapii, uluchshayushchie prognoz u pacientov so stenoziruyushchim aterosklerozom sonnyh arterij. Angiologiya i sosudistaya hirurgiya. 2020; 28(2): 17-21. (In Russ.)]
6. Российские клинические рекомендации по диагностике, лечению и профилактике венозных тромбоэмболических осложнений (ВТЭО) // Флебология. — 2015. — №9(4). — С.4-52. [Russian clinical guidelines for the diagnosis, treatment and prevention of venous thromboembolic complications (VTEC). Phlebology. 2015; 9(4): 4-52. (In Russ.)]
7. Christopher RL, Kalodiki E, Mustapha A, Geroulakos G. Validation of the Villalta scale in assessing post-thrombotic syndrome using clinical, duplex, and hemodynamic comparators Journal of vascular surgery: Venous and lymphatic disorders. 2014; 2(1): 8-14.
8. Chinsakchai K, Ten Duis K, Moll FL, de Borst GJ. Trends in management of phlegmasia cerulea dolens. Vasc Endovascular Surg. 2011; 45(1): 5-14. doi: 10.1177/1538574410388309.
9. Гельцер И.В., Смирнова О.А., Матвиенко О.Ю., Кобелянская В.А., Головина О.Г., Папаян Л.П. Особенности действия пероральных антикоагулянтов // Сердце: журнал для практикующих врачей. — 2015. — №14(3). — С.153-157. [Gel'cer IV., Smirnova OA, Matvienko OYU, Kobelyanskaya VA, Golovina OG, Papayan LP. Osobennosti dejstviya peroral'nyh antikoagulyantov. Serdce: zhurnal dlya praktikuyushchih vrachej. 2015; 14(3): 153-157. (In Russ.)]
10. Бредихин Р.А., Крепкогорский Н.В., Хайруллин Р.Н. Есть ли альтернативы двойной дезагрегантной терапии после стентирования перефирических артерий? // Ангиология и сосудистая хирургия. — 2021. — №27(3). — С.22-27. [Bredihin RA, Krepkogorskij NV, Hajrullin RN. Est' li al'ternativy dvojnoj dezagregantnoj terapii posle stentirovaniya perefiricheskih arterij? Angiologiya i sosudistaya hirurgiya. 2021; 27(3): 22-27. (In Russ.)]

КЛИНИЧЕСКАЯ ЗНАЧИМОСТЬ ПОЛИМОРФИЗМА ГЕНОВ ADH1B, CYP2C19 (*2/*3) ПРИ ДЕСТРУКТИВНОМ ПАНКРЕАТИТЕ

Рыбачков В.В.[1], Хохлов А.Л.[1], Шульгина М.А.* [1], Березняк Н.В.[1], Царева И.Н.[1], Баранов Г.А.[2], Завьялов Д.В.[1], Червяков Ю.В.[1]

[1] *ФГБОУ ВО «Ярославский государственный медицинский университет», Ярославль*

[2] *ФГБОУ ВО «Российский университет медицины», Москва*

DOI: 10.25881/20728255_2024_19_1_18

Резюме. Обоснование: клиническая значимость генетической предрасположенности к панкреонекрозу достаточно неопределенная и требует дальнейшего изучения.

Цель: изучить клиническую значимость полиморфизма генов ADH1B, CYP2C19 (CYP2C19*2, CYP2C19*3) в крови при остром деструктивном панкреатите.

Методы: генетическое тестирование на предмет полиморфизма генов ADH1B, CYP2C19 (*2/*3) выполнено у 72 русских больных с панкреонекрозом. Все пациенты поступали в хирургический стационар в экстренном порядке. Диагноз деструктивного панкреатита ставился на основании клинического и ультразвукового мониторинга, данных лапароскопии (14 больных — 19,4%), а также подтверждался при выполнении оперативного вмешательства. Хирургическое пособие сводилось к пункционной и дренажной санации жидкостных образований у 36 больных (50%). Генетическое исследование проводилось в период с 2020 по 2022 гг. включительно у пациентов, находящихся на лечении в хирургическом стационаре.

Результаты: в исследуемой группе полиморфизмы гена ADH1B встречались с частотой 34,7%. Полиморфизмы гена CYP2C19 выявлены в 37,5% случаев. Полиморфизмов по фенотипу CYP2C19*3 во всех группах выявлено не было.

Заключение: Установлено, что увеличение частоты мутации гена ADH1B ассоциировано с формированием панкреатического абсцесса и гнойно-некротического панкреатита, а гена CYP2C19 преимущественно только панкреатического абсцесса.

Ключевые слова: панкреонекроз, клиническое течение, генетический полиморфизм, ADH1B, CYP2C19.

CLINICAL SIGNIFICANCE OF ADH1B, CYP2C19 GENE POLYMORPHISM (*2/*3) IN CASE OF DESTRUCTIVE PANCREATITIS

Rybachkov V.V.[1], Khokhlov A.L.[1], Shulgina M.A.* [1], Bereznyak N.V.[1], Tsareva I.N.[1], Baranov G.A.[2], Zavyalov D.V.[1], Chervyakov Yu.V.[1]

[1] *Yaroslavl State Medical University, Yaroslavl*

[2] *Moscow State University of medicine, Moscow*

Abstract. Backgraund: the clinical significance of the genetic predisposition to pancreatic necrosis is rather uncertain and requires further study.

Aims: to study the clinical significance of polymorphisms of the ADH1B, CYP2C19 (CYP2C19*2, CYP2C19*3) genes in the blood in acute destructive pancreatitis.

Materials and methods: genetic polymorphism testing of the genes ADH1B, CYP2C19*2, CYP2C19*3 was performed in 72 Russian patients with pancreatic necrosis. All patients were admitted to the surgical hospital in an emergency. The diagnosis of destructive pancreatitis was made on the basis of clinical and ultrasound monitoring, laparoscopy data (14 patients — 19.4%), and was also confirmed during surgical intervention. Surgical aid was reduced to puncture and drainage sanitation of fluid formations in 36 patients (50%). The genetic study was conducted in the period from 2020 to 2022 inclusive in patients undergoing treatment in a surgical hospital.

Results: in the study group, polymorphisms of the ADH1B gene occurred with a frequency of 34.7%. Polymorphisms of the CYP2C19 gene were detected in 37.5% of cases. Polymorphisms of the CYP2C19*3 phenotype were not detected in all groups.

Conclusions: it was found that an increase in the frequency of mutation of the ADH1B gene is associated with the formation of pancreatic abscess and purulent-necrotic pancreatitis, and the CYP2C19 gene is predominantly only pancreatic abscess.

Keywords: pancreatic necrosis, clinical course, genetic polymorphism, ADH1B, CYP2C19.

Обоснование

Улучшение результатов лечения любого заболевания в значительной степени связано в первую очередь с объективной оценкой происходящих в организме изменений, их ранней диагностикой и применением современных методов лечения с высоким уровнем радикализма. Для реализации данного направления, по-видимому, необходим дифференцированный подход в каждом конкретном случае с учетом сложившейся клинической ситуации [1]. Среди спектра хирургической патологии таким заболеванием, безусловно, является деструктивный панкреатит. Его частота постоянно возрастает, а уровень летальности нередко превышает 30–40% и не имеет отчетливой тенденции к снижению [2]. Одной из причин сложившейся ситуации, по-видимому, является отсутствие доказательных клинических критериев, позволяющих прогнозировать при асептическом панкреонекрозе развитие различных вариантов его течения [3–5]. Это, безусловно, позволит своевременно проводить упреждающую превентивную терапию и улучшить в конечном итоге результаты лечения [6; 7].

Одним из приоритетных направлений в этом плане является применение генетического тестирования [8; 9]. Согласно существующим представлениям одним из механизмов развития панкреонекроза является генетическая предрасположенность [10]. Однако её клиническая значимость достаточно неопределенная и требует дальнейшего изучения.

Изложенные моменты явились отправными для выполнения настоящего исследования.

Цель

Изучить клиническую значимость полиморфизма генов ADH1B, CYP2C19 (CYP2C19*2, CYP2C19*3) в крови при остром деструктивном панкреатите.

* e-mail: schulgina.margo2012@yandex.ru

Методы

Выбор данных генов был обусловлен тем, что частота их полиморфизма, возможно, связана с повышенным риском развития острого панкреатита. Полиморфизм вариантов генов ADH1B, CYP2C19 (CYP2C19*2, CYP2C19*3) изучен у 72 больных с деструктивным панкреатитом в возрасте от 25 до 79 лет. Вычисление проводилось с использованием критерия χ^2 (хи-квадрат) с поправкой Йетса на непрерывность, критерия χ^2 (хи-квадрат) с поправкой на правдоподобие, либо точного двустороннего критерия Фишера.

Диагноз деструктивного панкреатита ставился на основании клинического и ультразвукового мониторинга, данных лапароскопии (14 больных — 19,4%), а также подтверждался при выполнении оперативного вмешательства. Хирургическое пособие сводилось к пункционной и дренажной санации жидкостных образований у 36 больных (50%).

В исследуемой группе мужчин было 44 (61,1%), женщин 28 (38,9%). В фазу развития асептического панкреонекроза тяжесть состояния больных по шкале SAPSII колебалась от 26,4 до 82,6 баллов и определялась потенциальными вариантами течения воспалительного процесса. Максимальная величина наблюдалась у больных с развитием в дальнейшем гнойно-некротического панкреатита (71,4±21,2 баллов). По клиническому течению перипанкреатический инфильтрат наблюдался в 66,7%, панкреатический абсцесс — в 11,1% и гнойно-некротический панкреатит — в 22,2% случаев.

Комплекс лечебных мероприятий осуществлялся в соответствии с существующими клиническими рекомендациями. В фазу асептического панкреонекроза для предупреждения развития гнойных осложнений назначались антибиотики широкого спектра действия (меропенем, имипенем, ванкомицим, тиенам). Общая летальность составила 5,5%, послеоперационная — 11%. Продолжительность пребывания больных в хирургическом стационаре колебалась от 4 суток до 3 месяцев.

Генетические исследования проводились у больных в стационарных исследованиях. В качестве контроля проводились исследования у 42 условно здоровых людей в возрасте от 20 до 55 лет, которые проходили плановое хирургическое лечение по поводу грыж передней брюшной стенки. Среди них мужчин было 17, женщин 25.

Забор крови проводился после добровольного информированного согласия пациентов. Исследуемым образцом являлась венозная кровь, которую после получения помещали в пробирку с антикоагулянтом ЭДТА. Биоматериал переносился в пробирку амплификатора для проведения метода ПЦР «SNP-ЭКСПРЕСС» в режиме реального времени. Амплификатор обеспечивает циклический нагрев и охлаждение биоматериала, активизируя процесс расхождения цепей ДНК. При доведении содержимого до нужной температуры добавлялись праймеры, которые прикрепляются к определенным нуклеотидам, выделяя заданный участок генома. После этого вносился энзим ДНК-полимераза для активации процесса репликации и выделения полиморфизмов исследуемого гена.

Дизайн исследования

Одноцентровое, проспективное, контролируемое исследование.

Генетическое исследование проводилось в клинико-диагностической лаборатории Ярославского ГМУ у 72 больных с деструктивным панкреатитом, находящихся на лечении в хирургическом стационаре в период с 2020 по 2022 гг., включительно.

Для определения частоты мутации генов ADH1B, CYP2C19 при различных вариантах течения деструктивного панкреатита пациенты подразделялись на три группы: пациенты с перипанкреатическим инфильтратом (48 человек), с панкреатическим абсцессом (8 человек), с гнойно-некротическим парапанкреатитом (16 человек).

В качестве контроля проводились исследования у 42 условно здоровых людей в возрасте от 20 до 55 лет, которые проходили плановое хирургическое лечение по поводу грыж передней брюшной стенки.

Критерии соответствия

Все больные, у которых выполнены исследования, были госпитализированы с клиническими проявлениями асептического панкреонекроза. Это подтверждалось анамнезом заболевания, его длительностью, данными ультразвукового метода исследования и лапароскопии.

Условия проведения

Исследования проведены в лаборатории генетики Ярославского ГМУ. Во время исследования штатный состав лаборатории не менялся.

Продолжительность исследования

Для каждого больного исследование проводилось одномоментно, поскольку генотип каждого пациента на протяжении жизни не меняется.

Описание медицинского вмешательства

При выполнении хирургических операций предоперационная подготовка, специфика анестезии и послеоперационное ведение больных осуществлялись с учетом особенностей выполнения полостных операций.

Основной исход исследования

Основным показателем, без оценки значения которого цель не может быть достигнута, являлась степень трансформации асептического панкреонекроза при комплексном лечении в каждом конкретном случае.

Дополнительные исходы исследования

Исследования в данной ситуации не проводились.

Анализ в подгруппах

Группы пациентов с потенциальным развитием в последующем перипанкреатического инфильтрата, панкреатического абсцесса и гнойно-некротического пара-

панкреатита по степени их тяжести оценивались в период асептического панкреонекроза по шкале SAPSII.

Методы регистрации исходов

Выздоровление базировалось на данных клиники и мониторинга УЗИ. Летальный исход основывался на показателе клинико-биологической смерти.

Этическая экспертиза

Не проводилась ввиду отсутствия показаний для ее проведения.

Статистический анализ

Методика статистического анализа проведена в описательной части статьи.

Результаты

В исследуемой группе частота мутаций гена ADH1B при деструктивном панкреатите достоверно встречалась в 34,7% случаев. Исходя из данных, представленных в таблице 1, следует, что мутация гена ADH1B чаще ассоциирована с развитием заболевания у мужчин (43,2%).

Частота мутаций этого гена среди женщин не превысила 21,4%. В группе сравнения оказалась существенно ниже и составила 2,4%. Что касается возрастного аспекта при мутации гена ADH1B, то наиболее часто деструктивный панкреатит в данной категории протекал у пациентов в возрасте от 40 до 59 лет (54,8%). Мутации исследуемого гена встречались значительно реже (p<0,05) среди пациентов с началом заболевания в молодом (20%) и пожилом (18,7%) возрасте.

Табл. 1. Частота мутации гена ADH1B при панкреонекрозе

Группа больных		Частота мутаций гена ADH1B (Arg47His)	
		ADH1*1 (норма)	ADH2*1 (мутация)
Панкреонекроз всего (n = 72)		47 (65,3%)	25 (34,7%)*
Пол (n = 72)	Мужчины (n = 44)	25 (56,8%)	19 (43,2%)**
	Женщины (n = 28)	22 (78,6%)	6 (21,4%)
Возраст (n = 72)	До 39 лет (n = 25)	20 (80%)	5 (20%)
	От 40 до 59 лет (n = 31)	14 (45,2%)	17 (54,8%)***
	От 60 до 79 лет (n = 16)	13 (81,3%)	3 (18,7%)
Группа сравнения (n = 42)		41 (97,6%)	1 (2,4%)

Примечание: * — достоверность к группе контроля (p<0,05);
** — достоверность к группе пациентов женского пола (p<0,05);
*** — достоверность к другим возрастным группам (p<0,05).

Согласно полученным данным (Табл. 2) частота мутаций гена CYP2C19*2 при деструктивном панкреатите составила 37,5%. В группе контроля полиморфизм гена CYP2C19*2 выявлен в 4,8% случаев. Мутаций полиморфного варианта CYP2C19*3 в группах пациентов с панкреонекрозами и грыжами передней брюшной стенки выявлено не было. Мутации в гене CYP2C19*2 встречались чаще среди женщин (50%), чем среди мужчин (29,5%). Что касается возраста на момент начала заболевания, то наблюдается тенденция к росту частоты мутаций с увеличением возраста. Так, в младшей возрастной группе частота мутаций в гене CYP2C19*2 составила 24%, в средней — 38,7%, в старшей — 56,2%.

При оценке частоты полиморфизмов в зависимости от вариантов течения деструктивного панкреатита установлена определенная закономерность. В частности, частота мутаций гена ADH1B наиболее выражена при появлении гнойных осложнений. При панкреатическом абсцессе и гнойно-некротическом панкреатите мутации данного гена встречались у 50% и 43,8% больных. В тоже время при перипанкреатическом инфильтрате только в 29,2% случаев. Выявленные изменения, по-видимому, могут выступать в качестве критериев прогнозирования степени деструкции при данной патологии. Что касается частоты мутации гена CYP2C19 (CYP2C19*2, CYP2C19*3), то она прослеживалась только со стороны варианта гена CYP2C19*2. Наибольшая частота мутации наблюдалась при панкреатическом абсцессе (75%). В то же время при перипанкреатическом инфильтрате и гнойно-некротическом парапанкреатите частота мутаций была выше показателей нормы более чем в 8 раз, но существенных различий в них не прослеживалось. Можно предположить, что частота мутации данного гена может выступать в качестве предиктора только при потенциальном развитии панкреатического абсцесса. Вместе с тем мутаций со стороны гена CYP2C19*3 при различных вариантах панкреонекроза не выявлено.

Нежелательные явления

Нежелательных явлений не было.

Табл. 2. Частота мутации при панкреонекрозе гена CYP2C19

Группа больных		Варианты гена CYP2C19			
		CYP2C19*2		CYP2C19*3	
		Норма	Мутация	Норма	Мутация
Панкреонекроз всего (n = 72)		45 (62,5%)	27 (37,5%)*	72 (100%)	–
Пол (n = 42)	Мужчины (n = 44)	31 (70,5%)	13 (29,5%)	44 (100%)	–
	Женщины (n = 28)	14 (50%)	14 (50%)	28 (100%)	–
Возраст на момент начала заболевания (n = 72)	До 39 лет (n = 25)	19 (76%)	6 (24%)	25 (100%)	–
	От 40 до 59 лет (n = 31)	19 (61,3%)	12 (38,7%)	31 (100%)	–
	От 60 до 79 лет (n = 16)	7 (43,8%)	9 (56,2%)	16 (100%)	–
Группа сравнения (n = 42)		40 (95,2%)	2 (4,8%)	42 (100%)	–

Примечание: * — достоверность к группе контроля (p<0,05).

Табл. 3. Частота мутации генов ADH1B, CYP2C19 при различных вариантах течения деструктивного панкреатита

Гены/ мутации	Варианты течения деструктивного панкреатита		
	Перипанкреатический инфильтрат (n = 48)	Панкреатический абсцесс (n = 8)	Гнойно-некротический парапанкреатит (n = 16)
ADH1B Норма	34 (70,8%)	4 (50%)	9 (56,2%)
ADH1B Мутация	14 (29,2%)*	4 (50%)*	7 (43,8%)*
CYP2C19 Норма	32 (66,7%)	2 (25%)	11 (68,8%)
CYP2C19 Мутация	16 (33,3%)*	6 (75%)*	5 (31,2%)*

Примечание: % от числа пациентов в каждой группе * — достоверность к группе контроля (p<0,05).

Обсуждение

Резюме основного результата исследования

Достоинства и возможные недостатки работы представлены в данной статье. В перспективном плане целесообразно расширение спектра генетического тестирования при данной патологии.

Обсуждение основного результата исследования

Увеличение частоты мутации гена ADH1B может выступать в качестве предиктора при потенциальном развитии панкреатического абсцесса и гнойно-некротического панкреатита, а увеличение частоты мутации гена CYP2C19 — панкреатического абсцесса. Выявленные изменения, по-видимому, могут выступать в качестве критериев прогнозирования степени деструкции при данной патологии.

Ограничения исследования

Одним из имеющихся ограничений в исследовании является этическое ограничение — недопустимость вовлечения в исследование человека без его согласия.

Для исследования проведена выборка пациентов с деструктивными формами острого панкреатита.

Соблюдение строгой методологии лабораторных исследований, несоблюдение которой способно существенным образом повлиять на результаты и выводы исследования.

Заключение

Развитие панкреонекроза происходит при повышенной частоте полиморфизмов генов ADH1B, CYP2C19*2. Повышение частоты мутаций гена ADH1B ассоциировано с развитием деструктивного панкреатита у мужчин в возрасте от 40 до 59 лет. Частота мутаций в гене CYP2C19*2 встречалась чаще среди женщин, чем среди мужчин и повышалась с увеличением возраста на момент начала заболевания. Увеличение частоты мутации гена ADH1B ассоциировано с формированием панкреатического абсцесса и гнойно-некротического панкреатита, а гена CYP2C19 преимущественно только панкреатического абсцесса. Полученные данные, по-видимому, могут являться отправными для реализации персонализированного подхода при лечении данного контингента больных.

Авторы заявляют об отсутствии конфликта интересов (The authors declare no conflict of interest).

ЛИТЕРАТУРА/REFERENCES

1. Винник Ю.С., Черданцев Д.В., Маркова Е.В. и др. Генетические аспекты панкреатита // Сибирский медицинский журнал (Иркутск). — 2004. — Т.43. — №2. — С.12-17. [Vinnik YS, Cherdantsev DV, Markova EV, et al. Genetic aspects of pancreatitis. Siberian Medical Journal. 2004; 43(2): 12-17. (In Russ.)]
2. Климович И.И., Страпко В.П. Сравнительная характеристика непосредственных результатов консервативного и оперативного лечения пациентов с острым деструктивным панкреатитом // Актуальные проблемы медицины: материалы ежегодной итоговой научно-практической конференции, Гродно. 25–26 января 2018 года / Ответственный редактор В.А. Снежицкий. — Гродно: Гродненский государственный медицинский университет, 2018. — С.374-378. [Klimovich II, Strapko VP. Comparative characteristics of the immediate results of conservative and surgical treatment of patients with acute destructive pancreatitis. Actual problems of medicine: materials of the annual final scientific and practical conference, Grodno, January 25-26, 2018; 374-378. (In Russ.)]
3. Samgina TA, Nazarenko PM, Polonikov AV, et al. The role of some xenobiotic biotransformation genes SNP in the development of acute pancreatitis. Bulletin of Russian State Medical University. 2020; 1: 34-39. doi: 10.24075/BRSMU.2020.008.
4. Галченкова О.Г., Мазаник М.Е. Роль цитохрома P450 в патогенетических механизмах различных заболеваний // Современная медицина: новые подходы и актуальные исследования: сборник статей по материалам XLVIII международной научно-практической конференции, Москва. 25 мая 2021 года. — 2021. — Т.5. — №44. — С.19-27. [Galchenkova OG, Mazanik ME. Role of cytochrome p450 in pathogenetic mechanisms of various diseases. Modern medicine: new approaches and current research: a collection of articles based on the materials of the XLVIII International Scientific and Practical Conference, Moscow, May 25, 2021; 5(44): 19-27. (In Russ.)]
5. Имаева А.К., Галлямова Л.Ф., Мустафин Т.И., и др. Прогнозирование развития острого панкреатита на основании молекулярно-генетического исследования // Молекулярная медицина. — 2021. — Т.19. — №2. — С.34-40. [Imaeva AK, Gallyamova LF, Mustafin TI, et al. Prediction of the development of acute pancreatitis based on molecular genetic research. Molecular Medicine. 2021; 19(2): 34-40. (In Russ.)] doi: 10.29296/24999490-2021-02-05.
6. Whitcomb D, Preston R, Aston C, et al. A gene for hereditary pancreatitis maps to chromosome 7q35. Gastroenterology. 1996; 110(6): 1975-80. doi: 10.1053/gast.1996.v110.pm8964426.
7. Боринская С.А., Ким А.А., Рубанович А.В. и др. Влияние аллелей гена ADH1B и уровня образования на характер потребления алкоголя у российских мужчин // Acta Naturae (русскоязычная версия). — 2013. — Т.5. — №3 (18). — С.103-110. [Borinskaya SA, Kim AA, Rubanovich AV, et al. The impact of ADH1B alleles and educational status on levels and modes of alcohol consumption in Russian male individuals. Acta Naturae. 2013; 5(3): 99-106. (In Russ.)]
8. Самгина Т.А., Бушуева О.Ю., Канищев Ю.В. и др. Вклад полиморфизма rs708272 гена CETP G>A в развитие осложнений острого панкреатита // Университетская наука: взгляд в будущее: Сборник научных трудов по материалам Международной научной конференции, посвященной 85-летию Курского государственного медицинского университета. В 2 т. — Курск: Курский государственный медицинский университет, 2020. — Т.1. — С.457-460. [Samgina TA, Bushueva OYu, Kanishchev YuV, et al. Contribution of polymorphism rs708272 of the CETP G>A gene to the development of complications of acute pancreatitis. University Science: a look into the future: A collection of scientific papers based on the materials of the International Scientific Conference dedicated to the 85th anniversary of Kursk State Medical University. 2020; 1: 457-460. (In Russ.)]
9. Рыбачков В.В., Хохлов А.Л., Сорогин С.А., и др. Частота мутаций генов TNFб, VEGFA, IL6 при язвенном колите // Вестник НМХЦ им. Н.И. Пирогова. — 2022. — №2. — С.49-51. [Rybachkov VV, Khokhlov AL, Sorogin SA, et al. Clinical significance of genetic testing in patients with ulcerative colitis. 2022; 2: 49-51. (In Russ.)]
10. Mayerle J, Sendler M, Hegyi E, et al. Genetics, Cell Biology, and Pathophysiology of Pancreatitis. Gastroenterology. 2019; 156(7): 1951-1968. doi: 10.1053/j.gastro.2018.11.081.

ПАТОМОРФОЛОГИЧЕСКИЕ И ФУНКЦИОНАЛЬНЫЕ ИЗМЕНЕНИЯ ЖЕЛУДОЧНО-КИШЕЧНОГО ТРАКТА В ОТДАЛЕННОМ ПЕРИОДЕ ПОСЛЕ МИНИИНВАЗИВНОЙ ХОЛЕЦИСТЭКТОМИИ

Калибатов Р.М., Асланов А.Д.*, Логвина О.Е., Гадаборшева З.Р., Карданова Л.Ю.
ФГБОУ ВО «Кабардино-Балкарский государственный университет им. Х.М. Бербекова», Нальчик

DOI: 10.25881/20728255_2024_19_1_22

Резюме. Обоснование: В настоящее время среди взрослого населения большинства стран мира продолжается рост желчнокаменной болезни (ЖКБ) и ее осложнений, которые достигают 20% от общего количества заболевших. Невзирая на возраст и сопутствующие заболевания, золотым стандартом лечения таких пациентов стала миниинвазивная лапароскопическая холецистэктомия, но после ее выполнения возникают различные издержки хирургического вмешательства; например, в отдаленные сроки послеоперационного периода происходят изменения со стороны желудочно-кишечного тракта, имеющие характерную клинико-эндоскопическую картину.

Цель: Целью исследования явилось патоморфологическое обоснование клинико-функциональных изменений верхних отделов желудочно-кишечного тракта в отдаленном послеоперационном периоде после миниинвазивной холецистэктомии.

Методы: Проанализированы данные 119 пациентов с хроническим калькулезным холециститом. Больные разделены на 3 группы: первая — лечившиеся в стационаре без операции, медикаментозно, вторая — наблюдаемые после холецистэктомии в срок от 8 месяцев до 1 года и третья — в срок более 3-х лет. Для сравнения была сформирована группа из 50 добровольцев, которые не предъявляли каких-либо жалоб. Диагноз хронический калькулезный холецистит, ставился на основании клинических признаков, лабораторного и ультразвукового обследования. С помощью фиброгастроскопии осуществлялась эндоскопическая, а затем морфологическая оценка состояния слизистой верхних отделов пищеварительной системы путем прицельной биопсии слизистой с гистологическим исследованием. В полученных биоптатах методом иммуногистохимии производилось распознавание клеток, относящихся к диффузной эндокринной системе.

Результаты: Установлено, что у больных после миниинвазивной холецистэктомии в послеоперационном периоде развиваются клинические, эндоскопически подтвержденные воспалительные и атрофические процессы пищеварительного тракта и они не исчезают.

Заключение: Воспаление слизистой пищевода, желудка и двенадцатиперстной кишки приводит к снижению плотности диффузных эндокринных желез и нарушению выработки ими пищеварительных пептидов. За счет недостатка пищеварительных пептидов возникает порочный круг, поддерживающий нарушение пищеварения.

Ключевые слова: желчнокаменная болезнь, лапароскопическая холецистэктомия, послеоперационный период, диффузная эндокринная система.

PATHOMORPHOLOGICAL AND FUNCTIONAL CHANGES OF THE GASTROINTESTINAL TRACT IN THE LONG-TERM PERIOD AFTER MINIMALLY INVASIVE CHOLECYSTECTOMY

Kalibatov R.M., Aslanov A.D.*, Logvina O.E., Gadaborsheva Z.R., Kardanova L.Yu.
Kabardino-Balkarian State University named after H.M. Berbekov, Nalchik

Abstract. Backgraund: Currently, among the adult population of most countries of the world, the growth of cholelithiasis (GI) and its complications continues, which reach 20% of the total number of cases. Regardless of age and concomitant diseases, minimally invasive laparoscopic cholecystectomy has become the gold standard of treatment for such patients, but after it is performed, various costs of surgical intervention arise; for example, in the long-term postoperative period, changes occur from the gastrointestinal tract, having a characteristic clinical and endoscopic picture.

Aims: The aim of the study was the pathomorphologic substantiation of clinical and functional changes of the upper gastrointestinal tract in the remote postoperative period after minimally invasive cholecystectomy.

Materials and methods: The data of 119 patients with chronic calculous cholecystitis were analyzed. The patients were divided into 3 groups: the first — treated in hospital without surgery, medically, the second — observed after cholecystectomy for a period from 8 months to 1 year and the third — for more than 3 years. A group of 50 volunteers who did not present any complaints was formed for comparison. The diagnosis of chronic calculous cholecystitis was made on the basis of clinical signs, laboratory and ultrasound examination. Endoscopic and then morphologic assessment of the mucosa of the upper digestive system by targeted mucosal biopsy with histologic examination was performed by means of fibrogastroscopy. In the obtained biopsy specimens the cells belonging to the diffuse endocrine system were recognized by immunohistochemistry.

Results: It was established that in patients after minimally invasive cholecystectomy in the postoperative period clinical, endoscopically confirmed inflammatory and atrophic processes of the digestive tract develop and they do not disappear.

Conclusions: Inflammation of the mucosa of the esophagus, stomach and duodenum leads to a decrease in the density of diffuse endocrine glands and impaired production of digestive peptides by them. Due to the lack of digestive peptides, a vicious circle is created that supports digestive disorders.

Keywords: cholelithiasis, laparoscopic cholecystectomy, postoperative period, diffuse endocrine system.

Обоснование

В настоящее время среди взрослого населения большинства стран мира продолжается рост желчнокаменной болезни (ЖКБ) и ее осложнений, которые достигают 20% от общего количества заболевших [1–3]. Это подтверждают данные EASL Clinical Practice [4].

Невзирая на возраст и сопутствующие заболевания, золотым стандартом лечения таких пациентов стала миниинвазивная лапароскопическая холецистэктомия, но после ее выполнения возникают различные издержки хирургического вмешательства; например, в отдаленные сроки послеоперационного периода происходят изменения со стороны желудочно-кишечного тракта (ЖКТ), имеющие характерную клинико-эндоскопическую картину [5–7].

В начале 2000 гг. уже дискутировались вопросы патогенеза воспалительных процессов слизистой верхних отделов ЖКТ после холецистэктомии [8; 9]. Участвовав-

* e-mail: dr-aslanov1967@mail.ru

шие в обсуждении авторы тогда подчеркивали ключевую роль изменений диффузной эндокринной системы (ДЭС), которая в структурном плане представлялась как эндоэпителиальная железа мозаично-клеточного типа [10; 11]. Многие другие исследователи [12–14] также пришли к выводу, что именно в этих клетках происходит образование гормонов, аминов и пептидов, влияющих на процессы пищеварения.

С тех пор клинико-эндоскопические изменения пищеварения после удаления желчного пузыря продолжают анализироваться, но реакция ДЭС у таких больных так и осталась недостаточно изученной, что определило актуальность данной публикации.

Цель

Патоморфологическое обоснование клинико-функциональных изменений верхних отделов ЖКТ после миниинвазивной холецистэктомии в отдаленном послеоперационном периоде.

Методы

В ГБУЗ «Республиканской клинической больнице» МЗ КБР на базе кафедры госпитальной хирургии медицинской академии КБГУ им. Х.М. Бербекова получены и проанализированы клинико-лабораторные и эндоскопические данные 119 пациентов с неосложненной ЖКБ, хроническим калькулезным холециститом. С учетом опыта предыдущих исследователей [15–17] больные разделены на 3 группы: первая — лечившиеся в стационаре без операции, медикаментозно, вторая — наблюдаемые после холецистэктомии в срок до 1 года и третья — после холецистэктомии в срок более 3-х лет.

Пациентов, лечившихся в стационаре без операции (группа 1) было 54 (45,4%) человека (Рис. 1). Их средний возраст составил 54±4,9 лет. Пациенты женского пола составили 41 (75,9%) человек, а мужского — 13 (24,1%).

Из других 65 (54,6%) больных группу 2 составили 34 (28,6%) человека, которым была произведена миниинвазивная холецистэктомия в плановом порядке. Все они после удаления желчного пузыря обследованы в послеоперационном периоде, составлявшим срок от 8 мес. до 1 года. То есть, в данную группу попадали оперированные сразу после окончания ближайшей послеоперационной реабилитации. Их средний возраст составлял 55±3,4 лет. Мужчин было 11 (32,4%) человек, а женщин — 23 (67,4%).

Группу 3 составил 31 (26,0 %) больной. Это были те, которые находились в «окончательном» отдаленном послеоперационном периоде. Они обследованы в сроки от 3 лет и более после холецистэктомии. Их средний возраст составил 55±3,1 лет. Мужчин было 10 (32,3%) человек, а женщин — 21 (67,7%).

В перечисленных трех группах не было тяжелых сопутствующих болезней в стадии декомпенсации. Соотношение мужчин и женщин было приблизительно одинаковое. Средний возраст — практически одинаков.

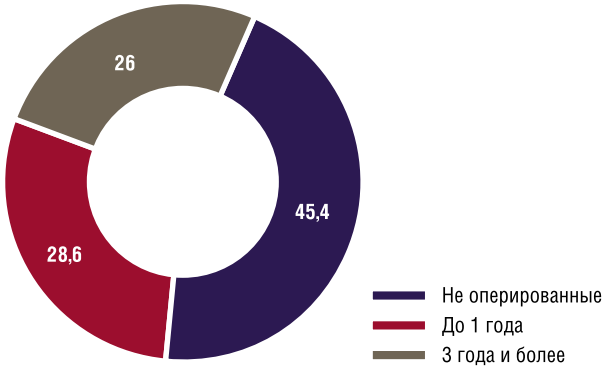

Рис. 1. Распределение пациентов на группы в зависимости от сроков выполненной холецистэктомии (%).

То есть, данные этих групп были сопоставимы.

Критериями включения в исследование являлись наличие ЖКБ, хронического калькулезного холецистита у неоперированных пациентов, а также у лиц после уже выполненной лапароскопической холецистэктомии, обследованные в различные сроки отдаленного послеоперационного периода. Возрастной интервал анализированных составлял от 20 до 75 лет. У всех получено письменное согласие на участие в исследовании.

Критериям исключения соответствовали те пациенты, у которых имелись деструктивные и осложненные формы калькулезного холецистита, оперированные лапаротомным доступом (в том числе те, которым выполнялась интраоперационная конверсия), воспалительные изменения в холедохе и желчных протоках различной степени тяжести: стриктуры, резидуальный холедохолитиаз, интраоперационные травмы холедоха, а также сочетанные с ЖКБ опухоли печени, желчного пузыря и внепеченочных желчных путей. К ним же относились пациенты, имеющие сопутствующие заболевания в стадии обострения или декомпенсации с сердечно-сосудистой и дыхательной недостаточностью, онкологические заболевания других локализаций, а также — отказ от исследования.

Для сравнения показателей была сформирована группа из 50 добровольцев, которые не предъявляли каких-либо жалоб. У них ранее не выявляли патологии пищеварительной системы и желчного пузыря. Возраст данной группы колебался от 28 до 45 лет, средний возраст составлял 37±2,3 лет.

Диагноз ЖКБ, хронический калькулезный холецистит, ставился на основании клинических признаков, данных лабораторного обследования, УЗИ.

Проведение фиброгастродуоденоскопии (ФГДС) являлось обязательным для всех обследуемых групп. С ее помощью осуществлялась эндоскопическая, а затем морфологическая оценка состояния слизистой верхних отделов пищеварительной системы. Во время эндоскопии всем пациентам производилась прицельная биопсия слизистой с гистологическим исследованием. Окраска полученных препаратов проводилась гематоксилин-эозином.

В полученном биоптате пищевода, желудка или двенадцатиперстной кишки методом иммуногистохимии производилось распознавание клеток, относящихся к ДЭС.

Определение иммунопозитивных клеток эпителия осуществляли с помощью наборов моноклональных мышиных антител к мотилину, а также поликлональных кроличьих антител к глюкагону и панкреатическому полипептиду. Полученный материал после обработки реактивами оценивался визуально, для чего использовался комплекс авидина с биотинилированной пероксидазой и последующим проявлением пероксидазы диаминобензидином. В тех случаях, когда происходила положительная иммуногистохимическая реакция, окраска клеток становилась коричневой. Клетки, давшие положительную реакцию, подчитывались с помощью компьютера, имеющего программу, позволяющую проводить анализ таких изображений. Полученное количество клеток пересчитывали на площадь в 1 мм^2 слизистой оболочки луковицы двенадцатиперстной кишки при помощи компьютерного анализа микроскопических изображений.

Для проведения данного исследования получено разрешение этического комитета кафедры госпитальной хирургии медицинской академии КБГУ им. Х.М. Бербекова. Больным проводилось объяснение характера исследования. Получение письменного согласия являлось обязательным для всех групп, в том числе и контрольной.

Результаты эндоскопических и гистологических данных подвергались статистической обработке с использованием программы «Excel». При сравнении средних показателей между различными группами использовали критерий достоверности Стьюдента с оценкой уровней значимых величин при $p<0,05$.

Результаты

Клиническая картина ЖКБ у всех обследованных в клинике была типичной: она характеризовалась болью в правом подреберье. Для оценки интенсивности болевого синдрома использовалась шкала боли Bloechle C. et al. (1995) [18].

До операции оценка интенсивности болевого синдрома по ней достигала 75.

После хирургического вмешательства в отдаленном периоде интенсивность болевого синдрома существенно менялась. По шкале Bloechle C. et al. (1995) в таких случаях она не превышала 50, но и не снижалась до 0. Боль становилась непостоянной, нелокализованной и распространенной по всему животу.

До операции пациентов беспокоили рвота, тошнота, горечь во рту. В послеоперационном периоде рвота исчезала, а признаки диспепсии менялись качественно и количественно.

Диагноз дополнительно подтверждался традиционными лабораторными тестами и ультразвуковыми данными.

Фиброгастроскопическая картина до и после холецистэктомии также была разная. У неоперированных пациентов (группа 1) выявили хронический дуоденит в 7 (12,9%) случаях. После холецистэктомии (группа 2+3) число дуоденитов увеличилось более, чем в 2 раза: оно выросло до 18 (27,7%) (Рис. 2).

Суммарно у оперированных (группа 2+3) наблюдалось почти в 2 раза больше больных с гастритом — 48 (73,8%) случаев, чем в группе 1 — 21 (38,9%). Диффузный атрофический гастрит в группе 2+3 стал наблюдаться в 4 раза чаще — в 12 (25% от числа лиц с гастритом) случаях, в то время как в группе 1 (до операции) эти цифры составляли 3 (5,6%) случая.

Частота гастрита, обусловленного билиарным рефлюксом, после операции (в группе 2+3) увеличилась с 18 (33,3%) случаев — у неоперированных в группе 1, до 36 (55,4% от числа всех прооперированных) у оперированных.

Частота хронического эзофагита в группе 2+3 также увеличилась — с 5 (9,2%) случаев среди неоперированных до 8 (12,3%) — после хирургического вмешательства.

Данные сравнительной 4 группы свидетельствовали, что у здоровых лиц все вышеперечисленные изменения встречались очень редко. Дуоденит обнаружен в 5 (10%) случаях, случаев гастрита было всего 4 (8%): диффузного атрофического гастрита — 2 (4%) и рефлюкс-гастрита — 2 (4%). Эзофагит верифицирован также в 2 (4%) случаях.

При исследовании морфологической картины полученных биоптатов пищевода, желудка и двенадцатиперстной кишки у больных, находящихся в послеоперационном

Рис. 2. Характер и частота эндоскопических изменений верхних отделов ЖКТ при ЖКБ.

Рис. 3. Морфологическое исследование биоптатов слизистой пищевода, желудка и двенадцатиперстной кишки у больных ЖКБ.

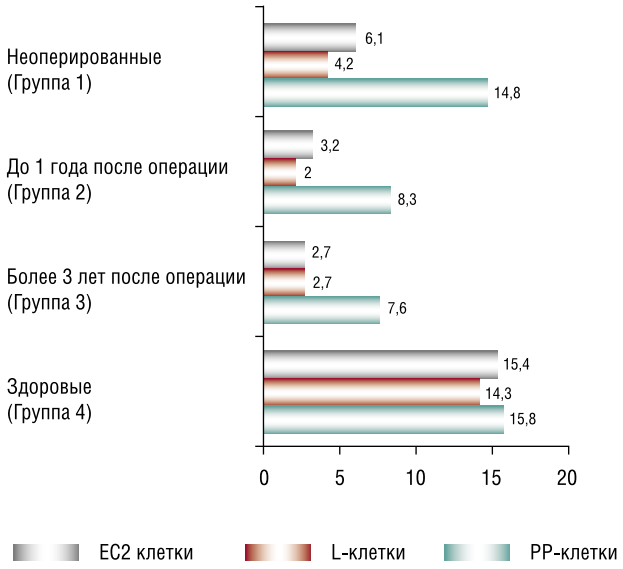

Рис. 4. Количественная плотность клеток эпителия двенадцатиперстной кишки до и в различные сроки после холецистэктомии.

периоде, обнаружено распространение воспалительных и диспластических изменений на все верхние отделы ЖКТ, но в зависимости от длительности послеоперационного периода их количество менялось (Рис. 3).

Гистологическая картина, свойственная хроническому дуодениту, наблюдалась в группе 2 у 31 (47,7% от числа всех прооперированных) больного, а в группе 3 их было несколько меньше — 24 (36,9% от числа всех прооперированных). То есть, разница была небольшая. А вот в группе 1 дуоденит наблюдался только у 7 (12,9% больных) — разница с послеоперационными данными была большая.

Дисплазия и метаплазия слизистой желудка встречалась в группе 2 — у 13 (20% от числа всех прооперированных) больных, а в группе 3 — у 10 (15,4% от числа всех прооперированных). По сравнению с данными, полученными у прооперированных, у неоперированных лиц группы 1 данные показатели были намного ниже и составили 5 (9,2%) случаев.

Признаки дуоденального заброса желчи в желудок с развитием рефлюкс-гастрита в группе 2 встречались очень часто — у 48 (73,8% от числа всех прооперированных) больных. В группе 3 они встречались реже — у 18 (27,7% от числа всех прооперированных), что меньше, более, чем на 50%. У неоперированных, в группе 1, рефлюкс-гастрит встречался намного реже, чем в группах 2 и 3 — у 8 (14,8%) пациентов с калькулезным холециститом.

В послеоперационном периоде гастрит с признаками частичной атрофии желез в группе 2 наблюдался у 12 (18,5% от числа всех прооперированных) больных, а в группе 3 — реже, у 8 (12,3% от числа всех прооперированных). У неоперированных, в группе 1, такие изменения встречались еще реже — у 5 (9,2%) пациентов.

Морфологические признаки распространенного атрофического гастрита в послеоперационном периоде в группе 2 наблюдались очень часто — у 52 (80% от числа всех прооперированных) больных, а в группе 3 — у 40 (61,6% от числа всех прооперированных). У неоперированных (группа 1) данные изменения наблюдались в 22 (40,1%) случаях, что немало, но существенно меньше, чем у оперированных.

После холецистэктомии хронический эзофагит с признаками умеренной лимфоцитарной инфильтрации был выявлен в группе 2 — у 8 (12,3% от числа прооперированных) обследованных, а в группе 3 — у 6 (9,2% от числа всех прооперированных). В группе 1 данные изменения наблюдались реже — у 4 (7,4%) больных.

В 4 группе (сравнения) вышеперечисленные показатели в абсолютном и процентном отношении оказались намного меньше, чем в анализируемых группах. Хронический дуоденит наблюдался в 5 (10%) случаях, хронический рефлюкс гастрит — 7 (14%), гастрит с частичной атрофией желез — 6 (12%), гастрит с полной атрофией желез — 4 (8%), а диспластические и метапластические проявления в желудке наблюдались вообще редко — только в 2 (4%) случаях. Хронический эзофагит с умеренной лейкоцитарной инфильтрацией наблюдался у 5 (10%) пациентов.

Проведенный анализ гистохимического исследования (Рис. 4) позволил установить, что наибольшее количество EC2-клеток, отвечающих за выработку мотилина, наблюдалось в группе сравнения — 15,4 и до операции — 6,1 на 1 мм^2 слизистой оболочки луковицы двенадцатиперстной кишки. После операции в группе 2 их количество снизилось до 3,2, а в группе 3 — до 2,7.

Количество L-клеток было наибольшим в группе сравнения — 14,3, а у неоперированных их стало 4,2. После холецистэктомии в группе 2 выявлено снижение количества L-клеток, продуцирующих глюкагон до 2, а в группе 3 их количество слегка повысилось до 2,7 на 1 мм^2 слизистой оболочки луковицы двенадцатиперстной кишки.

В группе сравнения количество PP-клеток, продуцирующих панкреатический полипептид составило 15,8. У неоперированных данный показатель несколько снизился до 14,8.

У прооперированных в группе 2 показатель стал намного меньше и составил 8,3, а в 3 группе — 7,6 на 1 мм^2 слизистой оболочки луковицы двенадцатиперстной кишки.

Обсуждение

В настоящее время уже не требует доказательств то, что результаты хирургического лечения ЖКБ определяются не только тяжестью морфологических изменений в желчном пузыре и билиарной системе. Об этом сообщали И.В. Козлова и Е.В. Граушкина [15; 16]. По их данным, изменения пищеварительной системы, появляющиеся при отсутствии желчного пузыря в отдаленные сроки, клинически появляются в виде абдоминального болевого синдрома и желудочной диспепсии у 57,5% пациентов.

Полученные в ГБУЗ «Республиканской клинической больнице» МЗ КБР эндоскопические данные подтверждают это: у неоперированных лиц имеются распространенные воспалительные изменения слизистой пищевода, желудка и двенадцатиперстной кишки, и они выявлялись в значительном количестве: изменения в желудке достигали 80%, дуоденальный рефлюкс с развитием гастрита развивался у 73,8% больных. Хронический дуоденит достигал 47,7%. Причем, все перечисленные воспалительные изменения слизистой были морфологически верифицированы.

Это можно расценить, как реакцию сначала на воспалительный процесс в билиарной системе, а затем — на послеоперационный период после холецистэктомии. Для сравнения — аналогичные изменения слизистой пищевода, желудка и двенадцатиперстной кишки очень редко встречаются у здоровых лиц из группы сравнения.

По результатам иммуногистохимического анализа установлено, что основным механизмом сохранения описанных клинических симптомов, эндоскопических и морфологических проявлений, подтверждающих их, является реакция ДЭС: на фоне воспаления до и после холецистэктомии снижалась плотность клеток эпителия, продуцирующих мотилин, панкреатический полипептид и глюкагон. С увеличением срока, прошедшего после операции, наблюдалось существенное снижение количественной плотности исследуемых типов клеток. Даже в сроки более 3 лет после операции эти явления сохранялись.

Некоторые авторы [19] озвучивали детали развивающегося порочного круга: они установили, что недостаток мотилина приводит к снижению тонуса нижнего пищеводного сфинктера, угнетению эвакуаторной способности желудка, уменьшению секреции соляной кислоты, что может приводить к появлению дуоденогастрального и дуоденогастральнопищеводного рефлюкса, эрозивно-язвенных и атрофических изменений верхних отделов ЖКТ. Те же авторы писали, что при дефиците энтероглюкагона усугубляется моторно-тоническая дисфункция, нарушается соотношение между факторами агрессии и защиты, что приводит, наряду с другими причинами, к развитию эрозий в желудке. Уменьшение количественной плотности PP-клеток способствует снижению цитопротекторных свойств желудочного барьера слизистой оболочки желудка, что, при гастрите становится дополнительным риском возникновения пептических эрозий и язв [20].

Из этого следует, что с увеличением времени, прошедшего от момента выполненной операции по поводу удаления желчного пузыря, снижение количества гормонально активных клеток слизистой верхних отделов ЖКТ обусловливает и сохраняет нарушение регулирования двигательной активности желудка и кишечника. Именно это и поддерживает воспалительный процесс в верхних отделах пищеварительного тракта после холецистэктомии.

Заключение

1. У больных, после миниинвазивной холецистэктомии в отдаленном послеоперационном периоде развиваются клинические, эндоскопически подтвержденные воспалительные и атрофические процессы в верхних отделах пищеварительного тракта, как и у неоперированных больных, но они выражены намного слабее.
2. В отдаленном периоде после холецистэктомии клинические симптомы изменений в верхних отделах ЖКТ проявляются периодическия, а эндоскопические и гистологические признаки не исчезают с течением времени.
3. Гистологически подтвержденные воспалительные изменения слизистой пищевода, желудка и двенадцатиперстой кишки после холецистэктомии приводят к снижению плотности диффузных эндокринных желез и, соответственно, к снижению выработки ими пищеварительных пептидов.
4. Морфологические изменения в верхних отделах ЖКТ после холецистэктомии за счет недостатка пищеварительных пептидов приводят к развитию порочного круга, поддерживающего изменения слизистой пищевода, желудка и двенадцатиперстной кишки.

Авторы заявляют об отсутствии конфликта интересов (The authors declare no conflict of interest).

ЛИТЕРАТУРА/REFERENCES

1. Ивашкин В.Т., Маев И.В., Баранская Е.К. и др. Рекомендации Российской гастроэнтерологической ассоциации по диагностике и лечению

желчнокаменной болезни // Российский журнал гастроэнтерологии, гепатологии, колопроктологии. — 2016. — №26(3). — С.64-80. [Ivashkin VT, Maev IV, Baranskaya EK, et al. Rekomendacii Rossiiskoi gastroenterologicheskoi associacii po diagnostike i lecheniyu jelchnokamennoi bolezni. Rossiiskii jurnal gastroenterologii_ gepatologii_ koloproktologii. 2016; 26(3): 64-80. (In Russ.)] doi: 10.22416/1382-4376-2016-26-3-64-80.

2. Кукош М.В., Федоров В.Э. Логвина О.А. Эпидемиологические особенности течения неопухолевой механической желтухи (сравнительный клинико-статистический обзор) // Медицинский альманах. — 2019. — №3-4(60). — С.102-109. [Kukosh MV, Fedorov VE, LogvinaOA. Epidemiologicheskie osobennosti techeniya neopuholevoi mehanicheskoi jeltuhi (sravnitelnii kliniko_statisticheskii obzor). Medicinskii almanah. 2019; 3-4(60): 102-109. (In Russ.)]
3. De Oliveira SA, Lemos TE, De Medeiras AC. Acute acalculous cholecystitis in critically ill patients: risk factors, diagnosis and treatment strategies. Journal of the Pancreas 2016; 17(6): 580-586.
4. EASL Clinical Practice Guidelines on the prevention, diagnosis and treatment of gallstone. Journal of Hepatology. 2016; 65: j146-181. doi:10.1016/j.jhep.2016.03.005.
5. Хамдамов Б.З., Мирходжаев И.А., Хайдаров Ф.Н., Хамдамов И.Б. Дифференцированный подход в хирургическом лечении острого калькулёзного холецистита, осложненного гнойным холангитом // Тошкент тиббиёт академияси ахборотномаси. — 2021. — №4. — С.167-170. [Hamdamov BZ, Mirhodjaev IA, Haidarov FN, Hamdamov IB. Differenciro-vannii podhod v hirurgicheskom lechenii ostrogo kalkuleznogo holecistita oslojnennogo gnoinim holangitom. Toshkent tibbiet akademiyasi ahborotnomasi. 2021; 4: 167-170. (In Russ.)]
6. Pisano M, Ceresoli M, Cimbanassi S, et al. 2017 WSES and SICG guidelines on acute calcolous cholecystitis in elderly population. World J Emerg Surg. 2019; 14: 10. doi: 10.1186/s13017-019-0224-7.
7. Gaziev K.U. Current Views on Laparoscopic Cholecystectomy. Central Asian Journal of Medical and Natural Sciences. 2022; 3: 767-774.
8. Маев И.В. Коррекция проявлений холестаза у больных с калькулезным холециститом, перенесшим холецистэктомию // Практикующий врач. — 2006. — №1. — С.29-35. [Maev IV. Korrekciya proyavlenii holestaza u bolnih s kalkuleznim holecistitom perenesshim holecistektomiyu. Praktikuyuschii vrach. 2006; 1: 29-35. (In Russ.)]
9. Пальцев М.А. Руководство по нейроиммуноэндокринологии. — М.: Медицина, 2006. — С.304-311. [Palcev MA. Rukovodstvo po neiroimmunoendokrinologii. M: Medicina. 2006: 304-311.(In Russ.)]
10. Яглов В.В., Яглова Н.В. Новые концепции биологии диффузной эндокринной системы: итоги и перспективы ее изучения // Вестник РАМН. — 2012. — №4. — С.74-81. [Yaglov VV, Yaglova NV. Novie koncepcii biologii diffuznoi endokrinnoi sistemi itogi i perspektivi ee izucheniya. Vestnik RAMN. 2012; 4: 74-81. (In Russ.)]
11. De Lellis R, Dayal Y. The Neuroendocrine System. In: Histology for Pathologists (3rd ed.). Lippincott Williams & Wilkins, a Wolters Kluwer business. 2007; 1240 p.
12. Хавкин А.И., Гурина О.П., Дементьева Е.А., Блинов А.Е., Варламова О.Н. Современные возможности лабораторной диагностики нарушений функций желудочно-кишечного тракта // Экспериментальная и клиническая гастроэнтерология. — 2020. — 178(6). — С.173-185. [Havkin AI, Gurina OP, Dementeva EA, Blinov AE, Varlamova ON. Sovremennie vozmojnosti laboratornoi diagnostiki narushenii funkcii jeludochno-kishechnogo trakta. Eksperimentalnaya i klinicheskaya gastroenterologiya. 2020; 178(6): 173-185. (In Russ.)]
13. Бельмер С.В., Разумовский А.Ю., Хавкин А.И. и др. Болезни желудка и двенадцатиперстной кишки у детей. М.: МЕДПРАКТИКА-М, 2017. — 536 с. [Belmer SV, Razumovskii AYu, Havkin AI, et al. Bolezni jeludka i dvenadcatiperstnoi kishki u detei. M.: MEDPRAKTIKA M. 2017. 536 p. (In Russ.)]
14. Drucher DJ. Evolving concepts and translational relevance of enteroendocrine cell biology. The Journal of Clinical Endocrinology and Metabolism. 2016; 101(3): 778-786. doi: 10.1210/jc.2015-3449.
15. Граушкина Е.В., Козлова И.В., Федоров В.Э. Морфометрический анализ некоторых компонентов диффузной эндокринной системы эзофагогастродуоденальной зоны в различные сроки после холецистэктомии // Саратовский научно-медицинский журнал. — 2009. — Т.5. — №3. — С.342–347. [Graushkina EV, Kozlova IV, Fedorov VE. Morfometricheskii analiz nekotorih komponentov diffuznoi endokrinnoi sistemi ezofagogastroduodenalnoi zoni v razlichnie sroki posle holecistektomii. Saratovskii nauchno_medicinskii jurnal. 2009; 5(3): 342-347. (In Russ.)]
16. Козлова И.В., Граушкина Е.В., Волков С.В. Клинико-функциональные и структурные нарушения гастродуоденальной зоны после холецистэктомии // Врач. — 2010. — №9. — С.72-76. [Kozlova IV, Graushkina EV, Volkov SV.Kliniko_funkcionalnie i strukturnie narusheniya gastroduodenalnoi zoni posle holecistektomii. Vrach. 2010; 9: 72-76. (In Russ.)]
17. Федоров В.Э., Козлова И.В., Граушкина Е.В. Состояние пищевода, желудка и двенадцатиперстной кишки после холецистэктомии // Медицинский альманах. — 2010. — №1(10). — С.140-142. [Fedorov VE, Kozlova IV, Graushkina EV. Sostoyanie pischevoda, jeludka i dvenadcatiperstnoi kishki posle holecistektomii. Medicinskii almanah. 2010; 1(10): 140-142. (In Russ.)]
18. Александрович Ю.С., Гордеев В.И. Оценочные и прогностические шкалы в медицине критических состояний. — СПб, 2010. — С.12-21. [Aleksandrovich YuS, Gordeev VI. Ocenochnie i prognosticheskoe shkali v medicine kriticheskih sostoyanii. SPb, 2010: 12-21. (In Russ.)]
19. Осадчук М.А., Калинин. А.В., Липатова Т.Е., Усик С.Ф., Кветной И.М. Роль диффузной нейроэндокринной системы в патогенезе и исходе гастроэзофагеальной рефлюксной болезни // Российский журнал гастроэнтерологии, гепатологии и колопроктологии. — 2007. — №3. — С.35-39. [Osadchuk MA, Kalinin. AV, Lipatova TE, Usik SF, Kvetnoi IM. Rol diffuznoi neiroendokrinnoi sistemi v patogeneze i ishode gastroezofagealnoi reflyuksnoi bolezni. Rossiiskii jurnal gastroenterologii_ gepatologii i koloproktologii. 2007; 3: 35-39. (In Russ.)]
20. Райхлин Н.Т. Руководство по иммуногистохимической диагностике опухолей человека. 4-е изд. — Казань, 2012. — 624 с.[Raihlin NT. Rukovodstvo po immunogistohimicheskoi diagnostike opuholei cheloveka 4 izd. Kazan, 2012. 624 p. (In Russ.)]

ПЕРСОНИФИЦИРОВАННЫЙ ПОДХОД В ХИРУРГИЧЕСКОМ ЛЕЧЕНИИ ОСТРОГО ПАНКРЕАТИТА

Гулов М.К., Рузибойзода К.Р.*, Носиров Э.Ш., Али-заде С.Г., Носири К.Н., Сафаров Б.И.

ГОУ «Таджикский государственный медицинский университет им. Абуали ибни Сино», Душанбе, Республика Таджикистан

DOI: 10.25881/20728255_2024_19_1_28

Резюме. Цель исследования. Повышение эффективности комплексного лечения пациентов с острым панкреатитом путем внедрения персонифицированного подхода.

Материал и методы. В рамках исследования проанализированы исходы оперативного вмешательства у 126 больных различными клиническими формами острого панкреатита. Обследуемые были подразделены на две группы: первую, проспективную группу, в которую вошли 62 пациента, и вторую, ретроспективную группу — 64 пациента. В большинстве случаев (70,6%, или 89 пациентов) острый панкреатит имел билиарный генез (вследствие желчнокаменной болезни), в 22,2% (28 пациентов) случаев данная патология носила алкогольный генез, а в 7,2% (9 пациентов) случаев — посттравматический.

Результаты. Комплексное консервативное лечение было проведено в 28 (22,2%) наблюдениях, среди них у 17 больных из основной группы и у 11 больных из контрольной группы с острого панкреатита алкогольного и постравматического генеза. Различные по объёму и характеру миниинвазивные вмешательства (перкутано-дренирующие, эндоскопические и лапароскопические), как одноэтапные, так и двухэтапные сочетанные вмешательства в основной группе были применены у 38 (30,2%) больных. Традиционные открытые оперативные вмешательства в целом были проведены у 60 (47,6%) пациентов, из них в 7 (11,3%) случаях по строгим показаниям у больных основной группы, а у больных контрольной группы — в 53 (82,8%) наблюдениях. В 20 (12%) наблюдениях было отмечено развитие ранних осложнений после проведения как комплексного медикаментозного лечения, так и после различных оперативных вмешательств у пациентов из основной группы. Летальный исход наступил в 4 (6,4%) случаях. В контрольной группе пациентов у 44 (68,7%) больных развились ранние осложнения различного характера. Летальный исход в контрольной группе наступил в 9 (14,1%) случаях.

Заключение. Таким образом, выбор тактики и метода лечения, консервативного или хирургического подхода с применением современных миниинвазивных технологий при остром панкреатите, должен быть строго персонифицированным. Этот выбор зависит от причины заболевания, его клинической формы и стадии развития, а также наличия осложнений.

Ключевые слова: острый панкреатит, панкреонекроз, персонифицированный подход, консервативное лечение, миниинвазивные вмешательства, лапаротомия.

PERSONALIZED APPROACH TO SURGICAL TREATMENT OF ACUTE PANCREATITIS

Gulov M.K., Ruziboyzoda K.R.*, Nosirov E.Sh., Alizadeh S.G., Nosiri K.N., Safarov B.I.

Avicenna Tajik State Medical University, Dushanbe, Republic of Tajikistan

Abstract. Aim. Improving the effectiveness of complex treatment of patients with acute pancreatitis by introducing a personalized approach.

Material and methods. The study analyzed the outcomes of surgical intervention in 126 patients with various clinical forms of acute pancreatitis. The subjects were divided into two groups: the first, prospective group, which included 62 patients, and the second, retrospective group, which included 64 patients. In most cases (70.6%, or 89 patients), acute pancreatitis was of biliary origin (due to cholelithiasis), in 22.2% (28 patients) of cases, this pathology was of alcoholic origin, and in 7.2% (9 patients) cases — post-traumatic.

Results. Complex conservative treatment was carried out in 28 (22.2%) cases, among them in 17 patients from the main group and 11 patients from the control group with acute pancreatitis of alcoholic and post-traumatic origin. Minimally invasive interventions of varying volume and nature (percutaneous-drainage, endoscopic and laparoscopic), both one-stage and two-stage combined interventions in the main group were used in 38 (30.2%) patients. Traditional open surgical interventions in general were performed in 60 (47.6%) patients, of which in 7 (11.3%) cases according to strict indications in patients of the main group, and in patients of the control group — in 53 (82.8%) observations. In 20 (12%) observations, the development of early complications was noted after both complex drug treatment and after various surgical interventions in patients from the main group. Death occurred in 4 (6.4%) cases. In the control group of patients, 44 (68.7%) patients developed early complications of various types. Death in the control group occurred in 9 (14.1%) cases.

Conclusion. Thus, the choice of tactics and method of treatment, conservative or surgical approach using modern minimally invasive technologies for acute pancreatitis, must be strictly personalized. This choice depends on the cause of the disease, its clinical form and stage of development, as well as the presence of complications.

Keywords: acute pancreatitis, pancreatic necrosis, personalized approach, conservative treatment, minimally invasive interventions, laparotomy.

Актуальность

За последние годы наблюдается стабильное увеличение частоты встречаемости острого панкреатита (ОП). Во второй половине прошлого столетия, доля этого заболевания среди всей острой патологии абдоминальной полости варьировала в пределах 0,8–2%. Однако, в последние 10 лет эта цифра значительно выросла, достигая от 8 до 28% [1; 2]. Согласно исследованиям, в настоящее время ОП выдвинулся на передний план среди всех острых хирургических заболеваний абдоминальной полости, обойдя такую распространенную патологию, как острый аппендицит и острый холецистит [3; 4]. При этом уровень летальности от ОП варьирует в пределах 3,1–6,3%, а при деструктивных формах данной патологии уровень летальности может достигать 20–30% [5–7]. На сегодняшний день в мировой литературе активно ведутся дебаты относительно хирургической стратегии при деструктивном ОП, а также обсуждаются оптимальные сроки для проведения операции. Кроме того, продолжают быть предметом дискуссий различные методы хирургических вмешательств и критерии их применения [8; 9]. В ходе исследования ОП методы лечения этого заболевания постоянно эволюционировали. На заре предыдущего десятилетия предпочтение отдавалось сдержанному подходу к хирургическому лечению. Хирургическое вмешательство применялось исключительно у пациентов, страдающих

* e-mail: dr.hero85@mail.ru

ферментативным перитонитом для его ликвидации, а также у тех, кто столкнулся с острыми хирургическими осложнениями на раннем этапе развития заболевания, включая кровотечения и перфорации полых органов [10; 11]. Несовершенство текущих результатов лечения, характеризующееся высоким уровнем осложнений и летальности, подчеркивает необходимость более глубокого анализа данной проблемы. Важность совершенствования методов оперативного лечения ОП, включая использование новейших технологий и разработку индивидуализированных подходов, неоспорима и является актуальной задачей.

Цель исследования

Повышение эффективности комплексного лечения пациентов с ОП путем внедрения персонифицированного подхода.

Материал и методы исследования

В данном исследовании проведена оценка исходов хирургического вмешательства у 126 больных ОП с учетом клинической формы и фазы течения заболевания. В рамках исследования все участники были распределены на две группы. В 1 группу (основную, проспективную) были включены 62 (49,2%) пациента, в лечении которых применялся персонифицированный подход с использованием современных медицинских технологий; вторая группа (контрольная, ретроспективная) состояла из 64 (50,8%) пациентов, у которых диагностика и лечение проводились согласно стандартным протоколам и традиционным методам лечения. Среди наблюдаемых больных 54 (42,9%) были мужчины, а 72 (57,1%) — женщины. Этиологические факторы развития ОП были различными, которые имеют значение для выбора метода и этапности хирургического лечения больных данной категории и представлены в таблице 1.

Табл. 1. Причины ОП (n = 126)

Причины заболевания	Основная группа (n = 62)		Контрольная группа (n = 64)		p	Всего (n = 126)	
	абс.	%	абс.	%		абс.	%
Билиарный	41	66,1	48	75,0	>0,05	89	70,6
Алкогольный	16	25,8	12	18,7	>0,05	28	22,2
Посттравматический	5	8,1	4	62,3	>0,05	9	7,2

Примечание: p — статистическая значимость различия показателей между группами.

В большинстве случаев (70,6%, или 89 пациентов) ОП имел билиарный генез (вследствие желчнокаменной болезни), в 22,2% (28 пациентов) случаев данная патология носила алкогольный генез, а в 7,2% (9 пациентов) случаев — посттравматический.

Согласно предложенной международной классификации ОП (Атланты, 2012) [12] все больные ОП были распределены в зависимости от клинической формы заболевания (Табл. 2). Так в основной группе у 35 (56,5%) больных был установлен отёчный (интерстициальный) панкреатит, деструктивные (некротический панкреатит) формы ОП были установлены у 27 (43,5%) больных, их них у 14 (22,6%) больных был диагностирован стерильный (асептический) панкреонекроз, а у 13 (20,9%) — инфицированный панкреонекроз. В контрольной группе отёчный (интерстициальный) панкреатит был установлен у 33 (51,6%) больных, деструктивные (некротический панкреатит) формы ОП были установлены у 31 (48,4%) больного, их них у 17 (26,5%) больных был диагностирован стерильный (асептический) панкреонекроз, а у 14 (21,9%) — инфицированный панкреонекроз.

Для выбора метода и способа оперативного вмешательства у больных деструктивными формами ОП немаловажное значение имеет фазовое течение заболевания (Табл. 3). Как видно, ранняя фаза заболевания была диагностирована у 31 (53,4%) больного, из них у 14 пациентов из основной группы и у 17 пациентов из контрольной группы. Ранняя фаза 1А была установлена у 18 (31,0%) пациентов (у 8 в основной группе и у 10 в контрольной группе) и протекает до 7 суток от начала заболевания, сопровождаясь, как правило, токсемией, панкреатогенным шоком, ферментативным перитонитом и оментобурситом. Фаза 1Б была установлена в 13 (22,4%) случаях (у 6 (22,2%) больных из основной группы и у 7 (22,6%) пациентов из контрольной группы), сроки течения которой составляли от 7 до 14 суток, и характеризуется формированием парапанкреатического инфильтрата. Поздняя фаза течения заболевания была установлена у 27 (46,6%) пациентов (у 13 (45,2%) пациентов из основной группы и у 14 (48,2%) из контрольной). Фаза 2А течения заболевания, т.е. асептическая поздняя фаза деструктивного ОП, отмечена в 17 (29,3%) наблюдениях — у 9 пациентов из основной группы и у 8 пациентов из контрольной группы. Данная фаза является продолжением фазы 1Б и сопровождается асептическим (стерильным) некрозом и секвестрацией с образованием постнекротических кист и выздоровлением

Табл. 2. Характеристика распределения больных с ОП с учетом клинической формы патологии

Форма патологии	Основная группа (n = 62)		Контрольная группа (n = 64)		p	Итого (n = 126)	
	абс	%	абс.	%		абс.	%
Отёчный (интерстициальный) панкреатит	35	56,5	33	51,6	>0,05	68	54,0
Деструктивный панкреатит (панкреонекроз):	27	43,5	31	48,4	>0,05	58	46,0
Стерильный (асептический) панкреонекроз	14	22,6	17	26,5	>0,05	31	24,6
Инфицированный панкреонекроз	13	20,9	14	21,9	>0,05	27	21,4

Примечание: p — статистическая значимость различия показателей между группами.

Табл. 3. Распределение больных деструктивным (некротическим) ОП в зависимости от фазы течения заболевания (n = 58)

Фазы течения ОДП	Основная группа (n = 62)		Контрольная группа (n = 64)		p	Итого (n = 126)	
	абс.	%	абс.	%		абс.	%
Ранняя фаза:	14	22,6	17	22,6	>0,05	31	24,6
Фаза 1А — некроз и токсемия (до 7 суток)	8	12,9	10	15,6	>0,05	18	14,3
Фаза 1Б — инфильтрат (от 7 до 14 суток)	6	9,7	7	109	>0,05	13	10,3
Поздняя фаза (секвестрация):	13	21,0	14	21,9	>0,05	27	21,4
Фаза 2А — асептическая (от 14 до 21 суток)	9	14,5	8	12,5	>0,05	17	13,5
Фаза 2Б — инфицированная (от 21 и более)	4	6,5	6	9,4	>0,05	10	7,9
Всего	27	43,5	31	48,4	>0,05	58	46,0

Примечание: p — статистическая значимость различия показателей между группами.

или инфицированием. В последнем случае происходит переход на 2Б фазу течения острого деструктивного панкреатита, которая в нашем наблюдении была отмечена у 10 (17,3%) больных — у 4 из основной группы и у 6 из контрольной группы. Для данной фазе характерно развитие септического некроза, гнойных осложнений, секвестрации, сепсиса с последующим регрессом или развитием аррозивного кровотечения и образованием свищей, которые, как правило, наблюдаются при инфицированной форме панкреонекроза.

Исходя из фазового течения и ферментативной теории развития деструктивного ОП, данная патология первоначально проявляется в виде асептического некроза. В ответ на это состояние в организме запускается воспалительный процесс, который приводит к образованию вторичных ишемических некрозов, которые сопровождаются высоким риском инфицирования, что значительно усугубляет течение заболевания.

В рамках комплексной диагностики больных ОП, следуя утвержденному протоколу клинического обследования, пациентам проводились клинико-биохимические исследования крови, УЗИ, ФГДС, КТ при необходимости и лапароскопия.

Статистическая обработка проводилась с использованием программы Statistica 10.0 (StatSoft). Полученные данные описывались в виде абсолютного значения и долей (%). При парных сравнениях между независимыми группами по качественным признакам применялся критерий χ^2, в том числе с поправкой Йетса (при количестве наблюдений менее 10) и по точному критерию Фишера (при количестве наблюдений менее 5). Различия считали статистически значимыми при уровне p менее 0,05.

Результаты исследования и их обсуждения

Следует отметить, что выбор метода — консервативного или хирургического, а также хирургической тактики — миниинвазивного или традиционного, лапаротомного метода лечения не только зависит от клинической формы или фазы течения заболевания, но и от его этиологического фактора (Табл. 4).

Как видно, комплексное консервативное лечение в целом применялось у 28 (22,2%) больных (у 17 из основной группы и у 11 из контрольной группы), которые положительно реагировали с наступлением выздоровления. Следует отметить, что комплексное консервативное лечение без проведения оперативных вмешательств применялось у больных ОП алкогольного и постравматического генеза. Различные по объёму и характеру миниинвазивные методы лечения, как одноэтапные, так и двухэтапные сочетанные вмешательства были применены у 38 (30,2%) больных из основной группы. Традиционные открытые оперативные вмешательства применялись у 60 (47,6%) пациентов — у 7 (11,3%) больных из основной группы по строгим показаниям и у 53 (82,8%) больных из контрольной группы.

Табл. 4. Тактика лечения пациентов с ОП

Методы лечения	Основная группа (n = 62)		Контрольная группа (n = 64)		p	Итого (n = 126)	
	абс.	%	абс.	%		абс.	%
Комплексное консервативное	17	27,4	11	17,2	>0,05	28	22,2
Миниинвазивные методы	38	61,3	–	–		38	30,2
Традиционные, открытые методы	7	11,3	53	82,8	<0,001	60	47,6

Примечание: p — статистическая значимость различия показателей между группами.

В таблице 5 приведен характер выполненных оперативных вмешательств у пациентов основной группы.

Как видно из представленной таблицы, у пациентов основной группы применялся персонифицированный подход к хирургическим вмешательствам с учётом клинической формы и фазы течения ОП, а также этиологии развития заболевания.

Так, пункционно-дренирующие и эндоскопические вмешательства были выполнены в 15 случаях — у 7 больных с отёчным панкреатитом и у 8 больных со стерильным (асептическим) панкреонекрозом. Следует отметить, что у всех 7 пациентов с отёчным панкреатитом, которым выполнялись миниинвазивные вмешательства, заболевание носило билиарный генез (ходехолитиаз). У этих больных после проведения кратковременной консервативной терапии, для ликвидации причины заболевания была выполнена ЭПСТ с литоэкстракцией. В 8 случаях, у больных со стерильным (асептическим) панкреонекрозом,

Табл. 5. Характер хирургических вмешательств у пациентов основной группы в зависимости от формы ОП (n = 45)

Характер оперативных вмешательств	Отёчный (интерстициальный) панкреатит (n = 21)	Стерильный (асептический) панкреонекроз (n = 11)	Инфицированный панкреонекроз (n = 13)
Пункционно-дренирующие и эндоскопические вмешательства			
Перкутанно-дренирующие вмешательства острых жидкостных скоплений под УЗ-контролем	–	2	–
Перкутанно- дренирующие вмешательства острых жидкостных скоплений и общего желчного протока под УЗ-контролем	–	1	–
Перкутанно-дренирующие вмешательства острых жидкостных скоплений под УЗ-контролем + ЭПСТ с литоэкстракцией	–	5	–
ЭПСТ с литоэкстракцией	7	–	–
Лапароскопические вмешательства			
Лапароскопическая холецистэктомия	14	–	–
Лапароскопическая холецистэктомия, холедохостомия, санация и дренирования сальниковой сумки и брюшной полости	–	2	5
Лапароскопия. Санация и дренирования сальниковой сумки и брюшной полости	–	1	1
Традиционные, открытые вмешательства			
Лапаротомия, Холецистэктомия. Холедохостомия, некрсеквестрэктомия, оментобурсостомия, санация и дренирования брюшной полости	–	–	4
Лапаротомия. Холецистэктомия Абдоминизация поджелудочной железы. Санация и дренирование сальниковой сумки и брюшной полости. Назоинтестинальная интубация	–	–	3

проводились различные миниинвазивные вмешательства. В частности, осуществлялось перкутанное дренирование острых жидкостных скоплений под ультразвуковым контролем (n = 2). При наличии механической желтухи и гипербилирубинемии, перкутантное дренирование острых жидкостных скоплений также сочеталось с дренированием общего желчного протока (n = 2). В случаях, связанных с билиарным генезом ОП (холедохолитиаз), вначале проводилось перкутанное дренирование перипанкреатических жидкостных скоплений под ультразвуковым контролем, а затем выполнялась ЭПСТ с литоэкстракцией.

Лапароскопические вмешательства для хирургического лечения ОП различного происхождения и клинических форм были применены в общей сложности у 23 больных. Лапароскопическая холецистэктомия была выполнена у 14 пациентов с отёчной формой панкреатита, после проведения кратковременной медикаментозной терапии. Лапароскопическая холедохостомия, санация и дренирование сальниковой сумки и брюшной полости были произведены в случаях стерильного (n = 2) и инфицированного (n = 5) панкреонекроза билиарного происхождения с наличием ферментативного (n = 2) и гнойного (n = 5) перитонита. Лишь по одном случаю при стерильном и инфицированном панкреонекрозе лапароскопия завершалась с санацией и дренированием сальниковой сумки и брюшной полости при посттравматическом и алкогольном генезе ОП.

Традиционные открытые оперативные вмешательства были выполнены по строгим показаниям у всех 7 больных с инфицированным панкреонекрозом. При этом у 4 больных проводилась лапаротомия, холецистэктомия, холедохостомия, некрсеквестрэктомия, оментобурсостомия, санация и дренирование брюшной полости (n = 4). У остальных 3 пациентов проводилась лапаротомия, холецистэктомия абдоминизация поджелудочной железы, санация и дренирование сальниковой сумки и брюшной полости с назоинтестинальной интубацией тонкой кишки при наличии субтотального или тотального инфицированного панкреонекроза с распространенным гнойным перитонитом.

В таблице 6 приведен характер различных открытых традиционных оперативных вмешательств без применения современных миниинвазивных технологий у больных контрольной группы.

Для сравнительной оценки результатов комплексного лечения больных обеих групп с ОП были изучены и проанализированы случаи развития осложнений в раннем послеоперационном периоде, а также после проведения комплексного консервативного лечения (Табл. 7).

Как видно, развитие ранних осложнений у пациентов из основной группы после проведения как комплексного медикаментозного лечении, так и после различных оперативных вмешательств, было отмечено в 20 (12%) случаях. При этом, развитие гнойно-воспалительных осложнений отмечалось в 2 (3,2%) случаях в области троакарной раны и в 6 (9,7%) случаях в области лапаротомной раны, которые были пролечены местно консервативным методом. В 1 (1,6%) случае отмечалось возникновение панкреатогенного свища, который был устранен после длительной консервативной терапии. В 7 случаях отмечалось развитие неспецифических осложнений в виде плеврита (n = 3) и пневмонии (n = 4), лечение которых успешно было проведено совместно с пульмонологами и реаниматологами. В 4 (6,4%) случаях наступил летальный исход, причиной которых являлись прогрессирование полиорганной недостаточности (n = 3) и инфаркт миокарда (n = 1).

Табл. 6. Характер оперативных вмешательств у больных контрольной группы в зависимости от формы ОП (n = 53)

Характер оперативных вмешательств	Отёчный панкреатит (n = 22)	Стерильный панкреонекроз (n = 17)	Инфицированный панкреонекроз (n = 14)
Лапаротомия. Холецистэктомия. Санация и дренирование брюшной полости	17	–	–
Лапаротомия. Холецистэктомия. Холедохолитомия. Холедохостомия. Санация и дренирование брюшной полости	5	11	–
Лапаротомия. Холецистэктомия. Холедохостомия. Некрсеквестрэктомия. Санация и дренирование сальниковой сумки и брюшной полости	–	6	5
Лапаротомия. Холецистэктомия. Холедохостомия. Некрсеквестрэктомия. Вскрытые и дренирование абсцесса сальниковой сумки. Санация и дренирование брюшной полости. Назоинтестинальная интубация тонкой кишки	–	–	2
Лапаротомия, Холецистэктомия. Холедохостомия, некрсеквестрэктомия, оментобурсостомия, санация и дренирования брюшной полости. Назоинтестинальная интубация тонкой кишки	–	–	3
Лапаротомия. Холецистэктомия Абдоминизация поджелудочной железы. Санация и дренирование сальниковой сумки и брюшной полости	–	–	4

Табл. 7. Характер ранних непосредственных осложнений у больных обеих групп

Характер осложнений	Основная группа (n = 62)		Контрольная группа (n = 64)		p
	абс.	%	абс.	%	
Нагноение троакарной раны	2	3,2	–	–	
Нагноение лапаротомной раны	6	9,7	15	23,4	
Аррозивное кровотечение	–	–	1	1,6	
Панкреатогенные свищи	1	1,6	2	3,1	
Толстокишечные свищи	–	–	1	1,6	
Плеврит	3	4,8	6	9,4	
Пенвмония	4	6,4	7	10,9	
Острая сердечно-сосудистая недостаточность	–	–	1	1,6	
Острая гепаторенальная недостаточность	1	1,6	3	4,7	
Острая дыхательная недостаточность	2	3,2	4	6,2	
Полиорганная недостаточность	1	1,6	4	6,2	
Всего	20	32,2	44	68,7	

В контрольной группе пациентов развитие ранних осложнений было отмечено в 44 (68,7%) случаях. У 15 (23,4%) больных возникло нагноение лапаротомной раны, которое устранялось комплексным консервативным лечением, однако в 2 (3,1%) случаях данное осложнение привело к развитию неполной эвентерации, что потребовало наложение наводящих швов.

Грозным осложнением, которое возникало в раннем послеоперационном периоде, являлось аррозивное кровотечение (n = 1), для лечения которого потребовалось проведение релапаротомии, гемостаза. Однако в данном случае наступил летальный исход. У 2 (3,1%) больных отмечено развитие панкреатогенного свища, для ликвидации которого также потребовалось длительное проведение консервативной терапии. Развитие толстокишечного свища возникло у одного пациента, которому в последующем в плановом порядке с целью ликвидации свища было выполнено открытое лапаротомное вмешательство. При развитии неспецифических осложнений в виде плеврита (n = 6) и пневмонии (n = 7) проводилась комплексная интенсивная медикаментозная терапия, однако в 2 (3,1%) случаях наступил летальный исход, причиной которого являлось прогрессирование дыхательной недостаточности.

Развитие острой сердечно-сосудистой недостаточности наблюдалось в 1 (1,6%) случае, острой гепато-ренальной недостаточности — в 3 (4,7%), острой дыхательной недостаточности — в 4 (6,2%), полиорганной недостаточности — в 4 (6,2%) случаях. При этом летальный исход наступил в 5 (7,8%) случаях по причине неэффективности комплексной интенсивной реанимационной терапии и прогрессирования интоксикации и полиорганной недостаточности. В общей сложности в контрольной группе летальные исходы были зафиксированы в 9 (14,1%) наблюдениях.

Выводы

1. Выбор тактики и метода лечения при ОП должен быть строго персонифицированным и зависит от этиологии, клинической формы заболевания и фазы его течения, а также от наличия развившихся осложнений.
2. При отёчном ОП необходимо проведение комплексной терапии, однако при билиарном генезе целесообразным является устранение причины заболевания лапароскопическими или эндоскопическими методами.
3. При острых перипанкреатических жидкостных скоплениях перкутанно-дренирующие вмешательства являются методом выбора, которые могут быть как

этапным, так и окончательным методом лечения деструктивного ОП.

4. Лапароскопическая санация и дренирование сальниковой сумки и брюшной полости при деструктивном ОП (стерильном и инфицированном панкреонекрозе) предпочтительно выполнять при наличии значительного количества жидкости в брюшной полости и явлений перитонита с целью ликвидации выраженности эндогенной интоксикации и источника заболевания.
5. Лапаротомные вмешательства, выполняемые по поводу деструктивного ОП, считаются травматическим хирургическим вмешательством, сопровождающимся высокой частотой послеоперационных осложнений и летального исхода. Однако выполнение лапаротомии по строгим показаниям при инфицированном панкреонекрозе (2Б фаза течения деструктивного панкреатита) все еще остается важнейшим звеном в тактике лечения и одним из видов интенсивной терапии.

Авторы заявляют об отсутствии конфликта интересов (The authors declare no conflict of interest).

ЛИТЕРАТУРА/REFERENCES

1. Алиев С.А., Алиев Э.С. Нерешенные вопросы хирургической тактики при инфицированном панкреонекрозе // Хирургия. Журнал им. Н.И. Пирогова. — 2015. — №8. — С.64-69. [Aliev SA, Aliev ES. Unresolved issues of surgical tactics in infected pancreatic necrosis. Surgery. Journal named after N.I. Pirogov. 2015; 8: 64-69.(In Russ.)]
2. Aranda-Narváez J.M. Acute necrotizing pancreatitis: Surgical indications and technical procedures. Journal of Clinic Cases. 2020; 2(12): 840-845.
3. Колотушкин И.А., Балныков С.И., Шубин Л.Б. Оценка роли октреотида в лечении панкреонекроза // Хирургия. Журнал им. Н.И. Пирогова. — 2015. — №6. — С.21-25. [Kolotushkin IA, Balnykov SI, Shubin LB. Evaluation of the Role of Octreotide in the Treatment of Pancreonecrosis. Surgery. Journal named after N.I. Pirogov. 2015; 6: 21-25. (In Russ.)]
4. Курбонов К.М., Рузибойзода К.Р., Али-Заде С.Г. Диагностика и лечение панкреатогенных кровотечений // Новости хирургии. — 2020. — Т.28. — №6. — С.648-654. [Kurbonov KM, Ruziboyzoda KR, Ali-Zade SG. Diagnosis and treatment of pancreatogenic bleeding. News of Surgery. 2020; 28(6): 648-654. (In Russ.)]
5. Болоков М.С., Гурмиков Б.Н., Шашев Ю.З., Химишев Ю.З. Оптимальная тактика ведения больных с острым деструктивным панкреатитом // Вестник хирургической гастроэнтерологии. — 2018. — 1. — С.32-33. [Bolokov MS, Gurmikov BN, Shashev YuZ, Khimishev YuZ. Optimal tactics for managing patients with acute destructive pancreatitis. Bulletin of surgical gastroenterology. 2018; 1: 32-33. (In Russ.)]
6. Bakker OJ. Treatment options for acute pancreatitis. National Reviews of Gastroenterology and Hepatology. 2017; 11(8): 462-469.
7. Курбонов К.М., Назирбоев К.Р., Пирназаров Дж.М. Диагностика и тактика лечения острого парапанкреатита // Вестник Авиценны. — 2016. — №2. — С.18-23. [Kurbonov KM, Nazirboev KR, Pirnazarov JM. Diagnosis and tactics of treatment of acute parapancreatitis. Bulletin of Avicenna. 2016; 2: 18-23. (In Russ.)]
8. Banks PA, Bollen TL, Dervenis C, et al. Acute Pancreatitis Classification Working Group. Classification of acute pancreatitis-2012: revision of the Atlanta classification and definitions by international consensus. Gut. 2013; 62(1): 102-111.
9. Дарвин В.В., Онищенко С.В., Краснов Е.А., Колмаков П.Н., Кострубин А.Л., Варданян Т.С. Этапные эндоскопические секвестрнекрэктомии в лечении больных острым панкреатитом тяжелой степени в фазе септической секвестрации // Инфекции в хирургии. — 2018. — №16(1-2). — С.42-43. [Darwin VV, Onishchenko SV, Krasnov EA, Kolmakov PN, Kostrubin AL, Vardanyan TS. Staged endoscopic sequesternecrectomy in the treatment of patients with severe acute pancreatitis in the phase of septic sequestration. Infections in surgery. 2018; 16(1-2): 42-43. (In Russ.)]
10. Коханенко Н.Ю., Кашинцев А.А., Петрик С.В., Луговой А.Л., Иванов А.Л., Данилов С.А., Калюжный С.А. Минимально инвазивные вмешательства в лечении острого панкреатита // Детская медицина Северо-Запада. — 2018. — №7(1). — С.170-171. [Kokhanenko NYu, Kashintsev AA, Petrik SV, Lugovoy AL, Ivanov AL, Danilov SA, Kalyuzhny SA. Minimally invasive interventions in the treatment of acute pancreatitis. Children's Medicine of the North-West. 2018; 7(1): 170-171. (In Russ.)]
11. Курбонов К.М., Назирбоев К.Р. Чрескожные пункционно-дренирующие вмешательства под ультразвуковым контролем по поводу жидкостных скоплений при остром панкреатите // Вестник хирургии им. И.И. Грекова. — 2019. — Т.178. — №4. — С.26-28. [Kurbonov KM, Nazirboev KR. Percutaneous puncture-drainage interventions under ultrasound control for fluid accumulations in acute pancreatitis. Bulletin of Surgery named after I.I. Grekov. 2019; 178(4): 26-28. (In Russ.)]
12. Багненко С.Ф., Гольцов В.Р., Савелло В.Е., Вашетко Р.В. Классификация острого панкреатита: современное состояние проблемы // Вестник хирургии имени И.И. Грекова. — 2015. — №174(5) — С.86-92. [Bagnenko SF, Goltsov VR, Savello VE, Vashetko RV. Classification of acute pancreatitis: the current state of the problem. Bulletin of Surgery named after I.I. Grekov. 2015; 174(5): 86-92. (In Russ.)]

УЛЬТРАЗВУКОВЫЕ МОДИФИКАТОРЫ, КАК ДИАГНОСТИЧЕСКАЯ КОНЦЕПЦИЯ ТРЕХПЛОСКОСТНЫХ ПЕРЕЛОМОВ И ПЕРЕЛОМОВ TILLAUX У ДЕТЕЙ

Агафонова А.А.* [1], Дорохин А.И.[1], Крупаткин А.И.[1], Худик В.И.[2], Карпович Н.И.[3], Пиманчев О.В.[4]

[1] *ФГБУ «Национальный медицинский исследовательский центр травматологии и ортопедии им. Н.Н. Приорова», Москва*
[2] *ГБУЗ «Детская городская клиническая больница им. З.А. Башляевой», Москва*
[3] *ФГАОУ ВО «Российский университет дружбы народов», Москва*
[4] *ФГБУ «Национальный медико-хирургический Центр им. Н.И. Пирогова», Москва*

DOI: 10.25881/20728255_2024_19_1_34

Резюме. Обоснование: большую проблему в диагностике и выборе оптимального метода лечения представляют переломы Tillaux и трёхплоскостные переломы ввиду многообразия форм и сложности визуализации фрагментов перелома на стандартных рентгенограммах. КТ не может являться скриннинговым исследованием повреждений области голеностопного сустава ввиду высокой лучевой нагрузки и ограниченной доступности на этапе амбулаторного звена. В то же время, УЗИ является безопасным, доступным методом, не требует транспортировки пациента, позволяет оценивать повреждение в режиме реального времени. Для оценки восстановления микроциркуляторной активности в области травмы возможно применение неинвазивных методов исследования регионарного кровообращения.

Цель: разработка ультразвуковых модификаторов переломов Tillaux и трехплоскостных переломов дистального отдела костей голени у детей с оценкой микроциркуляторной активности в области травмы в послеоперационном периоде.

Методы: проведено проспективное исследование открытой когорты пациентов в возрасте от 11 до 14 лет с трехплоскостными переломами и переломами Tillaux. Общее количество пациентов 70 человек. Всем пациентом на этапе предоперационного планирования было выполнено УЗИ голеностопного сустава и КТ, при подозрении на наличии недопустимого смещения или ротации отломка. Механизм травмы оценивался по классификации Lauge-Hansen. Для оценки темпа регенераторного процесса был применен метод лазерной допплеровской флуометрии в сроке от 4 до 6 недель. Темп регенераторного процесса был оценен у 20 пациентов.

Результаты: при статистическом подсчете нормальных и относительных показателей вариации данные совокупности имели критерии однородности с малой вариацией. Были выделены следующие ультразвуковые модификаторы повреждений: изолированный двухфрагментарный трёхплоскостной перелом с интактной или частично повреждённой передней порцией дистального межберцового синдесмоза, изолированный перелом Tillaux с интактной или повреждённой передней порцией дистального межберцового синдесмоза, трех- и четырехфрагментарный трёхплоскостной перелом с частичным повреждением или разрывом передней порции дистального межберцового синдесмоза, перелом Tillaux с ипсилатеральным переломом малоберцовой кости, осложнённый частичным или полным разрывом дистального межберцового синдесмоза, трехплоскостной перелом с ипсилатеральным переломом малоберцовой кости, осложнённый частичным или полным разрывом дистального межберцового синдесмоза.

Заключение: известные классификационные характеристики типичных переломов были дополнены информацией о вероятном повреждении мягкотканых структур, определяющих тактику хирургического вмешательства. Метод лазерной допплеровской флуометрии позволил оценить микроциркуляторную активность области травмы в послеоперационном периоде.

Ключевые слова: ультрасонография, перелом области голеностопного сустава, перелом Tillaux, дети, лазерная допплеровская флоуметрия.

ULTRASOUND MODIFIERS AS A DIAGNOSTIC CONCEPTION FOR TRIPLANE AND TILLAUX FRACTURES IN CHILDREN

Agafonova A.A.* [1], Dorokhin A.I.[1], Krupatkin A.I.[1], Khudik V.I.[2], Karpovich N.I.[3], Pimanchev O.V.[4]

[1] *Priorov Central institute for Trauma and Orthopedics, Moscow, Russian Federation*
[2] *Moscow's Healthcare Department Children Hospital of Z.A. Bashlyaeva, Moscow, Russian Federation*
[3] *RUDN University, Moscow*
[4] *Pirogov National Medical and Surgical Center, Moscow*

Abstract. Backgraund: The greatest challenge in diagnosis and selection of the optimal treatment method are Tillaux and triplane fractures. Computed tomography cannot to be a screening test for ankle injuries due to the high radiation exposure and limited availability on an outpatient basis. Sonographic examination is a safely method, does not require patient transportation, and allows damage in real time. Non-invasive methods are use to study regional blood supply.

Aims: Ultrasonic modifiers to developed for Tillaux and triplane fractures of the distal tibia in children with assessment of microcirculatory activity in the area of injury in the postoperative period.

Materials and methods: We performed a prospective, open-label study of patients aged 11 to 14 years with triplane and Tillaux fractures. The total number of patients is 70 people. Ultrasound examination of the ankle joint was performed in all patients. The mechanism of injury was assessed according to the Lauge-Hansen classification. laser Doppler flowmetry method was used over a period of 4 to 6 weeks. The rate of the regenerative process was assessed in 20 patients.

Results: These populations had criteria of homogeneity with little variation. The following ultrasonic damage modifiers were identified: isolated two-part triplane fracture with an intact or partially damaged anterior part of the distal tibiofibular syndesmosis, isolated Tillaux fracture with an intact or damaged anterior part of the distal tibiofibular syndesmosis, three- and four-part triplane fracture with partial damage or rupture of the anterior part of the distal tibiofibular syndesmosis, Tillaux fracture with an ipsilateral fracture of the fibula, complicated by a partial or complete rupture of the distal tibiofibular syndesmosis, a triplane fracture with an ipsilateral fracture of the fibula, complicated by a partial or complete rupture of the distal tibiofibular syndesmosis.

Conclusions: The known classification characteristics of typical fractures are supplemented by damage to soft tissue structures. The laser Doppler flowmetry method made it possible to assess the microcirculatory activity of the injury in the postoperative period.

Keywords: ultrasonography, ankle fracture, Tillaux fracture, child, laser Doppler flowmetry.

* e-mail: nastyaloseva@yandex.ru

Обоснование

Переломы, проходящие через зону роста у детей, встречаются в 30% случаях, среди которых 11% приходится на повреждение дистального метаэпифиза костей голени. Наибольшую проблему в диагностике и выборе оптимального метода лечения представляют переломы Tillaux и трёхплоскостные переломы [1]. Переломы Tillaux составляют 2,9–6,7% в структуре переломов дистального отдела костей голени и возникают в среднем в возрасте 13 лет. В результате супинационнно-эверсионного механизма травмы происходит отрыв переднелатерального бугорка Chaput эпифиза большеберцовой кости и повреждается передняя большеберцово-малоберцовая связка [2].

Трехплоскостные переломы составляют 5% всех случаев переломов области голеностопного сустава у детей. Термин «трехплоскостной» описывает наличие трех различных ориентаций линии перелома в дистальном отделе большеберцовой кости [3]. Трехплоскостные переломы подразделяют на 2-, 3- и 4-х фрагментарные переломы по классификации Rapariz [4].

Переломы Tillaux нередко пропускаются в амбулаторной практике и диагностируются, как дисторсия голеностопного сустава, ввиду отсутствия рентгенологического подтверждения перелома. Переломы с пронационно-эверсионным и супинационно-эверсионным механизмами травмы с ипсилатеральным переломом малоберцовой кости могут быть пропущены на стандартных рентгенограммах голеностопного сустава, аналогично пропуску перелома Maisonneuve в условиях травмы лодыжек у взрослых [5].

Таким образом, для постановки точного диагноза пациентам с высоким риском должна быть выполнена соответствующая визуализация.

КТ не может являться скриннинговым исследованием повреждений области голеностопного сустава, ввиду высокой лучевой нагрузки и ограниченной доступности в амбулаторном звене. В то же время, УЗИ является безопасным, доступным методом диагностики, не требует транспортировки пациента, позволяет оценивать повреждение в режиме реального времени. Кроме того, метод УЗИ при верификации повреждения передней большеберцово-малоберцовой связки имеет чувствительность 66%, специфичность 91%, прогностическую ценность положительного результата 86%, что свидетельствует о его высокой эффективности [6].

При неправильно выбранной тактике лечения возможно возникновение следующих осложнений: неправильное сращение, остеонекроз дистального эпифиза большеберцовой кости, артрит с ранним началом и преждевременное закрытие зоны роста [5; 7]. Будущие операции не исправят предотвратимые осложнения, вызванные отсутствием диагноза.

Восстановление микроциркуляторной активности в области травмы является одним из ведущих факторов регенераторного процесса в костной ткани, ввиду прямой зависимости процессов остеогенеза и ангиогенеза. Для объективной оценки эффективности методов лечения в зависимости от степени смещения отломков и тяжести перелома, помимо оценки клинического состояния пациента возможно применение неинвазивных методов исследования регионарного кровообращения. Наиболее доступными являются методы использующие оптические системы ближнего инфракрасного диапазона, такие как лазерная допплеровская флуометрия, спектроскопия в ближнем инфракрасном диапазоне, фотоплетизмография [8].

Цель

Цель исследования: разработка ультразвуковых модификаторов переломов Tillaux и трехплоскостных переломов дистального отдела костей голени у детей с оценкой микроциркуляторной активности области травмы в послеоперационном периоде.

Дизайн исследования

Для создания ультразвуковых модификаторов переломов Tillaux и трехплоскостных переломов мы провели проспективное исследование открытой когорты пациентов.

Критерии соответствия

Критериями включения: пациенты в возрасте 11–14 лет, с закрывающейся зоной роста, наличие трехплоскостного или перелома Tillaux, полученных в результате непрямого механизма травмы.

Критерии исключения: повреждения кожных покровов области травмы, наличие хронических заболеваний внутренних органов, влияющих на скорость периферического кровоснабжения, системные заболевания скелета.

Условия проведения

Все участники исследования проходили лечение на базе ГБУЗ «ДГКБ им. З.А. Башляевой» (Москва) в период с сентября 2020 по декабрь 2022 гг. Лазерная допплеровская флуометрия была выполнена на базе НМИЦ ТО им. Н.Н. Приорова (Москва).

Описание медицинского вмешательства

Для создания ультразвуковых модификаторов внутрисуставных переломов у детей с закрывающейся зоной роста всем пациентам на этапе предоперационного планирования выполнено УЗИ и КТ, при подозрении на наличии недопустимого смещения или ротации отломка. Методом УЗИ фиксировались увеличение межберцового расстояния по сравнению с контралатеральной стороной, структура передней большеберцово-малоберцовой связки и наличие гематомы. Датчик был расположен вдоль направления передней большеберцово-малоберцовой связки по переднелатеральной поверхности голени на 1 см выше уровня голеностопного сустава. Кроме того, определялось состояния связочного аппарата: передней таранной малоберцовой связки, пяточно-малоберцовой связки. Критериями сохранности структур было: наличие

дифференцированного перистого строения, отсутствие гематомы в проекции повреждённой связки. Критериями частичного или полного разрыва связочной структуры: увеличение межберцового расстояния более чем на 2 мм по сравнению с контрлатеральной стороной, наличие гипо- и ан-эхогенных участков в структуре связки.

Механизм травмы оценивался по классификации Lauge-Hansen. Трехплоскостные переломы подразделяли на 2-, 3- и 4-х фрагментарные переломы по классификации Rapariz.

Для оценки темпа регенераторного процесса был применен метод лазерной допплеровской флуометрии в сроке от 4 до 6 недель. Проведена оценка миогеннных и эндотелиальных осцилляций в вейвлет-спектре колебаний кровотока.

Анализ в подгруппах

В открытую когорту пациентов были включены дети от 11 до 14 лет с трёхплоскостными переломами и переломами Tillaux. Общее количество пациентов составило 72 человека, среди которых 40 мальчиков и 32 девочки.

Темп регенераторного процесса был оценен у 20 пациентов, среди которых 15 мальчиков и 5 девочек.

Методы регистрации исходов

На этапе госпитализации всем пациентам выполнено рентгенологическое исследование в прямой, боковой и синдесмозной проекциях на аппарате GE Al01F. При наличии показаний для уточнения степени смещения отломков применяли метод мультиспиральной КТ на томографе Toshiba cxl. Всем пациентам в предоперационном периоде выполнено ультразвуковое исследование на аппарате экспертного класса «Toshiba Aplio 500», выбран линейный датчик с частотой 13 мГц.

Исследование регионарной микроциркуляции в области травмы было выполнено с использованием лазерного анализатора ЛАКК-02 в красном и инфракрасном каналах спектра.

Этическая экспертиза

Данное исследовательская работа была одобрена локальным этическим комитетом ФГБУ «НМИЦ ТО им. Н.Н. Приорова». Протокол № 06/19 от 16.12.2019.

Статистический анализ

Результаты лазерной допплеровской флуометрии были статистически обработаны с применением прикладной программы Statistica v. 7.0 (StatSoft). При помощи критерия Shapiro–Wilk была оценена нормальность распределения выборки. Результаты представлены в табл. 1.

Табл. 1. M—средняя перфузии крови в перфузионных единицах (п.е.), Σ—среднее арифметическое, σ—среднее квадратическое отклонение, W — Shapiro-Wilk критерий

Общее количество пациентов (n = 20)	Красный канал M (M-Σ)² п.е.	Инфракрасный канал M (M-Σ)² п.е.
1	1,78 (0,053)	11,94(3,610)
2	1,88 (0,017)	10,22 (0,032)
3	2,45 (0,193)	9,30 (0,547)
4	2,06 (0,002)	7,65 (5,7121)
5	2,15 (0,019)	11,61 (2,465)
6	1,72 (0,084)	8,92 (1,254)
7	1,76 (0,062)	8,51 (2,341)
8	2,30 (0,084)	11,08 (1,081)
9	1,82 (0,036)	9,68 (0,129)
10	1,92 (0,008)	10,90 (0,739)
11	2,31 (0,090)	11,30 (1,587)
12	2,13 (0,014)	9,11 (0,864)
13	1,88 (0,017)	7,99(4,202)
14	2,14 (0,017)	11,23 (1,416)
15	1,71 (0,090)	9,45 (0,348)
16	1,25 (0,577)	11,60 (2,433)
17	2,34 (0,108)	8,93 (1,232)
18	2,43 (0,176)	9,31 (0,532)
19	2,01 (0,000)	11,95 (3,648)
20	2,10 (0,008)	10,21 (0,029)
Σ	2,010	10.044
σ	0.288	1.308
W	0,714	0.736

Результаты исследования

Анализ в подгруппах

Среди 24 пациентов с изолированными переломами Tillaux, полученных в результате супинационного механизма травмы, повреждение передней порции большеберцовой-малоберцовой связки было диагностировано только у 3-х пациентов, в остальных случаях произошёл перелом авульсионного характера, где связочная структура была полностью интактна, а бугорок Chaput по передне-латеральной поверхности был оторван.

При наличии ипсилатерального перелома малоберцовой при переломах Tillaux с супинационно-эверсионным механизмом травмы повреждение или разрыв передней порции межберцового синдесмоза было выявлено по данным УЗИ у 8 пациентов из 12.

Изолированный трехплоскостной перелом, имеющий по классификации Rapariz два фрагмента в эпифизарной и метафизарной зоне, только у 5 пациентов из 13, сопровождался повреждением передней большеберцовой-малоберцовой связки.

В то же время при сопутствующем переломе малоберцовой кости сохранность передней порции межберцового синдесмоза наблюдалось только у 4 пациентов из 14.

В результате пронационно-эверсионного и супинационно-эверсионного механизма травмы трёх- и четырех фрагментарные трёхполосные переломы с повреждением большеберцовой-малоберцовой связки были диагностированы в 4 из 7 случаях.

По данным КТ фрагменты перелома были ротированы, среднее начальное смещение составило 7 мм (диапазон от 2,0 до 9,2 мм). Рентгенограммы в синдесмозной

(20 градусов внутренней ротации голени) проекции показали расширение межберцового пространства у трех пациентов. Средний интервал от травмы до операции составил 7,7 суток (диапазон от 2 до 16 суток).

В сроке от 4 до 6 недель после хирургического вмешательства у 20 пациентов методом лазерной допплеровской флуометрии был оценен и анализирован в активных тонус-формирующих и пассивных диапазонах частот стационарный кровоток, построен вейвлет-спектр колебаний кровотока. Была проведена оценка показателя M — средняя перфузию крови за период измерения в перфузионных единицах (п. е.). При анализе вейвлет-спектра основное внимание уделяли состоянию миогенных осцилляций в диапазоне 0,07–0,145 Гц, регулирующих состояние капиллярного кровотока. Для активного регенераторного процесса были характерны высокие показатели капиллярного кровотока.

Основные результаты исследования

Анализируя данные результаты, были выделены следующие ультразвуковые модификаторы повреждений: изолированный двухфрагментарный трёхплоскостной перелом с интактной или частично повреждённой передней порцией дистального межберцового синдесмоза, изолированный перелом Tillaux с интактной или повреждённой передней порцией дистального межберцового синдесмоза, трех- и четырехфрагментарный трёхплоскостной перелом с частичным повреждением или разрывом передней порции дистального межберцового синдесмоза, перелом Tillaux с ипсилатеральным переломом малоберцовой кости, осложнённый частичным или полным разрывом дистального межберцового синдесмоза, трехплоскостной перелом с ипсилатеральным переломом малоберцовой кости, осложнённый частичным или полным разрывом дистального межберцового синдесмоза.

У детей с закрывающейся зоной роста наиболее тяжёлым повреждением был внутрисуставной нестабильный трёхплоскостной перелом большеберцовой кости в сочетании с надсиндесмозным переломом малоберцовой кости, полученным в результате пронационно-эверсионного механизма травмы. При таком типе перелома чаще всего наблюдались повреждения дистального межберцового синдесмоза.

Клиническое наблюдение

Девочка 13 лет получила травму правого голеностопного сустава в результате непрямого пронационно-эверсионного механизма травмы. При физикальном исследовании: выраженная пастозность и локальная болезненность в передне-латеральной части голеностопного сустава. На рентгенограммах диагностирован перелом Tillaux с ипсилатеральным переломом малоберцовой кости и переломом медиальной лодыжки (Рис. 1–3).

Для уточнения степени повреждения дистального межберцового синдесмоза проведено УЗИ, по результатам которого был поставлен разрыв передней большеберцовой-малоберовой связки (Рис. 4). Выполнено хирургическое вмешательство: полифокальный остеосинтез

Рис. 1. Прямая проекции правого голеностопного сустава.

Рис. 2. Синдесмозная проекция правого голеностопного сустава.

Рис. 3. Боковая проекция правого голеностопного сустава.

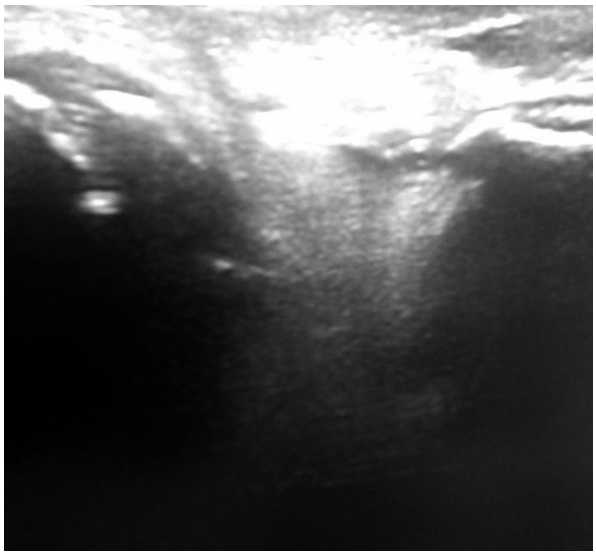

Рис. 4. Разрыв передней большеберцовой-малоберцовой связки, костный фрагмент с акустической тенью.

Рис. 5, 6. Полифокальный остеосинтез спицами, с дополнительной стабилизацией межберцового синдесмоза.

спицами с дополнительной межберцовой стабилизацией (Рис. 5) (Рис. 6). Иммобилизация в течение 6 недель. На контрольных рентгенограммах полная консолидация перелома. Отдалённый результатат через год: отсутствие жалоб, полное восстановление функции конечности, пациентка вернулась к спорту.

Дополнительные результаты исследования

Согласно критерию Шапиро–Уилка полученные данные допплеровской лазерной флоуметрии в красном и инфракрасном каналах имели положительный показатель нормальности распределения. При статистическом подсчете показателей вариации данные совокупности имели критерии однородности с малой вариацией, что говорит о нормальном течении регенераторного процессах в условиях эффективного остеосинтеза.

Обсуждение

Несмотря на морфологические характеристики данных повреждений, встречающихся исключительно у детей с закрывающейся зоной роста, необходимо учитывать механизм травмы и сопутствующее повреждение связочных структур. Так, по данным Binkley A. и соав. классификация Salter–Harris (1953) не может быть применена к повреждениям дистального отдела костей голени, так как данная классификация не учитывает положение стопы в момент травмы, что затрудняет диагностический поиск [5]. Классификация Dias–Tachdjian (1973) не утратившая актуальность и являющаяся адаптированной к педиатрической практике, классификацией Lauge-Hansen, отражает степень тяжести повреждения, но только у детей с полностью открытой зоной роста. В то же время такие переломы, как Tillaux и трехплоскостные, в силу морфологической зрелости практически закрытой зоны роста, являются самостоятельными и не поддаются классическому описанию переломов с предсказуемым смещением отломков [9]. При наличии ипсилтерального перелома малоберцовой кости, классификация Danis–Weber, применяемая во взрослой практике при переломах лодыжек, учитывает уровень перелома малоберцовой кости относительно дистального межберцового синдесмоза и позволяет выбрать необходимый объем хирургического вмешательства.

Рис. 7. Иммобилизация в течение 6 недель. На контрольных рентгенограммах полная консолидация перелома.

Таким образом, ряд авторов выделяют сопутствующее повреждение малоберцовой кости одним из серьёзных факторов, утяжеляющих течение перелома у детей, в том числе за счет отсутствия полного восстановления функции дистального межберцового синдесмоза [5; 10].

Заключение

Разработав ультразвуковые модификаторы для переломов Tillaux и трёхплоскостных, известные классификационные характеристики типичных переломов были дополнены информацией о вероятном повреждении мягкотканых структур, определяющих тактику хирургического вмешательства.

Метод лазерной допплеровской флоуметрии, использованный в данном исследовании, являлся методов выбора ввиду его миниинвазивности, доступности и достоверности полученных результатов динамики восстановления регионарного кровообращения, как основного фактора скорости регенераторного процесса.

Авторы заявляют об отсутствии конфликта интересов (The authors declare no conflict of interest).

ЛИТЕРАТУРА/REFERENCES

1. Pomeranz CB, Bartolotta RJ. Pediatric ankle injuries: utilizing the Dias-Tachdjian classification. Skeletal Radiology. 2019; 49(4): 521-30. doi: 10.1007/s00256-019-03356-0.
2. Yuan Q, Guo Z, Wang X. Concurrent ipsilateral Tillaux fracture and medial malleolar fracture in adolescents: management and outcome. J Orthop Surg Res. 2020; 15(1): 423. doi: 10.1186/s13018-020-01961-7.
3. Angoules AG. Triplane Fracture: An Intricate Pediatric Injury. Emergency Med. 2016; 6(1): 142. doi: 10.4172/2165-7548.1000e142.
4. Kathleen DR, Edmonds EW. What's New in Pediatric Orthopaedic Trauma: The Lower Extremity. J Pediatr Orthop. 2018; 38(8): 434-39. doi: 10.1097/BPO.0000000000001209.
5. Binkley A, Charles TM, Ellen F. Salter-Harris II ankle fractures in children: does fracture pattern matter? J. Orthop Trauma. 2019; 33(5): 190-5. doi: 10.1097/BOT.0000000000001422.
6. Milz P, Milz S, Steinborn M, et al. Lateral ankle ligaments and tibiofibular syndesmosis. 13-MHz high-frequency sonography and MRI compared in 20 patients. Acta Orthop Scand. 1998; 69(1): 51-5. doi: 10.3109/17453679809002357.
7. Wasik J, Stoltny T, Leksowska-Pawliczek M, et al. Ankle Osteoarthritis – Arthroplasty or Arthrodesis? Ortop Traumatol Rehabil. 2018; 20(5): 361-37. doi: 10.5604/01.3001.0012.7282.
8. Агафонова А.А., Крупаткин А.И., Дорохин А.И. Клинико-патогенетическое значение микрососудистого компонента костной ткани // Вестник травматологии и ортопедии им Н.Н. Приорова. – 2023. – №30(3). – С.357-66. [Agafonova AA, Krupatkin AI, Dorokhin AI. Clinical and pathogenetic significance of the microvascular component of bone tissue. N.N. Priorov Journal of Traumatology and Orthopedics. 2023; 30(3): 357-66. (In Russ.)] doi: 10.17816/vto466576.
9. Chaturvedi A, Mann L, Cain U, et al. Acute Fractures and Dislocations of the Ankle and Foot in Children. Radiographics. 2020; 40(3): 754-74. doi: 10.1148/rg.2020190154.
10. Kramer DE, Cleary MX, Miller PE, et al. Syndesmosis injuries in the pediatric and adolescent athlete. J Child Orthop. 2017; 11(1): 57-63. doi: 10.1302/1863-2548.11.160180.

АНАЛИЗ РЕЗУЛЬТАТОВ ЛЕЧЕНИЯ ПРИ АРТРОСКОПИЧЕСКОМ ВЫПОЛНЕНИИ ШВА СУХОЖИЛИЯ НАДОСТНОЙ МЫШЦЫ ПЛЕЧЕВОГО СУСТАВА

DOI: 10.25881/20728255_2024_19_1_40

Гиниятов А.Р.[1, 2], Егиазарян К.А.[2], Тамазян В.О.[2], Миленин О.Н.* [3], Ратьев А.П.[2], Повалий А.А.[1]

[1] *ФГБОУ Санкт-Петербургский государственный университет, Санкт-Петербург*

[2] *ФГАОУ ВО Российский национальный исследовательский медицинский университет им. Н.И. Пирогова Минздрава России, Москва*

[3] *ФГБУ «Национальный медико-хирургический Центр им. Н.И. Пирогова», Москва*

Резюме. Обоснование: Принятие хирургических решений при планировании операции шва сухожилия надостной мышцы плечевого сустава осложняется еще и тем, что многие разрывы не соответствуют итоговой клинической картине.

Цель исследования: ретроспективно результаты артроскопической операции шва сухожилия надостной мышцы плечевого сустава с учетом объема повреждения.

Материалы и методы: всего было обследовано 83 больных. Пациенты были разделены на 2 группы по типу разрыва: массированный и малый разрыв. Проводилась оценка до операции по шкалам DASH (Disabilities of the Arm, Shoulder and Hand — несостоятельность руки, плеча и кисти), ВАШ (визуальная аналоговая шкала), а затем на сроках 1, 6, 12 месяц после операции и степени дистрофии по классификации Гуталье в МРТ Т1 взвешенном режиме до операции, а затем через 3, 6, 12 месяцев после операции.

Результаты: разница между группами, разделёнными по типу разрыва по показателю, классификация по Гуталье как и по оценке ВАШ и анкетированию DASH была обнаружена и прослеживалась по всем контрольным точкам. Доказательств ухудшения результата относительно возраста не было обнаружено.

Дискуссия: несмотря на то, что данных относительно фактора возраста не было выявлено следует все-таки обращать на него внимание.

Заключение: при прогнозировании результатов оперативного вмешательства следует обращать внимание на величину разрыва и возраст пациента.

Ключевые слова: артроскопия, субакромиальный импиджмент, вращательная манжета, массированый разрыв.

ANALYSIS RESULTS ARTHROSCOPIC REPAIR OF THE SUPRASPINATUS TENDON OF THE SHOULDER JOINT

Giniyatov A.R.[1, 2], Egiazaryan K.A.[2], Tamazyan V.O.[2], Milenin O.N.* [3], Ratiev A.P.[2], Povaliy A.A.[1]

[1] *St. Petersburg State University, St. Petersburg*

[2] *Pirogov Russian National Research Medical University, Moscow*

[3] *Pirogov National Medical and Surgical Center, Moscow*

Abstract. Rationale: Surgical decision-making when planning suture surgery of the supraspinatus tendon of the shoulder joint is further complicated by the fact that many ruptures do not correspond to the final clinical picture.

Aim: retrospective results of arthroscopic suture surgery of the supraspinatus tendon of the shoulder joint, taking into account the extent of the damage.

Materials and methods: a total of 83 cases were examined. The patients were divided into 2 groups according to the type of rupture: massive and small. Assessment was carried out before the operation according to the DASH (Disabilities of the Arm, Shoulder and Hand) scales, VAS (Visual Analogue Scale), and then at the terms of 1, 6, 12 months after the operation and the degree of dystrophy according to the Goutalier classification in the T1 MRI weighted mode before surgery. and then 3, 6, 12 months after surgery.

Results: the difference between the groups divided by the type of gap in the indicator, the classification according to Gutallier as well as the VAS score and the DASH questionnaire was detected and tracked across all control points. There was no evidence of a deterioration in the outcome relative to age.

Discussion: Despite the fact that no data on the age factor have been identified, it should still be paid attention.

Conclusion: when predicting the results of surgery, attention should be paid to the size of the rupture and the age of the patient.

Keywords: arthroscopy, subacromial impingement, rotator cuff, massive rupture.

Введение

Учитывая распространенность и стоимость операции восстановления надостной мышцы (НМ) плеча, важно иметь убедительные доказательства для принятия решений хирургами и пациентами относительно тактики, рассматривающими возможность восстановления вращательной манжеты плеча [1; 2]. Однако имеющиеся в настоящее время доказательства неубедительны [3; 4].

Принятие хирургических решений осложняется еще и тем, что многие разрывы вращательной манжеты плеча не соответствуют итоговой клинической картине. Например, массивные разрывы вращательной манжеты плеча могут быть связаны с удовлетворительной функцией плеча и, наоборот [5; 6].

Стоит сказать, что лечение массивных разрывов НМ плеча представляет собой сложную задачу для хирургов-ортопедов. Следует рассматривать объем разрыва, но у каждого пациента, в частности, и принятие решения должно быть персонализировнным [7].

Распространенность массивных разрывов НМ составляет 40% от всех разрывов НМ [8]. Размер разрывов НМ оказывает важное влияние на клинические результаты после операции [9]. По сравнению с разрывами меньшего размера, массивные разрывы НМ часто осложняются структурными нарушениями и плохими

* e-mail: olegmilenin@yandex.ru

исходами, а также характеризуются более высокой частотой рецидивов разрывов после хирургического вмешательства [3]. Массивные разрывы НМ требуют хирургического лечения, если они возникают остро или после неудачной реабилитации при хронических дегенеративных поражениях.

Мы провели ретроспективный анализ результатов операций восстановления НМ плеча.

Цель исследования

Ретроспективно результаты артроскопической операции шва сухожилия НМ плечевого сустава с учетом объема повреждения.

Материалы и методы

Настоящее исследование является одноцентовым ретроспективным кагортным исследованием. Проводилась оценка до операции DASH, ВАШ в наибольший уровень боли, который отмечался пациентом за ночь и степени жировой дистрофии по классификации Гуталье по МРТ. При пороговым значении разрыва НМ 3 см и более, разрыв считался массивным. Все остальные относились к малым разрывам.

Определение величины разрыва основывалось на классификации, представленной DeOrio J.K. и Cofield R.H. [10]. Измерение проводилось на МРТ в переднезадней проекции. Размер менее 1 см оценивался как малый разрыв, разрывы среднего размера от 1 до 3 см, большие разрывы от 3 до 5 см и массивные разрывы более 5 см. В нашем исследовании малые и средние разрывы трактовались как малые, большие и массивные как массивные.

Общее описание пациентов, вошедших в исследование

Всего было обследовано 83 больных. Средний возраст пациентов по всей выборке составил 50,2±5,21 лет. Минимальный возраст составил 38 лет. Максимальный возраст составил 61 лет. При сравнении групп p-уровень значимости составил 0,97 по возрасту. Массивный разрыв зарегистрирован в 45 случаях, встречался у пациентов более старшего возраста, и малый разрыв зарегистрирован в 37 случаях. Средний DASH до операции у пациентов в группе массивного разрыва составил 50,89±4,09 баллов. Средний DASH до операции у пациентов в группе малого разрыва составил 51,41±3,75 баллов. Разницы между группами не было выявлено (p-уровень = 0,68).

Основные показатели ВАШ и классификация по Гуталье до операции приведены в таблицу 1. Группы по этим показателям были распределены равномерно. Разница между группами ВАШ до операции составила 0,59 и по Гуталье до операции составила 0,18.

Описание оперативного вмешательства

Все операции были выполнены одним и тем же хирургом. Оперативное вмешательство выполняется в положении пациента полусидя («пляжное кресло») без использования тракционных систем для верхней конечности.

Анестезиологическое пособие было комбинированное, а именно, межлестничная блокада под УЗИ навигацией раствором Наропина (ропивакаина), например, 5 мг/мл-15 мл, и эндотрахиальный наркоз. Во время всей операции среднее артериальное давление удерживали на уровне около 70 мм рт. ст.

Оперативное вмешательство состояло из трех основных этапов: внутрисуставной и два внесуставных (субакромиальное пространство). Внутрисуставной этап начинают с резекции интервала ротаторов (оптика 30 градусов задний порт (А), рабочий порт переднелатеральный (Б)), затем выделяют клювовидный отросток лопатки с коракоакромиальной связкой и объединенное сухожилие. После завершения внутрисуставного этапа оперативного вмешательства, осуществляют переход на следующей два внесуставных (субакромиальный) этапа. Артроскоп устанавливают в медиальном порте (В), переднелатеральный порт (А) является рабочим. Первоначально выполняют изолированную субакромиальную декомпрессию в передневерхнем отделе плечевого сустава, поэтапно

Табл. 1. Распределение по ВАШ ночью и степени дистрофии по классификации Гуталье до операции. (ВАШ –визуальная аналоговая шкала)

Показатели	Процентная доля	95% ДИ	Процентная доля	95% ДИ
Группы	Группа массированного разрывав		Группа малого разрыва	
ВАШ до операции				
4 балла	4,444% (2/45 случаев)	[0,01; 0,16]	2,703% (1/37 случаев)	[0; 0,16]
5 баллов	2,222% (1/45 случаев)	[0; 0,13]	0% (0/37 случаев)	[0; 0,12]
6 баллов	11,111% (5/45 случаев)	[0,04; 0,25]	5,405% (2/37 случаев)	[0,01; 0,2]
7 баллов	11,111% (5/45 случаев)	[0,04; 0,25]	27,027% (10/37 случаев)	[0,14; 0,44]
8 баллов	24,444% (11/45 случаев)	[0,13; 0,4]	24,324% (9/37 случаев)	[0,12; 0,42]
9 баллов	28,889% (13/45 случаев)	[0,17; 0,45]	21,622% (8/37 случаев)	[0,1; 0,39]
10 баллов	17,778% (8/45 случаев)	[0,09; 0,33]	18,919% (7/37 случаев)	[0,09; 0,36]
классификация по Гуталье до операции				
2 стадия	6,667% (3/45 случаев)	[0,02; 0,19]	0% (0/37 случаев)	[0; 0,12]
3 стадия	24,444% (11/45 случаев)	[0,13; 0,4]	27,027% (10/37 случаев)	[0,14; 0,44]
4 стадия	28,889% (13/45 случаев)	[0,17; 0,45]	45,946% (17/37 случаев)	[0,3; 0,63]
5 стадия	40% (18/45 случаев)	[0,26; 0,56]	27,027% (10/37 случаев)	[0,14; 0,44]

выделяют сухожилие НМ, интервал ротаторов, акромиально-ключичный сустав, надостную мышцу, верхний край гленоида и его перехода в клювовидный отросток на уровне клювовидно-ключичной связки (шейвером) и выделение конических связок лопатки.

Описание постоперационного ведения

Всем пациентам было назначено ношение косыночной повязки в положении отведения руки 10° в течение 6 недель. Снятие швов выполнялось на 12–14 сутки после операции. Программа реабилитации, состояла из четырех этапов. Цель первого этапа — это обезопасить шов манжеты в ближайшем послеоперационном периоде [11]. На первом этапе длительностью 4–6 недель были рекомендовано исключение подъема тяжелых предметов, толкательных и резких движений, опоры на локоть и поддержка руки при перемещении в кровать и/или кресло и обратно. Основными упражнениями первой фазы были: пассивное сгибание вперед с доведением объема движений до 110–125°, пассивное наружное и внутреннее вращение с доведением объема движений до 25–45°, пассивное отведение в плечевом суставе с доведением объема движений до 90° [12]. На втором этапе длительностью от 4–6 до 10–12 недель после операции предлагались упражнения с активной помощью, начало активных движений: наружная и внутренняя ротация и сгибание плечевого сустава лежа с помощью противоположной руки. Критериями перехода к третьему этапу являлись: полный активный объем движений по сравнению с контралатеральной рукой и отсутствие признаков лопаточно-грудной дискинезии [13]. Третий этап был направлен на укрепление мышц и был в период от 10–12 до 16–18 недель. Пациент выполнял упражнения на растяжку, упражнения с упругим сопротивлением, а именно наружная ротация, внутренняя ротация, сгибание вперед. Четвертый этап начинался после 16–18 недель, на этом этапе было разрешено выполнять полный спектр упражнений в том числе и силового характера [13].

Контрольные точки исследования

На дооперационном этапе оценивали:

1. Результаты анкетирования по шкале DASH.
2. Уровень боли по визуальной аналоговой шкале (ВАШ) при выполнении тестовых движений, преимущественно тесты на пассивное отведение, оценка уровня ночной боли.
3. Жировую дистрофию по МРТ на Т1 взвешенном режиме по классификации Гуталье (5 стадий).

В послеоперационном режиме оценивали:

1. Результаты анкетирования по шкале DASH через 1, 6, 12 месяцев после операции.
2. Уровень боли по ВАШ при выполнении тестовых движений и уровня ночной боли на 1, 6, 12 месяц.
3. Жировую дистрофию по МРТ на Т1 взвешенном режиме по классификации Гуталье (5 стадий) через на 3, 6, 12 месяцев после операции.

Статистические методы оценки

При расчете данных использовали программу Statistica v.12 с применением встроенных пакетов расчетов по критериям. Для определения нормальности распределения выборки применялись критерии Колмогорова и Shapiro-Wilk. Для определения непрерывных величин использовали критерий Манна-Уитни для независимых непараметрических выборок и t-критерий Стюдента для независимых параметрических выборок. Для определения независимых качественных величин Хи-квадрат Пирсона, при недостаточном количестве наблюдений точный критерий Фишера.

Результаты

Средний балл анкетирования DASH на первый месяц после операции в группе массивного разрыва составил 32,71±4,11 градусов, а в группе малого разрыва составил 29,68±2,99 градусов.

Обнаружена статистически значимая разница между группами ($p<0,01$).

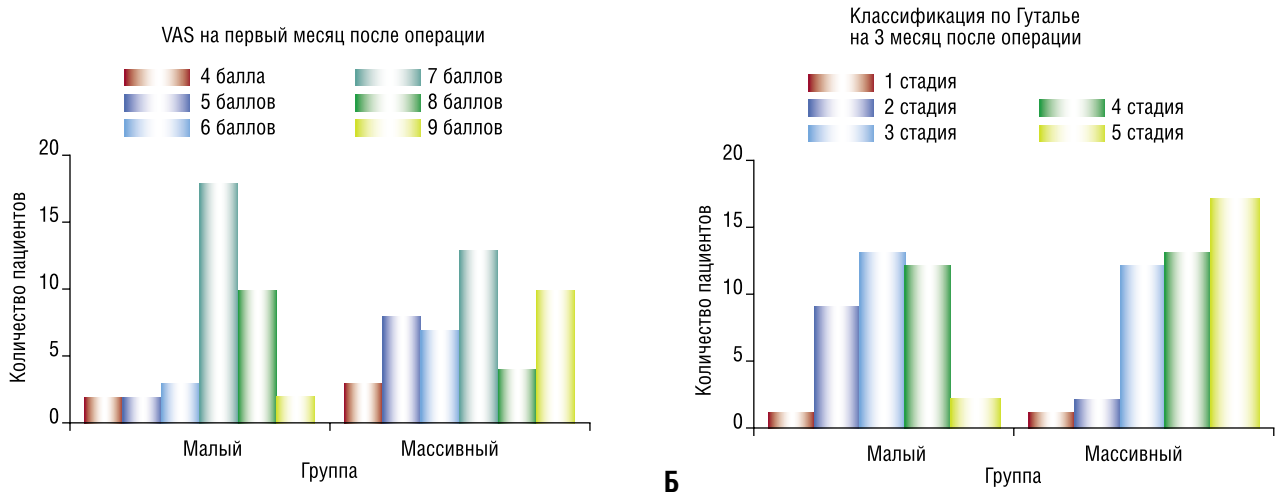

Рис. 1. А — распределение по ВАШ; Б — распределение по степень по Гуталье.

Средний балл анкетирование DASH на шестой месяц после операции в группе массивного разрыва 29±3,69 градусов, а в группе малого разрыва 25,59±3,71 градусов. Также обнаружена статистически значимая разница между группами (p<0,01).

Средний балл анкетирование DASH на двенадцатый месяц после операции в группе массивного разрыва 23,42±3,03 градусов, а в группе малого разрыва 17,49±3,09 градусов. Также обнаружена статистически значимая разница между группами (p<0,01) (Рис. 2 А).

Разница между группами по показателю ВАШ на первый месяц после операции составила p = 0,02. Разница между группами по классификации по Гуталье на 3 месяц на первый месяц после операции составила p<0,01. На других контрольных точках статистически значимая разница по показателю ВАШ и классификация по Гуталье сохраняется и на всех точка по двум показателям p-уровень <0,01.

Показатели первой контрольной точки приведены в таблице 2 и всех контрольных точек на рисунке 2.

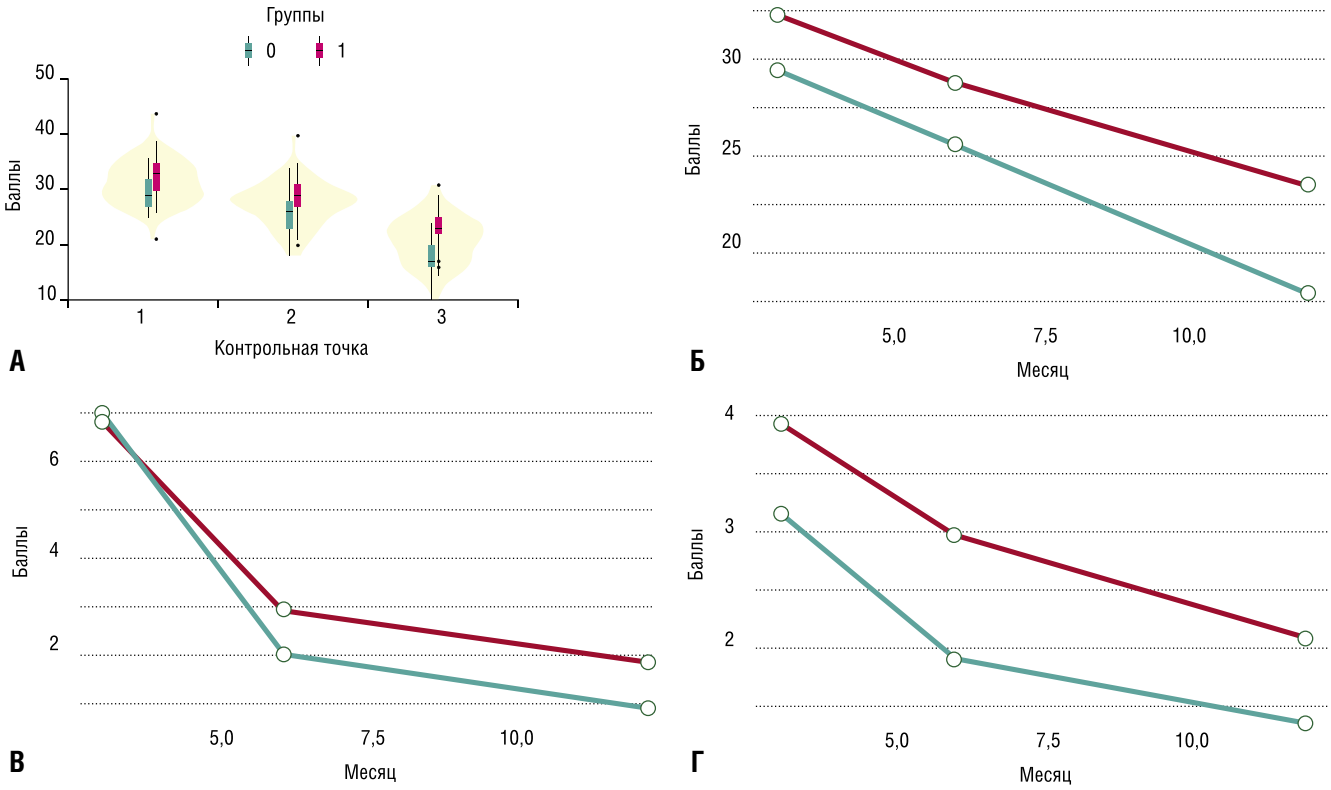

Рис. 2. А — динамика показателей анкетирования по DAS; Б — динамика DASH по контрольным точкам; В — динамика ВАШ по контрольным точкам; Г — динамика жировой дистрофии по Гуталье по контрольным точкам.

Табл. 2. Показатели ВАШ на первый месяц после операции и результаты жировой дистрофии по классификации по Гуталье на 3 месяц

Показатель	Процентная доля	95% ДИ	Процентная доля	95% ДИ
Группы	Группа массированного разрыва		Группа малого разрыва	
ВАШ на первый месяц после операции				
4 балла	6,667% (3/45 случаев)	[0,02; 0,19]	5,405% (2/37 случаев)	[0,01; 0,2]
5 баллов	17,778% (8/45 случаев)	[0,09; 0,33]	5,405% (2/37 случаев)	[0,01; 0,2]
6 баллов	15,556% (7/45 случаев)	[0,07; 0,3]	8,108% (3/37 случаев)	[0,02; 0,23]
7 баллов	28,889% (13/45 случаев)	[0,17; 0,45]	48,649% (18/37 случаев)	[0,32; 0,65]
8 баллов	8,889% (4/45 случаев)	[0,03; 0,22]	27,027% (10/37 случаев)	[0,14; 0,44]
9 баллов	22,222% (10/45 случаев)	[0,12; 0,37]	5,405% (2/37 случаев)	[0,01; 0,2]
классификация по Гуталье на 3 месяц				
1 стадия	2,222% (1/45 случаев)	[0; 0,13]	2,703% (1/37 случаев)	[0; 0,16]
2 стадия	4,444% (2/45 случаев)	[0,01; 0,16]	24,324% (9/37 случаев)	[0,12; 0,42]
3 стадия	26,667% (12/45 случаев)	[0,15; 0,42]	35,135% (13/37 случаев)	[0,21; 0,53]
4 стадия	28,889% (13/45 случаев)	[0,17; 0,45]	32,432% (12/37 случаев)	[0,19; 0,5]
5 стадия	37,778% (17/45 случаев)	[0,24; 0,53]	5,405% (2/37 случаев)	[0,01; 0,2]

Табл. 3. Определение корреляционной зависимости между фактором возраста и фактором уровня разрыва (p-уровень значимости)

Группы	Группа малого разрыва	Группа массированного разрыва
	Возраст	
DASH на 12 месяц	0,81	0,28
ВАШ на 12 месяц	0,84	0,21
Классификация Гуталье на 12 месяц	0,72	0,20

Также был проведен анализ зависимости фактора возраста и фактора уровня разрыва, результаты представлены в таблице 3.

По результатам нашего исследования было выявлено, что фактор объема поражения является значимым в восстановлении НМ плеча.

Rashid MS и коллеги в 2017 г. обнаружили, что пациенты с восстановленным дефектом НМ, как правило, моложе. Кроме того, маленькие и средние разрывы восстанавливались с большей вероятностью, чем большие и массивные. На первый взгляд кажется, что возраст и размер повреждения являются одинаково важными факторами риска, однако авторы с поправкой на возраст в модели логистической регрессии только массивные разрывы были независимым предиктором неудачи. В нашем исследовании также фактор объема разрыва является значимым фактором [14].

Park, Ji Soon и соавт. в 2015 г. [15] использовали анализ в своем исследовании «случай-контроль» и пришли к выводу, что возраст и размер повреждения являются прогностическими факторами для восстановления. Они также отметили, что средний возраст пациентов после восстановления НМ составлял 59 против 63 лет у пациентов с неудачными исходами и что разрывы размером более 2 см заживали реже, чем те, которые были размером менее 2 см (66% против 89%).

Lapner P. и соавт. [16] обнаружили, что средний возраст пациентов с рецидивирующим разрывом был на 1,8 года старше, чем у пациентов с восстановленным дефектом (p = 0,5). Средний размер фронтального и сагиттального разрыва статистически значимо различался между зажившими и не заживавшими ремонтами. Rodeo S. и соавт. [17] пришли к выводу, что через 12 недель после операции восстановилось 71% малых разрывов по сравнению с 82% средних разрывов и 56% массивных разрывов. Gumina S. и соавт. [18] сообщили, что средний возраст пациентов с восстановленным дефектом был на 3 года моложе, чем у тех, у кого был рецидив разрыва.

В исследовании случай-контроль Rhee и соавт. [19] сообщили, что скорость выздоровления у пациентов в возрасте от 60 до 69 лет составляет 60%, тогда как у пациентов в возрасте от 70 до 79 лет этот показатель снижается до 50%. Они также сообщили об аналогичном снижении скорости заживления с увеличением размера разрывов (маленькие/средние разрывы 85%, большие разрывы 44% и массивные разрывы 24%). В двух дальнейших исследованиях «случай-контроль» [20; 21] был сделан вывод, что средний возраст пациентов с зажившими ремонтными швами составил 61 и 59 лет по сравнению с 63 и 61 годом, соответственно. Kim и соавт. [20] пришли к выводу, что эта разница незначительна (p = 0,5), тогда как Robertson и соавт. [21] не оценили значимость своих результатов с точки зрения возраста. Четвертое исследование «случай-контроль» пришло к выводу, что средний возраст пациентов с восстановлением НМ составил 59 лет по сравнению с 63,2 годами у тех, которые не зажили (p = 0,001) [15].

Таким образом, увеличение возраста отрицательно влияло на заживление даже после контроля размера разрывов, но только массивные разрывы были независимым фактором риска после контроля возраста.

Стоит сказать, что наше исследование имеет ограничения исследование было ретроспективным и размах возраста не был большим всего лишь 23 года, что не позволяет назвать фактор возраста незначимым фактором с учетом обзора литературы.

При принятии клинических решений следует учитывать первостепенную важность уровня разрыва НМ, а также возраст как фактора риска при рассмотрении объемов операции на вращательной манжете плеча у пациентов. Скорость заживления низка даже при небольших разрывах у молодых пациентов, и есть убедительные аргументы в пользу разработки новых стратегий для улучшения успеха хирургического вмешательства.

Выводы

При принятии клинических решений следует учитывать первостепенную важность уровня разрыва НМ, а также увеличения возраста как фактора риска при рассмотрении вопроса о целесообразности операции на вращательной манжете плеча для пациентов. Эти факторы указывают на то, что требуются новые решения при выполнении шва сухожилия НМ.

Этическая экспертиза. Пациенты подписали добровольное информированное согласие на участие в исследовании и дали согласие на обработку и публикацию клинического материала. Исследование одобрено этическим комитетом.

Авторы заявляют об отсутствии конфликта интересов (The authors declare no conflict of interest).

ЛИТЕРАТУРА/REFERENCES

1. Егиазарян К.А., Ратьев А.П., Гордиенко Д.И. и др. Среднесрочные результаты лечения переломов проксимального отдела плечевой кости методом внутрикостного остеосинтеза // Травматология и ортопедия России. — 2018. — №24(4). — С.81-88. [Egiazaryan KA, Ratyev AP, Gordienko DI, et al. Midterm Treatment Outcomes of Proximal Humerus Fractures by Intramedullary Fixation. Traumatology And Orthopedics Of Russia. 2018; 24(4): 81-88. (In Russ.)] doi: 10.21823/2311-2905-2018-24-4-81-88

2. Черкасов С.Н., Егиазарян К.А., Курносиков М.С, Федяева АВ, Олейникова ВС. Подходы к планированию потребности в специализированной стационарной медицинской помощи // Бюллетень Национального научно-исследовательского института общественного здоровья имени НА Семашко. — 2017. — №5. — С.78-86. [Cherkasov SN, Egiazaryan KA, Kurnosikov MS, Fedyaeva AV, Olejnikova VS. Approaches to planning a need for specialized hospital medical care. Bulletin of semashko national research institute of public health. 2017; 5: 78-86. (In Russ.)]
3. McElvany MD, McGoldrick E, Gee AO, Neradilek MB, Matsen III FA. Rotator cuff repair: Published evidence on factors associated with repair integrity and clinical outcome. The American journal of sports medicine. 2015; 43(2): 491-500.
4. Schmidt CC, Morrey BF. Management of full-thickness rotator cuff tears: Appropriate use criteria. Journal of shoulder and Elbow Surgery. 2015; 24(12): 1860-1867.
5. Keener JD, Skelley NW, Stobbs-Cucchi G, et al. Shoulder activity level and progression of degenerative cuff disease. Journal of Shoulder and Elbow Surgery. 2017; 26(9): 1500-1507.
6. Takagishi K, Shitara H, Kobayashi T, et al. Risk factors for shoulder osteoarthritis with rotator cuff tear in the elderly general population. Journal of Shoulder and Elbow Surgery. 2022; 31(12): 2562-2569.
7. Егиазарян К.А., Лазишвили Г.Д., Ратьев А.П., Данилов М.А., Ответчикова Д.А. Оперативное лечение повреждений вращательной манжеты плечевого сустава. Кафедра травматологии и ортопедии. — 2017. — №2. — С.15-18. [Egiazaryan KA, Lazishvili GD, Danilov MA, Otvetchikova DI. Surgical treatment of injuries of the rotator cuff of the shoulder joint. The Department of Traumatology and Orthopedics. 2017; 2: 15-18. (In Russ.)]
8. Bedi A, Dines J, Warren RF, Dines DM. Massive Tears of the Rotator Cuff. Journal of Bone and Joint Surgery. 2010; 92(9): 1894-1908. doi: 10.2106/jbjs.i.01531.
9. Spall P, Ribeiro DC, Sole G. Electromyographic activity of shoulder girdle muscles in patients with symptomatic and asymptomatic rotator cuff tears: A systematic review and meta-analysis. PM&R. 2016; 8(9): 894-906.
10. Dang A, Davies M. Rotator Cuff Disease: Treatment Options and Considerations. Sports Medicine and Arthroscopy Review. 2018; 26(3): 129-133. doi: 10.1097/jsa.0000000000000207.
11. Huberty DP, Schoolfield JD, Brady PC, Vadala AP, Arrigoni P, Burkhart SS. Incidence and Treatment of Postoperative Stiffness Following Arthroscopic Rotator Cuff Repair. Arthroscopy: The Journal of Arthroscopic & Related Surgery. 2009; 25(8): 880-890. doi:10.1016/j.arthro.2009.01.018.
12. Vo A, Zhou H, Dumont G, Fogerty S, Rosso C, Li X. Physical therapy and rehabilitation after rotator cuff repair: A review of current concepts. Int J Phys Med Rehabil. 2013; 1(142): 2.
13. Nikolaidou O, Migkou S, Karampalis C. Rehabilitation after Rotator Cuff Repair. The Open Orthopaedics Journal. 2017; 11(1): 154-162. doi: 10.2174/1874325001711010154.
14. Rashid MS, Cooper C, Cook J, et al. Increasing age and tear size reduce rotator cuff repair healing rate at 1 year. Acta Orthopaedica. 2017; 88(6): 606-611. doi: 10.1080/17453674.2017.1370844.
15. Park JS, Park HJ, Kim SH, Oh JH. Prognostic Factors Affecting Rotator Cuff Healing After Arthroscopic Repair in Small to Medium-sized Tears. The American Journal of Sports Medicine. 2015; 43(10): 2386-2392. doi: 10.1177/0363546515594449.
16. Lapner PLC, Sabri E, Rakhra K, et al. A Multicenter Randomized Controlled Trial Comparing Single-Row with Double-Row Fixation in Arthroscopic Rotator Cuff Repair. Journal of Bone and Joint Surgery. 2012; 94(14): 1249-1257. doi: 10.2106/jbjs.k.00999.
17. Rodeo SA, Delos D, Williams RJ, Adler RS, Pearle A, Warren RF. The Effect of Platelet-Rich Fibrin Matrix on Rotator Cuff Tendon Healing. The American Journal of Sports Medicine. 2012; 40(6): 1234-1241. doi: 10.1177/0363546512442924.
18. Gumina S, Campagna V, Ferrazza G, et al. Use of Platelet-Leukocyte Membrane in Arthroscopic Repair of Large Rotator Cuff Tears. Journal of Bone and Joint Surgery. 2012; 94(15): 1345-1352. doi: 10.2106/jbjs.k.00394.
19. Rhee YG, Cho NS, Yoo JH. Clinical Outcome and Repair Integrity After Rotator Cuff Repair in Patients Older Than 70 Years Versus Patients Younger Than 70 Years. Arthroscopy: The Journal of Arthroscopic & Related Surgery. 2014; 30(5): 546-554. doi: 10.1016/j.arthro.2014.02.006.
20. Kim JR, Cho YS, Ryu KJ, Kim JH. Clinical and Radiographic Outcomes After Arthroscopic Repair of Massive Rotator Cuff Tears Using a Suture Bridge Technique. The American Journal of Sports Medicine. 2012; 40(4): 786-793. doi: 10.1177/0363546511434546.
21. Robertson CM, Chen CT, Shindle MK, Cordasco FA, Rodeo SA, Warren RF. Failed Healing of Rotator Cuff Repair Correlates With Altered Collagenase and Gelatinase in Supraspinatus and Subscapularis Tendons. The American Journal of Sports Medicine. 2012; 40(9): 1993-2001. doi: 10.1177/0363546512456519.

СОСТОЯНИЕ ИММУННОГО СТАТУСА У ПАЦИЕНТОВ РАЗЛИЧНЫХ ВОЗРАСТНЫХ ГРУПП, ОПЕРИРОВАННЫХ ПО ПОВОДУ ТРАВМЫ СЕЛЕЗЕНКИ

Масляков В.В.*[1, 2], Капралов С.В.[1], Урядов С.Е.[2], Барсуков В.Г.[2], Бахаев А.Д.[2], Куликов С.А.[2]

[1] *ФГБОУ ВО «Саратовский государственный медицинский университет им. В.И. Разумовского», Саратов*

[2] *Медицинский университет «Реавиз», Саратов*

DOI: 10.25881/20728255_2024_19_1_46

Резюме. Исследованы изменения, возникающие в ближайшем послеоперационном после операций по поводу повреждений селезенки у пациентов различных возрастных групп. Установлено, что выбор операции при травме селезенки зависит от возрастных показателей: у пациентов молодого и среднего возраста — это аутолиентрансплантация, у пациентов старшей возрастной группы — спленэктомия. Вынужденное выполнение спленэктомии у пациентов старшей возрастной группы способствует предотвращению изменений в иммуноглобулиновом профиле.

Ключевые слова: старшая возрастная группа, травма селезенки, иммунный статус, выбор операции.

THE STATE OF THE IMMUNE STATUS IN PATIENTS OF VARIOUS AGE GROUPS OPERATED ON FOR SPLEEN INJURY

Maslyakov V.V.*[1, 2], Kapralov S.V.[1], Uredov S.E.[2], Barsukov V.G.[2], Bahaev A.D.[2], Kulikov S.A.[2]

[1] *Saratov State Medical University named after V.I. Razumovsky, Saratov*

[2] *Medical University «Reaviz», Saratov*

Abstract. The changes occurring in the immediate postoperative period after various operations on the damaged spleen in patients of different age groups were studied. It was found that the choice of surgery for spleen injury depends on age indicators: in young and middle–aged patients, it is autolyentransplantation, in older patients, splenectomy. Forced splenectomy in patients of the older age group helps to prevent changes in the immunoglobulin profile.

Keywords: older age group, spleen injury, immune status, choice of surgery.

Введение

Повреждения селезенки при травмах живота встречается в 16–49% наблюдений [1]. Основной операцией, выполняемой при таких повреждениях, остается спленэктомия. Вместе с тем имеется множество публикаций, в которых доказано участие этого органа в иммунном статусе, и ее удаление приводит к серьезным последствиям [2–4]. Изменения, возникающие после удаления селезенки, получили название постспленэктомический гипоспленизм, который наиболее опасен для детей [5]. С целью предотвращения развития этого синдрома, как альтернатива спленэктомии, предложена аутолиентрансплантация, которая, в первую очередь, рекомендована детям [6]. Вместе с тем имеются сведения, что выполнение данной операции у пациентов старшей возрастной группы не всегда приводит к иммунным нарушениям.

Цель исследования

Изучить изменения, возникающие в ближайшем послеоперационном после различных операций на поврежденной селезенке у пациентов различных возрастных групп и дать обоснование оптимальной операции в каждой возрастной группе.

Материалы и методы

Для достижения поставленной цели были проанализированы изменения в иммунном статусе 50 человек. Из них 30 пациентов были оперированы по поводу травмы селезенки, еще 20 были здоровыми. Основную группу составили 30 пациентов в возрасте от 60 до 89 лет с травмами селезенки, которых отнесли к пожилому возрасту. Согласно классификации ВОЗ (2019), молодой возраст — до 44 лет; средний возраст — 45–59; пожилой возраст — 60–74; старческий возраст — 75–90; долголетие — 90+. В нашем исследовании для удобства, все эти группы были объединены в старшую возрастную группу. В группу сравнения вошли 30 пациентов молодого и среднего возраста. Пациентам основной группы и группы сравнения были выполнены операции по поводу изолированной травмы селезенки, при этом внутрибрюшная кровопотеря составляла до 700 мл. Пациенты основной группы и группы сравнения были разделены на две подгруппы по 15 человек, которым выполнялась спленэктомия или спленэктомия с аутолиентрансплантацией. Данные пациенты проходили лечение в отделении экстренной хирургии Больницы скорой медицинской помощи (БСМП) г. Энгельса и Университетской клинической больнице им. С.Р. Миротворцева №1 г. Саратов в период с 2000 по 2022 гг. Выполнение всех операций на селезенке осуществлялось с применением эндотрахеального наркоза, а дыхание осуществлялось с помощью аппарата. Для оперативного доступа в большинстве наблюдений применялась верхняя срединная лапаротомия. Удаление селезенки проводилось с использованием методики, которая является общепринятой, — наложение лигатуры на сосудистую ножку органа. Выполнение аутолиентрансплантации осуществляли методом пересадки селезеночной ткани в большой сальник, размеры пересаженных кусочков составляли 1,5 см^3.

* e-mail: maslyakov@inbox.ru

При поведении исследования, для получения результатов сравнения, были исследованы аналогичные показатели у 20 добровольцев, которые дали свое согласие и у которых не было заболеваний, способных повлиять на изменения исследуемых показателей. Из них 10 человек были отнесены к молодому и среднему возрасту, еще 10 — к старшей возрастной группе. Полученные результаты служили сравнением в соответствующей возрастной группе пациентов, эти данные были отнесены к физиологически нормальным.

Исследование иммунного статуса заключалось в определении изменений показателей субпопуляций как Т-лимфоцитов, так и В-лимфоцитов. Проводился подсчет количества зрелых Т-лимфоцитов (CD3+); Т-хелперов (CD4+); цитотоксических Т-клеток (CD8+); натуральных киллеров (CD16+); В-клеток (CD20+). Помимо этого, осуществлялся подсчет количественного соотношения CD4+/CD8+. Для выполнения данных исследований использовались реагенты, выпускаемые датской фирмой «Dako». Применялась проточная цитометрия с моноклональными антителами. Циркулирующие иммунные комплексы определялись с использованием турбодиметрического метода. Для этого применялся спектрометр СФ-46, длина волны которого составляла 450 нм. Полученные результаты выражались в условных единицах. При определении данного показателя использовался раствор полиэтиленгликоля, молекулярная масса которого составляла 6000 Д, а концентрация 3,5%. Помимо этого, в процессе исследования определялось количество иммуноглобулинов (Ig): G, M, A и E. Для этого применялся метод, предложенный Mancini et al., представляющий из себя простую радиальную иммуннодиффузию для определения IgG, M, A, и метод иммуноферментного анализа (ИФА) при исследовании IgE.

Для количественного определения С3-, С4-компонентов комплемента, ФНОα, ИЛ-1β, ИЛ-6, интерферона-γ (ИНФγ), ИЛ-4 применялся ИФА с набором реагентов ProCon, которые производились фирмой ООО «Протеиновый контур» в г. Санкт-Петербурге.

Использование фагоцитарного индекса (ФИ) и фагоцитарного числа (ФЧ) осуществлялось для установления активности и интенсивности фагоцитарной активности нейтрофилов, которые находятся в периферической крови.

Статистическая обработка полученных данных проводилась при помощи непараметрического метода U-критерия теста Манна — Уитни (пакет программ Statistica 6.0). Непараметрические методы заменяют реальные значения признака рангами, что способствует сохранению большей части информации о распределении. В данном случае не имеют значения ни параметры этого распределения, ни равенство дисперсий. Остается в силе только предложение, что тип распределения во всех случаях одинаков. Изложенный вариант критерия известен как U-критерий теста Манна — Уитни, различия показателей считали достоверными при $p<0,05$.

Результаты и обсуждение

Результаты исследования клеточного звена системы иммунитета у пациентов двух сравниваемых групп после удаления селезенки отражены на рисунке 1.

На основании данных, которые отражены на рисунке 1, можно сделать заключение, что исследуемые показатели существенно не отличались в двух сравниваемых группах и были статистически достоверно снижены по сравнению с физиологически нормальными, которые были получены у доноров соответствующей возрастной группы, за исключением лимфоцитов, несущие рецепторы CD20+ (В-лимфоциты).

Так, количество лимфоцитов, несущих рецепторы CD3+, в основной группе составило 58% [54; 61], в группе сравнения — 56% [53; 67] ($r = 0,14$, $p>0,05$); CD4+ соответственно 45% [41; 47] и 47% [32; 49] ($r = 0,12$, $p>0,05$); CD8+ 10% [8;13] и 12% [9; 15] ($r = 0,15$, $p>0,05$); CD16+ 8% [5; 11] и 9% [5; 13] ($r = 0,12$, $p>0,05$). Показатель CD20+, который отражает гуморальный иммунитет 8% [5; 10] и 7% [4; 9] ($r = 0,16$, $p>0,05$). Соотношение CD4+/CD8+ составило 1,2 [0,7; 1,5] и 1,3 [0,7; 1,4] ($r = 0,12$, $p>0,05$) соответственно. Считаем необходимым отразить еще один момент, который связан с изменением в сторону уменьшения исследуемых показателей не только в процентном отношении, но и в абсолютных числах. Исходя из полученных данных, можно сделать заключение, что удаление селезенки приводит к серьезным изменениям в клеточном звене системы иммунитета, не зависящим от возрастных показателей оперированных пациентов.

Несколько иные результаты были получены в группе пациентов, которым спленэктомия была дополнена аутолиентрансплантацией. В данной группе были выявлены достаточно выраженные изменения в анализируемых показателях в зависимости от возраста (Рис. 2).

На основании данных, которые отражены на рисунке 2, видно, что у пациентов, возраст которых был отнесен к старшей возрастной группе, практически все

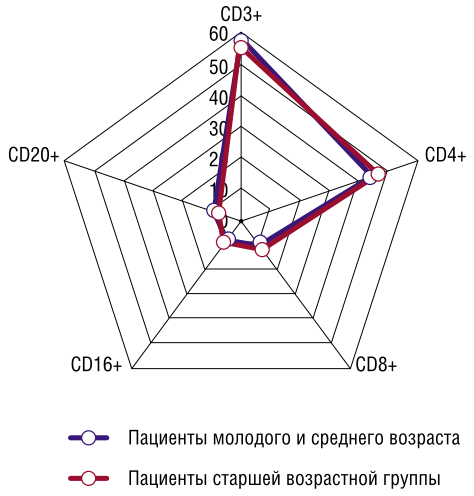

Рис. 1. Соотношение показателей клеточного иммунитета после удаления селезенки в двух сравниваемых группах (в %).

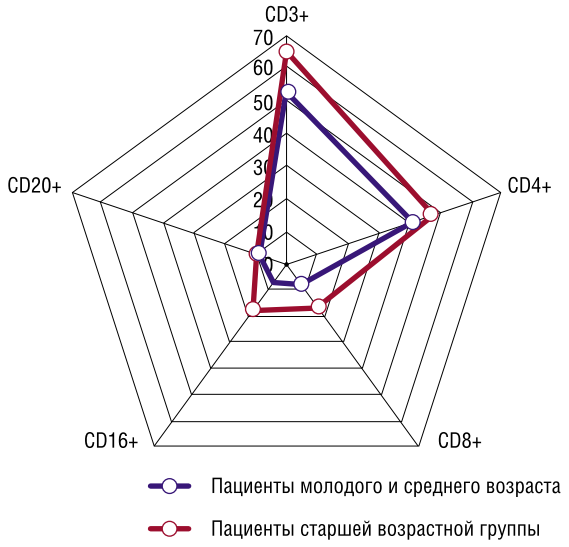

Рис. 2. Соотношение показателей клеточного иммунитета после удаления селезенки в двух сравниваемых группах (в %).

исследуемые показатели были статистически достоверно снижены в сравнении с данными полученных у доноров. В то же время у пациентов, спленэктомия которым была дополнена аутолиентрансплантацией, показатели, отражающие клеточное звено иммунитета, соответствовали физиологически нормальным. Так, количество лимфоцитов, несущих рецепторы CD3+, в основной группе составило 53% [46; 59], в группе сравнения — 65% [52; 69] (r = 0,84, p<0,05); CD4+, соответственно, 42% [38; 59] и 49% [42; 59] (r = 0,78, p<0,05); CD8+ — 8% [3; 12] и 17% [12; 19] (r = 0,85, p<0,05); CD16+ — 7% [2; 12] и 18% [12; 29] (r = 0,78, p<0,05). Соотношение CD4+/CD8+ составило 1,1 [0,7; 1,7] и 1,6 [1,2; 1,8] (r = 0,82, p<0,05). Как и в группе, после спленэктомии изменения коснулись не только процентного отношения, но абсолютных цифр.

Таким образом, полученные результаты исследования клеточного звена системы иммунитета показывают, что удаление селезенки при ее травме приводит к значительным изменениям, проявляющиеся снижением количества лимфоцитов. При этом данные изменения были обнаружены у пациентов независимо от возрастных показателей, что подтверждает значение селезенки в иммунном статусе организма. Как альтернативу удалению селезенки можно рассматривать аутолиентранплантацию. Вместе с тем, использование данного метода может быть рекомендовано не во всех возрастных группах. Так, если у пациентов, возрастные параметры которых определены как молодой и средний возраст, пересадка селезенки позволяет предотвратить подобные изменения, то в группе пациентов, возрастные параметры которых определены как старшая возрастная группа, аутолиентрансплантация не привела к нормализации этих показателей.

Помимо клеточного звена иммунитета нами были изучены показатели гуморального звена иммунитета, активность показателей системы комплемента, содержание

Табл. 1. Изменения провоспалительных цитокинов у пациентов с травмами селезенки после спленэктомии

Исследуемые показатели	Результаты в группах		Статистическая достоверность
	основная группа	группа сравнения	
ФНОα, пг/мл	4,19 [3,72; 4,39]	4,08 [3,02; 7,39]	r = 0,11; p>0,05
ИЛ1β, пг/мл	8,94 [6,86; 9,69]	9,04 [7,02; 11,59]	r = 0,17; p>0,05
ИЛ-6, пг/мл	4,34 [3,25; 5,42]	5,09 [4,02; 6,12]	r = 0,14; p>0,05
ИНФγ, пг/мл	7,02 [5,22; 8,29]	6,18 [4,12; 8,49]	r = 0,11; p>0,05

цитокинов, параметров фагоцитоза у пациентов после различных операций на селезенке с учетом возрастных параметров. В результате проведенного исследования было установлено, что характер выбранной операции и возрастные параметры оказывают такое же влияние на данные показатели, как и на показатели клеточного иммунитета. Так, в группе пациентов, которым была выполнена спленэктомия, возраст которых был отнесен к молодому и среднему, были выявлены идентичные изменения, как и в группе пациентов, возраст которых был отнесен к старшей возрастной группе. В показателях иммуноглобулинов наблюдалось уменьшение количества IgG в основной группе до 2,3 г/л [1,7; 2,9], в группе сравнения — до 4,6 г/л [5,6; 5,4] (r = 0,17, p>0,05); IgM — 0,4 г/л [0,1; 0,6] и 1,3 г/л [0,8; 1,7] (r = 0,15, p>0,05). В показателях системы комплемента выявлялось: снижение общего количества комплемента, соответственно, до 119 МЕ/мл [112; 129], в основной группе и до 220 МЕ/мл [182; 259], в группе сравнения (r = 0,15, p>0,05); уменьшение С3-фракции комплемента до 10,5 г/л [8,2; 12,9] и 11,7 г/л [9,6; 13,5] (r = 0,12, p>0,05), С4-фракции комплемента — до 0,11 г/л [0,7; 0,19] и 0,15 г/л [0,12; 20,39] (r = 0,11, p>0,05), соответственно. При этом происходило увеличение количества циркулирующих иммунных комплексов (ЦИК) до 45 у.е. [37; 49] и 40,1 у.е. [36,2; 49,7] (r = 0,13, p>0,05). Однако при исследовании провоспалительных цитокинов по сравнению с данными, признанными физиологическими нормальными для каждой возрастной группы, изменений этих показателей получено не было (Табл. 1).

Изменений в других исследуемых показателях выявлено не было, все они находились в пределах физиологических нормальных величин.

Несколько иные результаты были получены в группе пациентов, которым спленэктомия была дополнена аутолиентрансплантацией. Проведенный анализ дает возможность утверждать, что выполнение данного оперативного вмешательства способствует предотвращению изменений в анализируемых показателях. При этом данные изменения коснулись тех пациентов, возрастные параметры которых находились в пределах молодого и среднего возраста. В группе пациентов, возрастные параметры которых были отнесены к старшей возрастной группе, изменений не было выявлено, и исследуемые параметры не отличались от данных, полученных в группе после спленэктомии. Так, показатель IgG в основной группе составил 1,14 г/л [1,10; 1,35], в группе сравнения — 6,6 г/л

Табл. 2. Изменения провоспалительных цитокинов у пациентов с травмами селезенки после аутолиентрансплантации

Исследуемые показатели	Результаты в группах		Статистическая достоверность
	основная группа	группа сравнения	
ФНОα, пг/мл	4,08 [3,12; 7,25]	3,57 [2,13; 5,55]	r = 0,84; p<0,05
ИЛ1β, пг/мл	0,24 [0,10; 0,45]	5,84 [4,15; 7,26]	r = 0,87; p<0,05
ИЛ-6, пг/мл	0,27 [0,15; 0,51]	1,39 [1,12; 1,45]	r = 0,84; p<0,05
ИНФγ, пг/мл	1,06 [0,07; 125]	4,08 [2,06; 7,09]	r = 0,81; p<0,05

[4,6; 8,9] (r = 0,87, p<0,05); IgM — 0,2 г/л [0,1; 0,7] и 2,7 г/л [1,1; 5,5] (r = 0,85, p<0,05), соответственно. В показателях системы комплемента: снижение общего количества комплемента — 116 МЕ/мл [110; 125] и 236 МЕ/мл [189; 269] (r = 0,84, p<0,05), С3-фракция комплемента — 9,3 г/л [7,4; 13,4] и 14,5 г/л [12,3; 16,4] (r = 0,82, p<0,05), С4-фракция комплемента — 0,09 г/л [0,01; 0,12] и 0,19 г/л [0,12; 0,25] (r = 0,81, p<0,05), соответственно. При этом происходило увеличение количества циркулирующих иммунных комплексов в основной группе до 49 у.е. [35; 65], в группе сравнения данный показатель составил 30 г/л [25; 42] (r = 0,83, p<0,05). Помимо этого было зарегистрировано увеличение провоспалительных цитокинов по отношению к показателям, соответствующим физиологически нормальным для каждой возрастной группы. Результаты отражены в таблице 2.

Из этого следует, что селезенка оказывает серьезное влияние на иммунный статус организма, что подтверждается ранее проведенными исследованиями. При этом вопрос о применении аутолиентрансплантации необходимо решать исходя из возрастных параметров.

Из этого следует, что селезенка оказывает серьезное влияние на иммунный статус организма, что подтверждается ранее проведенными исследованиями. При этом вопрос о применении аутолиентрансплантации необходимо решать исходя из возрастных параметров.

Таким образом, проведенные исследования подтверждают, что селезенке принадлежит важная роль в иммунном статусе организма, и ее удаление приводит к снижению иммунной защиты, независимо от возраста оперированных. Данные изменения характеризуются изменениями как в клеточном, так и в гуморальном звеньях системы иммунной защиты.

В ходе дальнейшего исследования было доказано, что подобных изменений можно избежать в тех случаях, когда удаление селезенки дополняется аутолиентрансплантацией кусочков селезенки в ткань большого сальника. Вместе с тем, к выполнению данной операции необходимо подходить дифференцировано с учетом возрастных показателей пациентов. Так, если в группе пациентов, возраст которых отнесен к молодому и среднему, аутолиентрансплантация показала хорошие результаты, проявляющиеся полным восстановлением исследуемых показателей, что можно охарактеризовать как замещение функции утраченного органа, то в группе пациентов, возраст которых был отнесен к старшей возрастной группе, восстановления функции отмечено не было. Из этого следует, что применение аутолиентрансплантации в группе пациентов молодого и среднего возраста физиологически оправдано, и она может быть рассмотрена как альтернатива выполнению спленэктомии. Однако, в группе пациентов, которые отнесены к старшей возрастной группе, операцией выбора следует считать спленэктомию.

Выводы

1. Выбор операции при травме селезенки зависит от возрастных показателей: у пациентов молодого и среднего возраста — это аутолиентрансплантация, у пациентов старшей возрастной группы — спленэктомия.
2. Вынужденное выполнение спленэктомии у пациентов старшей возрастной группы способствует предотвращению изменений в иммуноглобулиновом профиле.

Авторы заявляют об отсутствии конфликта интересов (The authors declare no conflict of interest).

ЛИТЕРАТУРА/REFERENCES

1. Александров В.В., Маскин С.С., Матюхин В.В. Сочетанная закрытая травма селезенки у взрослых: современный подход к диагностике и лечению // Журнал им. Н.В. Склифосовского «Неотложная медицинская помощь». — 2021. — Т.10. — №2. — С.347-354. [Alexandrov VV, Maskin SS, Matyukhin VV. Combined closed spleen injury in adults: a modern approach to diagnosis and treatment. N.V. Sklifosovsky Journal «Emergency medical care». 2021; 10(2): 347-354. (In Russ.)]
2. Масляков В.В., Урядов С.Е., Табунков А.П. Особенности иммунной системы у пожилых пациентов после спленэктомии в ближайшем послеоперационном периоде // Российский медико-биологический вестник имени академика И.П. Павлова. — 2015. — №1. — С.115-119. [Maslyakov VV, Uryadov SE, Tabunkov AP. Features of the immune system in elderly patients after splenectomy in the immediate postoperative period. Russian Biomedical Bulletin named after Academician I.P. Pavlov. 2015; 1: 115-119. (In Russ.)]
3. Масляков В.В., Киричук В.Ф., Чуманов А.Ю. Травма селезенки: особенности иммунного статуса в отдаленном послеоперационном периоде // Саратовский научно-медицинский журнал. — 2010. — Т.6. — №3. — С.716-719. [Maslyakov VV, Kirichuk VF, Chumanov AYu. Spleen injury: features of the immune status in the long-term postoperative period. Saratov Scientific Medical Journal. 2010; 6(3): 716-719. (In Russ.)]
4. Хрипун А.И., Алимов А.Н., Прямиков А.Д., Алимов В.А. Иммунологические аспекты в хирургии разрывов селезенки при закрытой травме живота // Хирургия. Журнал им. Н.И. Пирогова. — 2015. — №3. — С. 76-80. [Khripun AI, Alimov AN, Pryamikov AD, Alimov VA. Immunological aspects in surgery of ruptures of the spleen in closed abdominal trauma. Surgery. The magazine named after N.I. Pirogov. 2015; 3: 76-80. (In Russ.)]
5. Морозов Д.А., Клюев С.А. Постспленэктомический гипоспленизм // Вестник Российской академии медицинских наук. — 2015. — Т.70. — №4. — С.413-418. [Morozov DA, Klyuev SA. Postsplenectomy hyposplenism. Bulletin of the Russian Academy of Medical Sciences. 2015; 70(4): 413-418. (In Russ.)]
6. Румянцева Г.Н., Казаков А.Н., Волков С.И. и др. К вопросу о современном подходе к диагностике и лечению травм селезенки у детей // Журнал им. Н.В. Склифосовского «Неотложная медицинская помощь». — 2021. — Т.10. — №1. — С.168-173. [Rumyantseva GN, Kazakov AN, Volkov SI, et al. On the issue of a modern approach to the diagnosis and treatment of spleen injuries in children. N.V. Sklifosovsky Journal «Emergency medical care». 2021; 10(1): 168-173. (In Russ.)]

ИЗУЧЕНИЕ БЛИЖАЙШИХ И ОТДАЛЕННЫХ РЕЗУЛЬТАТОВ, А ТАКЖЕ КОСМЕТИЧЕСКИХ ЭФФЕКТОВ ПРИМЕНЕНИЯ НОВОГО СПОСОБА ЗАКРЫТИЯ РАНЕВОГО ДЕФЕКТА КРЕСТЦОВО-КОПЧИКОВОЙ ОБЛАСТИ ПОСЛЕ ИССЕЧЕНИЯ ПИЛОНИДАЛЬНОЙ КИСТЫ

Шубров Э.Н.* [1, 2], **Барышев А.Г.**[1, 2], **Триандафилов К.В.**[1, 2], **Кохановский И.М.**[2]

[1] *ГБУЗ Научно-исследовательский институт — Краевая клиническая больница №1 им. профессора С.В. Очаповского, Краснодар*

[2] *ФГБОУ ВО «Кубанский государственный медицинский университет», Краснодар*

DOI: 10.25881/20728255_2024_19_1_50

Резюме. Пилонидальная киста (ПК) или более распространенное в России название эпителиальный копчиковый ход — это заболевание, при котором имеются свищи на коже межъягодичной области. При проведении массовых осмотров ПК встречается у 3–5% здоровых людей, заболеваемость — 26 случаев на 100 тыс. человек с преобладанием мужского населения. Косметические результаты оперативного лечения не всегда удовлетворительны, у 13–17% могут развиться гипертрофические рубцы, сроки заживления раны могут быть до 70 суток и, соответственно, увеличиваются сроки временной нетрудоспособности.

Цель: оценка косметического эффекта хирургического лечения пилонидальной кисты, времени заживления раны и сроков временной нетрудоспособности.

Материалы и методы: Проведено проспективное одноцентровое рандомизированное исследование (n = 100 пациентов) с ПК без абсцесса (L05.9) на базе ГБУЗ НИИ-ККБ №1, отделение гнойной хирургии с января 2019 по январь 2021 гг. В основной группе (n = 50) выполнялось иссечение ПК с пластическим закрытием раневого дефекта крестцово-копчиковой области согласно патенту RU №2751821 от 19.07.21 г., в контрольной группе (n = 50) выполнялось иссечение ПК с ушиванием по способу Bascom II.

Результаты: При анализе результатов группы были однородные по полу, возрасту, ИМТ. Достоверной значимой разницы в сроках заживления раны не было выявлено (p = 0,913). Сроки временной нетрудоспособности в контрольной группе были меньше и составили 18 суток (p<0,001). Косметический эффект операции по шкале POSAS через 1 и 6 месяцев, как со стороны врача, так и со стороны пациента был лучше выражен в основной группе (p<0,001).

Заключение: Разработанный способ прост в техническом исполнении и надёжен, что позволяет применять его в рутинной практике и не требует специальной (пластической) подготовки хирурга.

Ключевые слова: эпителиальный копчиковый ход, пластика межъягодичной борозды, пилонидальная киста, пластика раны местными тканями.

STUDY OF THE IMMEDIATE AND COSMETIC RESULTS OF USING A NEW METHOD OF CLOSING A WOUND DEFECT IN THE SACROCOCCYGEAL REGION AFTER EXCISION OF A PILONIDAL SINUS

Shubrov E.N.* [1, 2], **Baryshev A.G.**[1, 2], **Triandafilov K.V.**[1, 2], **Kokhanovskiy I.M.**[2]

[1] *Research Institute - Regional Clinical Hospital No. 1 named after Professor S.V. Ochapovsky, Krasnodar*

[2] *Kuban State Medical University, Krasnodar*

Abstract. Rationale: Pilonidal sinus (PS), or the more common name in Russia, epithelial coccygeal duct, is an acquired disease in which there are fistulas on the skin of the intergluteal region. During mass examinations, PS occurs in 3–5% of healthy people with an incidence of 26 cases per 100 thousand. people with a predominance of male population. Cosmetic results of surgical treatment are not always satisfactory — 13–17% may develop hypertrophic scars, wound healing time can be up to 70 days and, accordingly, the period of temporary disability increases.

Objective:to evaluate the cosmetic effect of surgical treatment of pilonidal sinus, wound healing time and periods of temporary disability.

Methods:A prospective single-center randomized study (n = 100 patients) with PS without abscess (L05.9) was conducted at the State Budgetary Healthcare Institution Research Institute-KKB No. 1, Department of Purulent Surgery from January 2019 to January 2021. In the main group (n = 50), excision of the pilonidal sinus was performed with plastic closure of the wound defect of the sacrococcygeal region according to RU patent No. 2751821 dated July 19, 2021; in the control group (n = 50), excision of the PS was performed with suturing using the Bascom II method.

Results:When analyzing the results, the groups were homogeneous by gender, age, and BMI. There was no significant difference in wound healing time (p = 0.913). The period of temporary disability in the control group was shorter and amounted to 18 days (p<0.001). The cosmetic effect of the operation according to the POSAS scale after 1 and 6 months, both from the doctor and from the patient, was better expressed in the main group (p<0.001).

Conclusion: The developed method is simple in technical execution and reliable, which allows it to be used in routine practice and does not require special (plastic) training of the surgeon.

Keywords: pilonidal sinus, plastic surgery of the interstitial furrow, pilonidal cyst, wound plastic surgery with local tissues.

Введение

Пилонидальная киста (ПК) или более распространенное в России название эпителиальный копчиковый ход — это заболевание, при котором имеется подкожный канал, который выстлан изнутри эпителием, локализующейся в крестцово-копчиковой области и открывающейся свищевыми отверстиями на коже межъягодичной складки [1]. Хотя одним из первых описал данное заболевание Мейо в 1833 г. [2], только Ходжес в 1880 г. дал определение, где pilus- волос, nidus- пучок [3]. В причинах возникновения ПК долгое время не было единого мнения. По мнению отечественных авторов — это была врожденная патология, а в зарубежной литературе отражалось мнение о приобретенном характере данного заболевания [11]. В настоящий момент общепризнанно, что ПК является приобретенным заболеванием, проявление которого связана с множеством факторов риска, таких как гирсутизм, сидячий образ жизни, ожирение, локальное раздражение крестцово-копчиковой области [4; 5]. При проведении массовых осмотров ПК встречается у 3–5% здоровых людей [6] с заболеваемостью 26 случаев на 100 тыс. человек [7] с преобладанием мужского населения в структуре за-

* e-mail: erik.nalchanin@yandex.ru

болеваемости с соотношением мужчины:женщины 4:2,2 [8]. Наиболее части ПК проявляется в виде абсцессов или свищей [9]. Несмотря на широкое распространение различных способов оперативного лечения ПК, результаты не всегда можно считать удовлетворительными, у 6–30% может развиться рецидив, у 13–24% — гнойно-воспалительные осложнения в ране, у 13–17% — гипертрофические рубцы [10].

Цель исследования — оценка косметического эффекта хирургического лечения ПК, времени заживления раны и сроков временной нетрудоспособности.

Методы

Дизайн исследования

Дизайн построен в виде проспективного одноцентрового рандомизированного исследования.

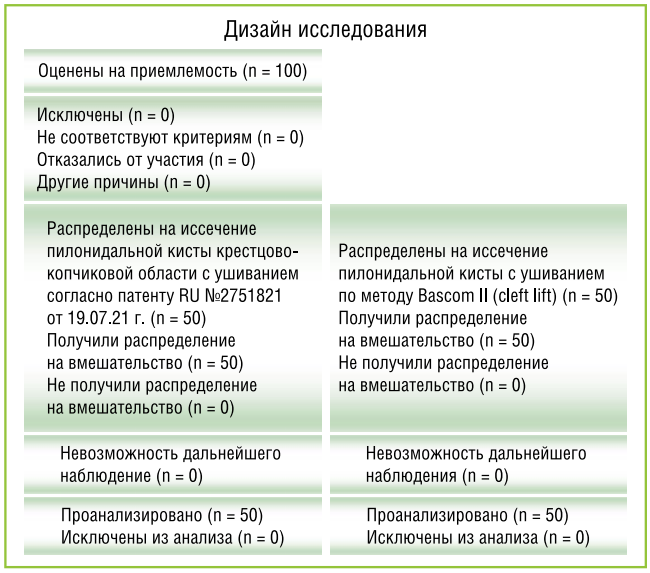

Критерии соответствия

Критерии включения: ПК в хронической стадии; возраст от 18 до 50 лет; подписанное добровольное информированное согласие; согласие пациента на исследование.

Критерии невключения: наличие хронических соматических заболеваний в стадии декомпенсации; болезни крови; гемотрансмиссивные заболевания; наличие острой ПК.

Критерии исключения: отказ пациента от продолжения лечения.

Условия проведения

Исследование проведено в отделении гнойной хирургии Государственного бюджетного учреждения здравоохранения «Научно-исследовательский институт — Краевая клиническая больница №1» г. Краснодара.

Продолжительность исследования

В исследование включены пациенты, пролеченные с января 2019 по январь 2021 гг. Продолжительность периода наблюдения каждого пациента была равна продолжительности периода госпитализации.

Описание медицинского вмешательства

Иссечение ПК с пластическим закрытием раневого дефекта крестцово-копчиковой области согласно патенту RU №2751821 от 19.07.21 г. было выполнено в основной группе.

Способ выполнялся следующим образом: выполнялась стандартная обработка операционного поля в положении пациента на животе с разведенными в сторону нижними конечностями. Свищ прокрашивался раствором антисептика, далее ПК иссекалась вместе со всеми измененными и прокрашенными тканями до срединного крестцового гребня с обнажением ягодичной фасции. Далее ягодичную фасцию рассекали с двух сторон с последующей мобилизацией в стороны. На дно раны устанавливался перфорированный однопросветный дренаж концы, которого выводились в верхнем и нижнем углах раны и фиксировались к коже. Далее проводилась монофиламентная нерассасывающаяся «блокирующую» нить 8 по USP, отступая от верхнего угла раны на несколько сантиметров, свободный конец нити в ране фиксировался при помощи зажима-держалки. Затем производилось сшивание ягодичной фасции монофиламентной нитью 1 по USP при этом делали первый узел, далее завязывали второй узел, при этом формируя петлю из одного из концов нити, затем проводили «блокирующую» нить через петлю, затягивали второй узел до плотной фиксации петли вокруг нее. После сшивания ягодичной фасциивыкалывали «блокирующую» нить через все слои на кожу уровне нижнего края раны; мононити на фасции выводили наружу через кожную рану, при этом нити аот одного шва связывались друг с другом на расстоянии около 5 см от кожи. Далее сшивали кожу. Свободные концы мононити размером 8 по USP связывали над раной, таким образом формируя петлю «ручку» с фиксацией свободных концов мононитей размером 1 по USP на ней. Повязка с антисетиком.

Иссечение ПК с ушиванием по общепризнанному способу по BascomII (cleft lift) выполнялось в контрольной группе.

Идентичными у пациентов были, как предоперационная подготовка, где выполнялось бритье области вмешательства, очистительная клизма и назначался антибиотик из пенициллиновой группы так и послеоперационный период с продолжением антибиотикотерапии до 7 дней и ежедневными перевязками с водными растворами антисептиком.

Исходы исследования

Основной исход исследования

Улучшение косметического эффекта операции при иссечение ПК крестцово-копчиковой области с ушиванием согласно патенту RU №2751821от 19.07.21 г. Также сроки нетрудоспособности и время заживления раны не выходили за рамки общепризнанных методик.

Дополнительный исход исследования

Дополнительные исходы исследования целью исследования не предусмотрены.

Анализ в подгруппах

Подгруппы формировались случайным образом по методу «конвертов» при этом первый пациент был отнесен к основной группе, а второй пациент к контрольной группе и так далее, до тех пор пока не сформировались группы по 50 человек.

Методы регистрации исходов

В послеоперационном периоде всем пациентам проводилось клиническое (сбор жалоб, анамнеза, осмотр) и лабораторное обследование.

Косметический эффект операции оценивался по шкале POSAS для оценки качественных характеристик рубца пациентом и врачом.

Этическая экспертиза

Проведенное исследование соответствует стандартам Хельсинкской декларации, одобрено локальным этическим комитетом государственного бюджетного учреждения здравоохранения «Научно-исследовательский институт — Краевая клиническая больница №1 имени профессора С.В. Очаповского» министерства здравоохранения Краснодарского края (ул. 1 Мая, д. 167, Краснодар, Россия) протокол № 145 от 24.02.2022 г. Все лица, вошедшие в исследование, подписали письменное информированное добровольное согласие.

Статистический анализ

Методы статистического анализа данных

Статистический анализ проводился с использованием программы StatTech v. 3.1.10 (разработчик — ООО «Статтех», Россия). Использовались такие критерии, как критерий Манна — Уитни (U-тест), хи-квадрат (χ^2) Пирсона. Пороговым критерием статистической значимости принято значение $p<0,05$.

Результаты

Участники исследования

В основной и контрольной группе было по 34 мужчин и 16 женщин. При сравнении групп до вмешательства по возрастно-половому составу и индексу массы тела статистически значимых различий не выявлено ($p>0,05$) табл. 1.

Основные результаты исследования

При анализе сроков заживление раны в основной и контрольной группе статистически значимых различий не было табл. 2.

В основной группе сроки временной нетрудоспособности были выше, чем в контрольной группе, что можно связать с более трудоемким видом оперативного вмешательства, ушиванием не только кожи, но и фасции с более поздним снятием фасциальных швов табл. 3.

Табл. 1. Распределение по полу и значения возраста и ИМТ

Показатели	Основная группа	Контрольная группа	Уровень значимости различий
Возраст, лет	25,0 (23,0; 32,8)	26,0 (24,0; 32,8)	p = 0,709*
ИМТ, кг/м^2	25,2 (23,9; 28,1)	26,0 (24,0; 27,4)	p = 0,934*
Мужчины/женщины, %	66/34	66/34	p = 1,0#

Примечание: * — уровень значимости определяли по критерию Манна-Уитни; # — уровень значимости определяли по критерию Хи-квадрат Пирсона.

Табл. 2. Значения сроков заживления раны среди пациентов в сравниваемых группах (сутки)

Показатели	Основная группа	Контрольная группа	Уровень значимости различий
Сроки заживления раны, дни	13,00 (12,00–14,00)	13,00 (12,00–14,00)	p = 0,913

Примечание: уровень значимости определяли по U-критерию Манна-Уитни.

Табл. 3. Значения сроков временной нетрудоспособности

Показатели	Основная группа	Контрольная группа	Уровень значимости различий
Временная нетрудоспособность, дни	22,00 (21,00–23,00)	18,00 (17,00–18,00)	p<0,001

Примечание: уровень значимости определяли по U-критерию Манна-Уитни.

Табл. 4. Косметический эффект со стороны врача по шкале POSAS

Показатели	Основная группа	Контрольная группа	Уровень значимости различий
Через 1 месяц	7,00 (6,00–8,00)	12,00 (10,00–12,00)	p<0,001
Через 6 месяцев	6,00 (6,00–6,00)	10,00 (9,00–10,00)	p<0,001

Примечание: уровень значимости определяли по U-критерию Манна-Уитни.

При оценке послеоперационного рубцасо стороны врача через 1 и 6 месяцев более косметический выгодный рубец наблюдался в основной группе (Рис. 1; 2), а не в контрольной (Рис. 3, 4), что связано с расположением п/о рубца по естественной кожной складке ($p<0,001$) табл. 4.

При оценке послеоперационного рубца со стороны пациента через 1 и 6 месяцев наблюдался более положительный косметический эффект в основной группе, чем в контрольной группе табл. 5.

Дополнительные результаты исследования

Не получены.

Нежелательные явления

Не выявлены.

Табл. 5. Косметический эффект со стороны пациента по шкале POSAS

Показатели	Основная группа	Контрольная группа	Уровень значимости различий
Через 1 месяц	8,00 (7,00–8,00)	12,00 (11,00–12,00)	p<0,001
Через 6 месяцев	6,00 (6,00–7,00)	11,00 (9,00–12,00)	p<0,001

Примечание: уровень значимости определяли по U-критерию Манна-Уитни.

Рис. 1. Послеоперационный рубец после иссечения ПК и ушивания в основной группе через 1 месяц.

Рис. 2. Послеоперационный рубец после иссечения ПК и ушивания в основной группе через 6 месяцев.

Обсуждение

Резюме основного результата исследования

При применение разработанного способа оперативного лечения ПК удалось улучшить качественные характеристика послеоперационного рубца согласно шкале POSAS, как со стороны врача, так и со стороны пациента. Время заживление раны в обоих группах было статистически незначимо. Сроки временной нетрудоспособности были в рамках общепризнанных значений.

Рис. 3. Послеоперационный рубец после иссечения ПК и ушивания в контрольной группе через 1 месяц.

Рис. 4. Послеоперационный рубец после иссечения ПК и ушивания в контрольной группе через 6 месяцев.

Обсуждения основного результата исследования

При ушивании раны наглухо сокращается сроки заживление раны и сроки временной нетрудоспособности, по сравнению с открытым ведением раны, без ушивания. При этом наблюдается лучший косметический результат, но частота послеоперационных раневых осложнений и рецидивов может достигать 10,3%. Не совсем удовлетворительные результаты возникают из-за близости анального канала, натяжения тканей при ходьбе и формирование полости над крестцовой фасцией. Снижение частоты рецидивов и осложнений можно добиться при применение операций с латерализацией послеоперационного рубца (off-midline procedure), но косметический эффект неудовлетворительный и данные операции отличаются большей сложностью проведения [12].

Одними из самых популярных операций в России до сих пор остаются иссечение ПК с подшиванием краев ко дну раны или оставление раны открытой. Однако после таких операций пациент вынужден проводить ежедневные перевязки с заживление раны вторичным натяжением в сроки до 58 суток и, как следствие, формируется грубый широкий рубец. Из-за сниженной работоспособности порой больничный лист пациенту приходится продлевать до полного заживления раны [13].

При анализе данных видно, что сроки заживления после радикальных операций иссечения ПК с пластикой крестцовой фасции и ушиванием кожной раны край-в-край составили 16±2 суток, иссечения ПК с пластикой крестцовой фасции и ушиванием кожной раны край-в-край+серома 32±3 суток, иссечение ПК с подшиванием кожной раны к дну (марсупиализация) 48±4 суток, иссечение ПК с подшиванием кожной раны к дну (марсупиализация) 58±2 суток, иссечение ПК с оставлением раны открытой 74±6 суток. При этом серомы операционной раны наблюдались у 18 из 65 (27%) пациентов, перенесших иссечение ПК с пластикой крестцовой фасции и срединным ушиванием кожной раны край-в-край [14].

Разработанный способ оперативного лечения описан в статье, (2022), где удалось снизить частоту послеоперационных раневых осложнений и рецидивов до 3,3% за счет более прочной фиксации краев раны, отсутствия натяжения кожных краев, послойного дренирования раны. Это позволило в свою очередь избежать заживления раны вторичным натяжением и добиться удовлетворительного косметического эффекта и снизить сроки нетрудоспособности [15].

При использовании нового способа оперативного лечения ПК удалось добиться более удовлетворительного косметического эффекта после операции. При этом сроки нетрудоспособности и время заживления раны остались в рамках общемировой практики.

Ограничения исследования

Не выявлены.

Заключение

Существует множество способов оперативного лечения ПК, но не все отвечают предъявляемым требованиям. При ушивании раны наглухо по срединной линии наблюдается высокая частота рецидивов и послеоперационных осложнений, при применении пластических способов закрытия раневого дефекта не по срединной линии косметический эффект порой не удовлетворяет пациента и врача. При применении разработанного нами способа удалось добиться более косметически выгодного эффекта, чем при пластическом способе закрытия раны не по срединной линии. Также сроки нетрудоспособности и время заживления раны не выходили за рамки общепризнанных методик. Разработанный способ прост в техническом исполнении и надёжен, что позволяет применять его в рутинной практике и не требует специальной (пластической) подготовки хирурга.

Авторы заявляют об отсутствии конфликта интересов (The authors declare no conflict of interest).

ЛИТЕРАТУРА/REFERENCES

1. Сергацкий К.И., Никольский В.И., Янгуразов Р.Ф., и др. Хирургические аспекты лечения эпителиального копчикового хода: от первоисточников к современности // Известия высших учебных заведений. Поволжский регион. Медицинские науки. — 2022. — №2. — С.92-106. [Sergackij KI, Nikol'skij VI, Yangurazov RF, et al. Khirurgicheskie aspekty lecheniya ehpitelial'nogo kopchikovogok hoda: ot pervoistochnikov k sovremennosti. Izvestiya vysshikh uchebnykh zavedenij. Povolzhskij region. Medicinskie nauki. 2022; 2: 92–106. (In Russ.)] doi: 10.21685/2072-3032-2022-2-10.
2. Shiffman MA. History and General Information on Pilonidal Cysts and Sinuses. Recent Clinical Techniques, Results, and Research in Wounds. Springer International Publishing; 2017. P.161-167. doi: 10.1007/15695_2017_7.
3. Маргарян А.С., Махлин А.Э., Халястов И.Н. Иссечение эпителиально-копчикового хода совместно с эпителиально-копчиковой кистой. Современный подход к лечению раневого процесса // Вестник медицинского института «Реавиз». — 2020. — №5. — С.66-70. [Margaryan AS, Mahlin AEH, Khalyastov IN. Issechenie ehpitelial'no-kopchikovogo khoda sovmestno s ehpitelial'no-kopchikovoj kistoj. Sovremennyj podkhod k lecheniyu ranevogo processa. Vestnik medicinskogo instituta «ReaviZ». 2020; 5: 66-70. (In Russ.)] doi: 10.20340/vmirvz.2020.5.6.
4. Albabtain IT, Alkhaldi A, Aldosari L, et.al. Pilonidal sinus disease recurrence at a tertiary care center in Riyadh. Ann. Saudi. Med. 2021; 41(3): 179-185. doi: 10.5144/0256-4947.2021.1799.
5. Giordano P, Schembari E, Keshishian K, et.al. Negative pressure-assisted endoscopic pilonidal sinus treatment. Tech. Coloproctol. 2021; 25(6): 739-743. doi: 10.1007/s10151-021-02431-w.
6. Лаврешин П.М., Гобеджишвили, В.К., Гобеджишвили В.В. и др. Лечение больных эпителиальным копчиковым ходом осложненным множественными свищами ягодично-крестцово-копчиковой // Пульс. — 2019. №21(11). [Lavreshin PM, Gobedzhishvili VK, Gobedzhishvili VV, et al. Lechenie bol'nykh ehpitelial'nym kopchikovym khodom oslozhnennym mnozhestvennymi svishchami yagodichno-krestcovo-kopchikovoj. Pulse. 2019; 21(11). (In Russ.)] doi: 10.26787/nydha-2686-6838-2019-21-11-69-75)c.
7. Ачкасов Е.Е., Соломка А.Я., Ульянов А.А. и др. Клинико-морфологическое обоснование применения тромбоцитарных факторов роста у больных с пилонидальной кистой с абсцессом // Вестник хирургии. — 2018. [Achkasov EE, Solomka AYA, Ul'yanov AA, et al. Kliniko-morfologicheskoe obosnovanie primeneniya trombocitarnykh faktorov rosta u bol'nykh s pilonidal'noj kistoj s abscessom. Vestnik khirurgil. 2018. (In Russ.)] doi: 10.24884/0042-4625-2018-177-2-52-56.
8. Bi S, Sun K, Chen S, et.al. Surgical procedures in the pilonidal sinus disease: a systematic review andnetwork meta-analysis. Sci. Rep. 2020; 10(1): 13720. doi: 10.1038/s41598-020-70641-7.
9. Tenzin L, Raphael N, Vuille-dit-Bille, et al. Treatment Strategies for Pilonidal Sinus Disease in Switzerland and Austria. Medicina. 2020; 56: 341. doi: 10.3390/medicina56070341.
10. Кораблина С.С., Лаврешин П.М., Муравьев А.В., и др. Способ лечения больных эпителиальным копчиковым ходом, осложненным первичными свищами ягодично-крестцово-копчиковой области // Вятский медицинский вестник. — 2023. — №1(77). [Korablina SS, Lavreshin PM, Murav'ev AV, et al. Sposob lecheniya bol'nykh ehpitelial'nym kopchikovym khodom, oslozhnennym pervichnymi svishchami yagodichno-krestcovo-kopchikovoj oblasti. Vyatskij medicinskij vestnik. 2023; 1(77). (In Russ.)] doi: 10.24412/2220-7880-2023-1-14-18.
11. Нечай И.А., Мальцев Н.П. Малоинвазивные методики в лечении пилонидальной болезни (обзор литературы) // Вестник хирургии имени

И.И. Грекова. — 2019. — №178(3). — С.69-73. [Nechai IA, Maltcev NP. Minimally invasive methods in treatment of pilonidal disease (review of the literature). Grekov's Bulletin of Surgery. 2019; 178(3): 69-73. (In Russ.)] doi: 10.24884/0042-4625-2019-178-3-69-73.

12. Можанов Е.В., Карпухин О.Ю., Шакуров А.Ф. и др. Новый способ пластики межъягодичной складки в радикальном лечении эпителиального копчикового хода // Практическая медицина. — 2017. — №6(107). [Mozhanov EV, Karpukhin OYU, Shakurov AF, et al. Novyj sposob plastiki mezh"yagodichnoj skladki v radikal'nom lechenii ehpitelial'nogo kopchikovogo khoda. Prakticheskaya medicina. 2017; 6(107). (In Russ.)]
13. Нечай И. А., Божченко А.А., Мальцев Н.П. и др. Оперативное лечение эпителиальных копчиковых ходов с использованием «закрытых» методик. Вестник хирургии имени И. И. Грекова. — 2022. — №181(2). — С.33-38. [Nechaj IA, Bozhchenko AA, Mal'cev NP, et al. Operativnoe lechenie epitelial'nyh kopchikovyh hodov s ispol'zovaniem «zakrytyh» metodik. Vestnik hirurgii imeni II Grekova. 2022; 181(2): 33-38. (In Russ.)] doi: 10.24884/0042-4625-2022-181-2-33-38.
14. Альджабр М., Сергацкий К.И., Никольский В.И. и др. Результаты лечения пилонидальной болезни в зависимости от методики радикальной операции // Известия высших учебных заведений. Поволжский регион. Медицинские науки. — 2022. — №4. — С.16-25. [Al'dzhabr M, Sergackij KI, Nikol'skij VI, et al. Rezul'taty lecheniya pilonidal'noj bolezni v zavisimosti ot metodiki radikal'noj operacii. Izvestiya vysshikh uchebnykh zavedenij. Povolzhskij region. Medicinskie nauki. 2022; 4: 16-25. (In Russ.)] doi: 10.21685/2072- 3032-2022-4-2.
15. Шубров Э.Н., Барышев А.Г., Триандафилов К.В. и др. Анализ результатов применения нового способа пластики послеоперационного раневого дефекта крестцово-копчиковой области после иссечение пилонидальной кисты: рандомизированное исследование // Кубанский научный медицинский вестник. — 2022. — №29(5). — С.80-93. [Shubrov EN, Baryshev AG, Triandafilov KV, et al. Analiz rezul'tatov primeneniya novogo sposoba plastiki posleoperacionnogo ranevogo defekta krestcovo-kopchikovoj oblasti posle issechenie pilonidal'noj kisty: randomizirovannoe issledovanie. Kubanskij nauchnyj medicinskij vestnik. 2022; 29(5): 80-93. (In Russ.)] doi: 10.25207/1608-6228-2022-29-5-80-93.

О РАНОЗАЖИВЛЯЮЩИХ СВОЙСТВАХ ИЗЛУЧЕНИЯ ЭРБИЕВОГО ЛАЗЕРА

Асанов О.Н.[1], Зайцев А.Е.* [1], Вахаев Д.С.[2]
[1] *Филиал ФГБВОУ ВО «Военно-медицинская академия им. С.М. Кирова», Москва*
[2] *ФГБУ «Национальный медико-хирургический Центр им. Н.И. Пирогова», Москва*

DOI: 10.25881/20728255_2024_19_1_56

Резюме. Обоснование: Несмотря на множество существующих методов локального воздействия на раны, остается актуальным поиск новых средств, стимулирующих заживление. Определенные перспективы связаны с применением высокоинтенсивного эрбиевого (Er:YAG) лазера, способного не только санировать раневую поверхность, но и влиять на процессы регенерации.

Цель: Оценить ранозаживляющие свойства высокоинтенсивного Er:YAG-лазера при лечении пациентов с длительно незаживающими ранами и при воздействии на осложненный раневой процесс в эксперименте.

Материалы и методы. В настоящей работе был оценен эффект обработки эрбиевым лазером длительно незаживающих ран у пациентов с сахарным диабетом, венозной и артериальной недостаточностью, а также экспериментальных ран у крыс. В ходе исследования в динамике анализировали визуальные изменения раневых дефектов, проводили планиметрию, выполняли бактериологическое, цитологическое исследования, а также морфологический анализ с помощью световой и электронной микроскопии.

Результаты: Использование Er:YAG-лазера в двух режимах ускорило очищение и эпителизацию раневых дефектов. Режим стимуляции регенерации способствовал росту грануляционной ткани, а цитологическая картина подтверждала признаки активного заживления. В большинстве ран отсутствовал бактериальный рост к концу периода наблюдения. По данным морфологического анализа, излучение Er:YAG-лазера повышало функциональную активность фибробластов, а также стимулировало синтез коллагена и ангиогенез.

Заключение: Результаты проведенного клинико-экспериментального исследования подтверждают ранозаживляющие свойства Er:YAG-лазера. Параметры излучения и возможность работы лазера в стимулирующем режиме позволяют улучшить результаты лечения ран различного генеза.

Ключевые слова: эрбиевый лазер, длительно незаживающие раны, трофические язвы, раневой процесс, регенерация.

BOUT THE WOUND HEALING PROPERTIES OF THE ER:YAG LASER

Asanov O.N.[1], Zaytsev A.E.* [1], Vakhaev D.S.[2]
[1] *The branch of the «Military Medical Academy named after S.M. Kirov», Moscow*
[2] *Pirogov National Medical and Surgical Center, Moscow*

Abstract. Background: Despite the many existing methods of local impact on wounds, the search for new means of stimulating healing remains relevant. Certain prospects are associated with the use of a high-intensity erbium (Er:YAG) laser capable of not only sanitizing the wound surface, but also influencing the regeneration processes.

Aim: To evaluate the wound healing properties of a high-intensity Er:YAG laser in the treatment of patients with long-term non-healing wounds and when exposed to a complicated wound process in an experiment.

Materials and methods: In this work, the effect of erbium laser treatment of long-term non-healing wounds in patients with diabetes mellitus, venous and arterial insufficiency, as well as experimental wounds in rats was evaluated. During the study, visual changes in wound defects were analyzed in dynamics, planimetry was performed, bacteriological, cytological studies were performed, as well as morphological analysis using light and electron microscopy.

Results: The use of the Er:YAG laser in two modes accelerated the purification and epithelialization of wound defects. The regeneration stimulation regime promoted the growth of granulation tissue, and the cytological picture confirmed signs of active healing. Bacterial growth was absent in most wounds by the end of the observation period. According to morphological analysis, Er:YAG laser radiation increased the functional activity of fibroblasts, as well as stimulated collagen synthesis and angiogenesis.

Conclusions: The results of the clinical and experimental study confirm the wound healing properties of the Er:YAG laser. The radiation parameters and the possibility of laser operation in a stimulating mode can improve the results of wound treatment of various origins.

Keywords: erbium laser; long-term non-healing wounds, trophic ulcers, wound process, regeneration.

Обоснование

Параметры высокоинтенсивного импульсного эрбиевого (Er:YAG) лазера, с длиной волны 2,94 мкм, предполагают возможность ускорять процессы заживления за счет эффективной санации и возможности работы в режиме стимуляции регенерации. Данный режим позволяет повысить функциональную активность клеток, отвечающих за формирование грануляционной ткани и краевую эпителизацию, чем обусловлен ранозаживляющий эффект метода [1–6].

Цель

Оценить ранозаживляющие свойства высокоинтенсивного Er:YAG-лазера при лечении пациентов с длительно незаживающими ранами и при воздействии на осложненный раневой процесс в эксперименте.

Материалы и методы

В клинической части исследования был проведен анализ обследования и лечения 144 пациентов с длительно незаживающими ранами (диабетические, венозные и артериальные язвы).

В основной группе (71 пациент) раны обрабатывались высокоинтенсивным эрбиевым лазером в двух режимах в соответствии с фазой раневого процесса совместно с применением мазей на водорастворимой основе. В группе сравнения (73 пациента) раневые дефекты изначально подвергались традиционной санации «острым путём». Период наблюдения составлял 30 суток, а лазерную обработку ран и перевязки осуществляли через день, не меньше 3 раз в неделю.

Экспериментальное исследование выполнено на 80 белых нелинейных крысах с использованием разработанной оригинальной модели трофической гнойной раны [7].

* e-mail: doc.zaitsev@yandex.ru

Экспериментальные животные были разделены на четыре группы, по 20 в каждой: 1-я (без лечения); 2-я (применение антисептика — 0,1% р-ра полигексанида); 3-я (обработка Er:YAG-лазер); 4-й (Er:YAG-лазер и антисептик) Период наблюдения составлял 20 суток, лазерную обработку ран и перевязки осуществляли через каждые 48 часов.

Методы исследования включали визуальную оценку (с определением сроков очищения ран и появления зрелых грануляций), микробиологическое исследование, цитологическое исследование (с определением типа цитограммы), а также морфологический анализ биоптатов из экспериментальных ран с помощью световой и электронной микроскопии.

Для статистического анализа использовали: парный критерий Стьюдента с указанием среднего арифметического значения со стандартным отклонением (M±σ); t-критерий Стьюдента; U-критерий Манна-Уитни; коэффициент ранговой корреляции Спирмена (RS); χ^2 Пирсона. Статистическую обработку данных производили с помощью программы Statistica 12.0.

Эксперименты проводили в соответствии с международными и российскими правилами и нормативными документами по обращению с животными.

Результаты

Методика применения Er:YAG-лазера включала санацию раневых дефектов в режиме абляции (обычно 1-2 процедуры) и применение режима стимуляции регенерации с первых процедур до конца лечения.

Санирующий эффект абляции обусловлен воздействием фракционного оптического излучения с плотностью мощности до 15 Дж/см^2, частотой импульсов 2–4 Гц и длительностью отдельного импульса 100–500 нс. Такие параметры обеспечивают возможность щадящего и дозированного удаления раневого детрита и микробной флоры [3–9].

Очищение раневой поверхности у пациентов наступало на 3,93±1,35 сут, тогда как в группе стандартного лечения — на 5,44±2,19 сут ($p<0,05$). Очищение экспериментальных ран от детрита в 3-й группе (Er:YAG-лазер) наступало на 5,1±0,2 сут, в 4-й группе (Er:YAG-лазер и антисептик) на 5,0±0,3 сут, что превосходило результаты во 2-й группе (антисептик) (7,9±0,3 сут) и в 1-й группе (11,6±0,2 сут) ($p<0,05$).

Анализ микрофлоры, полученной из раневых дефектов у пациентов, позволил судить об изначально схожем качественным и количественным составе условно-патогенных бактерий. На 15-е сутки в группе лазерной обработки в 66% ран бактериальный рост отсутствовал, в группе традиционного лечения отрицательные посевы наблюдались в 47% случаев ($p<0,05$).

При бактериологическом исследовании экспериментальных ран на пятые сутки в группах применения Er:YAG-лазера чаще наблюдали низкую ($<10^3$ КОЕ/гр) степень обсемененности (55%), тогда как в 1-й группе преобладала выраженная ($>10^5$ КОЕ/гр) обсеменённость (70%), а во 2-й — средняя (10^3–10^5 КОЕ/гр), в 65% посевов.

Стимулирующий режим реализован за счет рассеивания светового пучка с помощью специального модуля и уменьшения мощностных характеристик лазера (<5 Дж/см^2). В результате возникновения эффекта пространственно-модулированной абляции лазерные лучи создают множественные (до 10000 на см^2) микродефекты с образованием механических волн. Интерференция таких волн создаёт участки микросотрясения и микротравматизации на глубине до 6 мм и запускает ряд процессов, стимулирующих регенерацию по аналогии с ультразвуковым воздействием на рану [3–9].

Формирование зрелой грануляционной ткани в раневых дефектах у пациентов отмечено к 6,24±1,5 суткам наблюдения, раньше, чем в группе стандартного лечения ($p<0,05$). Заметный рост грануляционной ткани в экспериментальных ранах, обработанных в режиме стимуляции регенерации, фиксировали в среднем на 7-е сутки, тогда как в группе применения антисептика — на 9-е сутки, и на 14-е — в контрольной группе.

Полное заживление наблюдали у пациентов с небольшими по площади ранами (Рис. 1). На 30-е сутки в 1-й группе эпителизацию ран наблюдали в 56% случаев, в то время как во 2-й группе — у 26% больных ($p<0,05$).

В эксперименте, на двенадцатые сутки, средняя площадь ран в 1-й группе была в 1,5 раза больше, чем во 2-й и в 2,5 раза больше, чем в 3-й и 4-й группах ($p<0,05$).

Процессы заживления отражались динамикой цитологической картины. На 15-е сутки лечения пациентов с применением Er:YAG-лазера преобладал воспалительно-регенераторный тип, тогда как в группе сравнения — воспалительный ($p<0,05$). На 30-е сутки, у всех пациентов с незажившими ранами, преимущественно встречали воспалительно-регенераторный и регенераторный типы мазков, последний из которых наблюдали чаще в группе лазерного лечения ($p<0,05$).

По результатам цитологического анализа мазков-отпечатков из экспериментальных ран на пятые сутки в 1-й группе преобладал дегенеративно-воспалительный тип (75%), во 2-й и 3-й воспалительный (75% и 70% соответственно), в 4-й — воспалительно-регенераторный (50%) ($p<0,05$). На двенадцатые сутки в 1-й группе преобладал воспалительный тип мазков (50%), в остальных — воспалительно-регенераторный, при этом в группах применения лазера в 35% отмечали регенераторный тип мазков, характерный для процессов активного заживления ($p<0,05$).

Поскольку что каждый из типов цитограммы соответствует первой (некротический, дегенеративно-воспалительный и воспалительный типы) или второй (воспалительно-регенераторный и регенераторный типы) фазам раневого процесса, динамика цитологической картины под воздействием Er:YAG-лазера указывала на более эффективное заживление (Рис. 2).

Рис. 1. Опыт применения эрбиевого лазера (12 сеансов) у пациентки с венозной язвой.

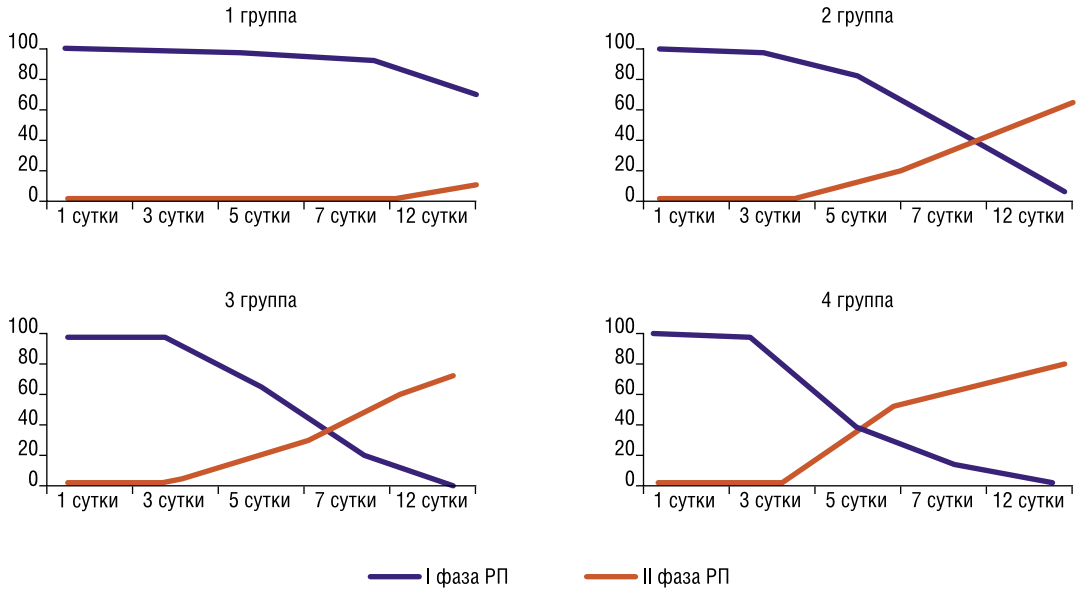

Рис. 2. Динамика раневого процесса в экспериментальных ранах на основании цитологической картины.

При морфологическом исследовании биоптатов во всех группах изначально поверхность ран была густо инфильтрирована лейкоцитами, эритроцитами и микробными клетками. После нескольких сеансов абляционной обработки наблюдали резкое сокращение лейкоцитарно-некротического слоя без термического повреждения жизнеспособных тканей. Фрагменты выявленных микробных биопленок имели признаки повреждения с деструкцией бактериальных клеток. Начиная с третьих суток, на фоне применения Er:YAG-лазера в режиме стимуляции регенерации, отмечали повышение функциональной активности фибробластов. Об этом свидетельствовала веретенообразная форма клеток, выраженный эндоплазматический ретикулум и обилие развитых комплексов Гольджи. Фибробласты активно синтезировали коллагеновые волокна с четкой горизонтальной ориентацией относительно поверхности ран (Рис. 3 А). Появление молодых капилляров и сосудистых петель указывало на процессы ангиогенеза, сопровождающие развитие грануляционной ткани. К концу периода наблюдения отмечали признаки формирования рубцовой ткани с преобладанием неклеточных компонентов и наличием эпителиоцитов в поверхностных слоях (Рис. 3 Б).

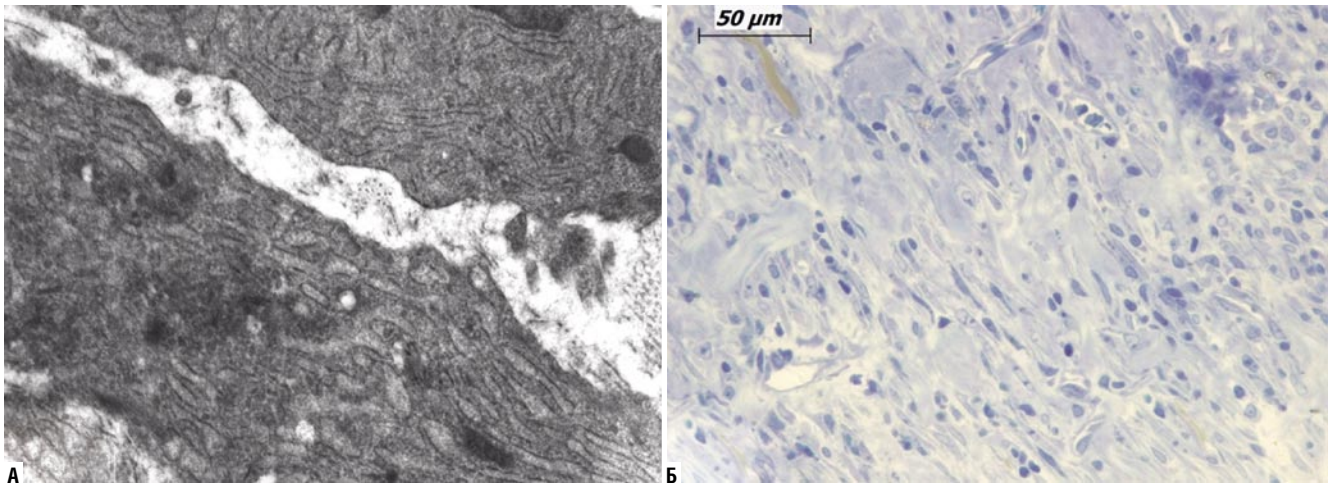

Рис. 3. А — функционально активный фибробласт среди среди синтезированных коллагеновых волокон на 3 сутки наблюдения; Б — гистологическая картина формирования рубца на 12 сутки наблюдения (электронограмма: А — ×14000; окраска толуидиновым синим: Б — ×200).

Заключение

Результатами проведенного клиническо-экспериментального исследования подтверждены ранозаживляющие свойства высокоинтенсивного Er:YAG-лазера при воздействии на осложненный раневой процесс. Специальные параметры оптического излучения способствуют раннему очищению ран, продуктивному созреванию грануляционной ткани и ускоренной эпителизации раневых дефектов. Результаты бактериологического и цитологического исследований позволили объективно зафиксировать выраженный противомикробный эффект Er:YAG-лазера и его способность влиять на репаративные процессы в длительно незаживающих раневых дефектах и экспериментальных ранах. Особое значение имеет режим стимуляции регенерации лазера, который за счет преобразования излучения в механические волны повышает функциональную активность клеток, обеспечивающих заживление.

Авторы заявляют об отсутствии конфликта интересов (The authors declare no conflict of interest).

ЛИТЕРАТУРА/REFERENCES

1. Hajhosseini B, Chiou GJ, Dori G, Fukaya E, Chandra V, Meyer S, Gurtner GC. Er:YAG laser vs. sharp debridement in management of chronic wounds: Effects on pain and bacterial load. Wound Repair Regen. 2020; 28(1): 118-125. doi: 10.1111/wrr.12764.
2. Alcolea JM, Hernández E, Martínez-Carpio PA, Vélez M, Khomchenko V, Sola A, Trelles MA. Treatment of Chronic Lower Extremity Ulcers with A New Er:Yag Laser Technology. Laser Ther. 2017; 26(3): 211-222. doi: 10.5978/islsm.17-OR-17.
3. Пикиреня И.И., Хоменко В.В. Высокоинтенсивные лазеры в медицине. — Минск: БелМАПО, 2017. [Pikirenja II, Homenko VV. High-intensity lasers in medicine. Minsk: BelMAPO, 2017. (In Russ.)]
4. Johnson MJ, Crisologo PA, Truong DH, Wukich DK, Oz OK, La Fontaine J, Lavery LA. Erbium: Yttrium Aluminum Garnet Laser Accelerates Healing in Indolent Diabetic Foot Ulcers. J Foot Ankle Surg. 2019; 58(6): 1077-1080. doi: 10.1053/j.jfas.2019.07.023.
5. Зайцев А.Е., Асанов О.Н. Перспективы применения высокоинтенсивного эрбиевого лазера для лечения хронического раневого процесса // Вестник НМХЦ им. Н.И. Пирогова. — 2021. — №16(2). — С.128-131. [Zaitsev AE, Asanov ON. Prospects for the use of a high-intensity erbium laser for the treatment of chronic wound process. Bulletin of Pirogov National Medical & Surgical Center. 2021; 16(2): 128-131. (In Russ.)] doi: 10.25881/20728255_2021_16_2_128.
6. Патент РФ на изобретение №2753955. Зайцев А.Е., Асанов О.Н., Мясников Н.И. Способ моделирования трофических гнойных ран в эксперименте. [Patent RUS №2753955. Zajcev AE, Asanov ON, Mjasnikov NI. A method for modeling trophic purulent wounds in an experiment. (In Russ.)]
7. Зайцев А.Е., Асанов О.Н., Чекмарёва И.А. Анализ эффективности эрбиевого лазера при лечении трофических гнойных ран в эксперименте // Медицинский вестник Северного Кавказа. — 2023. — №18(4). — С.394-397. [Zaitsev AE, Asanov ON, Chekmareva IA. Analysis of the effectiveness of the erbium laser in the treatment of trophic purulent wounds in an experiment. Medical News of North Caucasus. 2023; 18(4): 394-397. (In Russ.)] doi: 10.14300/mnnc.2023.18093.
8. Botsali A, Caliskan E, Tunca M. The Beneficial Effects of Erbium:Yttrium-Aluminum-Garnet Laser in an Ulcer Caused by Lower Leg Arteriopathy. J Am Podiatr Med Assoc. 2021; 111(6). doi: 10.7547/20-099.
9. Chilgar RM, Andurkar SP. Spatially modulated erbium YAG laser as a treatment for diabetic ulcer. J Wound Care. 2023; 32(10a): S21-S29. doi: 10.12968/jowc.2023.32.Sup10a.S21.

ХИРУРГИЧЕСКОЕ ЛЕЧЕНИЕ ПАЦИЕНТОВ С ВАРИКОЗНОЙ БОЛЕЗНЬЮ ВЕН НИЖНИХ КОНЕЧНОСТЕЙ, ОСЛОЖНЕННОЙ ОСТРЫМ ВОСХОДЯЩИМ ТРОМБОЗОМ БОЛЬШОЙ ПОДКОЖНОЙ ВЕНЫ

Боташев Р.Н.*
РГБ ЛПУ «Карачаево-Черкесская республиканская клиническая больница», Черкесск

DOI: 10.25881/20728255_2024_19_1_60

Резюме. Тромбоз поверхностных вен нижних конечностей (тромбофлебит) является распространенной патологией, особенно у пациентов с варикозным расширением вен. Для лечения таких больных предложены и применяются различные методы от антикоагулянтной терапии до хирургического вмешательства, однако до сих пор остаются спорные моменты по поводу их выбора.

Цель: сравнить результаты хирургического лечения пациентов с восходящим варикотромбофлебитом магистральных подкожных вен нижних конечностей путем радиочастотной абляции и кроссэктомии.

Материалы и методы. В исследование включены результаты лечения 24 пациентов (6 (25%) мужчин и 18 (75%) женщин, средний возраст пациентов составил 54±15 лет) с варикозной болезнью вен нижних конечностей классом C2-C5 (по CEAP) и тромбозом большой подкожной вены и ее притоков. I группа — пациенты после радиочастотной абляции (n = 12), II группа — пациенты после кроссэктомии (n = 12). В послеоперационном периоде оценивалось клиническое состояние, качество жизни по опроснику CIVIQ-2, проводились контрольные ультразвуковые осмотры через 1, 3, 7, 14 дней, через 1 месяц и 1 год после хирургического вмешательства.

Результаты. В послеоперационном периоде рецидива заболевания не было выявлено ни в одной из групп, p>0,005. Лимфоррея отмечена во II группе в 16,6% наблюдений (n = 2), в I этого осложнения выявлено не было p<0,005 Парастезии у пациентов I группы выявлены в 8,3% случаев (n = 1), во II группе в 25% наблюдений (n = 3), p<0,005. Показатели болевого фактора по опроснику CIVIQ-2 в I группе: 1,73±0,93, во II группе: 2,8±1,05, p<0,005. В I группе средний койко-день составил 1,4±0,2 и длительность нетрудоспособности — 4,9±0,2, во II группе — 6,1±1,3 и 13±1,2, соответственно (p<0,005).

Заключение. Хирургические методы лечения пациентов с варикозной болезнью вен нижних конечностей, осложненной восходящим тромбофлебитом, являются эффективными и безопасными в плане профилактики тромбэмбэмболий. Эндовенозная радиочастотная абляция, являясь менее травматичным методом, позволяет избежать общего наркоза, значимых косметических дефектов, развития лимфорреи, парастезии и других осложнений, особенно у пациентов с ожирением, а также уменьшить сроки госпитализации и послеоперационной реабилитации.

Ключевые слова: варикозная болезнь, тромбофлебит, радиочастотная абляция, хирургическое лечение.

SURGICAL TREATMENT OF PATIENTS WITH VARICOSE VEINS OF THE LOWER EXTREMITIES COMPLICATED BY ACUTE ASCENDING THROMBOSIS OF THE LARGE SAPHENOUS VEIN

Botashev R.N.*
Karachay-Cherkess Republican Clinical Hospital, Cherkessk

Abstract. Thrombosis of the superficial veins of the lower extremities (thrombophlebitis) is a common pathology, especially in patients with varicose veins. Various methods from anticoagulant therapy to surgical intervention have been proposed and used to treat such patients, but there are still controversial points about their choice.

Aim: to compare the results of surgical treatment of patients with ascending varicothrombophlebitis of the main subcutaneous veins of the lower extremities by radiofrequency ablation and crossectomy.

Materials and methods. The study included the results of treatment of 24 patients (6 (25%) men and 18 (75%) women, the average age of patients was 54±15 years) with varicose veins of the lower extremities class C2-C5 (according to CEAP) and thrombosis of the great saphenous vein and its tributaries. Group I — patients after radiofrequency ablation (n = 12), group II — patients after crossectomy (n = 12). In the postoperative period, the clinical condition and quality of life were assessed according to the CIVIQ-2 questionnaire, control ultrasound examinations were performed 1, 3, 7, 14 days, 1 month and 1 year after surgery.

Results. In the postoperative period, no recurrence of the disease was detected in any of the groups, p>0.005. Lymphorrhea was noted in group II in 16.6% of cases (n = 2), in I this complication was not detected. p<0.005 Parasthesia in patients of group I was detected in 8.3% of cases (n = 1), in Group II in 25% of observations (n = 3), p<0.005. Indicators of the pain factor according to the CIVIQ-2 questionnaire in group I: 1.73±0.93, in group II: 2.8±1.05, p<0.005. In group I, the average bed day was 1.4±0.2 and the duration of disability was 4.9±0.2, in group II — 6.1±1.3 and 13±1.2, respectively (p<0.005).

Conclusion. Surgical methods of treatment of patients with varicose veins of the lower extremities complicated by ascending thrombophlebitis are effective and safe in terms of prevention of venous thrombembolism. Endovenous radiofrequency ablation, being a less traumatic method, avoids general anesthesia, significant cosmetic defects, the development of lymphorrhea, paraesthesia and other complications, especially in obese patients, as well as reduces the time of hospitalization and postoperative rehabilitation.

Keywords: varicose veins, thrombophlebitis, radiofrequency ablation, surgical treatment.

Введение

Тромбоз поверхностных вен нижних конечностей (тромбофлебит) является распространенной патологией в настоящее время, особенно у пациентов с варикозным расширением вен [1–3]. Клинически может наблюдаться болезненность, покраснение, отек ноги и плотный пальпируемый тяж по ходу вены [4]. Диагноз обычно подтверждается с помощью УЗИ [5]. Факторами риска могут быть длительная иммобилизация конечности, недавнее хирургическое вмешательство, онкологический процесс, беременность или послеродовой период, применение гормональной терапии, ожирение, пожилой возраст, наследственная тромбофилия, аутоиммунные заболевания, варикозное расширение вен нижних конечностей [6]. По данным многих исследований, у пациентов с тромбофлебитом выявлена значительная частота сопутствующего тромбоза глубоких вен и тромбоэмболии легочной артерии (ТЭЛА), которая представляет непосредственную угрозу для жизни человека [7–9]. Частота развития ТЭЛА на фоне острого восходящего тромбофлебита варьирует от 5 до 33% [10].

* e-mail: renzik84@mail.ru

Основными методами лечения пациентов с тромбозом поверхностных вен нижних конечностей являются: эластическая компрессия, местные нестероидные противовоспалительные средства (НПВС), антикоагулянтная терапия, а также хирургические методы (кроссэктомия, флебэктомия или эндовенозные термические методы — ЭВЛО, РЧА) [11].

Из-за возможного выбора различных консервативных и хирургических методов, многочисленных, порой противоречащих друг другу исследований, до сих пор существуют разные мнения по поводу тактики ведения таких больных [12].

Хирургическое лечение может быть особенно полезно у пациентов с варикозной болезнью вен нижних конечностей (ВБВНК) (чаще именно с рефлюксом в большой подкожной вене), осложненной восходящим тромбофлебитом. В таких случаях хирурги прибегают к кроссэктомии, что приводит к снижению риска ТЭЛА и затратам на лечение [13]. Несмотря на большую распространенность, указанные операции довольно травматичны, сопровождаются повреждением мягких тканей конечности и подкожных нервов, развитием обширных гематом. После операции остается косметический дефект кожи. Не исключается развитие более грозных осложнений, таких как повреждение бедренной вены и артерии, лимфатических путей, нагноение послеоперационных ран и др. К тому же выполнение перечисленных операций требует госпитализации пациента, применения анестезиологического пособия и длительной реабилитации [10].

Эндовенозные термические методы, а в частности радиочастотная аблация (РЧА), достигают той же цели на сегодняшний день с меньшим риском осложнений [14; 15].

Целью нашего исследования является оценка результатов хирургического лечения восходящего варикотромбофлебита магистральных подкожных вен нижних конечностей путем РЧА и кроссэктомии по методу Троянова-Трендельбурга.

Материалы и методы

В исследование включены результаты лечения 24 пациентов (6 (25%) мужчин и 18 (75%) женщин, средний возраст пациентов составил 54±15 лет (от 30 до 64 лет)) с ВБВНК классом С2-С5 (согласно международной классификации хронических заболеваний вен CEAP) и тромбозом большой подкожной вены и ее притоков. Пациенты находились на лечении в отделении сердечно-сосудистой хирургии регионального сосудистого центра РГБ ЛПУ «Карачаево-Черкесская республиканская клиническая больница» в период с 2013 по 2023 гг.

Больные отмечали жалобы на боль, наличие болезненного «тяжа», гиперемию кожи по ходу большой подкожной вены (БПВ), повышение температуры. У всех пациентов диагноз ВБВНК и острого тромбоза БПВ подтвержден методом ультразвукового дуплексного ангиосканирования (УЗДАС), которое у всех пациентов проводилось на приборе General Electric Vivid 5 до операции, при выполнении вмешательства и в послеоперационном периоде.

В зависимости от методики хирургического лечения все пациенты были разделены на две группы. В I группу вошли 12 (50%) больных, которым была выполнена РЧА ствола БПВ. Во II группу вошли 12 (50%) пациентов, которым проводилась кроссэктомия по методу Троянова-Трендельбурга.

Все пациенты консультированы кардиологом, проводилось исключение ТЭЛА согласно рекомендациям ESC по диагностике и лечению острой легочной эмболии, разработанным в сотрудничестве с Европейским респираторным обществом [16].

Критерии невключения: пациенты с венозными тромбоэмболическими осложнениями, с тромбофлебитом без варикозного расширения и без наличия рефлюкса, больные онкозаболеваниями, тромбофилиями и беременные.

Пациентам I группы под тумесцентной анестезией раствором Кляйна и УЗДАС выполнялась РЧА проксимального участка БПВ, отступя на 0,5 см от сафено-феморального соустья. После облитерации проксимального участка проводилось контрольное УЗИ с целью верификации уровня и качества окклюзии, далее выполнялась РЧА дистальнее тромбированного участка БПВ, до места возможного прохождения катетера. У 6 пациентов помимо облитерации ствола БПВ также проводилась аблация притоков и перфорантных вен. РЧА выполняли с помощью радиочастотного генератора компании Covidien Closure RFG, катетера Closure Fast для облитерации основного ствола, а также стилета Covidien Closure RFS для окклюзии несостоятельных перфорантных вен. Непосредственно перед вмешательством производилась инъекция низкомолекулярных гепаринов в профилактической дозе. После завершения операции всем пациентам создавали непрерывную эластическую компрессию чулком (в течении 1 недели) и рекомендовали ходьбу, ношение компрессионного трикотажа 2-го класса в течение 2 месяцев. Амбулаторно проводилась консервативная терапия антикоагулянтами (Дибигатран 150 мг 2 раз в сутки 7–10 дней), нестероидными противовоспалительными средствами (НПВС) (Диклофенак 100 мг 1 раз в сутки на 5 дней), флеботониками (Диосмин 600 по 1 таблетке 1 раз в сутки).

Во II группе в условиях стационара по стандартной методике Троянова-Трендельбурга, используя местную анестезию, производилась кроссэктомия БПВ в области сафено-феморального соустья с лигированием всех притоков. Далее пациенты проходили курс консервативного лечения в условиях стационара, где использовали антикоагулянты прямого действия в инъекционной форме (Гепарин 5000 ЕД 4 раза в сутки), НПВС (Диклофенак 25 мг 3 мл 1 раз в сутки через день), флеботоники (Диосмин 600 по 1 таблетке 1 раз в сутки). Контрольные УЗИ в обеих группах проводи-

лись через 1, 3, 7, 14 дней, через 1 месяц и 1 год после хирургического лечения. Качество жизни проводилось по опроснику CIVIQ-2.

Статистическая обработка полученных данных проводилась с помощью программы Statistica 12. Учитывая то, что распределение данных было неправильным, использовались непараметрические методы анализа (Уилкоксона, Манна-Уитни).

Результаты

Изначально обе группы статистически не различались по полу, возрасту, длительности заболевания и выраженности ВБВНК. В результате исследования до операции у всех пациентов установлена несостоятельность клапанов сафено-феморального соустья с рефлюксом крови по подкожным венам.

Положительные результаты в комплексном лечении обеих групп отметили все пациенты. Во всех случаях удалось добиться окклюзии ствола БПВ, ликвидировав угрозу ТЭЛА. В ближайшем и отдаленном послеоперационном периоде данных за восходящий тромбоз глубоких вен, а также ТЭЛА обнаружено не было, флебит был купирован в течение 10 дней.

Среди осложнений в ближайшем послеоперационном периоде необходимо отметить наличие лимфорреи в 16,6% наблюдений (n = 2) после кроссэктомии. У одного пациента осложнение было купировано на 7 сутки, у второго по причине гнойно-воспалительного процесса — спустя 2 недели. Вероятной причиной лимфорреи послужило повреждение лимфатического коллектора, характерное для проведения кроссэктомии у пациентов с ожирением. У исследуемых I группы этого осложнения выявлено не было, p<0,005. Парастезии у пациентов I группы выявлены в 8,3% случаев (n = 1), во II группе в 25% наблюдений (n = 3), p<0,005 (Табл. 1).

В послеоперационном периоде рецидива заболевания не было выявлено ни в одной из групп (p>0,005). Анализируя интенсивность и продолжительность болевого синдрома у пациентов обеих групп, можно сделать вывод, что после РЧА рассматриваемые показатели болевого фактора по опроснику CIVIQ-2 меньше, чем у пациентов после кроссэктомии: 1,73±0,93 (I группа), 2,8±1,05 (II группа), p<0,005.

Одной из важнейших характеристик методики РЧА является время пребывания в стационаре и длительность нетрудоспособности. В I группе эти показатели составили 1,4±0,2 койко-дня и 4,9±0,2 дня нетрудоспособности, тогда как во II группе, соответственно, 6,1±1,3 койко-дня и 13-±1,2 дня нетрудоспособности, показатели статистически значимо различались (p<0,005).

Табл. 1. Осложнения в раннем послеоперационном периоде

Осложнения	I группа (n = 12)		II группа (n = 12)	
	n	%	n	%
Тромбоз глубоких вен голени	0	0	0	0
Подкожные гематомы	0	0	1	8,3
Нагноение ран	0	0	1	8,3
Лимфоррея	0	0	2	16,6
Парастезии	1	8,3	3	25

Обсуждение

Варианты лечения больных с тромбозом варикозных вен включают компрессионную терапию, обезболивание, антикоагулянты, а также хирургические вмешательства. Отсутствие консенсуса относительно наилучшего лечения этих пациентов отражает ограниченность существующих данных [17].

Известно, что по сравнению с изолированной консервативной терапией, преимуществами хирургического метода у таких пациентов является устранение БПВ как возможного пути развития ТЭЛА, отказ от антикоагулянтной терапии и длительного использования компрессионного трикотажа, значительное улучшение качества жизни; а сопутствующее медикаментозное лечение может дополнительно облегчить боль, ускорить восстановление [18]. С целью лечения пациентов и профилактики тромбэмбэмболий мы выполняли кроссэктомию, а из миниинвазивных эндоваскулярных методов — РЧА. Результаты термической абляции БПВ у пациентов с ВБВНК, осложненной острым восходящим тромбозом, демонстрировались и в других работах [14; 19; 20].

В нашем исследовании анализ результатов лечения пациентов показал сопоставимую эффективность хирургических методик. Однако общее количество осложнений в послеоперационном периоде, количество дней нетрудоспособности после проведения РЧА оказалось значительно меньше, чем во второй группе.

В то же время результаты хирургического лечения пациентов с восходящих варикотромбофлебитом БПВ подтверждают необходимость комплексного подхода с использованием препаратов антикоагулянтной группы, НПВС, флеботоников и эластической компрессией нижних конечностей.

Для оценки результатов лечения пациентов в отдаленном периоде важно принимать во внимание информацию об особенностях субъективной реакции больного на проявления, динамику данного заболевания и проводимую терапию. В нашем исследовании при оценке качества жизни по опроснику CIVIQ-2, который разработан специально для этой категории пациентов, оказалось, что показатели болевого фактора значительно лучше у больных после РЧА, что может быть в последующим значимым аргументом в пользу миниинвазивной методики при выборе тактики лечения.

Заключение

Хирургические методы лечения пациентов с ВБВНК, осложненной восходящим тромбофлебитом, являются эффективными и безопасными в плане профилактики тромбэмбэмболий. Эндовенозная радиочастотная абляция, являясь менее травматичным методом, позволяет

избежать общего наркоза, значимых косметических дефектов, развития лимфорреи, парастезии и других осложнений, особенно у пациентов с ожирением, а также уменьшить сроки госпитализации и послеоперационной реабилитации.

Автор заявляет об отсутствии конфликта интересов (The author declare no conflict of interest).

ЛИТЕРАТУРА/REFERENCES

1. Duffett L, Kearon C, Rodger M, et al. Treatment of Superficial Vein Thrombosis: A Systematic Review and Meta-Analysis. Thromb Haemost. 2019; 119(3): 479-489. doi: 10.1055/s-0039-1677793.
2. van Royen FS, van Smeden M, Moons KGM, et al. Management of superficial venous thrombosis based on individual risk profiles: protocol for the development and validation of three prognostic prediction models in large primary care cohorts. Diagn Progn Res. 2021; 5(1): 15. doi: 10.1186/ s41512-021-00104-8.
3. Клинические рекомендации. Флебит и тромбофлебит поверхностных сосудов // Флебология. — 2021. — №15(3). — С.211-244. doi: 10.17116/flebo202115031211. [Clinical recommendations. Phlebitis and thrombophlebitis of superficial vessels. Phlebology. 2021; 15(3): 211-244. (In Russ.)]
4. Bauersachs RM. Oberflächliche Venenthrombose [Superficial Vein Thrombosis]. Dtsch Med Wochenschr. 2021; 146(19): 1237-1242. German. doi: 10.1055/a-1286-2153.
5. Ellis MH, Fajer S. A current approach to superficial vein thrombosis. Eur J Haematol. 2013; 90(2): 85-8. doi: 10.1111/ejh.12044.
6. Marchiori A, Mosena L, Prandoni P. Superficial vein thrombosis: risk factors, diagnosis, and treatment. Semin Thromb Hemost. 2006; 32(7): 737-43. doi: 10.1055/s-2006-951459.
7. Decousus H, Quéré I, Presles E, et al. Superficial venous thrombosis and venous thromboembolism: a large, prospective epidemiologic study. Ann Intern Med. 2010; 152(4): 218-24. doi: 10.7326/0003-4819-152-4-20100-2160-00006.
8. Galanaud JP, Sevestre MA, Pernod G, et al. Long-term risk of venous thromboembolism recurrence after isolated superficial vein thrombosis. J Thromb Haemost. 2017; 15(6): 1123-1131. doi: 10.1111/jth.13679.
9. Galanaud JP, Bosson JL, Genty C, et al. Superficial vein thrombosis and recurrent venous thromboembolism: a pooled analysis of two observational studies. J Thromb Haemost. 2012; 10(6): 1004-11. doi: 10.1111/ j. 1538-7836.2012.04704.x.
10. Кургинян Х.М., Раскин В.В. Эндоваскулярное лечение острого тромбофлебита вен нижних конечностей у пациентов с варикозной болезнью // Хирургия. Журнал им. Н.И. Пирогова. — 2019. — №10. — С.50-54. doi: 10.17116/hirurgia201910150. [Kurginyan HM, Raskin VV. Endovascular treatment of acute thrombophlebitis of the veins of the lower extremities in patients with varicose veins. Surgery. The journal named after N.I. Pirogov. 2019; 10: 50-54. (In Russ.)]
11. Duffett L, Kearon C, Rodger M, et al. Treatment of Superficial Vein Thrombosis: A Systematic Review and Meta-Analysis. Thromb Haemost. 2019; 119(3): 479-489. doi: 10.1055/s-0039-1677793.
12. Di Nisio M, Wichers IM, Middeldorp S. Treatment for superficial thrombophlebitis of the leg. Cochrane Database Syst Rev. 2018; 2(2): CD004982. doi: 10.1002/14651858.CD004982.pub6.
13. Belcaro G, Nicolaides AN, Errichi BM, et al. Superficial thrombophlebitis of the legs: a randomized, controlled, follow-up study. Angiology. 1999; 50(7): 523-9. doi: 10.1177/000331979905000701.
14. Enzler MA, Russell D, Schimmelpfennig J. Thermal ablation in the management of superficial thrombophlebitis. Eur J Vasc Endovasc Surg. 2012; 43(6): 726-8. doi: 10.1016/j.ejvs.2012.02.012.
15. Spinedi L, Stricker H, Staub D, et al. Endovenous Laser Ablation for Treatment of a Partially Thrombosed Proximal Great Saphenous Vein. Case Rep Vasc Med. 2019; 2019: 1726978. doi: 10.1155/2019/1726978.
16. Рекомендации ESC по диагностике и лечению острой легочной эмболии, разработанные в сотрудничестве с Европейским респираторным обществом (ERS). Российский кардиологический журнал. 2020; 25(8): 3848. doi: 10.15829/1560-4071-2020-3848. [ESC Guidelines for the diagnosis and Treatment of Acute pulmonary embolism, developed in collaboration with the European Respiratory Society (ERS). Russian Journal of Cardiology. 2020; 25(8): 3848. (In Russ.)]
17. Di Nisio M, Wichers IM, Middeldorp S. Treatment for superficial thrombophlebitis of the leg. Cochrane Database Syst Rev. 2018; 2(2): CD004982. doi: 10.1002/14651858.CD004982.pub6.
18. Gradman WS. Endovenous saphenous vein ablation in patients with acute isolated superficial-vein thrombosis. Phlebology. 2015; 30(3): 204-9. doi: 10.1177/0268355513514047.
19. Bishara RA, Taha W, Grace AI. Endovenous great saphenous vein ablation for the treatment of superficial thrombophlebitis complicated by pulmonary embolism. European Journal of Vascular and Endovascular Surgery. 2014; 47(3): 330-331. doi: 10.1016/j.ejvs.2013.12.005.
20. Gradman WS. Endovenous saphenous vein ablation in patients with acute isolated superficial-vein thrombosis. Phlebology. 2015; 30(3): 204-209. doi: 10.1177/0268355513514047.

РЕЗУЛЬТАТ КОМПЛЕКСНОГО ЛЕЧЕНИЯ ПАЦИЕНТОВ С ХРОНИЧЕСКОЙ ХИРУРГИЧЕСКОЙ ИНФЕКЦИЕЙ МЯГКИХ ТКАНЕЙ В СТАЦИОНАРЕ

Вахаев Д.С.[1], Кокорин В.В.* [2], Крайнюков П.Е.[2, 3]
[1] *ФГБУ «Национальный медико-хирургический Центр им. Н.И. Пирогова», Москва*
[2] *ФКУ «ЦВКГ им. П.В. Мандрыка», Москва*
[3] *ФГАУО ВО «Российский университет дружбы народов», Москва*

DOI: 10.25881/20728255_2024_19_1_64

Резюме. Обоснование. Необходимость в оценке результатов комплексного лечения стандартными методами пациентов с хронической хирургической инфекцией мягких тканей в стационаре для дальнейшего сравнения с другими методами лечения.

Цель. Проанализировать результаты комплексного лечения пациентов с хронической хирургической инфекцией в условиях стационара.

Материалы и методы. Ретроспективно изучены истории болезни 80 пациентов с трофическими язвами (ТЯ) нижних конечностей в стационаре с 2018 по 2023 гг. Анализировались клинико-демографические показатели пациентов, результаты дуплексного сканирования сосудов нижних конечностей, длительность лечения в условиях стационара, характер и площадь ТЯ, а также ее обсемененность.

Результаты. Средний возраст пациентов составил 67,65±12,49 лет. Распределение по полу: женщины — 52 (65%), мужчины — 28 (35%). Длительность заболевания, а именно появление ТЯ у пациентов до поступления в стационар, составляла в среднем 4-5 недель. Максимальный срок заболевания до поступления составил 8 недель. Сроки госпитализации в среднем составили 9,1±3,1 койко-дней. Минимальный срок госпитализации составил 6 койко-дней, максимальный — 13 койко-дней.

Заключение. Традиционное комплексное лечение пациентов с ТЯ венозной этиологии в стационаре проводится с целью очищения пораженных очагов, купирования воспалительного процесса и дальнейшего продолжения процесса заживления уже в амбулаторных условиях. Очевидно, что дальнейший прогресс в лечении пациентов с этой патологией будет связан с широким внедрением принципиально новых подходов.

Ключевые слова: трофическая язва, длительно незаживающая рана, хроническая венозная недостаточность, комплексное лечение.

THE RESULT OF COMPLEX TREATMENT OF PATIENTS WITH CHRONIC SURGICAL INFECTION OF SOFT TISSUES IN THE HOSPITAL

Vakhaev D.S.[1], Kokorin V.V.* [2], Kraynyukov P.E.[2, 3]
[1] *Pirogov National Medical and Surgical Center, Moscow*
[2] *P.V. Mandryka Central Military Clinical Hospital, Moscow*
[3] *RUDN University, Moscow*

Abstract. Background. The need to evaluate the results of complex treatment with standard methods in patients with chronic surgical soft tissue infection in the hospital for further comparison with other treatment methods.

Objective. To analyze the results of complex treatment of patients with chronic surgical infection in a hospital setting.

Materials and methods. The case histories of 80 patients with trophic ulcers of the lower extremities in the hospital from 2018 to 2023 were retrospectively studied. The clinical and demographic indicators of patients, the results of duplex scanning of the vessels of the lower limbs, the duration of treatment in a hospital setting, the nature and area of the wound, as well as its contamination were analyzed.

Results. The average age of the patients was 67.65±12.49 years. Gender distribution: women — 52 (65%), men — 28 (35%). The duration of the disease, namely the appearance of TJ in patients before admission to the hospital, averaged 4-5 weeks. The maximum duration of the disease before admission was 8 weeks. The duration of hospitalization averaged 9.1±3.1 bed days. The minimum period of hospitalization was 6 bed days, the maximum was 13 bed days.

Conclusions. The traditional comprehensive treatment of patients with a venous etiology in the hospital is carried out in order to cleanse the affected foci, stop the inflammatory process and further continue the healing process already on an outpatient basis. It is obvious that further progress in the treatment of patients with this pathology will be associated with the widespread introduction of fundamentally new approaches.

Keywords: trophic ulcer, long-term non-healing wound, chronic venous insufficiency, complex treatment.

Введение

Актуальность проблемы трофических язв (ТЯ) нижних конечностей в развитых странах только нарастает из-за процесса урбанизации, преобладания малоподвижного образа жизни, ожирения, высокого профессионального риска. В Африке в 5–6 раз реже встречается эта патология по данным исследований по классификации CEAP. Несмотря на ежегодное представление новых методов лечения, разработанные интерактивные повязки, использования широкого перечня лекарственных средств и достижения современной медицины в комплексном лечении ТЯ, проблема продолжает оставаться актуальной. Отмечается неуклонный рост больных данной патологией. Значимость ТЯ нижних конечностей у больных связана также со слабой тенденцией к ее заживлению, частыми рецидивами, сложностью и высокой стоимостью лечения и со значительным снижением качества жизни, которое приводит к длительной и стойкой утрате трудоспособности [1–4].

Одним из самых масштабных исследований был недавно опубликованный всеобъемлющий систематический обзор глобальной эпидемиологии сердечно-сосудистых заболеваний, содержащий 32 исследования на шести континентах, в которых приняли участие более 300 000 взрослых. Использована была классификация CEAP для каждого класса C. Распределение по классам заболевания оказалось следующим: C0S — 9%, C1 — 26%, C2 — 19%, C3 — 8%, C4 — 4%, C5 — 1%, C6 — 0,4% [1–5].

По данным исследователей при обследовании жителей в сельском поселении в Центральном округе в Российской Федерации симптомы хронических заболеваний вен были выявлены у 69,3% из 703 обследованных

* e-mail: kokorinvv@yandex.ru

в возрасте старше 18 лет. Хроническая венозная недостаточность была диагностирована у 8,2%. Распределение по клиническим классам, которые интересуют в данном исследовании, было следующим: С5 — 1,0%, С6 — 0,1%. Для варикозной болезни вен нижних конечностей факторами риска оказались возраст, наследственность, менопауза [2–5].

Лечение пациентов с длительно незаживающими ранами представляет крайне сложную клиническую проблему и требует устранения повреждающих факторов. Хроническая венозная гипертензия считается основной патофизиологической причиной повреждения кожи, сопровождающееся нарушением гемодинамики на микроциркуляторном уровне и усугубляющее воздействие внешних факторов. Патофизиология длительно незаживающих ран сложна и разнообразна, но все они имеют особенность, как хроническое воспаление, которое приводит к повреждению ткани и препятствует заживлению. Если повреждающие факторы не устранены, длительно незаживающие раны, даже при интенсивном лечении, сохраняются, а после заживления часто рецидивируют. Компрессионная терапия и снижение венозного давления важны и должны соблюдаться и рекомендоваться больным варикозной болезнью вен нижних конечностей. Поверхностный венозный рефлюкс очень распространен и обычно является основным фактором, способствующим повреждению кожи и появлению ТЯ, даже при наличии другой патологии. В нескольких исследованиях были продемонстрированы клинические преимущества (улучшение заживления ТЯ и уменьшение рецидивов) при лечении поверхностного венозного рефлюкса. Рандомизированные исследования показали, что улучшения результатов после лечения поверхностного рефлюкса наблюдается даже при наличии сопутствующего рефлюкса в глубоких венах, что указывает на то, что глубокий рефлюкс не следует рассматривать как противопоказание к оперативному вмешательству на поверхностные вены нижних конечностей. Однако оперативное лечение наиболее успешно при наличии санированной ТЯ с тенденцией последней к заживлению. Для проведения оперативного лечения имеется многочисленное количество противопоказаний, поэтому у большинства пациентов консервативное лечение ТЯ является единственно возможным вариантом [5–8].

Цель исследования — проанализировать результаты комплексного лечения пациентов с хронической хирургической инфекцией в условиях стационара.

Материалы и методы

Ретроспективно изучены истории болезни и проанализированы результаты диагностики и комплексного лечения 80 пациентов с ТЯ нижних конечностей (С5–С6 по CEAP — Clinical Etiological Anatomical Pathophysiological) за 2018-2023 гг. в ГБУЗ «ГКБ №29 им. Н.Э. Баумана ДЗМ», ФКУ «ЦВКГ им. П.В. Мандрыка» Минобороны России. Основной причиной ТЯ была хроническая венозная недостаточность. Из исследования были исключены пациенты с ТЯ артериального и смешанного генеза, сопутствующей патологией в стадии декомпенсации и остром периоде, беременностью, а также пациенты с сахарным диабетом.

Основные жалобы пациенты предъявляли на боль, отек нижних конечностей, гиперемию и на наличие ТЯ, которая длительно не поддавалась лечению в домашних условиях. В анамнезе заболевания указывали длительность хронической венозной недостаточности, сроки появления ТЯ и методы лечения.

При осмотре пациентов в status localis указывали локализацию ТЯ на нижней конечности, площадь раны, степень и характер экссудации, наложение фибрина, явления отека и гиперемии вокруг раны, наличие флюктуации.

Всем больным ТЯ при поступлении проводили лабораторные методы исследования: клинический анализ крови (ОАК, СОЭ, лейкоцитарной формула, тромбоциты), биохимический анализ крови (коагулограмма, общий белок, билирубин общий, мочевина, креатинин, глюкоза, калий, натрий), общий клинический анализ мочи. Пациентам с признаками синдрома системной воспалительной реакции и острого инфекционного воспаления мягких тканей, окружающих ТЯ, назначали бактериологический посев раневого отделяемого с определением чувствительности к антибиотикам для проведения дальнейшей антибактериальной терапии. Инструментальные методы исследования — дуплексное сканирование вен нижних конечностей, дуплексное сканирование артерий нижних конечностей.

Схема лечения:

1) Режим палатный;
2) Диета ОВД — основной вариант стандартной диеты;
3) Компрессионная терапия — многослойный компрессионный бандаж, сформированный из эластичных бинтов;
4) Медикаментозное лечение: антибактериальная терапия по результатам бактериологического посева отделяемого ТЯ. Основные препараты: цефтриаксон, ципрофлоксацин, клиндамицин сроком на 7 суток. Симптоматическая терапия — нестероидные противовоспалительные препараты — кеторолак 1,0 мл в/м 4/сут, ацетилсалициловая кислота 100 мг per os 1/сут.
5) Хирургическое лечение: всем пациентам проводили стандартные лечебные мероприятия: местное лечение ТЯ, на первоначальном этапе включающее хирургический дебридмент: хирургическая обработка гнойного очага, при которой удаляли некротизированную и бактериально загрязненную ткань, струп, наслоение фибрина, раневой экссудат с помощью скальпеля, кюретки, ножниц и ложечки Фолькмана. Использовали различные антисептики: 0,05% раствор хлоргексидина биглюконата, 3% раствор перекиси водорода, 1% раствор диоксидина. Затем накладывали альтернативную повязку или марлевую асептическую повязку с 0,1% раствором бетадина. Дальнейшие перевязки проводи-

ли ежедневно, которые включали щадящий туалет ТЯ стерильным раствором натрия хлорида и антисептика, после накладывали гидроколлоидную повязку с самофиксацией «Гидроколл» или марлевую асептическую повязку с 0,1% раствором бетадина.

Результаты

Средний возраст пациентов составил 67,65±12,49 лет. Распределение по полу: женщины — 52 (65%), мужчины — 28 (35%). Определялся индекс массы тела пациентов и сопутствующее заболевание. Полученные данные представлены в таблице 1.

Срок постановки клинического диагноза при поступлении в стационар и дальнейшей диагностики составил 1 сутки. Длительность заболевания у пациентов до поступления в стационар составляла в среднем 4–5 недель. Максимальный срок заболевания до поступления составил 8 недель. Сроки госпитализации в среднем составили 9,1±3,1 койко-дней. Минимальный срок госпитализации составил 6 койко-дней, максимальный — 13 койко-дней. Сроки госпитализации в сравнении между группами по площади раны, по количеству ТЯ и по обсемененности были почти одинаковы, так как лечение в стационаре заключалось в купировании острого воспалительного процесса, очищение раны для дальнейшего лечения в амбулаторных условиях. Поэтому это достигалось путем назначения комплексного лечения, которое также включало назначение антибиотикотерапии пациентам с инфицированной раной.

Были рассчитаны количество пациентов с ТЯ по площади, по количеству, по обсемененности. Результаты представлены в таблице 2.

Бактериологическое исследование проводилось пациентам с признаками инфицирования ТЯ — гнойный налет, гнойно-серозное отделяемое из раны, признаки общей интоксикации — субфебрильная температура тела. Из 80 пациентов, рост бактерий обнаружили в биоматериале, полученный от 19 пациентов. Основные возбудители инфекционного процесса: Escherichia coli, Pseudomonas aureginosa, Klebsiella pneumoniae, Staphylococcus aureus, Enterobacter cloacae. Полученные результаты представлены в таблице 3. Антибиотикотерапию проводили на основании полученных результатов определения чувствительности к антибиотикам, к таким как клиндамицин, ципрофлоксацин, цефтриаксон.

У всех пациентов по заключению дуплексного сканирования вен нижних конечностей проходимость глубоких вен обеих нижних конечностей была сохранена, но наблюдалась ультразвуковая картина варикозной болезни нижних конечностей.

Заключение

Таким образом, традиционное комплексное лечение пациентов с трофическими язвами венозной этиологии в стационаре проводится с целью очищения пораженных очагов, купирования воспалительного процесса и продолжения процесса заживления в амбулаторных условиях. Очевидно, что дальнейший прогресс в лечении этой патологии пациентов будет связан с широким внедрением принципиально новых подходов. Представляется перспективным использование аутологичного фибринового матрикса для эпителизации пораженных участков.

Табл. 1. Клинические и демографические характеристики больных

Показатель	n = 80
Пол: Мужской пол (n,%) Женский пол (n,%)	 28 (35%) 52 (65%)
Средний возраст, лет (M±σ)	67,65±12,49
ИМТ 18,5–24,9 кг/м^2 (n,%)	46 (57,5%)
ИМТ 25–29,9 кг/м^2 (n,%)	34 (42,5%)
Гипертоническая болезнь (n,%)	48 (60%)
ИБС (n,%)	15 (18,75%)
Нарушение ритма сердца (n,%)	7 (8,75%)

Табл. 2. Характеристика трофических язв

Характеристика ТЯ	Количество пациентов, n = 80
ТЯ площадью: – до 5 см^2 (n,%) – от 5 до 20 см^2 (n,%)	 23 (28,75%) 57 (71,25 %)
Одиночные язвы (n,%) Множественные язвы (n,%)	53 (66,25%) 27 (33,75%)
Инфицированные (n,%) Неинфицированные (n,%)	19 (23,75%) 61 (76,25%)

Табл. 3. Результаты бактериологического исследования

Возбудитель	Количество пациентов, n = 19
Escherichia coli (n, %)	6 (31,58%)
Pseudomonas aureginosa (n, %)	4 (21%)
Klebsiella pneumoniae (n, %)	3 (15,79%)
Staphylococcus aureus (n, %)	3 (15,79%)
Enterobacter cloacae (n, %)	3 (15,79%)

Авторы заявляют об отсутствии конфликта интересов (The authors declare no conflict of interest).

ЛИТЕРАТУРА/REFERENCES

1. De Maeseneer MG, Kakkos SK, Aherne T, et al. Edito's Choice — European Society for Vascular Surgery (ESVS) 2022 Clinical Practice Guidelines on the Management of Chronic Venous Disease of the Lower Limbs. Eur J Vasc Endovasc Surg. 2022; 63(2): 184-267. doi: 10.1016/j.ejvs.2021.12.024.
2. Варикозное расширение вен нижних конечностей: клинические рекомендации. — М., 2021.– 119 с. [Varicose veins of the lower extremities: clinical recommendations. M., 2021. 119 p. (In Russ.)]
3. Барановский Ю.Г., Ильченко Ф.Н., Шаповалова Е.Ю. и др. Изменение скорости заживления венозных трофических язв под воздействием полидезоксирибонуклеотидов // ТМБВ. — 2022. — №2. — С.14-21. [Baranovsky YuG, Ilchenko FN, Shapovalova EyYu, et al. Changes in healing of venous trophic ulcers under the influence of polydeoxyribonucleotides. V.I. Vernadsky CFU, 2022. 25(2), 14-21. (In Russ.)]
4. Муромцева Е.В., Сергацкий К.И., Никольский В.И. и др. Лечение ран в зависимости от фазы раневого процесса // Известия вузов. Поволжский регион. Медицинские науки. — 2022. — №3(63). [Muromtseva EV,

Sergatskiy KI, Nikol'skiy VI, et al. Wound treatment depending on the phase of the wound process. Izvestiya vysshikh uchebnykh zavedeniy. Povolzhskiy region. Meditsinskie nauki. 2022; 3: 93-109. (In Russ.)]

5. Терехов А.Г., Ишуткина Ю.В., Колева Е.Г. Современные представления о трофических язвах нижних конечностей // Innova. — 2022. — №1 (26). — С.31-34. [Terekhov AG, Ishutkina YuV, Klyueva EG. Modern ideas about trophic ulcers of the lower extremities. Innova. 2022; 1(26): 31-34. (In Russ.)]
6. Туркин П.Ю., Слесарева А.А., Родионов С.В. и др. Современные тенденции в лечении венозных трофических язв у пожилых пациентов // Стационарозамещающие технологии: Амбулаторная хирургия. — 2022. — №1. [Turkin PYu, Slesareva AA, Rodionov SV, et al. Modern technologies of venous ulcers treatment in elderly population. Ambulatornaya Khirurgiya. 2022; 19(1): 34-42. (In Russ.)]
7. Саидходжаева Д.Г., Азизов Г.А. Нарушения микроциркуляции у больных с хронической венозной недостаточностью нижних конечностей, осложненной трофическими язвами и способы её коррекции // Экономика и социум. — 2021. — №2-2(81). — С.174-179. [Saidkhodjaeva JG. Azizov GA. Microcirculation disturbances in patients with chronic venous insufficiency of the lower limbs complicated by trophic ultrasons and method for its correction. Economy and society. 2021; 2-2(81): 174-179. (In Russ.)]
8. Ангелова В.А. Особенности микроциркуляции при выполнении миниинвазивных хирургических вмешательств у пациентов с варикозной болезнью нижних конечностей в стадии трофических расстройств. Автореф. дис. …канд. мед. наук. — М., 2023. [Angelova VA. Features of microcirculation during minimally invasive surgical interventions in patients with varicose veins of the lower limbs at the stage of trophic disorders [dissertation]. M. 2023. (In Russ.)]

РАСЧЕТ ОПТИЧЕСКОЙ СИЛЫ ИНТРАОКУЛЯРНЫХ ЛИНЗ У ПАЦИЕНТОВ ПОСЛЕ ПЕРЕНЕСЕННОЙ РАДИАЛЬНОЙ КЕРАТОТОМИИ В РЕАЛЬНОЙ КЛИНИЧЕСКОЙ ПРАКТИКЕ

Бархатова Е.П.*, Санторо Э.Ю., Парохонько Ю.С.
Сургутская окружная клиническая больница, Сургут

DOI: 10.25881/20728255_2024_19_1_68

Резюме. Цель исследования — оценить отдаленные результаты расчета интраокулярных линз (ИОЛ) у пациентов с передней радиальной кертотомией (ПРК) в анамнезе. Введение. В последние годы наблюдается рост числа пациентов с катарактой, которым ранее была выполнена ПРК. Единой тактики расчета ИОЛ для данной группы пациентов не существует. Риск не попасть в целевую рефракцию после операции остается очень высоким. Пациенты и методы. Проанализированы результаты расчета оптической силы ИОЛ у 13 пациентов (16 глаз) с ПРК в анамнезе в период с января 2021 г. по апрель 2023 г. Расчет ИОЛ проводился по формулам Hoffer-Q, HAIGIS, Barret TrueK с данными кератометрии Tomey OA 2000 и Verion. На основании полученных значений определялась оптическая сила ИОЛ путем отбора результатов близких по значению в пределах 1 дптр, предпочтение отдавалось ИОЛ с большей оптической силой. Результаты. В отдаленном периоде (6 мес. — 2 года) НКОЗ в среднем составила 0,56 ±0,06, МКОЗ — 0,69±0,06. Сфероэквивалент рефракции глаза составил в среднем -0,45±0,2 дптр. Выводы. Расчет оптической силы ИОЛ по формулам Hoffer-Q, HAIGIS, Barret TrueK дает высокие функциональные результаты без применения поправок.

Ключевые слова: катаракта, передняя радиальная кератотомия (ПРК), кератометрия, расчет оптической силы ИОЛ, Hoffer-Q, HAIGIS, Barret TrueK.

CALCULATION OF IOL OPTICAL POWER IN PATIENTS AFTER UNDERGOING RADIAL KERATOTOMY IN REAL CLINICAL PRACTICE

Barkhatova E.P.*, Santoro E.Yu., Parokhonko Yu.S.
Autonomous district Surgut Regional Clinical Hospital, Surgut

Abstract. The purpose of the study — to evaluate the long–term results of calculating IOL in patients with an anterior radial keratotomy in the anamnesis. Introduction. In recent years, there has been an increase in the number of cataract patients who had previously undergone radial keratotomy. There is no single IOL calculation tactic for this group of patients. The risk of not getting into the target refraction after surgery remains very high. Patients and methods. The results of calculating the optical strength of IOL in 13 patients (16 eyes) with a history of radial keratotomy in the period from January 2021 to April 2023 were analyzed. The calculation of IOL was carried out using the formulas Hoffer-Q, HAIGIS, Barret TrueK with keratometry data Tomey OA 2000 and Verion. Based on the obtained values, the optical power of the IOL was determined by selecting a results close in value within the limits of the diopter, preference was given to IOL with greater optical strength. Results. In the long–term period (6 months — 2 years) uncorrected visual acuity averaged 0.56 ±0.06, visual acuity with correction - 0.69±0.06. The refractive index of the eye averaged -0.45±0.2 dptr. Conclusions. The calculation of the optical power of the IOL using the formulas Hoffer-Q, HAIGIS, Barret TrueK gives high functional results without applying corrections.

Keywords: cataract, anterior radial keratotomy, keratometry, calculation of IOL optical power, Hoffer-Q, HAIGIS, Barret TrueK.

Введение

Передняя радиальная кератотомия (ПРК) как вариант коррекции аномалий рефракции получила широкое распространение в 80-х гг. XX века. В мире было сделано несколько млн. подобных операций. В России только в системе МНТК «Микрохирургия глаза» к 2000 г. было выполнено свыше 600 тыс. таких операций. Поэтому случаи катаракты в сочетании с ПРК будут встречаться еще не менее 20 лет [1].

Сложности в расчете оптической силы ИОЛ после перенесенной ПРК обусловлены, в первую очередь, нерегулярным профилем роговицы, и начинаются уже на этапе кератометрии. ПРК уплощает роговицу без изменения ее толщины, но только в небольшой центральной оптической зоне. Эффективный диаметр оптической зоны может быть значительно меньше, чем зона измерения стандартной кератометрии. После ПРК по поводу миопии, которая делает роговицу плоской максимально в центре, есть риск измерить более крутой парацентральный радиус. В этом случае оптическая сила роговицы будет завышена, и пациент может получить гиперметропию после операции [2; 3]. Кроме того, ситуация осложняется наличием нерегулярного астигматизма у большинства пациентов в связи с различным по выраженности рубцеванием кератотомических насечек и непредсказуемой асферичностью роговицы в отдаленном послеоперационном периоде [2; 4]. Хорошую перспективу открывает применение Шеймпфлюг-кератотопографов [1; 5], но они доступны далеко не всем практикующим хирургам.

Второй серьезной проблемой является выбор формулы для расчета оптической силы ИОЛ. Большинство формул используют для прогнозирования эффективного положения линзы (ELP — Effective Lens Position) расчет высоты роговичного купола, который основан на данных кератометрии. Однако роговица после кераторефракционных операций становится более плоской в центре, поэтому формулы уменьшают значение ELP и, соответственно, уменьшают оптическую силу ИОЛ, индуцируя гиперметропический сдвиг послеоперационной рефракции [2; 3; 5; 6].

Формула Haigis по свидетельству автора имеет преимущество для глаз после кераторефракционных операций по сравнению с другими формулами, поскольку в ней для прогнозирования ELP используется только ПЗО и предоперационная глубина передней камеры и не используется кератометрия. Кератометрические данные необходимы формуле только для расчета оптической силы ИОЛ, и для корректного расчета после ПРК остается лишь предоставить ей их истинные значения [5].

* e-mail: barchatovaelena@mail.ru

Формула Hoffer Q была опубликована автором в 1993 г. Понятие ELP еще не было введено, и Kenneth Hoffer обозначал ее как псевдофакичную глубину передней камеры (ACD). Для прогнозирования ACD использовалась выведенная эмпирическим путем ее нелинейная зависимость от величины ПЗО. Благодаря прямому использованию кератометрических диоптрий без перевода в радиус роговицы формула Hoffer Q хорошо работает в миопических глазах с уплощенной роговицей после ПРК с кератометрией в диапазоне 30,0–40,0 дптр [3; 5].

Также, по данным литературы, хорошо подходит для глаз с предшествующими кераторефракционными операциями формула Barret TrueK. Для определения задней поверхности роговицы в этой формуле используется по умолчанию в режиме прогнозирования теоретическая модель Predicted PCA для индивидуального глаза [3; 5].

Касьянов А.А., Рыжкова Е.Г. изложили алгоритм расчета ИОЛ после ПРК — «Метод трех формул». Кератометрические данные получали с помощью Шеймпфлюг-кератотопографа Galilei (использовали протокол IOL Power Report). Стандартная биометрия проводилась на IOL Master 700. Расчет ИОЛ осуществляли по формуле Haigis на IOL Master 700, но в опциональные поля кератометрии в ручном режиме вводили скорректированные данные, полученные на кератотопогафе Galilei. В качестве проверочных использовали формулы Burret True-K и Hoffer Q также на IOL Master. Выбор оптической силы ИОЛ для имплантации осуществляли на основе корреляции между результатами расчета по формулам Haigis, Burret True-K и Hoffer Q [5].

Иошин И.Э. разработал собственный алгоритм расчета ИОЛ. Он заключается в предварительном расчете оптической силы по различным формулам с использованием онлайн-калькулятора http//iol.ascrs.org/, которая попадает в определенный диапазон значений. Затем производится расчет ИОЛ по проверочной формуле Hoffer Q: планируемая оптическая сила ИОЛ должна соответствовать послеоперационной рефракции +1 дптр в виде собственной эмпирической поправки. Выбор итоговой оптической силы ИОЛ после сравнения двух расчетов осуществляется с предпочтением большей оптической силе ИОЛ. По данной технологии было прооперировано более 200 пациентов [3].

Цель исследования — оценить отдаленные результаты расчета ИОЛ у пациентов с ПРК в анамнезе.

Пациенты и методы

Проанализированы результаты расчета оптической силы ИОЛ у 13 пациентов (16 глаз), которым была проведена факоэмульсификация с имплантацией ИОЛ в офтальмологическом отделении БУ «Сургутская окружная клиническая больница в период с января 2021 по апрель 2023 гг. Критерием включения пациентов в группу исследования было наличие оперированной миопии методом передней радиальной кератотомии.

Средний возраст пациентов на момент хирургии составил 65,8±1,31 лет (от 57 до 72 лет). Распределение по полу: 5 мужчин, 8 женщин, у 3-х женщин были прооперированы оба глаза с интервалом в 3 месяца. Всем пациентам был выполнен стандартный объем исследований: визометрия, рефрактометрия, тонометрия, биомикроскопия, офтальмоскопия, биометрия, кератометрия. Оптическая биометрия Tomey OA 2000 (Alcon) была проведена на 14 глазах, в двух случаях из-за очень плотной катаракты была выполнена ультразвуковая биометрия контактным методом с последующей поправкой (+0,2 мм на толщину сетчатки). Дополнительно проводилась топография роговицы на Tomey OA 2000 с использованием колец Пласидо для оценки регулярности роговицы.

Кератометрия исследовалась на двух приборах: Tomey OA 2000 и диагностическом модуле навигационной системы Verion (Alcon). Принципиальным отличием этих аппаратов является диаметр зоны измерения роговицы.

Расчет ИОЛ проводился на Tomey OA 2000 по интегрированным формулам Hoffer-Q, HAIGIS, Barret TrueK раздельно с данными кератометрии Tomey и Verion. На основании полученных значений определялась оптическая сила ИОЛ путем отбора результатов близких по значению в пределах 1 дптр, предпочтение отдавалось ИОЛ с большей оптической силой. В 4 случаях к полученной силе ИОЛ были прибавлены 1,5 дптр в качестве эмпирической поправки.

Всем пациентам была выполнена ФЭК по стандартной технологии с пониженным уровнем ирригации на аппаратах Centurion и Constellation Vision System (Alcon, США) с имплантацией заднекамерных интраокулярных линз (SN60AT — 9, SN60WF — 7). В зависимости от количества кератотомических надрезов, а также модели ИОЛ, в качестве основного доступа использовали роговичные или склеральные разрезы с шириной 2,2 или 2,4 мм. Во всех случаях операции прошли без осложнений.

Период послеоперационного наблюдения составил от 6 месяцев до 2 лет.

Ошибка расчета вычислялась ретроспективно в период от 6 месяцев до 2 лет после операции.

Теоретическая оптическая сила ИОЛ для эмметропии (IOLemme) вычислялась по формуле:

$$IOLemme = IOLimpl + SEref/0,7,$$

где: IOLimpl — оптическая сила имплантированной ИОЛ, SEref — сферический эквивалент рефракции прооперированного глаза, определялся по визометрии с коррекцией.

Коэффициент 0,7 использовался, чтобы перевести рефракцию из очковой плоскости в плоскость искусственного хрусталика [7].

Результаты и обсуждение

Некорригированная острота зрения (НКОЗ) до операции была в пределах 0,01–0,3, в среднем — 0,11±0,03, средняя максимально корригированная острота зрения (МКОЗ) до операции — 0,22±0,04. На 7 глазах была гиперметропическая коррекция с +1,5 до +4,75 дптр, на 3-х глазах — миопическая

Табл. 1. Максимальные, минимальные и средние значения K1 и K2

	Tomey OA 2000		Verion	
	K1(flat)	K2 (steep)	K1 (flat)	K2 (steep)
M±m	36,14±0,87	37,75±0,77	35,9±0,89	37,1±0,8
Max	41,36	42,29	40,71	41,53
Min	31,25	33,65	31,49	32,97

коррекция от -4,0 до -6,5 дптр, на 2-х глазах — смешанный астигматизм, 4 глаза не поддавались коррекции.

Количество радиальных насечек составило от 4 до 16, в среднем 9,8±1,46, в двух случаях, кроме того, были тангенциальные рубцы. Показатели аксиальной длины глаза составили от 22,94 до 29,26 мм, в среднем 26,21±0,43 мм. По данным кератотопографии нерегулярный астигматизм передней поверхности роговицы более 2 дптр наблюдался в 4 случаях (25%). Значения кератометрии (K1, K2) представлены в таблице 1.

Диаметр зоны измерения роговицы на Tomey OA 2000 составляет 2,5 мм, на Verion — 1,2 мм. Средние значения K1 и K2, полученные на Verion, меньше значений K1 и K2, полученных с помощью кератометра Tomey OA 2000, так как роговица чем ближе к центру, тем более плоская, но различия статистически незначимы, p>0,05 (по t-критерию Стьюдента).

В первые трое суток после операции пациенты отмечали положительную динамику в виде заметного улучшения зрения вдаль. НКОЗ в среднем составила 0,49±0,07, МКОЗ — 0,63±0,07. Сфероэквивалент рефракции глаза составил от -0,75 дптр до +2,0 дптр, в среднем 0,27±0,2 дптр.

В отдаленном периоде (6 мес. — 2 года) все пациенты были удовлетворены зрительными функциями. НКОЗ в среднем составила 0,56 ±0,06, МКОЗ — 0,69±0,06. Сфероэквивалент рефракции глаза составил от –2,0 дптр до +0,75 дптр, в среднем -0,45±0,2 дптр. НКОЗ 0,5 и выше показали 11 глаз (68,75%), 0,8 и выше — 3 глаза (18,75%), МКОЗ 0,5 и выше — в 15 глазах (93,75%), 0,8 и выше — в 6 глазах (37,5%).

Из 5 пациентов, у которых в раннем послеоперационном периоде мы наблюдали гиперметропию от +1,0 до +2,0, в отдаленные сроки наблюдения гиперметропия осталась только у двоих и составила +0,5 и +0,75 дптр. В четырех случаях расчета ИОЛ с поправкой в виде добавления 1,5 дптр, мы наблюдали послеоперационную миопию 1,5–2,0 дптр. В двух глазах наблюдалась миопическая рефракция в пределах 1 дптр (расчет производился без поправки). В одном глазу сохранился смешанный астигматизм, который был до операции, НКОЗ увеличилась с 0,2 до 0,4. В другом случае предоперационного смешанного астигматизма он перешел в сложный миопический, острота зрения составила 0,3, со сферической коррекцией — 0,5.

Выводы

1. Расчет оптической силы ИОЛ у пациентов после ПРК сопряжен с высоким риском послеоперационной рефракционной ошибки.
2. У пациентов с ПРК в анамнезе высока вероятность получить некорректные данные кератометрии из-за нерегулярного профиля роговицы. Поэтому необходимо проводить это исследование несколько раз и на разных приборах.
3. Целесообразно использовать несколько формул для расчета ИОЛ, отдавая предпочтение тем, в которых для прогнозирования ELP не используются результаты кератометрии.
4. Расчет оптической силы ИОЛ по формулам Hoffer-Q, HAIGIS, Barret TrueK дает высокие функциональные результаты без применения поправок.
5. Гиперметропическая рефракция, которая возникает в раннем послеоперационном периоде, исчезает в отдаленные сроки после операции.

Авторы заявляют об отсутствии конфликта интересов (The authors declare no conflict of interest).

ЛИТЕРАТУРА/REFERENCES

1. Титаренко Е.М., Шиловских О.В., Ульянов А.Н., Кремешков М.В. Особенности обследования и расчета ИОЛ на глазах после перенесенной ранее радиальной кератотомии // Современные технологии в офтальмологии. — 2015. — №4. — С.104. [Titarenko EM, Shilovskikh OV, Ulyanov AN, Kremeshkov MV. Features of examination and calculation of IOL in the eyes after a previous radial keratotomy. Modern technologies in ophthalmology. 2015; 4: 104. (In Russ.)]
2. Иошин И.Э. Интраокулярная коррекция афакии. — М.: Апрель, 2014. — 118 с.: ил. [Joshin IE. Intraocular correction of aphakia. M.: April, 2014. 118 p. (In Russ.)]
3. Иошин И.Э. Особенности факоэмульсификации и расчета интраокулярных линз у пациентов после кераторефракционных операций. Часть 2 // Российский офтальмологический журнал. — 2021. — №14(4). — С.118-25. [Ioshin I.E. Features of phacoemulsification and calculation of intraocular lenses in patients after keratorefractive surgeries. Part 2. Russian Ophthalmological Journal. 2021; 14(4): 118-25. (In Russ.)] doi: 10.21516/2072-0076-2021-14-4-118-125.
4. Иошин И.Э. Особенности факоэмульсификации и расчета интраокулярных линз у пациентов после кераторефракционных операций. Часть 1 // Российский офтальмологический журнал. — 2021. — №14(2). — С.55-8. [Ioshin I.E. Features of phacoemulsification and calculation of intraocular lenses in patients after keratorefractive surgeries. Part 1. Russian Ophthalmological Journal. 2021; 14(2): 55-8. (In Russ.)] doi: 10.21516/2072-0076-2021-14-2-55-58.
5. Касьянов А.А., Рыжкова Е.Г. Расчет оптической силы ИОЛ после радиальной кератотомии // Офтальмология. — 2022. — №19(2). — С.325-333. [Kasyanov AA, Ryzhkova EG. Calculation of optical power of IOL after radial keratotomy. Ophthalmology. 2022; 19(2): 325-333. (In Russ.)] doi: 10.18008/1816-5095-2022-2-325-333.
6. Агафонов С.Г. Оптимизация технологии факоэмульсификации с имплантацией ИОЛ у пациентов после радиальной кератотомии: Дис. ... канд. мед. наук. 2019. [Agafonov S.G. Optimization of phacoemulsification technology with IOL implantation in patients after radial keratotomy. [dissertation] 2019. (In Russ.)]
7. Богуш И.В. Комбинированный метод определения оптической силы интраокулярных линз после радиальной кератометрии. Бюллетень СО РАМН. №4(138). 2009. [Bogush IV. Combined method for determining the optical power of intraocular lenses after radial keratometry. SB RAMS Bulletin. 4(138), 2009. (In Russ.)]
8. Кузнецов И.В., Пасикова Н.В., Кузнецова В.И. Возможности кератометрической системы «Verion» по сравнению с традиционными кератометрами у пациентов после радиальной кератотомии // Практическая медицина. — 2018. — Т.16. — №4. — С.34-37. [Kuznetsov IV, Pasikova NV, Kuznetsova VI. The possibilities of the keratometric system «Verion» compared to traditional keratometers in patients after radial keratotomy. Practical medicine. 2018; 16(4): 34-37. (In Russ.)] doi: 1032000/2072-1757-2018-16-4-34-37.

ОПЫТ ПРИМЕНЕНИЯ ПРЕПАРАТА ОЛОКИЗУМАБ (АРТЛЕГИА) — НОВОГО ИНГИБИТОРА ИЛ-6 У ПАЦИЕНТОВ С РЕВМАТОИДНЫМ АРТРИТОМ СРЕДНЕЙ И ВЫСОКОЙ АКТИВНОСТИ

Давидьян С.Ю.*, Кирюхина Н.А., Рыбакова Д.В.
ФГБУ «Национальный медико-хирургический Центр им. Н.И. Пирогова», Москва

DOI: 10.25881/20728255_2024_19_1_71

Резюме. Обоснование: Ревматоидный артрит (РА) является распространенным тяжелым иммуновоспалительным заболеванием человека, что определяет большое медицинское и социально-экономическое значение этой патологии. В 2020 г. МЗ РФ для лечения РА был одобрен биологический препарат отечественной разработки и производства — олокизумаб — гуманизированное моноклональное антитело (мАТ) (типа IgG4-каппа), специфически ингибирующее интерлейкин (ИЛ)-6. Эффективность и безопасность препарата были подтверждены в недавних международных РКИ III фазы с участием в общей сложности 2 444 пациентов старше 18 лет с РА средней или высокой степени активности (CREDO 1, CREDO2, CREDO3). На настоящий момент в литературе представлены ограниченные данные по применению олокизумаба при ревматоидном артрите в РФ в реальной практике.

Цель: Сообщить о первом опыте применения олокизумаба в ревматологическом отделении Национального медико-хирургического Центра им. Н.И. Пирогова у пациентов с ревматоидным артритом.

Материалы и методы: Представлен клинический опыт применения олокизумаба у 17 пациентов с РА — 14 женщин и 3 мужчин в возрасте от 20 до 75 лет с характерной клинической картиной: полиартрит с утренней скованностью, болезненность и припухлость суставов при физикальном осмотре, повышение СОЭ и С-реактивного белка (СРБ) при лабораторном исследовании. У подавляющего большинства пациентов отмечалась умеренная и высокая активность ревматоидного артрита, имелись функциональные нарушения, у 7 из 17 отмечались внесуставные проявления. Срок наблюдения составил 12 недель. Ответ на терапию препаратом определялся на основании оценки пациентом интенсивности боли по 100 мм ВАШ, числа болезненных суставов (ЧБС) и числа припухших суставов (ЧПС) по оценке 28 суставов, общей оценки пациентом состояния здоровья (ООСЗ) по 100 мм ВАШ, показателей СРБ, СОЭ, а также индексу DAS28-СРБ.

Результаты: Применение олокизумаба привело к снижению интенсивности боли по оценке у 88% пациентов. Отмечена тенденция к снижению и нормализации СРБ, в особенности у пациентов с исходно высокой активностью РА. Спустя 12 недель терапии отмечено снижение DAS-СРБ и уменьшение доли пациентов с высокой и умеренной активностью болезни. По истечении 12 недель доля пациентов с низкой активностью составила 58,8%, а доля пациентов с умеренной активностью — 41,2%.

Заключение: Терапия олокизумабом приводила к положительной динамике основных лабораторных маркеров и клинических признаков активности заболевания как у ранее получавших биологическую терапию, так и у наивных по этой группе препаратов пациентов. Наряду с быстрым снижением острофазовых показателей наблюдалась положительная динамика суставного синдрома. Для описания полной картины эффективности и безопасности применения олокизумаба требуется более длительное наблюдение пациентов.

Ключевые слова: ревматоидный артрит, олокизумаб, интерлейкин 6, генно-инженерные биологические препараты (ГИБП), моноклональные антитела (мАТ).

NEW IL-6 INHIBITOR OLOKIZUMAB (ARTLEGIA) IN ROUTINE CLINICAL PRACTICE IN PATIENTS WITH MODERATE AND SEVERE RHEUMATOID ARTHRITIS

Davidyan S.Y.*, Kiryukhina N.A., Rybakova D.V.
Pirogov National Medical and Surgical Center, Moscow

Abstract. Rationale: Rheumatoid arthritis is a prevalent severe immunoinflammatory disease which defines its medical and socioeconomical significance. In 2020 olokizumab — biological product developed and produced in Russia — was registered by Ministry of Health of the Russian Federation for treatment of rheumatoid arthritis. Olokizumab is a humanized monoclonal antibody (IgG4-cappa type) specifically inhibiting interleukin-6 (IL-6). Product efficacy and safety were confirmed in recent international phase 3 clinical trials which included 2444 patients over 18 years old with moderate and severe rheumatoid arthritis (CREDO 1, CREDO 2, CREDO 3). There is limited data on use of olokizumab in rheumatoid arthritis in Russian Federation in routine practice.

Objective: To describe the first experience with olokizumab use in the Department of rheumatology of Pirogov National Medical and Surgical center in patients with rheumatoid arthritis.

Materials and methods: The product was given to 17 patients with RA — 14 women and 3 men aged 20 to 75 years old, with typical clinical features they had polyarthritis with morning stiffness, joint tenderness and swelling on examination, increased ESR and CRB according to test results. Most patients had severe or moderate rheumatoid arthritis and functional disorders, 7 out of 17 patients had extraarticular manifestations. The patients were followed-up for 12 weeks. The response evaluation was based on pain assessment by the patient, tender joint count, swollen joint count (based on evaluation of 28 joints), patient global assessment of disease activity, CRP, ESR and DAS28-CRP index.

Results: Olokizumab use resulted in reduction of pain intensity in 88% of patients. There was a trend to reduction and normalization of CRP, especially in patients with initially high RA activity. After 12 weeks the DAS-CRP and the percentage of patients with severe and moderate disease activity reduced. After 12 weeks the percentage of patients with low activity was 58.8%, and with moderate activity was 41.2%.

Conclusion: The olokizumab therapy led to positive results both in naïve patients and in those previously treated with biologics. The rapid reduction of acute-phase reactants was accompanied by positive changes in articular syndrome. Longer observation is required for more detailed description of olokizumab efficacy and safety.

Keywords: rheumatoid arthritis, olokizumab, interleukin 6, biological disease-modifying antirheumatic products (BMARP), monoclonal antibodies (mAb).

Ревматоидный артрит (РА) — иммуновоспалительное (аутоиммунное) ревматическое заболевание неизвестной этиологии, характеризующееся хроническим эрозивным артритом и системным поражением внутренних органов, развитие которого определяется сложным взаимодействием факторов внешней среды и генетической предрасположенности, ведущих к глобальным нарушениям в системе гуморального и клеточного иммунитета [1; 2].

Распространённость РА среди взрослого населения составляет от 0,5 до 2% в зависимости от географической зоны [3]. В России РА страдает около 0,6% населения (на 2017 г. зарегистрировано более 300 тыс. пациентов) [4;

* e-mail: Saten1k@yandex.ru

5]. Соотношение мужчин и женщин — 1:(2,5–3). Заболевание встречается во всех возрастных группах, но пик заболеваемости приходится на наиболее трудоспособный возраст — 40–55 лет.

При отсутствии адекватной терапии РА прогрессирует, развиваются внесуставные проявления заболевания, связанные с иммуновоспалительным процессом, такие как васкулит, амилоидоз и пр., а также повышается высокий риск развития ассоциированных коморбидных патологий — кардиоваскулярных, остеопороза, тяжелых инфекций, интерстициального заболевания легких и онкологических заболеваний [1; 2; 6]. Все это способствует ранней инвалидизации пациентов — стойкая потеря нетрудоспособности отмечается у половины пациентов в течение первых 3–5 лет от дебюта болезни [7], а также сокращению продолжительности жизни (в среднем на 3 года у женщин, на 7 лет — у мужчин) [8]. Таким образом, РА является распространенным тяжелым иммуновоспалительным заболеванием человека, что определяет большое медицинское и социально-экономическое значение этой патологии.

Несмотря на то, что этиологическая первопричина развития РА все еще неизвестна, факторы риска заболевания (как внешние окружающей среды, так и генетически предрасполагающие), а также ведущие механизмы его патогенеза глубоко изучены и их понимание продолжает совершенствоваться. Суть патологического процесса при РА составляет нарушения системы врожденного и приобретенного иммунитета, формирующие состояние хронического аутоиммунного воспаления в первую очередь синовиальной оболочки суставов, но приобретающего также системный характер, затрагивая множество органов [6; 9]. В становлении синовиального воспаления, пролиферации синовиальной ткани и деструкции суставов при РА, принимают участие все элементы иммунной системы. В -, Т-лимфоциты, плазматические клетки, макрофаги, тучные клетки и пр. иммунные клетки инфильтрируют синовиальную ткань и продуцируют множество тесно взаимосвязанных между собой провоспалительных медиаторов — фактор некроза опухоли альфа (ФНОа), интерлейкин (ИЛ) 6, ИЛ-17 и др., а также факторов передачи клеточного сигнала, в том числе Янус-киназы (JAK), передатчик сигнала и активатор транскрипции 3 (STAT3) и лиганд активатора рецептора ядерного фактора каппа-В (RANKL), обуславливающий дифференцировку и активность остеокластов [2; 9–11]. Доказанная роль каждой из этих молекул в патогенезе РА делает их потенциальными мишенями в терапии заболевания.

В течение последнего десятилетия имеющийся арсенал хорошо изученных и зарекомендовавших себя базисных противовоспалительных препаратов (БПВП) — метотрексата (МТ), лефлуномида, сульфасалазина и гидроксихлорохина, расширился (и продолжает пополняться) широким спектром инновационных генно-инженерных биологических препаратов (ГИБП), включая моноклональные антитела (мАТ) и рекомбинантные белки, блокирующие активность провоспалительных цитокинов и/или патологическую активацию Т- и В-лимфоцитов, а также разработанными малыми таргетными молекулами, которые вмешиваются в передачу сигналов внутри клетки (синтетические таргетные БПВП, стБПВП) [9; 12; 13].

В настоящее время клиницистами во всем мире общепринята стратегия фармакотерапии РА «Treat to Target» (T2T) — т.е. лечение до достижения цели, включающей не только симптоматическое улучшение состояния пациента, но и стойкую клиническую ремиссию заболевания, обеспечивающую снижение риска потери трудоспособности, инвалидизации и увеличение продолжительности жизни пациентов. Стратегия T2T подразумевает раннюю диагностику РА и активную тщательно контролируемую (tight control) противовоспалительную терапию с самого дебюта болезни («окно возможности»), начиная с БПВП (в первую очередь МТ), с подключением ГИБП при необходимости [7; 14–18]. Крупные наблюдательные исследования РАДИКАЛ [19] и РЕМАРКА [20] подтверждают возможность достижения низкой активности и ремиссии заболевания в отечественной клинической практике с помощью стратегии T2T. При этом, в 30–50% случаев отмечается недостаточная эффективность первой линии терапии либо плохая переносимость терапевтических доз БПВП, развитие нежелательных реакций, требующих отмены терапии; кроме того, у некоторых пациентов имеются противопоказания к проведению стартовой терапии БПВП [21]. Таким образом, около половины пациентов с РА нуждается в переводе с базисной терапии на ГИБП, и частота применения последних неуклонно возрастает.

Широкий спектр ГИБП, зарегистрированных в России для лечения пациентов с РА обеспечивает возможность выбора оптимальной схемы и для каждого конкретного пациента, т.е. подбора персонифицированной терапии. В арсенале практикующего ревматолога в настоящее время доступны ингибиторы ФНОа (инфликсимаб, адалимумаб, голимумаб), рецепторов ИЛ-6 (тоцилизумаб, сарилумаб), ко-стимуляции Т-лимфоцитов (абатацепт) и мАТ к В-лимфоцитам (ритуксимаб), а также стБПВП (тофацитиниб, барицитиниб, упадацитиниб). При этом, в соответствии с последними рекомендациями Европейской Лиги по борьбе с ревматизмом (EULAR), в качестве первой биологической терапии при неэффективности стандартных БПВП может быть назначен любой ГИПБ по выбору врача в соответствии с оценкой конкретного случая. Однако, некоторым пациентам все еще не удается достичь низкой активности и ремиссии заболевания даже при использовании нескольких последовательных линий ГИПБ. Кроме того, высокая стоимость данных препаратов и ограничения их физической доступности создают сложности для их более широкого применения. Решающее значение принимает введение в рутинную практику отечественных оригинальных ГИБП и биоаналогов [22].

В 2020 г. МЗ РФ для лечения РА был одобрен биологический препарат отечественной разработки и производства — олокизумаб — гуманизированное мАТ (типа IgG4-

каппа), специфически ингибирующее ИЛ-6. Механизм действия олокизумаба заключается в блокировании оси 3 ИЛ-6, и таким образом, нейтрализации непосредственно самого цитокина, в отличие от тоцилизумаба и сарилумаба, являющихся по сути антагонистами рецептора [23; 24]. Фармакокинетические характеристики олокизумаба и его безопасность были изучены в исследовании I фазы у здоровых добровольцев [25]. В 12-недельном рандомизированном контролируемом исследовании (РКИ) IIb фазы сравнивали эффективность олокизумаба, вводимого подкожно (п/к) в дозах 60, 120 и 240 мг каждые 2 (к2н) или 4 недели (к4н), тоцилизумаба в дозе 8 мг/кг внутривенно (в/в) к4н и плацебо у 221 пациента со среднетяжелым или тяжелым РА, у которых предыдущая терапия иФНО оказалась неэффективной (более трети участников имели опыт применения двух и более препаратов этой группы) [26]. Олокизумаб во всех дозах достоверно превосходил плацебо по снижению индекса активности РА, включающего 28 суставов, с учетом СРБ (DAS28-СРБ) через 12 недель и не отличался от тоцилизумаба. Частота ответа по критериям 20% и 50% ответа Американской Коллегии Ревматологов (ACR20 и ACR50) при применении олокизумаба была выше, чем в группах плацебо (без статистической значимости, вероятно ввиду малого размера групп). Сходные данные были получены в другом исследовании II фазы у 119 больных РА, не ответивших на иФНО, в азиатской популяции [27].

Эффективность и безопасность препарата были впоследствии подтверждены в недавних международных РКИ III фазы при участии в общей сложности 2 444 пациентов старше 18 лет с РА средней или высокой степени активности (CREDO 1, CREDO2, CREDO3).

В исследовании CREDO 1 (NCT02760368) 428 пациентов со среднетяжелым и тяжелым РА, недостаточно контролируемым терапией МТ, получали олокизумаб 64 мг к2н или к4н либо плацебо в течение 24 недель в сочетании с МТ в прежней дозе [28]. Исследуемый препарат хорошо переносился пациентами в обоих режимах дозирования. Показанный в исследовании профиль безопасности препарата соответствовал таковому для данного класса препаратов (ингибиторов ИЛ-6 и ИЛ-6Р). Нежелательные реакции (наиболее частые — инфекции, снижение количества лейкоцитов/нейтрофилов, повышение печеночных трансаминаз), в целом обусловлены непосредственным влиянием на цитокин и подавлением его плейотропного действия. Эффективность обоих режимов дозирования олокизумаба достоверно превосходила плацебо по частоте ответа по критериям ACR20 через 12 недель терапии. Доля пациентов, достигших низкой активности РА (DAS28-СРБ<3,2) через 12 недель составила 33,6–38,7%, при лечении олокизумабом по сравнению с 3,5% в группе плацебо. Частота ремиссии (по клиническому индексу активности заболевания, CDAI<2,8) через 24 недели при применении олокизумаба составляла до 8,4% (что соответствует частоте ремиссии при лечении другими ГИБП). Терапия олокизумабом по сравнению с плацебо через 12 и 24 недели терапии также приводила к значительному улучшению всех исходов, сообщаемых пациентами (PROs), включая физическое функционирование и индекс инвалидности по опроснику HAQ-DI, общую оценку активности заболевания пациентом по визуальной аналоговой шкале (ВАШ), оценку боли по ВАШ, усталость по шкале FACIT-F, качество жизни по опроснику EQ-5D, физический и психический компоненты шкалы SF-36 [29].

Эффективность и безопасность олокизумаба в аналогичных режимах дозирования на фоне метотрексата в течение 24 недель изучали также в исследовании CREDO 2 (NCT02760407) у 1648 пациентов с РА из 18 стран мира по сравнению с плацебо, а также адалимумабом (40 мг к2н) [30]. После 12 недель терапии, 70,3% и 71,4% пациентов достигли ответа ACR20 в группе к2н и к4н соответственно, что было сопоставимо с 66,9% в группе адалимумаба, и значительно превышало 44,4% в группе плацебо. Олокизумаб также не уступал адалимумабу и превосходил плацебо по доле пациентов, достигших низкой активности заболевания (DAS28-СРБ<3,2) через 12 недель терапии (45,3% и 45,7% пациентов для групп олокизумаба к2н и к4н соответственно, 38,3% в группе адалимумаба и 12,8% в группе плацебо). Зарегистрированные побочные реакции были типичными для ингибиторов ИЛ-6, новых сигналов безопасности выявлено не было.

Целью исследования CREDO 3 (NCT02760433) было подтверждение эффективности олокизумаба 64 мг к2н или к4н у 299 пациентов с активным РА, не ответивших на лечение иФНО [31]. Частота достижения ответа ACR20 на неделе 12 была значительно выше в группах олокизумаба по сравнению с плацебо. Аналогичный тренд наблюдался для доли пациентов, достигших DAS28-СРБ<3,2 (28–40% против 12%) и всех прочих конечных точек исследования. Как и в CREDO1 и 2, был продемонстрирован благоприятный профиль безопасности препарата.

Из всех пациентов, участвовавших программе CREDO, 96% приняли решение продолжить терапию олокизумабом в общем открытом долгосрочном исследовании CREDO4 (NCT03120949).

Таким образом, представляется потенциально эффективным назначение олокизумаба пациентам с РА, недостаточно контролируемым МТ или иФНО. Олокизумаб может быть назначен пациентам, не достигшим целей T2T терапии при помощи предшествующих линий ГИБП, так и в качестве первого биологического препарата при неэффективности базисной терапии.

Представлен первый опыт применения олокизумаба в ревматологическом отделении Национального медико-хирургический Центра им. Н.И. Пирогова.

С сентября 2021 г. в отделении препарат был назначен 17 пациентам с РА (Табл. 1) — 14 женщинам и 3 мужчинам, возрастом от 20 до 75 лет. Заболевание длилось от 1 года до 30 лет и сопровождалось характерной клинической картиной: полиартрит с утренней скованностью, болезненность и припухлость суставов при физикальном осмотре,

повышение СОЭ и СРБ при лабораторном исследовании. Одиннадцать пациентов были серопозитивны по АЦЦП и РФ. У большинства пациентов (12 из 17) рентгенологически отмечались сужения суставных щелей, эрозивные повреждения суставов, костные деформации (III–IV рентгенологическая стадия). Случаев таких осложнений РА как остеоартроз, остеопороз или остеонекроз, а также амилоидоз, отмечено не было. У 58,8% наблюдаемых пациентов (10 из 17) исходно до терапии олокизумабом сохранялась умеренная, у 29,4% — высокая активность РА по DAS28-СРБ (3,1–5,1 либо >5,1, соответственно) несмотря на предшествующую терапию традиционными БПВП и проведение нескольких линий терапии ГИБП (у 2 из 17 пациентов отмечалась низкая активность, DAS28-СРБ составил 2,6–3,1, однако ремиссия заболевания достигнута не была). У 7 пациентов отмечались системные (внесуставные) проявления заболевания в виде ревматоидных узелков. Других внесуставных проявлений выявлено не было. В 100% случаев заболевание негативно влияло на повседневную активность пациентов (функциональная недостаточность 2–3).

До наблюдения в нашем отделении 15 пациентов получили от 2 до 5 линий предшествующей терапии. В качестве первой линии у всех пациентов традиционно использовались БПВП: МТХ (в средней дозировке 15–20 мг/нед), лефлуномид, сульфасалазин, гидроксихлорохин, а также глюкокортикостероиды (ГКС) (в средней дозировке 4–8 мг/нед). Ввиду недостаточной эффективности применяемой терапии, все пациенты были переведены на ГИБП. Пять пациентов сменили несколько последовательных линий терапии различными ГИБП, включая ингибиторы Янус-киназ, иФНО, ингибиторы интерлейкинов и анти В-клеточную терапию. Несмотря на попытки подбора подходящей терапии, большинство пациентов сохраняли умеренную либо высокую активность заболевания, никому не удалось достичь ремиссии. В связи с этим, а также ввиду технических проблем с предоставлением назначенных препаратов было принято решение перевести их на терапию олокизумабом. Большинство (13 из 17) пациентов в качестве последней предшествующей олокизумабу линии терапии получали тоцилизумаб, 1 пациентка была переведена с ритуксимаба, еще одна — с цертолизумаба пэгола. Следует отметить, что в РКИ II фазы была показана сопоставимая эффективность олокизумаба и тоцилизумаба у пациентов с РА [26]; перевод на олокизумаб пациентов, при включении в исследование CREDO4, позволял сохранить достигнутый ответ при терапии адалимумабом в CREDO3 (данные clinicaltrials.gov). Двум пациентам олокизумаб был назначен в качестве первого ГИБП (вторая линия терапии) ввиду неэффективности базисной терапии.

В связи с высокими показателями серологических маркеров заболевания 5 пациентов исходно получали олокизумаб в дозе 64 мг п/к к2н и в среднем через 6 недель были переведены на режим дозирования к4н ввиду улучшения общей симптоматики и положительной динамики лабораторных показателей. Остальным пациентам (12 из 17, включая тех, кому препарат был назначен в качестве второй линии терапии) терапия была начата в дозе 64 мг к4н при поступлении. В соответствии с инструкцией по применению олокизумаба препарат применялся в комбинации с метотрексатом.

Табл. 1. Исходные характеристики пациентов

Показатель	Значение
Возраст, годы, М (интервал)	54,7 (от 20 до 75)
Пол, n (%), М/Ж	3 (17,6%) / 14 (82,4%)
Длительность РА, годы, Me (интервал)	8 (5–13) (от 1 до 30)
Рентгенологическая стадия РА, n (%)	
II	5 (29,4%)
III	8 (47,1%)
IV	4 (23,5%)
АЦЦП+ (>17 ЕД/мл), n (%)	11 (64,7%)
РФ+ (>15 МЕ/мл), n (%)	11 (64,7%)
СОЭ, мм/ч, М (Мин-Макс)	19 (2–52)
СРБ, мг/л, М (Мин-Макс)	14,5 (0,3–81,2)
ЧБС (28), Me [Q1-Q3], (Мин-Макс)	11 [4–12] (2–16)
ЧПС (28), Me [Q1-Q3], (Мин-Макс)	4 [2–10] (0–16)
Боль (ВАШ), мм, М (±SD)	58 (±27)
Активность по DAS28-СРБ, n (%)	
Низкая (2,6–3,2)	2 (11,8%)
Умеренная (3,2–5,1)	10 (58,8%)
Высокая (>5,1)	5 (29,4%)
Функциональная недостаточность, n (%)	
II	13 (76,5%)
III	4 (23,5%)
Системные проявления РА*, n (%)	7 (41%)
Предшествующая терапия, n (%)	
БПВП	17 (100%)
ГИБП**	
Инициальная терапия ОЛО	2 (11,8%)
Перевод на ОЛО***	15 (89,2%)

Примечание: * — ревматоидные узелки; ** — включая: этанерцепт, адалимумаб, инфликсимаб, голимумаб, ритуксимаб, тофацитиниб, секукинумаб, тоцилизумаб; *** — 2–5 линий предшествующей терапии; ОЛО = олокизумаб; М = среднее; Me = медиана.

Оценки эффективности и безопасности применения олокизумаба проводились через 12 недель (3 месяца). Ответ на терапию препаратом оценивался на основании динамики клинической симптоматики — оценки пациентом интенсивности боли по 100 мм ВАШ, числа болезненных суставов (ЧБС) и числа припухших суставов (ЧПС) по оценке 28 суставов, общей оценки пациентом состояния здоровья (ООСЗ) по 100 мм ВАШ, и лабораторных параметров — СРБ, СОЭ (по Вестергрену), а также индекса DAS28-СРБ. Мониторинг безопасности назначения олокизумаба в качестве второй и последующих линий терапии РА, осуществлялся путем регулярного клинического (беседа с пациентом, физикальный осмотр) и лабораторного обследования пациентов (клинический, биохимический анализ крови, общий анализ мочи), а

Табл. 2. Динамика основных клинических и лабораторных параметров на фоне терапии олокизумабом

Параметр	До терапии ОЛО	12 недель терапии ОЛО	Изменение от исходного
Боль (ВАШ), мм, M (±SD)	58 (±2,7)	35 (±2,0)	-23 (±1,6)
ЧБС (28), Me [Q1-Q3], (Мин-Макс)	11 [4–12] (2–16)	6 [3–7] (1–11)	-2 [-7; 0]
ЧПС (28), Me [Q1-Q3], (Мин-Макс)	4 [2–10] (0–16)	2 [1–4] (0–14)	-2 [-7; 0]
СОЭ, мм/ч, M (Мин-Макс)	19 (2–52)	7 (2–19)	-11,75 [-45; +5]
СРБ, мг/л, M (Мин-Макс)	14,5 (0,3–81,2)	1,1 (0,3 – 3,4)	-13,4 [-78,8; +0,03]

также сбора и регистрации информации о нежелательных реакциях при применении препарата.

В ходе применения олокизумаба не было выявлено нежелательных реакций, характерных для препарата и ожидаемых на основании данных клинических исследований и утвержденной инструкции по применению: инфекций, значимых гематологических нарушений, повышения трансаминаз. Никакие из зарегистрированных в ходе нашего наблюдения нежелательных реакций не послужили причиной приостановки или отмены применения олокизумаба.

Терапия препаратом приводила к положительной динамике основных лабораторных маркеров и клинических признаков активности заболевания (Табл. 2).

Применение олокизумаба привело к снижению интенсивности боли по оценке у 88% (15 из 17) пациентов (снижение в среднем на 23 мм по ВАШ). Более, чем у половины пациентов снизились ЧБС (11 из 17) и ЧПС (10 из 17). Отмечалась общая тенденция к снижению и нормализации СРБ (как у пациентов с исходно повышенным показателем — 8 из 17, так и среди пациентов с исходно нормальными значениями). Более существенно снижение СРБ выявлено у тех, кто имел более высокие значения до терапии (максимальное снижение на 78,83 мг/л от исходного). Аналогичная динамика отмечалась для снижения уровней СОЭ (максимальное снижение на 45 мм/ч от исходного).

Через 12 недель применения олокизумаба отмечено снижение DAS28-СРБ (Рис. 1 А), и как следствие уменьшение доли пациентов с высокой и умеренной активностью и увеличение доли пациентов с низкой активностью заболевания (Рис. 1 Б).

При оценке по критериям EULAR эффект олокизумаба был удовлетворительным [32] у 4 из 5 пациентов с исходно высокой активностью РА — через 12 недель терапии пациенты достигли умеренной активности при снижении DAS28-СРБ от исходного на 1,2 и более баллов. У 1 пациента, которому олокизумаб был назначен в качестве первого ГИБП, отмечалось снижение DAS28-СРБ с 5,43 до 2,66, что считается хорошим эффектом терапии и приближается к значениям ремиссии РА. При этом наблюдалось сохранение эффекта предшествующей терапии при переводе на олокизумаб пациентов с исходно низкой активностью заболевания. Остальные 10 пациентов с исходно умеренным РА также продемонстрировали тенденцию к снижению активности заболевания при применении олокизумаба до низкой и умеренной (с более низкими значениями DAS28-СРБ) — удовлетворительный эффект препарата показан для 6 пациентов. У одной пациентки сохранилась исходно умеренная активность РА.

Таким образом, нами были получены первые в нашем отделении положительные результаты применения олокизумаба как у пациентов, получавших ранее ГИБП одной или нескольких линий терапии без достижения желаемого эффекта, так и у наивных по этой группе препаратов пациентов. Наряду с быстрым снижением острофазовых показателей наблюдалась положительная динамика общей симптоматики (суставного и болевого синдромов). Эффективное снижение СРБ имеет важное клиническое значение, поскольку не только указывает на снижение активности заболевания, но и напрямую влияет на образование RANKL, тем самым предотвращая разрушение костной ткани и прогрессирование рентге-

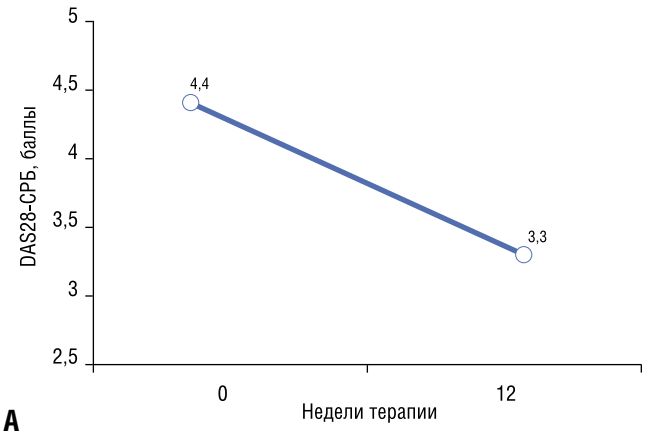

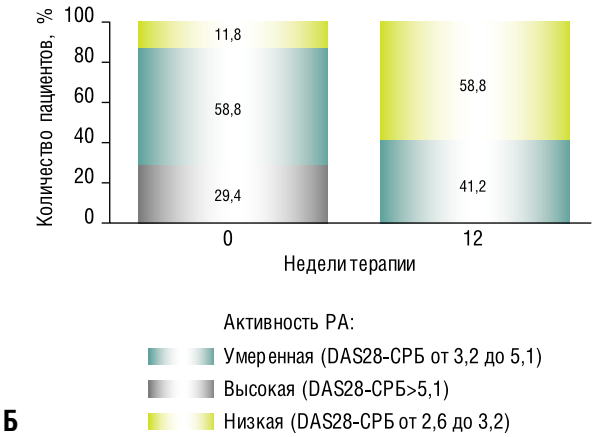

Рис. 1. Динамика а) индекса DAS28-СРБ и б) активности заболевания на фоне терапии олокизумабом.

нологической симптоматики [33]. Ранее было показано, что ИЛ-6 является одним из основных медиаторов болей в суставах при артрите [34], в связи с чем наиболее оправдано применение в терапии заболевания препарата из группы блокаторов данного цитокина. У пациентов с РА часто наблюдается снижение качества жизни из-за наличия боли и скованности в суставах, ограничения подвижности, усталости, инвалидизации и депрессии [35]. В нашем наблюдении был продемонстрирован хороший эффект препарата в отношении снижения боли по ВАШ, согласующийся с результатами исследования CREDO1 (уменьшение среднем на 32 мм от исходного 67,4 в группе дозирования к4н) [29]. В соответствии с современными рекомендациями [7; 18], учитывая высокий риск развития нежелательных эффектов ГКС, они могут использоваться в качестве инициальной поддерживающей терапии для БПВП (bridge therapy) или для купирования обострений РА, с последующим постепенным снижением дозы вплоть до полной отмены. Стоит отметить, что в течение 12 недель применения олокизумаба никому из пациентов не потребовалось дополнительного назначения ГКС ввиду стойкой положительной динамики на фоне препарата.

Достижение низкой активности заболевания является приемлемым результатом T2T терапии у пациентов с длительным анамнезом РА [14]. Полученные нами общие результаты по достижению низкой активности РА (DAS28-СРБ<3,2) через 12 недель терапии у 58,8% пациентов сопоставимы с кумулятивными данными по популяции участников РКИ III фазы, где доля таких пациентов составила 54,5% . Несмотря на малый размер выборки в нашем наблюдении, в целом ее характеристики (соотношение мужчин и женщин примерно 20/80%, средний возраст около 54 лет) совпадают с таковыми в РКИ 3 фаз (CREDO1, 2, 3 и 4). Интересно, что мы наблюдаем пациентов в условиях реальной клинической практики с разнообразными особенностями заболевания — недостаточным ответом на МТ или иФНО, применением олокизумаба в качестве первой линии, либо переводом с иного ГИБП (подобно общей популяции исследования CREDO4). Индивидуальные результаты двух пациенток, которым олокизумаб был назначен в качестве первого биологического препарата (снижение активности по DAS28-СРБ с высокой до умеренной: 6,2 до 3,9 и 5,4 до 2,7) согласуются с клиническим случаем, представленным ранее при аналогичной схеме терапии [22]: примечательно, что у описываемой пациентки активность заболевания снизилась с DAS28-СРБ 5,7 до 4,0 через 12 недель применения олокизумаба, а через 24 недели удалось достичь ремиссии). Во всех исследованиях III фазы олокизумаба было показано сохранение и улучшение эффекта терапии к неделе 24 [28; 30; 31]. Кроме того, снижение активности РА на фоне лечения в течение первых 12 недель, ассоциируется с развитием ремиссии, через 12–24 месяца. [36; 37]. Таким образом, публикуемые нами данные являются промежуточными. Для описания полной картины эффективности и безопасности применения олокизумаба требуется более длительное наблюдение пациентов. Планируется предоставить данные на рубеже 6 и 12 месяцев терапии олокизумабом.

Авторы заявляют об отсутствии конфликта интересов (The authors declare no conflict of interest).

ЛИТЕРАТУРА/REFERENCES

1. Насонов ЕЛ, Каратеев ДЕ, Балабанова РМ. Ревматоидный артрит. В кн.: Ревматология. Национальное руководство. Под ред. Е.Л. Насонова, В.А. Насоновой. М.: ГЭОТАР-Медиа, 2008. — С.290-331 [Nasonov EL, Karateev DE, Balabanova RM. Rheumatoid arthritis. In: Rheumatology. National guidance. Nasonov EL, Nasonova VA, editors. Moscow: GEOTAR-Media; 2008. P.290-331. (In Russ.)]
2. Smolen JS, Aletaha D, McInnes IB. Rheumatoid arthritis. Lancet. 2016; 388(10055): 2023-2038. doi: 10.1016/S0140-6736(16)30173-8.
3. van der Woude D, van der Helm-van Mil AHM. Update on the epidemiology, risk factors, and disease outcomes of rheumatoid arthritis. Best Pract Res Clin Rheumatol. 2018; 32(2): 174-187. doi: 10.1016/j.berh.2018.10.005.
4. Фоломеева О.М., Галушко Е.А., Эрдес Гу Ш.Ф. Распространенность ревматических заболеваний в популяциях взрослого населения России и США // Научно-практическая ревматология. — 2008. — №4. [Folomeyeva OM, Galushko EA, Erdes GSh. Prevalence of rheumatic diseases in adult populations of Russian Federation and USA. Nauchno-prakticheskaya reumatologia. 2008; 4. (In Russ.)]
5. Общая заболеваемость взрослого населения России в 2017 г. Статистические материалы, часть IV, Москва. 2018. Доступно по: https://www.rosminzdrav.ru/ministry/61/22/stranitsa-979/statisticheskie-i-informatsionnye-materialy/statisticheskiy-sbornik-2017-god. [Overall disease incidence of adult population of Russia in 2017. Statistical materials, part IV, Moscow. 2018. Available from: https://www.rosminzdrav.ru/ministry/61/22/stranitsa-979/statisticheskie-i-informatsionnye-materialy/statisticheskiy-sbornik-2017-god. (In Russ.)]
6. Cutolo M, Kitas GD, van Riel PL. Burden of disease in treated rheumatoid arthritis patients: going beyond the joint. Semin Arthritis Rheum. 2014; 43(4): 479-88. doi: 10.1016/j.semarthrit.2013.08.004.
7. Ассоциация Ревматологов России. Клинические рекомендации по ревматоидному артриту 2021. [The Association of Rheumatologists of Russia. Rheumatoid arthritis. Clinical guidelines, 2021. (In Russ.)]
8. Firestein GS. Etiology and pathogenesis of rheumatoid arthritis in Kelley and Firestein's Textbook of Rheumatology. 10th ed. Philadelphia, Pennsylvania: Elsevier; 2016, 1115-66.
9. McInnes IB, Schett G. Pathogenetic insights from the treatment of rheumatoid arthritis. Lancet. 2017; 389(10086): 2328-2337. doi: 10.1016/S0140-6736(17)31472-1.
10. Catrina AI, Svensson CI, Malmström V, et al. Mechanisms leading from systemic autoimmunity to joint-specific disease in rheumatoid arthritis. Nat Rev Immunol. 2017; 13(2): 79-86. doi: 10.1038/nrrheum.2016.200.
11. Насонов ЕЛ. Проблемы иммунопатологии ревматоидного артрита: эволюция болезни // Научно-практическая ревматология. — 2017. — №55(3). — С.277-94. [Nasonov EL. Problems of rheumatoid arthritis immunopathology: Evolution of the disease. Nauchno-Prakticheskaya Revmatologiya. 2017; 55(3): 277-94 (In Russ.)] doi: 10.14412/1995- 4484-2017-277-294 6.
12. Генно-инженерные биологические препараты в лечении ревматоидного артрита. Под ред. Е.Л. Насонова. М.: ИМАПРЕСС, 2013. [Genno-inzhenernye biologicheskie preparaty v lechenii revmatoidnogo artrita Nasonov EL, editor. M.: IMA-PRESS. 2013. (In Russ.)].
13. Насонов Е.Л. Фармакотерапия ревматоидного артрита: новая стратегия, новые мишени // Научно-практическая ревматология. — 2017. — №55(4). — С.409-419. [Nasonov EL. Pharmacotherapy of rheumatoid arthritis: new strategy, new targets. Nauchno-Prakticheskaya Revmatologiya. 2017; 55(4): 409-419. (In Russ.)] doi: 10.14412/1995-4484-2017-409-419.
14. Smolen JS, Aletaha D, Bijsma JWJ, et al. For the T2T Expert Committee. Treating rheumatoid arthritis to target: recommendations of an international task force. Ann Rheum Dis. 2010; 69: 631- 7. doi: 10.1136/ard.2009.123919.

15. Smolen JS, Breedveld FC, Burmester GR, et al. Treating rheumatoid arthritis to target: 2014 update of the recommendations of an international task force. Ann Rheum Dis. 2016; 75: 3-15. doi: 10.1136/annrheumdis-2015-20752.
16. Stoffer MA, Schoels MM, Smolen JS, et al. Evidence for treating rheumatoid arthritis to target: results of a systematic literature search update. Ann Rheum Dis. 2016; 75: 16-22.
17. Burmester GR, Pope JE. Novel treatment strategies in rheumatoid arthritis. Lancet. 2017; 389: 2338-48. doi: 10.1016/S0140- 6736(17)31491-5.
18. Smolen JS, Landewo RBM, Bijlsma JWJ, et al. EULAR recommendations for the management of rheumatoid arthritis with synthetic and biological disease-modifying antirheumatic drugs: 2019 update Ann Rheum Dis 2020; 79: 685-99.
19. Ермакова Ю.А., Каратеев Д.Е., Лучихина Е.Л., Демидова Н.В. Динамика активности болезни, функционального статуса и рентгенологических изменений при раннем ревматоидном артрите: результаты 5-летнего наблюдения в рамках российской программы РАДИКАЛ // Научно-практическая ревматология. — 2015. — №53(1). — С.17-23. [Ermakova YA, Karateev DE, Luchikhina EL, Demidova NV. Trends in disease activity, functional status, and radiographic changes in early rheumatoid arthritis: results of a 5-year follow-up within the Russian RADIKAL program. Nauchno-Prakticheskaya Revmatologiya. 2015; 53(1): 17-23. (In Russ.)]
20. Каратеев Д.Е., Лучихина Е.Л., Демидова Н.В. и др. Первое российское стратегическое исследование фармакотерапии ревматоидного артрита (РЕМАРКА): результаты лечения 130 больных в течение 12 месяцев // Научно-практическая ревматология. — 2014. — №52(6). — С.607-14. [Karateev DE, Luchikhina EL, Demidova NV, et al. First Russian strategic trial of rheumatoid arthritis pharmacotherapy (REMARKA): results of treatment of 130 patients for 12 months. Nauchno-Prakticheskaya Revmatologiya. 2014; 52(6): 607-14. (In Russ.)]
21. Jeffrey A. Sparks. Rheumatoid Arthritis. Ann Intern Med. 2019; 170(1).
22. Моисеев С.В., Новиков П.И., Чеботарева Н.В. и др. Олокизумаб в лечении ревматоидного артрита // Клин фармакол тер. — 2021. — №30(2). — С.67-74. [Moiseev SV, Novikov PI, Chebotareva NV, Gulyaev SV, Bulanov N, Schevtsova T, et al. Olokizumab for treatment of rheumatoid arthritis. Clin pharmacol. Ther. 2021; 30(2): 67-74. (In Russ.)] doi: 10.32756/ 0869- 5490-2021-2-67-74.
23. Avci AB, Feist E, Burmester GR. Targeting IL-6 or IL-6 Receptor in Rheumatoid Arthritis: What's the Difference? BioDrugs. 2018; 32(6): 531-546. doi: 10.1007/s40259-018-0320-3.
24. Shaw S, Bourne T, Meier C, et al. Discovery and characterization of olokizumab: a humanized antibody targeting interleukin-6 and neutralizing gp130-signaling. MAbs. 2014; 6(3): 774-82. doi: 10.4161/mabs.28612.
25. Kretsos K, Golor G, Jullion A, et al. Safety and pharmacokinetics of olokizumab, an anti-IL-6 monoclonal antibody, administered to healthy male volunteers: A randomized phase I study. Clin Pharmacol Drug Dev. 2014; 3(5): 388-395. doi: 10.1002/cpdd.121 16.
26. Genovese MC, Fleischmann R, Furst D, Janssen N, Carter J, Dasgupta B, et al. Efficacy and safety of olokizumab in patients with rheumatoid arthritis with an inadequate response to TNF inhibitor therapy: outcomes of a randomised Phase IIb study. Ann Rheum Dis. 2014; 73(9): 1607-1615. doi: 10.1136/annrheumdis-2013-204760.
27. Takeuchi T, Tanaka Y, Yamanaka H, Amano K, Nagamine R, Park W, et al. Efficacy and safety of olokizumab in Asian patients with moderate-to-severe rheumatoid arthritis, previously exposed to anti-TNF therapy: Results from a randomized phase II trial. Mod Rheumatol. 2016; 26(1): 15-23. doi: 10.3109/14397595.2015.1074648 18.
28. Nasonov E, Stoilov R, Tyabut T, et al. OP0021 olokizumab, monoclonal antibody against IL6, in patients with moderately to severely active rheumatoid arthritis inadequately controlled by methotrexate: Efficacy and safety results of phase III CREDO-1 study. Annals of the Rheumatic Diseases. 2020; 79: 16-17. doi: 10.1136/annrheumdis-2020-eular.1688.
29. Насонов Е.Л., Лисицына Т.А., Зонова Е.В., Кузькина С.М. Влияние олокизумаба на исходы, оцениваемые пациентом с ревматоидным артритом: результаты двойного слепого рандомизированного плацебо-контролируемого многоцентрового исследования III фазы (CREDO 1) // Научно-практическая ревматология. — 2021. — №59(1). — С.62-69. [Nasonov EL, Lisitsyna TA, Zonova EV, Kuzkina SM. The influence of olokizumab on the outcomes, evaluated by patient with rheumatoid arthritis: results of double-blind randomized placebo-controlled multicenter phase III trial (CREDO 1). Nauchno- Prakticheskaya Revmatologiya. 2021; 59(1): 62-69. (In Russ.)] doi: 10.47360/1995-4484-2021-62-69.
30. Feist E., Chohan S., Fatenejad S., et al. Efficacy and safety of olokizumab in a phase III trial of patients with moderately to severely active RA inadequately controlled by methotrexate: placebo and active controlled study. Rheumatology. 2021; 60(1): 247.126. doi: 10.1093/rheumatology/keab247.126.
31. Feist E., Fatenejad S., Grishin S., et al. Efficacy and safety of olokizumab in a phase III trial in patients with moderately to severely active RA inadequately controlled by TNF-α inhibitor therapy, Rheumatology. 2021; 60(1): 247.132. doi: 10.1093/rheumatology/keab247.132.
32. Fransen J, van Riel PL. The Disease Activity Score and the EULAR response criteria. Clin Exp Rheumatol. 2005; 23(5 Suppl 39): S93-9.
33. Kim KW, et al. Role of C-reactive protein in osteoclastogenesis in rheumatoid arthritis. Arthritis research & therapy. 2015; 17(1): 41.
34. Boettger MK, Leuchtweis J, Kümmel D, Gajda M, Bräuer R, Schaible HG. Differential effects of locally and systemically administered soluble glycoprotein 130 on pain and inflammation in experimental arthritis. Arthritis Res Ther. 2010; 12(4): R140. doi: 10.1186/ar3079.
35. An J, Nyarko E, Hamad MA. Prevalence of comorbidities and their associations with health-related quality of life and healthcare expenditures in patients with rheumatoid arthritis. Clin Rheumatol 2019; 38(10): 2717.
36. Aletaha D, Alasti F, Smolen JS. Optimisation of a treat-to-target approach in rheumatoid arthritis: strategies for the 3-month time point. Ann Rheum Dis. 2016; 75(8): 1479-85. doi: 10.1136/annrheumdis-2015-208324.
37. Norvang V, Sexton J, Kristianslund EK, et al. Predicting achievement of the treatment targets at 6 months from 3-month response levels in rheumatoid arthritis: data from real-life follow-up in the NOR-DMARD study. RMD Open. 2018; 4(2): e000773. doi: 10.1136/rmdopen-2018-000773.

ФЕНОТИП СИСТЕМ ГРУПП КРОВИ MNS, DUFFY, KIDD, LUTHERAN, LEWIS, KELL И P1PK У ДОНОРОВ ХАНТЫ-МАНСИЙСКА

Зиновьева А.В.[1], Рокина О.А.[1], Сухарева А.С.[1], Кутефа Е.И.[1], Жибурт Е.Б.* [2]

[1] *БУ ХМАО-Югры «Окружная клиническая больница», Ханты-Мансийск*

[2] *ФГБУ «Национальный медико-хирургический Центр им. Н.И. Пирогова», Москва*

DOI: 10.25881/20728255_2024_19_1_78

Резюме. Обоснование: Антигены систем групп крови MNSs, Duffy, Kidd, Lutheran, Lewis, Kell (Kp^a, Kp^b) и P1PK обладают иммуногенностью, вызывают выработку нерегулярных антител и соответствующие трудности в подборе донорских эритроцитов.

Цель: создание когорты регулярных доноров, фенотипированных по антигенам указанных выше систем групп крови.

Материалы и методы: С 2014 по 2023 гг. в отделении переливания крови Окружной клинической больницы (г. Ханты-Мансийск) обследовали 830 регулярных доноров с частотой донаций более 3 раз в год. Наряду с фенотипами ABO и Rh определяли антигены систем групп крови MNSs, Duffy, Kidd, Lutheran, Lewis, Kell (Kp^a, Kp^b) и P1PK. Фенотипировали эритроциты в гелевых картах с использованием анализатора IH-100 (Биорад, Швейцария). Распространённость фенотипов сравнивали с данными литературы о распространенности аналогичных фенотипов у европеоидов методом хи-квадрат при уровне значимости 0,05.

Результаты: В Ханты-Мансийске на 9,2% чаще встречается фенотип M+N-S-s+ ($p<0,01$) и на 11,1% реже фенотип M+N+S+s+ ($p<0,01$). Фенотип Le (a-b-) среди доноров встречается на 9,1% чаще, чем в группе сравнения ($p<0,001$). Этим донорам следует обратить внимание на повышенный риск ишемической болезни сердца у лиц с нулевым фенотипом Lewis. Антигены Fy^a и Fy^b были обнаружены в 71% и 76% случаев, соответственно. Нулевой фенотип Даффи, Fy(a-b-) обнаружен у 4 доноров. Частота встречаемости антигенов Jk^a и Jk^b составила 82,4% и 64,3%, соответственно. Обнаружен 41 донор с редким нулевым фенотипом Кидд. Для системы группы крови Лютеран частоты антигенов Lu^a и Lu^b составляли 2,0% и 98%, соответственно. Фенотип P1 среди доноров распространен на 16% реже, чем в группе сравнения ($p<0,001$).

Заключение: Впервые изучена частота фенотипов шести дополнительных систем групп крови у доноров Ханты-Мансийска. По сравнению с данными литературы в Ханты-Мансийске чаще встречаются фенотипы: M+N-S-s+, Le(a-b-), Fy(a-b-),. Jk(a-b-) и реже – фенотипы M+N+S+s+ и P1. Предстоит оценить эффективность подбора крови доноров с известным расширенным фенотипом эритроцитов для профилактики трансфузионных реакций, вызванных нерегулярными антителами.

Ключевые слова: переливание крови, донор, эритроциты, система группы крови, фенотип.

PHENOTYPE OF BLOOD GROUP SYSTEMS MNS, DUFFY, KIDD, LUTHERAN, LEWIS, KELL AND P1PK IN DONORS FROM KHANTY-MANSIYSK

Zinovieva A.V.[1], Rokina O.A.[1], Sukhareva A.S.[1], Kutefa E.I.[1], Zhiburt E.B.* [2]

[1] *Okrug Clinical Hospital, Khanty-Mansiysk*

[2] *Pirogov National Medical and Surgical Center, Moscow*

Abstract. Rationale: Antigens of the blood group systems MNSs, Duffy, Kidd, Lutheran, Lewis, Kell (Kp^a, Kp^b) and P1PK are immunogenic, cause the production of irregular antibodies and corresponding difficulties in the selection of donor red blood cells.

Objective: to create a cohort of regular donors, phenotyped according to the antigens of the above blood group systems.

Methods: From 2014 to 2023 in the blood transfusion department of the Okrug Clinical Hospital (Khanty-Mansiysk). We examined 830 regular donors with a donation frequency of more than 3 times a year. Along with the ABO and Rh phenotypes, antigens of the MNSs, Duffy, Kidd, Lutheran, Lewis, Kell (Kp^a, Kp^b) and P1PK blood group systems were determined. Red blood cells were phenotyped in gel cards using an IH-100 analyzer (Biorad, Switzerland). The prevalence of phenotypes was compared with literature data on the prevalence of similar phenotypes in Caucasians using the chi-square method at a significance level of 0.05.

Results: In Khanty-Mansiysk, the M+N-S-s+ phenotype is 9.2% more common ($p<0.01$) and the M+N+S+s+ phenotype is 11.1% less common ($p<0.01$). The Le (a-b-) phenotype among donors is 9.1% more common than in the comparison group ($p<0.001$). These donors should be aware of the increased risk of coronary artery disease in individuals with the Lewis null phenotype. Fy^a and Fy^b antigens were detected in 71% and 76% of cases, respectively. The Duffy null phenotype, Fy(a-b-), was found in 4 donors. The frequency of occurrence of Jk^a and Jk^b antigens was 82.4% and 64.3%, respectively. 41 donors with the rare Kidd null phenotype were identified. For the Lutheran blood group system, the frequencies of Lu^a and Lu^b antigens were 2.0% and 98%, respectively. Phenotype P1 among donors is 16% less common than in the comparison group ($p<0.001$).

Conclusion: For the first time, the frequency of phenotypes of six additional blood group systems in donors from Khanty-Mansiysk was studied. Compared to literature data, the following phenotypes are more common in Khanty-Mansiysk: M+N-S-s+, Le(a-b-), Fy(a-b-), Jk(a-b-) and less commonly – phenotypes M+N+S+s+ and P1. The effectiveness of selecting blood from donors with a known extended erythrocyte phenotype for the prevention of transfusion reactions caused by irregular antibodies remains to be assessed.

Keywords: blood transfusion, donor, red blood cells, blood group system, phenotype.

Введение

Известна географическая неравномерность распространения групп крови в популяциях, что определяется многими факторами, главным из которых является национальный состав. Различия в распространенности антигенов эритроцитов у разных народов имеют клиническое значение, оказывая влияние на частоту трансфузионных реакций, и представляют одну из важнейших проблем трансфузиологии. Антигены систем групп крови MNSs, Duffy, Kidd, Lutheran, Lewis, Kell (Kp^a, Kp^b) и P1PK обладают иммуногенностью, вызывают выработку нерегулярных антител и соответствующие трудности подборе донорских эритроцитов. Это создает предпосылки для создания банка фенотипированных компонентов донорской крови по указанным выше антигенам.

Материалы и методы

С 2014 по 2023 гг. в отделении переливания крови Окружной клинической больницы (г. Ханты-Мансийск) обследовали 830 регулярных доноров с частотой до-

* e-mail: zhiburteb@pirogov-center.ru

наций более 3 раз в год. Наряду с фенотипами АВО и Rh определяли антигены систем групп крови MNSs, Duffy, Kidd, Lutheran, Lewis, Kell (Kp^a, Kp^b) (Табл. 1). Доля RhD-отрицательных доноров составила 19,0–25,5%. Фенотипировали эритроциты в гелевых картах с использованием анализатора IH-100 (Биорад, Швейцария). Распространённость фенотипов сравнивали с данными литературы о распространенности аналогичных фенотипов у европеоидов методом хи-квадрат.

В Ханты-Мансийске на 9,2% чаще встречается фенотип M+N-S-s+ (отношение шансов (ОШ) 2,4, 95% доверительный интервал (ДИ) от 1,29 до 4,45, χ^2 = 8,1, p<0,01) и на 11,1% реже фенотип M+N+S+s+ (ОШ 0,47, 95% ДИ от 0,31 до 0,72, χ^2 = 12,35, p<0,01) (Табл. 2).

Антигены Le^a и Le^b были обнаружены у 13,7% и 66,4% доноров крови соответственно, в то время как Le (a-b +) был признан наиболее распространенным фенотипом, что соответствует частоте встречаемости среди русских. Фенотип Le (a-b-) среди доноров Ханты-Мансийска встречается на 9,1% чаще, чем в группе сравнения (ОШ 2,05, 95% ДИ от 1,57 до 2,67, χ^2 = 28,31, p<0,001) (Табл. 3). Этим донорам следует обратить внимание на повышенный риск ишемической болезни сердца у лиц с нулевым фенотипом Lewis [3].

Что касается системы групп крови Даффи, то антигены Fy^a и Fy^b были обнаружены в 71% и 76% случаев соответственно. Самым распространенным фенотипом среди наших доноров в системе групп крови Даффи был Fy (a+b+), аналогичный тому, который отмечен в европейской популяции. Нулевой фенотип Даффи, Fy(a-b-), редко встречается среди европеоидных и азиатских популяций, тогда как это наиболее распространенный фенотип у чернокожих, встречающийся более чем у двух третей чернокожего населения. Расовые различия в распределении антигенов Даффи являются результатом положительного давления отбора: отсутствие антигенов Даффи в эритроцитах делает эритроциты более устойчивыми к инвазии малярийных паразитов. Тем не менее нулевой фенотип Даффи обнаружен у 4 доноров (Табл. 4).

Система группы крови Kidd представлена двумя антигенами Jk^a и Jk^b. В Великобритании антитела к антигенам системы Кидд вовлечены более чем в 50% не-АВО гемолитических трансфузионных реакций [6]. Частота встречаемости Jk^a антигенов и Jk^b составила 82,4% и 64,3%, соответственно. Наиболее распространенным фенотипом в системе групп крови Кидд был Jk(a+b+), что близко по распространенности к европейской популяции. Нулевой фенотип Кидд встречается очень редко. Отмечают, что он присутствует у 0,9% полинезийцев. Тем интереснее значительная доля доноров с нулевым фенотипом Кидд. Ценность этих доноров обусловлена высокой иммуногенностью антигенов Jk^a и Jk^b (Табл. 5) [7].

Самый распространенный фенотип в системе группы крови Келл — Kp (a-b+) (Табл. 6).

Для системы групп крови Лютеран частоты антигенов Lu^a и Lu^b составляли 2,0% и 98%, соответственно (Табл.

Табл. 1. Фенотип системы группы крови АВО у типированных доноров, n

Системы группы крови	Фенотип системы АВО			
	O	A	B	AB
MNSs	254	265	162	103
Duffy	279	298	180	111
Kidd	278	269	179	107
Lutheran	38	20	31	11
Lewis	274	268	75	113
Kell (Kp^a, Kp^b)	38	28	30	12

Табл. 2. Частота фенотипов системы группы крови MNS

Фенотип	Ханты-Мансийск, n = 784		Европеоиды, n = 149 [1]	
	n	%	n	%
M+N-S+s-	40	5,1	9	6,0
M+N-S+s+	89	11,3	21	14,1
M+N-S-s+	136	17,3	12	8,1
M+N-S-s-		0	0	0,0
M+N+S+s-	30	3,8	6	4,0
M+N+S+s+	102	13,1	36	24,2
M+N+S-s+	228	29,1	33	22,1
M+N+S-s-		0	0	0,0
M-N+S+s-	3	0,4	1	0,7
M-N+S+s+	33	4,2	9	6,0
M-N+S-s+	122	15,6	22	14,8
M-N+S-s-	1	0,1	0	0,0

Табл. 3. Частота фенотипов системы группы крови Lewis

Фенотип	Ханты-Мансийск, n = 730		Европеоиды, n = 1037 [2]	
	n	%	n	%
Le (a+b-)	100	13,7	141	13,6
Le (a-b+)	485	66,4	784	75,6
Le (a-b-)	145	19,9	112	10,8
Le (a+b+)	0	0,0	0	0,0

Табл. 4. Частота фенотипов системы группы крови Duffy

Фенотип	Ханты-Мансийск, n = 830		Европеоиды, n = 2182 [4]	
	n	%	n	%
Fy (a+b-)	194	23,4	436	20,0
Fy (a+b+)	397	47,8	1048	48,0
Fy (a-b+)	235	28,3	698	32,0
Fy (a-b-)	4	0,5	0	0,0

Табл. 5. Частота фенотипов системы группы крови Kidd

Фенотип	Ханты-Мансийск, n = 830		Европеоиды, n = 2000 [5]	
	n	%	n	%
Jk(a+b-)	219	26,4	526	26,3
Jk(a-b+)	241	29,0	468	23,4
Jk(a+b+)	329	39,64	1006	50,3
Jk(a-b-)	41	4,94	0	0

Табл. 6. Частота фенотипов системы группы крови Kell (Kpa, Kpb)

Фенотип	Ханты-Мансийск, n = 108		Европеоиды, n = 536 [8]	
	n	%	n	%
Kp (a+b-)	0	0,0	0	0,0
Kp (a+b+)	1	0,93	10	1,8
Kp (a-b+)	107	99,07	526	98,2
Kp (a-b-)	0	0,0	0	0,0

Табл. 7. Частота фенотипов системы группы крови Lutheran

Фенотип	Ханты-Мансийск, n = 100		Европеоиды, n = 150 [9]	
	n	%	n	%
Lu^a	2	2,0	6	4,0
Lu^b	98	98,0	150	100

Табл. 8. Частота фенотипов системы группы крови P1PK

Фенотип	Ханты-Мансийск, n = 788		Европеоиды, n = 150 [6]	
	n	%	n	%
P1	504	64,0	120	80,0
P2	284	36,0	НД	НД

Примечание: НД — нет данных.

7). Любопытно, что отсутствие в фенотипе антигенов Lu^a даёт возможность платного донорства из-за «редкости» фенотипа [10].

Фенотип P1 среди доноров распространен на 16% реже, чем в группе сравнения (ОШ 0,44, 95% ДИ от 0,29 до 0,68, $\chi^2 = 14,56$, $p<0,001$) (Табл. 8).

Заключение

Впервые изучена частота фенотипов шести дополнительных систем групп крови у доноров Ханты-Мансийска. По сравнению с данными литературы в Ханты-Мансийске чаще встречаются фенотипы: M+N-S-s+, Le(a-b-), Fy(a-b-), Jk(a-b-) и реже — фенотипы M+N+S+s+ и P1.

Предстоит оценить эффективность подбора крови доноров с известным расширенным фенотипом эритроцитов для профилактики трансфузионных реакций, вызванных нерегулярными антителами [11; 12].

Авторы заявляют об отсутствии конфликта интересов (The authors declare no conflict of interest).

ЛИТЕРАТУРА/REFERENCES

1. Halawani AJ, Habibullah MM, Dobie G, et al. Frequencies of MNS Blood Group Antigens and Phenotypes in Southwestern Saudi Arabia. Int J Gen Med. 2021; 14: 9315-9319. doi: 10.2147/IJGM.S344826.
2. Косяков П.Н. Изоантигены и изоантитела человека в норме и патологии. — М.: Медицина, 1974. [Kosyakov PN. Human isoantigens and isoantibodies in health and disease. M.: Medicine; 1974. (In Russ.)]
3. Жибурт Е.Б., Чепель А.И., Серебряная Н.Б. и др. Система антигенов Lewis как маркер риска ИБС // Терапевтический архив. — 1997. — Т.69. — №1. — С.29-31. [Zhiburt EB, Chepel AI, Serebryanaya NB, et al. The Lewis antigen system as a risk marker for coronary heart disease. Therapeutic archive. 1997; 69(1): 29-31. (In Russ.)]
4. Mourant AE, Kopec AC, Domaniewska-Sobczak K. The Distribution of Human Blood Groups and Other Polymorphisms. 2-nd. ed. London: Oxford University Press; 1976.
5. Race RR, Sanger R. Blood Groups in Man. 6th Edition, Blackwell Scientific Publications, Oxford; 1975.
6. Чемоданов И.Г., Аверьянов Е.Г., Кузнецов С.И. и др. Гемонадзор в Великобритании // Трансфузиология. — 2020. — Т.21. — №1. — С.68-78. [Chemodanov IG, Averyanov EG, Kuznetsov SI, et al. Hemovigilance in the UK. Transfusiology. 2020; 21(1): 68-78. (In Russ.)]
7. Reid ME, Lomas-Francis C. The Blood Group Antigen Facts Book. Second ed. New York: Elsevier Academic Press; 2004.
8. Пискунова Т.М., Лазаренко Ю.П., Алдошкина Н.И. и др. Частота распределения антигенов Penney (Kpa) и Rautenberg (Kpb) системы у жителей Москвы // Проблемы гематологии. — 2001. — №3. — С.605. [Piskunova TM, Lazarenko YuP, Aldoshkina NI, et al. Frequency of distribution of Penney (Kpa) and Rautenberg (Kpb) system antigens in Moscow residents. Problems of Hematology. 2001; 3: 605. (In Russ.)]
9. Halawani A, Alhaj H, Abu-Tawil H. The prevalence of Lewis, Lutheran, and P1 antigens and phenotypes in South Western Saudi Arabia. Vox Sang. 2023; 118(2): 113.
10. Жибурт Е.Б., Мадзаев С.Р. Особенности национальной оплаты донорства крови // Менеджер здравоохранения. — 2013. — №8. — С.27-32. [Zhiburt EB, Madzaev SR. Features of national payment for blood donation. Healthcare Manager. 2013; 8: 27-32.
11. Похабов Д.С., Танкаева Х.С., Кузьмин Н.С. и др. О профессиональном уровне детских трансфузиологов // Вестник Национального медико-хирургического центра им. Н.И. Пирогова. — 2023. — Т.18. — №1. — С.101-104. [Pokhabov DS, Tankaeva KhS, Kuzmin NS, et al. On the professional level of pediatric transfusiologists. Vestnik Nacional'nogo mediko-hirurgicheskogo centra im. N.I. Pirogova. 2023; 18(1): 101-104. (In Russ.)] doi: 10.25881/20728255_2023_18_1_101.
12. Похабов Д.С., Шестаков Е.А., Шалыгин Л.Д., Жибурт Е.Б. 20 лет службы крови Пироговского Центра // Вестник НМХЦ им. Н.И. Пирогова. — 2023. — №18(2). — С.15-20. [Pokhabov DS, Shestakov EA, Shalygin LD, Zhiburt EB. 20 years of blood service at the Pirogov Center. Vestnik Nacional'nogo mediko-hirurgicheskogo centra im. N.I. Pirogova. 2023; 18(2): 15-20. (In Russ.)] doi: 10.25881/20728255_2023_18_2_15.

О НЕОБХОДИМОСТИ СОВЕРШЕНСТВОВАНИЯ ОТВОДА ДОНОРОВ КРОВИ

Хамитов Р.Г.[1], Аюпова Р.Ф.[1], Шестаков Е.А.[2], Шалыгин Л.Д.[2], Жибурт Е.Б.* [2]

[1] *ГБУЗ «Республиканская станция переливания крови», Уфа*

[2] *ФГБУ «Национальный медико-хирургический Центр им. Н.И. Пирогова», Москва*

DOI: 10.25881/20728255_2024_19_1_81

Резюме. Обоснование: В 2021 г. обязательное изменение исследования маркеров инфекций у доноров крови (отказ от подтверждающих исследований и др.) на Республиканской станции переливания крови (РПСК, Уфа) сочеталось с существенным увеличением отвода доноров.

Цель: Сопоставление частоты и структуры отвода доноров из-за выявления маркеров инфекций в 2021 и 2022 гг. Нулевая гипотеза: неизменность порядка обследования доноров в 2021 и 2022 гг. обусловит сохранение повышенной доли отвода доноров.

Материалы и методы: По результатам работы РСПК в 2020–2022 гг. методом сплошного наблюдения сопоставили количество первичных и повторных доноров, их донаций и количество лиц, отведённых от донорства после выявления маркеров гемотрансмиссивных инфекций. Результаты оценивали методами описательной и индуктивной статистики при уровне значимости 0,05.

Результаты: В 2021 г. значимо увеличилась доля доноров, отведённых по маркерам инфекций: первичных — на 1,2% (p<0,001), повторных — на 0,7% (p<0,001). В 2022 г. доля как первичных, так и повторных доноров, отведённых по маркерам инфекций, не отличалась от аналогичного показателя 2021 г. При этом частота отводов по ВИЧ, на основе подтверждающего теста в центре по борьбе со СПИДом — не изменилась.

Заключение: Чем больше донаций совершает донор, тем выше его риск попасть в процесс обследования с ошибкой пренаналитического (перепутали пробирку), аналитического (низкая специфичность) и постаналитического (канцелярская ошибка) этапов лабораторного скрининга донорской крови. Российской службе крови нужно отказаться от отвода доноров по единичному положительному результату однократного скрининга маркеров гемотрансмиссивных инфекций.

Ключевые слова: переливание крови, донор, донация, обследование, инфекции, отвод.

ABOUT THE NECESSITY TO IMPROVE BLOOD DONOR DEFERRAL

Khamitov R.G.[1], Ayupova R.F.[1], Shestakov E.A.[2], Shalygin L.D.[2], Zhiburt E.B.* [2]

[1] *Republican Blood Transfusion Station, Ufa*

[2] *Pirogov National Medical and Surgical Center, Moscow*

Abstract. Rationale: In 2021, a mandatory change in the study of markers of infections in blood donors (refusal of confirmatory studies, etc.) at the Republican Blood Transfusion Station (RPSK, Ufa) was combined with a significant increase in the blood donors deferrals.

Objective: to compare the frequency and structure of donor deferrals due to the detection of infection markers in 2021 and 2022. Null hypothesis: unchanged order of donor examination in 2021 and 2022. will lead to the maintenance of an increased proportion of donor deferrals.

Methods: Based on the results of the work of the RSPK in 2020–2022 and using the method of continuous observation, we compared the number of primary and repeat donors, their donations and the number of people diverted from donation after identifying markers of blood-borne infections. The results were assessed using descriptive and inductive statistics at a significance level of 0.05.

Results: In 2021, the part of donors deferred due to infection markers increased significantly: first time — by 1.2% (p<0.001), repeat — by 0.7% (p<0.001). In 2022, the part of both primary and repeat donors deferred due to infection markers did not differ from the same indicator in 2021. At the same time, the frequency of HIV deferrals based on a confirmatory test at the AIDS center has not changed.

Conclusion: The more donations a donor makes, the higher his risk of getting into the examination process with an error in the pre-analytical (wrong blood in tube), analytical (low specificity) and post-analytical (clerical error) stages of laboratory screening of donor blood. The Russian blood service needs to abandon the donors deferrals based on a single positive result of a single screening of markers of blood-borne infections.

Keywords: blood transfusion, donor, donation, examination, infections, deferral.

Введение

В 2020 г. в России отменили большинство актов, которые учитывались при контроле и надзоре работы службы крови[1].

В том числе изменили и порядок обследования доноров крови.

Сбережение контингента здоровых доноров — основа эффективной деятельности службы крови [1–10]. Для профилактики инфицирования реципиента, важен отвод от донорства лиц в бессимптомной стадии гемотрансмиссивных инфекций, когда выявить инфекцию можно лишь при клинико-лабораторном обследовании [11–17].

Обращают на себя внимание два изменения исследования маркеров инфекций у доноров, внедрённые с начала 2021 г.

Во-первых, исключены подтверждающие исследования скрининга поверхностного антигена вируса гепатита В (ВГВ) (HBs-антиген) и антител к вирусу гепатита С (ВГС). То есть, доноров отводят по результату первичного скрининга.

Во-вторых, в 2 ситуациях обследование доноров дополняется иммунологическим исследованием на антитела к ядерному антигену вируса гепатита В (анти-HBc):

«18. В случае получения сомнительного результата повторного иммунологического исследования на маркеры вируса гепатита В донору проводится дополнительное иммунологическое исследование на антитела к ядерному антигену вируса гепатита В (далее — анти-HBc).

В случае получения положительного результата дополнительного иммунологического исследования на анти-HBc донору оформляется постоянный медицинский отвод.

В случае получения отрицательного результата дополнительного иммунологического исследования на анти-HBc донору оформляется временный медицинский отвод сроком на 120 календарных дней, заготовленные от данной донации кровь и ее компоненты бракуются.

* e-mail: zhiburteb@pirogov-center.ru

[1] Федеральный закон от 31.07.2020 N 247-ФЗ “Об обязательных требованиях в Российской Федерации”.

24. В случае невыявления положительного образца при индивидуальном исследовании на наличие вирусов иммунодефицита человека, гепатитов В и С образцов крови, ранее входивших в минипул, проводится повторное индивидуальное исследование образцов крови доноров, а также дополнительное исследование образцов крови, ранее входивших в минипул, на наличие анти-HBc. При выявлении анти-HBc в каком-либо образце данный образец считается положительным, донору оформляется постоянный медицинский отвод[2]».

При сравнении показателей отвода доноров на Республиканской станции переливания крови (РСПК, Уфа) в 2020 и 2021 гг. нами установлено, что изменение порядка обследования доноров и тактики скрининга маркеров инфекций у доноров привело к годовому увеличению выбраковки на 3,74‰, в том числе по ВГВ — у первичных и повторных доноров, по ВГС и сифилису — у повторных доноров. При этом частота отводов по ВИЧ, на основе подтверждающего теста в центре по борьбе со СПИДом — не изменилась. Из-за выявления «нового» маркера анти-HBc впервые отведено 9,57‰ первичных и 2,02‰ повторных доноров [18].

Цель исследования: продолжить упомянутое [18] исследование, дополнив его результатами 2022 гг. и обратив особое внимание на сопоставление частоты и структуры отвода доноров из-за выявления маркеров инфекций в 2021 и 2022 гг. Нулевая гипотеза: неизменность порядка обследования доноров в 2021 и 2022 гг. обусловит сохранение повышенной доли отвода как первичных, так и повторных доноров.

Материалы и методы

Для оценки изменения частоты постоянных отводов доноров с маркерами гемотрансмиссивных инфекций по результатам работы РСПК в 2020–2022 гг. методом сплошного наблюдения сопоставили количество первичных и повторных доноров, их донаций и количество лиц, отведённых от донорства после выявления маркеров гемотрансмиссивных инфекций.

В донорской крови исследовали:

- антитела к вирусу иммунодефицита человека (ВИЧ) и антиген ВИЧ p24,
- HBs-антиген,
- антитела к ВГС,
- антитела к бледной трепонеме (все — Вектор-Бест, Новосибирская область; Эбботт, США),
- мультиплексно РНК ВИЧ и ВГС, ДНК ВГВ (Пантера, Грифолс, США; Кобас, Рош, США).

Результаты оценивали методами описательной и индуктивной статистики при уровне значимости 0,-05.

Результаты и обсуждение

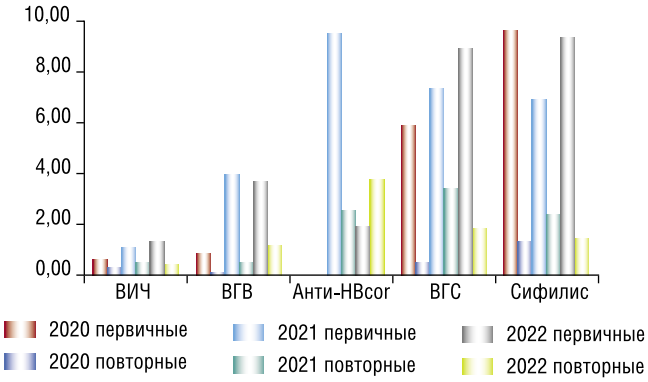

Рис. 1. Доноры и донации в 202–2022 гг. в Республике Башкортостан.

В 2020 г. 26142 донора выполнили 61291 донации.

В годы наблюдения эти показатели увеличились:

- в 2021 г. — на 15,7% и 14,7%, соответственно: 30246 донора сдали кровь и её компоненты 70304 раза,
- в 2022 г. — на 6,7% и 2,0%, соответственно: 32284 донора сдали кровь и её компоненты 71702 раза.

Доля первичных доноров изменялась:

- возросла в 2021 г. с 18,1% до 21,4%, а доля донаций, выполненных первичными донорами — с 7,7% до 9,2%.
- в 2022 г. эти показатели изменились менее существенно: доля первичных доноров сократилась на 0,7%, а доля донаций, выполненных ими возросла на 0,1% (Рис. 1).

Увеличилось и количество доноров с выявленными специфическими маркерами инфекций (Табл. 1).

В расчете на 1000 доноров доля лиц с маркерами инфекций составила:

- в 2020 г.: первичные — 17,11, повторные — 2,29;
- в 2021 г.: первичные — 29,02, повторные — 9,42.
- в 2022 г.: первичные — 25,45, повторные — 8,67 (Рис. 2).

То есть в 2021 г. значимо увеличилась доля доноров, отведённых по маркерам инфекций:

- первичных — на 1,2% (отношение шансов (ОШ) 1,74, 95% доверительный интервал (ДИ 95%) от 1,33 до 2,26, $\chi^2 = 17,33$, $p<0,001$),
- повторных — на 0,7% (ОШ 4,11, ДИ 95% от 3,01 до 5,6, $\chi^2 = 93,92$, $p<0,001$).

В 2022 г. доля как первичных, так и повторных доноров, отведённых по маркерам инфекций, не отличалась от аналогичного показателя 2021 г.

Среди причин всех отводов из-за маркеров инфекций анти-HBc составили 20,9% у первичных и 35,4% у повторных доноров.

В 2021 г. среди первичных доноров доля отводов:

- по ВИЧ, ВГС и сифилису не изменилась;

[2] Приказ Минздрава РФ от 28.10.2020 №1166н “Об утверждении порядка прохождения донорами медицинского обследования и перечня медицинских противопоказаний (временных и постоянных) для сдачи крови и (или) ее компонентов и сроков отвода, которому подлежит лицо при наличии временных медицинских показаний, от донорства крови и (или) ее компонентов”.

Табл. 1. Количество отводов доноров в 2020–2022 гг. в Республике Башкортостан

Инфекция	2020		2021		2022	
	Первичные	Повторные	Первичные	Повторные	Первичные	Повторные
ВИЧ положительные	3	7	7	12	9	10
ВИЧ отрицательные в Центре СПИД	13	66	8	30	22	23
ВГВ	4	2	26	12	25	30
Анти-НВс	НП	НП	62	61	13	97
ВГС	28	11	48	82	60	47
Сифилис	46	29	45	57	63	38
Всего	81	49	188	224	170	222

Примечание: НП — не применяли.

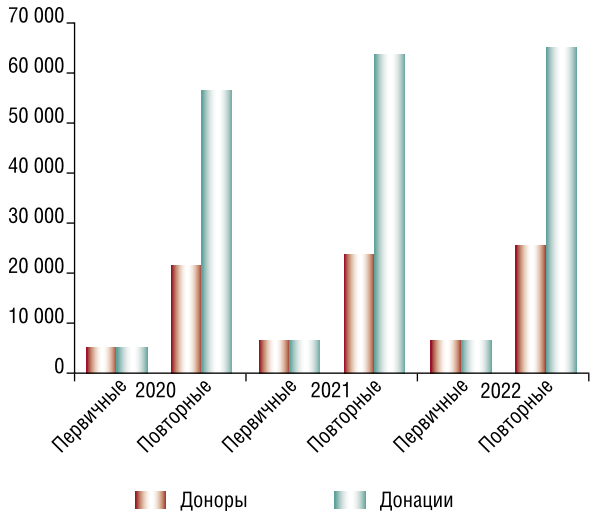

Рис. 2. Доля лиц с маркерами инфекций среди 1000 доноров в Республике Башкортостан.

– по ВГВ увеличилась на 3,27‰ (ОШ 4,77, ДИ 95% от 1,66 до 13,67, χ^2 = 10,29, p<0,002).

В 2021 г. среди повторных доноров доля отводов:

– по ВИЧ не изменилась;
– по ВГВ увеличилась на 0,41‰ (ОШ 5,14, ДИ 95% от 1,21 до 24,16, χ^2 = 6,15, p<0,02);
– по ВГС увеличилась на 2,94‰ (ОШ 6,73, ДИ 95% от 3,59 до 12,64, χ^2 = 47,26, p<0,001);
– по сифилису увеличилась на 1,05‰ (ОШ 1,77, ДИ 95% от 1,13 до 2,77, χ^2 = 6,45, p<0,02).

В 2022 г. стало меньше отличий доли отведённых доноров по сравнению с предыдущим годом. Лишь доля отвода повторных доноров по ВГС сократилась на 1,61‰ (ОШ 0,53, ДИ 95% от 0,37 до 0,76, χ^2 = 12,32, p<0,001). Это снижение является подтверждением гипотезы о том, что часть доноров отводится из-за неспецифических ложноположительных результатов скрининга маркеров ВГС. Регулярные доноры обследуются часто, и часть лиц, с такой неспецифической реактивностью, была отведена в 2021 г.

В отличие от вирусных гепатитов и сифилиса доноры с позитивным результатом скрининга ВИЧ обследуются повторно в специализированной организации. В результате такого дополнительного обследования в 2020–2022 гг. положительный результат первичного скрининга признан ложным у 77,1% (168 из 210) доноров (Табл. 1).

Заключение

Скрининг специфических маркеров гемотрансмиссивных инфекций сохраняет важное значение в обеспечении инфекционной безопасности переливания крови: в 2020–2022 гг. из-за выявления лабораторных признаков инфекции выбракованы продукты 130 (4,97‰), 412 (13,62‰) и 392 (12,14‰) донаций, соответственно.

Изменение порядка обследования доноров и тактики скрининга маркеров инфекций у доноров (отказ от подтверждающего теста, внедрение анти-НВс) привело в 2021 г. по сравнению с 2020 г. к увеличению отвода доноров на 174% (ОШ 2,76, ДИ 95% от 2,27 до 3,37, χ^2 = 110,18, p<0,001). При этом частота отводов по ВИЧ, на основе подтверждающего теста в центре по борьбе со СПИДом — не изменилась.

В 2022 г. доля отведенных доноров сохранилась на уровне предыдущего года

Практика обследования доноров в других развитых странах предполагает подтверждение положительного результата скрининга маркеров инфекций диагностическим методом, основанным на другом принципе. Например, результат иммунохемилюминесцентного анализа подтверждают иммуноферментным диагностикумом.

ВОЗ полагает, что: «В странах с низкой частотой новых случаев или невысокой распространенностью инфекций значительная доля доноров крови, результаты скрининга которой оказались реактивными, на самом деле, не являются инфицированными. Большое количество доноров могут быть потеряны ввиду их отстранения на основании неспецифической реактивности результатов, особенно если тест не является высокоспецифичным. Большинство доступных в настоящее время скрининговых тест-систем, выпускаемых ведущими международными компаниями, отличаются высоким качеством и имеют достаточную чувствительность и специфичность, однако для обеспечения высокой чувствительности все еще необходимо идти на определенный

компромисс в отношении специфичности. Следовательно, необходимо определять неспецифическую реактивность и должным образом выстраивать свои отношения с донорами» [19].

Неотъемлемое свойство операторской деятельности, в том числе и в службе крови — риск ошибки [20–26]. В результате таких ошибок врачи Пироговского Центра даже выявляли наличие иногруппной крови в контейнере для переливания [27; 28].

Парадоксально, что чем больше донаций совершает донор, тем выше его риск попасть в процесс обследования с ошибкой преаналитического (перепутали пробирку), аналитического (низкая специфичность) и постаналитического (канцелярская ошибка) этапов лабораторного скрининга донорской крови. Российской службе крови нужно отказаться от отвода доноров по единичному положительному результату однократного скрининга маркеров гемотрансмиссивных инфекций.

Авторы заявляют об отсутствии конфликта интересов (The authors declare no conflict of interest).

ЛИТЕРАТУРА/REFERENCES

1. Шевченко Ю.Л., Карпов О.Э., Жибурт Е.Б. Переливание крови: история и современность (к 100-летию переливания крови в России) // Вестник Национального медико-хирургического центра им. Н.И. Пирогова. — 2019. — Т.14. — №4. — С.4-11. [Shevchenko YL, Karpov OE, Zhiburt EB. Blood transfusion: history and modernity (on the 100th anniversary of blood transfusion in Russia). Vestnik Nacional'nogo mediko-hirurgicheskogo centra im. N.I. Pirogova. 2019; 14(4): 4-11. (In Russ.)] doi: 10.25881/BPNMSC.2020.29.78.001.
2. Жибурт Е.Б. Служба крови Пироговского центра: вчера, сегодня, завтра // Вестник Национального медико-хирургического центра им. Н.И. Пирогова. — 2006. — Т.1. — №1. — С.55-57. [Zhiburt EB. Pirogov center blood service: yesterday, today, tomorrow. Vestnik Nacional'nogo mediko-hirurgicheskogo centra im. N.I. Pirogova. 2006; 1(1): 55-57. (In Russ.)]
3. Жибурт Е.Б., Шестаков Е.А., Караваев А.В. Эффективность переливания крови: роль организации процесса // Вестник Национального медико-хирургического центра им. Н.И. Пирогова. — 2011. — Т.6. — №4. — С.69-71. [Zhiburt EB, Shestakov EA, Karavaev AV. Efficiency of blood transfusion: the role of the organization of the process. Vestnik Nacional'nogo mediko-hirurgicheskogo centra im. N.I. Pirogova. 2011; 6(4): 69-71. (In Russ.)]
4. Губанова М.Н., Мамадалиев Д.М., Шестаков Е.А. и др. Эволюция переливания крови в филиалах Пироговского центра // Вестник Национального медико-хирургического центра им. Н.И. Пирогова. — 2014. — Т.9. — №3. — С.71-74. [Gubanova MN, Mamadaliev DM, Shestakov EA. et al. Evolution of blood transfusion in the branches of the Pirogov Center. Vestnik Nacional'nogo mediko-hirurgicheskogo centra im. N.I. Pirogova. 2014; 9(3): 71-74. (In Russ.)]
5. Зарубин М.В., Губанова М.Н., Гапонова Т.В. и др. Обеспечение эффективности и безопасности переливания тромбоцитов // Вестник Национального медико-хирургического центра им. Н.И. Пирогова. — 2016. — Т.11. — №3. — С.118-125. [Zarubin MV, Gubanova MN, Gaponova TV. Ensuring the efficiency and safety of platelet transfusion. Vestnik Nacional'nogo mediko-hirurgicheskogo centra im. N.I. Pirogova. 2016; 11(3): 118-125. (In Russ.)]
6. Жибурт Е.Б., Шестаков Е.А., Сидоров С.К. Становление службы крови Пироговского центра // Вестник Национального медико-хирургического центра им. Н.И. Пирогова. — 2017. — Т.12. — №4 (часть 1). — С.72-76. [Zhiburt EB, Shestakov EA, Sidorov SK. The formation of the blood service of the Pirogov Center. Vestnik Nacional'nogo mediko-hirurgicheskogo centra im. N.I. Pirogova. 2017; 12(4, part 1): 72-76. (In Russ.)]
7. Губанова М.Н., Серба И.К., Шестаков Е.А. и др. Эволюция переливания крови в Пироговском центре // Вестник Национального медико-хирургического центра им. Н.И.Пирогова. — 2017. — Т.12. — №4 (часть 2). — С.90-92. [Gubanova MN, Serba IK, Shestakov EA. et al. Evolution of blood transfusion in the Pirogov Center. Vestnik Nacional'nogo mediko-hirurgicheskogo centra im. N.I. Pirogova. 2017; 12(4, part 2): 90-92. (In Russ.)]
8. Жибурт Е.Б., Мадзаев С.Р., Шестаков Е.А. и др. Медицинская и экономическая эффективность ограничительной стратегии переливания крови // Вестник Национального медико-хирургического центра им. Н.И. Пирогова. — 2015. — Т.10. — №1. — С.100-102. [Zhiburt EB, Madzaev SR, Shestakov EA. Medical and cost-effectiveness of a restrictive blood transfusion strategy. Vestnik Nacional'nogo mediko-hirurgicheskogo centra im. N.I. Pirogova. 2015; 10(1): 100-102. (In Russ.)]
9. Кузнецов С.И., Шестаков Е.А., Гусаров В.Г. и др. Переливание крови в госпитале COVID-19 // Вестник Национального медико-хирургического центра им. Н.И. Пирогова. — 2021. — Т.16. — №4. — С.74-77. [Kuznetsov SI, Shestakov EA, Gusarov VG, et al. Blood transfusion in a COVID-19 hospital. Vestnik Nacional'nogo mediko-hirurgicheskogo centra im. N.I. Pirogova. 2021; 16(4): 74-77. (In Russ.)] doi: 10.25881/20728255_2021_16_4_74.
10. Шевченко Ю.Л., Жибурт Е.Б., Шестаков Е.А. Внедрение кровесберегающей идеологии в практику Пироговского центра // Вестник Национального медико-хирургического центра им. Н.И. Пирогова. — 2008. — Т.3. — №1. — С.14-21. [Shevchenko YL, Zhiburt EB, Shestakov EA. The implementation of a blood-saving ideology in the practice of the Pirogov Center. Vestnik Nacional'nogo mediko-hirurgicheskogo centra im. N.I. Pirogova. 2008; 3(1): 14-21. (In Russ).]
11. Жибурт Е.Б., Мадзаев С.Р., Кузьмин Н.С., Вергопуло А.А. Гемотрансмиссивные инфекции у населения и доноров крови // Вестник Национального медико-хирургического центра им. Н.И. Пирогова. — 2016. — Т.11. — №1. — С.88-90. [Zhiburt EB, Madzaev SR, Kuzmin NS, Vergopulo AA. Hemotransmissible infections in the population and blood donors. Vestnik Nacional'nogo mediko-hirurgicheskogo centra im. N.I. Pirogova. 2016; 11(1): 88-90. (In Russ.)]
12. Македонская О.Г., Эйхлер О.В., Жибурт Е.Б. Вакцинированные — новая категория доноров антиковидной плазмы // Вестник Национального медико-хирургического центра им. Н.И. Пирогова. — 2020. — Т.15. — №3, часть 2. — С.77-79. [Macedonskaya OG, Eikhler OV, Zhiburt EB. Vaccinated — a new category of anti-covid plasma donors. Vestnik Nacional'nogo mediko-hirurgicheskogo centra im. N.I. Pirogova. 2020; 15(3, part 2): 77-79. (In Russ.)] doi: 10.25881/BPNMSC.2020.95.33.014.
13. Орлов А.М., Попкова Н.Г., Галимов М.Л. и др. Первый опыт переливания антиковидной плазмы // Вестник Национального медико-хирургического центра им. Н.И. Пирогова. — 2020. — Т.15. — №4. — С.61-62. [Orlov AM, Popkova NG, Galimov ML, et al. The first experience of anticovid plasma transfusion. Vestnik Nacional'nogo mediko-hirurgicheskogo centra im. N.I. Pirogova. 2020; 15(4): 61-62. (In Russ.)] doi: 10.25881/BPNMSC.2020.74.41.012.
14. Хамитов Р.Г., Аюпова Р.Ф., Жибурт Е.Б. Внедрение заготовки и переливания антиковидной плазмы // Вестник Национального медико-хирургического центра им. Н.И. Пирогова. — 2022. — Т.17. — №1. — С.75-77. [Khamitov RG, Ayupova RF, Zhiburt EB. Implementation of collection and transfusion of anticovid plasma. Vestnik Nacional'nogo mediko-hirurgicheskogo centra im. N.I. Pirogova. 2022; 17(1): 75-77. (In Russ.)] doi: 10.25881/20728255_2022_17_1_73.
15. Аюпова Р.Ф., Султанбаев У.С., Жибурт Е.Б., Жерносенко А.О. Эффективность переливания патогенредуцированных тромбоцитов взрослым пациентам // Вестник Национального медико-хирургического центра им. Н.И. Пирогова. — 2017. — Т.12. — №2. — С.72-74. [Ayupova RF, Sultanbaev US, Zhiburt EB, Zhernosenko AO. Efficiency of transfusion of pathogen-reduced platelets in adult patients. Vestnik Nacional'nogo mediko-hirurgicheskogo centra im. N.I. Pirogova. 2017; 12(2): 72-74. (In Russ.)]. doi: 10.25881/BPNMSC.2020.84.31.015.
16. Чемоданов И.Г., Гореликова Л.Г., Жибурт Е.Б. Состояние донорства крови и ее компонентов в Республике Крым // Вестник Национального медико-хирургического центра им. Н.И. Пирогова. — 2018. — Т.13. — №3. — С.79-81. [Chemodanov IG, Gorelikova LG, Zhiburt EB. Status of blood donation and its components in the Republic of Crimea. Vestnik Nacional'nogo mediko-hirurgicheskogo centra im. N.I. Pirogova. 2018; 13(3): 79-81. (In Russ.)] doi: 10.25881/BPNMSC.2018.49.66.017.

17. Мадзаев С.Р., Шестаков Е.А., Кожевников А.С. и др. Полиморфизм переливания крови в филиалах Пироговского центра // Вестник Национального медико-хирургического центра им. Н.И. Пирогова. — 2013. — Т.8. — №2. — С.91-93. [Madzaev SR, Shestakov EA, Kozhevnikov AS. et al. Polymorphism of blood transfusion in the branches of the Pirogov Center. Vestnik Nacional'nogo mediko-hirurgicheskogo centra im. N.I. Pirogova. 2009; 4(2): 74-78. (In Russ.)]
18. Хамитов Р.Г., Аюпова Р.Ф., Абсалямова Л.А. и др. Регуляторная гильотина и отводы от донорства // Трансфузиология. — 2022. — Т.23. — №2. — С.98-105. [Khamitov RG, Ayupova RF, Absalyamova, et al. Regulatory guillotine and donor deferrals. Transfusiologiya. 2022; 23(2): 98-105. (In Russ.)]
19. Screening donated blood for transfusion-transmissible infections: recommendations. World Health Organization, 2009.
20. Шевченко Ю.Л., Жибурт Е.Б., Шестаков Е.А. Внедрение правил назначения компонентов крови в клиническую практику // Вестник хирургии имени И.И. Грекова. — 2008. — №4. — С.85-89. [Shevchenko YL, Zhiburt EB, Shestakov EA. Implementation of the guidelines for the transfusion of blood components in clinical practice. Vestnik hirurgii imeni I.I. Grekova. 2008; 4: 85-89. (In Russ.)]
21. Жибурт Е.Б., Губанова М.Н., Шестаков Е.А., Исмаилов Х.Г. Потребность клиники в компонентах крови изменяется // Вестник Национального медико-хирургического центра им. Н.И. Пирогова. — 2008. — Т.3. — №1. — С.60-67. [Zhiburt EB, Gubanova MN, Shestakov EA, Ismailov HG. The clinic's need for blood components is changing. Vestnik Nacional'nogo mediko-hirurgicheskogo centra im. N.I. Pirogova. 2008; 3(1): 60-67. (In Russ.)]
22. Жибурт Е.Б. Менеджмент крови пациента при критическом кровотечении и массивной трансфузии // Вестник Национального медико-хирургического центра им. Н.И.Пирогова. — 2013. — Т.8. — №4. — С.71-77. [Zhiburt EB. Patient blood management for critical bleeding and massive transfusion. Vestnik Nacional'nogo mediko-hirurgicheskogo centra im. N.I. Pirogova. 2013; 8(4): 71-77. (In Russ.)]
23. Губанова М.Н., Копченко Т.Г., Караваев А.В. и др. Система профилактики посттрансфузионных осложнений в субъекте Российской Федерации // Вестник Национального медико-хирургического центра им. Н.И. Пирогова. — 2010. — Т.5. — №2. — С.97-102. [Gubanova MN, Kopchenko TG, Karavaev AV. et al. The system of prevention of post-transfusion complications in the subject of the Russian Federation. Vestnik Nacional'nogo mediko-hirurgicheskogo centra im. N.I. Pirogova. 2010; 5(2): 97-102. (In Russ.)]
24. Жибурт Е.Б., Караваев А.В., Глазов К.Н., Шестаков Е.А. Ошибки первичного определения группы крови лечащим врачом // Вестник Национального медико-хирургического центра им. Н.И. Пирогова. — 2012. — Т.7. — №3. — С.113-115. [Zhiburt EB, Karavaev AV, Glazov KN, Shestakov EA. Errors in the primary determination of the blood group by the attending physician. Vestnik Nacional'nogo mediko-hirurgicheskogo centra im. N.I. Pirogova. 2012; 7(3): 113-115. (In Russ.)]
25. Жибурт Е.Б., Максимов В.А., Вечерко А.В. и др. Совершенствование инфекционной безопасности и организации службы крови // Вестник Национального медико-хирургического центра им. Н.И. Пирогова. — 2007. — Т.2. — №2. — С.63-67. [Zhiburt EB, Maksimov VA, Vecherko AV. et al. Improvement of infectious safety and organization of the blood service. Vestnik Nacional'nogo mediko-hirurgicheskogo centra im. N.I. Pirogova. 2007; 2(2): 63-67. (In Russ.)]
26. Жибурт Е.Б., Хамитов Р.Г., Похабов Д.С. и др. Новое в трансфузиологии (на конгрессе Международного общества переливания крови в Кейптауне) // Гематология. Трансфузиология. Восточная Европа. — 2023. — Т.9. — №4. — С.427-434. [Zhiburt EB, Khamitov RG, Pokhabov DS, et al. New in transfusiology (at the Congress of the International Society of Blood Transfusion in Cape Town). Hematology. Transfusiology. Eastern Europe. 2023; 9(4): 427-434. (In Russ.)]
27. Жибурт Е.Б., Шестаков Е.А., Караваев А.В. и др. Предпосылка к посттрансфузионному осложнению // Вестник Национального медико-хирургического центра им. Н.И. Пирогова. — 2010. — Т.5. — №1. — С.84-88. [Zhiburt EB, Shestakov EA, Karavaev AV, et al. Prerequisite for post-transfusion complication. Vestnik Nacional'nogo mediko-hirurgicheskogo centra im. N.I. Pirogova. 2010; 5(1): 84-88. (In Russ.)]
28. Шестаков Е.А., Сухорукова И.И., Клюева Е.А., Жибурт Е.Б. Иногруппная кровь в донорском контейнере // Вестник Национального медико-хирургического центра им. Н.И. Пирогова. — 2010. — Т.5. — №1. — С.109-112. [Shestakov EA, Sukhorukova II, Klyueva EA, Zhiburt EB. Wrong blood groyp in a donor container. Vestnik Nacional'nogo mediko-hirurgicheskogo centra im. N.I. Pirogova. 2010; 5(1): 109-112. (In Russ.)]

ОБЗОРЫ ЛИТЕРАТУРЫ • REVIEWS

СОВРЕМЕННЫЕ ПОДХОДЫ К ЛЕЧЕНИЮ БОЛЬНЫХ АНЕВРИЗМОЙ БРЮШНОЙ АОРТЫ И МУЛЬТИФОКАЛЬНЫМ АТЕРОСКЛЕРОЗОМ

Куранов П.И.*, Дубар Э.А.
ГБУЗ «ГКБ им. С.П. Боткина», Москва

DOI: 10.25881/20728255_2024_19_1_86

Резюме. Широкое распространение мультифокального атеросклероза, фатальные последствия разрыва аневризмы брюшной аорты, а также неблагоприятное течение послеоперационного периода обуславливают разногласия в отношении тактики лечения, последовательности различных этапов хирургического лечения, а также времени проведения хирургического вмешательства. Среди пациентов с аневризмой брюшного отдела аорты наиболее часто встречается атеросклеротическое поражение коронарных артерий или экстракраниальных отделов брахиоцефальных артерий. В связи с отсутствием достаточного количества исследований в отношении тактики ведения и очередности оперативного лечения, общепринятый подход к лечению пациентов с аневризмой брюшной аорты и мультифокальным атеросклерозом до настоящего времени не разработан. Часть авторов предлагают проводить медикаментозную подготовку перед операцией по поводу аневризмы брюшного отдела аорты, а реваскуляризацию каротидного и коронарного бассейнов выполнять вторым этапом; другие считают целесообразным проводить реваскуляризацию миокарда и головного мозга в первую очередь, а оперативного лечение по поводу аневризмы аорты осуществлять позднее. Помимо очередности этапов оперативного лечения больных аневризмой аорты и атеросклерозом различных артериальных бассейнов среди приверженцев второго подхода существуют разногласия по поводу сроков проведения операции на аорте после предшествующей реваскуляризации каротидного или коронарного русла. Также обсуждается возможность одномоментного вмешательства на коронарных артериях и брюшной аорте. Учитывая немногочисленность исследований на предложенную тему, малый размер выборок и разницу в методологии, однозначные выводы относительно оптимального подхода для лечения больных аневризмой брюшной аорты и ишемической болезнью сердца сделать в настоящий момент не представляется возможным. Тем не менее, наиболее перспективной тактикой видится проведение рутинной коронарографии и реваскуляризации миокарда перед оперативным лечением по поводу аневризмы брюшной аорты. Для более дефинитивных выводов требуется проведение дальнейших исследований.

Ключевые слова: аневризма брюшной аорты, мультифокальный атеросклероз, хирургическое лечение, реваскуляризация.

MODERN APPROACHES TO THE TREATMENT OF PATIENTS WITH ABDOMINAL AORTIC ANEURYSM AND MULTIFOCAL ATHEROSCLEROSIS

Kuranov P.I.*, Dubar E.A.
City Clinical Hospital named after S.P. Botkin, Moscow

Abstract. The surgical management of patients with abdominal aortic aneurysm (AAA) and concomitant severe cardiovascular diseases can be tough and are the subject of controversy among cardiovascular surgeons. It has been shown that concomitant lesions increase the morbidity and mortality in a postoperative period among high-risk patients. Due to the lack of clear recommendations regarding the treatment modality and timing of the surgical management are the cause of disagreements between treatment providers. Coronary artery disease (CAD) and carotid artery stenosis (CAS) are common in patients with abdominal aortic aneurysms. In this group patients, aortic cross-clamping may have a detrimental effect on cardiac function and can cause a stroke whereas coronary artery bypass graft surgery before aneurysmectomy (staged operation) carries the risk of the perioperative aneurysm rupture. Some authors advocate performing a staged approach: aortic surgery after thorough preoperative preparation and the second stage is carotid and coronary artery revascularization. Others recommend performing coronary artery and carotid artery revascularization first. In addition to this, there are disagreements about the timing of the aortic surgery as a second stage. Taking into account the risks of the staged approach some authors advocate a combined one-stage approach. This article also summarizes non-standard approaches to the treatment of patients with coexistent AAA and cardiovascular diseases. Due to the small number of articles on this topic, small sample size and various statistical methods in the available studies, it is not possible to propose the most optimal treatment modality. Randomized controlled studies with higher sample sizes should be conducted to determine an optimal treatment.

Keywords: abdominal aortic aneurysm, carotid artery disease, coronary artery disease, surgical treatment, revascularization.

Введение

Аневризма брюшного отдела аорты (АБА) — хирургическая патология, имеющая большую социальную значимость не столько из-за относительно высокой частоты встречаемости, сколько из-за асимптомного течения и манифестации заболевания в виде уже случившихся фатальных осложнений. По данным деперсонифицированного регистра умерших Росстата и базы данных Фонда обязательного медицинского страхования за 2017 г., доля АБА составила 17,6% в мужской и 6,8% в женской смертности от сердечно-сосудистых заболеваний; из числа госпитализаций с диагнозом АБА доля умерших составила 18,0% [1]. При этом заболеваемость АБА составляет в среднем 13,2 человека на 100 000 населения [2]. Приведенные значения можно косвенно сопоставить, например, с данными по раку молочной железы: общая заболеваемость раком молочной железы, являющимся самым распространенным онкологическим заболеванием среди женщин, в развитых странах составляет 27,8 на 100 000 населения [3].

В РФ отсутствует регистр пациентов с аневризмой аорты, поэтому общая заболеваемость патологией может иметь лишь косвенные оценки. В зарубежных публикациях приводятся различные показатели заболеваемости АБА: от 1,3 до 12,5% среди мужского и от 0 до 5,2% среди

* e-mail: Pavlikur@rambler.ru

женского населения [4]. Распространенность патологии увеличивается с возрастом, так в 2010 г. заболеваемость АБА в мире составила 7,9 случаев на 100 000 населения в возрастной группе 40–44 лет, многократно возрастая до 2274 случаев в группе 75–79 лет [5]. Среди мужского населения старше 65 лет заболеваемость АБА достигает 8% [6]. Стоит отметить, что общемировая заболеваемость АБА в настоящее время снижается, что может быть связано с контролем над факторами риска, а именно с программами по снижению курения в различных странах.

В связи с бессимптомным течением АБА часто выявляется инцидентально. Частота случайного обнаружения АБА при проведении компьютерной томографии по поводу других заболеваний по данным Sevil et al., (2022) составила 1,9% [7].

Если говорить о частоте хирургического лечения, по данным швейцарской федеральной статистической службы за 2009–2018 гг., оперативное лечение по поводу АБА без признаков разрыва в стационарах проводилось с частотой 19,6 на 100 000 мужчин и 2,6 на 100 000 женщин [8].

Пациенты с АБА, как правило, коморбидны: наиболее часто среди сопутствующих заболеваний встречается артериальная гипертензия (69%), ИБС (33%), другие кардиальные патологии (32%), хроническая болезнь почек (20%) [2].

Поскольку АБА этиологически является следствием атеросклеротического поражения стенки аорты, большая доля пациентов характеризуется сочетанием АБА с поражением других сосудистых бассейнов. Показано, что наличие ИБС является предиктором выявления АБА, увеличивая ее вероятность более чем в 2 раза. Распространенность АБА среди пациентов с ангиографически подтвержденным атеросклерозом коронарных артерий составляет 9,5%. При этом распространенность АБА среди пациентов, со значимым коронарным поражением значительно выше и составляет 11,4% [9].

Распространенность АБА среди пациентов с ИБС и с поражениями других сосудистых бассейнов сопоставима: среди больных с заболеваниями периферических артерий (ЗПА) АБА встречается у 6,5%, среди больных цереброваскулярными заболеваниями (ЦВБ), в число которых входят транзиторная ишемическая атака, инсульт, атеросклеротическое поражение экстракраниальных отделов брахиоцефальных артерий — 6,5% [10].

В популяции пациентов с АБА бессимптомная ИБС наблюдается у 61% пациентов, при этом у 31% требуется реваскуляризация миокарда. Асимптомное поражение брахиоцефальных артерий встречается у 53% пациентов с АБА [11]. На выборке больных АБА в размере 740 пациентов показано, что гемодинамически значимое поражение каротидного бассейна наблюдается у 10,8% [12].

Высокая распространенность поражения различных артериальных бассейнов совместно с АБА подчеркивает актуальность проблемы разработки подходов к лечению этой категории пациентов.

Особенности периоперационного ведения пациентов с АБА и мультифокальным атеросклерозом

Риск больших сердечно-сосудистых событий увеличивается в связи с любой сосудистой операцией. Так, для плановой «открытой» хирургии АБА риск острого инфаркта миокарда (ИМ) в 6,7 раз выше по сравнению с каротидной эндартерэктомией. Эндопротезирование аорты увеличивает риск ОИМ не так значительно, тем не менее, значения на 20% больше, чем в случае каротидной эндартерэктомии. В исследовании Vascular Quality Initiative Cardiac Risk Index, включили 88 791 пациента после сосудистих операций. Были рассчитаны риски послеоперационого инфаркта миокарда у пациентов, перенесших открытое вмешательство по поводу АБА в зависимости от наличия сопутствующего поражения артерий коронарного русла. Среди больных после резекции АБА 4,8% перенесли острый инфаркт миокарда. При оценке вклада ИБС было показано, что наличие симптомного поражения коронарных артерий увеличивает риск развития инфаркта миокарда после операции почти в 2 раза [13].

При этом наличие сопутствующего атеросклеротического поражения других сосудистых бассейнов осложняет периоперационное ведение пациентов с АБА и ухудшает исходы лечения больных. Согласно данным Crawford et al. 5-летняя выживаемость больных после оперативного лечения по поводу АБА у пациентов без сопутствующей ИБС составляла 84%, а у пациентов с ИБС — всего 54% [14].

В рамках крупнейшего рандомизированного исследования EVAR-1 было показано, что ИБС является фактором, определяющим летальный исход у пациентов с АБА после оперативного лечения. Поражение коронарных артерий являлось причиной смерти у 15% больных после эндопротезирования аорты и в 9% — после открытой операции по поводу АБА в раннем периоде (до 6 месяцев после операции). При этом доля ИБС как причины смерти у пациентов с АБА с течением времени возрастает, достигая 27% и 25%, соответственно, (при открытом и эндоваскулярном лечении) в период с 6 месяцев до 4 лет наблюдения после операции [15].

Ишемию миокарда при открытом оперативном лечении по поводу АБА может провоцировать пережатие аорты, после которого резко возрастает общее периферическое сопротивление сосудов и систолическое АД, а значит и постнагрузка на левый желудочек, что и может провоцировать значимую ишемию миокарда при наличии коронарного поражения [16].

В литературе предпринята попытка оценить время и причины развития ИМ с помощью лабораторных показателей. В частности, при оценке ишемии миокарда путем исследования уровней тропонина I у пациентов, после открытого оперативного лечения АБА, наблюдали развитие ИМ двух вариантов: раннего, сопровождающегося коротким (до 24 часов после операции) повышением тропонина I и встречающегося у 2% больных, и у 3% больных отложенного — с повышением тропонина I в сроки

более 24 часов после операции по поводу АБА. Оба типа характеризуются схожей смертностью [17]. В настоящий момент считается, что наиболее частым механизмом развития ИМ является несоответствие между доставкой и потреблением кислорода, что приводит к ИМ 2 типа [18]. К описанному дисбалансу между потреблением и доставкой кислорода после оперативного лечения чаще всего приводит тахикардия. Показано, что у пациентов с гемодинамически значимым поражением коронарных артерий низкий порог ишемии миокарда, поэтому значения ЧСС выше 80 уд./мин. могут приводить к пролонгированной ишемии и ИМ. С учетом исходно низкого порога, ишемия миокарда у пациентов с ИБС часто усугубляется в послеоперационном периоде также в связи с гипотонией в результате гиповолемии, кровотечения или системной вазодилатации, а также при наличии анемии, гипертензии и гипоксемии [19].

Таким образом, ишемическое повреждение и ИМ у пациентов во время и после оперативного лечения АБА имеют множество причин, связанных как с пережатием аорты, так и с оперативным лечением как таковым.

Помимо поражения коронарного бассейна значимое влияние на прогноз хирургического лечения АБА оказывают и цереброваскулярная патология, и атеросклеротическое поражение периферических артерий. При сравнении результатов эндопротезирования и открытого вмешательства по поводу АБА наибольшая смертность наблюдалась в руппе больных с сопутствующим ЗПА [20].

Вопросы выбора подходов к лечению пациентов с мультифокальным атеросклерозом и АБА в настоящий момент приобретают большую значимость для хирургов и требуют разработки алгоритмов выбора тактики, применимой для использования широкой аудиторией врачей-сердечно-сосудистых хирургов.

Оценка кардиальных рисков у больных с АБА

Учитывая атеросклеротическую этиологию АБА и пожилой возраст пациентов, сочетание АБА и мультифокального атеросклероза является частой клинической ситуацией, однако далеко не все подобные больные идентифицируются на этапе поступления в стационар. В связи с этим встает вопрос о необходимости проведения исследований у пациентов с АБА для выявления поражения коронарных артерий, брахиоцефальных сосудов или периферического сосудистого русла.

Среди наиболее информативных неинвазивных методов оценки кардиальной патологии в настоящий момент можно отметить стресс-эхокардиографию. Однако применение данного метода не показало достаточной эффективности в стратификации больных с АБА и выявлении коронарной патологии. Так, Ponukumati и et al. изучили влияние проведения стресс-эхокардиографии перед оперативным лечением АБА на результаты операции у более 32 тыс. больных. В полученных данных не было выявлено взаимосвязи между частотой проведения стресс-ЭхоКГ и больших сердечно-сосудистых событий [21]. Аналогичные результаты были получены Columbo et al., изучивших 43,4 тыс. пациентов после эндопротезирования аорты и 8,9 тыс. пациентов после открытого вмешательства. Показано, что в клиниках, использовавших стресс-ЭхоКГ часто, количество больших сердечно-сосудистых событий было выше, чем в тех, где исследование применялось редко, а смертность в течение одного года не отличалась [22]. Таким образом, несмотря на неинвазивную методику выполнения, стресс-эхокардиографию нельзя назвать оптимальным методом оценки рисков среди больных АБА в предоперационном периоде.

Относительно новым методом в диагностике коронарного поражения является однофотонная эмиссионная компьютерная томография (ОФЭКТ). В исследовании CARP (Coronary Artery Revascularization Prophylaxis) были отобраны пациенты, которым планировали операции на аорте по поводу аневризмы или перемежающейся хромоты и у которых диагностировали ишемию миокарда по данным ОФЭКТ. Пациентов распределили по группам с профилактической реваскуляризацией миокарда и без нее. Показано, что при использовании ОФЭКТ, в качестве метода верификации ишемии, невыполнение реваскуляризации миокарда при наличии показаний к ней до вмешательства на аорте, является предиктором смерти и риска возникновения инфаркта миокарда [23].

В рекомендациях Общества сосудистых хирургов по лечению больных с АБА от 2018 г. для определения кардиальных рисков первым этапом рекомендована клиническая оценка в сочетании с расчетом так называемых метаболических эквивалентов, которые позволяют определить показания для дальнейшего обследования, «фильтруя» тем самым пациентов с низким кардиальным риском [24]. Подобная клиническая оценка должна была позволить избежать проведения рутинной коронарографии, однако сравнение результатов выборочной и рутинной коронарографии в настоящий момент ограничено.

Общепризнанно, что проведение коронарографии является «золотым стандартом» верификации поражения коронарных артерий. По мнению большинства исследователей, даже при проведении неинвазивных тестов, коронарография является необходимой для финальной верификации коронарного атеросклероза, что и обуславливает ее применение при определении показаний к реваскуляризации миокарда в большинстве приведенных в данной статье исследований.

С развитием КТ появилась возможность проведения КТ-коронарографии, однако данная методика пока что не способна быть такой же информативной, как традиционная коронарография, несмотря на более низкую частоту ассоциированных с процедурой осложнений [25].

Этапная тактика лечения пациентов с АБА и сочетанным поражением коронарного русла

Немногочисленные исследования посвящены результатам лечения пациентов с АБА с проведением ре-

васкуляризации миокарда вторым этапом оперативного лечения. Одно из таких проспективных исследований от 2020 г. включило 239 пациентов, которые были разделены на 3 группы — без коронарного поражения, с незначимым коронарным поражением и с тяжелым стенозированием коронарного русла. Для определения показаний к реваскуляризации миокарда пациентам проводили исследование фракционного резерва кровотока или визуализацию стресс-миокардиальной перфузии. При наличии показаний реваскуляризацию миокарда проводили вторым этапом. При анализе результатов в группах оказалось, что больные с поражением коронарных артерий при подобном подходе все же характеризуются более высокой частотой больших сердечно-сосудистых и церебральных событий. Таким образом, выполнение коронарной реваскуляризации после вмешательства на аорте не позволило улучшить результаты лечения у пациентов с АБА и сопутствующей ИБС [26].

Стоит отметить, что с учетом дизайна исследования, подобные результаты могут свидетельствовать как о несостоятельности подхода, при котором реваскуляризация миокарда проводится вторым этапом, так и о несостоятельности выбранных методов определения показаний, требующих дополнительных исследований.

Проведение коронарной реваскуляризации первым этапом в хирургическом лечении пациентов с АБА по заключению немногочисленных публикаций также вызывает вопросы.

Ниже приведены наиболее крупные исследования, результаты которых говорят против проведения реваскуляризации миокарда первым этапом, до проведения вмешательства по поводу АБА.

В рандомизированном исследовании CARP (Coronary Artery Revascularization Prophylaxis) исследовали пациентов с ИБС, которым выполняли операции на брюшной аорте по поводу аневризмы или синдрома Лериша. Пациенты со стенозами коронарных артерий 70% и более были рандомизированы в группы, в одной из которых превентивно реваскуляризировали миокард, а в другой — нет. Показания к реваскуляризации миокарда при этом определяли по результатам коронарографии. Стоит отметить, что хотя в исследовании коронарографию проводили всем пациентам, она не была рутинной: больных исключали из исследования в случае минимальных кардиальных рисков, которые по мнению авторов не оправдывали проведение коронарографии. В результате среди 510 пациентов не было выявлено преимуществ превентивной реваскуляризации миокарда ни с точки зрения отдаленной выживаемости, ни с точки зрения непосредственных результатов лечения [27].

Схожие результаты были получены в рандомизированном клиническом исследовании McFalls et al., включающем 5859 пациентов, которым выполняли операции по поводу АБА или атеросклеротического поражения артерий нижних конечностей. Определение показаний к коронарной реваскуляризациип проводили с помощью коронарографии, которую выполняли при наличии клинических проявлений ИБС и признаков миокардиальной ишемии по данным стресс-ЭхоКГ. Показано, что превентивная реваскуляризация миокарда не изменяет отдаленные результаты лечения пациентов [28].

Вышеуказанные исследования имеют ограничения, а именно: для исследования CARP это критерии включения и исключения, фактически устраняющие асимптомных пациентов из анализа, а для исследования McFalls et al. — методы верификации ишемии миокарда. Так, результаты исследования McFalls et al. могут свидетельствовать не столько о несостоятельности проведения превентивной реваскуляризации миокарда, сколько о ненадежности использованных методов верификации миокардиальной ишемии, в частности ЭхоКГ и других неинвазивных методов.

В 2009 г. опубликованы рекомендации Европейского общества кардиологии (ЕОК), в которых предлагали проводить сугубо медикаментозную профилактику кардиальных осложнений с использованием бета-блокаторов, иАПФ и статинов в качестве предоперационной подготовки с сокращением показаний для превентивной реваскуляризации миокарда перед сосудистыми операциями [29].

Если говорить о реваскуляризации миокарда в объеме стентирования коронарных артерий, то в этом случае открытое оперативное лечение АБА должно быть отложено в связи с необходимостью проведения усиленной антиагрегантной терапии, являющейся препятствием для отрытой сосудистой операции. Исключить необходимость прерывания двойной антиагрегантной терапии в первые 6 месяцев после коронарного стентирования может позволить проведение эндоваскулярного лечения АБА [24]. Тем не менее, впоследствии проведенные проспективные исследования, показали неудовлетворительные исходы при подобных нехирургических подходах. В частности, проспективное рандомизированное исследование Monaco et al. на популяции пациентов с ЗПА, показало более высокую выживаемость пациентов при проведении скрининговой коронарографии по сравнению с группой, где коронарографию предоперационно проводили только, полагаясь на результаты неинвазивных методов инструментального обследования [30].

Результаты ретроспективных исследований среди российских исследователей, также указывают на преимущество выполнения рутинной коронарографии. Сумин и соавт. продемонстрировали более низкую летальность при рутинном проведении коронарографии (2,33% и 10,53%, соответственно [31]. Рекомендации Европейского общества кардиологов не учитывают различия в исходах и прогнозе для пациентов, подвергающихся различным сосудистым операциям, тогда как эти различия присутствуют. В частности, как было сказано выше, при открытой операции по поводу АБА риск ОИМ в 6,7 раз выше по сравнению с каротидной эндартерэктомией [13].

По данным Sasaki et al., при выполнении рутинной коронарографии с возможной предварительной реваскуляризацией миокарда перед оперативным лечением по поводу АБА значимое поражение коронарного русла было отмечено у 47% пациентов. При подобном подходе выживаемость пациентов с и без ИБС после оперативного лечения АБА в долгосрочной перспективе не отличалась [32]. Таким образом, тактика превентивной реваскуляризации миокарда позволяет «уравнять» исходы пациентов вне зависимости от сопутствующего поражения коронарных артерий.

Аналогичные результаты были получены для более узкой группы пациентов при эндопротезировании аорты в ретроспективном исследовании Mannacio et al., включившем более 2000 пациентов. Всем пациентам выполняли коронарографию в предоперационном периоде. В последующем у 40,7% выполнили коронарное стентирование. При подобном подходе смертность и частота неблагоприятных кардиальных событий оказались сопоставимы в группах с тяжелым поражением коронарных артерий и без него [33].

Если говорить о российской практике, то Аракелян и соавт. указывает на необходимость оценки кардиального статуса у пациентов с АБА перед оперативным лечением. При этом вышеупомянутую оценку предлагается проводить с помощью скрининговой коронарографии [34]. Казанчян и соавт., как и в случае с поражением экстракраниальных отделов брахиоцефальных артерий, предлагают в первую очередь коррекцию коронарного кровотока у пациентов с АБА и ИБС При этом после выполнения коронарного шунтирования (КШ) авторы рекомендуют выполнять оперативное лечение по поводу АБА не ранее чем через 2 месяца [35]. Однако в отличие от коронарного стентирования, реваскуляризация миокарда в объеме КШ характеризуется значительно более высокой летальностью среди пациентов пожилого возраста по сравнению с молодыми больными. Поэтому в российской практике с осторожностью относятся к выполнению превентивного КШ у пожилых пациентов и прибегают к нему лишь в случае нестабильного течения ИБС [36].

Относительно сроков выполнения вмешательства на АБА после реваскуляризации миокарда Аракелян и соавт. рекомендуют перерыв между этапами в 3,61±2,8 мес. На выборке 100 пациентов при подобном подходе были получены низкие цифры госпитальной смертности (2%) [37].

Тем не менее, по данным Blackbourne et al. летальность больных возрастает при отсрочке второго этапа оперативного лечения на срок более 2 недель за счет риска разрыва АБА [38].

Одномоментная тактика лечения пациентов с АБА и сочетанным поражением коронарного русла

Этапное лечение пациентов имеет недостатки, связанные с удлинением периода реабилитации пациента, а также с отсрочкой оперативного лечения, вынесенного на второй этап, что может быть ассоциировано с развитием осложнений. В связи с этим в литературе встречаются случаи одномоментного вмешательства на коронарных артериях и АБА.

Если говорить о прогнозе пациентов после подобных одномоментных хирургических операций, то смертность и частота осложнений у данной категории больных по данным нескольких ретроспективных исследований сохраняются в аналогичных пределах. Spanos et al. провели поиск статей в базах Pubmed, Cochrane и Embase в период с 1994 по 2012 гг. и выявили 12 исследований, суммарно включивших 256 пациентов, которым выполнили одномоментно КШ и резекцию АБА. 30-дневная смертность после вмешательства составила 7,8% [39].

По данным Wiliams et al. Среди 369 пациентов, которым одномоментно выполнили КШ и резекциию АБА, у 14% возникли сердечно-сосудистые осложения и у 6% — наблюдали дыхательную недостаточность в послеоперационном периоде, и у 7% — острую почечную недостаточность [40].

Предложены различные техники выполнения резекции АБА после КШ. Предлагают осуществлять резекцию АБА как после отключения ИК и нейтрализации гепарина, так и непосредственно на параллельном ИК, с целью защиты висцеральных органов и поддержки миокарда в момент пережатия аорты и снятия зажима с нее. Также возможно в некоторых случаях проведение резекции АБА до подключения ИК [41].

Стоит отметить, что в вышеперечисленных исследованиях рассматривали пациентов после одномоментных открытых вмешательств. В современных же реалиях в рамках оперативного лечения АБА широко применяются и эндоваскулярные технологии. При этом эндопротезирование брюшной аорты, как было сказано выше, ассоциировано с более низким риском периоперативных кардиальных осложнений, а значит одномоментное проведение реваскуляризации миокарда и эндопротезирования аорты может иметь лучшие исходы, чем в случае открытой резекции АБА. Тем не менее, в литературе описано лишь несколько подобных клинических случаев [42], что не позволяет оценить результаты в должной мере.

Также стоит отметить, что при принятии решения о проведении этапного или одномоментного вмешательства необходимо учитывать конкретную клиническую ситуацию. Об этом упоминают российские авторы, в частности, Катынов и соавт. [43]. Осложненное течение аневризмы в сочетании со стволовым поражением коронарных артерий не дает возможности безопасно отсрочить ни один из этапов и может потребовать одномоментного вмешательства или двухэтапной срочной коррекции.

Чарчан и соавт. рассматривают этапные вмешательства как более безопасные в случае старшего возраста пациентов с мультифокальным атеросклерозом из-за лимитированных резервных возможностей. Авторы также указывают на преимущества эндоваскулярного лечения в данной клинической ситуации [44].

Отдельные авторы приводят единичные клинические случаи с применением авторских методик хирургического лечения больных с коронарным поражением и АБА.

Gurer et al. представили наблюдение одномоментного протезирования брюшной аорты лапаротомным доступом и трансдиафрагмальным шунтированием правой коронарной артерии на работающем сердце с использованием правой желудочно-сальниковой артерии [45].

Зотиков и соавт. предложили накладывать временный подмышечно-бедренный шунт для уменьшения нагрузки на миокард при пережатии аорты [46]. При этом авторы также предлагают в первую очередь формировать левый дистальный анастомоз бифуркационного протеза для снижения общего времени пережатия аорты.

Заключение

Рутинное проведение коронарографии с последующей реваскуляризацией миокарда перед оперативным лечением АБА по результатам немногочисленных гетерогенных исследований с различным дизайном может оказаться наиболее оптимальным подходом для улучшения исходов больных и повышения выживаемости. Проведение одномоментных вмешательств также может быть оправдано в отдельных клинических ситуациях, однако в связи с немногочисленными исследованиями по данному вопросу нет возможности выявить когорты пациентов, которые будут получать от одномоментного вмешательства на коронарных артериях и брюшной аорте максимальное преимущество. Отдельные авторские методики также требуют верификации и определения их роли в лечении больных АБА и сопутствующей ИБС.

Авторы заявляют об отсутствии конфликта интересов (The authors declare no conflict of interest).

ЛИТЕРАТУРА/REFERENCES

1. Зубко А.В. Смертность от аневризмы брюшной аорты // Инновации в науке. — 2017. — Т.11. — №72. — С.18-21. [Zubko AV. Smertnost` ot anevrizmy` bryushnoj aorty`. Innovacii v nauke. 2017; 11(72): 18-21. (In Russ.)]
2. Kühnl A, Erk A, Trenner M, Salvermoser M, Schmid V, Eckstein HH. Incidence, Treatment and Mortality in Patients with Abdominal Aortic Aneurysms. Dtsch Arztebl Int. 2017; 114(22-23): 391-398. doi:10.3238/arztebl.2017.0391.
3. Łukasiewicz S, Czeczelewski M, Forma A, Baj J, Sitarz R, Stanisławek A. Breast Cancer-Epidemiology, Risk Factors, Classification, Prognostic Markers, and Current Treatment Strategies-An Updated Review. Cancers (Basel). 2021; 13(17): 4287. doi: 10.3390/cancers13174287.
4. Altobelli E, Rapacchietta L, Profeta VF, Fagnano R. Risk Factors for Abdominal Aortic Aneurysm in Population-Based Studies: A Systematic Review and Meta-Analysis. Int J Environ Res Public Health. 2018; 15(12): 2805. doi:10.3390/ijerph15122805.
5. Sampson UK, Norman PE, Fowkes FG, et al. Estimation of global and regional incidence and prevalence of abdominal aortic aneurysms 1990 to 2010. Glob Heart. 2014; 9(1): 159-170. doi:10.1016/j.gheart.2013.12.009.
6. Nordon IM, Hinchliffe RJ, Loftus IM, Thompson MM. Pathophysiology and epidemiology of abdominal aortic aneurysms. Nat Rev Cardiol. 2011; 8(2): 92-102. doi:10.1038/nrcardio.2010.180.
7. Sevil FC, Tort M, Özer Gökaslan Ç, Sevil H, Becit N. Incidence, follow-up and outcomes of incidental abdominal aortic aneurysms in computed tomography. Interact Cardiovasc Thorac Surg. 2022; 34(4): 645-651. doi:10.1093/icvts/ivab319.
8. Meuli L, Menges AL, Steigmiller K, et al. Hospital incidence and mortality of patients treated for abdominal aortic aneurysms in Switzerland — a secondary analysis of Swiss DRG statistics data. Swiss Med Wkly. 2022; 152: w30191. doi: 10.4414/smw.2022.w30191.
9. Hernesniemi JA, Vänni V, Hakala T. The prevalence of abdominal aortic aneurysm is consistently high among patients with coronary artery disease. J Vasc Surg. 2015; 62(1): 232-240. e3. doi: 10.1016/j.jvs.2015.02.037.
10. Kurvers HA, van der Graaf Y, Blankensteijn JD, Visseren FL, Eikelboom B; SMART Study Group. Screening for asymptomatic internal carotid artery stenosis and aneurysm of the abdominal aorta: comparing the yield between patients with manifest atherosclerosis and patients with risk factors for atherosclerosis only. J Vasc Surg. 2003; 37(6): 1226-1233. doi: 10.1016/s0741-5214(02)75140-9.
11. Marsico F, Giugliano G, Ruggiero D, et al. Prevalence and severity of asymptomatic coronary and carotid artery disease in patients with abdominal aortic aneurysm. Angiology. 2015; 66(4): 360-364. doi: 10.1177/0003319714540319.
12. Vranes M, Davidovic L, Vasic D, Radmili O. Coexistence of internal carotid artery stenosis in patients with abdominal aortic aneurysm. Korean Circ J. 2013; 43(8): 550-556. doi: 10.4070/kcj.2013.43.8.550.
13. Bertges DJ, Neal D, Schanzer A, et al. The Vascular Quality Initiative Cardiac Risk Index for prediction of myocardial infarction after vascular surgery. J Vasc Surg. 2016; 64(5): 1411-1421. e4. doi: 10.1016/j.jvs.2016.04.045.
14. Crawford ES, Saleh SA, Babb JW 3rd, Glaeser DH, Vaccaro PS, Silvers A. Infrarenal abdominal aortic aneurysm: factors influencing survival after operation performed over a 25-year period. Ann Surg. 1981; 193(6): 699-709. doi: 10.1097/00000658-198106000-00005.
15. Patel R, Sweeting MJ, Powell JT, Greenhalgh RM; EVAR trial investigators. Endovascular versus open repair of abdominal aortic aneurysm in 15-years' follow-up of the UK endovascular aneurysm repair trial 1 (EVAR trial 1): a randomised controlled trial. Lancet. 2016; 388(10058): 2366-2374. doi: 10.1016/S0140-6736(16)31135-7.
16. Falk JL, Rackow EC, Blumenberg R, Gelfand M, Fein IA. Hemodynamic and metabolic effects of abdominal aortic crossclamping. Am J Surg. 1981; 142(2): 174-177. doi: 10.1016/0002-9610(81)90270-1.
17. Le Manach Y, Perel A, Coriat P, Godet G, Bertrand M, Riou B. Early and delayed myocardial infarction after abdominal aortic surgery. Anesthesiology. 2005; 102(5): 885-891. doi: 10.1097/00000542-200505000-00004.
18. De Freitas S, Hicks CW, Mouton R, et al. Effects of Ischemic Preconditioning on Abdominal Aortic Aneurysm Repair: A Systematic Review and Meta-analysis. J Surg Res. 2019; 235: 340-349. doi: 10.1016/j.jss.2018.09.049.
19. Landesberg G, Beattie WS, Mosseri M, Jaffe AS, Alpert JS. Perioperative myocardial infarction. Circulation. 2009; 119(22): 2936-2944. doi: 10.1161/CIRCULATIONAHA.108.828228.
20. Powell JT, Sweeting MJ, Ulug P, et al. Meta-analysis of individual-patient data from EVAR-1, DREAM, OVER and ACE trials comparing outcomes of endovascular or open repair for abdominal aortic aneurysm over 5 years [published correction appears in Br J Surg. 2018; 105(9): 1222.
21. Ponukumati AS, Columbo JA, Suckow BD, et al. The financial implications of cardiac stress testing prior to abdominal aortic aneurysm repair. Vasc Med. 2022; 27(5): 469-475. doi:10.1177/1358863X221112180.
22. Columbo JA, Demsas F, Wanken ZJ, et al. Stress testing before abdominal aortic aneurysm repair does not lead to a reduction in perioperative cardiac events. J Vasc Surg. 2021; 74(3): 694-700. doi: 10.1016/j.jvs.2021.02.032.
23. Garcia S, Rider JE, Moritz TE, et al. Preoperative coronary artery revascularization and long-term outcomes following abdominal aortic vascular surgery in patients with abnormal myocardial perfusion scans: a subgroup analysis of the coronary artery revascularization prophylaxis trial. Catheter Cardiovasc Interv. 2011; 77(1): 134-141. doi: 10.1002/ccd.22699.
24. Chaikof EL, Dalman RL, Eskandari MK, et al. The Society for Vascular Surgery practice guidelines on the care of patients with an abdominal aortic aneurysm. J Vasc Surg. 2018; 67(1): 2-77. e2. doi:10.1016/j.jvs.2017.10.044.
25. Gibbons RJ. CT or Invasive Coronary Angiography in Stable Chest Pain. N Engl J Med. 2022; 387(4): 378. doi: 10.1056/NEJMc2206973.
26. Watanabe K, Watanabe T, Otaki Y, et al. Impact of pre-operative coronary artery disease on the clinical outcomes of patients with aortic aneurysms. Heart Vessels. 2021; 36(3): 308-314. doi: 10.1007/s00380-020-01700-2.
27. Santilli SM. The Coronary Artery Revascularization Prophylaxis (CARP) Trial: results and remaining controversies. Perspect Vasc Surg Endovasc

Ther. 2006; 18(4): 282-285. doi: 10.1177/1531003506295144.
28. McFalls EO, Ward HB, Moritz TE, et al. Coronary-artery revascularization before elective major vascular surgery. N Engl J Med. 2004; 351(27): 2795-2804. doi: 10.1056/NEJMoa041905.
29. Комитет экспертов всероссийского научного общества кардиологов. Прогнозирование и профилактика кардиальных осложнений внесердечных хирургических вмешательств // Кардиоваскулярная терапия и профилактика, приложение 3. — 2011. — Т.10. — №6. [Komitet ekspertov vserossijskogo nauchnogo obshchestva kardiologov. Prognozirovanie i profilaktika kardial'nyh oslozhnenij vneserdechnyh hirurgicheskih vmeshatel'stv. Kardiovaskulyarnaya terapiya i profilaktika, prilozhenie 3. 2011; 10(6). (In Russ.)]
30. Monaco M, Stassano P, Di Tommaso L, et al. Systematic strategy of prophylactic coronary angiography improves long-term outcome after major vascular surgery in medium- to high-risk patients: a prospective, randomized study. J Am Coll Cardiol. 2009; 54(11): 989-996. doi: 10.1016/j.jacc.2009.05.041.
31. Сумин А.Н., Корок Е.В., Панфилов С.Д. и др. Превентивная реваскуляризация миокарда перед операциями на брюшной аорты: отдаленные результаты // Российский кардиологический журнал. — 2013. –№6. — С.11-16. [Sumin AN, Korok EV, Panfilov SD, et al. Preventivnaya revaskulyarizaciya miokarda pered operaciyami na bryushnoj aorty: otdalennye rezul'taty. Rossijskij kardiologicheskij zhurnal. 2013; 6: 11-16. (In Russ.)]
32. Sasaki Y, Isobe F, Kinugasa S, et al. Influence of coronary artery disease on operative mortality and long-term survival after abdominal aortic aneurysm repair. Surg Today. 2004; 34(4): 313-317. doi: 10.1007/s00595-003-2708-y.
33. Mannacio VA, Mannacio L, Antignano A, et al. Status of coronary disease and results from early endovascular aneurysm repair after preventive percutaneous coronary revascularization. J Card Surg. 2021; 36(3): 834-840. doi: 10.1111/jocs.15305.
34. Аракелян В.С., Жане А.К., Гидаспов Н.А.. Распространенность кардиальных факторов риска у пациентов с аневризмой брюшной аорты // Атеротромбоз. — 2019. — Т.1. — С.138-147. [Arakelyan VS, Jane AR, Gidaspov NA. Prevalence of cardiac risk factors in patients with abdominal aortic aneurysm. Aterotromboz. 2019; 1: 138-147. (In Russ.)]
35. Казанчян П.О., Сотников П.Г., Козорин М.Г., Ларьков Р.Н. Хирургическое лечение мультифокальных поражений с нарушением кровообращения в нескольких артериальных бассейнах // Грудная и сердечно-сосудистая хирургия. — 2013. — Т.55. — №4. — С.31-38. [Kazanchyan PO, Sotnikov PG, Kozorin MG, Lar'kov RN. Surgical treatment of multifocal lesions in impaired blood circulation of several arterial territories. Grudnaia i serdechno-sosudistaia khirurgiia. 2013; 55(4); 31-38. (In Russ.)]
36. Аракелян В.С., Чемурзиев Г. М., Ширинбек О. Аневризмы брюшной аорты с сочетанным поражением коронарных и сонных артерий // Бюллетень НЦССХ им. А.Н. Бакулева РАМН. — 2008. — Т.9. — №6. — С.19-26. [Arakelyan VS, Chemurziev GM, Shirinbek O. Abdominal aneurysms with associated injuries of coronary and carotid arteries. Annals Bakulev CVSC RAMS. 2008; 9(6); 19-26. (In Russ.)]
37. Аракелян, В.С., Жане, А.К., Гидаспов, Н.А., Куличков, П.П., Бортникова Н. В. Распространенность кардиальных факторов риска у пациентов с аневризмой брюшной аорты // Атеротромбоз. — 2019. — №1. — С.138-147. [Arakelyan VS, Jane AR, Gidaspov NA, Kulichkov PP, Bortnikova NV. Prevalence of cardiac risk factors in patients with abdominal aortic aneurysm. Aterotromboz. 2019; 1: 138-147. (In Russ.)]
38. Blackbourne LH, Tribble CG, Langenburg SE, et al. Optimal timing of abdominal aortic aneurysm repair after coronary artery revascularization. Ann Surg. 1994; 219(6): 693-698. doi: 10.1097/00000658-199406000-00013.
39. Spanos K, Saleptsis V, Karathanos C, Rousas N, Athanasoulas A, Giannoukas AD. Combined coronary artery bypass grafting and open abdominal aortic aneurysm repair is a reasonable treatment approach: a systematic review. Angiology. 2014; 65(7): 563-567. doi: 10.1177/0003319713504819.
40. Williams AM, Watson J, Mansour MA, Sugiyama GT. Combined Coronary Artery Bypass Grafting and Abdominal Aortic Aneurysm Repair: Presentation of 3 Cases and a Review of the Literature. Ann Vasc Surg. 2016; 30: 321-330. doi: 10.1016/j.avsg.2015.06.072.
41. Tien TQ, Bang HT, Cuong LT, An NT. Simultaneous endovascular repair for abdominal aortic aneurysm and coronary artery bypass grafting in an octogenarian: A case report. Int J Surg Case Rep. 2020; 66: 72-75. doi: 10.1016/j.ijscr.2019.11.036.
42. Kawarai S, Yaginuma GY, Abe K. A Case of Simultaneous Endovascular Aneurysmal Repair (EVAR) and Coronary Artery Bypass Grafting (CABG). Ann Vasc Dis. 2012; 5(4): 445-448. doi: 10.3400/avd.cr.12.00034.
43. Катынов В.В., Логинов О.Е., Кордатов П.Н., Максимов А.Л., Рязанов М.В., Чеботарь Е.В., Иванов Л.Н. Оптимизация хирургического лечения аневризм брюшной аорты в сочетании с ишемической болезнью сердца // Соврем. технол. мед. — 2013. — Т.5. — №3. — С.63-68. [Katynov VV, Maksimov AL, Loginov OE, Kordatov PN, Ryazanov MV, Chebotar EY, Ivanov LN. Optimizaciya xirurgicheskogo lecheniya anevrizm bryushnoj aorty` v sochetanii s ishemicheskoj bolezn`yu serdcza. Sovrem. texnol. med. 2013; 5(3): 63-68. (In Russ.)]
44. Чарчян Э.Р., Степаненко А.Б., Генс А. П. Тактика лечения больных с аневризмами брюшной аорты в сочетании с ишемической болезнью сердца при мультифокальном атеросклерозе // Кардиология. — 2014. — Т.3. — С.37. [Charchan ER, Stepanenko AB, Gens AP. Clinical management of patients with abdominal aortic aneurysms combined with coronary artery disease and multifocal atherosclerosis. Kardiologiia. 2019; 1: 138-147. (In Russ.)]
45. Gürer O, Haberal I, Ozsoy D. Combined transdiaphragmatic off-pump and minimally invasive coronary artery bypass with right gastroepiploic artery and abdominal aortic aneurysm repair. Am J Case Rep. 2013; 14: 333-336. doi: 10.12659/AJCR.889317.
46. Зотиков А.Е., Ильин С.С., Харазов А.Ф. Методика резекции и протезирования брюшной аорты у больных с аневризмами инфраренального отдела аорты и тяжелой сопутствующей коронарной патологией // Атеротромбоз. — 2019. — №1. — С.115-120. [Zotikov AE, Ilyin SS, Kharazov AF, Maryan DI, Kozhanova AV. A method of resection and replacement of the abdominal aorta in patients with infrarenal abdominal aortic aneurysms and severe comorbid coronary pathology. Aterotromboz. 2019; 1: 115-120. (In Russ.)]

КОМПЛЕКСНЫЙ ПОДХОД К ДИАГНОСТИКЕ ИШЕМИЧЕСКОЙ БОЛЕЗНИ СЕРДЦА В МОЛОДОМ ВОЗРАСТЕ

Белида А.И.[1], Тихомирова А.Д.[2], Кипина Е.Г.[2], Цурикова Е.А.* [3], Шорина К.Н.[4]

[1] *ФГАОУ ВО «Первый Московский государственный медицинский университет им. И.М. Сеченова», Москва*
[2] *ФГБОУ ВО «Северо-Западный государственный медицинский университет им. И.И. Мечникова», Санкт-Петербург*
[3] *ФГБОУ ВО «Калужский государственный университет им. К.Э. Циолковского», Калуга*
[4] *ФГАОУ ВО «Российский национальный исследовательский медицинский университет им. Н.И. Пирогова», Москва*

DOI: 10.25881/20728255_2024_19_1_93

Резюме. Цель. Анализ современных методов диагностики ИБС у молодых пациентов, а также оценка эффективности и безопасности применения неинвазивных технологий визуализации сердца. Работа направлена на выявление оптимальных подходов к диагностике, способных улучшить прогноз и качество жизни данной категории пациентов.

Материалы и методы. Анализ литературы, сравнительный анализ и синтез данных по новейшим диагностическим технологиям. Особое внимание уделено коронарной компьютерной томографии ангиографии (КТ-ангиография) и МРТ, в сравнении с традиционными методами, такими как ЭКГ и пробы на нагрузку.

Результаты. КТ-ангиография и МРТ обладают высокой диагностической ценностью, особенно в случаях атипичного течения ИБС у молодых пациентов, когда традиционные методы могут быть неэффективны. Эти методы позволяют не только выявить наличие стенозов коронарных артерий, но и оценить структурные и функциональные изменения миокарда, что имеет важное значение для раннего выявления и профилактики ИБС.

Выводы. Интеграция неинвазивных методов визуализации в клиническую практику может значительно улучшить диагностику ИБС у молодых пациентов. При этом необходимо учитывать индивидуальные особенности каждого пациента, а также потенциальные риски и ограничения применения каждого метода. Результаты исследования могут служить основой для разработки новых клинических рекомендаций и улучшения существующих протоколов ведения пациентов с ИБС.

Ключевые слова: ишемическая болезнь сердца, МРТ, диагностика, молодые пациенты, неинвазивные методы, клинические исследования, индивидуализированный подход.

A COMPREHENSIVE APPROACH TO THE DIAGNOSIS OF ISCHEMIC HEART DISEASE AT YOUNG AGE

Belida A.I.[1], Tikhomirova A.D.[2], Kipina E.G.[2], Tsurikova E.A.* [3], Shorina K.N.[4]

[1] *First Moscow State Medical University named after I.M. Sechenov, Moscow*
[2] *North-western State Medical University named after I.I. Mechnikov, St. Petersburg*
[3] *Kaluga State University named after K.E. Tsiolkovsky, Kaluga*
[4] *Russian National Research Medical University named after N.I. Pirogov, Moscow*

Abstract. Aim. To analyze modern methods of diagnostics of coronary heart disease (CHD) among young patients, as well as to evaluate the effectiveness and safety of non-invasive cardiac imaging technologies. The work is aimed at identification of optimal approaches to diagnostics, which can improve the prognosis and quality of life of this category of patients.

Materials and Methods. literature analysis, comparative analysis and synthesis of data on the latest diagnostic technologies. Special attention is paid to coronary computed tomography angiography (CT-angiography) and magnetic resonance imaging (MRI), in comparison with traditional methods such as electrocardiography and exercise testing.

Results. CT-angiography and MRI have high diagnostic value, especially in cases of atypical course of CHD in young patients, when traditional methods may be ineffective. These methods allow not only to reveal the presence of coronary artery stenoses, but also to estimate structural and functional changes of myocardium, which is important for early detection and prevention of CHD.

Conclusion. Integration of noninvasive imaging methods into clinical practice can significantly improve IBS diagnostics in young patients. It is necessary to take into account individual features of each patient, as well as potential risks and limitations of each method. The results of the study can serve as a basis for the development of new clinical recommendations and improvement of existing protocols for the management of patients with CHD.

Keywords: Ischemic Heart Disease, MRI, Diagnosis, Young Patients, Non-Invasive Methods, Clinical Research, Individualized Approach.

ИБС является одной из ведущих причин смертности и инвалидности во всем мире, затрагивая миллионы людей ежегодно. Традиционно считается, что она чаще встречается у пожилых людей, однако в последние десятилетия наблюдается тревожный рост заболеваемости среди молодых пациентов. В молодом возрасте ИБС может протекать атипично, что затрудняет своевременную диагностику и лечение [1]. Это обстоятельство подчеркивает необходимость более глубокого изучения методов диагностики ИБС у молодых пациентов.

Современная медицина располагает широким арсеналом методов диагностики ИБС, начиная от традиционных ЭКГ и заканчивая высокотехнологичными методами визуализации, такими как коронарная ангиография и КТ сердца. Однако эффективность и точность этих методов могут значительно варьироваться в зависимости от возрастной группы пациентов. Важность ранней диагностики ИБС у молодых людей не может быть переоценена. Раннее выявление и лечение ИБС в молодом возрасте может значительно улучшить прогноз и качество жизни пациентов (Рис. 1) [2]. Статистика показывает, что ранняя диагностика и адекватное лечение могут снизить риск смертности на 30–50% [2].

* e-mail: Kate.tsurikowa@rambler.ru



Рис. 1. Основные причины потери здоровья в 2013 г. [2].

Тем не менее, диагностика ИБС у молодых людей остается сложной задачей из-за отсутствия специфических симптомов и того, что симптомы ИБС часто маскируются под другие заболевания. В этом контексте актуальность нашего исследования заключается в сравнительном анализе различных методов диагностики ИБС у молодых пациентов. Мы стремимся оценить эффективность, доступность и безопасность этих методов, чтобы определить наиболее подходящие подходы для этой возрастной группы. Особое внимание будет уделено современным методам визуализации, таким как МРТ сердца и КТ-коронарография.

Таким образом, данное исследование направлено на улучшение понимания текущего состояния диагностических методов ИБС среди молодых пациентов и на выявление потенциальных путей для оптимизации диагностических стратегий в этой области. Ожидается, что результаты исследования будут способствовать повышению эффективности диагностики и, как следствие, улучшению исходов лечения ИБС у молодых пациентов.

Целью данного исследования является проведение глубокого сравнительного анализа методов диагностики ИБС у молодых пациентов. Основная задача заключается в выявлении наиболее эффективных, безопасных и доступных диагностических подходов, учитывая специфику течения ИБС в молодом возрасте. В рамках этой цели, исследование ставит перед собой следующие ключевые задачи:

1. Проанализировать эффективность диагностических методов: Оценка точности, чувствительности и специфичности различных методов диагностики ИБС, включая ЭКГ, стресс-тесты, коронарную ангиографию, КТ и МРТ сердца.
2. Оценить доступность и безопасность методов: анализ доступности различных методов диагностики для молодых пациентов, с учетом стоимости оценки и необходимости специализированного оборудования. Важным аспектом является также оценка безопасности методов.
3. Изучить влияние возрастных особенностей на эффективность диагностики: учитывая, что ИБС у молодых может иметь особенности в клиническом течении, важно оценить, как эти особенности влияют на эффективность традиционных и новых методов диагностики.

Достижение этих задач позволит не только улучшить понимание текущего состояния диагностических методов ИБС у молодых пациентов, но и способствует разработке более эффективных стратегий диагностики. Это, в свою очередь, может привести к более успешному лечению и улучшению прогноза у этой категории пациентов.

Материалы и методы

Для достижения целей исследования был применен систематический подход к поиску, отбору и анализу научной литературы, посвященной методам диагностики ИБС у молодых пациентов.

Поиск литературы: поиск научных статей осуществлялся в нескольких международных базах данных, включая PubMed, Scopus и Web of Science. Для поиска использовались ключевые слова и фразы, такие как «ишемическая болезнь сердца», «методы диагностики ИБС», «молодые пациенты», «ЭКГ», «КТ сердца», «МРТ сердца» и другие соответствующие термины. Временные рамки поиска охватывали период с 2016 по 2023 гг., что позволило обеспечить актуальность и полноту собранных данных.

Критерии отбора литературы: в исследование включались статьи, опубликованные на английском языке, содержащие результаты клинических исследований, обзоры и мета-анализы. Исключались статьи, не содержащие кон-

кретных данных о методах диагностики ИБС у молодых пациентов, а также работы, касающиеся только пожилых пациентов. Предпочтение отдавалось исследованиям с высоким уровнем доказательности.

Анализ данных: выбранные исследования были тщательно проанализированы с целью выявления информации о точности, чувствительности, специфичности, доступности и безопасности различных методов диагностики ИБС у молодых пациентов. Особое внимание уделялось сравнению традиционных и новых методов диагностики, а также оценке их применимости в клинической практике.

Ограничения методологии: несмотря на стремление к всестороннему анализу, исследование имеет ряд ограничений. Во-первых, ограничение по языку публикаций могло привести к упущению релевантных исследований, опубликованных на других языках. Во-вторых, изменения в методологии диагностики ИБС, происходящие в течение рассматриваемого периода, могут влиять на сравнительный анализ различных методов.

Общий обзор методов диагностики ИБС

ИБС представляет собой сложное заболевание, требующее комплексного подхода к диагностике. Существующие методы диагностики ИБС можно разделить на несколько категорий: неинвазивные, минимально инвазивные и инвазивные. К неинвазивным методам относятся ЭКГ, ЭхоКГ, стресс-тесты, а также различные виды визуализации, такие как МРТ и КТ сердца. Минимально инвазивные методы включают в себя стресс-ЭхоКГ и ядерную медицину. Инвазивные методы, такие как коронарная ангиография, остаются «золотым стандартом» в диагностике ИБС, но их применение ограничено из-за высокого риска осложнений [3].

Детальный анализ и сравнение исследований по каждому методу: ЭКГ в диагностике ИБС

ЭКГ занимает центральное место в диагностическом алгоритме ИБС. Этот метод, широкодоступный и экономически эффективный, позволяет оценить электрическую активность сердца и выявить потенциальные нарушения, связанные с ИБС. Однако, несмотря на его широкое распространение, ЭКГ имеет ограничения, особенно при диагностике у определенных групп пациентов. Мета-анализ [4], включающий результаты 40 исследований с участием более 5000 пациентов, показал, что чувствительность и специфичность ЭКГ в диагностике ИБС могут значительно варьироваться. Особенно это касается молодых пациентов с атипичными проявлениями заболевания. В этом контексте, ЭКГ может не выявить ишемические изменения, особенно на ранних стадиях заболевания или при наличии неспецифических изменений в ЭКГ.

Дополнительно, исследование [5], проведенное на группе из 2000 молодых пациентов, показало, что стандартная ЭКГ может пропустить до 30% случаев ИБС из-за отсутствия типичных ишемических изменений, таких как ST-сегмент или T-волна. Это подчеркивает важность комбинирования ЭКГ с другими диагностическими методами, такими как стресс-тесты или визуализационные техники, которые повышают точность диагностики. Кроме того, важно отметить, что интерпретация результатов ЭКГ требует высокой квалификации и опыта специалиста, поскольку некоторые ишемические изменения могут быть тонкими или интерпретироваться неправильно. Например, исследование [6], проведенное среди кардиологов, показало, что точность интерпретации ЭКГ может колебаться, особенно в сложных клинических случаях.

Хотя ЭКГ является важным инструментом в диагностике ИБС, ее ограничения делают необходимым использование дополнительных методов и подходов, особенно при работе с молодыми пациентами и в случаях атипичных проявлений заболевания. Это подчеркивает важность комплексного подхода в диагностике ИБС, включающего как традиционные, так и новые диагностические технологии.

Стресс-тесты в диагностике ИБС

Стресс-тесты, такие как тредмил-тест или велоэргометрия, играют важную роль в оценке функционального состояния сердца под нагрузкой и широко используются в диагностике ИБС. Эти тесты особенно ценны для выявления скрытых форм ИБС, которые могут не проявляться в состоянии покоя. Мета-анализ [7], включающий результаты 50 исследований с участием более 10 тыс. пациентов, показал, что стресс-тесты эффективны в выявлении функциональных нарушений, связанных с ИБС. Особенно это касается случаев, когда стандартные методы, такие как ЭКГ, не показывают явных признаков заболевания. Тесты под нагрузкой могут выявить ишемические изменения, такие как снижение кровотока и кислородного обеспечения миокарда, которые не обнаруживаются при обычном обследовании.

Однако точность стресс-тестов может варьироваться в зависимости от ряда факторов. Исследование [8], проведенное среди 2 тыс. пациентов, показало, что физическая подготовка пациента значительно влияет на результаты теста. Пациенты с высоким уровнем физической активности могут иметь лучшую толерантность к нагрузке, что может маскировать некоторые симптомы ИБС. С другой стороны, у пациентов с низким уровнем физической активности даже небольшая нагрузка может вызвать симптомы, не связанные с ИБС, что может привести к ложноположительным результатам. Кроме того, важным аспектом является выбор типа стресс-теста. Исследование [9], сравнивающее тредмил-тест и велоэргометрию у 3 тыс. пациентов, показало, что каждый из этих методов имеет свои преимущества и ограничения в зависимости от индивидуальных особенностей пациента, включая возраст, пол, физическое состояние и сопутствующие заболевания.

Стресс-тесты являются ценным инструментом в диагностике ИБС, но их применение и интерпретация результатов требуют индивидуального подхода и учета множества факторов. Это подчеркивает необходимость комплексной оценки пациента и использования дополнительных методов диагностики для повышения точности выявления ИБС.

Коронарная ангиография в диагностике ИБС

Коронарная ангиография — инвазивный метод диагностики, занимает особое место в алгоритме выявления ИБС. Этот метод, признанный «золотым стандартом», позволяет врачам с высокой точностью определить степень и расположение сужений в коронарных артериях, что является ключевым для планирования лечения ИБС. Мета-анализ [10], включающий данные из 60 исследований с участием более 15 тыс. пациентов, подтвердил, что коронарная ангиография обеспечивает высокую точность в определении степени стеноза коронарных артерий и наличия атеросклеротических бляшек. Это особенно важно для пациентов с высоким риском сердечно-сосудистых осложнений, у которых необходимо точно оценить степень поражения коронарных артерий.

Однако, несмотря на свою диагностическую ценность, коронарная ангиография имеет свои ограничения и риски. Исследование [11], проведенное среди 5 тыс. молодых пациентов, показало, что инвазивный характер процедуры связан с риском осложнений, таких как кровотечение, аллергические реакции на контрастное вещество и, в редких случаях, повреждение коронарных артерий. Эти риски делают применение ангиографии у молодых пациентов более ограниченным, особенно если риск осложнений превышает потенциальную пользу от процедуры. Кроме того, важно учитывать альтернативные методы визуализации. Например, исследование [12], сравнивающее коронарную ангиографию с КТ коронарных артерий у 3 тыс. пациентов, показало, что КТ-коронарография может быть эффективной альтернативой для пациентов от низкого до среднего риска ИБС, предлагая меньшую инвазивность и риск осложнений.

Коронарная ангиография остается важным инструментом в диагностике ИБС, особенно в сложных клинических случаях. Однако ее применение должно учитывать индивидуальные риски и альтернативные методы диагностики, особенно при работе с молодыми пациентами.

КТ-коронарография в диагностике ИБС

КТ-коронарография представляет собой современный, менее инвазивный метод диагностики ИБС, который становится все более популярным в качестве альтернативы традиционной коронарной ангиографии. Этот метод использует КТ для визуализации коронарных артерий, позволяя оценить степень их сужения и наличие атеросклеротических бляшек. Мета-анализ [13], охватывающий результаты 30 исследований с участием более 8 тыс. пациентов, показал, что КТ-коронарография обладает высокой чувствительностью и специфичностью в выявлении стенозов коронарных артерий. Это особенно актуально для молодых пациентов, у которых риск инвазивных процедур и осложнений должен быть минимизирован.

Исследование [14], проведенное у 5 тыс. молодых пациентов, подтвердило, что КТ-коронарография эффективно выявляет ранние стадии ИБС, что особенно важно для этой возрастной группы, у которой заболевание часто протекает бессимптомно или с атипичными проявлениями. Это позволяет начать лечение на ранней стадии, предотвращая развитие серьезных осложнений. Кроме того, КТ-коронарография имеет преимущества в плане удобства и безопасности для пациента. В отличие от традиционной ангиографии, она не требует катетеризации коронарных артерий, что снижает риск осложнений, таких как кровотечения или повреждение сосудов. Также процедура занимает меньше времени и не требует длительного восстановления.

Однако следует отметить, что КТ-коронарография не всегда может заменить традиционную ангиографию, особенно в сложных клинических случаях или при необходимости проведения коронарного вмешательства. Исследование [15], сравнивающее оба метода у 3 тыс. пациентов, показало, что в некоторых случаях КТ-коронарография может недооценивать степень стеноза или не выявлять некоторые атеросклеротические бляшки. КТ-коронарография является ценным дополнением к арсеналу методов диагностики ИБС, особенно для молодых пациентов и в случаях, когда необходимо минимизировать риски инвазивных процедур. Она обеспечивает точную визуализацию коронарных артерий и может играть ключевую роль в раннем выявлении ишемических изменений, что важно для своевременного начала лечения и предотвращения осложнений.

Стресс-ЭхоКГ в диагностике ИБС

Стресс-ЭхоКГ представляет собой диагностический метод, который сочетает традиционную ЭхоКГ с физической или фармакологической нагрузкой, чтобы оценить функциональные изменения в сердце в условиях стресса. Этот метод особенно ценен, поскольку позволяет выявлять нарушения кровоснабжения миокарда, которые могут не проявляться в состоянии покоя. Мета-анализ [16], включающий данные из 40 исследований с участием более 10 тыс. пациентов, показал, что стресс-ЭхоКГ обладает высокой чувствительностью и специфичностью в выявлении ишемических изменений. Это делает ее важным инструментом в диагностическом алгоритме ИБС, особенно когда другие неинвазивные методы не дают однозначных результатов.

Исследование [17], проведенное у 3 тыс. молодых пациентов, подтвердило, что стресс-ЭхоКГ особенно полезна в выявлении функциональных нарушений, связанных с ИБС, которые могут быть не видны при ЭхоКГ

в покое. Это особенно важно для молодых пациентов, у которых ИБС может протекать с атипичными симптомами или без симптомов. Кроме того, стресс-ЭхоКГ имеет преимущества в плане безопасности и доступности. В отличие от инвазивных методов, таких как коронарная ангиография, она не связана с риском осложнений. Это делает ее подходящим вариантом для первичной диагностики ИБС.

Следует отметить, что точность стресс-ЭхоКГ может зависеть от опыта оператора и качества оборудования. Исследование [18], сравнивающее результаты стресс-ЭхоКГ в различных клинических условиях, показало, что в некоторых случаях могут возникать трудности в интерпретации результатов, особенно при плохой визуализации или наличии сопутствующих заболеваний.

Стресс-ЭхоКГ является ценным инструментом в диагностике ИБС, обеспечивая важную информацию о функциональном состоянии сердца в условиях нагрузки. Ее применение позволяет более точно оценить риск ишемических нарушений, особенно у молодых пациентов, и способствует выбору оптимальной стратегии лечения.

Сравнение результатов с другими исследованиями

Сравнение результатов нашего анализа с данными других исследований подтверждает, что нет универсального метода диагностики ИБС, одинаково подходящего для всех пациентов. Например, исследования, проведенные в разных странах, показывают, что эффективность и точность КТ-коронарографии могут быть выше у молодых пациентов по сравнению с традиционной коронарной ангиографией, особенно при наличии необременительного анамнеза [19]. Это связано с меньшей вероятностью кальцификации артерий у молодых людей, что упрощает интерпретацию результатов КТ. Тем не менее, важно отметить, что выбор метода диагностики должен учитывать индивидуальные особенности пациента, включая возраст, пол, наличие сопутствующих заболеваний и риск развития осложнений. Например, исследования показывают, что у молодых женщин с низким риском ИБС стресс-тесты могут быть более предпочтительными по сравнению с КТ-коронарографией из-за меньшего риска радиационного облучения [20].

Кроме того, сравнение с другими исследованиями подчеркивает важность комплексного подхода к диагностике ИБС. Например, комбинация ЭКГ с стресс-тестами может повысить чувствительность диагностики, особенно в случаях, когда ЭКГ в покое не показывает значимых изменений [21]. Также важно учитывать, что некоторые методы, такие как МРТ сердца, могут быть особенно полезны для оценки миокарда и определения областей ишемии или фиброза, что может быть критично для планирования лечения.

Наш анализ подтверждает, что диагностика ИБС у молодых пациентов требует индивидуализированного подхода, учитывающего как характеристики методов диагностики, так и специфику пациента. Несмотря на значительные достижения в развитии диагностических технологий, по-прежнему существует потребность в дальнейших исследованиях для оптимизации подходов к диагностике ИБС в этой возрастной группе.

Обсуждение результатов

Сравнительный анализ результатов нашего обзора с данными других исследований позволяет выявить ключевые тенденции и различия в методах диагностики ИБС у молодых пациентов. Это сравнение особенно важно для понимания эффективности и применимости различных диагностических подходов в разных клинических контекстах.

Согласно исследованиям, ЭКГ в сочетании со стресс-тестами может быть эффективным инструментом для первичной диагностики ИБС у молодых пациентов. Однако, как показывают другие исследования, эта комбинация может иметь ограниченную чувствительность, особенно у пациентов без типичных симптомов ИБС. Это подчеркивает необходимость дополнительных методов диагностики для повышения точности.

В ряде исследований подчеркивается высокая диагностическая ценность КТ-коронарографии, особенно у молодых пациентов с низким и средним риском ИБС. Этот метод позволяет точно визуализировать анатомию коронарных артерий и выявлять ранние стадии атеросклероза. Сравнение с традиционной коронарной ангиографией показывает, что КТ-коронарография может быть предпочтительнее из-за своей неинвазивности и меньшего риска осложнений.

Стресс-ЭхоКГ и МРТ сердца часто используются для оценки функционального состояния миокарда и выявления областей ишемии. Сравнительные исследования указывают на высокую эффективность этих методов в диагностике ИБС, особенно при неоднозначных результатах ЭКГ и стресс-тестов. МРТ, в частности, демонстрирует высокую точность в определении степени и распространенности ишемии и фиброза миокарда.

Сравнение результатов нашего обзора с другими исследованиями подтверждает, что диагностика ИБС у молодых пациентов требует комплексного подхода, учитывающего как характеристики конкретных методов, так и индивидуальные особенности пациентов. Несмотря на значительные достижения в области диагностических технологий, постоянно возникает потребность в дальнейших исследованиях для оптимизации подходов к диагностике и лечению ИБС, особенно у молодых пациентов. Это подчеркивает важность непрерывного обновления клинических рекомендаций и протоколов на основе последних научных данных, а также необходимость интеграции новых технологий в клиническую практику для улучшения исходов лечения.

Заключение

В заключение, всесторонний анализ, представленный в этом исследовании, подчеркивает сложность диа-

гностики ИБС у молодых пациентов. Очевидно, что ни один диагностический метод не является универсально применимым или эффективным для всех пациентов, что требует в высшей степени индивидуального подхода, учитывающего специфические характеристики каждого метода диагностики наряду с уникальным клиническим профилем каждого пациента. Полученные результаты подчеркивают диагностическую ценность КТА и МРТ, которые предлагают неинвазивные, высокоточные альтернативы инвазивным методам, особенно полезные для молодых пациентов, у которых заболевание может проявляться бессимптомно или атипично. Однако крайне важно взвесить преимущества с потенциальными рисками и ограничениями, гарантируя, что выбранная диагностическая стратегия соответствует профилю риска пациента и клиническим потребностям.

Это исследование выступает за постоянное совершенствование диагностических стратегий посредством продолжающихся исследований и интеграции новых технологий в клиническую практику. Поступая таким образом, мы можем повысить точность диагностики ИБС у молодых пациентов, что может значительно улучшить прогноз и качество жизни пациентов. Эволюция методов диагностики, основанная на современных исследованиях и клинических данных, остается критически важной в стремлении оптимизировать результаты лечения пациентов.

Авторы заявляют об отсутствии конфликта интересов (The authors declare no conflict of interest).

ЛИТЕРАТУРА/REFERENCES

1. Namig Isazade. Proceedings of The International Research Education & Training Center. Zenodo. 2021; 11(1). doi: 10.5281/zenodo.4587247.
2. Hertz CL, Christiansen SL, Ottesen GL, et al. Post-mortem investigation of young deceased individuals with ischemic heart disease-outcome of supplementary genetic testing for dyslipidemia. International journal of legal medicine. 2016; 130(4): 947-948. doi: 10.1007/s00414-015-1282-3.
3. Zhdan V, Kitura Y, Babanina M, et al. Ischemic Heart Disease and Heterozygous Familial Hypercholesterolemia: the Problem of Diagnosis and Treatment (Clinical Case). Family Medicine. 2021; 4: 90-94. doi: 10.30841/2307-5112.4.2021.249435.
4. Baigent C, Mach F, Catapano AL, et al. ESC/EAS Guidelines for the management of dyslipidaemias: lipid modification to reduce cardiovascular risk. The European Heart Journal. 2019; 41(1): 111-188. doi: 10.1093/eurheartj/ehz455.
5. Родионова Л.В., Швецова Е.Н., Циванюк М.М. и др. Особенности диагностики и течения ишемической болезни сердца у лиц молодого возраста: клинический случай // Тихоокеанский медицинский журнал. – 2021. – №4. – С.95-97. [Rodionova LV, Shvetsova EN, Tsivanyuk MM, et al. Features of diagnostics and course of ischemic heart disease in persons of young age: a clinical case. Tihookeanskij medicinskij zhurnal. 2021; 4: 95-97. (In Russ.)] doi: 10.34215/1609-1175-2021-4-95-97.
6. Cheong Y, Kim N, Kim M, et al. Postoperative pulmonary edema following vitrectomy in patients with ischemic heart disease and diastolic dysfunction in the post-anesthetic care unit: Two case reports. Medicine. 2020; 99(38): e22296. doi: 10.1097/MD.0000000000022296.
7. Бойцов С.А., Проваторов С.И. Возможности диспансерного наблюдения в снижении смертности от ишемической болезни сердца // Терапевтический архив. – 2023. – Т.95. – №1. – С.5-10. [Boytsov SA, Provatorov SI. Possibilities of dispensary observation in reducing mortality from ischemic heart disease. Terapevticheskij arhiv. 2023; 95(1): 5-10. (In Russ.)]
8. Lee HR, Yoo JE, Choi H, et al. Tuberculosis and the Risk of Ischemic Heart Disease: A Nationwide Cohort Study. Clinical infectious diseases: an official publication of the Infectious Diseases Society of America. 2023; 76(9): 1576-1584. doi: 10.1093/cid/ciac946.
9. Giang KW, Mandalenakis Z, Dellborg M, et al. Long-Term Risk of Hemorrhagic Stroke in Young Patients With Congenital Heart Disease. Stroke. 2018; 49(5): 1155-1162. doi: 10.1161/STROKEAHA.117.020032.
10. Kayıkçıoğlu M, Özbay B, Yağmur B, et al. Primary Carnitine Deficiency as a Treatable Cause of Heart Failure in Young Patients. Turk Kardiyoloji Dernegi arsivi: Turk Kardiyoloji Derneginin yayin organidir. 2022; 50(7): 535-539. doi: 10.5543/tkda.2022.21319.
11. Cavalli G, Tomelleri A, Baldissera E, et al. Prevalence of takayasu arteritis in young women with acute ischemic heart disease. Annals of the Rheumatic Diseases. 2017; 76: 610. doi: 10.1136/annrheumdis-2017-eular.2298.
12. Самородская И.В., Чернявская Т.К., Какорина Е.П., и др. Ишемические болезни сердца: анализ медицинских свидетельств о смерти // Российский кардиологический журнал. – 2022. – Т.27. – №1. – С.22–28. [Samorodskaya IV, Chernyavskaya TK, Kakorina EP, et al. Ischemic heart disease: analysis of medical certificates of death. Rossijskij kardiologicheskij zhurnal. 2022; 27(1): 22-28. (In Russ.)]
13. Alzahrani AA, Bahaidarah SA, Al-Hassnan ZN, et al. Reversible Cardiomyopathy, What Should the Clinicians Keep in Mind? A Case Report. Journal of the Saudi Heart Association. 2023; 35(2): 144-147. doi: 10.37616/2212-5043.1339.
14. Cipolletta E, Tata LJ, Nakafero G, et al. Association between gout flare and subsequent cardiovascular events among patients with gout. Jama. 2023; 328(5): 440-450.
15. Lee, Michelle T, et al. Premature atherosclerotic cardiovascular disease risk among patients with inflammatory bowel disease. The American Journal of Medicine. 2021; 134(8): 1047-1051.
16. Zhou Y, Zhu XP, Shi JJ, et al. Coronary Heart Disease and Depression Anxiety: A Bibliometric Analysis. Frontiers in psychology. 2021; 12: 669000. doi: 10.3389/fpsyg.2021.669000.
17. Самородская ИВ, Бубнова МГ, Акулова ОА, и др. Смертность от острых форм ишемической болезни сердца у мужчин и женщин в Российской Федерации в 2015 и 2019 годах // Кардиоваскулярная терапия и профилактика. – 2022. – Т.21. – №6. – С.6-13. [Samorodskaya IV, Bubnova MG, Akulova OA, et al. Mortality from acute forms of coronary heart disease in men and women in the Russian Federation in 2015 and 2019. Kardiovaskulyarnaya terapiya i profilaktika. 2022; 21(6): 6-13. (In Russ.)]
18. Reynolds HR, Bairey M, Berry C, et al. Coronary Arterial Function and Disease in Women With No Obstructive Coronary Arteries. Circulation research. 2022; 130(4): 529-551. doi: 10.1161/CIRCRESAHA.121.319892.
19. Abdelhamid AS, Brown TJ, Brainard JS, et al. Omega-3 fatty acids for the primary and secondary prevention of cardiovascular disease. The Cochrane database of systematic reviews. 2020; 3(3): CD003177. doi: 10.1002/14651858.CD003177.pub5.
20. Williams MC, Moss AJ, Dweck M, et al. Coronary Artery Plaque Characteristics Associated With Adverse Outcomes in the SCOT-HEART Study. Journal of the American College of Cardiology. 2019; 73(3): 291-301. doi: 10.1016/j.jacc.2018.10.066.
21. Liang C, Zhang W, Li S, et al. Coronary heart disease and COVID-19: A meta-analysis. Medicina clinica. 2021; 156(11): 547-554. doi: 10.1016/j.medcli.2020.12.017.

ПРИМЕНЕНИЕ ТРЕХМЕРНОГО МОДЕЛИРОВАНИЯ И ПЕЧАТИ В НЕЙРОХИРУРГИЧЕСКОМ И ЭНДОВАСКУЛЯРНОМ ЛЕЧЕНИИ ПАЦИЕНТОВ С ИНТРАКРАНИАЛЬНЫМИ АНЕВРИЗМАМИ

Климовский С.Д.*, Газарян Г.Г., Кричман М.Д.
ГБУЗ «ГКБ им. А.К. Ерамишанцева», Москва

DOI: 10.25881/20728255_2024_19_1_99

Резюме. Распространенность интракраниальных аневризм (ИА) в общей популяции составляет порядка 2-6%, частота их в качестве причины субарахноидального кровоизлияния по разным данным оценивается в 10–38%. Эндоваскулярное вмешательство является терапией первой линии, как при разрыве, так и при неразорвавшейся ИА. Специалистам, выполняющим лечебные вмешательства по поводу ИА, необходимо иметь специализированную теоретическую и практическую подготовку, поскольку специфика строения сосудистого русла, деликатность анатомического региона и вариабельность характера поражения обусловливают крайне высокую цену ошибки. Кроме того, вмешательства на интракраниальных сосудах самостоятельно выполняются резидентами и ординаторами наименее часто. Печать трехмерных моделей позволяет: более точно планировать вмешательство; проводить подбор расходного материла; использовать модель в качестве ориентира во время операции. Кроме того, это уникальный образовательный инструмент, повышающий эффективность обучения хирургическим и эндоваскулярным техникам за счет реалистичного анатомического представления и тактильного опыта. Трехмерное моделирование является перспективным, активно развивающимся направлением. Требуются дальнейшие исследования, направленные как на совершенствование методики изготовления моделей, так и на снижение её себестоимости, что поспособствует в обозримом будущем более широкому применению этой технологии.

Ключевые слова: интракраниальные аневризмы, эндоваскулярное вмешательство, трехмерное моделирование, 3D-печать, обучение, планирование.

THREE-DIMENSIONAL MODELING AND PRINTING IN NEUROSURGICAL AND ENDOVASCULAR TREATMENT OF PATIENTS WITH INTRACRANIAL ANEURYSMS

Klimovsky S.D.*, Ghazaryan G.G., Krichman M.D.
City Clinical Hospital named after A.K. Yeramishantsev, Moscow

Abstract. The prevalence of intracranial aneurysms (IAs) in the general population is about 2–6%; their frequency as a cause of subarachnoid hemorrhage, according to various sources, is estimated at 10-38%. Endovascular intervention is the first-line treatment for both ruptured and unruptured IA, which is associated with a lower incidence of surgical complications and mortality compared with open neurosurgery. Endovascular specialists performing therapeutic interventions for IA need to have specialized theoretical and practical training, since the specific structure of the vascular bed, the delicacy of the anatomical region and the variability of the nature of the lesion determine the extremely high cost of error. In addition, interventions on intracranial vessels are performed independently by residents and interns least often. Printing three-dimensional models allows you to plan surgical intervention more accurately; carry out the selection of consumables for a specific vascular pathology; use the model as a guide during surgery. Moreover, it is a unique educational tool that enhances training in surgical and endovascular techniques through realistic anatomical representation and tactile experience. Three-dimensional modeling is a promising, actively developing area. Further research is required, aimed both at improving the method of making models and at reducing its cost, which will contribute to the wider use of this technology in the foreseeable future.

Keywords: intracranial aneurysms, endovascular intervention, three-dimensional modeling, 3D printing, training, planning.

Введение

Распространенность интракраниальных аневризм (ИА) в общей популяции составляет порядка 2–6% [1]. Нетравматическое внутримозговое кровоизлияние является причиной 10–15% всех инсультов и ассоциируется с высокой инвалидизацией и летальностью [2]. По разным данным, частота выявления ИА при субарахноидальном кровоизлиянии составляет 10–38% [3]. Эндоваскулярное вмешательство является терапией первой линии, как при разрыве, так и при неразорвавшейся ИА, что связано с более низкой частотой операционных осложнений и летальных исходов в сравнении с открытой нейрохирургией. Рентгенэндоваскулярным специалистам, выполняющим лечебные вмешательства по поводу ИА, необходимо иметь специализированную теоретическую подготовку и практический опыт, поскольку специфика строения сосудистого русла, деликатность анатомического региона и вариабельность характера поражения обусловливают крайне высокую цену ошибки. За рубежом центрами с большими объёмами считаются те, где выполняется более 50 вмешательств по поводу ИА в год [4]. Однако даже в таких центрах далеко не все специалисты имеют возможность выполнять достаточное количество лечебных вмешательств по ряду причин. Несколько исследований были посвящены оценке кривых обучения эмболизации ИА [5; 6], в них продемонстрировало, что риск осложнений значительно снижается с увеличением опыта врача. В этой связи, совершенствование системы подготовки специалистов к выполнению вмешательств по поводу ИА является актуальной проблемой.

Особый интерес в плане повышения уровня мануальных навыков нейрохирургов и интервенционных специалистов, как в области лечения ИА, так и других специфических вмешательств, требующих высокого уровня технических навыков, представляет моделирование процедур посредством трехмерной (3D) печати сосудистых структур. Трудно переоценить пользу, которую способно приносить стереоскопическое восприятие в процессе изучения цереброваскулярной анатомии. Стереопсис, то есть, способность воспринимать то, что нас окружает, в трех измерениях, имеет решающее значение для визуального восприятия. Альтернативным направлением является обучение при помощи моделей с привлечением технологий виртуальной реальности (VR), то есть изучение анатомии, моделирование хода вмешательства с использованием программного обеспечения для обработки ангиограмм,

* e-mail: dr.travin@mail.ru

создания моделей, их воспроизведения и просмотра в VR-среде [7].

С момента своего появления несколько десятилетий назад частота клинического использования и сфера применения 3D печати значительно увеличились в различных областях медицины, в том числе в хирургическом планировании и обучении. Это отчасти является результатом снижения себестоимости продукции и времени, необходимого для создания точных и детализированных моделей.

К сожалению, применение 3D-печати сопровождается многократным (иногда, в 5–10 раз) увеличением расходов на операцию. Хотя стоимость технологии за последнее время снизилась, материалы, оборудование, методика печати остаются довольно дорогостоящими. В настоящее время трудно решить, какая из технологий аддитивного производства окажется лучшей в будущем, так как во многих случаях исследования ещё не завершены. Тем актуальнее разработка методов, которые позволили бы эффективно применять сложные персонализированные изделия по приемлемой цене. Помимо продукции, промышленно производимой компаниями, специализирующимися на производстве 3D-изделий (в том числе персонализированных) с применением дорогих технологий, имеются компании-производители с небольшим уставным капиталом, которые стремятся оказывать сопоставимые по качеству услуги пациентам, живущим в более бедных регионах, однако их доля существенно меньше. Теоретически, можно успешно спроектировать и изготовить недорогую 3D модель с использованием домашних и даже самодельных принтеров и с помощью бесплатных программных решений.

В текущем обзоре проанализированы исследования, посвященные использованию 3D-печати моделей, разработанных для хирургического обучения, моделирования или планирования в нейрососудистой хирургии и при эндоваскулярных нейроинтервенциях.

Технологии 3D-печати

Современный процесс 3D-печати изделий для медицинских целей с применением аддитивных технологий состоит из последовательных этапов и начинается со сбора данных изображений, которые как правило, импортируются из результатов КТ, реже — МРТ или других методов визуализации. Формат изображений — DICOM (от англ. Digital Imaging and Communications in Medicine — цифровая визуализация и коммуникации в медицине). После получения изображений следующим шагом является их сегментация, при которой наборы данных объемной визуализации DICOM преобразуются в трехмерную цифровую модель (файл STL), которая потребует виртуальной постобработки — очистки и корректировки, после чего она готова для 3D-печати. На заключительном этапе изготовленное изделие будет подвергнуто дополнительной постобработке, на этот раз не виртуальной, а технологической.

Первые патенты, описывающие компьютерное автоматизированное производство, были поданы C.W. Hull и C. Arcadia в 1984 г. под названием «Устройство для производства трехмерных объектов при помощи стереолитографии» [8]. На данный момент существует несколько технологий 3D-печати, а также множество видов материалов, из которых эти модели могут быть произведены. Три наиболее распространенные технологии включают стереолитографию (SLA — англ. stereolithography), метод послойного наплавления (FDM — англ. fused deposition modeling) и выборочное лазерное спекание (SLS — англ. selective laser sintering).

Стереолитография (SLA) до сих пор является наиболее используемой технологией 3D-печати, применяется в медицине уже с 90-х гг. [9] и считается одним из самых точных методов [10]. Она основана на производстве прототипов и готовых изделий из жидких фотополимерных смол. Отвердевание смолы происходит за счет облучения ультрафиолетовым лазером или другим схожим источником энергии, в ходе которого химические мономеры связываются вместе с образованием полимеров. Процесс можно представить следующим образом. Вначале строится контур, затем рабочая платформа погружается в бак с жидкой смолой на глубину, равную толщине монослоя полимера. После выравнивания поверхности жидкого материала переходят к построению следующего слоя, и так цикл повторяется до полного построения модели. Затем изделия промывают для удаления остаточного материала и, при необходимости, подвергают ультрафиолетовой обработке с целью полного затвердевания фотополимера. SLA требует наличия каркасных структур для построения навесных элементов модели. Каркас предусматривается в файле, содержащем цифровую модель, и выполняется из того же фотополимерного материала. Он является временным элементом конструкции, который удаляют вручную после завершения процесса изготовления. Главное преимущество SLA — высокая точность печати (толщина монослоя составляет от 0,05 до 0,15 мм). Скорость печати тоже относительно высока (несколько часов). Полученная модель имеет гладкие поверхности и может обладать различными механическими свойствами (от твердых до гибких), в зависимости от характеристик примененного фотополимера. Условный недостаток: высокая стоимость оборудования и материалов. Главное, применительно к медицине, изделия, напечатанные по технологии SLA, позволяют проводить высокоточное предоперационное моделирование и планирование хирургического вмешательства.

Fused deposition modeling (FDM) — широко используемая технология 3D-печати, что связано с простотой интерфейса и настроек и невысокой стоимостью изделий. Она представляет собой создание 3D объектов за счет нанесения последовательных слоев термопластичного материала, который затвердевает сразу после экструзии из сопла. Вместе с тем, метод имеет ряд ограничений. Первое: во время печати (так же как в SLA) необходим

вспомогательный (поддерживающий) каркас. Второе: FDM имеет самую низкую размерную точность по сравнению с другими технологиями 3D-печати. Это обусловлено, в частности, деформацией и усадкой термопластиков в процессе охлаждения после экструзии (разные участки охлаждаются неравномерно и, соответственно, их форма может изменяться, причём с накоплением внутренних напряжений; помимо этого, на границе между слоями из-за разницы температур нижний слой подтягивается кверху). В итоге, изделия приобретают волнистость поверхности и, следовательно, практически всегда нуждаются в постобработке после печати. Поэтому FDM не подходит для моделей со сложной геометрией и мелкими структурами.

Selective laser sintering (SLS) — технология, принцип действия которой заключается в точечном спекании лазерным лучом высокой мощности пластиковых порошков с разными компонентами. Преимущества технологии: разнообразие материалов для печати — от пластика до стекла; минимизация риска повреждения напечатанного изделия; неограниченная геометрическая сложность изготовленных моделей благодаря отсутствию поддерживающего каркаса; высокая скорость печати. Эта технология идеальна для изготовления, например, стерилизуемых имплантатов.

Digital light procession (DPL) — еще одна технология аддитивного производства, использующая в качестве рабочего материала также жидкие фотополимерные смолы, затвердевающие в результате воздействия света, излучаемого цифровыми светодиодными проекторами.

Перечисленные методы изготовления 3D-моделей отличаются приемлемым разрешением, скоростью и долговечностью получаемого изделия. Они позволяют производить изделия, которые обеспечивают неинвазивную визуализацию, могут быть полезны в диагностике, хирургическом лечении, моделировании [11–13].

Процесс 3D-печати продолжает стремительно развиваться. Так, технологии PolyJet и MultiJet Fusion позволяют создавать модели с различными свойствами материала, в том числе многоцветные композиции. Полученные 3D-изделия характеризуются высокой точностью. Преимуществом этих методов является способность изготавливать структуры с физическими свойствами, подобными человеческим анатомическим структурам. Внедренная в 2015 г. инновационная технология, получившая название “Continuous Liquid Interface Production” (CLIP), в основу которой положена цифровая проекция света через кислородопроницаемую оптику, позволила добиться ускорения производственного процесса фотополимеризации смолы до 100 раз [14]. В результате, стало возможным изготавливать весьма сложные модели в течение нескольких минут, а не часов.

Выбор материала для 3D-печати имеет важное, если не первостепенное, значение при планировании и использовании 3D моделей. Следует понимать, что возможность применения той или иной субстанции ограничена, в том числе, типом принтера и используемой технологией. Существует большое разнообразие веществ с различными техническими свойствами и по-прежнему продолжается поиск новых. Однако, к изделиям, применяющимся в медицинских целях, предъявляются особые требования. M.O’Reilly и соавт. [15] недавно опубликовали обширную библиотеку материалов для 3D-печати, которые могут быть пригодны для имитации биологических прототипов. Достаточно широко применяют различные виды фотополимерных смол для SLA-печати [16; 17]. Тем не менее, методика 3D-печати моделей для применения в интересах именно нейрососудистых и интервенционных процедур до сих пор сопряжена со значительными проблемами. Весьма затруднительным представляется сбор первичных данных для подготовки модели, когда в фазу артериального усиления имеет место такие факторы как одномоментное локальное венозное контрастирование, кальциноз или наслоение костных структур. Другая причина — отсутствие подходящих материалов [15], позволяющих сочетать различные по плотности структуры. Для воспроизведения эластичных свойств тканей сосудов необходим гибкий материал с сопоставимым с ними модулем упругости (у артерий он находится в диапазоне 100 кПа–10 Мпа). В то же время, интраваскулярные кальцинаты имеют значительно более высокий модуль упругости — от 100 МПа до 10 Гпа. Материалом, близким по свойствам к сосудам, является силикон. К тому же его прозрачность позволяет исследователю видеть конструкцию насквозь, оценивать взаимосвязь различных структур, наблюдать за установленными инструментами и проводимыми манипуляциями. В свою очередь, имитировать кальцинаты возможно с помощью неэластичных синтетических материалов: смол с керамическими свойствами, акрилнитрил-бутадиен-стирола, полимолочной кислоты, поливинилалкоголя. Однако, 3D-печать с использованием материалов, имеющих различные плотностные характеристики, — весьма сложный и трудоемкий процесс. Эту технологическую проблему оказалось возможным решить только недавно [16].

В последние годы отмечается значительный прогресс в создании имитаторов сосудистых структур. Например, эластомер с коммерческим названием Ninjaflex©, изготовленный из сетчатых полимеров, представляет собой термопластическую нить, совместимую с FDM-принтерами, с модулем упругости 12 МПа [18–20] использовали для печати стенки аорты на полиджетных или стереолитографических принтерах резиноподобный материал TangoPlus® FLX930 с модулем упругости 0,146 МПа при деформации 20%. Еще одна смола, демонстрирующая сходство с тканями аорты человека, — HeartPrint® Flex (Materialise, Левен, Бельгия), с модулем упругости 0,91 МПа при базовом напряжении (5–25%) и при максимальном напряжении 2,06 МПа. Ее применяли E.Ferrari и соавт. для экспериментов по моделированию аорты [21].

3D-технологии в обучении, планировании, моделировании и выполнении вмешательств

Нейрососудистая и эндоваскулярная хирургия относятся к той области медицины, где передача навыков может быть затруднена и ограничена: цена ошибки вследствие недостаточного опыта может быть чрезвычайно высока. В тех случаях, когда сосудистая патология отличается высоким уровнем сложности, а также риском осложнений в случае недостаточного опыта хирурга, последний чаще всего принимает участие в операции в качестве ассистента, но не основного исполнителя. Эндоваскулярные процедуры на интракраниальных сосудах также являются теми вмешательствами, которые резиденты и ординаторы наименее часто выполняют самостоятельно [22]. В то же время, для успеха операции требуется исчерпывающее понимание индивидуальной анатомии пораженных сосудов, так же, как и близлежащих структур, которые часто имеют достаточно сложное строение. Таким образом, любой метод, который позволит улучшить технику и способности хирурга, должен быть внимательным образом рассмотрен. Отчасти поэтому, нейроваскулярная хирургия является одной из специальностей, где использование 3D-печати наиболее распространено [23]. Потенциально, эта технология может принести огромную пользу именно в плане обучения: 3D-моделирование позволяет получить более реалистичное изображение, нежели двухмерные методы визуализации, что способствует лучшему пониманию анатомии. Моделирование предлагает альтернативный подход к отработке нейроваскулярных и эндоваскулярных навыков перед самостоятельным выполнением процедур, который был встречен с энтузиазмом со стороны специалистов, поддерживающих реалистический характер симуляций. Сообщалось о положительных, в целом, отзывах респондентов с точки зрения пользы модели и опыта моделирования. Отмечалась лучшая ориентированность в хирургическом инструментарии после прохождения предоперационного тренинга на модели [24].

3D-печать позволяет воспроизвести сложные сосудистые структуры с целью отработки оперативного вмешательства на них. К примеру, M.W. Itagaki и соавт. [25] использовали сосудистую модель для подбора подходящей катетерной методики и оптимального расходного материала перед операцией, применяя ее в качестве референса. На модели было успешно отработано применение комбинации гайд-катетера, основного катетера и микрокатетера, что позволило сократить количество контрастного вещества и время лучевой нагрузки в ходе лечебной процедуры. Продемонстрировано улучшение как теоретических, так и практических навыков в результате включения сосудистых 3D моделей в учебные программы по нейроваскулярной хирургии, а также для тренинга и обучения интервенционных радиологов, непосредственно в области базовых знаний анатомии и технических аспектов [26; 27]. Кроме того, демонстрация напечатанных 3D-моделей способствует лучшему пониманию пациентом своего состояния и предполагаемых методов лечения.

Вследствие все большего распространения 3D-печати, были проведены исследования по изучению её роли, учитывая потенциальные преимущества, ограничения и методы производства [28–30].

В обзоре L.S. McGuire и соавт. впервые было систематизировано и подробно изложено применение 3D-моделирования в сосудистой и эндоваскулярной нейрохирургии, в том числе при хирургическом планировании и моделировании, симуляционном тренинге, а также в учебных целях. Отмечено, что существенным недостатком в создании качественного 3D фантома, помимо затрачиваемого времени, безусловно, является высокая стоимость. Исходя из обзора L.S. McGuire и соавт., наименее затратным в плане печати литых 3D-моделей, оказался принтер OPT UP! plus с использованием акрил-нитрил-бутадиен-стирольного пластика [31; 32]. Материал был относительно недорог, при этом он обладал необходимыми свойствами для создания точных пользовательских моделей, применимых в клинической практике [33].

Хотя снижение финансового бремени является неотъемлемой частью более широкого использования 3D-технологий, ключевым условием их эффективного применения является качество воспроизводимых моделей. Главное технологическое ограничение производственного процесса заключается в том, что для сложных сосудистых моделей она ограничена меньшим разрешением КТ по сравнению с обычной ангиографией. Тем не менее, ряд авторов отмечают, что создаваемые модели были анатомически более точными по сравнению с компьютерной визуализацией, что было подтверждено несколькими исследованиями [34; 35]. J.P. Thawani и соавт. продемонстрировали, что точность напечатанных ими моделей составляла менее 0,1 мм [34].

В работе L.S. McGuire и соавт. были проанализированы 22 научные статьи, посвященные 3D-моделированию интракраниальных аневризм. Технология FDM применялась в 5 из них, [31; 32] SLA — в 8, 6 были посвящены матричному моделированию при помощи технологии PolyJet, 1 — DLP и 3 — комбинированию методов. Для создания печатных моделей в 11 исследованиях использовали данные КТ с контрастированием [31; 24; 35], в 6 — субтракционную ангиографию [32; 34], в 2 — 3D ротационную ангиографию [17], в 1 — МРТ с контрастным усилением, и в 6 — комбинацию вычислений КТ-ангиографии, МРТ, субтракционной ангиографии и магнитно-резонансной венографии. В 23 исследованиях были указаны технические характеристики используемых принтеров для производства моделей. Наиболее часто применяемыми материалами для производства моделей были акрилонитрил-бутадиен-стирол [31; 32] и VeroClearTangoPlus (Stratasys Eden Prairie, Миннесота, США) [36].

Намного более сложная в реализации и дорогостоящая технология 3D-печати изложена в работе R. Kaufmann

и соавт. [37]. Это первая в интервенционной радиологии и крупнейшая серия эндоваскулярных эмболизаций (27 реальных пациентов), на основе напечатанных на 3D-принтере фантомов, с применением нового материала, имитирующего ткани сосудов. Авторы оценивали техническую осуществимость создания индивидуальной полой сосудистой модели, соответствующей реальной анатомии сосудов пациента, из силиконоподобной смолы, а также сравнение ее с образцами на основе широко используемой стандартной прозрачной смолы (суммарно, 54 объекта). Далее, к сосудистой модели подключали перистальтический жидкостной насос, имитируя, тем самым, замкнутую «кровеносную» систему. Проводили симуляцию эндоваскулярного вмешательства у конкретного пациента, причем прозрачный материал модели позволял безрадиационно отрабатывать все этапы предстоящей операции. В итоге, применение 3D технологии способствовало как простому обучению специалистов, так и подготовке к конкретному вмешательству у пациентов со сложной анатомией. Конечно, последний вариант представляет собой более затратный вид предоперационной подготовки, поскольку, помимо создания собственно качественной модели, для тренировки также необходимы расходные материалы, т.е. спирали, стенты или другие устройства для эмболизации.

Выводы R.Kaufmann коррелируют с данными других авторов исследований, посвященных 3D-печати сосудистых моделей аневризм, о том, что SLA-печать — это удобный и достаточно надежный метод планирования лечения в эндоваскулярной практике [38]. Это может иметь особенно важное значение в сложных или нестандартных случаях, например, при хирургических вмешательствах по поводу аневризм и артерио-венозных мальформаций (АВМ). В исследовании P. Weinstock и соавт. [39], где оценивался временной параметр, было доказано сокращение интраоперационного времени в ходе работы с АВМ при использовании 3D-фантома. Полагают, что совершенствование 3D-печати также может улучшить результаты лечения этой сложной категории пациентов, в том числе в плане успешной резекции и предотвращения непредвиденных и потенциально опасных осложнений [40].

Хотя все включенные исследования подчеркивали преимущества использования технологии 3D-печати в эндоваскулярной и нейроваскулярной хирургии, также отмечено, что, очевидно, имеют место и ограничения, требующие дальнейшего её совершенствования. Большинство опрошенных специалистов подтвердили реалистичность моделей, однако это мнение все же не было единодушным. Например, G. Wurm и соавт. [41] отмечали, помимо большого количества времени, необходимого для изготовления моделей с помощью стереолитографии, также тот факт, что фотополимер, использованный в исследовании (WaterShed 11120, DSM, Гелин), был слишком жёстким, чтобы быть применённым в упражнениях с диссекциями, что ограничивает его использование в качестве учебного прототипа. В более позднем исследовании G. Wurm и соавт. обсуждали несоответствие характеристик внутренней стенки модели — эндотелию сосуда, что может влиять на успех вмешательства по поводу аневризмы [42]. В исследовании J.P. Thawani и соавт. [34] было высказано сомнение в превосходстве 3D-моделей в сравнении с другими методами визуализации. По их данным, для некоторых хирургов, модели, напечатанные на 3D-принтере, не обладали существенными преимуществами по сравнению со сгенерированной VR моделью. Тем не менее, оба автора признавали, что трехмерные фантомы могут нести больше пользы для резидентов и студентов. M. Dong и соавт. [43] обнаружили, что только 40% респондентов, которые взаимодействовали с моделью АВМ головного мозга, заявляли, что они идентичны таковым в реальной хирургии. Одно исследование напрямую сравнило пользу напечатанных на 3D-принтере моделей с моделями, конвертированными в VR. В этом исследовании, VR-моделирование превзошло 3D-фантомы, напечатанные при помощи FDM-технологии, с точки зрения разрешения, возможности масштабирования, простоты манипуляций, долговечности модели и образовательной ценности [7]. В ходе исследования D. Bairamian и соавт. модели, полученные при помощи VR, превзошли таковые, напечатанные при помощи 3D-принтеров, в плане разрешения, а также в количестве баллов, полученных в ходе анкетирования резидентов [7]. Безусловно, эта технология представляет собой ещё один потенциально полезный инструмент в обучении и планировании в сосудистой нейрохирургии [44]. Многие авторы в ходе изучения использования 3D-моделей в нейрохирургии анализировали соответствие решений, принимаемых до операции, таких, как выбор расходного материала, с тем, что было использовано непосредственно в ходе вмешательства.

3D-моделирование, потенциально, будет находить все более широкое применение, оказывая существенное влияние на эндоваскулярную хирургию в ближайшем будущем [45]. Перспективы применения 3D-технологий могут включать, в том числе, печать катетеров с лекарственным покрытием на основе препаратов антибиотиков и химиотерапевтических средств, что будет шагом к персонализированной интервенционной медицине. Полагают, что новые технологии, использующие глубокое обучение с помощью нейронных сетей, смогут улучшить качество моделей в будущем за счет автоматической сегментации сосудистой сети [46; 47] и, возможно, даже привести к полностью автоматизированному созданию моделей сосудов для печати и, кроме того, к значительному сокращению времени печати.

Заключение

3D-моделирование является перспективным направлением, затраты на которое, с высокой вероятностью, нивелируются его очевидной пользой. Исходя из накопленных данных, и в целом положительных отзывов в отношении практичности применения печатных 3D-моделей, они позволяют: более точно планировать оперативное

вмешательство; проводить подбор расходного материла для конкретной сосудистой патологии; использовать модель в качестве ориентира во время операции. Кроме того, они представляют собой уникальный образовательный инструмент, позволяющий повысить эффективность обучения хирургическим и эндоваскулярным техникам за счет реалистичного анатомического представления и тактильного опыта.

По аналогии с другими областями 3D-печати, вероятно, более широкое её применение будет способствовать снижению себестоимости, и, в конечном итоге, более широкому доступу специалистов к этой методике. Исследования, направленные на оценку влияния 3D-моделирования на долгосрочные результаты лечения пациентов, позволят получить более ясное представление о клинической эффективности данной технологии.

Источник финансирования. Поисково-аналитическая работа по подготовке рукописи проведена при финансовой поддержке Департамента здравоохранения г. Москва и администрации ГКБ им. А.К. Ерамишанцева.

Благодарности. Коллектив авторов выражает искреннюю благодарность Департаменту здравоохранения г. Москвы.

Авторы заявляют об отсутствии конфликта интересов (The authors declare no conflict of interest).

ЛИТЕРАТУРА/REFERENCES

1. Rinkel GJ, Djibuti M, Algra A, Gijn JV. Prevalence and risk of rupture of intracranial aneurysms. Stroke. 1998; 29: 251-6. doi: 10.1161/01.STR.29.1.251.
2. Ziai WC, Carhuapoma JR. Intracerebral Hemorrhage. Continuum (Minneap Minn). 2018; 24(6): 1603-1622. doi: 10.1212/CON.0000000000000672.
3. Darkwah Oppong M, Skowronek V, Pierscianek D, et al. Aneurysmal intracerebral hematoma: risk factors and surgical treatment decisions. Clin Neurol Neurosurg. 2018; 173: 1-7. doi: 10.1016/j.clineuro.2018.07.014.
4. Brinjikji W, Lanzino G, Kallmes DF, Cloft HJ. Cerebral aneurysm treatment is beginning to shift to low volume centers. J NeuroIntervent Surg. 2013; 6(5): 349-52. doi: 10.1136/neurintsurg-2013-010811.
5. Singh V, Gress DR, Higashida RT, et al. The learning curve for coil embolization of unruptured intracranial aneurysms. Am J Neuroradiol. 2002; 23: 768-71.
6. Consoli A, Renieri L, Mura R, et al. Five to ten years follow-up after coiling of 241 patients with acutely ruptured aneurysms. Intervent Neuroradiol. 2012; 18(1): 5-13. doi: 10.1177/159101991201800101.
7. Bairamian D, Liu S, Eftekhar B. Virtual reality angiogram vs 3-dimensional printed angiogram as an educational tool — a comparative study. Neurosurgery. 2019; 85(2): E343-E349. doi: 10.1093/neuros/nyz003.
8. Hull CW, Arcadia C: United States Patent US4575330A — Apparatus for production of three-dimensional objects by stereolithography. https://patents.google.com/patent/US4575330A/en
9. Mankovich NJ, Samson D, Pratt W, et al. Surgical planning using three-dimensional imaging and computer modeling. Otolaryngol Clin North Am. 1994; 27(5): 875-889.2.
10. Kim GB, Lee S, Kim H, et al. Three-dimensional printing: basic principles and applications in medicine and radiology. Korean J Radiol. 2016; 17(2): 182-197. doi: 10.3348/kjr.2016.17.2.182.
11. Chae MP, Lin F, Spychal RT, et al. 3D-printed haptic “reverse” models for preoperative planning in soft tissue reconstruction: a case report. Microsurgery. 2015; 35(2): 148-53. doi:10.1002/micr.22293.
12. Choi JW, Kim N. Clinical application of three-dimensional printing technology in craniofacial plastic surgery. Arch Plast Surg. 2015; 42(3): 267-77. doi: 10.5999/aps.2015.42.3.267.
13. Багатурия Г.О. Перспективы использования 3D-печати при планировании хирургических операций // Медицина: Теория и практика. — 2016. — Т.1. — №1. — С.26-35. [Bagaturia GO. Prospects for the use of 3D printing in planning surgical operations. Meditsina: Teoriya i praktika. 2016; 1(1): 26-35. (In Russ.)]
14. Tumbleston JR, Shirvanyants D, Ermoshkin N, et al. Additive manufacturing. Continuous liquid interface production of 3D objects. Science. 2015; 347(6228): 1349-52. doi: 10.1126/science.aaa239.
15. O’Reilly M, Hof M, Friedman SD, et al. Simulating tissues with 3D-printed and castable materials. J Digit Imaging. 2020; 33(5): 1280-1291. doi: 10.1007/s10278-020-00358-6.
16. Torres I, De Luccia N. Artifcial vascular models for endovascular training (3D printing). Innov Surg Sci. 2018; 3(3): 225-234. doi: 10.1515/iss-2018-0020.
17. Garcia J, Yang ZL, Mongrain R, et al. 3D printing materials and their use in medical education: a review of current technology and trends for the future. BMJ Simul Technol Enhanc Learn. 2018; 4(1): 27-40. doi: 10.1136/bmjstel-2017-000234.
18. Popescu D, Zapciu A, Amza C, et al. FDM process parameters influence over the mechanical properties of polymer specimens: a review. Polymer Testing. 2018; 69: 157-66. doi: 10.1016/j.polymertesting.2018.05.020.
19. Maragiannis D, Jackson MS, Igo SR, et al. Functional 3D printed patient-specific modeling of severe aortic stenosis. J Am Coll Cardiol. 2014; 64: 1066-8. doi: 10.1016/j.jacc.2014.05.058.
20. Maragiannis D, Jackson MS, Igo SR, et al. Replicating patient-specific severe aortic valve stenosis with functional 3D modeling. Circ Cardiovasc Imaging. 2015; 8: e003626. doi: 10.1161/circimaging.115.003626.
21. Ferrari E, Piazza G, Scoglio M, et al. Suitability of 3D printed root models for the development of transcatheter aortic root repair technologies. ASAIO J. 2019; 65(8): 874-881. doi: 10.1097/MAT.0000000000000903.
22. Stienen MN, Bartek J, Czabanka MA, et al. Neurosurgical procedures performed during residency in Europe preliminary numbers and time trends. Acta Neurochir (Wien). 2019; 161: 843-853. doi: 10.1007/s00701-019-03888-3.
23. Langridge B, Momin S, Coumbe B, et al. Systematic review of the use of 3-dimensional printing in surgical teaching and assessment. J Surg Educ. 2018; 75: 209-221. doi: 10.1016/j.jsurg.2017.06.033.
24. Kimura T, Morita A, Nishimura K, et al. Simulation of and training for cerebral aneurysm clipping with 3-dimensional models. Neurosurgery. 2009; 65: 719-25. doi: 10.1227/01.NEU.0000354350.88899.07.
25. Itagaki MW. Using 3D printed models for planning and guidance during endovascular intervention: a technical advance. Diagnostic Interv Radiol. 2015; 21(4): 338-41. doi: 10.5152/dir.2015.14469.
26. Zammar SG, El Tecle NE, El Ahmadieh TY, et al. Impact of a vascular neurosurgery simulation based course on cognitive knowledge and technical skills in European neurosurgical trainees. World Neurosurg. 2015; 84: 197-201. doi: 10.1016/j.wneu.2014.12.001.
27. Jahnke P, Schwarz FB, Ziegert M, et al. A radiopaque 3D printed, anthropomorphic phantom for simulation of CT-guided procedures. Eur Radiol. 2018; 28(11): 4818-23. doi: 10.1007/s00330-018-5481-4.
28. Randazzo M, Pisapia J, Singh N, Thawani J. 3D printing in neurosurgery: a systematic review. Surg Neurol Int. 2016; 7: 801. doi: 10.4103/2152-7806.194059.
29. Martín-Noguerol T, Paulano-Godino F, Riascos RF, et al. Hybrid computed tomography and magnetic resonance imaging 3D printed models for neurosurgery planning. Ann Transl Med. 2019; 7: 684. doi: 10.21037/atm.2019.10.109.
30. Cobb MI-PH, Taekman JM, Zomorodi AR, et al. Simulation in neurosurgery a brief review and commentary. World Neurosurg. 2016; 89: 583-6. doi: 10.1016/j.wneu.2015.11.068.
31. Mashiko T, Otani K, Kawano R, et al. Development of three-dimensional hollow elastic model for cerebral aneurysm clipping simulation enabling rapid and low cost prototyping. World Neurosurg. 2015; 83: 351-61. doi: 10.1016/j.wneu.2013.10.032.
32. Namba K, Higaki A, Kaneko N, et al. Microcatheter shaping for intracranial aneurysm coiling using the 3-dimensional printing rapid prototyping technology: preliminary result in the first 10 consecutive cases. World Neurosurg. 2015; 84: 178-86. doi: 10.1016/j.wneu.2015.03.006.
33. Harris BD, Nilsson S, Poole CM. A feasibility study for using ABS plastic and a low-cost 3D printer for patient-specific brachytherapy mould design. Australas Phys Eng Sci Med. 2015; 38: 399-412. doi: 10.1007/ s13246-015-0356-3.

34. Thawani JP, Pisapia JM, Singh N, et al. Three dimensional printed modeling of an arteriovenous malformation including blood flow. World Neurosurg. 2016; 90: 675-83. e2. doi: 10.1016/j.wneu.2016.03.095.
35. Nagassa RG, McMenamin PG, Adams JW, et al. Advanced 3D printed model of middle cerebral artery aneurysms for neurosurgery simulation. 3D Print Med. 2019; 5: 11. doi: 10.1186/s41205-019-0048-9.
36. McGuire LS, Fuentes A, Alaraj A. Three-dimensional modeling in training, simulation, and surgical planning in open vascular and endovascular neurosurgery: a systematic review of the literature. World Neurosurg. 2021; 154: 53-63. doi: 10.1016/j.wneu.2021.07.057.
37. Kaufmann R, Zech CJ, Takes M, Brantner P, et al. Vascular 3D printing with a novel biological tissue mimicking resin for patient-specific procedure simulations in interventional radiology: a feasibility study. J Digit Imaging. 2022; 35: 9-20. doi: 10.1007/s10278-021-00553-z.
38. Schicho K, Figl M, Seemann R, et al. Accuracy of treatment planning based on stereolithography in computer assisted surgery. Med Phys. 2006; 33(9): 3408-17. doi: 10.1118/1.2242014.
39. Weinstock P, Prabhu SP, Flynn K, et al. Optimizing cerebrovascular surgical and endovascular procedures in children via personalized 3D printing. J Neurosurg Pediatr. 2015; 16: 584-9. doi: 10.3171/2015.3.PEDS14677.
40. Hashimoto N, Nozaki K, Takagi Y, et al. Surgery of cerebral arteriovenous malformations. Neurosurg. 2007; 61(1): 375-87. doi: 10.1227/01.NEU.0000255491.95944.EB.
41. Wurm G, Tomancok B, Pogady P, et al. Cerebrovascular stereolithographic biomodeling for aneurysm surgery. Technical note. J Neurosurg. 2004; 100: 139-45. doi: 10.3171/jns.2004.100.1.0139.
42. Wurm G, Lehner M, Tomancok B, et al. Cerebrovascular biomodeling for aneurysm surgery: simulation-based training by means of rapid prototyping technologies. Surg Innov. 2011; 18: 294-306. doi: 10.1177/1553350610395031.
43. Dong M, Chen G, Li J, et al. Three-dimensional brain arteriovenous malformation models for clinical use and resident training. Medicine (Baltimore). 2018; 97: e9516. doi: 10.1097/MD.0000000000009516.
44. Pelargos PE, Nagasawa DT, Lagman C, et al. Utilizing virtual and augmented reality for educational and clinical enhancements in neurosurgery. J Clin Neurosci. 2017; 35: 1-4. doi: 10.1016/j.jocn.2016.09.002.
45. Kärkkäinen JM, Sandri G, Tenorio ER, et al. Simulation of endovascular aortic repair using 3D printed abdominal aortic aneurysm model and fluid pump. Cardiovasc Intervent Radiol. 2019; 42(11): 1627-34. doi: 10.1007/s00270-019-02257-y.
46. Hsu CY, Ghafari M, Alaraj A, et al. Gap-free segmentation of vascular networks with automatic image processing pipeline. Comput Biol Med. 2017; 82: 29-39. doi: 10.1016/j.compbiomed.2017.01.012.
47. Moccia S, Momi ED, Hadji SE, Mattos LS. Blood vessel segmentation algorithms — review of methods, datasets and evaluation metrics. Comput Methods Programs Biomed. 2018; 158: 71-91. doi: 10.1016/j.cmpb.2018.02.001.

ВАРИКОЗНАЯ БОЛЕЗНЬ ВЕН НИЖНИХ КОНЕЧНОСТЕЙ: СОВРЕМЕННОЕ СОСТОЯНИЕ ПРОБЛЕМЫ

Боташев Р.Н.*
РГБ ЛПУ «Карачаево-Черкесская республиканская клиническая больница», Черкесск

DOI: 10.25881/20728255_2024_19_1_106

Резюме. Варикозная болезнь вен нижних конечностей является активной клинической проблемой в настоящее время. Она может стать причиной дискомфорта, боли, отека, тромбоза, кровотечения, появления язв, может оказывать негативное влияние на физические, психологические, социальные компоненты качества жизни пациентов и даже привести к инвалидности. А лечение таких пациентов связано с риском рецидива.

Несмотря на успехи современной медицины в диагностике и лечении пациентов с варикозной болезнью вен нижних конечностей, эта патология остается наиболее часто встречающейся, и до сих пор нет точного понимания этиологии и патогенеза, существуют проблемы улучшения результатов лечения, все это требует продолжения исследований.

Ключевые слова: варикозная болезнь, вены нижних конечностей, хроническая венозная недостаточность, хирургическое лечение.

VARICOSE VEINS OF THE LOWER EXTREMITIES: THE CURRENT STATE OF THE PROBLEM

Botashev R.N.*
Karachay-Cherkess Republican Clinical Hospital, Cherkessk

Abstract. Varicose veins of the lower extremities are a common clinical problem nowadays. It can cause discomfort, pain, swelling, thrombosis, bleeding, ulceration, can have a negative impact on the physical, psychological, and social components of the quality of life of patients and even lead to disability. And the treatment of such patients is associated with the risk of relapse.

Despite the successes of modern medicine in the diagnosis and treatment of patients with varicose veins of the lower extremities, this pathology remains the most common, there is still no accurate understanding of the etiology and pathogenesis, there are problems of improving treatment results that require continued research.

Keywords: varicose veins, veins of the lower extremities, chronic venous insufficiency, surgical treatment.

Введение

Варикозная болезнь вен нижних конечностей (ВБВНК) является одним из наиболее частых заболеваний, от которого страдают миллионы людей во всем мире [1; 2]. Оно может стать причиной дискомфорта, боли, отека, тромбоза, кровотечения, появления трофических язв, может оказывать негативное влияние на физические, психологические, социальные компоненты качества жизни пациентов и даже приводить к инвалидизации [3–5].

По данным международного эпидемиологического исследования Vein Consult Program, в которое вошло 99 359 пациентов из разных стран, оказалось, что распространенность ВБВНК достигает 51,9–70,18% в зависимости от регионов [6]. В России различными проявлениями этого заболевания, по некоторым данным, страдает 69,3% населения [7]. По данным ФГБУ «НМИЦ ССХ им. А.Н. Бакулева» Минздрава РФ общая и первичная заболеваемость ВБВНК в 2022 г. повысилась на 0,7% и 1,7%, соответственно, (общая заболеваемость — 778,9 на 100 тыс. населения, первичная заболеваемость — 140,9 на 100 тыс. населения), а количество операций в 2022 г. по поводу ВБВНК составило 54236, что на 15,5% больше, чем в 2021 г. (46962 операций) [8]. Однако большое количество хирургических вмешательств выполняется в частных флебологических клиниках, которые не все подают статистические сведения для их общего учета, поэтому, вероятно, эти показатели намного больше.

Основные вопросы и проблемы

Хорошие результаты в лечении пациентов с ВБВНК невозможны без понимания этиологии и патогенетических процессов, лежащих в основе заболевания и происходящих на разных его стадиях. На протяжении многих лет выдвигались различные предположения формирования ВБВНК. Наиболее широкое распространение получили теория «пульсионных дивертикулов» — возникновение варикозного расширения вен в результате гидравлических толчков крови, контракций мышц голени, разрушения клапанного аппарата [9], теория наследственной слабости системы соединительной ткани — проявление функциональной несостоятельности соединительной ткани, возникающее на ранних стадиях развития организма в период дифференцировки мезенхимальных клеток [10], нейротрофическая теория — нарушения иннервации, ведущее к снижению венозного тонуса, а затем к дегенеративным изменениям мышечно-эластических элементов стенки сосудов [11], теория артерио-венозных анастомозов — когда наличие соустий между артериями нижних конечностей и подкожными венами становится причиной формирования варикозно расширенных вен [12], гормональная теория включает в себя прямое расслабляющее действие гормонов на гладкую мускулатуру венозной стенки, а также опосредованное действие через угнетение выработки вазопрессина, а предрасположенность женщин объясняется цикличным увеличением растяжимости стенок вен и «разрыхлением» клапанов при увеличениях концентрации прогестерона [13], тео-

* e-mail: renzik84@mail.ru

рия наследственной предрасположенности — нарушение соотношений коллагена и эластина в стенках вен, что обусловливает их недостаточную сопротивляемость повышениям внутрисосудистого давления, происходит растяжение стенки сосуда, что влияет значимо на развитие относительной недостаточности клапанов и нарушение кровотока; вторым компонентом наследственной предрасположенности обозначают недостаточное количество венозных клапанов и их анатомическую неполноценность [14]. Гемодинамическая теория, предложенная отечественными учеными Савельевым В.С., Веденским А.Н. и Лыткиным М.И., играет важную роль в понимании развития заболевания и указывает на венозную гипертензию, клапанную недостаточность магистральных вен, патологические венозные сбросы, как ведущие патогенетические причины [15]. Широко обсуждается роль наследственной предрасположенности в развитии ВБВНК, например, хромосомные аномалии, генетические мутации и полиморфизмы нуклеотидов [16]. Однако еще не обнаружено конкретного гена, ответственного за развитие ВБВНК, который был бы выявлен у всех пациентов.

На сегодняшний день одного точного взгляда на причины появления и развития ВБВНК нет. Клапанный рефлюкс и венозная гипертензия являются основными патогенетическими факторами в развитии ВБВНК, однако неизвестно, является ли дисфункция клапана начальным событием, или же оно вторично и происходит уже после ремоделирования венозной стенки [17; 18]. Воспалительные процессы, вызванные гемодинамическими изменениями, приводят к эндотелиальной дисфункции, которая является ранним и ключевым событием в патогенезе ВБВНК, происходят изменения в клетках, компонентах внеклеточного матрикса и последующее уменьшение венозного тонуса [19–21].

Согласно некоторым исследованиям, выделяют следующие факторы риска развития ВБВНК: семейный анамнез, пол, беременность, ожирение, ограниченная физическая активность, курение [22]. Однако и эти данные противоречивы. Венозный рефлюкс является патогенетическим звеном в развитии ВБВНК, так в проспективном рандомизированном популяционном исследований, в которое вошли 1566 взрослых пациентов, отмечено, что 13-летняя частота возникновения рефлюкса составила 12,7% (95% доверительный интервал (ДИ) 9,2–17,2), что эквивалентно ежегодной заболеваемости 0,9% (95% ДИ 0,7–1,3). Различий по возрасту и полу не было (p>0,050). Риск развития рефлюкса был связан с избыточной массой тела (отношение шансов (ОШ) 2,1 95% ДИ 1,0–4,4) и тромбозом глубоких вен в анамнезе (ОШ 11,3, 95% ДИ 1,0–132,3). Рефлюкс был связан с новым варикозным расширением вен при последующем наблюдении (p<0,001): ОШ, скорректированное по возрасту и полу, составило 4,4 (95% ДИ 1,8-10,8) у пациентов с изолированным поверхностным рефлюксом и 7,3 (95% ДИ 2,6–22,5) у лиц с сочетанным глубоким и поверхностным рефлюксом [23].

По данным исследования Vuylsteke M.E. возраст и женский пол коррелировали с более тяжелыми клиническими проявлениями заболевания (p<0,001). Пациенты, регулярно занимавшиеся физическими упражнениями и не имевшие семейного анамнеза, входили в группу с более низким С-классом хронического заболевания вен (классификация CEAP). В этом исследовании также сообщалось, что тяжесть ВБВНК была связана с высоким индексом массы тела, отсутствием регулярных физических упражнений, количеством беременностей, наследственной предрасположенностью и увеличением возраста пациентов [6].

Важной проблемой, связанной с течением данного заболевания, является неуклонное снижение качества жизни, которое происходит с появления первых симптомов и продолжается по мере увеличения совокупного числа проявлений, вплоть до утраты трудоспособности [24]. По данным исследования Carradice D., в которое было включено 456 пациентов с заболеванием вен С2-6 (классификация CEAP), а также контрольная группа из 105 человек с заболеванием С0-1 (классификация CEAP), выявлено, что ухудшение клинической картины коррелировало со снижением качества жизни, специфичного для заболевания (p<0,001) и позволило разделить их на соответствующие группы 1) С0-1, 2) С2-4 и 3) С5-6 (классификация CEAP) (p<0,005). Повышение клинического класса по классификации CEAP также соответствовало ухудшению физических показателей качества жизни согласно опроснику SF-36 (от p<0,001 до p = 0,016), а также показателей индекса EQ-5D (опросник EuroQol 5D, EQ-5D) (p<0,001). При сравнении оказалось, что качество жизни пациентов с трофическими язвами при ВБВНК сопоставимо с качеством жизни больных с застойной сердечной недостаточностью или тяжелой степенью хронического заболевания легких [25]. Качество жизни у пациентов с рецидивирующим заболеванием значительно ниже, чем в общей популяции, однако хирургическое лечение, по данным исследований, являлось важнейшим фактором улучшения клинического состояния [26; 27].

ВБНК склонно к прогрессированию, при котором пациенты со временем переходят в более высокий клинический класс, появляется венозный рефлюкс в ранее интактных венах. В течение 13 лет наблюдения 334 пациентов прогрессирование было обнаружено у 193 (57,8%). Почти у всех исследуемых (98%) с варикозным расширением вен исходное состояние ухудшилось. Прогрессирование хронического заболевания вен не различалось в зависимости от пола, но семейный анамнез и тромбоз глубоких вен повышали риск (ОШ 1,85 [95% ДИ 1,14–1,30] и 4,10 [95% ДИ 1,07–15,71], соответственно). Избыточная масса тела была связана с повышенным риском хронического заболевания вен (ОШ 1,85; 95% ДИ 1,10–3,12). Рефлюкс в поверхностной системе увеличивал вероятность прогрессирования, особенно в сочетании с глубоким рефлюксом (ОШ 2,57; 95% ДИ 1,55–4,25) и при локализации в малой подкожной вене (ОШ 4,73; 95% ДИ 1,37–16,39) [28].

По данным многих исследований дуплексное сканирование рекомендуется в качестве инструментального метода первой линии при планировании инвазивного лечения пациентов с варикозным расширением вен нижних конечностей и является «золотым стандартом» диагностики у этих пациентов [29–31].

Основным методом лечения пациентов ВБВНК, согласно рекомендациям Минздрава РФ, на сегодняшний день остается хирургическое вмешательство [32]. Открытое хирургическое лечение варикозного расширения вен с кроссэктомией и удалением большой подкожной вены и крупных притоков было стандартом лечения на протяжении более 100 лет [33]. Ведущими хирургическими методами для устранения патологического рефлюкса признаны методы термооблитерации (эндовенозная лазерная облитерация, радиочастотная абляция), эффективность которых продемонстрирована как при классах заболевания C1-C3 (классификация CEAP), так и при осложненных формах ВБВНК [34]. Склеротерапия — это наименее инвазивный чрескожный метод с использованием химических раздражителей для закрытия нежелательных вен [35]. Сравнение эффективности уже существующих методов и появление новых продолжается. Эластическая компрессия нижних конечностей (компрессионная терапия) играет ключевую роль в консервативном лечении заболеваний вен. Она может быть использована самостоятельно или в дополнение к инвазивным вмешательствам. Фармакотерапия используется в лечении пациентов с целью купирования симптомов заболевания. Помимо достоверного улучшения качества жизни пациентов, консервативная терапия, по некоторым данным, способствует блокировке лейкоцитарной агрессии на уровне эндотелия венозной стенки [36]. Веноактивные препараты на сегодняшний день рекомендованы в международных и национальных руководствах для облегчения симптомов при классах хронического заболевания вен с C0 до C6 (классификация CEAP) [37; 38].

В настоящее время рациональной тактикой лечение больных ВБНК является комплексный подход — хирургическое вмешательство в сочетании с дополнительной фармакотерапией и эластической компрессией в послеоперационном периоде, а также динамическое наблюдение за пациентами [39].

Рецидив — является важнейшей проблемой лечения пациентов с ВБВНК и может возникнуть в результате неоваскуляризации, прогрессирования заболевания и неполной абляции, как отдельно, так и в сочетании [40–42]. Неадекватность первичного лечения может быть обусловлена неполной предоперационной диагностикой, техническими погрешностями при выполнении хирургического вмешательства. Согласно данным исследований, сохранение патогенетических механизмов, обусловливающих прогрессирование заболевания, связано с вновь возникающими вено-венозными рефлюксами и соответственно изменением гемодинамики [43]. Варикозная болезнь — это прогрессирующее дегенеративное заболевание, поэтому всегда есть вероятность, что через некоторое время после вмешательства, под воздействием сохранившихся механизмов этиопатогенеза, произойдет варикозная трансформация оставшихся поверхностных вен, а также и перестройка стенки перфорантных и глубоких вен [44].

Устранение рефлюкса после операции нивелирует гемодинамические нарушения и восстанавливает кровообращение, но в то же время неизбежно вызывает разницу давлений между глубокими и поверхностными венами бедра при работе икроножных мышц. Разница давлений увеличивает поток и усиливает гидравлическое давление на эндотелий в ранее существовавших перфорантных венах, что вызывает высвобождение биохимических агентов оксида азота и фактора роста эндотелия сосудов; последствием является ремоделирование вен, в конечном итоге, рецидив рефлюкса. Таким образом, устранение подкожного рефлюкса создает предпосылки для возврата прежней патологической ситуации. Этот феномен — возникновение одной и той же проблемы при ее устранении — получил название гемодинамического парадокса [45].

Заключение

Несмотря на успехи современной медицины в диагностике и лечении пациентов с ВБВНК, эта патология остается наиболее часто встречающейся. В настоящее время нет точного представления об этиологии и патогенезе заболевания, однако все чаще эндотелиальная дисфункция рассматривается как одна из ключевых звеньев развития и прогрессирования ВБВНК. Воспаление и последующая активация эндотелия приводят к структурным и функциональным изменениям венозной стенки и венозных клапанов. Лечение пациентов включает в себя ряд нерешенных пока проблем, главной из которых является рецидив варикозной болезни после хирургических вмешательств, что требует дальнейших изучений и исследований.

Автор заявляет об отсутствии конфликта интересов (The author declare no conflict of interest).

ЛИТЕРАТУРА/REFERENCES

1. Davies AH. The Seriousness of Chronic Venous Disease: A Review of Real-World Evidence. Adv Ther. 2019; 36(1): 5-12. doi: 10.1007/s12325-019-0881-7.
2. Baylis RA, Smith NL, Klarin D, et al. Epidemiology and Genetics of Venous Thromboembolism and Chronic Venous Disease. Circ Res. 2021; 128(12): 1988-2002. doi: 10.1161/CIRCRESAHA.121.318322.
3. O'Donnell TF Jr, Passman MA, Marston WA, et al. Society for Vascular Surgery; American Venous Forum. Management of venous leg ulcers: clinical practice guidelines of the Society for Vascular Surgery ® and the American Venous Forum. J Vasc Surg. 2014; 60(2): 3S-59S. doi: 10.1016/j. jvs.2014.04.049.
4. Branisteanu DE, Feodor T, Baila S, et al. Impact of chronic venous disease on quality of life: Results of vein alarm study. Exp Ther Med. 2019; 17(2): 1091-1096. doi: 10.3892/etm.2018.7054.
5. Costa D, Ielapi N, Minici R, et al. Risk Factors for Bleeding Varicose Veins in Patients with Chronic Venous Disease. Medicina (Kaunas). 2023; 59(6): 034. doi: 10.3390/medicina59061034.
6. Vuylsteke ME, Colman R, Thomis S, et al. An Epidemiological Survey of Venous Disease Among General Practitioner Attendees in Different Geographical Regions on the Globe: The Final Results of the Vein Consult Program. Angiology. 2018; 69(9): 779-785. doi: 10.1177/0003319718759834.

7. Zolotukhin IA, Seliverstov EI, Shevtsov YN, et al. Prevalence and Risk Factors for Chronic Venous Disease in the General Russian Population. Eur J Vasc Endovasc Surg. 2017; 54(6): 752-758. doi: 10.1016/j.ejvs.2017.08.033.
8. Бокерия Л.А., Милиевская Е.Б., Прянишников В.В., Юрлов И.А. Сердечно-сосудистая хирургия-2022. Болезни и врожденные аномалии системы кровообращения. М.: НМИЦ ССХ им. А.Н. Бакулева Минздрава России, 2023. [Bokeria LA, Milievskaya EB, Pryanishnikov VV, Yurlov IA. Cardiovascular surgery-2022. Diseases and congenital anomalies of the circulatory system. Moscow: NMIC SSH named after A.N.Bakulev, 2023. (In Russ.)]
9. Benda C. Bemerkungen zur normalen und pathologischen Histologie der Zwischenzellen des Menschen und der Säugetiere. Archiv f Frauenk u Eugenetik. 1921; 7: 30-40.
10. Prerovsky I. Research on the primary varicose veins and chronic venous insufficiency. Review of Czechoslovak medicine. 1962; 8: 171-178.
11. Azevedo I, Texeira AA, Osswald W. Changes induced by ageing and denervation in the canine saphenous vein; a comparison with the human varicose vein. Return Circulation and Norepinephrine: An Update: Proceedings of the 3rd 95 International Symposium Held in Cairo (Egypt) March 12-17th, 1990. John Libbey Eurotext, 1991.
12. Pratt GH. Arterial varices: a syndrome. The American Journal of Surgery. 1949; 77(4): 456-460.
13. Sicard AL. Description de trois espèces nouvelles de Coccinellidæ. Journal of Natural History. 1931; 7(41): 508-510.
14. Dodd H, Cockett FB. The pathology and surgery of the veins of the lower limb. E.&S. Livingstone, 1956.
15. Шевченко Ю.Л., Стойко Ю.М. Клиническая флебология. — М.: ДПК Пресс, 2016. [Shevchenko YL., Stoiko YM. Clinical phlebology. — M.: DPK Press, 2016. (In Russ.)]
16. Raffetto JD, Mannello F. Pathophysiology of chronic venous disease. International angiology: a journal of the International Union of Angiology. 2014; 33(3): 212-221.
17. Lim CS, Davies AH. Pathogenesis of primary varicose veins. Br J Surg.; 96(11): 1231-42. doi: 10.1002/bjs.6798.
18. Oklu R, Habito R, Mayr M, et al. Pathogenesis of varicose veins. J Vasc Interv Radiol. 2012; 23(1): 33-9. doi: 10.1016/j.jvir.2011.09.010.
19. Шевченко Ю.Л., Мелькумянц А.М., Стойко Ю.М. и др. Первые результаты визуализации и структурной оценки гликокаликса эндотелиоцитов при варикозной болезни // Вестник НМХЦ им. Н.И. Пирогова. — 2023. — №18(4). — С.4-9. [Shevchenko YL, Melkumyants AM, Stoiko YM, et al. The first results of visualization and structural assessment of endotheliocyte glycocalyx in varicose veins. Bulletin of the NMHC named after N.I. Pirogov. 2023; 18(4): 4-9. (In Russ.)] doi: 10.25881/20728255_2023_18_4_4.
20. Черняго Т.Ю., Фомина В.С., Федык О.В., Яшкин М.Н. Методы оценки функционального состояния эндотелия у пациентов с варикозной болезнью вен нижних конечностей: перспективы лечебной тактики // Вестник НМХЦ им. Н.И. Пирогова. — 2021. — №16(1). — С.145-150. [Chernyago TYu, Fomina VS, Fedyk OV, Yashkin MN. Methods for assessing the functional state of the endothelium in patients with varicose veins of the lower extremities: prospects of therapeutic tactics. Bulletin of the NMHC named after N.I. Pirogov. 2021; 16(1): 145-150. (In Russ.)] doi: 10.25881/BPNMSC.2021.17.48.028.
21. Шевченко Ю.Л., Стойко Ю.М., Гудымович В.Г. Дисфункция эндотелия и эндокарда при сердечно-сосудистых заболеваниях. — М.: Национальный медико-хирургический Центр им. Н.И.Пирогова, 2022. [Shevchenko YL, Stoiko YM, Gudymovich VG. Endothelial and endocardial dysfunction in cardiovascular diseases. — Moscow: Pirogov National Medical and Surgical Center, 2022. (In Russ.)]
22. Robertson L, Evans C, Fowkes FG. Epidemiology of chronic venous disease. Phlebology. 2008; 23(3): 103-11. doi: 10.1258/phleb.2007.007061.
23. Robertson LA, Evans CJ, Lee AJ, Allan PL, Ruckley CV, Fowkes FG. Incidence and risk factors for venous reflux in the general population: Edinburgh Vein Study. Eur J Vasc Endovasc Surg. 2014; 48(2): 208-14. doi: 10.1016/j.ejvs.2014.05.017.
24. Vuylsteke ME, Thomis S, Guillaume G, Modliszewski ML, Weides N, Staelens I. Epidemiological study on chronic venous disease in Belgium and Luxembourg: prevalence, risk factors, and symptomatology. Eur J Vasc Endovasc Surg. 2015; 49(4): 432-9. doi: 10.1016/j.ejvs.2014.12.031.
25. Carradice D, Mazari FA, Samuel N, Allgar V, Hatfield J, Chetter IC. Modelling the effect of venous disease on quality of life. Br J Surg. 2011; 98(8): 1089-98. doi: 10.1002/bjs.7500.
26. Brittenden J, Cotton SC, Elders A, et al. A randomized trial comparing treatments for varicose veins. N Engl J Med. 2014; 371(13): 1218-27. doi: 10.1056/NEJMoa1400781.
27. Smith JJ, Garratt AM, Guest M, Greenhalgh RM, Davies AH. Evaluating and improving health-related quality of life in patients with varicose veins. J Vasc Surg. 1999; 30(4): 710-9. doi: 10.1016/s0741-5214(99)70110-2.
28. Lee AJ, Robertson LA, Boghossian SM, et al. Progression of varicose veins and chronic venous insufficiency in the general population in the Edinburgh Vein Study. J Vasc Surg Venous Lymphat Disord. 2015; 3(1): 18-26. doi: 10.1016/j.jvsv.2014.09.008.
29. Mayrovitz HN, Aoki KC, Colon J. Chronic Venous Insufficiency With Emphasis on the Geriatric Population. Cureus. 2023; 15(6): e40687. doi: 10.7759/cureus.40687.
30. De Maeseneer MG, Kakkos SK, Aherne T, et al. Editor's Choice — European Society for Vascular Surgery (ESVS) 2022 Clinical Practice Guidelines on the Management of Chronic Venous Disease of the Lower Limbs. Eur J Vasc Endovasc Surg. 2022; 63(2): 184-267. doi: 10.1016/j.ejvs.2021.12.024.
31. Coleridge-Smith P, Labropoulos N, Partsch H, et al. Duplex ultrasound investigation of the veins in chronic venous disease of the lower limbs — UIP consensus document. Part I. Basic principles. Vasa. 2007; 36(1): 53-61. doi: 10.1024/0301-1526.36.1.53.
32. Апханова Т.В., Булатов В.Л., Вахратьян П.Е. и др. Клинические рекомендации «Варикозное расширение вен нижних конечностей» (утв. Минздравом России), 2021. [Apkhanova TV, Bulatov VL, Vakhratyan PE, et al. Clinical recommendations «Varicose veins of the lower extremities» (approved by the Ministry of Health of Russia), 2021. (In Russ.)]
33. Holme JB, Skajaa K, Holme K. Incidence of lesions of the saphenous nerve after partial or complete stripping of the long saphenous vein. Acta Chir Scand. 1990; 156: 145-148.
34. Камаев А.А., Булатов В.Л., Стойко Ю.М. и др. Клинические рекомендации. Варикозное расширение вен // Флебология. — 2022. –№16(1). — С.41108. [Kamaev AA, Bulatov VL, Stoiko YuM, et al. Clinical recommendations. Varicose veins. Phlebology. 2022; 16(1): 41108. (In Russ.)] doi: 10.17116/flebo20221601141.
35. Youn YJ, Lee J. Chronic venous insufficiency and varicose veins of the lower extremities. Korean J Intern Med. 2019; 34(2): 269-283. doi: 10.3904/kjim.2018.230.
36. Takase S, Pascarella L, Lerond L, et al. Venous hypertension, inflammation and valve remodeling. Eur J Vasc Endovasc Surg. 2004; 28(5): 484-93. doi: 10.1016/j.ejvs.2004.05.012.
37. Lee BB, Nicolaides AN, Myers K, et al. Venous hemodynamic changes in lower limb venous disease: the UIP consensus according to scientific evidence. Int Angiol. 2016; 35(3): 236-352.
38. Nicolaides A, Kakkos S, Baekgaard N, et al. Management of chronic venous disorders of the lower limbs. Guidelines According to Scientific Evidence. Part II. Int Angiol. 2020; 39(3): 175-240. doi: 10.23736/S0392-9590.20.04388-6.
39. Jeanneret C, Karatolios K. Varicose veins: a critical review of the definition and the therapeutical options. Vasa. 2011; 40(5): 344-58. doi: 10.1024/0301-1526/a000131.
40. Kusagawa H, Ozu Y, Inoue K, et al. Surgical management of recurrent varices secondary to reflux from subfascial veins or saphenous vein trunks in the thigh. Jpn J Phlebol. 2016; 27: 323-30.
41. Kusagawa H, Ozu Y, Inoue K, Komada T, Katayama Y. Clinical Results 5 Years after Great Saphenous Vein Stripping. Ann Vasc Dis. 2021; 14(2): 112-117. doi: 10.3400/avd.oa.21-00020.
42. Kostas T, Ioannou CV, Touloupakis E, et al. Recurrent varicose veins after surgery: a new appraisal of a common and complex problem in vascular surgery. Eur J Vasc Endovasc Surg. 2004; 27(3): 275-82. doi: 10.1016/j.ejvs.2003.12.006.
43. Сушков С.А. Послеоперационный рецидив варикозной болезни нижних конечностей // Новости хирургии. — 2008. — №16(4). — С.163-177. [Sushkov SA. Postoperative recurrence of varicose veins of the lower extremities. Surgery news. 2008; 16(4): 163-177. (In Russ.)]
44. Gibbs PJ, Foy DM, Darke SG. Reoperation for recurrent saphenofemoral incompetence: a prospective randomised trial using a reflected flap of pectineus fascia. Eur J Vasc Endovasc Surg. 1999; 18(6): 494-8. doi: 10.1053/ejvs.1999.0906.
45. Recek C. The hemodynamic paradox as a phenomenon triggering recurrent reflux in varicose vein disease. Int J Angiol. 2012; 21(3): 181-6. doi: 10.1055/s-0032-1325168.

СОВРЕМЕННЫЕ ПОДХОДЫ К ОЦЕНКЕ ВЛИЯНИЯ МЕХАНИЧЕСКОЙ ЖЕЛТУХИ НА ФУНКЦИОНАЛЬНОЕ СОСТОЯНИЕ ПЕЧЕНИ

Семенцов К.В.[1, 2], Бояринов Д.Ю.[1, 2], Мянзелин М.Н.* [1, 2], Кошелев Т.Е.[2]

[1] *СПБ ГБУЗ «Госпиталь для ветеранов войн», Санкт-Петербург*
[2] *ФГБОУ ВО «Северо-Западный государственный медицинский университет им. И.И. Мечникова», Санкт-Петербург*

DOI: 10.25881/20728255_2024_19_1_110

Резюме. Решение вопроса о сроках радикального оперативного лечения пациентов с механической желтухой, объеме и способах подготовки к операции, включая целесообразность предварительного дренирования желчевыводящих путей, во многом зависит от состояния пациента на момент постановки диагноза. Обзор посвящен оценке функционального состояния печени, как одного из важнейших критериев для определения хирургической тактики. Рассмотрены современные способы исследования и оценки функционального состояния печени.

Ключевые слова: механическая желтуха, функциональное состояние печени, печеночная недостаточность, оценка тяжести.

MODERN APPROACHES TO THE ASSESSMENT OF THE IMPACT OF MECHANICAL JAUNDICE ON THE FUNCTIONAL STATE OF THE LIVER

Sementsov K.V.[1, 2], Boyarinov D.Yu.[1, 2], Myanzelin M.N.* [1, 2], Koshelev T.E.[2]

[1] *Hospital for veterans of wars, Sankt-Peterburg*
[2] *North-Western state medical University named after I. I. Mechnikov, Sankt-Peterburg*

Abstract. The decision of the question about the terms of radical surgical treatment of patients with mechanical jaundice, the scope and methods of preparation for surgery, including the expediency of preliminary drainage of biliary tract, largely depends on the patient's condition at the time of diagnosis. The present review is devoted to modern approaches of investigation and evaluation of liver functional state as one of the most important criteria for surgical tactics determination. Modern methods of investigation and evaluation of the liver functional state are considered.

Keywords: mechanical jaundice, liver functional status, liver failure, severity assessment.

Введение

Несмотря на очевидные успехи в организации амбулаторно-консультативной помощи населению, доступность современных методов обследования пациентов, у 12–25% больных заболеваниями органов гепатопанкреатодуоденальной (ГПДЗ) зоны определяются признаки механической желтухи (МЖ). Около половины всех случаев МЖ являются следствием ЖКБ и холедохолитиаза, 40% — с неопластическим процессом ГПДЗ, в остальных случаях обструкция желчевыводящих путей связана с воспалительными заболеваниями данной области и их последствиями, включая холангит, панкреатит, стриктуры большого дуоденального сосочка [1].

С самого начала заболевания прогрессирование обструкции желчевыводящих путей и, как следствие, желчной гипертензии, приводит к ухудшению функционального состояния печени. Ранняя диагностика явлений печеночной дисфункции играет особое значение у пациентов с опухолевым поражением ГПДЗ, нуждающихся в сложных оперативных вмешательствах с выраженным реконструктивным компонентом [2; 3].

Снижение белково-синтетической функции печени приводит к увеличению риска кровотечений и несостоятельности анастомозов у таких больных, что подтверждает 15–30% летальность, после радикальных хирургических вмешательств, выполненных на высоте МЖ. В свою очередь, применение многоэтапного лечения, с предварительным купированием желчной гипертензии, позволяет избежать целого ряда осложнений и существенно уменьшить послеоперационную летальность [8–10; 28].

Очевидно, что для функционального состояния печени большое значение играет не только степень выраженности желтухи, но и ее длительность. Со временем МЖ может привести к необратимым функциональным изменениям, когда, несмотря на устранение желчной гипертензии, печеночная недостаточность продолжает прогрессировать, становясь одним из решающих фактором танатогенеза [6; 7].

Традиционно печеночную недостаточность на фоне МЖ оценивают в первую очередь по степени выраженности желчной гипертензии и уровню печеночных ферментов в крови. Основными диагностическими критериями при этом являются: интенсивность и продолжительность окрашивания кожных покровов, уровень билирубина и его фракций, АЛТ, АСТ, ЛДГ и γ-глутамилтрансферазы в биохимическом анализе крови [4; 5]. Однако, данные показатели в большей мере носят косвенный характер, описывая выраженность желчной гипертензии, что, учитывая фактор времени и индивидуальные особенности больного, не всегда коррелирует с функциональной активностью органа и его резервными возможностями [11].

* e-mail: mn_myanzelin@mail.ru

Характеристика печеночной недостаточности при механической желтухе

Застой желчи при МЖ оказывает токсическое действие на гепатоциты, что проявляется как в снижении их функциональной активности, так и в повреждении паренхимы органа. Оба фактора приводят к клинической манифестации печеночной недостаточности, в виде коагулопатии, гипопротеинемии, энцефалопатии, формированию паренхиматозной желтухи и т.д. Патогенез МЖ не имеет прямой связи с исходным состоянием печени, с наличием ее хронического поражения, определяя течение функциональных нарушений по типу острой печеночной недостаточности (ОПН) [12].

Таким образом, для объективизации оценки функционального состояния печени при МЖ необходимо понимание сути понятия ОПН, включая определение клинических и лабораторно-инструментальных критериев ее диагностики [13; 14]. В 1970 г. Trey и Davidson предложили термин ОПН как потенциально обратимого состояния, возникающего вследствие тяжелого поражения исходно здоровой печени и в течение 2 месяцев, с момента появления первых симптомов, приводящего к явлениям энцефалопатии [7]. Похожее определение предложил в 1978 г. Э.И. Гальперин, рассматривавший ОПН, как нарушение функции ткани печени с поражением головного мозга вплоть до возможного развития печеночной комы [15].

В ряде исследований печеночную недостаточность рассматривают как одно из звеньев патогенеза МЖ, не определяя ее индивидуальной роли в тяжести заболевания. При этом решающее значение играют маркеры, отражающие печеночную трансформацию. По классификации Э.И Гальперина (2012), при определении степени тяжести МЖ, помимо учета ее этиологии, в виде бальной оценки злокачественности опухоли, учета ее осложнений, оценивается уровень билирубина и общего белка плазмы крови. Сложив полученные баллы, дается оценка тяжести заболевания. При сумме баллов 5 и менее МЖ относится к классу А (легкая степень тяжести), 6–15 баллов — к классу В (средней степени тяжести), 16 и более — к классу С (тяжелая МЖ). Определение класса желтухи позволяет реализовать индивидуальный подход и оптимизировать план лечения больного [16].

Существует большое количество во многом перекликающихся классификаций печеночной недостаточности, включая классификации Хазанова А.И. (1998), Сизова Д.Н. (1998), Парфенова И.П. (2000), В.Д. Федорова и В.А. Вишневского (2004). В основе последней учитывается продолжительность МЖ, отдельные биохимические показатели крови (уровень общего билирубина, альбумин/глобулиновый коэффициент) и традиционно тяжесть энцефалопатии [14]. В то же время, в 2009 г. ассоциацией хирургов-гепатологов РФ и СНГ были определены некоторые особенности печеночной недостаточности, возникающей на фоне МЖ, включая стертый, неспецифичный характер симптомов, а также редкое выявление признаков энцефалопатии.

Наиболее основательная и специфичная для МЖ классификация ОПН была представлена С.В. Тарасенко и соавт. в 2014 г. Авторы выделяют пять стадий печеночной недостаточности: 0 стадия — начальная (до иктеричности); I стадия соответствует манифестации желтухи; II стадия — полихоличиская; III стадия — гиполхолическая; и IV стадия — ахолическая. Помимо оценки иктеричности кожных покровов и склер, уровня билирубина, АЛТ, АСТ, ЩФ в биохимическом анализе крови, классификация учитывает результаты УЗИ желчных протоков (диаметр и толщина стенок), суточный дебит и характер желчи, полученной при чрескожной чреспеченочной холангиостомии, а также морфологические изменения в биоптате печени [14].

Диагностика ОПН при МЖ

В большинстве публикаций среди главных предвестников формирования клинической картины ОПН при МЖ выделяют: продолжительность осложнения более двух недель, формирование гнойного холангита, характерные изменения в биохимическом анализе крови (снижение уровня альбумина, альбумин/глобулиновый коэффициент менее 1, нарастание иммуноглобулина А, малонового диальдегида и олигопептидов), появление антител к антигенам печени, повышение коэффициента агрегации эритроцитов, уменьшение антиоксидантной активности крови [3]. Данные показатели в наибольшей степени отражают функциональное состояние печени и ее резервы на фоне билиарной гипертензии.

В работе Черешнева В.А. и соавт. описан способ определения функциональной активности печени по уровню желчных кислот и холестерина в желчи, полученной по холангиостоме [13]. Авторы указывают на высокую чувствительность методики, сравнимую с чувствительностью традиционных способов исследования показателей крови. Изменения указанных показателей желчи позволяют выявить печеночную недостаточность на 3–4 сутки после холангиостомии. На момент декомпрессии желчных протоков уровень желчных кислот и холестерина в отделяемом, как правило, снижен. При неосложненном течении послеоперационного периода происходит восстановление данных показателей до референтных значений, их сохранение на низком уровне указывает на нарушение синтеза в печени, и, соответственно, на печеночную недостаточность.

Высокой чувствительностью и специфичностью для ранней диагностики ОПН обладает методика, описанная Ю.С. Винником и соавт. Способ основан на атомно-силовой микроскопии эритроцитов. Заключение о печеночной недостаточности ставится посредством сопоставления результатов биохимического исследования крови с выявленными морфологическими изменениями мембран эритроцитов. Помимо эффективности, большим преимуществом методики является отсутствие необходимости в инвазивных манипуляциях, таких как холангиостомия [1].

Табл. 1. Критерии Королевского колледжа для определения тяжести ОПН, не связанной с приемом парацетамола

Критерии оценки ОПН, не связанной с приемом парацетамола
Большие критерии:
Протромбиновое время (ПТВ)>100, сек (МНО>6,5)
Малые критерии:
– не А-, не В- вирусный гепатит/лекарственная/галотановая этиология;
– энцефалопатия> 7 дней после желтухи;
– возраст <10 или 40> лет;
– ПТВ>50 сек (МНО>3,5);
– билирубин >300 мкмоль/л

Другая не инвазивная методика исследования функции печени основана на определении концентрации токсических продуктах метаболизма в крови посредством хроматографии [17]. Благодаря анализу прямых показателей детоксикационной функции печени, метод высокочувствителен и специфичен.

Перечисленные способы основаны на выявлении объективных признаков печеночной недостаточности, позволяют дать ей количественную оценку. В то же время, как правило, комплексная оценка функционального статуса печени дается по какому-то одному критерию, не учитывая индивидуальные особенности пациента и клинические проявления органной недостаточности, ряд способов связан с инвазивными вмешательствами.

В зарубежных публикациях распространены методики, основанные на выявлении клинических проявлениях печеночной недостаточности в виде коагулопатии, энцефалопатии, гипербилирубинемии, учитываются такие индивидуальные особенности, как возраст и пол больного.

Примером такого подхода являются критерии Королевского колледжа Лондона (King's College Criteria (KCC)) (Табл. 1), позволяющие с высокой вероятностью определить эффективность консервативной терапии и, соответственно, отобрать пациентов, нуждающихся в трансплантации печени.

Выявление одного большого критерия или 3 малых определяют тяжелую ОПН с неблагоприятным прогнозом. При использовании критериев Клише–Вилледжуифа: учитывается наличие и степень выраженности энцефалопатии, активность V фактора свертываемости крови. В то же время, при интерпретации последнего критерия необходимо учитывать возраст больных (до 30 лет значимо снижение менее 20% от нормы, после 30 лет — менее 30%). Метаанализ 2016 года M.J. McPhail и соавт. показал, что KCC более чувствительны и специфичны при парацетамолассоциированной ОПН, чем Model for End — stage Liver Disease (MEDL), однако в других случаях критерии MELD были более информативны. При не ассоциированной с парацетамолом ОПН чувствительность и специфичность KCC составили 58% и 74%, соответственно, тогда как при использовании MEDL данные показатели были 76% и 73% [5]. Критерии Клише–Вилледжуифа, также были более информативны при парацетамолассоциированной ОПН (чувствительность 75%, специфичность 56%), в остальных случаях данные показатели были 69% и 50%, соответственно [19].

Наилучшие результаты оценки и прогнозирования ОПН были получены при использовании модели AFLED, основанной на исследовании четырех параметров: МНО, печеночную энцефалопатию, уровень аммиака и билирубина в крови. Чувствительность данной методики составила 83%, специфичность — 87% [5]. Хорошо зарекомендовал себя критерий прогнозирования ОПН у прооперированных больных с резекцией печени «50–50». Критерий определен в 2005 г. французскими учеными под руководством Balzan S. Критерий основан на определении билирубина и протромбинового индекса по Квику на 5-е сутки послеоперационного периода. Протромбиновый индекс <50% при уровне билирубина >50% соответствуют вероятности формирования ОПН близкой к 100% с летальностью порядка 50% [29].

Перечисленные методики диагностики и прогнозирования ОПН объединяет исследование показателей свертываемости крови. При ОПН в печени происходит снижение синтеза II, V, VII, IX и X факторов свертывания крови, белков C и S, относящихся к антикоагулянтным факторам. В результате происходит нарушение функции системы гемостаза [20]. В соответствии с вышесказанным, одним из основных признаков ОПН является повышение уровня МНО, что, однако, не означает увеличения риска кровотечений. Изменения в системе гемостаза могут быть определены также с помощью вязкоупругих тестов тромбоэластографии (TEG) и тромбоэластометрии. В исследовании Agarwal B. с соавторами, на примере 20 пациентов, среди показателей гемостаза наибольшая корреляция с тяжестью печеночной недостаточности, была получена у тромбоэластографии [10].

В настоящее время нарастает интерес к оценке функции печени посредством внутривенного введения специальных маркеров и определения скорости их выведения или степени поглощения.

Наиболее популярна методика с использованием индоцианина зеленого. В крови препарат обладает наибольшим поглащением инфракрасного спектра света с длиной волны 800 нм. Благодаря тому, что оксигемоглобин и восстановленный гемоглобин обладают наибольшим поглащением волн длиной 830 нм, флуоресцентное исследование позволяет определить концентрацию индоционина независимо от оксигенации крови. Препарат не метаболизируется в печени, поступая в желчь посредством АТФ зависимой транспортной системой со скоростью 0,1 мг/мин/кг. Наибольшая концентрация индоцианина зеленого в желчи определяется через 0,5–2 часа после введения. Оценка функционального статуса печени происходит посредством определения концентрации препарата и его минутного клиренса через 15 минут после внутривенного введения. Метод относительно прост в исполнении, обладая 90% специфичностью и чувствительностью до 86%. Однако использование методики ограничено при незначительных функциональных нарушениях печени [30–32].

Степень поглощения и распределения в органе веществ, как правило, изучается с помощью различных радиофармакологические препаратов. Одним из примеров является гепатосцинтиграфии с технефитом Tc-99m. Изменение радиационного фона в проекции печени характеризует степень накопления вещества, а соответственно функциональный статус органа [33].

Анализ большого количества методик оценки функционального состояния печени, с одной стороны показал актуальность проблемы и незавершенность ее решения, с другой позволяет использовать накопленный опыт для дальнейших исследований.

Заключение

Диагностика и оценка степени выраженности функциональных нарушений печени при МЖ играют большое значение для своевременного начала полноценной профилактики и лечения ОПН, для определения тяжести и особенностей течения основного заболевания, а, соответственно, и для выбора оптимальной хирургической тактики. Несмотря на многообразие способов оценки изменений функции печени, каждый из них имеет свои достоинства и недостатки, ограничивающие их использование. Одним из примеров актуальности данной проблемы, является отсутствие единого подхода к такому принципиальному вопросу, как определение показаний к этапному хирургическому лечению МЖ опухолевого генеза. Его решение может быть связано как с разработкой принципиально новых методов оценки функционального состояния печени, так и с проведением исследований по дифференцированному применению уже существующих методик с учетом этиологии механической желтухи и предполагаемого объема лечения.

Авторы заявляют об отсутствии конфликта интересов (The authors declare no conflict of interest).

ЛИТЕРАТУРА/REFERENCES

1. Винник Ю.С., Пахомова Р.А., Кочетова Л.В., Воронова Е.А., Козлов В.В., Кириченко А.К. Предикторы печеночной недостаточности при механической желтухе //Хирургия. Журнал им. Н.И. Пирогова. — 2018. — №3. — С.37-41. [Vinnik YuS, Pakhomova RA, Kochetova LV, Voronova EA, Kozlov VV, Kirichenko ARPredictors of hepatic insufficiency in obstructive jaundice. Khirurgiya. Zhurnal imeni N.I. Pirogova. 2018; 3: 37-41. (In Russ.)] doi: 10.17116/hirurgia2018337-41.
2. Гульман М.И., Винник Ю.С., Пахомова Р.А., Кочетова Л.В. Актуальные проблемы печеночной недостаточности при механической желтухе: диагностика // Сибирский медицинский журнал. — 2012. — Т.110. — №3. — С.22-27. [Gul'man MI, Vinnik JuS, Pahomova RA, Kochetova LV. Actual problems of liver failure in mechanical jaundice: diagnostics. Siberian medical journal. 2012; 110(3): 22-27. (In Russ.)]
3. Кашаева М.Д. Метод определения риска развития печеночной недостаточности при осложненной желчнокаменной болезни // Вестник Российского университета дружбы народов. Серия: Медицина. — 2010. — №4. — С.234-236. [Kashaeva MD. Method of definition of risk of development of hepatic insufficiency at complicated bililithiasis. Vestnik Rossijskogo universiteta druzhby narodov. Serija: Medicina. 2010; 4: 234-236. (In Russ.)]
4. Koch A, Trautwein C, Tacke F. Akutes Leberversagen. Medizinische Klinikintensivmedizin und Notfalmedixin. 2017; 112(4): 371-381. doi: 10.1007/s00063-017-0282-0.
5. Kumar R, Shalimar, Sharma H, Goylar R, Kumar A, Khanal S, Prakash S, Gupta S, Panda S, Acharya S. Prospective derivation and validation of early dynamic model for predicting outcome in patients with acute liver failure. Gut. 2012; 61(7): 1068-1075. doi: 10.1136/gutjnl-2011-301762.
6. Синьков С.В., Жилин И.В., Заболотских И.Б. Прогнозирование различных форм послеоперационной острой печеночной недостаточности // Анестезиология реаниматология. — 2017. — Т.62. — №1. — С.73-76. [Sin'kov SV, Zhilin IV, Zabolotskikh IB. Prediction of various forms of postoperative acute liver failure. Anesteziologiya i Reanimatologiya. 2017; 62(1): 73-76. (In Russ.)] doi: 10.18821/0201-7563-2017-62-1-73-76.
7. Wendon J, Córdoba J, Dhawan A, Lanser A, Manns M, Nevens F, Bernardi M. EASL Clinical Practical Guidelines on the management of acute (fulminant) liver failure.Journal of hepatology. 2017; 66(5): 1047-1081. doi: 10.1016/j.jhep.2016.12.003.
8. Гальперин Э.И. Представление об энергетическом дефиците в ткани печени и дополнительной энергии в цифровом выражении (гипотеза) // Анналы хирургической гепатологии. — 2022. — Т.27. — №3. — С.114-125. [Galperin EI. Energetic insufficiency of liver tissue and additional energy in digital value. (The hypothesis). Annaly khirurgicheskoy gepatologii. 2022; 27(3): 114-125. (In Russ.)] doi: 10.16931/ 1995-5464. 2022-3-114-125.
9. Семенцов К.В., Бояринов Д.Ю., Мянзелин М.Н., Алексеев В.В., Кошелев Т.Е., Голощапова И.М. Опухоли периампулярной зоны, осложненные механической желтухой — с чего начать, дренирование или резекция (научный обзор) // Профилактическая и клиническая медицина. — 2022. — №1(82). — С.26-32. [Sementsov KV, Boyarinov DY, Myanzelin MN, Alekseev VV, Koshelev TE, Goloschapova IM. Periampular zone tumors complicated by mechanical jaundice — commencement of treatment, drainage or resection (review). Preventive and clinical medicine. 2022; 1(82): 26–32. (In Russ.)] doi: 10.47843/2074-9120_2022_1_26.
10. Agarwal B, Wright G, Gatt A, Riddell A, et al. Evaluation of coagulation abnormalities in acute liver failure. Journal of Hepatology. 2012; 57(4): 780-786. doi: 10.1016/j.jhep.2012.06.020.
11. Фомин А.М., Лобаков А.И.,Титова Г.В., Захаров Ю.И. Оценка эффективности плазмосорбции (liversupport) при печеночной недостаточности у больных с механической желтухой // Альманах клинической медицины. — 2015. — №40. — С.101-108. [Fomin AM, Lobakov AI, Titova GV, Zacharov Yul.The efficacy of plasma sorption (Liver Support) in liver failure in patients with mechanical jaundice. Almanah kliničeskoj mediciny. 2015; 40: 101-108. (In Russ.)]
12. Бакулин И.Г., Абациева М.П., Белоусова Л.Н, Медведев Ю.В. Немцова Е.Г. Острая печеночная недостаточность — диагностические и прогностические проблемы // Фарматека. — 2018. — Т.9. — С.18-23. [Bakulin IG, Abatsieva MP, Belousova LN. Medvedev YuB, Nemtsova EG. Acute liver failure: diagnostic and prognostic problems. Farmateka. 2018; 9: 18-23. (In Russ.)] doi: 10.18565/pharmateca.2018.9.18-23.
13. Черешнев В.А., Зубарева Н.А., Соснин Д.Ю. Новые подходы к диагностике печеночной недостаточности при хирургической патологии желчевыводящих путей и поджелудочной железы // Вестник Уральской Медицинской академической науки. — 2011. — №1. — С.67-69. [ChereshnevVA, Zubareva NA, Sosnin DYu. New approaches to diagnostics of hepatic insufficiency in surgical pathology of biliary tract and pancreas. Journalof Ural Medical Academic Science. 2011; 1:67-69. (In Russ.)]
14. Натальский А.А, Тарасенко С.В., Зайцев О.В., Песков О.Д. Современные представления о печеночной недостаточности в хирургии // Российский медико-биологический вестник имени академика И.П. Павлова. — 2014. — Т.22. — №4. — С.138-147. [Natalskij AA, Tarasenko SV, Zajcev OV, Peskov O.D. The modern concepts problems of liver failure in surgery. I.P. Pavlov Russian medical biologi calherald. 2014; 22(4): 138-147. (In Russ.)] doi: 10.17816/PAVLOVJ224.
15. Гальперин Э.И. Недостаточность печени. — М., 1972. — 328 с. [Gal'perin Jel. Nedostatochnost'' pecheni. M.; 1972. 328 p. (In Russ.)]
16. Гальперин Э.И. Классификация тяжести механической желтухи // Анналы хирургической гематологии. — 2012. — Т.17. — №2. — С.26-33. [Galperin EI. Classification of the Obstructive. Annaly khirurgicheskoy gepatologii. 2012; 17(2): 26-33. (In Russ.)]
17. Истратов В.Г., Назаренко Н.А., Рузавин В.С., Демидова В.С., Вишневский В.А. Хроматография и хромато-масс-спектрометрия в диагностике острой пострезекционной печеночной недостаточности // Анналы хирургической гепатологии. — 2009. — Т.14. — №4. — С.9-12.

[Istratov VG, Nazarenko NA, Ruzavin VS, Demidova VS, Vishnevsky VA. Chromatography and chromato-mass-spectrometry in diagnostics of acute postresectional hepatic insufficiency. Annaly khirurgicheskoy gepatologii. 2009; 14(4): 9-12. (In Russ.)]

18. Jain V, Dhawan A. Prognostic modeling in pediatric acute liver failure. Liver Transpl. 2016; 22(10): 1418-1430. doi: 10.1002/lt.24501.
19. Ichai P, Legeai C, Francoz C, et al. Patients with acute liver failure listed for superurgent liver transplantation in france: reevaluation of the clichy villejuif criteria. Liver transplantation. 2015; 21(4): 512-523. doi: 10.1002/lt.24092.
20. Lisman T, Bakhtiari K, Adelmeijer J, Meijers JC, Porte RJ, Stravitz RT. Intact thrombin generation and decreased fibrinolytic capacity in patients with acute liver injury or acute liver failure. JThrombHaemost. 2012; 10(7): 1312-1319. doi: 10.1111/j.1538-7836.2012.04770.x
21. Мостюк Е.М., Деркач В.Я., Кривенцов М.А., Шелепа А.Д., Сегель Д.Ф. Прогноз и профилактика послеоперационной печеночной недостаточности при механической желтухе // Крымский журнал экспериментальной и клинической медицины. — 2015. — Т.5. — №2. — С.48-51. [Mostjuk EM, Derkach VJa, Krivencov MA, Shelepa ED, Segal' DF. Prognoz i profilaktika posleoperacionnoj pechenchnoj nedostatochnosti pri mehanicheskoj zheltuhe. Krymskij zhurnal jeksperimental'noj i klinicheskoj mediciny. 2015; 5(2): 48-51. (In Russ.)]
22. Гальперин Э.И. Нестандартные ситуации при операциях на печени и желчных путях. — М.: Медицина, 1987. — 336с. [Gal'perin Je.I. Nestandartnye situacii pri operacijah na pecheni i zhelchnyh putjah. M.: Medicina; 1987. 336 p. (In Russ.)]
23. Wadei HM. Hepatorenal syndrome: a critical update. Semin Respir Crit Care Med. 2012; 33(1): 55-69. doi: 10.1055/s-0032-1301735.
24. Squires JE, McKiernan P, Squires RH. Acute Liver Failure: An Update. Clin Liver Dis. 2018; 22(4): 773-805. doi: 10.1016/j.cld.2018.06.009.
25. Rovegno M, Vera M, Ruiz A, Benítez C. Current concepts in acute liver failure. Ann Hepatol. 2019; 18(4): 543-552. doi: 10.1016/j.aohep.2019.04.008.
26. McPhail MJ, Farne H, Senvar N, Wendon JA, Bernal W. Ability of King's College Criteria and Model for End-Stage Liver Disease Scores to Predict Mortality of Patients With Acute Liver Failure: A Meta-analysis. Clin Gastroenterol Hepatol. 2016; 14(4): 516-525. doi: 10.1016/j.cgh.2015.10.007.
27. Hernaez R, Solà E, Moreau R, Ginès P. Acute-on-chronic liver failure: an update. Gut. 2017; 66(3): 541-553. doi: 10.1136/gutjnl-2016-312670.
28. Гальперин Э.И. Механическая желтуха: состояние "мнимой стабильности", последствия "второго удара", принципы лечения // Анналы хирургической гепатологии. — 2011. — Т.16. — №3. — С.16-25. [Gal'perin Jel. Obstructive jaundice — a"falce stable" condition, consequences af a "sencond hit", management principles.Annaly khirurgicheskoy gepatologii. 2011; 16(3): 15-25. (In Russ.)]
29. Balzan S, Belghiti J, Farges O, Ogata S, Sauvanet A, Delefosse D, Durand F. The "50-50 criteria" on postoperative day 5: an accurate predictor of liver failure and death after hepatectomy. Annals of surgery. 2005; 242(6): 824-829. doi: 10.1097/01.sla.0000189131.90876.9e.
30. Дзидзава И.И., Котив Б.Н., Кашкин Д.П. и др. Количественная оценка функции печени методом клиренс-теста с индоцианином зеленым // Трансплантология. — 2010. — №1. — С.30-37. [Dzidzava II, Kotiv BN, Kashkin DP, et al. Kolichestvennaya ocenka funkcii pecheni metodom klirens-testa s indocianinom zelenym. Transplontologya. The russian journal of transplantation. 2020; 1: 30-37. (In Russ.)]
31. Дзидзава И.И., Слободяник А.В., Кудрявцева А.В. и др. Применение КТ-волюметрии и клиренс-теста с индоцианином зеленым для определения показаний к предоперационной эмболизации воротной вены // Анналы хирургической гепатологии. — 2016. — Т.21. — №3. С.34-46. [Dzidzava II, Slobodyanik AV, Kudryavtseva AV, et al. The Results of CT-Volumetry and Clearance Test with Indocyanine Greenas Indications for Preoperative Portal Vein Embolization. Annaly khirurgicheskoy gepatologii. 2016; 21(3): 34-46. (In Russ.)] doi: 10.16931/1995-5464.2016334-46.
32. Kobayashi Y, Kiya Y, Nishioka Y, Hashimoto M, Shindoh J. Indocyanine green clearance of remnant liver (ICG-Krem) predicts postoperative subclinical hepatic insufficiency after resection of colorectal liver metastasis: theoretical validation for safe expansion of Makuuchi's criteria. HPB: the official journal of the International Hepato Pancreato Biliary Association. 22(2): 258-264. doi: 10.1016/j.hpb.2019.06.013.
33. Гребенкин Е.Н., Борисова О.А., Фомин Д.К., Ахаладзе Г.Г. К вопросу о функциональном резерве печени // Анналы хирургической гепатологии. — 2017. — Т.22. — №1. — С.25-31. [Grebenkin EN, Borisova OA, Fomin DK, Akhaladze GG. About the liver functional reserve. Annaly khirurgicheskoy gepatologii. 2017; 22(1): 25-31. (In Russ.)] doi: 10.16931/1995-5464.2017125-31.

МЕТОДЫ ФИКСАЦИИ И ШЕЙНОГО СПОНДИЛОДЕЗА ПРИ ШЕЙНОЙ ДИСКЭКТОМИИ

Спирин О.А.*[1], Аганесов А.Г.[1], Алексанян М.М.[1], Седуш Н.Г.[2]
[1] *ФГБНУ «Российский научный центр хирургии им. акад. Б.В. Петровского», Москва*
[2] *ФГБУ «Национальный исследовательский центр «Курчатовский институт», Москва*

DOI: 10.25881/20728255_2024_19_1_115

Резюме. Обоснование: По мировым данным корешковая симптоматика, вызывающая неврологические нарушения, составляет 83,2 случая на 100 тыс. населения в год, с последующим увеличением распространенности после 40 лет. При неэффективности консервативного лечения грыж межпозвонковых дисков шейного отдела позвоночника требуется оперативное лечение. Золотым стандартом хирургического лечения является передняя шейная дискэктомия с фиксацией (ACDF). Однако единого мнения о выборе оптимального материала для фиксации нет.

Цель: Провести обзор литературы, посвященной межтеловой фиксации шейного сегмента при дискэктомии.

Материалы и методы: для поиска соответствующих теме публикаций мы использовали базы данных PubMed (http://www.ncbi.nlm.nih.gov/pubmed), Elibrary (http://elibrary.ru) и архивы журналов «Нейрохирургия» и «Хирургия позвоночника».

Результаты: Проанализированы данные мировой литературы о методах и материалах для фиксации шейного отдела позвоночника при дискэктомии. Проведен обзор методик стабилизации шейного сегмента аутотрансплантом из гребня подвздошной кости, фиксацией сегмента пластиной, межтеловыми кейджами из титана и PEEK с заполнением и без заполнении остеокондуктивными материалами, рассмотрены ранние модели биодеградируемых кейджей из полимера лактида. Согласно полученным данным, выбор материала и метода для фиксации шейного сегмента остается открытым вопросом. Наиболее частые осложнения связаны с миграцией и проседанием трансплантата.

Заключение: Учитывая полученные данные и актуальность проблемы, в РНЦХ им. Б.В. Петровского совместно с НИЦ Курчатовский институт ведется разработка биосовместимого биодеградируемого устройства/кейджа для стабилизации шейных позвонков при операциях на шейном отделе позвоночника. В настоящее время сформированы медико-технические требования к полимерному устройству, ведется поиск подходящих материалов.

Ключевые слова: шейная дискэктомия, шейный кейдж, протез межпозвонкового диска, ACDF complications, биодеградируемый кейдж.

METHODS OF FIXATION AND INTERBODY FUSION IN CERVICAL DISCECTOMY: A LITERATURE REVIEW

Spirin O.A.*[1], Aganesov A.G.[1], Aleksanyan M.M.[1], Sedush N.G.[2]
[1] *Petrovsky National Research Center of Surgery, Moscow*
[2] *National Research Center «Kurchatov Institute», Moscow*

Abstract. Rationale: According to world data, radicular syndrome causing neurological disorders is 83.2 cases per 100,000 population per year, with a subsequent increase in prevalence after 40 years of age. If conservative treatment of cervical disc herniations is ineffective, surgical treatment is required. The gold standard of surgical treatment is an anterior cervical discectomy with fixation (ACDF). However, there is no consensus on the choice of the optimal material for fixation in the modern medical community.

Purpose: To review the literature sources devoted to interbody fixation of the cervical segment during discectomy, to improve the results of these operations.

Materials and Methods: We used PubMed (http://www.ncbi.nlm.nih.gov/pubmed), Elibrary (http://elibrary.ru), and the archives of the journals “Neurosurgery” and “Spine Surgery” to search for relevant publications.

Results: The data of the world literature on methods and materials for fixation of the cervical spine during discectomy were analyzed. We reviewed the methods of cervical segment stabilization with autograft from the iliac crest, segment fixation with a plate, interbody cages made of titanium and PEEK with and without filling with osteoconductive materials, and considered early models of biodegradable cages made of lactide polymer. According to the data obtained, the choice of material and method for fixation of the cervical segment remains an open question. The most frequent complications are related to graft migration and subsidence.

Conclusion: Taking into account the obtained data and the urgency of the problem in the Russian Research Center of Surgery named after academician B.V. Petrovsky together with the Kurchatov Institute are developing a biocompatible biodegradable device/cage for cervical spine stabilization during cervical spine surgeries. At present, medical and technical requirements for the polymer device have been formed, and a search for suitable materials is underway.

Keywords: cervical discectomy, cervical cage, intervertebral disc prosthesis, ACDF, biodegradable cage.

Введение

По мировым данным корешковая симптоматика, вызывающая неврологические нарушения, составляет 83,2 случая на 100 тыс. населения в год, с последующим увеличением распространенности после 40 лет [1]. Примерно 25% людей в возрасте до 40 лет, 50% людей старше 40 лет и 85% людей старше 60 лет имеют ту или иную степень дегенерации межпозвонковых дисков [2]. Напротив, американские исследования сообщают о 1,79 случаев на 10-00 человек [3]. При неэффективности консервативного лечения самым распространенным способом оперативного лечения грыж шейного отдела позвоночника с корешковой симптоматикой является передняя шейная дискэктомия с межтеловой стабилизацией — «золотой стандарт», который наиболее распространен в мировой практике [4]. Однако вопрос выбора оптимального метода фиксации и материала, используемого для успешного формирования межтелового спондилодеза, остается открытым.

Материалы и методы: для поиска соответствующих теме публикаций мы использовали базы данных PubMed (http://www.ncbi.nlm.nih.gov/pubmed), Elibrary (http://elibrary.ru) и архивы журналов «Нейрохирургия» и «Хирургия позвоночника». Поиск производился по следующим ключевым словам: “шейная дискэктомия”, “межтеловой кейдж”, “протез межпозвонкового диска”, “ACDF complications”, “cervical discectomy”.

Результаты

В ранних литературных источниках в качестве метода фиксации при передней шейной дискэктомии исполь-

* e-mail: spirinoleg94@gmail.com

зовался аутотрансплантат из губчатой части гребня подвздошной кости с интраоперационным моделированим выделенного костного фрагмента [5]. После проведения замеров ширины, высоты и глубины аутотрансплантат устанавливается в область сформированного дефекта. В период наблюдения от 6 до 12 месяцев отмечалось проседание трансплантата, снижение угла шейного лордоза по данным рентгенограмм составила 5,89±2,90°, что было значительно больше (1,88±2,77°) чем в группе с установкой межтелового кейджа [2; 6; 7]. Частота осложнений, связанных с забором трансплантата, составляет около 12% [7]. Отмечаются гематомы в области забора трансплантата, нагноение раны, выраженный болевой синдром в подвздошной области и неврологические нарушения в нижних конечностях (гипестезии) [5–8].

В дальнейшем данный метод дополнился установкой передней шейной ригидной пластины с блокирующимися винтами. По данным разных авторов, у 1,3–15,4% больных происходит миграция пластины или винта, у 0,2–6,7% перелом пластины, в 0,2% до 21% случаев происходит дислокация межтелового костного трансплантата [9].

Для стабилизации позвоночного сегмента в хирургической практике, помимо ригидных шейных пластин, нередко используют динамические пластины [10; 11]. По данным литературы миграция винтов и динамических пластин, дислокация и перелом трансплантата встречается в 23% случаев [12]. В 16% отмечается формирование псевдоартроза. В 40,7% случаев встречаются дегенеративные изменения на смежных уровнях [13; 14]. В связи с этим в хирургической практике широкое распространение получили межтеловые кейджи. Для дополнительной стабилизации после установки кейджа нередко производят дополнительную фиксацию передней шейной пластиной (cage-with-plate). В исследованиях проведена оценка клинических и рентгенологических данных и описаны лучшие результаты формирования спондилодеза, в связи со снижением показателей проседания кейджей и частотой формирования локального кифоза при фиксации пластиной [15–18]. По данным авторов установка кейджа с пластиной и установка кейджа без нее (stand-alone cage) не имеет значимых статистических различий по частоте послеоперационных осложнений, частоте формирования спондилодеза и разницы в болевых ощущениях по шкале VAS, и NDI (индекс ограничения жизнедеятельности из-за боли в шее) [19]. По данным мета-анализа фиксация методом кейдж без пластины снижает интраоперационную кровопотерю и частоту послеоперационной дисфагии [20].

В качестве альтернативы шейному спондилодезу нередко используют протезы межпозвонковых дисков для динамической фиксации шейного сегмента. Эндопротез крепится к кости за счет фиксационных шипов, а также имеет пористую поверхность для дальнейшей остеоинтеграции. Одной из наиболее распространенных моделей является протез DISCOVER DePuy Synthes (Рис. 1).

Рис. 1. Эндопротез межпозвонкового диска DISCOVER.

Рис. 2. Цилиндрический титановый кейдж с резьбой (BAK-C).

Вопрос динамической фиксации позвоночного сегмента нередко является поводом для дискуссий в медицинском сообществе. В исследовании, проведенном Sheng Shi et al., сообщается, что миграция эндопротеза диска встречается в 16,7% случаев, проседание в 3,3%, дегенерация смежного сегмента — в 3,3% [21–23]. Полученные данные оценивались рентгенологически с периодом наблюдения от 12 до 24 месяцев.

Рассматривая спондилодез как безальтернативный метод фиксации, актуальным вопросом остается выбор материала для межтелового кейджа. В определенное время широкую распространенность получили межтеловые кейджи, изготовленные из сплава титана [24]. Одним из наиболее распространенных кейджей является BAK-C Zimmer (Рис. 2).

По данным авторов в период с 1997 по 2001 гг. пациентам была выполнена одноуровневая дискэктомия на шейном уровне с межтеловой фиксацией титановым кейджем с заполнением костной крошкой (полученной в месте операции). Средний период наблюдения составил 4 года и 8 месяцев. Спондилодез наблюдался у 98,9% пациентов, дооперационный угол лордоза сохранился у 93,8% [24]. В 2017 г. был проведен мета-анализ данных 875 исследований, где пациентам при дискэктомии фиксация выполнялась титановыми кейджами. Результаты оценивали при помощи КТ, минимум через 12 месяцев

Рис. 3. Кейдж HONOUR.

после оперативного лечения. По данным исследования определяется статистически значимая частота проседания кейджей из титана в сравнении с PEEK-кейджами. Частота формирования спондилодеза варьировалась от 46,51 до 100%. Частота проседания кейджа за тот же период наблюдения составила от 16 до 35% [25].

Заслуженную популярность в хирургической практике набирают вышеописанные межтеловые кейджи изготовленные из полиэфирэфиркетона (PEEK) [26].

Выбор данного материала обусловлен хорошей износостойкостью и резистентностью к динамическим и статическим нагрузкам [27]. Кейджи из PEEK прозрачны для рентгеновского излучения, что дает возможность точно визуализировать и оценивать состоятельность костного сращения. Также они могут иметь рентген-позитивные танталовые маркеры, что позволяет интраоперационно оценить правильность установки кейджа и при необходимости произвести коррекцию. Кейджи в зависимости от фирмы производителя отличаются методами фиксации в позвонке. Кейдж HONOUR (Рис. 3) и кейдж UM Cerv-X крепятся между телами позвонков за счет рельефной поверхности имплантата.

Кейджи Medtronic PEEK Prevail (Рис. 4) имеют 2 дополнительных отверстия для фиксации выше и нижележащих тел позвонков монокортикальными винтами, у кейджей Depuy Synthes ZERO-P (Рис. 5) их 4.

По данным мировой литературы при использовании PEEK-кейджей частота формирования спондилодеза (через 12 месяцев после операции) составила от 76 до 100%. Частота проседания кейджа составила от 0 до 28% [25]. По другим данным частота спондилодеза варьировалась от 94,3–100%, проседание кейджа происходило в 0–10% случаев [28]. Farrokhi et al., сообщают о 93,8% спондилодеза при заполнении кейджа остеокондуктивным аллотрасплантатом [29]. В двух когортных исследованиях сообщается о 100% формировании спондилодеза при сроках наблюдения от 6 до 12 месяцев [30; 31]. В каждом из вышеперечисленных исследований кейджи заполнялись костными ауто- или аллотрансплантатами.

Установка PEEK-кейджей без заполнения остеокондуктивными материалами также достаточно распространена в хирургической практике, но показывает неоднозначные результаты. В 2017 г. было проведено многоцентровое проспективное исследование применения «пустых» PEEK-кейджей, которое сообщает о том, что данная методика имеет низкие показатели рентгенографического сращения. Через 18 месяцев наблюдения спондилодез наблюдался в 83% [32]. Авторами данного исследования было рекомендовано не устанавливать кейджи без костного алло- аутотрансплатата. В трёх других проведенных ретроспективных исследованиях процент спондилодеза составил 81,3, 65 и 88,1%, соответственно. Частота проседания кейджа варьировалась от 14,3 до 48,3%. Средняя продолжительность наблюдения в вышеперечисленных исследованиях составила от 27,6 до 30 месяцев [33–35].

Рис. 4. Кейдж Medtronic Prevail.

Рис. 5. Кейдж Depuy Synthes ZERO-P.

Применение титановых кейджей зачастую сопряжено с рядом недостатков: псевдоартроз (несрастание позвонков), проседание и смещение устройства, охрупчивание кости, сложности при анализе МРТ-снимков, необходимость проведения повторной операции. Например, в работе Laubach M. et al. описан случай несрастания позвонков у пациента после 2-х лет с момента установки титанового кейджа [36]. По данным рентгеновских исследований устройство не мигрировало и не проседало, что

указывает на срастание позвонков. Однако при анализе гистологической картины было выявлено несрастание тел позвонков. Наблюдалось врастание трабекулярной кости в кейдж с обеих сторон, при этом в центре кейджа сформировался слой фиброзно-хрящевой ткани. При более детальном рассмотрении эта зона демонстрировала процессы непрямого остеогенеза, что может указывать на возможное срастание в более отдаленном периоде. Хотя этот случай и не был признан клинически значимым дефектом, он демонстрирует недостатки металлических кейджей: они перекрывают зону срастания, вызывают адаптивную перестройку кости из-за эффекта экранирования напряжений, что приводит к замедлению срастания [36]. Актуальным направлением исследований и разработок является создание биодеградируемых кейджей, которые потенциально могут обеспечить полное сращение позвонков и разложение в заданный срок, тем самым исключая осложнения в долгосрочном периоде.

Биодеградируемые кейджи

В последнее время большое внимание уделяют биодеградируемым (биоразлагаемым) полимерам [37] в качестве основы для имплантатов. Изделия из таких полимерных материалов обычно используют для восстановления передней крестообразной связки (интерферентные винты), а также для фиксации переломов [38]. Биодеградируемые имплантаты обычно демонстрируют хорошую эффективность во многих хирургических операциях. Для их создания, в основном, используют сополимеры на основе лактида, гликолида и ε-капролактона. Свойства этих материалов могут быть адаптированы для конкретных применений благодаря возможности менять их характеристики путем варьирования состава, молекулярной массы и надмолекулярной структуры.

В работе Dijk M. et al. исследовали in vivo влияние жесткости кейджа на скорость поясничного межтелового спондилодеза при использовании биодеградируемых кейджей из PLLA (поли-L-лактид) и титановых кейджей одинаковой конструкции [39]. Скорость формирования спондилодеза оценивали путем слепого рентгенографического анализа с использованием трехточечной рентгенографической оценки со строгими критериями спондилодеза, разработанными для объективизации формирования кости. Были спроектированы титановые кейджи, а также кейджи на основе PLLA, обладающие различной жесткостью за счет различной толщины изделия. Изделия были спроектированы таким образом, чтобы в течение 6 месяцев их механические свойства сохранялись. В устройства помещали аутогенную губчатую кость из гребня подвздошной кости с использованием держателя кейджа для предотвращения изгиба стенок кейджа наружу [39]. Поясничный отдел позвоночника козы был использован в качестве модели межтелового сращения, поскольку теоретические данные показывают, что позвоночник четвероногих нагружен в основном вдоль своей длинной оси, как и позвоночник человека [40]. При этом у четвероногих возникают даже более высокие напряжения осевого сжатия, что приводит к более высокой плотности костей, чем у людей. Это необходимо учитывать при переносе результатов на человеческий позвоночник. Результаты исследования через 6 месяцев показали, что уменьшенная жесткость изделий из PLLA значительно повышает скорость межтелового сращения по сравнению с титановыми каркасами. Таким образом, биодеградируемые кейджи, используемые для облегчения межтелового сращения, могут быть хорошей альтернативой существующим кейджам из титана и PEEK, поскольку позволяют избежать сопутствующих проблем, связанных с их высокой жесткостью [39].

В работе Laubach M. et al. представлены результаты исследования биодеградируемых кейджей из полимеров лактида различного состава, проведено сравнение с аналогичным изделием из титана. Полимерные биоразлагаемые кейджи были изготовлены из поли(L-лактида) PLLA и сополимера поли(L-лактид-co-D,L-лактид) P(LD)LLA с относительным составом 70:30 [36]. Молекулярная масса PLLA и P(LD)LLA в готовом изделии после стерилизации низкотемпературной плазмой составила Mw = 395 кДа и Mw = 172 кДа, соответственно. Степень кристалличность PLLA — 11%, P(LD)LLA — 0%. Прочность кейджей: 6,5–6,7 кН. Изделия устанавливали в крупных животных (козлов) между позвонками L3-L4 на сроки от 3 до 48 мес. В просвет кейджа помещали костный трансплантат. При установке титанового кейджа через 6 мес. на микрофотографиях гистологических срезов наблюдается врастание кости в просвет кейджа, а по центру остается зона хряща, в которой идет процесс непрямого остеогенеза. По всему периметру имплантат окружен капсулой из соединительной ткани. На сроке 12 мес. происходит полное срастание позвонков в 66% случаев [36]. При этом формируемая кость является более пористой, что связано с эффектом экранирования напряжений. Более жесткий, по сравнению с костью кейдж выступает армирующим элементом, который воспринимает на себя основную нагрузку. Через 3 мес. после установки полимерного PLLA кейджа, наблюдается врастание кости с двух сторон, при этом просвет изделия все еще наполовину заполнен плотным костным трансплантатом. Через 6 мес. во всех случаях наблюдалось полное срастание с формированием трабекулярной кости [36]. В отличие от непрямого остеогенеза, наблюдавшегося для титановых имплантатов, сращение позвонков при установке полимерного кейджа происходило посредством прямого остеогенеза. Через 2 года вновь образованная костная ткань сформировалась в ламеллярную кость, при этом изделие полностью разложилось без какой-либо отрицательной реакции со стороны окружающих тканей. Через 4 года плотность образованной в зоне операции кости соответствовала плотность кости соседних позвонков. Скорость формирования кости при использовании биодеградируемых полимерных кейджей из P(LD)LA была более высокой, чем в группе с PLLA кейджами — через 3 мес. около 80–90% костного трансплантата были заме-

щены трабекулярной костью [36]. Однако в зоне соприкосновения фронтов срастающихся тканей наблюдалась прослойка соединительной ткани, что указывает на непрямой остеогенез. Кроме того, через 3 мес. в изделии были видны трещины и разломы, по своим механическим характеристикам оно было недостаточно прочным. Через 6 мес. только три из шести образцов продемонстрировали полное срастание, несмотря на более быструю динамику формирования кости в первые 3 мес. В случаях несрастания образовалась прослойка фиброзно-хрящевой ткани, что предполагает появление псведоартроза. На сроке 12 мес. в группе P(LD)LA кейджей полное срастание демонстрировали только 3 из 8 образцов. При использовании дополнительной фиксации изделия из P(LD)LA проявили себя гораздо лучше — полное срастание через 6 мес. наблюдалось в 5 из 6 случаев, в одном случае срастание на 83%. P(LD)LA полностью резорбировались через 12 мес. Таким образом, изделия из полимеров проявили отличную биосовместимость, но кейдж из PLLA проявил себя лучше, поскольку дольше сохранял механические характеристики. Важность сохранения прочности на период до 6 мес. подтверждается экспериментом, где использовалась дополнительная фиксация при установке P(LD)LA-устройств. Она компенсировала более раннюю потерю механической стабильности изделием и приводила к полному сращению кости.

Выводы

Согласно полученным данным выбор материала и метода для фиксации шейного сегмента при передней шейной дискэктомии остается открытым и актуальным вопросом. Основные осложнения связаны с миграцией трансплантатов, винтов, кейджей, пластин. Реже отмечается уменьшение угла шейного лордоза и осложнения связанные с забором трансплатата (нагноение ран, неврологические нарушения). К сожалению, в литературе отсутствуют исследования обозревающие все возможные методики/материалы для фиксации и/или спондилодеза и сравнивающие их друг с другом, но учитывая высокий процент частых осложнений связанных с миграцией имплантатов и последующей нестабильностью сегмента. Возможным решением данной проблемы является создание биосовместимого биоразлагаемого шейного кейджа, данная разработка позволит снизить процент послеоперационных осложнений связанных миграцией и нестабильностью устанавливаемого импланта, за счёт полного разложения после наступления спондилодеза.

Заключение

Анализируя полученные данные, и актуальность проблемы в РНЦХ им. Б.В. Петровского совместно с НИЦ «Курчатовский институт» ведется разработка биосовместимого биодеградируемого устройства/кейджа для стабилизации шейных позвонков при операциях на шейном отделе позвоночника. В настоящее время сформированы медико-технические требования к кейджу (Табл. 1).

Табл. 1. Медико-технические требования к кейджу

Полная биодеградация в срок не более 2-х лет
Наличие в конструкции кейджа пористого элемента
Полное замещение кейджа на костную ткань
Прочность и жесткость при действии физиологических нагрузок
Рентген-контрастность
Биоактивность (для ускорения формирования спондилодеза)

Для оценки прочности и жесткости кейджа при действии физиологических нагрузок широко используют экспериментальные и численные методы. В первом случае образцы изделий испытывают на специальной оснастке в условиях статического и динамического сжатия, изгиба или кручения (ASTMF2077-22 [41]), импульсного силового воздействия (ISO 23089-2:2021 [42]), оценивают проседание кейджа при его фиксации между блоками, имитирующими костную ткань с последующей компрессией (ASTM F2267-22 [43]). Результаты натурных экспериментов дают достаточно полную картину механического поведения изделия при действии широкого спектра нагрузок. Первым этапом планируется поиск подходящих материалов, подходящий для создания устройства, разработка конструкции межпозвонкового кейджа. Требуемый материал должен обеспечивать механическую и статическую стабильность устройства. Вторым этапом планируется создание биоактивного покрытия и проведение опытов на животных в виварии.

Авторы заявляют об отсутствии конфликта интересов (The authors declare no conflict of interest).

ЛИТЕРАТУРА/REFERENCES

1. Colombo C, Salvioli S, Gianola S, Castellini G, Testa M. Traction Therapy for Cervical Radicular Syndrome is Statistically Significant but not Clinically Relevant for Pain Relief. A Systematic Literature Review with Meta-Analysis and Trial Sequential Analysis. J Clin Med. 2020; 9(11): 3389. doi: 10.3390/jcm9113389.
2. Sharma A, Kishore H, Singh V, Shawky Abdelgawaad A, Sinha S, Kamble PC, Jorule K, Agrawal R, Mathapati S, Deepak P. Comparative Study of Functional Outcome of Anterior Cervical Decompression and Interbody Fusion With Tricortical Stand-Alone Iliac Crest Autograft Versus Stand-Alone Polyetheretherketone Cage in Cervical Spondylotic Myelopathy. Global Spine J. 2018; 8(8): 860-865. doi: 10.1177/2192568218780345.
3. Iyer S, Kim HJ. Cervical radiculopathy. Curr Rev Musculoskelet Med. 2016; 9(3): 272-80. doi: 10.1007/s12178-016-9349-4.
4. Калинин А.А., Санжин Б.Б., Алиев М.А., Юсупов Б.Р., Аглаков Б.М., Шепелев В.В. Анализ результатов лечения пациентов с диско-радикулярным конфликтом шейного отдела позвоночника методом дискэктомии и переднего спондилодеза за четырехлетний период // Сибирский медицинский журнал. — 2019. — №2. [Kalinin AA, Sanzhin BB, Aliev MA, Yusypov BR, Aglakov BM, Shepelev VV. Analysis of the results of treatment of patients with disco-radicular conflict of the cervical spine using the method of discectomy and anterior interbody fusion for a four-year period. Sibmed Journal. 2019; 2. (In Russ.)] doi: 10.34673/ismu.2019.156.1.003.
5. Хирургия дегенеративных поражений позвоночника: национальное руководство / А.Г. Аганесов, С.О. Арестов, Д.С. Асютин и др. Под ред. А.О. Гущи, Н.А. Коновалова, А.А. Гриня. — Москва, 2019. — 478 с. [Surgery of degenerative diseases of the spine: a national guideline. A.G. Aganesov, S.O. Arestov, D.S. Asutin, et. al. A.O. Gushcha, N.A. Konovalov, editors. Moscow. 2019. — 478 p. (In Russ.)]
6. Хирургия позвоночника. Оперативная техника: перевод второго издания А.Р. Ваккаро, И.М. Барон; под. ред. Ю.А. Щербука. — Москва, 2015.

— С.422. [Spine surgery. Operative techniques: second edition. A.R. Vakkaro, I.M. Baron. Y.A. Shcherbuk, editor. Moscow, 2015. 422 p. (In Russ.)]
7. Bohlman HH, Emery SE, Goodfellow DB, Jones PK. Robinson anterior cervical discectomy and arthrodesis for cervical radiculopathy. Long-term follow-up of one hundred and twenty-two patients. J Bone Joint Surg Am. 1993; 75(9): 1298-307. doi: 10.2106/00004623-199309000-00005.
8. Emery SE, Bohlman HH, Bolesta MJ, Jones PK. Anterior cervical decompression and arthrodesis for the treatment of cervical spondylotic myelopathy. Two to seventeen-year follow-up. J Bone Joint Surg Am. 1998; 80(7): 941-51. doi: 10.2106/00004623-199807000-00002.
9. Гринь А.А., Касаткин Д.С. Несостоятельная фиксация шейного отдела позвоночника при его травмах и заболеваниях // Клиническая практика. — 2017. — №2(30). — С.49-55. [Grin AA, Kasatkin DS. Cervical Spine Insolvent Fixation in the cases of Its Traumas and Diseases. Clinical Practice. 2017; 2 (30): 49-55. (In Russ.)]
10. Rhee JM, Riew KD. Dynamic anterior cervical plates. J Am Acad Orthop Surg. 2007; 15(11): 640-6. doi: 10.5435/00124635-200711000-00002.
11. Rhee JM, Park JB, Yang JY, Riew DK. Indications and techniques for anterior cervical plating. Neurol India. 2005; 53(4): 433-9. doi: 10.4103/0028-3886.22609.
12. Барыш А.Е., Козырев С.А. Осложнения вентральной межтеловой фиксации шейных позвонков динамическими пластинами // Хирургия позвоночника. — 2014. — №3. — С.22-31. [Barysh AE, Kozyrev S.A. Complications after anterior interbody fixation of the cervical spine with dynamic plates. Russian Journal of Spine Surgery. 2014; 3: 22-31. (In Russ.)] doi: 10.14531/ss2014.3.22-31.
13. Chung DY, Cho DC, Lee SH, et al. Preliminary surgical result of cervical spine reconstruction with a dynamic plate and titanium mesh cage. J Korean Neurosurg Soc. 2007; 41: 111-117.
14. Kristof RA, Kiefer T, Thudium M, et al. Comparison of ventral corpectomy and plate-screwinstrumented fusion with dorsal laminectomy and rod-screw-instrumented fusion for treatment of at least two vertebral-level spondylotic cervical myelopathy. Eur Spine J. 2009; 18:1951–1956. doi: 10.1007/s00586-009-1110-x.
15. Han SY, Kim HW, Lee CY, Kim HR, Park DH. Stand-alone cages for anterior cervical fusion: are there no problems? Korean J. Spine. 2016; 13(1): 13-19. doi: 10.14245/kjs.2016.13.1.13.
16. Cheung ZB, Gidumal S, White S, et al. Comparison of anterior cervical discectomy and fusion with a stand-alone interbody cage versus a conventional cage-plate technique: a systematic review and meta-analysis, Glob. Spine J. 2019; 9: 446-455. doi: 10.1177/2192568218774576.
17. Oh JK, Kim TY, Lee HS, et al. Stand-alone cervical cages versus anterior cervical plate in 2-level cervical anterior interbody fusion patients: clinical outcomes and radiologic changes. J Spinal Disord Tech. 2013; 26(8): 415-20. doi: 10.1097/BSD.0b013e31824c7d22.
18. Ji GY, Oh CH, Shin DA, et al. Stand-alone Cervical Cages Versus Anterior Cervical Plates in 2-Level Cervical Anterior Interbody Fusion Patients: Analysis of Adjacent Segment Degeneration. J Spinal Disord Tech. 2015; 28(7): E433-8. doi: 10.1097/BSD.0b013e3182a355ad.
19. Zawy Alsofy S, Nakamura M, Ewelt C, et al. Comparison of stand-alone cage and cage-with-plate for monosegmental cervical fusion and impact of virtual reality in evaluating surgical results. Clin Neurol Neurosurg. 2020; 191: 105685. doi: 10.1016/j.clineuro.2020.105685.
20. Cheung ZB, Gidumal S, White S, et al. Comparison of Anterior Cervical Discectomy and Fusion With a Stand-Alone Interbody Cage Versus a Conventional Cage-Plate Technique: A Systematic Review and Meta-Analysis. Global Spine J. 2019; 9(4): 446-455. doi: 10.1177/2192568218774576.
21. Shi S, Zheng S, Li XF, Yang LL, Liu ZD, Yuan W. Comparison of 2 Zero-Profile Implants in the Treatment of Single-Level Cervical Spondylotic Myelopathy: A Preliminary Clinical Study of Cervical Disc Arthroplasty versus Fusion. PLoS One. 2016; 11(7): e0159761. doi: 10.1371/journal.pone.0159761.
22. Zhang X, Zhang X, Chen C, et al. Randomized, controlled, multicenter, clinical trial comparing BRYAN cervical disc arthroplasty with anterior cervical decompression and fusion in China. Spine. 2012; 37: 433-438. doi: 10.1097/BRS.0b013e31822699fa.
23. Coric D, Kim PK, Clemente JD, Boltes MO, Nussbaum M, James S. Prospective randomized study of cervical arthroplasty and anterior cervical discectomy and fusion with long-term follow-up: results in 74 patients from a single site. J Neurosurg Spine. 2012; 18: 36-42. doi: 10.3171/ 2012.9.SPINE12555.
24. Caroli E, Orlando ER, D'Andrea G, Ferrante L. Anterior cervical fusion with interbody titanium cage containing surgical bone site graft: our institution's experience in 103 consecutive cases of degenerative spondylosis. J Spinal Disord Tech. 2007; 20(3): 216-20. doi: 10.1097/01.bsd.0000211272.97109.b8.
25. : Seaman S, Kerezoudis P, Bydon M, Torner JC, Hitchon PW. Titanium vs. polyetheretherketone (PEEK) interbody fusion: Meta-analysis and review of the literature. J Clin Neurosci. 2017; 44: 23-29. doi: 10.1016/j.jocn.2017.06.062.
26. Park HW, Lee JK, Moon SJ, Seo SK, Lee JH, Kim SH. The efficacy of the synthetic interbody cage and Grafton for anterior cervical fusion. Spine (Phila Pa 1976). 2009; 34(17): E591-5. doi: 10.1097/BRS.0b013e3181ab8b9a.
27. Chiang CJ, Kuo YJ, Chiang YF, Rau G, Tsuang YH. Anterior cervical fusion using a polyetheretherketone cage containing a bovine xenograftp: three to five-year follow-up. Spine (Phila Pa 1976). 2008; 33(23): 2524-428. doi: 10.1097/BRS.0b013e318185289c.
28. Ahmed AF, Al Dosari MAA, Al Kuwari A, Khan NM. The outcomes of stand alone polyetheretherketone cages in anterior cervical discectomy and fusion. Int Orthop. 2021; 45(1): 173-180. doi: 10.1007/s00264-020-04760-1.
29. Farrokhi MR, Nikoo Z, Gholami M, Hosseini K. Comparison between acrylic cage and polyetheretherketone (PEEK) cage in single-level anterior cervical discectomy and fusion: a randomized clinical trial. Clin Spine Surg. 2017; 30(1): 38-46.
30. Cho DY, Liau WR, Lee WY, Liu JT, Chiu CL, Sheu PC. Preliminary experience using a polyetheretherketone (PEEK) cage in the treatment of cervical disc disease. Neurosurgery. 2002; 51(6): 1343-1349.
31. Zhou J, Xia Q, Dong J, et al. Comparison of stand-alone polyetheretherketone cages and iliac crest autografts for the treatment of cervical degenerative disc diseases. Acta Neurochir. 2011; 153(1): 115-122.
32. Suess O, Schomaker M, Cabraja M, Danne M, Kombos T, Hanna M. Empty polyetheretherketone (PEEK) cages in anterior cervical diskectomy and fusion (ACDF) show slow radiographic fusion that reduces clinical improvement: results from the prospective multicenter "PIERCE-PEEK" study. Patient Saf Surg. 2017: 1112.
33. Klingler JH, Kruger MT, Sircar R, et al. PEEK cages versus PMMA spacers in anterior cervical discectomy: comparison of fusion, subsidence, sagittal alignment, and clinical outcome with a minimum 1-year follow-up. Scientific World Journal. 2014: 398396.
34. Kim YS, Park JY, Moon BJ, Kim SD, Lee JK. Is stand alone PEEK cage the gold standard in multilevel anterior cervical discectomy and fusion (ACDF)? Results of a minimum 1-year follow up. J Clin Neurosci: 2018: 47341-47346.
35. Cabraja M, Oezdemir S, Koeppen D, Kroppenstedt S. Anterior cervical discectomy and fusion: comparison of titanium and polyetheretherketone cages. BMC Musculoskelet Disord. 2012; 13: 172. doi: 10.1186/1471-2474-13-172.
36. Laubach M, Kobbe P, Hutmacher DW. Biodegradable interbody cages for lumbar spine fusion: Current concepts and future directions. Biomaterials. 2022; 288: 121699. doi: 10.1016/j.biomaterials.2022.121699.
37. Аржакова О.В., Аржаков М.С., Бадамшина Е.Р. и др. Полимеры будущего // Успехи Химии. — 2022. Т.91. — №12. [Arzhakova OV, Arzhakov MS, Badamshina ER, et. al. Russ. Chem. Rev. 2022; 91(12). (In Russ.)]
38. Агаджанян В.В., Пронских А.А., Демина В.А., Гомзяк В.И., Седуш Н.Г., Чвалун С.Н. Биодеградируемые импланты в ортопедии и травматологии. Наш первый опыт // Политравма. — 2016. — №4. — С.85-93. [Agadzhanyan VV, Pronskikh AA, Demina VA, Gomzyak VI, Sedush NG, Chvalun SN. Biodegradable implants in orthopedics and traumatology. Our first experience. Polytrauma. 2016; 4: 85-93. (In Russ.)]
39. Dijk M, et.al. The Effect of Cage Stiffness on the Rate of Lumbar Interbody Fusion. SPINE. 2002; 27(7): 682-688.
40. Smit TH. The use of a quadruped as an in vivo model for the study of the spine — biomechanical considerations. Eur Spine J. 2002; 11(2): 137-44. doi: 10.1007/s005860100346.
41. ASTM D F2077-22; Standard Test Methods for Intervertebral Body Fusion Devices. ASTM International: West Conshohocken, PA, USA, 2022.
42. ISO 23089-2:2021; Implants for surgery — Pre-clinical mechanical assessment of spinal implants and particular requirements — Part 2: Spinal intervertebral body fusion devices. ISO: Geneva, Switzerland, 2021.
43. ASTM D F2267-22; Standard Test Method for Measuring Load-Induced Subsidence of Intervertebral Body Fusion Device Under Static Axial Compression. ASTM International: West Conshohocken, PA, USA, 2022.

ВОЗМОЖНОСТИ ПРИМЕНЕНИЯ ГИПЕРБАРИЧЕСКОЙ ОКСИГЕНАЦИИ В КОМПЛЕКСНОМ ЛЕЧЕНИИ БОЛЬНЫХ ЗЛОКАЧЕСТВЕННЫМИ ОПУХОЛЯМИ

Суров Д.А., Коноплев Н.А., Алимов П.А., Рудаков Д.А., Еселевич Р.В.*

ФГБВОУ ВО «Военно-медицинская академия им. С.М. Кирова», Санкт-Петербург

DOI: 10.25881/20728255_2024_19_1_121

Резюме. В связи с высокой смертностью от онкологических заболеваний мировое медицинское сообщество продолжает работать над методами лечения и профилактикой развития осложнений, связанных лечением злокачественных новообразований. Однако, активному изучению некоторых научно обоснованных способов борьбы с раком уделяется недостаточно внимания. Одним из таких эффективных и малоизученных методов воздействия на процессы канцерогенеза является воздействие на организм повышенным давлением кислорода. В связи с этим проведен анализ научных и научно-исследовательских работ, посвященных исследованию механизма действия и возможности использования гипербарической оксигенации у больных злокачественными новообразованиями. Описаны и структурированы результаты экспериментальных и клинических исследований, в ходе которых проводилась оценка применения гипербарической кислородной терапии в онкологии. В ходе изучения литературных данных выявлено, что воздействие повышенного давления кислорода приводит к активации апоптоза опухолевых клеток, уменьшению их пролиферации и агрессивности. В послеоперационном периоде улучшаются показатели гемограммы, водно-электролитного баланса, кислотно-щелочного состояния. Комплексное использование с полихимиотерапией способствует преодолению химиотерапевтической резистентности, уменьшению токсического и цитостатического действия химиопрепаратов на организм. А сочетание с лучевой терапией позволяет использовать гипербарическую оксигенацию как в виде метода повышения чувствительности опухолевых клеток к облучению, так и в виде профилактического и лечебного воздействия на отсроченные лучевые поражения. Таким образом, использование терапии повышенным давлением кислорода в комплексном лечении злокачественных опухолей приводит к повышению качества и продолжительности жизни больных с новообразованиями. При этом, имеется возможность использовать как метод поддержки основной полихимиотерапии и/или лучевой терапии, так и метод профилактики развития и лечения осложнений. Но, в связи с недостаточностью проведенных клинических исследований, данный метод нуждается в обширном мультидисциплинарном обсуждении и изучении как в отечественной медицине, так и в зарубежной практике.

Ключевые слова: апоптоз, новообразования, лучевая терапия, оксигенация гипербарическая, рак, химиотерапия.

THE POSSIBILITIES OF USING HYPERBARIC OXYGENATION IN THE COMPLEX TREATMENT OF PATIENTS WITH MALIGNANT TUMORS

Surov D.A., Konoplev N.A., Alimov P.A., Rudakov D.A., Eselevich R.V.*

S.M. Kirov Military medical academy, St. Petersburg

Abstract. Due to the high mortality rate from oncological diseases, the world medical community continues to work on methods of treatment and prevention of complications associated with the treatment of malignant neoplasms. However, not enough attention is paid to the active study of some scientifically based ways to fight cancer. One of such effective and little-studied methods of influencing the processes of carcinogenesis is the effect on the body of increased oxygen pressure. In this regard, the analysis of scientific and research works devoted to the study of the mechanism of action and the possibility of using hyperbaric oxygenation in patients with malignant neoplasms was carried out. The results of experimental and clinical studies, during which the use of hyperbaric oxygen therapy in oncology was evaluated, are described and structured. In the course of studying the literature data, it was revealed that exposure to increased oxygen pressure leads to activation of apoptosis of tumor cells, a decrease in their proliferation and aggressiveness. In the postoperative period, the indicators of hemogram, water-electrolyte balance, acid-base state improve. Combined use with polychemotherapy helps to overcome chemotherapeutic resistance, reduce the toxic and cytostatic effects of chemotherapy drugs on the body. And the combination with radiation therapy allows the use of hyperbaric oxygenation both as a method of increasing the sensitivity of tumor cells to radiation, and as a preventive and therapeutic effect on delayed radiation lesions. Thus, the use of high oxygen pressure therapy in the complex treatment of malignant tumors leads to an increase in the quality and life expectancy of patients with neoplasms. At the same time, it is possible to use both a method of supporting basic polychemotherapy and /or radiation therapy, and a method of preventing the development and treatment of complications. However, due to the insufficiency of the conducted clinical studies, this method needs extensive multidisciplinary discussion and study both in domestic medicine and in foreign practice.

Keyword: apoptosis, neoplasms, radiotherapy, hyperbaric oxygenations, cancer, chemotherapy.

Введение

В последние десятилетия отмечается тенденция к росту количества больных онкологическими заболеваниями. Это связано не только с воздействием эндогенных и экзогенных факторов, но и с появлением новых методов исследования, позволяющих диагностировать злокачественные новообразования на ранних стадиях. Проводимая глобальная просветительская работа по профилактике и ранней диагностике рака, создание различных организаций и фондов, а также направление усилий медицинского сообщества на изучение и совершенствование различных методов лечения позволило увеличить выживаемость больных со злокачественными новообразованиями. Тем не менее смертность от онкологических заболеваний остается на высоком уровне, занимая второе место после смертности от сердечно-сосудистой патологии. По данным ВОЗ доля смертности в 2022 г. от рака составила около 18% от общего количества смертей.

При этом продолжающийся поиск наиболее рационального и радикального метода лечения, изучение влияния гипербарической оксигенации (ГБО) на канцерогенез остается малоизученным, что является плодородной почвой для использования лечебного и профилактического воздействия повышенного давления кислорода на злокачественные новообразования [1; 2].

ГБО — это способ, оказывающий лечебное действие на организм человека за счет повышенного давления кислорода в условиях барокамеры. Растворение кислорода в жидких средах организма, в частности в плазме крови, под высоким давлением оказывает системное действие,

* e-mail: r_eselevich@mail.ru

что приводит к таким эффектам, как устранение гипоксии, усиление выработки Т- и В-лимфоцитов, снижение перекисного окисления липидов (ПОЛ), повышение эффективности проводимой комплексной терапии, усиление регенераторных возможности тканей, профилактике послеоперационных осложнений, в том числе и профилактике развития анаэробной инфекции. Глубокое понимание механизмов онкогенеза дает возможность оценить эффект ГБО в профилактике и лечении новообразований. Несмотря на то, что вопрос воздействия повышенного давления кислорода на опухолевые клетки остается малоизученным, данный метод является достаточно перспективным.

В ходе проведенного поиска научных статей в основных базах данных научного цитирования (Elibrary, PubMed, Google Scholar, Scopus) за 1986–2023 гг. по ключевым словам: «ГБО», «адаптация, рак», «опухоли легких», «опухоли ЖКТ», «опухоли органов малого таза», «послеоперационный период», «профилактика осложнений» найдено 46 научных статей и научно-исследовательских работ, удовлетворяющих данным требованиям, а именно: исследование механизма действия и возможность использования ГБО у пациентов с новообразованиями, как самостоятельного метода, так и в комплексной терапии.

В основе воздействия ГБО на канцерогенез лежат процессы активации апоптоза опухолевых клеток, уменьшения их пролиферации и агрессивности. Также, при воздействии повышенного давления кислорода происходит снижение процессов ПОЛ, усиления антиоксидазной защиты крови, нормализация системной гемодинамики путем усиления сократимости миокарда и улучшения показателей гемограммы.

В послеоперационном периоде ГБО приводит к более быстрой коррекции показателей крови, водно-электролитного баланса, кислотно-щелочного состояния, что способствует уменьшению общего числа гнойно-воспалительных осложнений и благоприятному течению послеоперационного периода у пациентов, оперированных по поводу злокачественных новообразований. Анализ состояния иммунной системы, кровообращения и фильтрационной функции почек после комбинированной терапии ГБО с органосохраняющими оперативными вмешательствами выявил улучшение показателей почечного кровотока, скорости клубочковой фильтрации и снижение частоты воспалительных заболевания почек в отдаленном послеоперационном периоде [3].

Путем повышения перфузии опухоли и чувствительности клеток ГБО позволяет преодолевать химиотерапевтическую резистентность, а также снижать общее токсическое и цитостатическое действие на организм. Это, в свою очередь, увеличивает общую трехлетнюю выживаемость и медиану выживаемости пациентов со злокачественными новообразованиями [4]. Сочетание полихимиотерапии (ПХТ) и ГБО можно рассматривать как новый, высокоэффективный клинико-биологический подход в лечение рака. При этом, имеются разноречивые данные о развитии побочных эффектов, что требует проведения дополнительных и обширных исследований [6].

Анализ результатов сочетания ГБО с лучевой терапией показал, что гипербарическая кислородная терапия увеличивает насыщение тканей кислородом и улучшает кровоток, а также влияет на регенерацию пораженных клеток, что уменьшает последствия радиационных побочных эффектов после лучевой терапии [8]. Проведенный количественный систематический обзор со статистическим анализом доказал эффективность ГБО в профилактике и лечении лучевого проктита [9].

Имеются данные, что радиотерапия, проведенная сразу после ГБО с мультиагентной химиотерапией, оказалась не только эффективной в лечении пациентов с глиомами высокой степени тяжести, но и безопасной, практически без поздних токсических явлений в отдаленном периоде [10]. Несмотря на множество данных о положительном влиянии ГБО в профилактике и лечении побочных эффектов радиотерапии, данное направление в рамках доказательной медицины нуждается в более масштабных исследованиях.

Обсуждение

В основе механизма возникновения опухоли и ее роста лежат нарушения в двух главных процессах клеточной жизни — это клеточная пролиферация и апоптоз. В ходе генетических мутаций опухолевые клетки способны преодолевать зависимость пролиферации от факторов роста, вследствие чего они приобретают способность к безграничному потреблению глюкозы. В процессе малигнизации, раковые клетки теряют функциональную деятельность митохондрий, замедляют апоптоз, тем самым усиливают способность пролиферировать [11]. Таким образом, запрограммированная гибель клеток является «тормозным медиатором» в процессе канцерогенеза.

Исследования апоптоза в неопластических процессах при воздействии ГБО не многочисленны. Проведенные опыты «in vitro» не выявили изменений явления апоптоза в раковых клетках под влиянием ГБО. Вместе с тем, в экспериментах «in vivo», напротив, происходило усиление апоптоза в клетках опухоли и снижение ее пролиферации. Механизм усиления запрограммированной клеточной гибели заключается в блокировании «эффекта Варбурга» путем поглощения кислорода опухолевыми клетками под давлением, что замедляет потребление глюкозы и переводит процесс гликолиза в более упрощенный и менее пагубный - кислотный гликолиз. Одновременно с этим со стороны клеток происходит защелачивание, в результате чего сохраняется стабильность проводимой гипероксической терапии [11; 12]. Применение препаратов, усиливающих потребление кислорода опухолевыми клетками, способствуют усилению апоптоза раковых клеток, либо перестроению их на аэробный путь метаболизм. Основная их цель - повышение степени аэробного дыхания в клетке. Они поддерживают свое постоянство при каж-

дой трансформации pH среды. В случае отклонений в организме в одну из сторон, ацидоза или алкалоза, такие перемены возмещаются в необходимую для организма сторону, сохраняя постоянство среды [13; 14].

Важную роль, способствующую росту и метастазированию злокачественных клеток, играют и процессы ангиогенеза. В клинической медицине известно, что ГБО способствует усилению пролиферации сосудов и клеток в нормальных тканях. Считалось, что индукция ангиогенеза также будет и в новообразованиях, подвергнутых гипероксигенации. Однако, в двух экспериментах было показано, что ГБО напротив, индуцирует антиангиогенный эффект [15].

Индекс пролиферативной активности является одним из показателей степени агрессивности опухоли, которая проявляется в метастазировании и способности к инвазивному росту, что в некоторых ситуациях требует применения циторедуктивной хирургии [16]. Уменьшение агрессивности новообразования, которое наблюдалось при использовании ГБО, это одна из приоритетных задач современных методов профилактики и лечения. Выдвинуто предположение, что кислород может приводить к типу рака с менее инвазивным и метастатическим фенотипом. В качестве примера, подкрепляющего состоятельность данной теории, можно привести результаты экспериментального исследования на мышах, целью которого было изучение влияния ГБО на рост опухоли, кинетику и микроциркуляцию метастазов колоректального рака в печени. По итогам работы были сделаны выводы, что воздействие высоким давлением кислорода вызывает значительное снижение явлений некроза и пролиферации опухоли, не оказывает стимулирующего эффекта на метастазы в печени и может безопасно сочетаться с другими терапевтическими методами лечения [17].

Одним из важных методов и этапов лечения в онкологии является химио- и лучевая терапия. Сложность данных методов заключается в тяжелых побочных реакциях, которые не всегда позволяют комбинировать терапию с другими методами лечения.

Использование ГБО усиливает эффективность химиотерапии в исследованиях как на культурах клеток, так и на живых организмах. Важно отметить, что взаимодействие ГБО с химиотерапевтическим препаратом и пациентом строго индивидуальны, и на успешность их сочетания влияют множество факторов: молекулярный тип опухоли, вид химиопрепарата, соотношение времени приема препарата ко времени окончания последней гипероксической терапии. Выяснилось, что максимальный эффект химиопрепарата сохраняется в течение 30 мин. после окончания сеанса ГБО. Также отмечено отсутствие токсического влияния на субкультуры Т-лимфоцитов, моноцитов, а также снижение лейкопении, гранулоцитопении и тромбоцитопении, что проявлялось снижением общего токсического действия химиотерапии. У пациентов, с диагностированным мелкоклеточным раком легких, которым проводилась коррекция осложнений ПХТ с использованием ГБО, было выявлено снижение степени выраженности анемии [18].

Стоить отметить, что одним из частых побочных явлений ПХТ производными препаратов платины, является нефротоксичность. Однако, достоверных данных о положительном влиянии ГБО на функции почек пациентов, получающих ПХТ, не выявлено. При этом в зарубежных странах не только применяют комбинацию химиопрепаратов с ГБО, но и широко используют их сочетание в клинической практике, что показывает высокое синергичное действие ПХТ и гипербарического кислорода в борьбе с новообразованиями [6]. В тоже время проведение ПХТ некоторыми препаратами (доксорубицин, блеомицин, дисульфирам, цисплатин) в сочетании с ГБО строго противопоказаны в связи с возможным усилением токсического эффекта [1; 18].

Относительно сочетания ГБО с лучевой терапией, стоит отметить, что для повышения эффективности проводимой радиационной терапии её можно применять как самостоятельный метод лечения отсроченных лучевых поражений, так и в виде метода повышения чувствительности к облучению. При этом нельзя забывать, что развитие таких побочных эффектов, как кислородная интоксикация и тяжелое лучевое поражение тканей находится в зависимости от времени сочетания ГБО и лучевой терапией. Для профилактики развития этих эффектов радиотерапию рекомендовано проводить сразу после сеанса ГБО, но не одновременно с ним. Правильный выбор сочетания лучевой терапии и радиомодификации оказывает непосредственное влияние: на эффективность и результаты проводимого лечения; на одногодичную и пятилетнюю выживаемость; на развитие осложнений и возникновение рецидивов [1; 19–21].

В результате проведенного экспериментального исследования по оценке влияния ГБО на частоту возникновения побочных эффектов применения лучевой терапии при злокачественных новообразованиях нижней челюсти, отмечено, что у животных из исследуемой группы, которым лучевую терапию сочетали с ГБО, в отличии от контрольной группы, в гистологических срезах тканей нижней челюсти обнаружен продолжающийся рост зубов и сохранение дифференцированных тканей (слюнные железы и костная ткань). Таким образом, подтверждается эффективность применения ГБО для улучшения отдаленных последствий побочных явлений радиационной терапии [22].

Проведенный Yuan J. et al в 2020 г. мета-анализ доказывает эффективность ГБО в профилактике и лечении желудочно-кишечных осложнений радиационной терапии, в том числе и хронического лучевого проктита тяжелого течения [9]. При выполнении 30 сеансов ГБО ежедневно, под давлением 1,5 ата в течение 60 мин., в послеоперационном периоде у пациента с инвазивным умеренно-дифференцированным плоскоклеточным раком шейки матки отмечена выраженная положительная динамика в виде полного прекращения выделения крови из прямой

кишки при дефекации, уменьшения частоты стула до 1 раза в сутки, полное отсутствие отека и инфильтрации слизистой прямой кишки, а также, отсутствие эндоскопических данных за рецидив лучевого проктита [23; 24].

Исследование морфологии влияния оксигенации на эффективность химиолучевой терапии плоскоклеточного рака шейки матки показало, что применение ГБО на фоне проведения химиолучевой терапии способствует снижению количества клеток с признаками дегенерации, вакуолизации цитоплазмы, лизисом, ядра, кариопикнозом и кариорексисом. Наблюдалось и уменьшение размеров опухолевых клеток (конкретно клеток и ядер) и их дальнейшая регрессия с последующим замещением соединительной тканью [25]. Также имеются исследования оценки профилактического влияния ГБО на фоне проведения стереотаксической радиохирургии у пациентов с метастазами в головной мозг. Количество случаев радиационно-индуцированного повреждения мозга у пациентов, прошедших курс ГБО, было достоверно ниже, чем в группе без ГБО [26; 27].

Особое внимание исследователями уделено влиянию ГБО на организм пациентов с онкологическими заболеваниями, лечение которых требует оперативного вмешательства. Так, при изучении возможности применения ГБО как антигипоксанта и модулятора уровня перекисного окисления липидов, проведено обследование с использованием чистого медицинского кислорода под давлением 0,5 ата. Гипероксигенация проводилась в предоперационном периоде и составляла 5–6 сеансов по 50 мин. После сеанса ГБО выявлено достоверное снижение уровня ПОЛ и рост уровня ферментативной антиоксидазной защиты (Рис. 1; 2) [28].

В литературе отмечено, что применение ГБО способствует снижению проявления окислительного стресса и интенсификации антиоксидантной защиты крови [29–31].

Matzi V. et al. в 2004 г. в ходе исследования, целью которого была оценка эффективности интраоперационной фотодинамической терапии (ФДТ) в условиях ГБО по сравнению с одной только декортикацией легкого, пришли к выводу, что применение ФДТ в комплексе с ГБО является безопасным и технически выполнимым подходом в паллиативном лечении злокачественной мезотелиомы плевры. При сравнении результатов КТ в группе с применением ГБО был зафиксирован очаговый рост опухоли в 41% случаев, против 83% в группе, в которой проводилась только декортикация легкого. Анализ выживаемости также показал значительное преимущество группы, в которой проводилась ФДТ в условиях гипербарической оксигенации [32].

В работе, посвященной изучению роли гипербарической оксигенации в борьбе с осложнениями при операциях на легких и плевре, описывается опыт применения ГБО в комплексе с другими лечебными мероприятиями как эффективный метод в профилактике послеоперационных осложнений. По результатам исследования выяснилось,

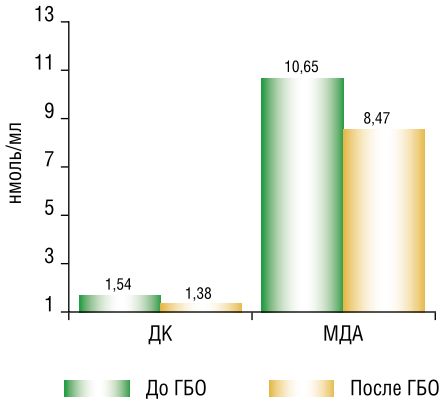

Рис. 1. Влияние ГБО на уровень ПОЛ на примере диеновых конъюгат (ДК) и малонового диальдегида плазмы (МДА).

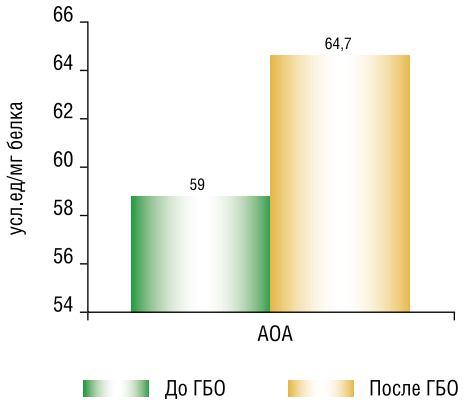

Рис. 2. Влияние ГБО на уровень антиоксидазной активности мембран эритроцитов (АОА).

что применение ГБО в пред- и послеоперационном периодах у пациентов с новообразованием легких уменьшало выраженность воспалительных явлений и, как следствие, отмечалось улучшение таких показателей, как количество отделяемой мокроты, ЧСС, ЧДД, ЖЕЛ, МВЛ, что способствовало уменьшению гипоксии и полному исчезновение ацидоза [33].

Использование ГБО в профилактике осложнений оперативного лечения рака толстой кишки показало, что его применение не только снижает уровень гипоксии тканей, но и нормализует системную гемодинамику, усиливая сократимость миокарда и улучшая многие физиологические показатели жизнедеятельности организма. Выявлена более быстрая нормализация показателей «красной крови», в особенности у пациентов с большей интраоперационной кровопотерей. Касаемо изменений в гемодинамике было отмечено, что у пациентов группы, в котором использовалась ГБО, уменьшались показатели сАД и дАД, а также происходило достоверное снижение ЧСС и ЧДД. А кислотно-щелочной состав крови к концу курса ГБО смещался в щелочную сторону, тогда как в раннем послеоперационном периоде у большинства пациентов данный

показатель указывал на метаболический ацидоз. Таким образом, применение ГБО у пациентов, оперированных по поводу рака толстой кишки способствовало снижению возникновения гнойно-воспалительных осложнений и летальности более чем в два раза [34].

К схожим выводам пришел и Чубухчиев Г.Б., который отметил уменьшение послеоперационных осложнений и госпитальной летальности почти в два раза в группе, где ГБО использовали в комплексе интенсивной терапии при оперативном лечении рака легкого [28].

При оценке отдаленных результатов применения ПХТ в раннем послеоперационном периоде в сочетании с ГБО, проведенной после экстирпации матки по поводу эндометриоидной аденокарциномы, было выявлено, что ГБО увеличивает общую трехлетнюю выживаемость и медиану выживаемости пациентов [4]. Отмечено, что ГБО увеличивает эффективность проводимой ПХТ и снижает частоту возникновения рецидивов заболевания у больных с раком шейки матки III стадии [35].

Напротив, в результате проведенных исследований, Тростинская А.Б. выявила, что сочетание ПХТ и ГБО не оказывает значительного влияния на 3-х и 5-ти летнюю выживаемость больных раком [36].

В случае применения нормобарической оксигенации (НБО) в лечении осложнений цитостатической терапии рака яичников, выявлено, что НБО улучшает показатели оксигенации крови. Стоить отметить, что НБО проводилось во время второго курса ПХТ (Табл. 1).

После второго курса ПХТ признаки токсичности у пациентов, получавших НБО, не выявились у 62,3%, сократилась доля 2 степени токсичности. Из-за снижения частоты 2 степени отмечено увеличение количества больных с 1 степенью по критерию «анемия». В контрольной группе отмечен рост больных с 1 и 2 степенью анемии. Похожие изменения в обоих группах произошли и по критерию «лейкопения» (Рис. 3; 4) [37].

Кроме того, ГБО способствует значительному улучшению реологических и гемостазиологических свойств крови, проявляющееся в снижение степени и скорости спонтанной агрегации эритроцитов и тромбоцитов, а также улучшении коэффициента деформируемости эритроцитов [38].

Использование ГБО для улучшения результатов органосохраняющих операций при онкологических заболеваниях играет немаловажную роль. Так, анализ состояния кровообращения и функции почек через 6 месяцев после резекции почки по поводу почечно-клеточного рака выявил улучшение показателей почечного кровотока, скорости клубочковой фильтрации и снижение частоты воспалительных заболевания почек в отдаленном послеоперационном периоде [3].

В исследовании приняло участие 69 пациентов, которым была выполнена органосохраняющая операция по поводу злокачественного новообразования почки. В первую группу вошли пациенты, которым проводилась стандартная послеоперационная терапия (СПТ). Во второй группе, помимо СПТ, с четвертых суток после операции, под давлением 2,0 ата, в течение 5 суток по 60 мин. ежедневно, проводились сеансы ГБО.

Табл. 1. Воздействие НБО на газовый состав крови

		Первый курс ПХТ	Второй курс ПХТ
pO_2 (%)	основная	63,55±0,88	75,98±0,78
	контроль	59,61±0,29	57,11±0,26
pCO_2 (%)	основная	40,63±0,3	36,68±0,24
	контроль	40,46±0,15	42,5±0,19

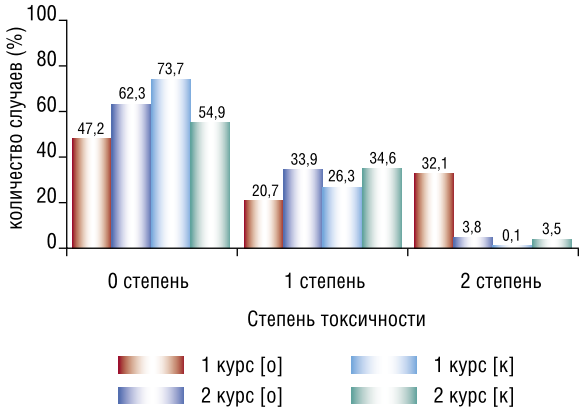

Рис. 3. Воздействие НБО на гематологическую токсичность ПХТ по критерию «анемия» в основной и в контрольной группах.

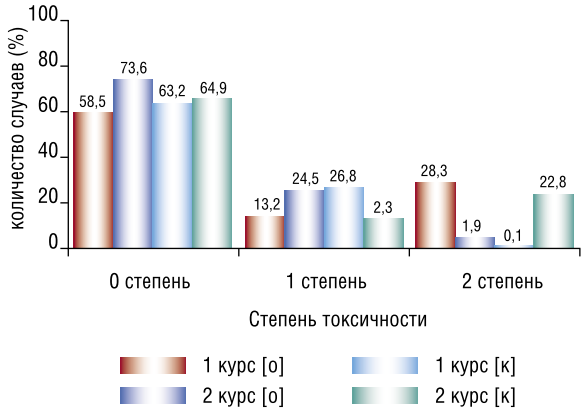

Рис. 4. Воздействие НБО на гематологическую токсичность ПХТ по критерию «лейкопения» в основной и в контрольной группах.

Через 6 месяцев оценка состояния периферических сосудов проводилась путем оценки периферического сосудистого сопротивления (индекса резистентности (RI) и пикового индекса (PI)) междолевых и дугообразных артерий в зоне резекции, в интактных участках оперированной почки, и в тех же участках контрлатеральной почки. Выявлено, что периферическое сосудистое сопротивление междолевых артерий не имели статистически значимых различий, как в исследуемой группе, так и в контрольной (Табл. 2).

Напротив, на уровне дуговых артерий в зоне резекции, в интактных участках оперированной почки и в тех же участках здоровой контрлатеральной почки, в группе СПТ отмечается достоверное увеличение показателей в сравнении с группой КПТ (Табл. 3).

При этом снижение почечного кровотока в отдаленном послеоперационном периоде у контрольной группы (без ГБО) составило 16,3±1,4%, а в основной группе (с ГБО) — 10,1±1,2%.

Для оценки функции почечной паренхимы была анализирована скорость клубочковой фильтрации. При выполнении ангионефросцинтиграфии было отмечено, что в группе со СПТ продолжительность периода полувыведения радиоизотопа дольше, чем в группе с КПТ, что составляло 24,1 и 18,4 мин. соответственно.

Стоит отметить, что за шестимесячный период наблюдения за пациентами, которым выполнена органосохраняющая операция по поводу почечно-клеточного рака, у пациентов в группе КПТ, пиелонефрит проявился у 1 (2,9%) пациента, в то время как в группе СПТ у 5 (14,7%) больных, причем заболевание протекало в тяжелой форме [3].

Отечественной литературы, посвященной опыту сочетания ГБО с лучевой терапией в борьбе с онкологическими заболеваниями, встречается крайне мало. Тем не менее, имеющиеся исследования российских и зарубежных авторов приводят к выводу, что комплексное лечение рака с использованием ГБО значительно улучшают результаты радиационной терапии, положительно влияя на качество жизни пациента.

Так, проводя радиационную терапию сразу после одновременного курса ПХТ и сеанса ГБО, исследователи отметили, что во время лечения глиом высокой степени злокачественности, ни у одного пациента не было нейтропенической лихорадки или внутричерепного кровоизлияния. А в отдаленном периоде отсутствовали серьезные негематологические или поздние токсические эффекты [10].

Изучение влияния ранней ГБО после лучевой терапии в исследованиях, в том числе и рандомизированных, показало, что использование терапии повышенного давления кислорода улучшило показатели возможности глотания, качества слюны, уменьшение ксеростомии и боли во рту, чем значительно повысило качество жизни у пациентов с новообразованиями ротовой полости и ротоглотки [39; 40].

Особый анализ заслуживают и результаты использования ГБО, как отдельного метода, так и в комплексном применении с химиолучевой терапией, в профилактике и лечении злокачественных новоообразований различных локализаций.

Так, ряд исследователей выдвинули теорию антипролиферативного эффекта гипербарического кислорода при раке молочной железы. В результате проведенного исследований было отмечено снижение пролиферации и усиление апоптоза атипичных клеток [1].

Табл. 2. Периферическое сосудистое сопротивление на уровне междолевых артерий

	RI		PI	
	СПТ, n = 27	КПТ, n = 28	СПТ, n = 27	КПТ, n = 28
Зона резекции	0,59±0,004	0,58±0,004	1,0±0,03	0,99±0,02
Интактные участки оперированной почки	0,59±0,002	0,58±0,003	0,97±0,02	0,97±0,03
Контралатеральная почка	0,58±0,004	0,59±0,001	0,98±0,03	0,99±0,01

Табл. 3. Периферическое сосудистое сопротивление на уровне дуговых артерий

	RI		PI	
	СПТ, n = 27	КПТ, n = 28	СПТ, n = 27	КПТ, n = 28
Зона резекции	0,60±0,004	0,58±0,003	1,03±0,02	0,98±0,01
Интактные участки оперированной почки	0,58±0,003	0,58±0,004	0,98±0,01	0,97±0,03
Контралатеральная почка	0,58±0,004	0,59±0,004	0,97±0,02	0,97±0,01

В результате оценки влияния кислородо- и озонотерапии на кожу больных злокачественным новообразованием, описана возможность применения ГБО в коррекции показателей противомикробной защиты и микроэкологии кожи у больных раком молочной железы после ПХТ. На основе полученных данных, при оценке обсеменённости кожи, исследователи пришли к заключению, что проведение ГБО и озонотерапии у больных раком молочной железы снизило микробную загрязненность кожи патогенной микрофлорой [41].

В 2017 г. отечественными онкологами были описаны два клинических случая рака молочной железы с применением ГБО, по результатам лечения которых был сделан вывод, что терапия гипербарическим кислородом способствует ускорению заживления ран, уменьшения количества этапных оперативных вмешательств, и сокращению сроков их госпитализации [42].

В статье, посвященной использованию ГБО в лучевой терапии рака головы и шеи, описывают её клиническую ценность в борьбе с опухолями головы и шеи. Выявлен положительный эффект сочетания ГБО с нитроимидазолами, которые использовались в качестве сенсибилизатора радиации [43]. Стоит отметить, что в последние годы описано одно экспериментальное исследование по изучению сочетания ГБО и лучевой терапии при карциноме головы и шеи у мышей, в ходе которого выяснилось, что как самостоятельно, так и в сочетании с лучевой терапией гипероксигенация не оказывает никакого влияния на рост опухоли [1].

Исследования, проведенные на мышах с карциномой толстой кишки, показало, что применение только лишь ГБО не оказывает какого-либо лечебного эффекта. Однако, при сочетании ГБО с пирарубицином было отмечено уменьшение метастазов в печени, замедление роста опухоли и индукция повышения уровня некроза [17].

Обещающие результаты применения ГБО в лечении лейкоза дают эксперименты «in vitro». Исследователи пришли к выводу, что способность ГБО усиливать апоптоз лейкемических клеток, позволит применять его как метод лечения лейкемии. Учитывая, что исследования проводились на культуре клеток, данная методика нуждается дальнейшей оценке «in vivo», с целью исключения феномена положительного эффекта только «in vitro» [1; 43; 44].

Отсутствует однозначное мнение и в возможности использования ГБО в лечении злокачественного новообразования предстательной железы. Chong et al. в 2004 г. и Tang et al. в 2009 г. не обнаружили изменений характеристик атипичных клеток (степень дифференциации, плотность микрососудистой сети, пролиферация или апоптоз) «in vivo» под воздействием ГБО. Kalns et al. напротив, отметили, что использование ГБО в экспериментах «in vivo» способствовало снижению скорости роста и повышению чувствительности опухолевых клеток предстательной железы к противоопухолевым препаратам за счет их накопления в хемочувствительной части клеточного цикла [1].

В 2013 г. проведено исследование, посвященное оценке воздействия озон-кислородной смеси на проводимую лучевую терапию при местнораспространенном раке шейки матки [44; 45]. Основной концепцией метода авторы считали, что чем больше диффузия кислорода из прямой кишки в кровь и далее в саму опухоль, тем выше ее чувствительность к воздействию ионизирующей радиации.

Для контроля уровня оксигенации опухоли, как показателя эффективности проводимой терапии, была применена оригинальная методика пульсоксиметрической оценки оксигенации опухоли.

Изначальные показатели оксигенации в шейке матки у больных, показывали выраженную гипоксию (81,3+1,5%). После инсуфляции озон-кислородной смеси, сатурация выросла до 98,8% (Рис. 5). Параллельно с озон-кислородной смесью, на 20-й минуте, начинали сеанс лучевой терапии.

На фоне проводимой терапии, авторы отмечают, что в основной группе достоверно снизилось количество циститов, по сравнению с контрольной. Также присутствует тенденция к снижению постлучевых и химиотерапевтических осложнений. Осложнения имели транзиторный характер и хорошо поддавались лечению.

Проведя сравнительный анализ одно- и трехлетней выживаемости, авторы отмечают, что применяемый метод инсуфляции озон-кислородной смеси в комплексном лечении больных раком шейки матки имеет ряд преимуществ, в том числе в профилактике радиационно-индуцированного цистита [46].

Заключение

Анализ данных литературы показал, что ведущим звеном в воздействии ГБО на злокачественные новообразования является замедление процессов пролиферации и усиление апоптоза клеток опухоли. При этом, влияя на гомеостаз, ГБО улучшает физиологические показатели организма, в том числе иммунитет, кровообращение и показатели крови.

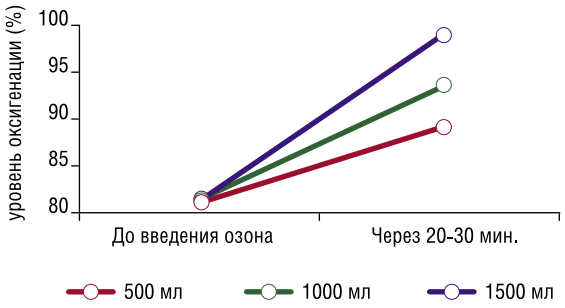

Рис. 5. Динамика насыщения кислородом опухоли в зависимости от объема введенной озон-кислородной смеси.

В связи с недостаточными клиническими исследованиями остается актуальным возможность применения данного метода как в отечественной медицине, так и в зарубежной практике. Тем не менее, в большинстве анализированных экспериментальных исследованиях, показавших результаты воздействия ГБО на тканевых культурах и на животных, с опухолевыми поражениями различных органов и систем, в конечном итоге, определяло изменения лабораторных и гистохимических показателей в положительную сторону. Использование ГБО у пациентов с новообразованиями привело к улучшению общего самочувствия, снижению развития послеоперационных и иных осложнений, а также повышению качества и продолжительности жизни.

Также остается неоднозначным эффект одновременного применения гипероксической терапии и ПХТ, что требует проведения дополнительных клинических исследований. При этом, большинство литературных данных указывают на снижение показателей химиорезистентности, уменьшение агрессивности опухолей различных органов и систем, а также снижение количества рецидивов.

Изучение научных данных сочетания ГБО и лучевой терапии показало, что применение гипербарической кислородной терапии в профилактике отсроченных побочных явлений лучевой терапии является патогенетически обоснованным и эффективным методом. При этом комбинирование химиолучевой терапии с инсуфляцией озон — кислородной смеси достоверно приводит к снижению постлучевых и химиотерапевтических осложнений.

Таким образом применение метода ГБО рекомендовано больным онкологического профиля на любой стадии болезни, при отсутствии абсолютных и относительных противопоказаний. Использование ГБО возможно как в роли поддержки основной ПХТ и/или лучевой терапии, так и в виде профилактики развития и лечения осложнений.

Стоит отметить, что официальной позиции, касаемо применения ГБО в терапии опухолевых поражений, на электронных сайтах ВОЗ, Министерства здравоохранения РФ, а также Ассоциации онкологов России не найдено, что говорит о необходимости проведения масштабных клинических исследований и объективной оценке полученных результатов.

Авторы заявляют об отсутствии конфликта интересов (The authors declare no conflict of interest).

ЛИТЕРАТУРА/REFERENCES

1. Moen I, Stuhr LE. Hyperbaric oxygen therapy and cancer-a review. Target Oncol. 2012; 7(4): 233-242. doi:10.1007/s11523-012-0233-x.
2. Sahni T, Jain M, Hukku S, Jadhav GK. Role of hyperbaric oxygen therapy in oncology and radiation induced tissue damage. Apollo Medicine. 2004; 1: 186-189. doi: 10.1016/S0976-0016(11)60246-9.
3. Шорманов И.С., Лось М.С., Титов К.С. Комплексная противоишемическая терапия раннего послеоперационного периода органосохраняющего оперативного лечения почечно-клеточного рака // Российский биотерапевтический журнал. — 2018. — Т.17. — №1. — С. 58-63. [Shormanov IS, Los MS, Titov KS. Complex anti-ischemic therapy of early postoperative period of organ-preserving surgical treatment of renal cell cancer. Russian Journal of Biotherapy. 2018; 17(1): 58-63. (In Russ.)] doi: 10.17650/1726-9784-2018-17-1-58-63.
4. Дзасохов А.С. Перспективы применения гипербарической оксигенации при лечении рака эндометрия. // Вестник новых медицинских технологий. Электронное издание. — 2013. — №1. — С.150. [Dzasokhov A.S. Prospects of application of hyperbaric oxygenation in the treatment of endometrial cancer. Vestnik novyh medicinskih tekhnologij. 2013; 1: 150. (In Russ.)]
5. Звягин Г.В., Зезикова Е.И., Ромасенко М.В. Организация и принципы работы отделения ГБО в структуре многопрофильного стационара скорой медицинской помощи // Многопрофильный стационар. — 2019. — Т.6. — №.1. — С.23-26. [Zvyagin GV, Zezikova EI, Romasenko MV. Organization and principles of operation of the HBO department in the structure of a multidisciplinary emergency hospital. Mnogoprofil'nyj stacionar, 2019; 6(1): 23-26. (In Russ.)]
6. Seledtsov VI, Von Delwig AA. Oxygen therapy in traditional and immunotherapeutic treatment protocols of cancer patients: current reality and future prospects. Expert Rev Anticancer Ther. 2022; 22(6): 575-581. doi: 10.1080/14737140.2022.2070153.
7. Wu X, Zhu Y, Huang W, et al. Hyperbaric Oxygen Potentiates Doxil Antitumor Efficacy by Promoting Tumor Penetration and Sensitizing Cancer Cells. Adv Sci (Weinh). 2018; 5(8): 1700859. doi: 10.1002/advs.201700859.
8. Kirby JP. Hyperbaric Oxygen Therapy and Radiation-Induced Injuries. Mo Med. 2019; 116(3): 198-200.
9. Yuan JH, Song LM, Liu Y, et al. The Effects of Hyperbaric Oxygen Therapy on Pelvic Radiation Induced Gastrointestinal Complications (Rectal Bleeding, Diarrhea, and Pain): A Meta-Analysis. Front Oncol. 2020; 10: 390. doi: 10.3389/fonc.2020.00390.
10. Ogawa K, Ishiuchi S, Inoue O, et al. Phase II trial of radiotherapy after hyperbaric oxygenation with multiagent chemotherapy (procarbazine, nimustine, and vincristine) for high-grade gliomas: long-term results. Int J Radiat Oncol Biol Phys. 2012; 82(2): 732-738. doi: 10.1016/j.ijrobp.2010.12.070.
11. Ромашова М.Ф., Демиденко Л.А., Казакова В.В., Сырвакова А.О. Оксигенация онкоклеток // Ученые записки Крымского инженерно-педагогического университета. — 2019. — №1. — С.37-42. [Romashova MF, Demidenko LA, Kazakova VV, Syrvakova AO. Oxygenation of cancer cells. Uchenye zapiski Krymskogo inzhenerno-pedagogicheskogo universiteta. 2019; 1: 37-42. (In Russ.)]
12. Zhang L, Ke J, Min S, et al. Hyperbaric Oxygen Therapy Represses the Warburg Effect and Epithelial-Mesenchymal Transition in Hypoxic NSCLC Cells via the HIF-1α/PFKP Axis. Front Oncol. 2021; 11: 691762. doi: 10.3389/fonc.2021.691762.
13. Chen YC, Chen SY, Ho PS, et al. Apoptosis of T-leukemia and B-myeloma cancer cells induced by hyperbaric oxygen increased phosphorylation of p38 MAPK. Leuk Res. 2007; 31(6): 805-815. doi: 10.1016/j.leukres. 2006.09.016.
14. Xiong Y, Yong Z, Xu C, et al. Hyperbaric Oxygen Activates Enzyme-Driven Cascade Reactions for Cooperative Cancer Therapy and Cancer Stem Cells Elimination. Adv Sci (Weinh). 2023; e2301278. doi:10.1002/advs.202301278.
15. Chen SY, Tsuneyama K, Yen MH, et al. Hyperbaric oxygen suppressed tumor progression through the improvement of tumor hypoxia and induction of tumor apoptosis in A549-cell-transferred lung cancer. Sci Rep. 2021; 11(1): 12033. doi: 10.1038/s41598-021-91454-2.
16. Нгуен В.Т., Бромберг Б.Б., Новикова М.В., и др. Двухэтапная циторедуктивная хирургия при осложненном прогрессирующем раке тонкой кишки // Вестник национального медико-хирургического центра им. Н.И. Пирогова. — 2022. — Т.17. — №3. — С.142-147. [Nguen VT, Bromberg BB, Novikova MV, et al. Using two-stage cytoreductive surgery in a patient with complicated progressive small intestinal cancer. Bulletin of Pirogov National Medical & Surgical Center. 2022; 17(3): 142-147. (In Russ.)] doi: 10.25881/20728255_2022_17_3_142.
17. Daruwalla J, Christophi C. The effect of hyperbaric oxygen therapy on tumour growth in a mouse model of colorectal cancer liver metastases. Eur J Cancer. 2006;42(18):3304-3311. doi:10.1016/j.ejca.2006.08.004.
18. Попова М.Е., Козлов С.В., Королева И.А., Зайцева Е.Н. Новый метод коррекции химиотерапевтических осложнений у больных немелкоклеточным раком лёгких // Известия Самарского научного центра Российской академии наук. — 2013. — Т.15. — №3(6). — С.1914-1916. [Popova ME, Kozlov SV, Koroleva IA, Zaitseva EN. New method of correction of chemotherapeutic complications in non-small cell lung cancer patients. Izvestia of Samara Scientific Center of the Russian Academy of Sciences. 2013; 15(3(6)): 1914-1916. (In Russ.)]
19. Малеева К.П., Каримов Н.А., Мулатов А.А., и др. Радиочувствительность опухолей и способы радиомодификации // Международный студенческий научный вестник. — 2018. — №2. — С.22-22. [Maleyeva KP, Karimov NA, Mulatov AA, et al. Radiosensitivity of tumors and methods of radiomodification. International Student Scientific Bulletin. 2018; 2: 22-22. (In Russ.)]
20. Bennett MH, Feldmeier J, Smee R, Milross C. Hyperbaric oxygenation for tumour sensitisation to radiotherapy. Cochrane Database Syst Rev. 2018; 4(4): CD005007. doi: 10.1002/14651858.CD005007.pub4.
21. Wang PH, Yuan CC, Lai CR, et al. Rapid progression of squamous cell carcinoma of the cervix after hyperbaric oxygenation. Eur J Obstet Gynecol Reprod Biol. 1999; 82(1): 89-91. doi: 10.1016/s0301-2115(98)00168-7.
22. Williamson RA. An experimental study of the use of hyperbaric oxygen to reduce the side effects of radiation treatment for malignant disease. Int J Oral Maxillofac Surg. 2007; 36(6): 533-540. doi: 10.1016/j.ijom.2007.03.003.
23. Леонтьев А.В., Левина О.А., Гришина Е.А. и др. Гипербарическая оксигенация при рецидивирующих ректальных кровотечениях на фоне лучевого проктита // Журнал им. Н.В. Склифосовского Неотложная медицинская помощь. — 2022. — Т.11. — №1. — С.186-190. [Leontev AV, Levina OA, Grishina EA, et al. Hyperbaric Oxygenation in Recurrent Rectal Bleeding in the Background of Radiation Proctitis. Russian Sklifosovsky Journal «Emergency Medical Care». 2022; 11(1): 186-190. (In Russ.)] doi: 10.23934/2223-9022-2022-11-1-186-190.
24. Леонтьев А.В., Левина О.А., Гришина Е.А. и др. Клиническое значение гипербарической оксигенации в лечении хронического лучевого проктита // Доказательная гастроэнтерология. — 2022. — Т.11. — №3. — С.20–28. [Leontev AV, Levina OA, Grishina EA, et al. Hyperbaric oxygen therapy for chronic radiation-induced proctitis. Dokazatelnaya gastroenterologiya. 2022; 11(3): 20-28. (In Russ.)] doi: 10.17116/dokgastro20221103120.
25. Маненков П.М. Морфологическая и клиническая оценка влияния оксигенации на эффективность химиолучевой терапии плоскоклеточного рака шейки матки: Автореферат дис. … канд. мед. наук. — Ульяновск; 2015. [Manenkov PM. Morfologicheskaja i klinicheskaja ocenka vlijanija oksigenacii na jeffektivnost' himioluchevoj terapii ploskokletochnogo raka shejki matki. [Autoreferat] Ulyanovsk, 2015. (In Russ.)]
26. Ohguri T, Imada H, Kohshi K, et al. Effect of prophylactic hyperbaric oxygen treatment for radiation-induced brain injury after stereotactic radiosurgery of brain metastases. Int J Radiat Oncol Biol Phys. 2007; 67(1): 248-255. doi: 10.1016/j.ijrobp.2006.08.009.
27. Токарев А.С., Степанов В.Н., Рак В.А. и др. Опыт применения гипербарической оксигенации при лечении радионекроза, развившегося как осложнение стереотаксически ориентированного радиохирургического лечения менингиомы на примере клинического случая // Журнал

им. Н.В. Склифосовского Неотложная медицинская помощь. — 2020. — Т.9. — №4. — С.670–676. [Tokarev AS, Stepanov VN, Rak VA, et al. Experience of Using Hyperbaric Oxygenation in the Treatment of Radionecrosis That Developed as a Complication of Stereotactic Radiosurgical Treatment of Meningioma on the Example of a Clinical Case. Russian Sklifosovsky Journal Emergency Medical Care. 2020; 9(4): 670-67. (In Russ.)] doi: 10.23934/2223-9022-2020-9-4-670-676.

28. Чубухчиев Г.Б. Гипербарическая оксигенация в комплексе интенсивной терапии при оперативном лечении рака легкого: Автореферат дис. … канд. мед. наук. — Саратов; 1991. [Chubuhchiev GB. Giperbaricheskaja oksigenacija v komplekse intensivnoj terapii pri operativnom lechenii raka legkogo. [Autoreferat] Saratov, 1991. (In Russ.)]
29. Мартусевич А.К., Поповичева А.Н., Соснина Л.Н. и др. Влияние гипербарической оксигенации на состояние окислительного стресса и антиоксидантной системы крови у детей с воспалительными заболеваниями кишечника // Экспериментальная и клиническая гастроэнтерология. — 2022. — Т.197. — №1. — С.45-49. [Martusevich AK, Popovicheva AN, Sosnina LN, et al. The effect of hyperbaric oxygenation on the state of oxidative stress and the antioxidant system of blood in children with inflammatory bowel diseases. Eksp Klin Gastroenterol. 2022; 197(1): 45-49. (In Russ.)] doi: 10.31146/1682-8658-ecg-197-1-45-49.
30. Бабкина А.В., Хубутия М.Ш., Левина О.А. и др. Параметры системы окислительно-восстановительного гомеостаза у женщин с опухолями репродуктивной системы после трансплантации органов на фоне гипербарической оксигенации // Трансплантология. — 2019. — Т.11. — №4. — С.290-300. [Babkina AV, Khubutiya MSh, Levina OA, et al. Parameters of the oxidative-reduction system of the homeostasis in female transplant patients with tumors of the reproductive system treated with hyperbaric oxygen therapy. Transplantologiya. The Russian Journal of Transplantation. 2019; 11(4): 290-300. (In Russ.)] doi: 10.23873/2074-0506-2019-11-4-290-300.
31. Хубутия М.Ш., Бабкина А.В., Левина О.А. и др. Гипербарическая оксигенация в послеоперационном периоде у женщин с опухолями репродуктивной системы после трансплантации органов / Материалы научно-практической конференции «Вектор развития высоких медицинских технологий на госпитальном этапе оказания скорой и неотложной медицинской помощи»; Рязань, 18–19 апреля 2019 г. — М.: НПО ВНМ, НИИ СП им. Н.В. Склифосовского ДЗМ, 2019. — 176-177. [Babkina AV, Khubutiya MSh, Levina OA, et al. Giperbaricheskaya oksigenaciya v posleoperacionnom periode u zhenshchin s opuholyami reproduktivnoj sistemy posle transplantacii organov. Materialy nauchno-prakticheskoj konferencii «Vektor razvitiya vysokih medicinskih tekhnologij na gospital'nom etape okazaniya skoroj i neotlozhnoj medicinskoj pomoshchi», Ryazan, 18–19 april 2019. Moscow: NPO VNM, NII SP im NV Sklifosovskogo DZM; 2019: 176-177. (In Russ.)].
32. Matzi V, Maier A, Sankin O, et al. Photodynamic therapy enhanced by hyperbaric oxygenation in palliation of malignant pleural mesothelioma: clinical experience. Photodiagnosis Photodyn Ther. 2004; 1(1): 57-64. doi: 10.1016/S1572-1000(04)00009-2.
33. Намазбеков Б.К. Гипербарическая оксигенация в профилактике и комплексном лечении гнойных осложнений при операциях на легких и плевре: Дис. … канд. мед. наук. — Москва; 1986. [Namazbekov BK. Giperbaricheskaja oksigenacija v profilaktike i kompleksnom lechenii gnojnyh oslozhnenij pri operacijah na legkih i plevre. [dissertation] Moscow; 1986. (In Russ.)]
34. Чумак В.Н. Гипербарическая оксигенация в профилактике осложнений при оперативном лечении рака толстой кишки: Дис. … канд. мед. наук. — Киев, 1987. [Chumak V.N. Giperbaricheskaja oksigenacija v profilaktike oslozhnenij pri operativnom lechenii raka tolstoj kishki. [dissertation] Kiev; 1987. (In Russ.)]
35. Савкова Р.Ф., Юдина Л.Ф., Геращенко М.А., Дзасохов А.С. Гипербарическая оксигенация в комплексном лечении рака шейки матки // Научный электронный архив академии естествознания. — 2012. [Savkova RF, Yudina LF, Gerashchenko MA, Dzasokhov AS. Giperbaricheskaya oksigenaciya v kompleksnom lechenii raka shejki matki. Nauchnyj elektronnyj arhiv akademii estestvoznaniya. 2012. (In Russ.)]
36. Тростинская А.Б. Значение гипербарической оксигенации в сочетании с полихимиотерапией в комплексном лечении рака молочной железы: Автореферат дис. … канд. мед. наук. — Санкт-Петербург; 1996. [Trostinskaja AB. Znachenie giperbaricheskoj oksigenacii v sochetanii s polihimioterapiej v kompleksnom lechenii raka molochnoj zhelezy. [Autoreferat] Saint-Petersburg; 1996. (In Russ.)]
37. Дзасохов А.С. Нормобарическая оксигенация в лечении осложнений цитостатической терапии рака яичников: Автореферат дис. … канд. мед. наук. — Тула; 2005. [Dzasohov AS. Normobaricheskaja oksigenacija v lechenii oslozhnenij citostaticheskoj terapii raka jaichnikov. [Autoreferat] Tula; 2005. (In Russ.)]
38. Поповичева А.Н., Мартусевич А.К., Соснина Л.Н. и др. Влияние гипербарической оксигенации на состояние реологии крови и гемостаза у детей с воспалительными заболеваниями кишечника // Экспериментальная и клиническая гастроэнтерология. — 2022. — Т.202. — №6. — С.83-89. [Popovicheva AN, Martusevich AK, Sosnina LN, et al. The effect of hyperbaric oxygenation on the state of blood rheology and hemostasis in children with inflammatory bowel diseases. Eksp Klin Gastroenterol. 2022; 202(6): 83-89. (In Russ.)] doi: 10.31146/1682-8658-ecg-202-6-83-89.
39. Teguh DN, Levendag PC, Noever I, et al. Early hyperbaric oxygen therapy for reducing radiotherapy side effects: early results of a randomized trial in oropharyngeal and nasopharyngeal cancer. Int J Radiat Oncol Biol Phys. 2009; 75(3): 711-716. doi: 10.1016/j.ijrobp.2008.11.056.
40. Gerlach NL, Barkhuysen R, Kaanders JH, et al. The effect of hyperbaric oxygen therapy on quality of life in oral and oropharyngeal cancer patients treated with radiotherapy. Int J Oral Maxillofac Surg. 2008; 37(3): 255-259. doi: 10.1016/j.ijom.2007.11.013.
41. Хайруллин Р.Г., Гольдберг В.Е., Красноженов Е.П., Чубик М.В. Влияние кислородо- и озонотерапии на состояние противоинфекционной защиты кожи у больных раком молочной железы // Сибирский онкологический журнал. — 2007. — №1. — С.23-26. [Khairullin RG, Goldberg VE, Krasnozhenov EP, Chubik MV. Effect of oxygen-and ozontherapy on the state of antinflammatory protection of skin in breast cancer patients. Siberian Journal of Oncology. 2007; 1: 23-26. (In Russ.)]
42. Ивашков В.Ю., Сопромадзе С.В., Доколин Р.М. и др. Применение метода гипербарической оксигенации для лечения осложнений после реконструктивных операций в онкологии // Саркомы костей, мягких тканей и опухоли кожи. — 2017. — №1. — С.46-51. [Ivashkov VU, Sopromadze SV, Dokolin RM, et al. Application of hyperbaric oxygenation in the treatment of complications after reconstructive surgery in oncology. Bone and soft tissue sarcomas, tumors of the skin. 2017; 1: 46-51. (In Russ.)]
43. Sealy R. Hyperbaric oxygen in the radiation treatment of head and neck cancers. Radiother Oncol. 1991; 20(1): 75-79. doi: 10.1016/0167-8140(91)90192-j.
44. Kim K, Ahaneku H, Deborah M, et al. P1590: outcome of hyperbaric oxygen therapy in patients with hematologic malignancies –a tertiary cancer center experience. Hemasphere. 2022; 6: 1471-1472. doi:10.1097/01.HS9.0000849216.77483.dd.
45. Панов А.В., Миндубаев Э.Ю., Насруллаев М.Н. и др. Гибридная радиомодификация в лечении местно-распространенного рака шейки матки // Поволжский онкологический вестник. — 2013. — №4. — С.26-32. [Panov AV, Mindubaev EYu, Nasrullaev MN, et al. Hybrid radiomodification in the local cervical cancer treatment. Oncology Bulletin of the Volga region. 2013; 4: 26-32. (In Russ.)]
46. Tanaka T, Minami A, Uchida J, Nakatani T. Potential of hyperbaric oxygen in urological diseases. Int J Urol. 2019; 26(9): 860-867. doi: 10.1111/iju.14015.

ПЛАНОВЫЕ ХИРУРГИЧЕСКИЕ ВМЕШАТЕЛЬСТВА У ПАЦИЕНТОВ, РАНЕЕ ИНФИЦИРОВАННЫХ COVID-19

Тимербулатов В.М., Валишин Д.А., Тимербулатов Ш.В.*
ФГБУ«Башкирский государственный медицинский университет», Уфа

DOI: 10.25881/20728255_2024_19_1_130

Резюме. Значительное увеличение количества так называемых «отложенных» пациентов, которым плановые операции переносились на более поздние сроки, после острой фазы ближе к постпандемической фазе COVID-19, создает серьезные проблемы для систем здравоохранения различных стран, вынуждает хирургов предпринимать более активную стратегию для лечения этих пациентов и предотвращения их дальнейшего роста. Известно, что в настоящее время по различным оценкам, в мире накопилось 28 миллионов отложенных операций в пиковый период пандемии COVID-19. Существует также проблема оказания плановой хирургической помощи пациентам, перенесшим бессимптомную форму новой коронавирусной инфекции SARS-CoV-2. До сегодняшнего дня остается недостаточно ясной степень безопасности пациентов, медперсонала, перенесших бессимптомную или симптомную формы COVID-19. Большинство исследователей полагают, что отбор больных для плановых операций и оперативных вмешательств должен основываться на всесторонней, комплексной (в т.ч. лабораторной, инструментальной) оценке состояния пациентов, перенесших COVID-19, и операции должны выполняться с соблюдением противоэпидемических мер, использованием средств индивидуальной защиты медперсоналом и пациентами.

Ключевые слова: новая коронавирусная инфекция COVID-19, отбор к плановым оперативным вмешательствам, предоперационное обследование, сроки до операций.

ELECTIVE SURGICAL INTERVENTIONS IN PATIENTS WHO HAVE UNDERGONE THE NEW CORONAVIRUS INFECTION COVID-19

Timerbulatov V.M., Valishin D.A., Timerbulatov Sh.V.*
Bashkir State Medical University, Ufa

Abstract. A significant increase in the number of so-called «deferred» patients for whom planned operations were postponed to a later date after the acute phase closer to the post-pandemic phase of COVID-19 creates serious problems for the health care system of various countries, forcing surgeons to take a more proactive strategy to treat these patients and prevent them further growth. It is known that currently, according to various estimates, the world has accumulated 28 million deferred operations during the peak period of the COVID-19 pandemic. There is also the problem of providing routine surgical care to patients who have had an asymptomatic form of the new SARS-CoV-2 coronavirus infection. Until today, the degree of safety of patients, medical personnel who have undergone asymptomatic or symptomatic forms of COVID-19 remains insufficiently clear. Most researchers believe that the selection of patients for planned surgical interventions should be based on a comprehensive, comprehensive assessment of the condition of patients who have undergone COVID-19, and operations should be performed in compliance with anti-epidemic measures, the use of personal protective equipment by medical personnel and patients.

Keywords: new coronavirus infection COVID-19, selection for planned operations, preoperative examination, terms before operations.

Введение

Предоперационная оценка состояния пациентов и прогноз риска предстоящих хирургических вмешательств — основа для обеспечения пациентов безопасной хирургией и особенную актуальность они приобретают в условиях пандемии SARS-CoV-2. Последние данные литературы свидетельствуют об ухудшении клинических результатов хирургических вмешательств, увеличении частоты послеоперационных осложнений и летальности [1].

Значительное увеличение числа так называемых «отложенных» пациентов, которым плановые операции переносились на более поздние сроки, вынуждает хирургов принимать более активные действия для их лечения и, соответственно, препятствовать их дальнейшему росту. Несмотря на сокращение числа инфицированных и больных COVID-19 и улучшения эпидемиологической ситуации, хирургическая служба вынуждена продолжать свою работу в условиях ограничительных мер, соблюдения мер безопасности пациентов и медицинского персонала (использование СИЗ-ов, мер изоляции, предоперационного скрининга SARS-CoV-2). Остается не совсем ясной степень безопасности пациентов, медперсонала, «выздоровевших» после перенесенного COVID-19.

В настоящее время по различным оценкам в мире накопилось 28 млн. отмененных операций в пиковый период пандемии COVID-19 [2].

Хотя, с одной стороны существует реальная потребность и необходимость в их выполнении, с другой — опасения по поводу риска второй волны пандемических вспышек и потенциального распространения инфекции при возобновлении лечебных мероприятий. В период пандемии основной упор сделан на неотложные меры оказания медицинской, в том числе хирургической помощи [3], и практически не рассматривались проблемы постпандемической фазы [4]. По мере снятия ограничений, открытия общества, стратегия борьбы с «тихой» (бессимптомной) COVID-19 инфекцией становится актуальной проблемой [5–7].

Необходимо отметить, что существующие тесты имеют низкую специфичность при бессимптомной форме инфекции, количество ложноотрицательных результатов встречается слишком часто [8–9]. Вирус SARS-CoV-2, судя по существующим моделям, вероятно, будет циркулировать среди населения в течение значительного времени, [10] и даже самые эндемичные регионы далеки от коллективного иммунитета [11–12].

* e-mail: timerm@yandex.ru

Вопросы планирования плановых операций

Для планирования хирургических вмешательств необходимо более глубокое знание частоты последствий периоперационных осложнений при новой коронавирусной инфекции, а оказание срочной хирургической помощи и отслеживание отставания, отсрочки плановых операций должны быть сбалансированы с системными рисками на уровне пациента с COVID-19 в периоперационном периоде [13].

В одном недавнем исследовании показано, что смерть наступала у каждого четвертого из всех, перенесших операцию, а легочные осложнения были у половины пациентов, переболевших или инфицированных SARS-CoV-2 в периоперационном периоде [14].

Бессимптомные («молчаливые») носители COVID-19 представляют особый риск в борьбе с пандемией [5; 15; 16].

Сложно оценить и прогнозировать частоту периоперационных осложнений и летальности в глобальном масштабе или регионе мира, как и число хирургических вмешательств в системах здравоохранения, так как не существует универсальных определений, кодирования или регистров, используемых в регионах для точного сравнения [17].

Глобальные оценки хирургических операций непостоянны и трудны для оценки, но ежегодно выполняется более 300 млн. операций [18]. Частота хирургических вмешательств наиболее высока в развитых странах, включая амбулаторные и стационарные, плановые и экстренные операции, в то же время риск этих вмешательств не может быть равномерно распределён по типам операций и их срочности [14; 20].

Снижение риска хирургических вмешательств у пациентов с COVID-19, в том числе с бессимптомными формами, возможно за счёт уменьшения или даже отмены операций, но в долгосрочной перспективе это приведет к увеличению объема невыполненных, отложенных операций. В некоторых странах проводят тестирование на SARS-CoV-2 всех желающих, хотя, как уже выше отмечалось, точность тестирования остаётся на не очень высоком уровне, особенно у пациентов с бессимптомными формами инфекции. Известно, что в США самый высокий уровень тестирования на душу населения в мире, но летальность ниже в Канаде [21] и можно полагать, что тестирование или возможности тестирования не связаны с предотвращением распространения или не являются единственной стратегией смягчения последствий, необходимой для профилактики летальности.

Хирургические вмешательства сами по себе сопряжены с риском осложнений, летальность составляет в среднем 4% до выписки из больницы и 8% в отделениях интенсивной терапии после общехирургических операций [22]. Почти три четверти осложнений и летальности в исследованиях CovidSurg были связаны с экстренной операцией, но это может отражать и высокую степень отмены плановых операций в течение этого периода [14].

Однако имеющиеся данные о пациентах с COVID-19, свидетельствуют о чрезмерном риске летальности [14; 20].

Пока неизвестно, хирургическое вмешательство способствует или вызывает усиленную воспалительную реакцию. Описан чрезмерный цитокиновый шторм и нарушение системы комплемента при тяжелой форме COVID-19 [23; 24].

Важно также отметить, что легочные осложнения стали причиной у 80% всех послеоперационных летальных исходов [25; 26], и это необходимо учитывать при планировании операций. Также риск ухудшения состояния, неблагоприятного исхода, потери функции из-за отсрочки или отмены операции должны быть сбалансированы с риском периоперационных побочных эффектов [3]. При планировании хирургического вмешательства следует учитывать предполагаемое влияние осложнений на восстановление после операции, а также то, с чем мы можем столкнуться при последующей волне пандемии.

COVID-19 и хирургические риски

В литературе мало публикаций, посвящённых возможному влиянию данной инфекции на хирургические риски и выздоровление пациентов после операций.

Как известно, COVID-19 вызывает мультиорганное системное поражение, нередко тяжёлое, и пациенты длительное время находятся в стационаре на лечении, и в последующем у ряда больных возникают пост-ковидные синдромы, которые необходимо учитывать при отборе пациентов на плановую операцию [1].

Исследованиями показан высокий потенциал осложнений и летальности у пациентов при хирургических вмешательствах при наличии у них новой коронавирусной инфекции независимо от возраста или наличия сопутствующих заболеваний [27; 28].

До настоящего времени опубликовано мало работ и отсутствуют протоколы (рекомендации) для предоперационной оценки пациентов, у которых были положительные тесты на SARS-CoV-2, но в последующем выздоровевших. Недавно опубликован вариант протокола предоперационного анализа состояния пациентов, ранее перенесших COVID-19. Клинические проявления COVID-19 включают дыхательную недостаточность, кардиомиопатию, аритмию, почечную недостаточность, включая необходимость гемодиализа, нарушения функции печени, тромбоэмболическую болезнь, эндотелиальную дисфункцию, неврологические нарушения.

Лечебные мероприятия при данной инфекции часто ограничиваются поддерживающей (симптоматической) терапией, к примеру, оптимальная антикоагулянтная терапия и продолжительность лечения при ассоциированной с COVID-19 коагулопатии всё ещё находятся в стадии изучения [29].

Пребывание в стационаре пациентов с COVID-19, включая период нахождения в ОРИТ на механической вентиляции легких, иногда длится от недели до месяцев,

что может привести к значительному декомпенсированию, что в свою очередь способствует слабости пациентов и неудовлетворительным результатам [1].

Как предикторы тяжести заболевания были идентифицированы некоторые лабораторные данные и биомаркеры, которые могут быть использованы при оценке выздоровления и остающихся или продолжающихся рисков после острой фазы COVID-19 [29–32].

Описываемое в последнее время патологическое состояние как «пост-ковид-синдром» у пациентов, не имеющих вирусной инфекции, характеризуется оставшимися побочными эффектами COVID-19, включая декондиционирование и воспаление [33].

Как и при многих других вирусных инфекциях, эти поствирусные симптомы могут включать сильную усталость, головные боли, нарушение памяти, трудности с концентрацией внимания и депрессию. К примеру, отдаленные побочные эффекты после атипичной пневмонии, характеризуются усталостью, миалгией, слабостью, депрессией, нарушением сна. Они были описаны еще в 2011 г. после вспышки коронавирусной инфекции в 2003 г. [33]. Описаны также симптомы сходные с синдромом хронической усталости после мононуклеозной инфекции, с дефицитом памяти и концентрации внимания, глубоким истощением после физической нагрузки [34].

Различные воспалительные синдромы и реакции были описаны у выздоровевших пациентов с COVID-19, а также у пациентов, страдающих от неврологических осложнений (судороги, синдром Гийена-Барре, острый диссеминированный энцефаломиелит) [35–37].

Аутоиммунные заболевания, такие как идиопатическая тромбоцитопеническая пурпура и аутоиммунная гемолитическая анемия у взрослых, детский мультисистемный воспалительный синдром, развиваются у пациентов от нескольких дней до недель после выздоровления [38–40] и восстановление после COVID-19 может быть медленным, пока мало что известно о долгосрочных исходах.

Сроки выполнения плановых операций

При определении сроков выполнения плановых хирургических вмешательств после перенесённого COVID-19 можно учитывать время восстановления организма после сложных, тяжёлых других заболеваний [1]. Так, рекомендуемое время ожидания после острого инфаркта миокарда составляет 8 недель [41], для инсульта абсолютное минимальное время восстановления — 3 месяца, хотя риск продолжает снижаться значительно до 9 месяцев [42; 43].

Данные о соответствующих сроках после выздоровления при инфекции верхних дыхательных путей (ИВДП) до хирургического вмешательства ограничены для взрослых пациентов. В исследовании, посвящённом послеоперационным осложнениям у пациентов, перенесших ИВДП с лихорадкой, требующих медикаментозного лечения в течение месяца до операции, послеоперационные осложнения, особенно респираторные, были выше, чем у пациентов, у которых инфекция была недавно [44].

Однако, в виду отсутствия изучения других временных интервалов, возможно, судить о значительном снижении риска осложнений при превышении этих сроков 1 месяца до операции или более короткий срок увеличить частоту осложнений. Было выявлено, что гиперреактивность дыхательных путей сохраняется до 6 недель после ИВДП [45].

Факторы, влияющие на операционную оценку, включают время от клинического выздоровления от COVID-19, функциональное состояние пациента, респираторный статус, результаты визуализации и лабораторных исследований для определения готовности пациента к плановой или не экстренной операции [1].

Больные, имеющие в анамнезе положительный тест SARS-CoV-2 перед плановой операцией под общим обезболиванием, сначала должны пройти комплексное обследование. Минимальные требования перед операцией включают полное разрешение симптомов COVID-19 и адекватное время клинического восстановления. Рекомендуется минимальное время выздоровления в 4 недели для пациентов с бессимптомной инфекцией SARS-CoV-2 и 6–8 недель для пациентов с симптоматической COVID-19 [1]. Причём важно выяснить в анамнезе детали течения новой коронавирусной инфекции у пациента, признаки, симптомы потенциальных субклинических осложнений COVID-19, определить, вернулся ли пациент к своему исходному состоянию здоровья, оценить функциональные возможности организма, уровень сатурации. Пациентам старше 65 лет или нуждающимся в госпитализации для лечения COVID независимо от возраста проводят оценку по Эдмонтонской системе оценки симптомов ESAS (The Edmonton Symptom Assessment System), включающий анализ 9 симптомов: слабость, боль, тошнота, подавленность, чувство тревоги, потеря аппетита, сонливость, одышка, общее плохое самочувствие [46].

Больной оценивает выраженность каждого из указанных симптомов в баллах с помощью цифровой оценочной шкалы от 0 до 10 баллов (0 — отсутствие симптомов, 10 — симптом настолько выражен, насколько можно себе представить). Применяют следующую градацию степеней тяжести: 1–3 балла незначительно выраженные симптомы, 4–6 баллов — умеренно выраженные симптомы, 7–10 баллов — значительно выраженные симптомы. При баллах >4 необходим контроль симптомов, при >7 — усиленное внимание к анализу симптомов, более активная лечебная тактика [46].

В дополнение к этим данным проводится объективное тестирование, основанное на тяжести течения у пациента с COVID-19, сложности хирургического вмешательства и необходимости в общей анестезии (Табл. 1). Указанные тесты необходимы для оценки сердечно-лёгочной функции, свертывания крови, маркеров воспаления, состояния питания. Учитывая результаты вышеупомянутых исследований, что COVID-19 может

Табл. 1. Протокол предоперационной оценки пациентов, переболевших COVID-19, в зависимости от характера планируемой операции и степени тяжести заболевания (N.Bui et al, 2020) [1]

Тест	Малые операции и/или без общей анестезии		Большие операции	
	Бессимптомная COVID-19	Симптомная COVID-19	Бессимптомная COVID-19	Симптомная COVID-19
Рентгенография грудной клетки	Нет – если при исследовании легкие и насыщение O_2 были нормальными	Нет – если при исследовании легкие и насыщение O_2 были нормальными	Да	Да
ЭКГ	Да	Да	Да	Да
Эхо-КГ	Нет – если сердце и жизненно важные функции в норме	Нет – если сердце, NT-pro-BNP и жизненно важные функции в норме	Нет – если сердце, NT-pro-BNP и жизненно важные функции в норме	Да
Метаболический обмен	Да	Да	Да	Да
Анализ крови развернутый	Да	Да	Да	Да
АЧТВ	Нет	В зависимости от тяжести заболевания**	Да	Да
Д-димеры	Да	Да	Да	Да
Фибриноген	Нет	В зависимости от тяжести заболевания	Да	Да
NT-pro-BNP*	Нет	Да	Да	Да
ЛДГ, ферритин, преальбумин	Нет	В зависимости от тяжести заболевания**	Нет	В зависимости от тяжести заболевания**

Примечание: * — NT-pro-BNP – N-терминальный мозговой натрийуретический пептид; ** — имеется в виду тяжесть перенесенной COVID-19.

вызывать нарушения в этих системах, патологические значения могут сигнализировать о неполном разрешении заболевания, и это может увеличить риск интра- или послеоперационных осложнений. В отдельных исследованиях показана корреляция между тяжестью заболеваний у выздоровевших пациентов с COVID-19 и снижением диффузионной способности монооксида углерода [47; 48], но до сих пор неясно его клиническое значение в отношении периоперационных исходов, и тесты легочной функции (PFT) исследовать не обязательно, кроме торакальных операций.

После такого объёма предоперационного обследования и оценки их результатов, пациенты с нормальными результатами могут продолжить лечение после минимального периода ожидания. При любых значительных отклонениях результатов исследования необходимо междисциплинарное обсуждение и консультации других специалистов.

У выписанных пациентов с COVID-19 из стационара наиболее частым видом нарушения функции лёгких является угнетение диффузионной способности, определяемой по показателю монооксида углерода (DLCO), далее рестриктивные вентиляционные дефекты, выраженность которых зависит от тяжести перенесенной вирусной инфекции [48].

При COVID-19 лёгкие — наиболее часто поражаемый орган [29; 49]. К патологическим изменениям относятся диффузное разрушение альвеолярного эпителия, повреждение капилляров, образование гиалиновой мембраны, разрастание фиброзной ткани в альвеолярной перегородке и уплотнение (консолидация) легких. Известно, что у выздоровевших пациентов с коронавирусной пневмонией могут сохраняться повреждение легких, нарушение функции лёгких, которые могут длиться месяцами, даже годами [48], в частности сохранение снижения DLCO в течение 0,5–2 лет у 15,5–43,3% пациентов [50–52].

Это также было показано у 37% пациентов, перенесших MERS [53].

На основании исследования 343 пациентов с COVID-19 показано, что уровень Д-димеров может прогнозировать летальность у этих пациентов [31], точкой отсчёта для прогноза госпитальной летальности считали уровень д-димера в 2,0 мкг/мл с чувствительностью 92,3%, специфичностью 83,3%, пациенты с уровнем Д-димеров более 2,0 мкг/мл (n = 67) имели более высокий уровень летальности по сравнению с пациентами с уровнем Д-димеров <2,0 мкг/мл (12/67 против 1/267, p<0,001), коэффициент опасности 51,5; 95% ДИ:12,9-206,7) и, таким образом, уровень Д-димеров >2,0 мкг/мл (четырехкратное увеличение) может точно прогнозировать внутрибольничную летальность у пациентов с COVID-19.

Частота легочных осложнений и летальности у пациентов, перенесших оперативные вмешательства на фоне периоперационной инфекции SARS-CoV-2, было изучено в международном когортном исследовании COVIDSurg. [14]. Исследованию подвергнуты пациенты из 24 стран, у которых была подтверждена инфекция SARS-CoV-2 в течение 7 дней до или 30 дней после операции. Анализ включал 1128 пациентов, из которых 835 (74%) перенесли экстренную операцию, 280 (24,8%) — плановую операцию. Инфекция SARS-CoV-2 была подтверждена до операции у 294 (26,1%) пациентов. 30-дневная летальность составила 23,8% (268 из 1128), легочные осложнения возникли у 577 (51,2%) из 1128 пациентов, тридцатидневная летальность у этих пациентов составила 38, 0% 219 из 577. 30-дневная летальность была связана с мужским полом (ОШ 1,75

(95% ДИ 1,28-2,40), p<0,0001), возрастом в 70 лет и старше (ОШ 2,30 (95% ДИ 1,65-3,22), p<0,0001), баллы 3–5 по шкале ASA по сравнению с 1–2 баллами (ОШ 2,35 (95% ДИ 1,57-3,53), p<0,0001), онкологическими заболеваниями или акушерским диагнозом (ОШ 1,55 (95% ДИ 1,01-2,39), p = 0,046). Таким образом, послеоперационные легочные осложнения возникают у половины пациентов с периоперационной инфекцией SARS-CoV-2 и связаны с высокой летальностью.

Для оценки риска госпитализации в хирургические отделения и развития послеоперационных осложнений у пациентов с бессимптомной инфекций SARS-CoV-2были предложены две модели их прогнозирования: статистическая и стохастическая [13]. Первая модель позволяет прогнозировать базовую частоту инфицирования (R-rate) и валовую популяционную частоту хирургических вмешательств, а во второй модели рассматривается динамика распространенности COVID-19 и фиксированная популяционная частота хирургических вмешательств. Обе модели позволяют получить информацию о показателях операционного риска в течение 24-хмесячного периода, так для США смоделированные показатели составили 92000 (UI 68000-124000) легочных осложнений и почти 30000 (UI 22000-40000) смертей, для Европы — 131000 (UI 97000-178000) и почти 47000 (UI 34000-63000) соответственно, для Великобритании модель предполагала среднее ежегодное число операций у пациентов с бессимптомной COVID-19 в диапазоне от 25 до 90, накапливая около 18000 (UI 13700-25300) послеоперационных легочных осложнений и 6400 (UI 4600-8600) смертей, в целом в мире даже при низких показателях хирургических вмешательств — 1,2 млн. легочных осложнений и 350000 смертельных случаев.

При радиологическом исследовании лёгких пациентов с COVID-19 при выписке из стационара, нарушения функции лёгких, как правило, выявляются [10; 29]. Стабилизация симптомов и разрешение изменений со стороны лёгких наступает через 3 месяца после выписки из стационара при новой коронавирусной инфекции [54].

Заключение

Таким образом, значительное увеличение числа «отложенных» пациентов, которым плановые операции переносились на более поздние сроки, после острой фазы — ближе к постпандемической фазе COVID-19, вынуждает хирургов принимать более активные действия для их лечения и предупреждения дальнейшего роста. В то же время, до сегодняшнего дня остаётся недостаточно ясной степень безопасности пациентов, медперсонала, перенесших бессимптомные или симптомные формы новой коронавирусной инфекции. Поэтому, отбор больных для плановых оперативных вмешательств должен проводиться на основе всесторонней, комплексной, в т.ч. лабораторной, инструментальной оценки состояния пациентов, перенесших COVID-19, а выполнение операций в условиях соблюдения противоэпидемических мер, использованием средств индивидуальной защиты медперсоналом и пациентами.

Авторы заявляют об отсутствии конфликта интересов (The authors declare no conflict of interest).

ЛИТЕРАТУРА/REFERENCES

1. Bui N., Coeter M., Schenning KJ, O`Glasser A.Y. Preparing previously COVID-19-positive patients for elective surgery: a framework for preoperative evaluation. Perioperative medicine. 2021; 10: 4. doi: 10.1186/S13741-020-00172-2.
2. Nepogodiev D, Bhangu A. Elective surgery cancellations due to the COVID-19 pandemic: global predictive modelling to inform surgical recovery plans. Br J Surg. 2020. doi: 10.1002/bjs.11746.
3. Prachand VN, Milner R, Angelos P, et al. Medically necessary, time-sensitive procedures: a scoring system to ethically and efficiently manage resource scarcity and provider risk during the COVID-19 pandemic. J Am Coll Surg, 2020: 231: 281-288.
4. Soreide, Halletj, Matthews JB, et al. Immediateandlong-termimpactofthe COVID-19 pandemic on delivery of surgical services. Br J Surg. 2020. doi: 10.1002/bjs. 11670.
5. Gandhi M, Yokoe DS, Havlir DV. Asymptomatic Transmission, the Achilles Heel of Current Strategies to Control Covid-19. N Engl J Med. 2020; 382: 2158-2160.
6. Oran DP, Topol EJ. Prevalence of asymptomatic SARS-CoV-2 infection. Ann Intern Med. 2020; 173: 362-367.
7. Li R, Pei S, Chen B, et al. Substantial undocumented infection facilitates the rapid dissemination of novel coronavirus (SARS-CoV2), Science. 2020; 368: 489-493.
8. Woloshin S, Patel N, Kesselheim AS, False negative tests for SARS-CoV-2 infection — challenges and implications. N Engl J Med. 2020; 283: e38.
9. Watson J, Whiting PF, Brush JE. Interpreting a covid-19 test result. BMJ. 2020; 369: m 1808.
10. Kissler SM, Tedijanto C, Goldstein E, et al. Projecting the transmission dynamics of SARS-CoV-2 through the postpandemic period. Science. 2020: 368: 860.
11. Stringhini S, Wisniak A, Piumatti G, et al. Seroprevalence of anti-SARS-CoV-2 IgG antibodies in Geneva, Switzerland (SEROCOV-POP): a population-based study. Lancet. 2020; 396: 313-319.
12. Polla'nM, Pe rez-Go'mezB, Pastor-BarriusoR, et al. Prevalence of SARS-CoV-2 in Spain (ENE-COVID): a nationwide, population-based seroepidemiological study. Lancet. 2020; 396: 535-544.
13. Soreide K, Yaqub S, Hallet Jetal. A Risk Model of Admitting Patients With Silent SARS-CoV-2 Infection to Surgery and Development of Severe Postoperative Outcomes and Death. Annals of Surgery. 2021; 273(2): 208-216. doi:10.1097/SLA.0000000000004583.
14. Mortality and pulmonary complications in patients undergoing surgery with perioperative SARS-CoV.2 infection an international cohort study, Lancet. 2020, 396: 27-38.
15. Gandhi M, Yokoe DS, Havlir DV. Asymptomatic transmission, the Achilles heel of current strategies to control Covid-19. N Engl J Med. 2020; 382: 2158-2160.
16. Graham LA, Maldonado YA, Tomkins LS, et al. Asymptomatic SARS-CoV-2 Transmission from Community Contacts in Healthcare Workers. Ann Surg. 2020. doi: 10.1097/SLA.0000000000003968.
17. Holmer H, Bekele A, Hagander L, et al. Evaluating the collection, comparability and findingsof six global surgery indicators. Br J Surg. 2019; 106: e138-150.
18. Weiser TG, Haynes AB, Molina G, et al. Size and distribution of the global volume of surgery in Bull World Health Organ. 2016; 94: 201-209.
19. Omling E, Jarnheimer A, Rose J, et al. Population-based incidence rate of inpatient and outpatient surgical procedures in a high-income country. Br J Surg. 2018; 105: 86-95.
20. Lei S, Jiang F, Su W, et al. Clinical characteristics and outcomes of patients undergoing surgeries during the incubation period of COVID-19 infection. EClinicalMedicine. 2020. doi: 10.1016/j.eclinm.2020.100331.
21. Pettengill MA, McAdam AJ. Can we test our way out of the COVID-19 pandemic? J Clin Microbiol. 2020. doi: 10.1128/JCM.02225-20.
22. Pearse RM, Moreno RP, Bauer P, et al. Mortality after surgery in Europe: a 7 day cohort study. Lancet. 2012; 380: 1059-1065.

23. Mangalmurti N, Hunter CA. Cytokine Storms: Understanding COVID-19. Immunity. 2020: 53: 19-25.
24. Holter JC, Pischke SE, de Boer E, et al. Systemic complement activation is associated with respiratory failure in COVID-19 hospitalized patients. Proc Natl Acad Sci US A. 2020; 117: 25018-25025.
25. Clark A, Jit M, Warren-Gash C, et al. Global, regional, and national estimates of the population at increased risk of severe COVID-19 due to underlying health conditions in 2020: a modelling study. Lancet Global Health. 2020; 8: E1003-E1017.
26. Dowd JB, Andriano L, Brazel DM, et al. Demographic science aids in understanding the spread and fatality rates of COVID-19. Proc Natl Acad Sci US A. 2020; 117: 9696-9698.
27. Nepogodiev D, Bhangu A, Glasbey J, et al. Mortality and pulmonary complications in patients undergoing surgery with perioperative SARS-COV-2 infection: an international cohort study. Lancet 2020, 396(10243): 27-38.
28. Doglietto F, Vezzoli M, Gheza F, et al. Factors associated with surgical mortality and complications among patients with and without coronavirus disease 2019 (COVID-19) in Italy. JAMA Surg. 2020; 155(8): 691-702.
29. Zhou F, Yu T, Du R, et al. Clinical course and risk factors for mortality of adult inpatients with COVID-19 in Wuhan, China: a retrospective cohort study. Lancet. 2020; 395(10229): 1054-62.
30. Gao Y, Li T, Han M, et al. Diagnostic utility of clinical laboratory data determinations for patients with the severe COVID-19. J Med Virol. 2020, 92: 791-6.
31. Zhang L, Yan X, Fan Q, et al. D-dimer levels on admission to predict in-hospital mortality in patients with COVID-19. J Thromb Haemost. 2020, 18: 1324-9.
32. Tang N, LI D, Wang X, Sun Z. Abnormal coagulation parameters are associated with poor prognosis in patients with novel coronavirus pneumonia. J Thromb Haemost. 2020; 18: 844-7.
33. Moldofsky H, Patcai J. Chronic widespread musculoskeletal pain, fatigue, depression and disordered sleep in chronic post-SARS syndrome; a case controlled study. BMC Neurol. 2011; 11(37).
34. Fugl A, Andersen CL. Epstein-Barr virus and its association with disease — a review of relevance to general practice. BMC Fam Pract. 2019; 14(20): 62.
35. Carroll E. Neumann H. Aguero-Rosenfeld ME, et al. Post-COMID-19 inflammatory syndrome manifesting as refractory status epilepticus. Epilepsia 2020, 61: e135-9. doi: 10.1111/epi.16683.
36. Chan M. Han SC, Kelly S, Tamimi M, Giglio B, Lewis A. A case series of Guillain-Barré syndrome following COVID-19 infection in New York (published online ahead of print). Neurol Clin Pract. 2020. doi: 10.1212/CPJ.0000000000000880.
37. Novi G, Rossi T, Pedemonte E, Saitta L. Rolla C, Roccatagliata L, et al. Acute disseminated encephalomyelitis after SARS-CoV-2 infection. Neurol Neuroimmunol Neuroinflamm. 2020; 7(5): e797.
38. Zulfiqar AA, Lorenzo-Villalba N, Hassler P, Andres E. Immune thrombocytopenic purpura in a patient with COVID-19. N. Engl. J Med. 2020; 382: e43.
39. Galeotti C. Bayry J. Autoimmune and inflammatory diseases following COVID-19. Nat Rev Rheumatol. 2020; 16: 413-4. doi: 10.1038/541584-020-0448-7.
40. Lazarian G, et al. Autoimmune haemolytic anaemia associated with COVID-19 infection. Br. J. Haematol. 2020. doi: 10.1111/bjh.16794.
41. Livhits M. Ko CY, Leonardi MJ, et al. Risk of surgery following recent myocardial infarction. J Vascular Surg. 2011; 253(5): 857-64.
42. Mehdi Z, Birns J, Partridge J, et al. Perioperative management of adult patients with a history of stroke or transient ischaemic attack undergoing elective non-cardiac surgery. Clinical medicine. 2016; 16(6): 535-40.
43. Jørgensen ME, Torp-Pedersen Gislason GH, et al. Time elapsed after ischemic stroke and risk of adverse cardiovascular events and mortality following elective noncardiac surgery. JAMA. 2014; 312: 269-77.
44. Canet J, Sanchis J, Briones Z, et al. Recent acute respiratory tract infection in adults is a significant risk factor of postoperative complications. Eur J Anesthesiol. 2008; 25: 72-3.
45. Aquilina AT, Hall WJ, Douglas RG Jr, et al. Airway reactivity in subjects with viral upper respiratory tract infections: the effects of exercise and cold air. Am Rev Respir Dis. 1980; 122(1): 3-10.
46. Bruera E, Kuehn N, Miller M, et al. The Edmonton Symptom Assessment System (ESAS): A simple method for the assessment of palliative care patients. Journal of Palliative Care. 1991; 7: 6-9.
47. Zhao Y, Shang Y, Song W, et al. Follow-up study of the pulmonary function and related physiological characteristics of COVID-19 survivors three months after recovery. Lancet. 2020; 25: 100463.
48. Mo X, Jian W. Su Z, et al. Abnormal pulmonary function in COVID-19 patients at time of hospital discharge. Eur Respir J. 2020, 55(6): 2001217.
49. Xu Z, Shi L Wang Y, et al. Pathological findings of COVID-19 associated with acute syndrome. Lancet Respir Med. 2020; 8: 420-422.
50. Hui DS, Joynt GM, Wong KT, et al. Impact of severe acute respiratory syndrome (SARS) on pulmonary function functional capacity and quality of life in a cohort of survivors. Thorax. 2005; 60: 401-409.
51. Hui DS Wong KT, Ko FW, et al. The 1-year impact of severe acute respiratory syndrome on pulmonary function, exercise capacity, and quality of life in a cohort of survivors. Chest 2005; 128: 2247-2261.
52. Ngai JC, Ko FW, Ng SS, et al. The long-term impact of severe acute respiratory syndrome on pulmonary function, exercise capacity and health status. Respirology. 2010; 15: 543-550.
53. Park WB, Jun KI, Kim G, et al. Correlation between pneumonia severity and pulmonary complications in Middle East respiratory syndrome. J Korean Med Sci. 2018; 33: e169.
54. Zhao Y, Shang Y, Song W, et al. Follow-up study of the pulmonary function and related physiological characteristics of COVID-19 survivors three months after recovery. 2020. Published Elsevier Ltd. doi: 10/1016/j. eclinm.2020.100463.

ЛАЗЕРНЫЕ ТЕХНОЛОГИИ В ЭСТЕТИЧЕСКОЙ МЕДИЦИНЕ: ПРОШЛОЕ И НАСТОЯЩЕЕ

Егорова Е.А., Калинин Р.Е., Сучков И.А.*
ФГБОУ ВО «Рязанский государственный медицинский университет им. академика И.П. Павлова», Рязань

DOI: 10.25881/20728255_2024_19_1_136

Резюме. Открытию лазера в 1960 г. предшествовал многовековой период научных изысканий. Совокупность достижений квантовой физики и радиотехники позволили Теодору Мейману 16 мая 1960 г. запустить первый, совершенно новый источник света — лазер. С прошлого века и до настоящего момента лазерные устройства претерпели ряд существенных изменений, расширился спектр их применения. На сегодняшний день лазеры активно используются в различных областях медицинской практики, имеют ряд показаний и противопоказаний, а также в зависимости от оптических, теплофизических свойств ткани и целевого хромофора, применяются для коррекции большого количества эстетических проблем. Лазерная терапия предлагает ряд преимуществ перед традиционными методами лечения, включая точность, минимальную инвазивность и быстрое время восстановления в постпроцедурном периоде.

В обзоре подробно излагается история становления лазерных технологий, описываются существующие в настоящий момент виды лазерных устройств, активно используемых врачами-дерматологами и флебологами в своей практической деятельности. Изучение данного вопроса в настоящий момент остается актуально, так как несмотря на уже имеющиеся на сегодняшний день достижения в использовании лазерных технологий, этот метод лечения находится в беспрерывном развитии и усовершенствовании.

Ключевые слова: история, лазер, дерматология, флебология, показания, противопоказания.

LASER TECHNOLOGIES IN AESTHETIC MEDICINE: PAST AND PRESENT

Egorova E.A., Kalinin R.E., Suchkov I.A.*
Ryazan State Medical University, Ryazan

Abstract. The discovery of the laser in 1960 was preceded by a long period of scientific research. The combination of achievements in quantum physics and radio engineering allowed Theodore Maiman to launch the first, completely new light source on May 16, 1960 — a laser. Laser devices have undergone a number of significant changes over a long time, and the range of their applications has expanded. Today lasers are actively used in various areas of medical practice. Lasers have indications and contraindications. Lasers are used to correct a large number of aesthetic problems, depending on the optical, thermos-physical properties of the tissue and the target chromophore. Laser therapy has advantages over traditional treatment methods: precision, minimal invasiveness and fast recovery time after the procedure.

The review article presents in detail the history of laser technologies, describes the currently existing types of laser devices actively used by dermatologists and phlebologists in their practice. The study of this issue is relevant because this method of treatment is in constant development and improvement.

Keywords: history, laser, dermatology, phlebology, indications, contraindications.

Лазеры достаточно длительный период времени широко используются в различных областях медицинской практики. Развитие лазерных технологий является одной из важнейших тенденций будущего, так как в условиях резистентности к действию многих лекарственных препаратов и возрастанием общей аллергологической настороженности населения, световое воздействие может стать отличной альтернативой традиционному химическому воздействию [1].

Понимание особенностей взаимодействия лазера с кожей и тканевыми хромофорами, наряду с последними достижениями лазерных технологий привело к разработке сложных, безопасных и удобных в использовании аппаратов, которые обеспечивают эффективную коррекцию различных эстетических недостатков [2].

Многолетние клинические исследования, подтверждающие эффективность лазерных методик, вызвали немалый интерес врачебного сообщества к лазерной коррекции эстетических недостатков, в том числе к широкому признанию чрескожной лазерной облитерации телеангиэктазий сообществом дерматологов и флебологов, и создали растущую популярность методики среди потенциальных пациентов [3].

На основании анализа 200 статей базы биомедицинских данных PubMed, поиск которых осуществлялся по ключевым словам: «история», «лазер», «показания», «противопоказания», было отобрано и проанализировано 54 источника, наиболее полно отражающих этапы становления лазерной технологии, а также имеющиеся в настоящий момент типы лазерных устройств с полной информацией о их применении в практике врача-дерматовенеролога и врача-флеболога.

Лазер как устройство появился в результате многовекового активного развития и совокупности достижений квантовой физики и радиотехники. Корпускулярная теория света, природа возникновения которого тысячелетиями изучалась выдающимися учеными с древних времен, имеет непосредственную связь с развитием квантовой физики [4].

История изучения света берет свое начало в 460–370 гг. до н.э., когда впервые древнегреческий философ Демокрит предположил, что зрение обусловлено восприятием органа чувств атомов от светящегося предмета. С тех пор именно Демокрит считается родоначальником идеи квантов света.

В 325–270 гг. до н.э. Евклид впервые применил математические и геометрические знания при изучении света, в частности — его распространения при попадании на плоскую поверхность [5].

В 100–160 гг. н.э. Клавдий Птоломей изучал преломления света в прозрачных веществах, определял изменения положения светил на небе за счет преломления света в воздухе.

* e-mail: suchkov_med@mail.ru

В 1214–1294 гг. Роджер Бэкон исследовал отражения в вогнутых параболических зеркалах, что в последствии нашло свое применение в развитии офтальмологии [6].

В XVI–XVII вв. Сиелиус установил закон преломления, что послужило основой для исследований Гримальди, который в перспективе открыл явление дифракции и выдвинул гипотезу о волнообразной природе распространения света.

В XVII–XVIII вв. Ньютоном была открыта дисперсия света, в это же время Гюгенс выдвинул гипотезу о продольной природе световых волн, что помогло объяснить явления дифракции и интерференции, а Эразмом Бартолином было открыто явление поляризации света [1; 3].

В XVIII–XIX вв. Томас Юнг разработал теорию интерференции световых волн. Этьенн Луи Малюс открыл изменения степени поляризации при отражении света от поверхности, а Огюстен Жан Френель доказал волновую теорию распространения света, предложенную ранее Гюгенсом.

В XIX в. началось активное изучение радиотехники, которое неразрывно связано с исследованиями электрических явлений, а также продолжилось развитие световой теории. В 1849 г. Физо Арман Ипполит Лун определил скорость света в воздухе, равную 315000 км/с. В 1850 г. Фуко Жан Бернал Леон доказал коэффициент преломления света в воде, в численном эквиваленте равный 1,33 [5; 6].

В XVIII–XIX в. Майкл Фарадей предположил, что свет представляет собой явление электромагнетизма, а Джеймс Клерк Максвелл разработал электромагнитную теорию.

В 1887–1894 гг. Генрих Рудольф Герц доказал существование электромагнитных волн и изучил ряд их свойств. Позднее была создана теория, объясняющая фотоэффект, а также ряд факторов в фотохимии и в люминесценции, также кванты были переименованы в фотоны [5].

В начале XX в. появилась теория света, которая основывалась на квантовых представлениях. На основании данной теории было установлено, что свет обладает волновыми и корпускулярными свойствами. 1900 г. принято считать годом рождения квантовой физики, ведь именно в это время Максом Планком был создан труд об испускании энергии излучения в виде отдельных пропорции энергии — квантов.

Макс Планк долгое время изучал термодинамические явления излучения и обнаружил взаимосвязь между энергией и частотой излучения. На основании проведенных исследований Планку удалось прийти к выводу, что энергия может излучаться или поглощаться только порционно. Эти отдельные порции энергии были названы квантами [5; 6].

Теория Планка вдохновила на открытия и других физиков. В 1905 г. Эйнштейн предложил теорию, передачи светом порциальной энергии, представленной фотонами — дискретными квантовыми частицами.

В 1911 г. Эрнест Резерфорд предположил планетарную модель атома с положительно заряженным ядром в центре и отрицательно заряженными электронами, вращающимися вокруг [5; 7].

А уже в 1913 г. Нильс Бор обосновал модель атома, предложенную Резерфордом, а также высказал предположение о том, что электроны вращаются вокруг атома по конкретным орбитам, что напоминает движение планет вокруг звезды.

Позже, в 1916 г., Эйнштейн ввел концепцию стимулированного излучения: фотоны, взаимодействуя с возбужденными атомами или молекулами, могут стимулировать излучение новых фотонов, имеющих ту же частоту, фазу, поляризацию и направление, что и первый [7].

Несмотря на значительный вклад в науку Альберта Эйнштейна и уникальность открытой им квантовой теории излучения, исследования, которые были проведены в последующие несколько десятилетий, не оказали особого влияния на мир науки.

Только в 1928 г. немцы Ладенбург и Копферманн доказали феномен вынужденного излучения, исследовав отрицательную дисперсию света в инертном одноатомном газе — неоне [8]. Прошло еще два десятиленития, прежде чем в 1940 г. В.А. Фабрикант предположил, как стимулированное излучение в газовом разряде может усиливать свет, тем самым открыл отрицательное поглощение света. Спустя несколько лет, К.М. Пурселл и Р.Ф. Паунд описали стимулированное излучение радиоволн, получив при быстром переключении магнитного поля вынужденное излучение во фториде лития.

В 1953 г. американский ученый Дж. Вебер изобрел микроволновой усилитель, принцип действия которого основывался на стимулированном излучении в парамагнитном твердом теле [9].

Таким образом, начало XX века было ознаменовано зарождением с последующим развитием теории света. Согласно этой теории свет может проявлять себя как волна или как частица, в зависимости от условий, в которых происходит его распространение.

И только в 1954 г. теория А. Эйнштейна получила свое практическое применение, когда одномоментно американские ученые Таунс и Вебер, а также российские исследователи Басов и Прохоров независимо друг от друга сообщили о создании мазера (микроволновое усиление путем стимулированного излучения) — квантового генератора, излучавшего когерентные электромагнитные волны сантиметрового диапазона (микроволны) [10; 11].

В 1956 г. американский физик Николас Блумберген изобрел более мощный микроволновый кристаллический твердотельный мазер, усовершенствовав газовую модель [12]. Всплеск развития микроволновых мазеров, открытие новых устройств, стали мощным стартовым толчком для многих, физиков, чьи умы поглотила мысль о распространении принципа действия мазера на более высокие частоты.

В 1958 г. Чарльз Таунс и Артур Шавалов опубликовали статью водном из самых известных журналов в области физики — Physical Review Letters. В данной статье обозначалась концепция, согласно которой в теории мазеры можно заставить работать в оптической и инфракрасной областях [13].

Таким образом, можно считать, что открытие квантового генератора — мазера стало предпосылкой к созданию абсолютно нового высокотехнологичного устройства — лазера (от английского Light Amplification by Stimulated Emission of Radiation, что означает «усиление света в результате вынужденного излучения») [14]. Лазерное излучение было открыто в 1960 г., что послужило началом огромного количества открытий и развития всей лазерной техники.

16 мая 1960 г. Теодор Х. Майман, физик из Hughes Research Laboratories в Малибу запустили первый лазер [7], но впервые идея создания данного аппарата была высказана в научном сообществе задолго до его фактического появления. Теодор Мейман был выпускником Стэнфордского университета. В 1955 г. молодой доктор наук приступил к работе над этой идеей. Интересно отметить, что задолго до этого, в фантастическом романе «Гиперболоид инженера Гарина», советский писатель Алексей Толстой описал конструкцию, способную испускать луч огромной мощности. В романе была представлена система из ячеек с особыми химикатами, которые при реакции выделяли большое количество теплового излучения. Удивительным совпадением стала премьера этой книги на английском языке именно в 1955 г. [15; 16]. В 1960 г. Мейман создал первый в мире рабочий рубиновый лазер, а всего через две недели Гулд и Шоллоу также разработали свои рубиновые лазеры. Как это часто бывает с великими открытиями, лазер вначале вызывал сомнения. Однако период недоверительного отношения к новой технологии продлился недолго и уже в 1964 г. Таунс, Басов и Прохоров были удостоены Нобелевской премии за свои исследования в этой области. В 1977 г. Гулд был признан отцом лазера и ему принадлежит заслуга за первое введение термина «лазер» (Усиление света за счет стимулированного излучения) [17]. Таким образом, литературная идея, высказанная Алексеем Толстым, послужила вдохновением для Меймана и других ученых, что привело к созданию первого лазера и развитию этой удивительной технологии.

Несмотря на первоначальное недоверительное отношение научного сообщества к лазерным технологиям, лазер стал незаменимым устройством в современном научном мире, который постоянно совершенствуется и активно используется в различных направлениях практической медицины.

Таким образом, результатом многовековых научных изысканий стало открытие лазера в XX в.

Через 20 лет после изобретения лазера появились IPL-системы (Intense Pulsed Light), которые были разработаны в результате развития световых технологий, основанных на использовании лазеров. Во время изучения терапевтических эффектов технологии были проведены клинические исследования, подтверждающие разработанную концепцию, на венах уха кролика, демонстрирующие способность IPL-терапии термокоагулировать сосуды, сводя к минимуму эритему и повреждение эпидермиса. В клинической практике терапия интенсивным импульсным светом была впервые продемонстрирована в 1992 г. докторами Голдманом, Фитцпатриком и Экхаузом для лечения телеангиэктазий ног.

В 1995 г. на рынок было выведено первое IPL-устройство, одобренное FDA [18].

Одной из главных целей разработки IPL-систем было сделать метод селективного фототермолиза более доступным и экономически выгодным. Вместо использования квантового генератора, излучающего монохроматический, когерентный лазерный пучок, в IPL-системах применяется мощная импульсная лампа, излучающая широкополосный свет. С помощью специальных фильтров можно выделить нужные длины волн из этого широкополосного спектра. Таким образом, IPL-системы могут селективно воздействовать на различные хромофоры в тканях, такие как меланин, оксигемоглобин, коллаген и эластин [18]. С начала 90-х гг. IPL-системы постоянно совершенствуются и эффективно помогают лечить сосудистые патологии пациентов.

Селективный фототермолиз

Лазерная технология имеет широкий спектр применения и продолжает развиваться, ежегодно появляются новые устройства и расширяются показания к лазерной терапии. Лазеры, используемые в медицине, обладают определенными характеристиками, которые делают их уникальными и эффективными инструментами для различных процедур. Лазерные лучи являются коллимированными (параллельными), когерентными (по фазе) и монохроматическими (с одной длиной волны). Выбор конкретного лазера для определенных показаний зависит от его способности поглощаться определенными хромофорами — молекулами или молекулярными структурами, которые наиболее эффективно поглощают энергию определенной длины волны. Процесс нацеливания на конкретный хромофор называется селективным фототермолизом [2].

Основные положения теории селективного фототермолиза:

1) чем короче длина волны излучения, тем тканевые хромофоры (меланин и гемоглобин) интенсивнее поглощают свет;
2) чем больше длина волны лазерного излучения, тем данное излучение глубже проникает и эффективнее поглощается хромофорами;
3) чем меньше размер мишени, тем короче должен быть импульс излучения;
4) при слишком коротком импульсе раньше разогрева мишени произойдет ее разрушение из-за ударных волн, обусловленных генерацией плазмы и оптическим пробоем [19].

Учет этих положений применительно к конкретной мишени помогает повышать эффективность воздействия, приводя к максимальному повреждению хромофора и минимальному повреждению соседних структур.

Фракционный лазерный фототермолиз

Еще одним принципом, на котором основано лазерное взаимодействие с тканями, является фракционный фототермолиз. Тканевым хромофором при данном типе воздействия будет являться вода.

В 2004 г. Д. Манштейн с соавт. [20] разработали новую технологию лечения кожи под названием фракционный лазерный фототермолиз. Она заключается в создании микротермических зон повреждения определенных размеров, которые не сообщаются между собой и окружены зонами интактной ткани. Такое разделение и сохранение неповрежденных зон позволяет эпителию быстро восстановить свою целостность благодаря активированной реэпителизации, что значительно ускоряет процесс заживления [20; 21].

Глубина и диаметр микротермических зон могут варьироваться в зависимости от клинических задач и регулироваться энергией лазерного излучения [22].

Основной механизм реализации фракционного лазерного фототермолиза заключается в использовании микроскопических пучков сфокусированного света, которые инициируют фокальные зоны повреждения в ткани [23].

На данный момент биологические механизмы восстановления ткани после лазерного воздействия недостаточно изучены [24].

Предполагается, что стимуляция регенерации и репарации кожи осуществляется контролируемым температурным стрессом эпидермиса и дермы при лазерном повреждении, при этом активируются реэпителизация и ремоделирование коллагена [25]. Лазерное воздействие на кожу приводит к денатурации коллагена и разрушению водородных связей в третичной спиральной структуре его волокон. Впоследствии формируется новая спираль, что способствует неоколлагеногенезу [25].

Основное изменение на молекулярном уровне при нагревании ткани — активация белков теплового шока (HSP), а также изменение регуляции других молекул, таких как трансформирующий фактор роста β (TGF-β), матричные металлопротеиназы, гиалуронатсинтетаза, гиалуронидаза и гиалуроновая кислота [26–30].

Белки HSP повышают способность клеток справляться с накоплением поврежденных белков, возвращая их в нормальную пространственную структуру или синтезируя новые белки с целью заменить поврежденные. Поэтому белки HSP играют важную роль в тканевой репарации [31; 32].

Проведенные исследования показали, что лазерное воздействие через 2–48 часов после процедуры активно усиливает экспрессию белка HSP70 в эпидермисе и в сетчатом слое дермы (вокруг кровеносных сосудов, волосяных фолликулов и сальных желез) [33]. При неабляционном лазерном воздействии уровень экспрессии белка HSP70 был ниже относительно абляционного воздействия [34–36].

Устройства, работающие на принципе фракционного фототермолиза широко используются в различных областях медицины: хирургии, дерматологии, гинекологии, стоматологии и других.

Виды лазеров, применяемых в медицине

Лазерные медицинские технологии в настоящий момент характеризуются разнообразием применяемого оборудования и многоплановым комплексным воздействием. Лазерное излучение находит применение в работе с различными структурами и тканями человеческого организма [37; 38].

У каждой ткани есть собственные оптические и теплофизические свойства, которые отличаются от свойств других биологических тканей. Следовательно, для каждого случая необходимо выбирать индивидуальные параметры воздействия: длину волны, продолжительность, мощность и частоту импульсов. Известно, что процессы, происходящие в биологических тканях под воздействием лазерного излучения, можно разделить на фотохимическое взаимодействие, тепловое взаимодействие и нелинейные процессы [39; 40].

Какие именно процессы доминируют в каждом конкретном случае зависит от параметров лазерного излучения. В общем, при низкой плотности мощности излучения и длительном времени воздействия преобладают фотохимические процессы, при более высокой мощности и меньшем времени воздействия ведущая роль отдается термическим процессам, а при использовании мощности излучения >10 кВт/см^2 и времени экспозиции ≤10 нс доминируют нелинейные процессы.

Медицинские лазеры классифицируются в соответствии с используемой средой. Характеристики длины волны, длительности импульса и поглощения различных хромофоров кожи определяют возможность клинического применения различных типов лазеров в дерматологии [41; 42]. В таблице представлены основные виды лазеров, используемых в медицине и их характеристики (Табл. 1; 2).

Существуют два основных типа лазерных вмешательств [43–45]. Первый тип — абляционное воздействие на покровные ткани, что представляет собой повреждение эпидермиса и/или нижележащих структур. Лазерное излучение в этом случае абсорбируется одинаково всеми слоями кожи. Данный тип вмешательства основывается на принципе фракционного фототермолиза и использует воду в качестве хромофора. CO_2-лазер и эрбиевый лазер (Er: YAG), работа которых базируется на принципе фракционного фототермолиза, в практике врача-дерматолога применяются для удаления новообразований кожи, а также для шлифовки и омоложения кожи.

Второй тип воздействия — это избирательное уда-

Табл. 1. Основные виды лазеров, используемых в медицине и их характеристики [41; 42; 52–55]

Вид лазера	Длина волны (нм)	Активная среда	Хромофор	Тип воздействия
CO_2-лазер	10600	Газообразная смесь CO_2, N2, He	Вода	Аблятивный
Er: YAG (эрбиевый)	2940	Эрбий в иттрий-алюминиевом гранате	Вода	Аблятивный
Nd:YAG (неодимовый)	1064	Неодим в иттрий-алюминиевом гранате	Меланин, гемоглобин	Неаблятивный
Q Switched Nd:YAG	1064/532	Неодим в иттрий-алюминиевом гранате	Темные чернильные пигменты	Неаблятивный
Рубиновый лазер	694	Кристалл рубина	Меланин и черно-синие чернила	Неаблятивный
KTP Nd:YAG (неодимовый лазер)	532	Неодим в иттрий-алюминиевом гранате	Гемоглобин, меланин	Неаблятивный
Александритовый лазер	755	Кристалл александрита, легированный хромом	Черный, синий, зеленый пигмент, меланин	Неаблятивный
Диодный лазер	810	Арсенид галлия	Меланин и гемоглобин	Неаблятивный
Лазеры на красителях	400–800	Органические соединения родамина	Меланин, гемоглобин	Неаблятивный

Табл. 2. Показания и противопоказания к различным видам лазерного воздействия [41; 42; 52–55]

Вид лазера	Показания	Противопоказания
CO_2-лазер	Шлифовка и омоложение кожи, удаление образований	беременность и лактация; эпилепсия; психические расстройства; дерматологические заболевания (порфирия, псориаз, экзема, красный плоский лишай, атопический дерматит); сахарный диабет в стадии декомпенсации; нарушение целостности кожного покрова в месте воздействия; острые инфекционные заболевания, обострение герпеса; злокачественные новообразования; склонность к формированию келоидных рубцов; прием лекарств с фотосенсибилизирующим эффектом; тяжелые формы сердечно-сосудистых патологий в стадии декомпенсации; варикоз в области проведения лазеротерапии, а также тромбофлебит, острый флебит
Er: YAG (эрбиевый)	Удаление образований кожи, шлифовка и омоложение кожи	
Nd:YAG (неодимовый)	Лазерная терапия сосудистых и пигментных патологий, лазерное фотоомоложение, эпиляция	
Q Switched Nd:YAG	Удаление татуировок, терапия сосудистых патологий	
Рубиновый лазер	Удаление татуировок, темных пигментных пятен	
KTP Nd:YAG (неодимовый лазер)	Сосудистые и пигментные поражения	
Александритовый лазер	Удаление татуировок, меланодермии, эпиляция	
Диодный лазер	Эпиляция, лазерное фотоомоложение	
Лазеры на красителях	Сосудистые поражения, неаблятивное омоложение кожи	

ление патологических структур без повреждения эпидермиса. В этом случае излучение поглощается выборочно только этими структурами, а целостность покровных тканей остается неизменной. Соответственно, благодаря принципу селективного фототермолиза происходит разрушение хромофора без нарушения целостности эпидермиса.

Для достижения селективного воздействия подбирают определенную длину волны и режим облучения, которые гарантируют поглощение лазерного света хромофором и последующее его разрушение. Энергия излучения переходит в тепло — это основа принципа селективного фототермолиза [43; 46; 47]. Лазерное воздействие может быть направлено на меланин, гемоглобин и оксигемоглобин [47–49].

Лазерные вмешательства II типа активно используются при сосудистых патологиях кожи, в частности имеют широкое применение для лечения телеангиэктазий, что представляет смежный интерес врача-дерматолога и врача-флеболога, так как согласно Международной классификации хронический заболеваний вен данный вид патологии может корректироваться как одним, так и другим специалистом [47; 50; 51]. Сосудистой патологии кожи можно корректировать с помощью лазеров, длины волн которых селективно поглощаются оксигемоглобином. К таким лазерам относятся: импульсный лазер на красителях — 585, 595 нм; калий-титанил-фосфатный — 532 нм; диодный лазер — 810 нм; неодимовый лазер — 1064 нм, и IPL — системы, с широким диапазоном волн от 500 — 1200 нм. Работа лазерных IPL — систем также основана на принципах селективного фототермолиза, но принцип когерентности и монохроматичности в данном типе воздействия не реализуется [50; 52]. На основании полученных данных многочисленных исследований было установлено, что когерентность и монохроматичность излучения не играют существенной роли в процессе облитерации сосудистой стенки, поэтому данный метод удаления телеангиэктазий наряду с другими видами лазерного воздействия считается эффективным [18].

Лазерная терапия предлагает ряд преимуществ перед традиционными методами лечения, включая точность: лазеры позволяют точно воздействовать на пораженные ткани, минимизируя повреждение здоровых тканей; минимальную инвазивность: лазерная терапия выполняется в амбула-

торных условиях, что сокращает время восстановления и снижает риск осложнений; быстрое время восстановления: после лазерной терапии пациенты могут практически сразу вернуться к своему обычному образу жизни; эффективность: лазерная терапия обладает широким спектром воздействия на различные хромофоры тканей.

Одним из самых актуальных и важных вопросов в настоящий момент является выявление среди многообразия лазеров наиболее эффективной и безопасной методики в терапии сосудистых патологий на лице. На сегодняшний день уже имеются исследования, посвященные изучению лазерных технологий, но из-за относительной новизны и активного использования данного метода терапии постоянно появляется и внедряется новое оборудование, что обуславливает необходимость продолжения клинических исследований [56; 57].

Лазерные медицинские технологии сегодня имеют широкий спектр применения и разнообразное используемое оборудование, позволяющее врачам различных специальностей реализовывать на практике аблятивные и неаблятивные методики. Среди неаблятивных методов воздействия особый интерес вызывает облитерация сосудистых поражений кожи — телеангиэктазий, так как является компетенцией как врача-дерматолога, так и врача-флеболога.

В настоящее время разрабатываются новые лазерные устройства, применяемые в чрескожной терапии сосудистых патологий, в то время как уже используемые лазеры претерпевают изменения, повышается профиль их безопасности и эффективности, что помогает улучшить качество жизни огромного количества пациентов и обуславливает необходимость продолжения клинических исследований.

Авторы заявляют об отсутствии конфликта интересов (The authors declare no conflict of interest).

ЛИТЕРАТУРА/REFERENCES

1. Потекаев Н.Н., Круглова Л.С. Лазер в дерматологии и косметологии. — М.: МДВ, 2012. [Potekaev NN, Kruglova LS. Laser in dermatology and cosmetology. M.: MDV; 2012. (In Russ.)]
2. Приезжаев А.В., Тучин В.В., Шубочкин Л.П. Лазерная диагностика в биологии и медицине. — М.: Наука, 1989. [Priezdaev AV, Tuchin VV, Shubochkin LP. Laser diagnostics in biology and medicine. M.: Science, 1989. (In Russ.)]
3. Stratigos AJ, Dover JS, Arndt KA. Lasertherapie in der ästhetischen Dermatologie. Hautarzt. 2003; 54(7): 603-613. doi: 10.1007/s00105-003-0549-7.
4. Sheehan-Dare RA, Cotterill JA. Lasers in dermatology. Br J Dermatol. 1993; 129(1): 1-8. doi: 10.1111/j.1365-2133.1993.tb03302.x.
5. Geiges ML. History of lasers in dermatology. Curr Probl Dermatol. 2011; 42: 1-6. doi: 10.1159/000328225.
6. Graudenz K, Raulin C. Von Einsteins Quantentheorie zur modernen Lasertherapie. Historie des Lasers in der Dermatologie und ästhetischen Medizin. Hautarzt. 2003; 54(7): 575-582. doi: 10.1007/s00105-003-0542-1.
7. Einstein A. Zur Quantentheorie der Strahlung. Physikalische Gesellschaft Zürich. 1916; 18: 47-62.
8. Kopfermann H, Ladenburg R. Untersuchungen über die anomale Dispersion angeregter Gase II Teil. Anomale Dispersion in angeregtem Neon — Einflußvon Strom und Druck, Bildung und Vernichtung angeregter Atome. Zschr Physik. 1928; 48: 26-50. doi: 10.1007/BF01351572.
9. Weber J. Amplification of microwave radiation by substances not in thermal equilibrium. Trans Inst Radio Eng PGED. 1953; 3: 1. doi: 10.1109/irepged.1953.6811068.
10. Basov NG, Prokhorov AM. Application of molecular beams to the radio spectroscopic study of the rotation spectra of molecules. Zh Eksp Theo Fiz. 1954; 27: 431.
11. Gordon JP, Zeiger HJ, Townes CH. The Maser — new type of microwave amplifier, frequency standard, and spectrometer. Phys Rev. 1955; 99: 1264-1274. doi: 10.1103/PhysRev.99.1264.
12. Bloembergen N. Proposal for a new type solid-state maser. Phys Rev. 1956; 104: 324-327. doi: 10.1103/PhysRev.104.324.
13. Schawlaow AL, Townes CH. Infrared and optical masers. Phys Rev. 1958; 112: 1940-1949. doi: 10.1103/PhysRev.112.1940.
14. Maiman TH. Stimulated optical radiation in ruby. Nature. 1960; 187: 493-494. doi: 10.1038/187493a0.
15. Hecht J. Short history of laser development. Opt. Eng. 2010; 49(9): 091002. doi: 10.1117/1.3483597.
16. Goldman L, Blaney DJ, Kindel DJ, Franke EK. Effect of the laser beam on the skin. J Invest Dermatol. 1963; 40: 121-122. doi: 10.1038/ jid.1963.21.
17. Hecht J. Short history of laser development. Opt. Eng. 2010; 49(9): 091002. doi: 10.1117/1.3483597.
18. Gade A, Vasile GF, Rubenstein R. Intense Pulsed Light (IPL) Therapy. In: StatPearls. Treasure Island (FL): StatPearls Publishing; April 10, 2023.
19. Anderson RR, Parrish JA. Selective photothermolysis: precise microsurgery by selective absorption of pulsed radiation. Science 1983; 220(4596): 524-7.
20. Manstein D, Herron GS, Sink RK, Tanner H, Anderson RR. Fractional photothermolysis: a new concept for cutaneous remodeling using microscopic patterns of thermal injury. Lasers Surg Med 2004; 34(5): 426-438. doi: 10.1002/lsm.20048.
21. Wanner M, Tanzi EL, Alster TS. Fractional photothermolysis: treatment of facial and nonfacial cutaneous photodamage with a 1,550-nm erbium-doped fiber laser. Dermatol Surg 2007; 33(1): 23-28. doi: 10.1111/j.1524-4725.2007.33003.x.
22. Kono T, Chan HH, Groff WF, et al. Prospective direct comparison study of fractional resurfacing using different fluences and densities for skin rejuvenation in Asians. Lasers Surg Med 2007; 39(4): 311-314. doi: 10.1002/lsm.20484.
23. Tierney EP, Kouba DJ, Hanke CW. Review of fractional photothermolysis: treatment indications and efficacy. Dermatol Surg. 2009; 35(10): 1445-1461. doi: 10.1111/j.1524-4725.2009.01258.x.
24. Hsiao FC, Bock GN, Eisen DB. Recent advances in fractional laser resurfacing: new paradigm in optimal parameters and post-treatment wound care. Adv Wound Care (New Rochelle). 2012; 1(5): 207-212. doi: 10.1089/wound.2011.0323.
25. Helbig D, Paasch U. Molecular changes during skin aging and wound healing after fractional ablative photothermolysis. Skin Res Technol. 2011; 17(1): 119-129. doi: 10.1111/j.1600-0846.2010.00477.x.
26. Arany PR, Nayak RS, Hallikerimath S, et al. Activation of latent TGF-beta1 by lowpower laser in vitro correlates with increased TGF-beta1 levels in laser-enhanced oral wound healing. Wound Repair Regen. 2007; 15(6): 866-874. doi: 10.1111/j.1524475X.2007.00306.x.
27. Hantash BM, Bedi VP, Kapadia B, et al. In vivo histological evaluation of a novel ablative fractional resurfacing device. Lasers Surg Med. 2007; 39(2): 96-107. doi: 10.1002/lsm.20468.
28. Ravanti L, Kähäri VM. Matrix metalloproteinases in wound repair (review). Int J Mol Med. 2000; 6(4): 391-407. doi: 10.3892/ijmm.6.4.391.
29. Souil E, Capon A, Mordon S, Dinh-Xuan AT, Polla BS, Bachelet M. Treatment with 815-nm diode laser induces long-lasting expression of 72-kDa heat shock protein in normal rat skin. Br J Dermatol. 2001; 144(2): 260-266. doi: 10.1046/j.1365-2133.2001.04010.x.
30. Wilmink GJ, Opalenik SR, Beckham JT, et al. Molecular imaging-assisted optimization of hsp70 expression during laser-induced thermal preconditioning for wound repair enhancement. J Invest Dermatol. 2009; 129(1): 205-216. doi: 10.1038/ jid.2008.175.
31. Atalay M, Oksala N, Lappalainen J, Laaksonen DE, Sen CK, Roy S. Heat shock proteins in diabetes and wound healing. Curr Protein Pept Sci. 2009; 10(1): 85-95. doi: 2174/138920309787315202.
32. Laplante AF, Moulin V, Auger FA, et al. Expression of heat shock proteins in mouse skin during wound healing. J Histochem Cytochem. 1998; 46(11): 1291-1301. doi: 10.1177/002215549804601109.
33. Laubach HJ, Tannous Z, Anderson RR, Manstein D. Skin responses to fractional photothermolysis. Lasers Surg Med. 2006; 38(2): 142-149. doi: 10.1002/lsm.20254.

34. Helbig D, Bodendorf M, Anderegg U, Simon JC, Paasch U. Human skin explant model to study molecular chances in response to fractional photothermolysis: spatiotemporal expression of HSP70. Medical Laser Application. 2010; 25: 173-180.
35. Helbig D, Moebius A, Simon JC, Paasch U. Nonablative skin rejuvenation devices and the role of heat shock protein 70: results of a human skin explant model. J Biomed Opt. 2010; 15(3): 038002. doi: 10.1117/1.3449736.
36. Karabut MM, Gladkova ND, Feldchtein F.I. Fractional laser photothermolysis in the treatment of skin defects: possibilities and effectiveness (review). Sovremennye tehnologii v medicine. 2016; 8(2): 98-108. doi: 10.17691/stm2016.8.2.14.
37. Raulin C, Greve B, Grema H. IPL technology: a review. Lasers Surg Med. 2003; 32(2): 78-87. doi: 10.1002/lsm.10145.
38. Husain Z, Alster TS. The role of lasers and intense pulsed light technology in dermatology. Clin Cosmet Investig Dermatol. 2016; 9: 29-40. doi: 10.2147/CCID.S69106.
39. Михайлова И.А., Папаян Г.В. и др. Основные принципы применения лазерных систем в медицине / Под ред. Акад. Н.Н. Петрищева. — Спб, 2007, 44 с. [Mikhailova IA, Papayan GV, et al. The basic principles of the use of laser systems in medicine. Acad.N.N. Petrishchev, editor. St. Petersburg, 2007, 44 p. (In Russ.)]
40. Неворотин А.И. Введение в лазерную хирургию. — Спб.: Спецлит, 2000. [Nevorotin AI. Introduction to laser surgery. St. Petersburg: Spetslit, 2000. (In Russ.)]
41. Тучин В.В. Основы взаимодействия низкоинтенсивного лазерного излучения с биотканями: дозиметрический и диагностический аспекты // Изв. АНРФ. Сер. физ. — 1995. — Т.59. — №6. — С.120-143. [Tuchin VV. Fundamentals of interaction of low-intensity laser radiation with biological tissues: dosimetric and diagnostic aspects. Izv. ANRF. Ser. phys. 1995; 59(6): 120-143. (In Russ.)]
42. Шахно Е.А. Физические основы применения лазеров в медицине. — Спб: НИУ ИТМО, 2012. — 129 с. [Shakhno EA. The physical basis of the use of lasers in medicine. St. Petersburg: ITMO Research Institute, 2012. 129 p. (In Russ.)]
43. Wurtman RJ. The medical and biological effects of light. Clin. Exp. Dermatol. 1993; 16(2): 24-8.
44. Crochet JJ, Gnyawali SC, Chen Y, et al. Temperature distribution in selective laser-tissue interaction. J. Biomed. Opt. 2006; 11(3): 134-9.
45. Edris A, Choi B, Aguilar G, Nelson JS. Measurements of laser light attenuation following cryogen spray cooling spurt termination. Lasers Surg. Med. 2003; 32(2): 143-7.
46. Goldman L, Blaney DJ, Kindel DJJr, Franke EK. Effect of the laser beam on the skin. Preliminary report. J. Invest. Dermatol. 1963; 40: 121-2.
47. Patil UA, Dhami LD. Overview of lasers. Indian J Plast Surg. 2008; 41: S101-S113.
48. Kimel S, Svaasand LO, Hammer-Wilson MJ, Nelson JS. Infl uence of wavelength on response to laser photothermolysis of blood vessels: Implications for port wine stain laser therapy. Lasers Surg. Med. 2003; 33(5): 288-95.
49. Hedelund L, Haedersdal M, Egekvist H, Heidenheim M, Wulf HC, Poulsen T. CO2 laser resurfacing and photocarcinogenesis: An experimental study. Lasers Surg. Med. 2004; 35(1): 58-61.
50. Kim J, John R, Wu PJ, Martini MC, Walsh JT. Jr. In vivo characterization of human pigmented lesions by degree of linear polarization image maps using incident linearly polarized light. Lasers Surg. Med. 2010; 42(1): 76-85.
51. Камаев А.А., Булатов В.Л., Вахратьян П.Е. и др. Варикозное расширение вен // Флебология. — 2022. — №16(1). — С.41-108. [Kamaev AA, Bulatov VL, Vakhratyan PE, et al Varicose Veins. Flebologiya. 2022; 16(1): 41-108. (In Russ.)] doi: 10.17116/flebo20221601141.
52. Hillegherbersg R. Fundamental of Laser Surgery. Eur J Surg. 1997; 163: 3-12.
53. Dover JS, Arndt KA. New approaches of the treatment of vascular lesions. Laser Surg Med. 2000; 26: 158-163. doi: 10.1002/(SICI)1096-9101(2000)26:2<158::AID-LSM6>3.0.CO;2-O.
54. Goldman MP, Fitzpatrick RE. Laser treatment of cutaneous vascular lesions. In Cutaneous Laser surgery. 2nd edition. Mosby: St Louis; 1999.
55. Hecht J. A short history of laser development. Appl Opt. 2010; 49(25): F99-122. doi: 10.1364/AO.49.000F99. PMID: 20820206.
56. Калинин Р.Е., Сучков И.А., Шанаев И.Н., Юдин В.А. Гемодинамические нарушения при варикозной болезни // Наука молодых. — 2021. — Т.9. — №1. — С.68-76. [Kalinin RE, Suchkov IA, Shanaev IN, Yudin VA. Hemodynamic disorders in varicose vein disease. Science of the young. 2021; 9(1): 68-76. (In Russ.)] doi: 10.23888/HMJ20219168-76.
57. Шанаев И.Н., Корбут В.С., Хашумов Р.М. Атипичные формы варикозной болезни вен нижних конечностей: особенности диагностики и оперативного лечения // Российский медико-биологический вестник имени академика И.П. Павлова. –2023. — Т.31. — №4. — С.551-562. [Shanayev IN, Korbut VS, Khashumov RM. Atypical Forms of Lower Limb Varicose Vein Disease: Features of Diagnosis and Surgical Treatment. I.P. Pavlov Russian Medical Biological Herald. 2023; 31(4): 551-562. (In Russ.)] doi: https://doi.org/10.17816/PAVLOVJ107079.

ОСОБЕННОСТИ ЛЕЧЕНИЯ РАНЕНЫХ С АМПУТАЦИОННЫМИ ДЕФЕКТАМИ НИЖНИХ КОНЕЧНОСТЕЙ В СОЧЕТАНИИ С ПЕРЕЛОМАМИ КОСТЕЙ

Чупряев В.А.*, Кудяшев А.Л., Хоминец В.В., Бадалов В.И., Стрельба А.А.
ФГБВОУ ВО «Военно-медицинская академия им. С.М. Кирова», Санкт-Петербург

DOI: 10.25881/20728255_2024_19_1_143

Резюме. Цель: по данным специальной литературы изучить частоту встречаемости ампутаций нижних конечностей в сочетании с переломами костей при ранениях и травмах; оптимальную хирургическую тактику в отечественной и зарубежной военно-полевой хирургии, травматологии и ортопедии.

Материал и методы: проведен анализ 36 отечественных и зарубежных открытых источников литературы по материалу прошедших военных конфликтов. Установлено, что отрывы конечностей в сочетании с тяжелыми множественными повреждениями и переломами костей составляет 3,4–5,6%.

Результаты: Предварительные результаты исследования показали необходимость решения проблемы выбора оптимальной хирургической тактики при сочетании отрыва нижней конечности и тяжелого повреждения контрлатеральной нижней конечности.

Заключение: Частота ампутаций в мире неуклонно растет по причине увеличения числа пострадавших с высокоэнергетическими травмами, в том числе вследствие вооруженных конфликтов, характеризующихся применением боеприпасов взрывного действия. Лечение раненых с тяжелыми множественными и сочетанными повреждениями с наличием ампутационного дефекта представляет большую проблему как в выборе метода остеосинтеза переломов, так и в показаниях и сроках протезирования.

Ключевые слова: ампутация, перелом, ранения, культя, вооруженные конфликты, травматология и ортопедия, протезирование, военно-полевая хирургия.

FEATURES OF THE TREATMENT OF WOUNDED WITH AMPUTATION DEFECTS OF THE LOWER EXTREMITIES IN COMBINATION WITH BONE FRACTURES

Chupryaev V.A.*, Kudyashev A.L., Khominets V.V., Badalov V.I., Strelba A.A.
S.M. Kirov Military Medical Academy, St. Petersburg

Abstract. Objective: to study the frequency of lower limb amputations in combination with severe damage to the contralateral lower limb in wounds and injuries; optimal surgical tactics in domestic and foreign military field surgery.

Material and methods: the analysis of 36 domestic and foreign open sources of literature on the material of past military conflicts was carried out. It was found that limb tears in combination with severe multiple injuries and bone fractures ranged from 3.4 to 5.6%.

Results: The preliminary results of the study showed the need to solve the problem of choosing the optimal surgical tactics when combining lower limb detachment and severe damage to the contralateral lower limb.

Conclusion: The frequency of amputations in the world is steadily increasing due to an increase in the number of victims with high-energy injuries, including as a result of armed conflicts characterized by the use of explosive ordnance. The treatment of wounded with severe multiple and combined injuries with the presence of an amputation defect is a big problem both in choosing the method of osteosynthesis of the damaged limb, and in the indications and timing of prosthetics.

Keywords: amputation, fracture, wounds, stump, armed conflicts, traumatology and orthopedics, prosthetics, military field surgery.

Обоснование

Несмотря на значительные успехи, достигнутые военными травматологами и хирургами в лечении раненных в конечности, проблема выбора оптимальной стратегии хирургического лечения и медицинской реабилитации пациентов с множественной травмой конечностей, чрезвычайно актуальна [1–4].

По данным исследований И.М. Самохвалова с соавт. (2022) структура входящего потока раненых в современном высокоинтенсивном вооруженном конфликте характеризуется преимущественно множественными (36%) и сочетанными (41%) взрывными поражениями (46%) и осколочными ранениями (25%). При этом доля отрывов и размозжений сегментов конечностей, при которых выполняются ампутации, достигает 47,0%, а удельный вес раненых, у которых ампутационные дефекты конечностей носят множественный характер или сочетаются с переломами костей варьирует от 3,4 до 5,6% [4].

В период наиболее интенсивных боевых действий во время войны в Афганистане, проходивших в 1984–1987 гг., частота минно-взрывных ранений (МВР) по данным Дедушкина В.С. (1994) варьировала в пределах от 30,0 до 40,0%. В отдельные периоды проведения контртеррористической операции на Северном Кавказе доля МВР, по данным Никитаева В.Е. и Нечаева Э.А. (2004), достигала 76%. В ходе анализа базы данных архива Военно-медицинского музея МО РФ, Военно-медицинской академии, а также данных отечественных и зарубежных авторов установлено, что структура ранений нижних конечностей распределяется следующим образом: 44,5% составляют боевые повреждения голени, которые в 64,0% случаев приводят к стойкой инвалидизации пациентов [5].

По данным И.А. Ерюхина (2002) доля раненых военнослужащих армии США с полным отрывом конечностей при МВР во время войны во Вьетнаме достигала 79,0–90,0%, тогда как во время советско-финской войны 1939–1940 годов при подрывах на минах отрывы нижних конечностей встречались только в 44,6% случаях (Тангеров И.В. 2002) Результаты исследований, проведенных во время войны в Афганистане (1979–1989 гг.) свидетельствуют, что среди выполненных ампутаций усечения конечностей на уровне голени составили 66,2%, на уровне стопы — 20,4%, бедра — 7,3% [4; 5].

При проведении армией США военных операций в Афганистане и Ираке первично было произведено более 1100 ампутаций, из которых превалировали ампутации

* e-mail: v.chupraev@gmail.com

нижних конечностей (около 80%) [6–8]. По мнению ряда авторов, (L. Kevin Kirk, DO Maj Evan, 2011), реальное количество ампутаций нижних конечностей было существенно больше, так как при частичных отрывах и разрушениях на уровне стопы и голени ампутации, и формирование культи проводилось на вышестоящих этапах медицинской эвакуации и не вошли в изученную ими выборку [9].

По мнению A.Monley (1982), C. Zinman, N.D. Reis (1984) и ряда других исследователей наличие переломов костей контралатеральной ампутированной конечности или костей культи является показанием к выполнению внешнего остеосинтеза [4; 5; 10]. Методом выбора в таком случае является остеосинтез аппаратом Илизарова. Также применение аппарата Илизарова показано при коротких культях голени с целью профилактики развития контрактуры в коленном суставе, особенно при осуществлении кожной пластики по задней поверхности культи [2]. Метод Илизарова успешно используют для удлинения коротких культей голени, а также для создания условий закрытия обширных дефектов мягких тканей [11]. При МВР применение внешнего остеосинтеза обеспечивает возможность выполнения повторных хирургических обработок и перевязок ран, а также малотравматичную стабилизацию перелома. Этот метод применяют также с позиций профилактики осложнений и обеспечения мобильности пациента, создания возможностей для его активного лечения [4; 5]. Однако, дальнейшая тактика лечения, предполагающая выбор и реализацию в оптимальные сроки какого-либо способа окончательного остеосинтеза переломов костей сохранившейся конечности или культи, а также выбор сроков протезирования и подбор конструкции протеза утраченной конечности, до настоящего времени не определена [2; 3; 12].

Современная этапная система оказания помощи раненым, принятая военно-полевыми хирургами многих стран мира, является достаточно эффективной и гибкой и нашла широкое применение в военных конфликтах, в том числе для лечения наиболее тяжелых раненых с множественными и сочетанными травмами конечностей. Так, по докладу военно-полевых хирургов Вооруженных сил Великобритании в 2009 г. было зарегистрировано 44 случая выживания раненых с оценкой тяжести ранения по шкале ISS более 60 баллов [7].

В результате ретроспективного анализа санитарных потерь воинского контингента стран НАТО в Афганистане в ходе военной операции «Несокрушимая свобода» (2003–2014) установлено, что наибольшее количество ранений было получено в результате применения противником взрывных боеприпасов, в том числе и самодельных взрывных устройств (СВУ). Последние обычно содержат детонирующее вещество, а также различные поражающие элементы: гвозди, болты, гайки, шарики от подшипников и др. Ранения в результате воздействия СВУ отличаются от травм мирного времени по локализации, морфологии, степени контаминации раны. Также различие состоит в преобладании числа тяжелых сочетанных и множественных ранений над травмами с изолированной локализацией. Таким образом возникает ряд вопросов о приоритете в оказании хирургической помощи и хирургической тактике, включая показания к сохранению конечности или ампутации, ее уровню и технике [13].

Вопрос сохранения длины культи при обширном повреждении ее мягких тканей весьма актуален, так как энергозатраты при ходьбе на протезе в случае односторонней ампутации на уровне голени увеличиваются на 25%, а в случае ампутации на уровне бедра или двусторонней трансфеморальной ампутации возрастают соответственно на 100% и 280% [14–17].

Примерно в 7,4% случаев у раненых, доставленных на следующие этапы эвакуации, были выполнены ампутации контралатеральной конечности. Так, по данным исследований Benha University и Faculty of Medicine (Египет, 2023) из 54 пациентов с тяжелым повреждением одной нижней конечности, требующей сложного реконструктивно-восстановительного лечения с целью ее спасения и максимального восстановления функции у 4 пациентов на предыдущих этапах эвакуации, уже была выполнена ампутация контралатеральной конечности на уровне голени. В ретроспективном исследовании P. Ladlow с соавт. (2020) продемонстрировано, что из 100 раненых, включая 21 с сохранением одной конечности, 36 с односторонней ампутацией и 43 с двусторонней ампутацией, у пациентов с односторонней ампутацией имелись значительные функциональные преимущества по сравнению с пациентами с двусторонними дефектами конечностей и случаями сохранения конечности после длительного многоэтапного лечения [18].

С другой стороны, исследования J. Doucet с соавт. (2018) продемонстрировали, что долгосрочные (от 7 лет) функциональные результаты лечения тяжелых травм нижних конечностей существенно не различались между людьми с ампутированными конечностями и пациентами с сохраненными конечностями. J. Penn-Barwell с соавт. (2015) сообщили об аналогичных данных о сравнении среднесрочных результатов транстибиальных ампутаций и результатов органосохраняющих операций у военнослужащих с тяжелыми открытыми переломами большеберцовой кости [19].

По данным ретроспективного анализа историй болезней раненых с боевой и небоевой патологией, которые были взяты из реестра травм армии обороны Израиля (ЦАХАЛ) (IDF-TR) и Израильского национального реестра травм (INTR), патология опорно-двигательного аппарата преобладает в структуре боевой хирургической травмы, достигая 47–54%. Боевая хирургическая патология значительно отличается по тяжести повреждений от травм мирного времени. Во время боевых действий превалировали открытые переломы — 63% против 42% в мирное время. Также имело место большее число переломов нижних конечностей в сравнении с переломами верхних — 79% и 58%, соответственно. Отмечена бóльшая частота

использования кровоостанавливающих жгутов — 28% против 9% в мирное время. В случаях боевой хирургической патологии отмечалось увеличение доли внешней фиксации переломов костей конечностей — 34% против 19% в мирное время, а частота выполнения ампутаций составила 9%, в то время как в структуре операций мирного времени — 1%. Экспертные исходы боевой патологии были практически в два раза хуже, чем результаты лечения повреждений мирного времени (46% и 24% соответственно) [20].

Широкое внедрение в повседневную деятельность ЦАХАЛ современных принципов тактической медицины, наличие специалистов по оказанию неотложной помощи (ALS), развернутых передовых медицинских бригад позволило спасти большое количество жизней раненых за счет грамотного применения кровоостанавливающих жгутов, транексамовой кислоты, устранения напряженного пневмоторакса, раннего начала антибактериальной терапии. М. Бенов с соавт. (2006) описал снижение смертности в период между вооруженным конфликтом с Ливаном (2006) и операцией «Защитный рай» (2014) с 14,3% до 9,2% при одновременном росте частоты осложнений и инвалидности [20].

Коллектив авторов Королевского колледжа Лондона, отделения военной хирургии и травматологии Королевского центра военной медицины и Центра изучения боевой травмы (Великобритания) обобщили данные о случаях ампутаций верхних и нижних конечностей у раненых из числа британского контингента военнослужащих в Ираке и Афганистане. Наиболее распространенными были случаи сочетания двусторонней ампутации нижних конечностей с односторонней ампутацией верхней конечности — 68 раненых (60%). В большинстве случаев эти ампутации выполняли в пределах кисти 75%. Статистически значимых различий правой и левой стороной выявлено не было (p = 0,13) [21].

За период развертывания боевых подразделений британской армии в Ираке и Афганистане (2003–2014 гг.) из почти трехсоттысячного воинского контингента 265 раненых имели по крайней мере одну ампутацию конечности. Современная техника протезирования позволила вернуть большинство из них к привычному образу жизни, однако в случаях утраты верхней конечности повседневная жизнь бывшего военнослужащего оказалась значительно усложнена. Даже при ампутации пальцев кисти такие пациенты испытывали трудности в надевании протезов, пользовании бытовыми предметами и самообслуживании.

При сочетании ампутаций верхних и нижних конечностей отмечено, что надевание протеза на культю нижней конечности существенно затрудняется. Появляются складки на одежде, возможна мацерация, фолликулиты, дерматиты и др. повреждения кожи. Такие же повреждения кожи могут быть у пациентов, если им выполняли аутодермопластику на культе [22].

По данным исследования коллектива авторов из отделения сосудистой хирургии Центрального военного госпиталя (США) и кафедры хирургии университетского госпиталя Колумбии (США), посвященных анализу случаев боевой хирургической патологии в период с 1999 по 2019 гг., из 5948 пациентов у 243 имела место тяжелая сосудистая травма вследствие огнестрельного ранения (ISS15). Среднее время оказания хирургической помощи составило 30,9 ч., при этом наиболее часто повреждались магистральные сосуды бедра. Ампутации были выполнены 24 (10%) пациентам. Массивная гемотрансфузия имела место у 52 пациентов (27,6%), а 95% раненых были госпитализированы в отделение интенсивной терапии. Обширное сопутствующее повреждение мягких тканей наблюдали у 89 пациентов (37%), переломы костей конечностей зарегистрированы в 86 клинических случаях (35%), а повреждения нервов — в 25 (10%). У 8% пациентов было два и более повреждений магистральных артерий. В 187 клинических наблюдениях имели место сопутствующие повреждения вен, при этом бедренная вена повреждалась в 31% случаев, подколенная — в 23% случаев, плечевая и подключичная — в 14% и 7% соответственно. Сочетанные повреждения артерий и вен были зарегистрированы в 74 случаях (30,5%). Риск ампутации при комбинированном повреждении артерий и вен, по данным автора, увеличивался в 4,8 раза, при этом вероятность ампутации после реконструкции сосудов снижалась в 6 раз в сравнении с их перевязкой. Также, авторы отмечают возрастание риска ампутации в 4,2 раза при наличии компартмент-синдрома. Из 99 пострадавших с сосудистыми повреждениями, которым потребовалась фасциотомия, в 24 случаях была выполнена ампутация (23 ампутации нижних и одна ампутация верхней конечности) [9; 17; 23].

Исследование коллектива авторов Королевской ортопедической клиники Бирмингема (Великобритания) позволяет сделать вывод о том, что у лиц, перенесших ампутацию бедра в сочетании с переломом бедренной кости, возможно добиться результатов лечения, аналогичных группе пациентов без ампутации. Большинство рассматриваемых раненых было прооперировано методом интрамедуллярного остеосинтеза перелома бедренной кости, при этом авторы подчеркивают важность предоперационного планирования и мультидисциплинарного подхода в лечении таких пострадавших. Целью лечения является максимальное восстановление двигательной активности ампутанта с возможностью пользоваться протезом также, как и до получения перелома [13; 24].

Анализ мировой литературы за период с 1919 по 1977 гг. позволил найти сообщения всего лишь о семидесяти переломах у шестидесяти семи пациентов данного профиля. За последнее время выявлено еще девяносто переломов у восьмидесяти пяти пациентов, средний возраст которых составлял 50 лет. Многие из них были ветеранами прошедших военных конфликтов [12].

Переломы костей культи конечности после ампутации происходят у пациентов в основном в результате падений. Считается, что при падении человека с надетым

протезом возникают более тяжелые переломы, чем без протеза. У лиц с ампутацией голени отмечаются тяжелые надмыщелковые переломы бедра, а у лиц с ампутацией бедра возникают тяжелые переломы шейки бедренной кости или вертельной области. Критерием излечения при таких травмах считается возвращение пациента к пользованию протезом на том же уровне, как до получения травмы. Зачастую возникает необходимость изготовления нового протеза из-за изменения объемных характеристик культи [25–28].

По данным Арканзасского университета медицинских наук (США) и отделения ортопедии университета Торонто (Канада) в специализированной клинике Мейо в период с 1910 по 1958 гг. зарегистрировано всего 15 аналогичных пациентов. За примерно такой же период времени в других европейских клиниках наблюдалось 55 таких случаев [12; 29].

Сотрудники ортопедического отделения Арканзасского университета медицинских наук (США) в 1981 г. провели ретроспективное исследование 85 клинических случаев переломов костей культей конечностей. Установлено, что до возникновения переломов 100% пациентов пользовались протезом. Большинство пострадавших лечили консервативными методами, за исключением лиц с нестабильными переломами проксимального отдела бедренной кости. В исследуемой группе показаний к повторной ампутации на уровне перелома и выше выявлено не было. После консолидации переломов 82% пациентов с культей выше коленного сустава вернулись к ходьбе на протезе, а при ампутации с сохранённым коленным суставом 97% пациентов возобновили использование имеющегося протеза [12].

Попытки разработать стандартные рекомендации по хирургической тактике при таких переломах, сочетающихся с ампутационным дефектом, предпринимались еще в начале 80-х годов XX века ассоциацией хирургов США и Канады [15]. По результатам исследований авторов до 88% пациентов подвергались хирургическому лечению переломов, тогда как в начале и середине XX века оперативное лечение было применено лишь в 64% случаев. Авторы отмечают, что большая часть таких травм мирное время — это результаты падений и лишь 1% таких переломов — результат ДТП.

Результаты исследования Danijela Golub с соавт. (2021), Susan W. Hunter с соавт. (2017) свидетельствуют, что частота падения пациентов с ампутационными дефектами нижних конечностей в период пребывания в стационаре после выполнения ампутации относительно высока — от 20 до 35%. При этом у 60,7% таких пациентов при падении были получены различные травмы, 60% которых приходилось на культю конечности. Травмы включали различные переломы костей конечностей, тяжелые ушибы мягких тканей культи, приводящие к образованию межмышечных гематом (56,5%), ссадины (21,7%), раны культи (25,7%), а также замедление заживления кожной раны. Около 5% случаев последствий падений потребовали хирургического лечения. Переломы бедренной кости в культе конечности могут в последствии привести к развитию оссифицирующего миозита, а также контрактуре тазобедренного и коленного суставов [25].

Авторами установлено, что факторами риска падений пациентов и как следствие переломов культи являются возраст пациента, длительный прием опиоидных анальгетиков, антидепрессантов, габапентина, а также злоупотребление алкоголем, когнитивные нарушения, нарушения зрения и другая сопутствующая соматическая патология. В исследуемой группе пациентов в 52% случаев лечение осуществляли консервативно. Были использованы различные виды внешнего шинирования: шины из термопластического материала (75%), ортезные повязки (21,9%) и гипсовые лонгетные повязки (2,7%). Сроки пребывания в стационаре у пациентов с падениями были примерно на один месяц больше, чем у пациентов с ампутационными дефектами, которым удалось избежать падений [24].

Оперативное лечение таких пациентов является серьёзной проблемой с точки зрения хирургических доступов и техники репозиции отломков [1; 6; 5; 24]. Одной из описываемых в литературе проблем, является укладка таких пациентов на ортопедическом столе, сложности которой обусловлены отсутствием стопы. Существует несколько методов фиксации поврежденной конечности на ортопедическом столе для выполнения закрытой репозиции отломков.

Метод перевертывания тракционного ботинка для аккомодации согнутого колена и культи был описан Al-Harthy с соавт. (1997). По мнению авторов, его преимуществом является хорошая управляемость для закрытой непрямой репозиции отломков в сочетании с низкими рисками повреждения кожи и инфицирования. Во время репозиции сохраняется возможность проверить ось длину и ротацию пострадавшего сегмента конечности, используя надколенник в качестве ориентира. Недостатком данного метода является невозможность его использования у лиц с длиной культи голени менее 12 см [6; 12; 24; 30].

Кожное вытяжение предполагает использование специальных ремней и эластичных бинтов, прикрепленных к тракционному устройству. Положительными сторонами метода является низкий риск травмы и инфицирования кожи, а также отсутствие зависимости от длины культи конечности. Однако возможности для выполнения репозиционных маневров при остеосинтезе значительно ограничены [6; 26]. Так, N. Davarinos с соавт. (2013) описали 12 случаев остеосинтеза бедренной кости, при которых осуществляли фиксацию культи конечности к тракционному устройству ортопедического стола лейкопластырем. Однако, по мнению авторов, такой метод может быть применен только в случаях удовлетворительного положения отломков. Причиной низкой эффективности способа лейкопластырного вытяжения является недостаточно жесткая связь между культей конечности и тракционным устройством [6; 12; 24].

Применение скелетного вытяжения с тягой за репозиционное устройство ортопедического стола обеспечивает достаточную тракцию, свободу репозиционных маневров и бережное обращение с кожей культи любой длины. Вместе с тем имеют место риски инфицирования тканей, хронического болевого синдрома и дискомфорта в области проведения опорных элементов, а также риск прорезывания и миграции спицы во время тракции [6; 11; 24].

A. Berg и A. Gamullin с соавт. (2015) из университетской клиники г. Женевы (Швейцария) для закрытой репозиции отломков и остеосинтеза бедренной кости ампутационной культи после трансфеморальной ампутации использовали штифт Штейнмана, прикрепленный к специальному тяговому устройству (2014) [3]. Врачи из университетской клиники г. Эхима (Япония) в аналогичном случае описали способ фиксации культи конечности при помощи спицы Киршнера, вводимой в проксимальную часть опила бедренной кости с последующей фиксацией тросом к тяговому устройству репозиционного стола. Использование такой методики позволило устранить ротационное смещение и смещение по длине. Авторы отмечают простоту и эффективность данной методики, а также отсутствие осложнений [1; 4]. Вместе с тем, по мнению A. Gamullin с соавт. (2015) в случае выраженного остеопороза от введения стержней Шанца необходимо отказаться, а методикой выбора у таких пациентов является использование тракционного ботинка [31].

Все перечисленные устройства для репозиции отломков во время операции не обеспечивают эффективную коррекцию смещения отломков костей. Тракционные столы достаточно громоздкие, что создает дополнительные трудности при работе в операционной. А использование дистрактора AO/ASIF, который прикрепляется к кости эксцентрично приводит к неравномерному приложению тяги к отломкам и как следствие, приводит к угловым смещениям. Одним из удобных способов интраоперационной репозиции отломков является применение спицевого дистрактора, предложенного коллективом авторов из Ярославской государственной медицинской академии и Детской клинической больницы г. Ярославль. Конструкция дистрактора состоит из четырех полуколец. На двух центральных полукольцах расположены специальные зажимы-скобы, а проксимальные и дистальные полукольца соединены с телескопическими стержнями. Данная конструкция обеспечивает равномерное распределение тяговой силы на отломки и обеспечивает коррекцию всех видов смещения отломков при минимальном воздействии на мягкие ткани конечности, что может быть использовано при остеосинтезе переломов у лиц, имеющих ампутационный дефект на контрлатеральной конечности или культе [32].

Медиальные переломы проксимального отдела бедренной кости у пациентов с ампутационными дефектами также представляют собой серьезную проблему. Такие пациенты всегда требуют тщательного обследования и выбора индивидуальной тактики хирургического лечения. Коллектив авторов из ортопедического отделения медицинского Университета г. Дели (Индия) сообщает о 2-х успешных случаях остеосинтеза у пациентов с переломом шейки бедренной кости ампутированной конечности. В первом случае у пациента имелась короткая культя бедра. Была выполнена открытая репозиция при помощи введенных в отломки стержней Шанца и остеосинтез винтами. У второго пациента с ампутационным дефектом бедра на стороне перелома ввиду выраженного остеопороза для закрытой репозиции культю поместили в тракционный ботинок. Был также выполнен остеосинтез винтами. Оба пациента вернулись к ходьбе через 6–8 недель после операции [21; 30].

Авторский коллектив из Королевского колледжа Лондона (2011) (Великобритания) сообщает об успешном случае эндопротезирования тазобедренного сустава ампутированной конечности. Основными проблемами стали соблюдение требований к подготовке пациента, выбор оптимального хирургического доступа, а также технические трудности при манипуляции с культей конечности [18; 29; 33–37].

Заключение

Несмотря на достигнутые успехи в лечении раненых и пострадавших в ходе военных конфликтов, а также травм мирного времени, определение хирургической тактики у пациентов с сочетанием отрыва нижней конечности и перелома костей культи и /или костей сохранившихся конечностей представляет нерешенную до настоящего времени задачу. Успешное лечение такой категории пострадавших требует мультидисциплинарного подхода, тщательного предоперационного планирования, слаженной работы хирургической бригады и индивидуального восстановительного лечения. Рассматриваемые пациенты характеризуются выраженными контрактурами крупных суставов, а также необходимостью выполнения открытой репозиции отломков, травматичностью выполнения остеосинтеза и высокими рисками инфекционных осложнений и нарушений консолидации [19]. До настоящего времени в доступной литературе мы не встретили единых подходов к выбору оптимальной тактики лечения пациентов с множественными переломами конечностей, сочетающимися с ампутационными дефектами. Остаются открытыми вопросы целесообразности сохранения конечностей при их обширных повреждениях, последовательности и технических особенностей выполнения оперативных вмешательств.

Авторы заявляют об отсутствии конфликта интересов (The authors declare no conflict of interest).

ЛИТЕРАТУРА/REFERENCES

1. Кудяшев А.Л. Ампутации у пострадавших с боевой хирургической травмой. — СПб., 2023. — 4-72 с. [Kudyashev AL. Amputations of injured with combat surgical trauma. SPb., 2023. 4-72 p. (In Russ.)]
2. Berg AJ, Bhatia C, Neck of Femur fracture fixation in a bilateral amputee: an uncommon condition requiring an improvised fracture table positioning technique. BMJ Case Rep. 2014: bcr2013203504. doi: 10.1136/bcr-2013-203504.

3. Yu JC, Lam K, Nettel-Aguirre A, Donald M, Dukelow S. Incidence and Risk Factors of Falling in the Postoperative Lower Limb Amputee While on the Surgical Ward. PM R. 2010; 2(10): 926-934. doi: 10.1016/j.pmrj.2010.06.005.
4. Пильников С.А. Лечение раненых с отрывами нижних конечностей при минно-взрывных ранениях: автореф. дис. … канд. мед. наук. — М, 2020. [Pilnikov SA. Treatment of injured with lower limb tears in case of mine-blast trauma [dissertation]. M., 2020. (In Russ.)]
5. Нечаев Э.А. Минно-взрывная травма. — СПб.: Альд, 1994 — 488 с., ил. [Nechaev EA. Mine blast trauma. SPb.: Al'd. 1994. 488 p. (In Russ.)]
6. Gamulin A, Farshad M. Amputated lower limb fixation to the fracture table. J. Orthopedics. 2015; 38(11): 679-682. doi: 10.3928/01477447-20151016-04.
7. Yu JC, Lam K, Nettel-Aguirre A, Donald M, Dukelow S. Incidence and Risk Factors of Falling in the Postoperative Lower Limb Amputee While on the Surgical Ward. PM R. 2010; V.2(10): 926-934. doi: 10.1016/j.pmrj. 2010.06.005.
8. McMenemy L, Mondini V, Roberts DS, Kedgley A, Clasper JC, Stapley SA. Pattern of upper limb amputation associated with lower limb amputation: the UK military experience from Iraq and Afghanistan. BMJ Mil Health. — 2023. — V.169(e1): 20-23. doi: 10.1136/bmjmilitary-2021-001783.
9. Ashraff MA, Siddiqui MA, Santos D, Carline T. Prediction of stump healing in lower limb amputation: a narrative review. J Wound Care. 2023; 28(12): 18-25. doi: 10.12968/jowc.2019.28.Sup12.S18.
10. Garsia AM, Gutierrez J, Villamil E, Sánchez W, Villarreal L, Lozada-Martinez ID, Picón-Jaimes YA, Pérez M, Cabrera-Vargas LF. Predictors for limb amputation in war vascular trauma: A 20-years retrospective analysis from the Colombian armed conflict. Am J Surg. 2022; 225(4): 788-792. doi: 10.1016/j.amjsurg.2022.10.002.
11. Митиш В.А. Высокие ампутации нижних конечностей у детей и взрослых. Сборник научных трудов международной конференции. — М.: Перо, 2019. — С.93. [Mitish VA, Paskhalova YuS. High low limb amputations in children and adult. Post release International Scientific and Practice Conference. M.: Pero, 2019. P.93. (In Russ.)]
12. Bowker JH, Rills BM, Ledbetter CA, Hunter GA, Fractures in Lower Limbs with Prior Amputation. J. Bone Joint Surg Am. 1981; 63-A(6): 915-920.
13. Баумгартнер Р. Ампутация и протезирование нижних конечностей. — М.: Медицина, 2002. — 504 с. [Baumgartner R. Amputation and prosthetics of the lower extremities. M.: Medicina, 2002. 504 p. (In Russ.)]
14. Haleem S, Yousaf S, Hamid T, Nagappa S, Parker MJ. Characteristics and outcomes of hip fractures in lower limb amputees Injury. 2021; 52(4): 914-917. doi: 10.1016/j.injury.2020.10.017.
15. Gwilym SE, Swan MC, Giele HP, Technical Section: Technical tutorial, notes and tips. Ann R Coll Surg Engl. 2005; 87: 139-142.
16. Wang J-M, Wang S-Y, Wang Z-J, Liu D, Zhao G-Q, Zhang F. Temporary Ectopic Implantation for Salvage amputated Lower Ling Extremities: Case Reports. Microsurgery. 2005; 25(5): 385-389. doi: 10.1002/micr.20135.
17. Cherubino M, Corno M, Ronga M, et al. The Adipo-Fascial ALT Flap Extremities Reconstruction Gustillo IIIC-B Fractures. An Osteogenic Inducer? J Invest Surg. 2021; 34(6): 638-642. doi: 10.1080/08941939.2019.1668092.
18. Dadaci M, Yildirim MEC, Uyar I, Ince B. Reconstruction of Below Knee Stump with Free Plantar Fillet Flap: A Case Report. World J Plast Surg. 2020; 9(3): 339-342. doi: 10.29252/wjps.9.3.339.
19. Ahmed Hosny G, Aleem Ahmed ASAA. Neglected war injuries: Reconstruction versus amputation. Injury. 2023; 54(12): 111085. doi: 10.1016/j.injury.2023.111085.
20. Ran Y, Mitchnik I, Gendler S, Avital G, Radomislensky I, Bodas M, Benady A, Benov A, Almog O, Chen J. Isolated limb fractures — the underestimated injury in the Israeli Defence Forces (IDF). Injury. 2023; 54(2): 490-496. doi: 10.1016/j.injury.2022.11.014.
21. Gonzalez-Martin D, Hernandes-Castilleyo LE, Herrera-Perez M, Pais-Brito JL, González-Casamayor S, Garrido-Miguel M. Osteosynthesis versus revision arthroplasty in Vancouver B2 periprosthetic hip fractures: a systematic review and meta-analysis. Eur J Trauma Emerg Surg. 2023; 49(1): 87-106. doi: 10.1007/s00068-022-02032-8.
22. McMenemy L, Mondini V, Roberts DS, Kedgley A, Clasper JC, Stapley SA. Pattern of upper limb amputation associated with lower limb amputation: the UK military experience from Iraq and Afghanistan. BMJ Mil Health. 2023; 169(e1): 20-23. doi: 10.1136/bmjmilitary-2021-001783.
23. Singh D, Dhammi IK, Jain A, Shahi P, Kumar S, Bansal K. Osteosynthesis in femoral neck fracture in two patients with ipsilateral lower limb amputation. BMG Case Rep. 2021; 14(3): e239060. doi: 10.1136/bcr-2020-239060.
24. Takeba J, Imai H, Kikuchi S, Matsumoto H, Moriyama N, Nakabayashi Y. A Simple Method for Positioning the Traction Table during Fixation Surgery for a Displaced Femoral Trochanteric Fracture in a Patient Following Ipsilateral Above-the-knee Amputation: A Case Report. J Orthop Case Rep. 2020; 10(7): 76-79. doi: 10.13107/jocr.2020.v10.i07.1926.
25. Gooday HMK, Hunter J. Preventing falls and stump injuries in lower limb amputees during inpatient rehabilitation: completion of the audit cycle. Clin Rehabil. 2004; 18(4): 379-390. doi: 10.1191/0269215504cr738oa.
26. Golub D, Rezic S. Risk for Falls in Patients with Limb Amputations in The Clinical Institute for Rehabilitation and Orthopedic Aids of the University Hospital Centre Zagreb. Croat Nurs j. 2021; 59(1): 67-73. doi: 10.24141/2/5/1/6.
27. Hunter SW, Batchelor F, Hill KD, Mackintosh S, Payne M. Risk Factors for Falls in People with a Lower Limb Amputation: A Systematic Review PM R. 2017; 9(2): 170-180. doi: 10.1016/j.pmrj.2016.07.531.
28. Wong CK, Chihuri ST, Li G. Risk of fall-related injury in people with Lower Limb Amputations: A Prospective cohort study. J Rehabil Med. 2016; 48(1): 80-85. doi: 10.2340/16501977-2042.
29. Konstantakos EK, Finnan RP, Krishnamurthy AB. Eight-Year Follow-Up of Total Knee Arthroplasty in a Patient With an Ipsilateral Below-Knee Amputation Am J Orthop (Belle Mead NJ). 2009; 37(10): 528-530.
30. Gardetto A, Baur E-M, Prahm C, Smekal V, Jeschke J, Peternell G, Pedrini MT, Kolbenschlag J. Reduction of Phantom Limb Pain and Improved Proprioception through a TSR-Based Surgical Technique: A Case Series of Four Patients with Lower Limb Amputation. J Clin Med. 2021; 10(17): 1-11. doi: 10.3390/jcm10174029.
31. Foong DPS, Evriviades D, Jeffery SLA. Integra ™ permits early durable coverage of improvised explosive device (IED) amputation stumps. J Plast Reconstr Aesthet Surg. 2016; 66(12): 1717-1724. doi: 10.1016/j.bjps.2013.07.007.
32. Литвинов И.И. Внутрикостный остеосинтез с применением спицевого дистрактора при закрытых диафизарных переломах большеберцовой кости // Вестник травматологии и ортопедии им. Н.Н. Приорова. — 2009. — №16(4). — С.34-37. [Litvinov II. Intraosseous osteosynthesis with pin distractor in closed diaphyseal fractures of the tibia. Vestnik travmatologii i ortopedii im. N.N. Priorova. 2009; 16(4): 34-37. (In Russ.)]
33. Curley A, Chang E. Operative Positioning Technique for an Intertrochanteric Fracture in a Patient with an Ipsilateral Below-the-Knee Amputation. JBJS Case Connect. 2019; 9(1): e1. doi: 10.2106/JBJS.CC.18.00106.
34. Masmoudi K, Rbai H, Fradj AB, Saâdena J, Boughattas A. Primary Total Hip Replacement for a femoral Neck Fracture in a Below-Knee Amputee. J Orthop Case Rep. 2016; 6(3): 63-66. doi: 10.13107/jocr.2250-0685.510.
35. Ochi H, Baba T, Hamanaka T, Ozaki Y, Watari T, Homma Y, Matsumoto M, Kaneko K. Safe and Effective Reduction Technique for Intertrochanteric Fracture with Ipsilateral Below-Knee Amputated Limb. Case Rep Orthop. –2017: 2672905. doi: 10.1155/2017/2672905.
36. Yii RSL, Chai SC, Zainal HM, Basiron N. Single-stage reconstruction of a traumatic tendocutaneous defect of the Achilles using free composite anterolateral thigh flap with vascularized fascia lata. Jt Dis Relat Surg. 2022; 33(3): 673-679. doi: 10.52312/jdrs.2022.843.
37. Sathappan SS, Wee J, Ginat D. Total hip arthroplasty in above-knee amputees: a case report. Am J Orthop (Belle Mead NJ). 2011; 40(2): 17-19.

ПРАВОВЫЕ АСПЕКТЫ ИДЕНТИФИКАЦИИ ЛИЧНОСТИ ПОСЛЕ ТРАВМ, УВЕЧИЙ, МЕДИЦИНСКИХ ПРОЦЕДУР В ЧЕЛЮСТНО-ЛИЦЕВОЙ ОБЛАСТИ

Епифанов С.А.* [1], Крайнюкова Л.А.[1], Сингилевич Д.А.[2, 3], Матвеев С.А.[1], Зангиева О.Т.[1]

[1] *ФГБУ «Национальный медико-хирургический Центр им. Н.И. Пирогова», Москва*

[2] *ФКУ «Центральный военный клинический госпиталь им. П.В. Мандрыка», Москва*

[3] *Международный юридический институт, Москва.*

DOI: 10.25881/20728255_2024_19_1_149

Резюме. После проведения хирургического вмешательства на лице актуализируется вопрос идентификации гражданина, изменившего внешность. Для обеспечения эффективной правоприменительной деятельности в данной сфере следует разработать методику критериальной оценки существенного изменения внешности в результате травм, увечий и медицинских процедур.

Ключевые слова: челюстно-лицевая область, огнестрельные ранения, минно-взрывная травма, ортогнатическая операция, изменение внешности.

LEGAL ASPECTS OF PERSONAL IDENTIFICATION AFTER INJURIES, MUTILATIONS, MEDICAL PROCEDURES IN THE MAXILLOFACIAL REGION

Epifanov S.A.* [1], Krainyukova L.A.[1], Singilevich D.A.[2, 3], Matveev S.A.[1], Zangieva O.T.[1]

[1] *Pirogov National Medical and Surgical Center, Moscow*

[2] *Central Military Clinical Hospital. P.V. Mandryka, Moscow*

[3] *International Law Institute, Moscow*

Abstract. Summary: after surgical intervention on the face, the issue of identification of a citizen who has changed his appearance is being updated. To ensure effective law enforcement in this area, it is necessary to develop a methodology for the criterion assessment of significant changes in appearance as a result of injuries, mutilations and medical procedures.

Keywords: maxillofacial region, gunshot wounds, mine-explosion injury, orthognathic surgery, change of appearance.

Наша индивидуальность тесно связана с лицом, именно по нему создается эффект «узнаваемости», и шрамы на нем, вызванные травмой, болезнью или медицинскими процедурами, оказывают прямое воздействие на личность и взаимоотношения с окружающими. И чем более существенные изменения лица произошли, тем более проблематичным становится реализация определенных прав и свобод, связанных с идентификацией личности при поездках как по России, так и за ее пределами, при совершении сделок и проведении финансовых операций. Использование современных технологий для биометрического контроля при изготовлении документов, при организации доступа в различные организации требуют от гражданина соответствия внешности фотографическому изображению в документах, удостоверяющих личность, что не может быть реализовано при изменении антропометрических показателей лица.

Однако, до настоящего времени остается дискуссионным вопрос относительно определения «существенное изменение внешности» как с медицинской, так и с юридической течек зрения. Анализируя правовой аспект проблемы, следует подчеркнуть, что в российском законодательстве не существует критериев понятия «существенное изменение внешности» [1]. Согласно буквальному толкованию юридических норм право определять, изменилась ли внешность человека вследствие травм, заболевания или медицинских процедур, остается за самим пациентом, а не за представителем уполномоченных органов государства. Это означает, что сотрудники подразделений по вопросам миграции территориальных органов МВД России, в чью компетенцию входит решение вопроса о замене документов (далее — сотрудники МВД), не вправе отказывать гражданину, перенесшему травму или хирургическое вмешательство на лице, в просьбе заменить паспорт в связи с изменением внешности, но при приёме документов должны установить тождественность личности заявителя с лицом, изображенным на фотографиях в заменяемом паспорте и на представленных фотографиях, так как, несут уголовную ответственность за незаконную выдачу паспорта.

Таким образом, в правоприменительной практике имеет место коллизия, связанная с правом требования / необходимостью предоставления медицинских документов, подтверждающих факт вмешательства, изменившего, по мнению заявителя, его внешность и являющегося основанием для замены паспорта.

Причина этой коллизии видится в недооценке медицинского критерия проблемы установления существенных изменений внешности, в отсутствии правовой регламентации использования медицинских документов как объективного критерия оценки объема и качества изменений личности заявителя, подвергшегося хирургическому вмешательству на лице и обратившегося за заменой паспорта.

* e-mail: cmfsurg@gmail.com

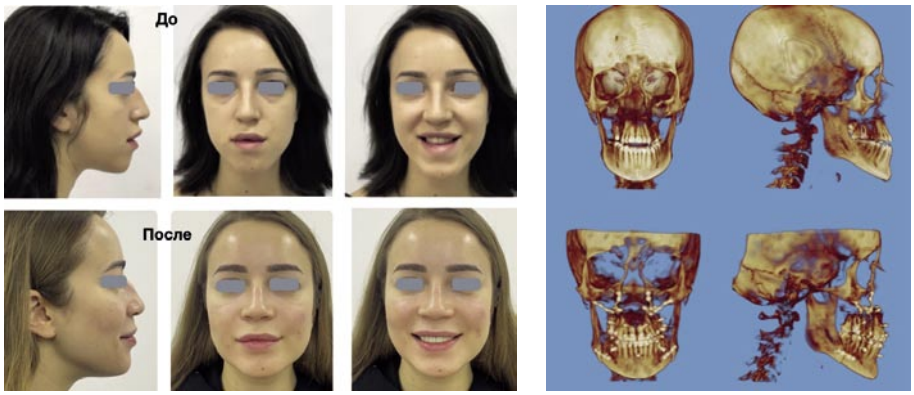

Рис. 1. Фотография и компьютерная томография пациентки до и после проведения хирургической коррекции прикуса.

Изменение внешности человека вследствие хирургического вмешательства может происходить как по его желанию, так и по другим причинам. Но независимо от волеизъявления граждан после проведения хирургического вмешательства на лице актуализируется вопрос идентификации гражданина, изменившего внешность.

Так, в случае непреднамеренного изменения внешности, анализ специальной литературы показал, что вопросы терминологии и классификации ранений и травм челюстно-лицевой области (ЧЛО), в том числе по степени выраженности повреждений, до конца не решены и являются предметом дискуссии. В ряде баллистических исследований показано, что универсальных картин повреждений или тяжести ранений не существует. Рядом авторов разработана критериальная классификация травм и повреждений челюстно-лицевой области, которая позволяет оценить степень тяжести и локализацию повреждений при минно-взрывных ранениях и травмах ЧЛО, которая может служить основой для принятия решения о необходимости замены документов удостоверяющих личность [2].

Не менее актуальным остается вопрос идентификации в случае добровольного волеизъявления граждан при устранении врожденных дефектов или возрастных изменений внешности. Так, по данным общества специалистов в области челюстно-лицевой хирургии за 2022 год в России было сделано более 500 ортогнатических операций (устранение скелетных форм нарушений прикуса), в результате которых могут быть изменены ключевые точки лица (антропометрические показатели), обеспечивающие идентификацию по эталонному шаблону. Так, после проведения лечения пациента по поводу врожденной патологии, связанной с нарушением прикуса, изменилась внешность, но эффект «узнаваемости» основан только на мнении самого пациента и его ближайшего окружения (Рис. 1).

Вопросам идентификации личности граждан после существенного изменения внешности в российской научной среде уделяется достаточно много внимания. Данная проблема рассматривается как с гражданско-правовой и криминалистической точек зрения, так и с медицинской позиции. Т.А. Солодова [3] затрагивает проблемы криминалистической идентификации лиц, внешний облик которых был изменен в результате пластической операции. Правовые последствия изменения внешности вследствие медицинских процедур исследуют О.Э. Карпов, С.А. Епифанов, Е.И. Христофорова [1]. Предложения по правовому урегулированию вопросов идентификации вследствие огнестрельных и минно-взрывных ранений лица предлагают С.А. Епифанов, П.Е. Крайнюков, Д.А. Сингилевич [4].

Спектр изучаемых вопросов, связанных с изменением внешности гражданина, достаточно широк, однако остается актуальной разработка критериальной оценки существенного изменения внешности в результате травм, увечий и медицинских процедур.

Авторы заявляют об отсутствии конфликта интересов (The authors declare no conflict of interest).

ЛИТЕРАТУРА/REFERENCES

1. Карпов О.Э., Епифанов С.А., Христофорова Е.И. Цифровые технологии идентификации личности: правовые последствия изменения внешности вследствие медицинских процедур // Вестник Национального медико-хирургического Центра им. Н.И. Пирогова. —2018. — №1. — С.16–18. [Karpov OE, Epifanov SA, Khristoforova EI. Tsifrovye tekhnologii identifikatsii lichnosti: pravovye posledstviya izmeneniya vneshnosti vsledstvie meditsinskikh protsedur. Vestnik Natsional'nogo mediko-khirurgicheskogo Tsentra im. N.I. Pirogova. 2018; 1: 16-18. (In Russ.)] doi: 10.25881/20728255_2023_18_3_117.
2. Епифанов С.А., Крайнюков П.Е., Матвейкин С.В., Крайнюкова Л.А. Методологические аспекты формирования клинико-анатомической классификации минно-взрывных ранений лица // Вестник НМХЦ им. Н.И. Пирогова. — 2023. — Т.18 — №1. — С.16–18. [Epifanov SA, Krainyukov PE, Matveikin SV, Krainyukova LA. Metodologicheskie aspekty formirovaniya kliniko-anatomicheskoi klassifikatsii minno-vzryvnykh ranenii litsa. Vestnik NMKhTs im. N.I.Pirogova. 2023; 18(1): 44-50. (In Russ.)] doi: 10.25881/20728255_2023_18_1_44.
3. Солодова Т.А. Особенности следственной идентификации лиц с измененноий внешностью // Вестник Московского университета МВД России. — 2019. — №1. — С.201–207. [Solodova TA. Osobennosti sledstvennoi identifikatsii lits s izmenennoii vneshnost'yu. Vestnik Moskovskogo universiteta MVD Rossii. 2019; 1; 201-207. (In Russ.)] doi: 10.24411/2073-0454-2019-10049.
4. Епифанов С.А., Крайнюков П.Е., Сингилевич Д.А. Идентификация лиц с изменением внешности вследствие огнестрельных ранений лица: правовые аспекты // Юридический мир. — 2023. — №12 — С.39-44. [Epifanov SA, Krainyukov PE, Singilevich DA. Identifikatsiya lits s izmeneniem vneshnosti vsledstvie ognestrel'nykh ranenii litsa: pravovye aspekty. Yuridicheskii mir. 2023; 12; 39-44. (In Russ.)]

КЛИНИЧЕСКИЕ НАБЛЮДЕНИЯ • CLINICAL OBSERVATIONS

МЕТОДИКА ЮРЛЕОН В СОЧЕТАНИИ С ИЗОЛИРОВАННЫМ ШУНТИРОВАНИЕМ ПЕРЕДНЕЙ МЕЖЖЕЛУДОЧКОВОЙ АРТЕРИИ ИЗ МИНИИНВАЗИВНОГО ДОСТУПА У ПАЦИЕНТА С ДИФФУЗНЫМ АТЕРОСКЛЕРОЗОМ И КОМОРБИДНОЙ ПАТОЛОГИЕЙ

Шевченко Ю.Л., Борщев Г.Г.*, Катков А.А., Байков В.Ю.
Клиника грудной и сердечно-сосудистой хирургии Святого Георгия ФГБУ «Национальный медико-хирургический Центр им. Н.И. Пирогова», Москва

DOI: 10.25881/20728255_2024_19_1_151

Резюме. Представлено клиническое наблюдение пациента с ИБС 75 лет с многососудистым диффузным поражением коронарного русла. Риск оперативного лечения крайне высокий — сниженная ФВ ЛЖ — 34%, ХОБЛ, пароксизмальная форма фибрилляции предсердий, ОНМК в анамнезе, пожилой возраст. Была проведена щадящая операция — изолированное шунтирование передней межжелудочковой артерии из миниинвазивного доступа, дополненное методикой стимуляции экстракардиальной васкуляризации миокарда.

Ключевые слова: неоангиогенез, высокий хирургический риск, миниинвазивный доступ, коронарное шунтирование.

YURLEON METHOD IN COMBINATION WITH ISOLATED BYPASS OF THE ANTERIOR INTERVENTRICULAR ARTERY FROM MINIMALLY INVASIVE ACCESS IN A PATIENT WITH DIFFUSE ATHEROSCLEROSIS AND COMORBID PATHOLOGY

Shevchenko Yu.L., Borshchev G.G.*, Katkov A.A., Baykov V.Yu.
St. George thoracic and cardiovascular surgery clinic Pirogov National Medical and Surgical Center, Moscow

Abstract. A clinical case of a 75-year-old patient with ihd and multivessel diffuse coronary artery atherosclerosis is presented. The risk of surgical treatment is extremely high — reduced lvef — 34%, copd, paroxysmal form of atrial fibrillation, history of cancer, old age. a gentle operation was performed — an isolated bypass of the anterior interventricular artery from a minimally invasive approach, supplemented by a technique for stimulating extracardial myocardial vascularization.

Keywords: neoangiogenesis, high surgical risk, minimally invasive access, coronary bypass surgery.

Введение

На современном этапе развития терапевтического и хирургического лечения ИБС большинству пациентов удается помочь с хорошим клиническим эффектом [1]. Но в последнее время всё чаще приходится сталкиваться со значительной группой больных, которым стандартное оперативное лечение в полном объеме не выполнимо ввиду ряда причин: выраженное диффузное поражение коронарных артерий; а так же чрезвычайно высокий риск операции в виду тяжелой сопутствующей патологии в сочетании с пожилым возрастом [2; 3].

Ю.Л. Шевченко (2007) разработал специальную хирургическую методику стимуляции экстракардиального ангиогенеза (ЮрЛеон) [4] для лечения этой группы нешунтабельных пациентов (патент на изобретение № 2758024). Данная методика применена более чем у двух тысяч пациентов как дополнение к АКШ и изолированно с применением миниинвазивных технологий, и показала свою клиническую эффективность и безопасность [5; 6].

Представляем клиническое наблюдение успешного хирургического лечения сложного пациента с многососудистым диффузным поражением коронарного русла и тяжелой сопутствующей патологией.

Больной М. 75 лет в 2023 г. поступил в клинику грудной и сердечно-сосудистой хирургии им. Св.Георгия НМХЦ им. Н.И. Пирогова с жалобами на боли давящего характера за грудиной с иррадиацией в левую лопаточную область, возникающие при незначительной физической нагрузке (ходьба на расстояние 100–150 м), одышку.

Из анамнеза: с 2004 г. беспокоили ангинозные боли. В 2008 г. перенес инфаркт миокарда, лечился консервативно, коронарография не выполнялась. Пациент курил более 35 лет, установлен диагноз ХОБЛ.

С 2017 г. пароксизмальная форма фибрилляции предсердий. Частота пароксизмов 1–2 раза в месяц; проводилась антикоагулянтная и антиаритмическая терапия. В 2018 г. перенес ОНМК в бассейне левой СМА с регрессом неврологической симптоматики. Была проведена МР — ангиография экстра — и интракраниальных артерий: гемодинамически значимых препятствий кровотоку не выявлено.

При коронарографии: передняя межжелудочковая артерия окклюзирована в проксимальном сегменте, постокклюзионные отделы кровоснабжаются по внутри — и межсистемным коллатералям. Диагональная артерия: протяженный стеноз 80% в проксимальном отделе. Огибающая артерия — стеноз среднего сегмента до 80–90%. Артерия тупого края 1 порядка: окклюзирована от устья, потокклюзионные отделы кровоснабжаются антеградно, артерия тупого края 2 порядка стеноз в устье 90%. Правая коронарная артерия: окклюзирована в среднем сегменте, постокклюзионные отделы диффузно изменены, кровоснабжаются по внутри — и межсистемным коллатералям (Рис. 1; 2).

* e-mail: nmhc@mail.ru

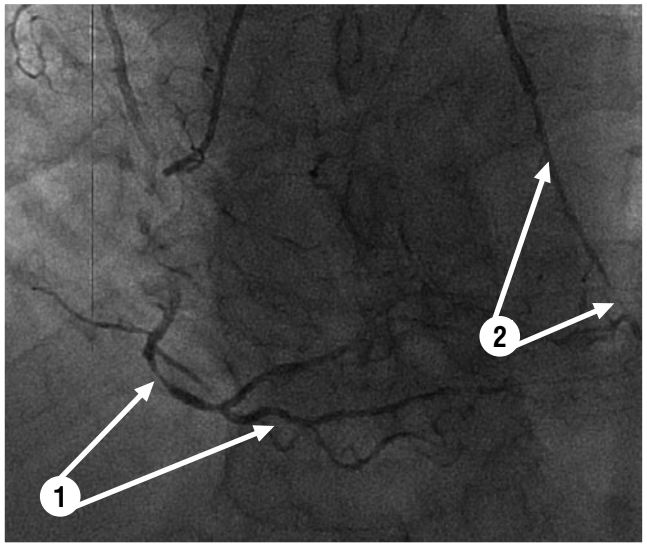

Рис. 1. Данные коронарографии, бассейн ПКА. 1 — диффузное поражение ПКА, ЗМЖА, ЗБВ; 2 — окклюзия ПМЖА, заполняется ретроградно.

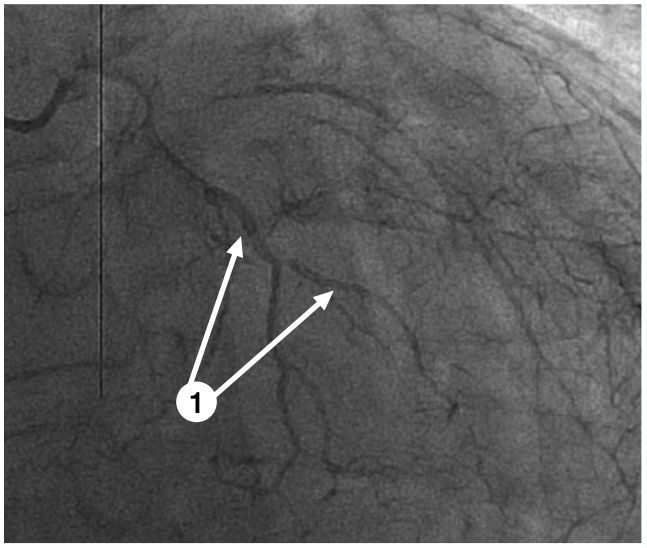

Рис. 2. Данные коронарографии, бассейн ЛКА. 1 — диффузное поражение ОА, ВТК.

ЭхоКГ: фракция выброса левого желудочка (ЛЖ) 34%. Региональная систолическая функция ЛЖ нарушена: гипокинез передне-перегородочных сегментов, базально-бокового и базально-нижнего сегментов ЛЖ.

Данные синхро-ОФЭКТ с ^{99m}Тс-технетрилом: сцинтиграфические признаки рубцовых изменений в области верхушки, верхушечных сегментов передней стенки, передней МЖП.

Зона рубцового поражения порядка 20%, гибернированный миокард в рубцовой зоне визуализируется по всем указанным сегментам — 15%.

Клинический диагноз

Основное заболевание: ИБС: Стенокардия напряжения III ФК; постинфарктный кардиосклероз (ИМ неизвестной давности). Диффузный стенозирующий атеросклероз коронарных артерий: передняя межжелудочковая артерия окклюзирована в проксимальном сегменте, постокклюзионные отделы кровоснабжаются по внутри — и межсистемным коллатералям. Диагональная артерия: протяженный стеноз 80% в проксимальном отделе. Огибающая артерия — стеноз среднего сегмента до 80–90%. Артерия тупого края 1 порядка: окклюзирована от устья, потокклюзионные отделы кровоснабжаются антеградно, артерия тупого края 2 порядка стеноз в устье 90%. Правая коронарная артерия: окклюзирована в среднем сегменте, постокклюзионные отделы диффузно изменены, кровоснабжаются по внутри — и межсистемным коллатералям.

Фоновое заболевание: Гипертоническая болезнь III стадии, артериальная гипертензия 2 степени, риск IV.

Осложнения основного заболевания: ХСН I. ФК II. Пароксизмальная форма фибрилляции предсердий, тахисистолическая форма.

Сопутствующие заболевания: ХОБЛ 2 стадия, ремиссия. ОНМК в бассейне левой СМА 2018 год. Стенозирующий атеросклероз брахиоцефальных артерий (стеноз ВСА слева до 50–60%). Стенозирующий атеросклероз артерий нижних конечностей (ПБА справа стеноз до 40%, ПБА слева стеноз до 40–50%). Хронический гастрит.

Учитывая сочетание диффузной формы поражения коронарных артерий в бассейне ПКА и ОА, тяжелой сопутствующей патологии, возраст пациента и невозможность проведения оперативного лечения в стандартном объеме — хирургической реваскуляризации всех пораженных бассейнов, выполнена операция — **маммарокоронарное шунтирование передней межжелудочковой артерии, дополненное методикой стимуляция экстракардиального ангиогенеза ЮрЛеон на работающем сердце из левосторонней миниторакотомии.**

Под эндотрахеальным наркозом произведена левосторонняя торакотомия (Рис. 3). Длина разреза составила 12 см. Введено 10 тыс. ЕД гепарина. Выделена левая ВГА. Далее тупым и острым путем выполняли сепарирование жировой ткани от передней поверхности перикарда и области верхушки (Рис. 4). Вскрыт перикард.

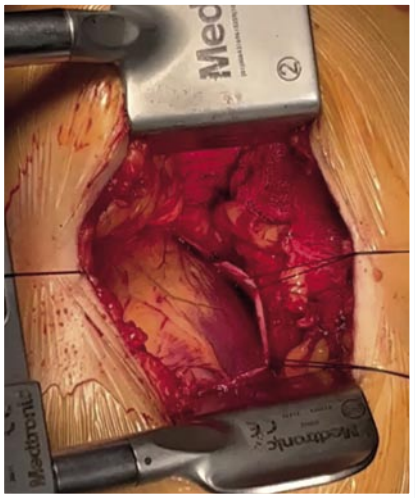

Рис. 3. Оперативный доступ.

Рис. 4. Сепарация жировой ткани.

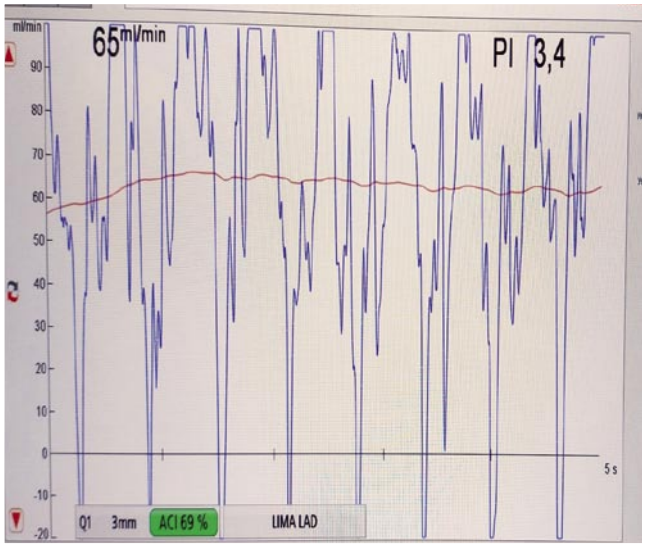

Рис. 5. Данные флоуметрии.

Рис. 6. Инструмент для механической обработки перикарда и эпикарда.

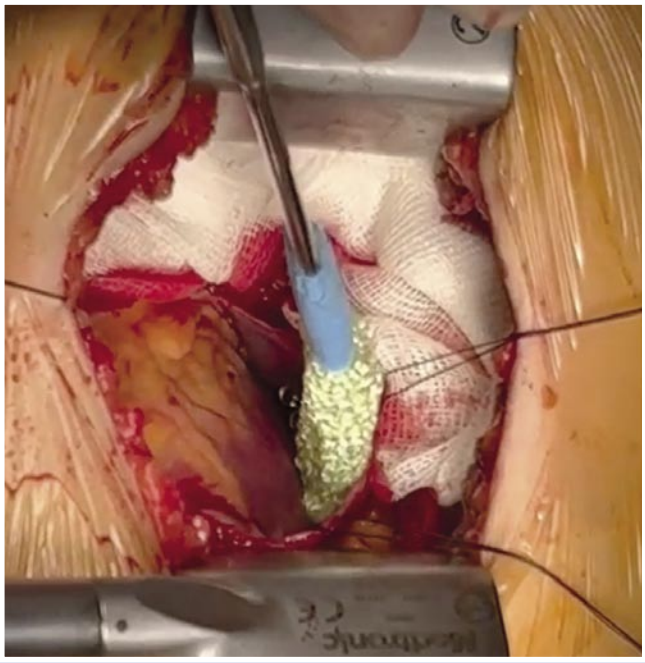

Рис. 7. Механическая обработка эпикарда.

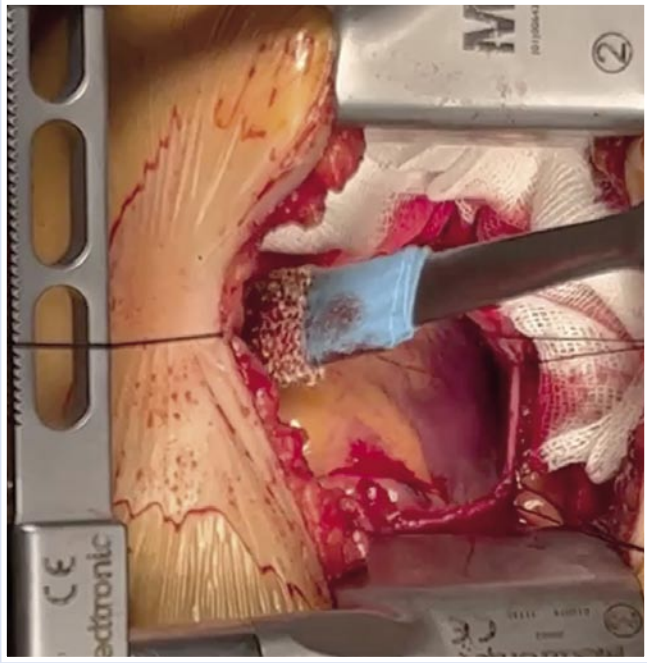

Рис. 8. Механическая обработка эпикарда.

При помощи систем стабилизации и позиционирования миокарда OCTOPUS выполнена экспозиция ПМЖА. После артериотомии установлен интракоронарный шунт 1,5 мм. Сформирован дистальный анастомоз левой ВГА с ПМЖА «конец в бок» нитью пролен 8\0.

Интраоперационный мониторинг ST-сегмента проводили с помощью системы Datex Ohmeda S/5, позволяющей рассчитывать элевацию и депрессию сегмента ST в 7 отведениях (I, II, III, aVR, aVL, aVF, V5). При интраоперационном мониторинге ЭКГ изменений сегмента ST не было зафиксировано.

Выполнена флоуметрия маммарокоронарного шунта с использованием системы Medistim MiraQ с оценкой объемной скорости кровотока (Q), индекса сопротивления (PI). Использовался датчик диаметром 2 мм. Объемная скорость кровотока по МКШ составила 65 мл/мин., индекс сопротивления 3,4 (Рис. 5).

В дальнейшем выполнена методика ЮрЛеон: первым этапом проведена механическая обработка эпикарда и оставшейся части перикарда. Методика индукции асептического перикардита осуществлялась путем воздействия на большую часть перикарда (боковая, задняя его поверхности) и эпикарда (задняя и боковая стенки ЛЖ) с помощью специальных приспособлений для скарификации перикарда и эпикарда. При выполнении операций из минидоступа использовались ряд модернизированных инструментов (Рис. 6–8).

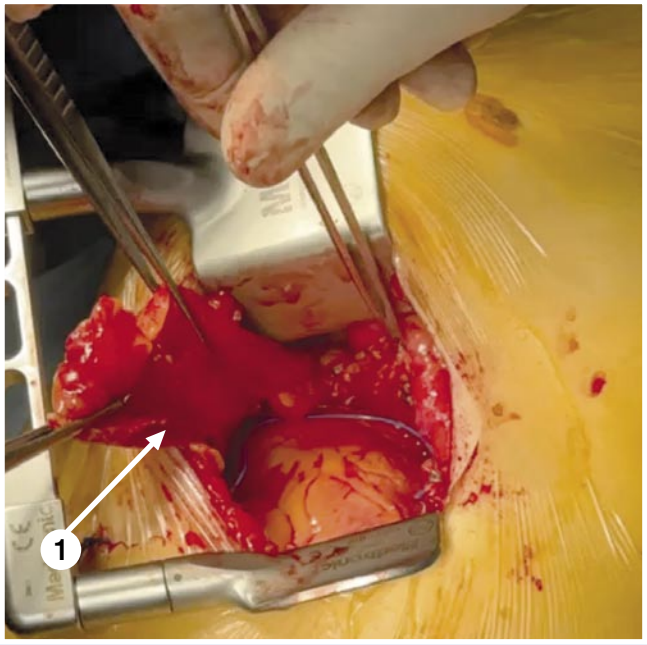

Рис. 9. Жировая ткань для кардиолипопексии. 1 — жировая ткань.

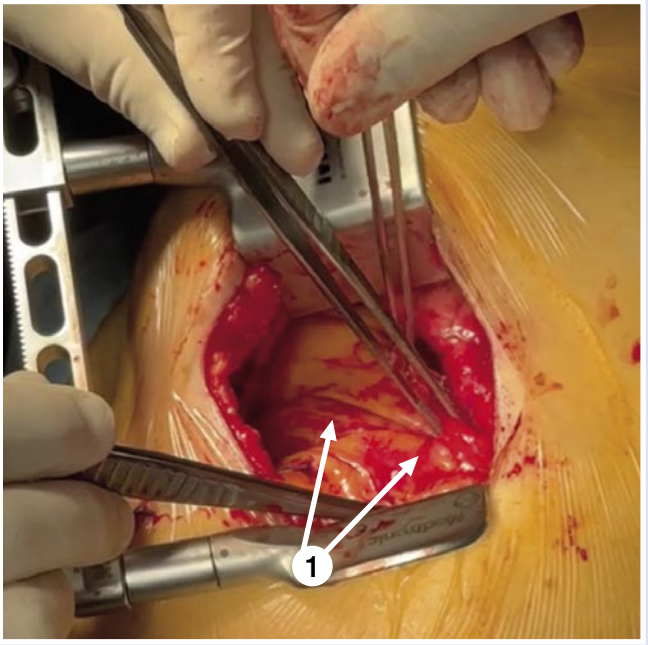

Рис. 10. Окончательный вид кардиолипопексии. 1 — жировая ткань уложена на эпикард и фиксирована.

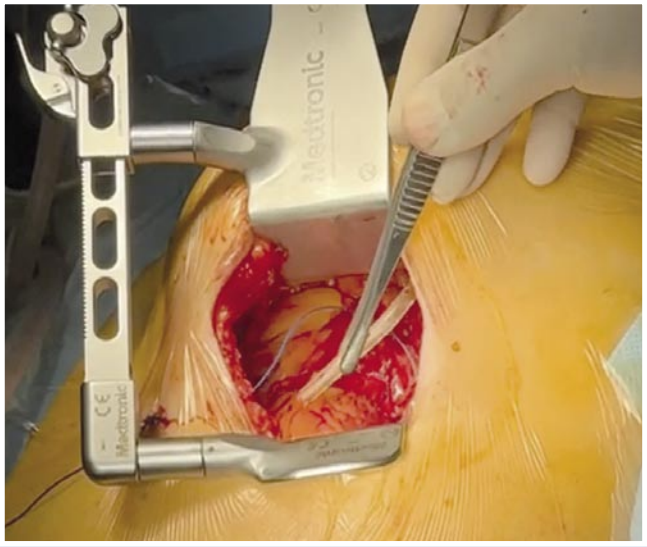

Рис. 11. Установка тонкого дренажа в полость перикарда.

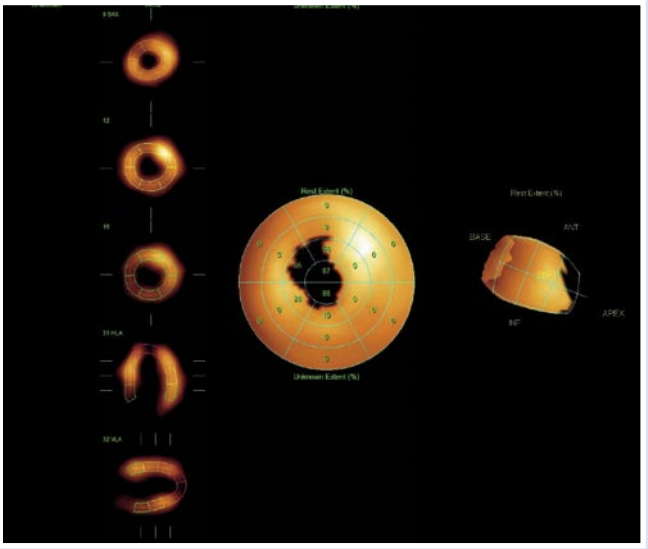

Рис. 12. Синхро-ОФЭКТ с ^{99m}Тс-технетрилом до оперативного лечения.

В дальнейшем выполняли кардиолипопексию: мобилизованная жировая ткань укладывается на эпикард в область удаленного перикарда и фиксируется (Рис. 9; 10).

Подшиты электроды ЭКС. Левая плевральная полость дренирована. Так же установлен тонкий дренаж в оставшуюся полость перикарда (Рис. 11).

Установленные дренажи подключали к стерильному резервуару и налаживали систему активной аспирации. На вторые сутки полученное дренажное отделяемое центрифугировали для отделения разрушившихся форменных элементов крови и обработанную суспензию хранили в холодильнике при температуре 4 °С. На 3 сутки через тонкий дренаж в остаточную полость перикарда вводили обработанную суспензию с факторами роста.

Послеоперационный период протекал без осложнений.

Данные Эхо-КГ на 2 сутки после операции прежние.

По данным сцинтиграфии миокарда отмечается улучшения перфузии области верхушечных сегментов передней стенки, передней МЖП; (Рис. 12; 13): зона рубцового поражения 20%, нормальный миокард — 75%.

Пациент выписан на 7 сутки после операции с рекомендациями амбулаторного кардиологического лечения.

Через 4 месяца проведена контрольная сцинтиграфия миокарда (Рис. 14). Отмечено улучшение перфузии по передне-боковой стенке ЛЖ. Таким образом, произошло улучшение кровоснабжения не только в зоне шунтируемой артерии, но и в зоне проведённой процедуры ЮрЛеон.

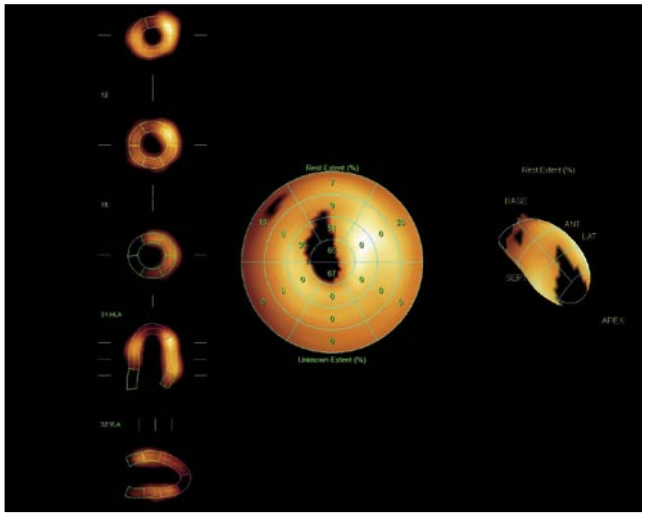

Рис. 13. Синхро-ОФЭКТ с ^{99m}Tc-технетрилом после оперативного лечения.

Рис. 14. Синхро-ОФЭКТ с ^{99m}Tc-технетрилом через 4 месяца после оперативного лечения.

Обсуждение

В последнее время количество операций реваскуляризации миокарда у пациентов старше 70 лет неуклонно растёт. Однако данные больные остаются в группе повышенного риска, в связи с тяжелыми сопутствующими заболеваниями, которые могут привести к различным осложнениям и повышенной летальности [7].

Высокий риск полноценной хирургической операции среди лиц пожилого возраста обусловлен встречающимися у этих больных тяжелых сопутствующих заболеваний на фоне значительно сниженных функциональных резервов сердца, которые вызваны перенесенными инфарктами миокарда и многолетней ишемией. Именно эти факторы определяют тяжесть исходного состояния этих пациентов [8; 9].

Хирургическое лечение нешунтабельных больных ИБС с тяжелой сопутствующей патологией связано с различными осложнениями в пери — и послеоперационном периодах [10]. У данных пациентов выполнение классической операции, как правило, сопряжено с крайне высокими рисками в связи с тяжелыми сопутствующими заболеваниями на фоне старения организма [11].

Методика ЮрЛеон в сочетании с миниинвазивной техникой оперативного доступа является эффективным и безопасным методом хирургического лечения подобных пациентов и обеспечивает дополнительное кровоснабжение миокарда, улучшая его сократительную функцию в отдаленные сроки после операции (начиная с 3-х месяцев после вмешательства).

Выводы

Пожилые пациенты с многососудистым, диффузным поражением коронарных артерий и с различной тяжелой сопутствующей патологией из-за высокого риска оперативного вмешательства зачастую признаются неоперабельными и нешунтабельными.

В данном клиническом наблюдении продемонстрирован возможный подход для хирургического лечения подобного больного — выполнение операции коронарного шунтирования и стимуляции экстракардиальной реваскуляризации миокарда из миниинвазивного доступа.

Этот щадящий метод может помочь пациентам, которым выполнение полноценного оперативного лечения невозможно в виду исходно тяжелого состояния. Подобная операция показана нешунтабельным пациентам, со сниженной фракцией выброса (30–40%), с тяжелой сопутствующей патологией, для которых любая хирургическая агрессия сопряжена с крайне высоким риском осложнений.

Авторы заявляют об отсутствии конфликта интересов (The authors declare no conflict of interest).

ЛИТЕРАТУРА/REFERENCES

1. Шевченко Ю.Л., Симоненко В.Б., Борщев Г.Г. Экстракардиальная реваскуляризация миокарда при диффузном поражении коронарного русла, как компонент комплексного лечения больных ИБС // Клиническая медицина. — 2018. — Т.96. — №11. — С.10-18. [Shevchenko YuL, Simonenko VB, Borshchev GG. Extracardial revascularization of the myocardium in diffuse lesions of the coronary bed, as a component of complex treatment of patients with coronary heart disease. Klinicheskaya medicina. 2018; 96(11): 10-18. (In Russ.)]
2. Шевченко Ю.Л., Пинаев Г.П., Матвеев С.А., Семенова В.Г., Ерохина И.Л., Махнев Д.А. Первый опыт имплантации эмбриональных кардиомиоцитов (ЭК) человека в комплексном лечении больных ишемической болезнью сердца // 4-й Всероссийский съезд сердечно-сосудистых хирургов. 1998. [Shevchenko YuL, Pinaev GP, Matveev SA, Semenova VG, Erokhina IL, Makhnev DA. The first experience of implantation of human embryonic cardiomyocytes (EC) in the complex treatment of patients with coronary heart disease. 4th All-Russian Congress of Cardiovascular Surgeons. 1998. (In Russ.)]
3. Шевченко Ю.Л., Попов Л.В., Батрашов В.А. и др. Трудности выбора объема реваскуляризации при лечении ишемической болезни сердца у пациента с высоким риском // Вестник Национального медико-хирургического Центра им. Н.И. Пирогова. — 2015. — Т.10. — №4. — С.134-136. [Shevchenko YuL, Popov LV, Batrashov VA, et al. Difficulties in choosing the volume of revascularization in the treatment of coronary heart disease in a high-risk patient. Vestnik Nacional`nogo mediko-xirurgicheskogo Centra im. N.I. Pirogova. 2015; 10(4): 134-136. (In Russ.)]
4. Шевченко Ю.Л., Виллер А.Г. Экстракардиальная реваскуляризация у больных ишемической болезнью сердца после коронарного шунтирования — существующий фактор кровоснабжения миокарда // Вестник Национального медико-хирургического Центра им. Н.И. Пирогова. — 2007. — Т.2. — №2. — С.9-14. [Shevchenko YuL, Viller AG. Extracardial revascularization in patients with coronary heart disease after coronary bypass surgery is an existing factor of myocardial blood supply. Vestnik Nacional'nogo mediko-hirurgicheskogo Centra im. N.I. Pirogova. 2007; 2(2): 9-14. (In Russ.)]

5. Борщев Г.Г. Экстравазальная реваскуляризация миокарда в комплексном лечении пациентов с ИБС: исторические предпосылки и современные реалии // Медицинский вестник Юга России. — 2015. — Т.2. — С.4-8. [Borshchev GG. Extravascular myocardial revascularization in complex treatment of patients with coronary artery disease: historical background and current realities. Medicinskij vestnik Yuga Rossii. 2015; 2: 4-8. (In Russ.)] doi: 10.21886/2219-8075- 2015-2-4-8.
6. Шевченко Ю.Л., Борщев Г.Г. Экстракардиальная реваскуляризация миокарда у больных ИБС с диффузным поражением коронарного русла. — М.: Национальный медико-хирургический центр имени Н.И. Пирогова, 2022. [Shevchenko YuL, Borshchev GG. Extracardial myocardial revascularization in patients with coronary artery disease with diffuse coronary disease. M.: Pirogov National Medical and Surgical Center. 2022. (In Russ.)]
7. Alla HR. Diagnosis and management of myocardial ischemia (angina) in the elderly patient. Amer. J. Geriat. Cardiol. 2001; 10(6): 337-344.
8. Chang BB, Darling RS, Shah DM. Carotid endarterectomy can be safely performed with acceptable mortality and morbidity in patients requiring coronary artery bypass grafts.Ann. Surg. 1994; 168: 94-96.
9. Fuso L, Incalzi RA, Pistelli R, et al. Predicting mortality of patients hospitalized for acutely exacerbated chronic obstructive pulmonary disease. Amer. J. Med. 1995; 98(3): 272-277.
10. Шалаев С.В., Арутюнян Л.А. Предикторы сердечно-сосудистых осложнений у больных хронической ишемической болезнью сердца, перенесших хирургическую реваскуляризацию миокарда (по данным многолетнего наблюдения) // Кардиология. — 2012. — №1. — С.69-73. [Shalaev SV, Arutyunyan LA. Predictors of cardiovascular complications in patients with chronic coronary heart disease who underwent surgical myocardial revascularization (according to long-term follow-up). Cardiology. 2012; 1: 69-73. (In Russ.)]
11. Шевченко Ю.Л., Шихвердиев Н.Н., Оточкин А.В. Прогнозирование в кардиохирургии. — СПб.: Питер, 1998. — 200 с. [Shevchenko YuL, Shikhverdiev NN, Otochkin AV. Prediction in cardiac surgery. St. Petersburg.: Peter, 1998. 200 p. (In Russ.)]

ПОРТОСИСТЕМНОЕ ШУНТИРОВАНИЕ (ОПЕРАЦИЯ TIPS/ТИПС) У ПАЦИЕНТА С РИСКОМ РЕЦИДИВА ВАРИКОЗНОГО КРОВОТЕЧЕНИЯ ПОРТАЛЬНОГО ГЕНЕЗА НА ФОНЕ НЕСТАБИЛЬНОЙ СТЕНОКАРДИИ

DOI: 10.25881/20728255_2024_19_1_156

Хоронько Ю.В.*, Сидоров Р.В., Косовцев Е.В., Хоронько Е.Ю., Саркисов А.Э., Криворотов Н.А., Тадиева Е.В., Карапетян В.А.
ФГБОУ ВО «Ростовский государственный медицинский университет», Ростов-на-Дону

Резюме. Проведение антитромботической терапии пациентам с нестабильной стенокардией считается обязательным. Однако, у больных с сопутствующей портальной гипертензией цирротического генеза, осложненной состоявшимся ранее варикозным пищеводно-желудочным кровотечением, назначение антикоагулянтов и дезагрегантов может отрицательно повлиять на эффективность гемостатических мероприятий при рецидиве геморрагии, что чревато фатальными последствиями.

Клиническое наблюдение демонстрирует результат проведения операции TIPS/ТИПС, дополненной эмболизацией путей притока к пищеводно-желудочным вариксам, пациенту с эндоскопически установленным высоким риском рецидива варикозного кровотечения на фоне имевшейся у него ИБС с нестабильной стенокардией. Достижение эффективной портальной декомпрессии позволило назначить больному антитромботическую терапию, в дальнейшем выполнить коронарное стентирование и продолжить необходимую терапию с хорошим отдаленным результатом по течению обоих заболеваний.

Из общего количества 307 больных с осложненной портальной гипертензией, подвергшихся операции TIPS/ТИПС в хирургической клинике РостГМУ в 2007-23 гг., у 27 пациентов портосистемное шунтирующее вмешательство было выполнено на фоне необходимости проведения антитромботической терапии в связи с коморбидной патологией.

Ключевые слова: портосистемное шунтирование, операция TIPS/ТИПС, коморбидная патология, ишемическая болезнь сердца, портальная гипертензия

PORTOSYSTEMIC SHUNTING (TIPS PROCEDURE) IN PATIENT WITH RISK OF RECURRENT PORTAL VARICEAL BLEEDING AGAINST THE BACKGROUND OF UNSTABLE ANGINA

Khoronko Yu.V.*, Sidorov R.V., Kosovtsev E.V., Khoronko E.Yu., Sarkisov A.E., Krivorotov N.A., Tadieva E.V., Karapetyan V.A.
Rostov State Medical University, Rostov-on-Don, Russia

Abstract. Antithrombotic therapy in patients with unstable angina is considered mandatory. However, in patients with concomitant cirrhotic portal hypertension, complicated by previously occurring variceal esophagogastric bleeding, the prescription of anticoagulants and antiplatelet agents negatively affects the effectiveness of hemostatic measures in case of recurrent hemorrhage and can lead to poor outcome.

Case report demonstrates result of TIPS procedure, supplemented by embolization of inflow tracts to the esophagogastric varices in a patient with an endoscopically established high risk of variceal re-bleeding against the background of coronary heart disease with unstable angina. Achieving effective portal decompression made it possible to prescribe the patient antithrombotic therapy, subsequently perform coronary stenting and continue the necessary therapy with a good long-term outcome in the course of both diseases.

Of total number of 307 patients with complicated portal hypertension who underwent TIPS procedure in Surgical clinic of Rostov State Medical University in 2007-23, in 27 patients portosystemic shunt intervention was performed against the background of the need for antithrombotic therapy due to comorbid pathology.

Keywords: portosystemic shunting, TIPS procedure, comorbid pathology, coronary heart disease, portal hypertension.

* e-mail: khoronko507@gmail.com

Введение

Прежде чем приступить к описанию клинического наблюдения, в качестве преамбулы целесообразно изложить три ремарки. Первая: полиморбидность — это наличие у пациента по меньшей мере двух хронических заболеваний [1–3]. Вторая: не вызывает сомнения, что ИБС с тенденцией к развитию инфаркта миокарда относится к опасному для жизни состоянию. И третья: очевидным является факт того, что сочетание ИБС с иной, коморбидной, патологией сопровождается возрастанием риска смерти [4; 5].

Комбинация ИБС с циррозом печени, которому неизбежно сопутствует портальная гипертензия, является весьма тревожной в силу жизнеугрожающего характера обоих заболеваний [6; 7]. Известно, что у больных циррозом увеличивается опасность развития острого коронарного синдрома [8]. Также установлено, что варикозное пищеводно-желудочное кровотечение способствует усугублению поражения миокарда, что становится значимым фактором повышения летальности [9; 10].

Для варикозных кровотечений портального генеза характерна высокая летальность, достигающая 70% [11; 12]. Это объясняется как техническими трудностями достижения гемостаза, так и выраженными нарушениями функций печени, вызывающими расстройства в системе свертывания крови, характерные для продвинутых стадий цирроза [13; 14]. Сформировавшийся на вариксе кровяной свёрток может оказаться неустойчивым, что чревато рецидивом геморрагии. В подобных случаях необходимость назначения пациенту с нестабильной стенокардией антикоагулянтов и дезагрегантов вступает в противоречие с задачей минимизации риска повторного кровотечения.

На протяжении более полувека очевидным является признание того факта, что предотвращению рецидива варикозного пищеводно-желудочного кровотечения, вызванного портальной гипертензией, могут способствовать портосистемные шунтирующие вмешательства или операции азигопортального разобщения. В настоящее время большинство специалистов отдает предпочтение эндоваскулярной процедуре трансъюгулярного внутрипеченочного портосистемного шунтирования (TIPS/ТИПС). Эту миниинвазивную операцию, обеспечивающую эффективную портальную декомпрессию, хорошо переносят пациенты не только с суб- и декомпенсированной печеночной недостаточностью [15; 16], но и с выраженной коморбидной патологией. Дополнение шунтирующего этапа операции TIPS/ТИПС селективной эмболизацией путей притока к пищеводно-желудочным вариксам, представленным прежде всего левой и задней желудочными венами, позволяет добиться устойчивого гемостаза при продолжающемся варикозном кровотечении и надёжно предотвратить рецидив геморрагии [17; 18]. А это, в свою очередь, создает условия для безопасного назначения антикоагулянтов и дезагрегантов, столь необходимых пациенту с нестабильной стенокардией. Примечательно, что данные препараты помогают также избежать дисфункции шунта, вызываемой его тромбозом, чему способствуют характерные для цирроза расстройства системы гемостаза [19; 20].

Больной С., 62 лет, обратился в Центр кардиологии и сердечно-сосудистой хирургии РостГМУ в середине июня 2021 г. в связи с прогрессированием ИБС, нестабильной стенокардией. При углубленном обследовании установлено многососудистое поражение коронарных артерий с удовлетворительным дистальным руслом.

Стало известным, что двумя годами ранее у пациента выявили цирроз печени, вирус-ассоциированный с гепатитом С. К июню 2021 г. печеночная недостаточность соответствовала классу В по Чайлд-Пью (9 баллов). Закономерно, что циррозу сопутствовала портальная гипертензия, сопровождавшаяся пищеводно-желудочным варикозом и осложненная в недавнем анамнезе (чуть более месяца назад) варикозным кровотечением. Также установили наличие спленомегалии/гиперспленизма и умеренно выраженного асцита, подтвержденных лабораторными и инструментальными методами (Рис. 1 А, Б).

При эндоскопическом исследовании в нижней трети пищевода визуализированы варикозно трансформированные вены (вариксы размером до 6–8 мм), вдающиеся в его просвет, продолжающиеся аборально вдоль малой кривизны желудка (GOV1 по Sarin) и имеющие вид крупных извитых, подслизисто расположенных сосудов. На единичном пищеводном вариксе — эндоскопические маркеры риска возможного разрыва. В общем анализе крови отмечено умеренное снижение гемоглобина (112 г/л) и выраженная тромбоцитопения (37×10^9/л). В биохимическом анализе крови выявлены характерные изменения: билирубин общий — 88,6 мкмоль/л (прямая и непрямая фракции поровну), креатинин — 62 мкмоль/л, МНО — 1,12, натрий плазмы — 145 ммоль/л, общий белок — 71 г/л, фракция альбумина — 37 г/л. Рассчитана величина MELD-Na — 14. Средние значения эластометрии печени — 24,1 kPa (F4), эластометрии селезенки (исследована методом сдвиговой волны) — 49,0 kPa.

Клиническая сложность ведения пациента заключалась в следующем. Наличие кардиологической патологии требовало назначения, помимо кардитропной терапии, также антикоагулянтов и дезагрегантов. Но высокий риск развития варикозной пищеводно-желудочной геморрагии, подтвержденный эндоскопически, ограничивал возможность их использования. Ситуацию усугубляла тромбоцитопения, вызванная, в значительной степени, гиперспленизмом. Учитывая вышеизложенное, принято решение первым шагом лечебной программы выполнить операцию TIPS/ТИПС, дополнив шунтирующий этап селективной эмболизацией путей притока к пищеводно-желудочным вариксам.

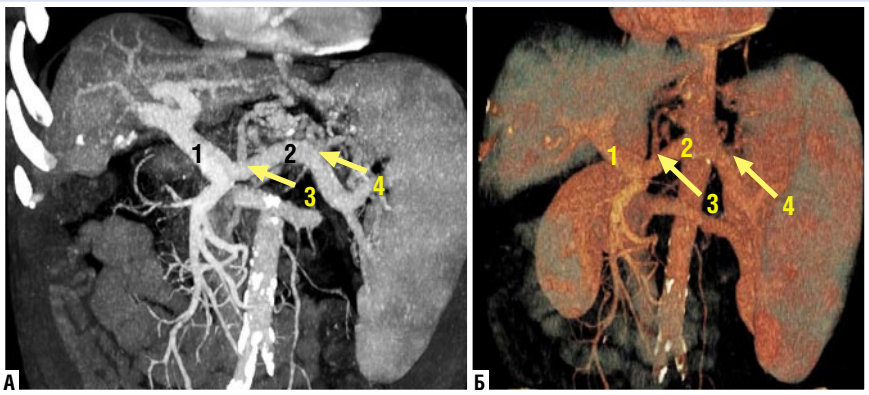

Рис. 1. СКТ органов брюшной полости с внутривенным контрастированием (спленопортография) пациента С: А — фронтальная проекция; Б — 3-D реконструкция, ротация вокруг вертикальной оси 15° по часовой стрелке. Цифрами обозначены: 1) воротная вена; 2) селезеночная вена; 3) устье левой желудочной вены; 4) устье задней желудочной вены.

29.06.2021 г. пациента доставили в рентгенхирургическую операционную. Под местной анестезией и внутривенной седатацией выполнена операция TIPS/ТИПС (Рис. 2 А–Г). Этапы вмешательства соответствовали принятым в ведущих центрах, обладающих опытом проведения данной эндоваскулярной процедуры у больных осложненной портальной гипертензией. Для стентирования внутрипеченочного портосистемного канала применен стент-графт Hanarostent® Hepatico (M.I. Tech®), диаметром 10 мм, покрытый политетрафторэтиленом (PTFE), а в качестве эмболизирующих агентов — 8 эмболизирующих спиралей модели MReye® (Cook®). Измерение давления в системах воротной и нижней полой вен производили путем прямой манометрии. Получены следующие результаты (мм рт. ст.): воротная вена (исходное) — 31; нижняя полая вена (исходное) — 7; портосистемный градиент давления (ПСГД) исходный — 24; воротная вена (после эмболизации) — 33; ПСГД (после эмболизации) — 26; воротная вена (после TIPS/ТИПС) — 20; нижняя полая вена (после TIPS/ТИПС) — 9; ПСГД (после TIPS/ТИПС) — 11; таким образом, ПСГД снизился на 54,2%.

Послеоперационный период протекал без осложнений. Выписан на 4-е сутки с типичными рекомендациями, базирующимися на Консенсусах Baveno (2021) [15], а также изложенными в Памятке пациенту, подвергшемуся в клинике хирургии РостГМУ операции TIPS/ТИПС (2015). Соблюдение пациентом предписаний позволило минимизировать риск и избежать развития постшунтовой энцефалопатии и дисфункции шунта на протяжении всего периода наблюдения (31 месяц к очередному плановому визиту в феврале 2024 г.). Важно заметить, что эффективная портальная декомпрессия, явившаяся непосредственным результатом шунтирования и дополненная селективной эмболизацией путей притока к пищеводно-желудочным вариксам, обеспечила уверенность назначения антикоагулянтов (ривароксабан 15 мг/сутки) в послеоперационном периоде для профилактики тромбоза шунта. Примечательно, что результатом операции TIPS/ТИПС явилась возможность дополнения кардиотропной терапии назначением антикоагулянтов и дезагрегантов. В свою очередь, стабилизация кардиологического статуса позволила выполнить пациенту в сентябре 2021 г. коронарное стентирование передней нисходящей артерии и огибающей ветви

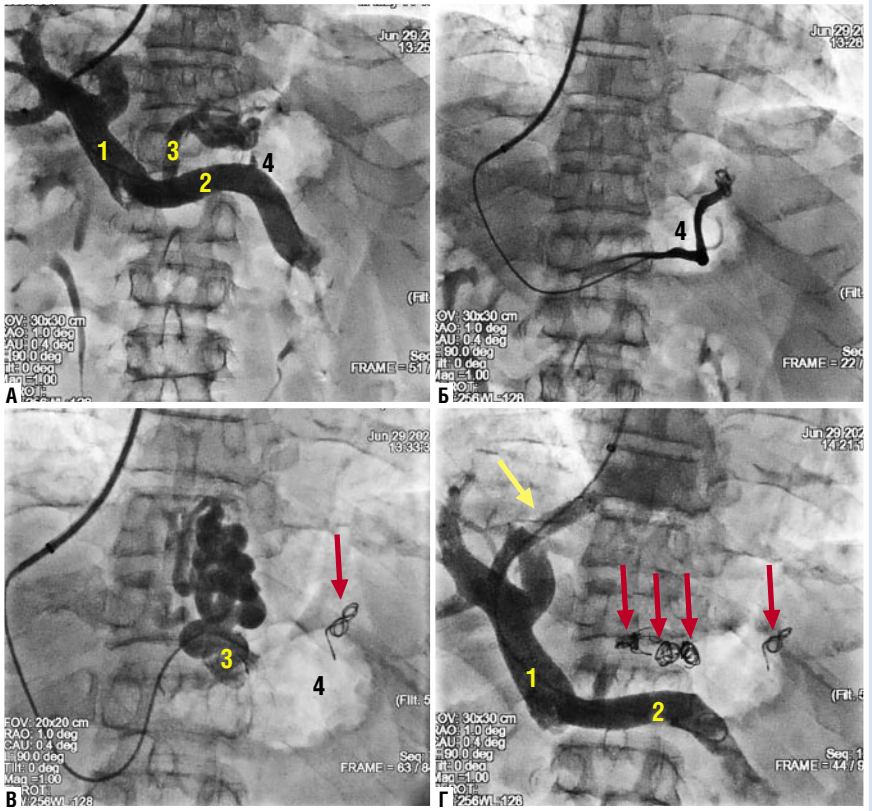

Рис. 2. Этапы операции TIPS/ТИПС у пациента С. Операционные флебограммы: А — прямая портограмма; Б — селективная флебограмма задней желудочной вены (ЗЖВ); В — селективная флебограмма левой желудочной вены (ЛЖВ), снабжающей пищеводные и гастро-эзофагеальные (GOV1) вариксы; в ЗЖВ — эмболизирующая спираль; Г — завершающая флебошунтограмма. Цифрами обозначены: 1) воротная вена; 2) селезеночная вена; 3) ЛЖВ; 4) ЗЖВ; красные стрелки — эмболизирующие спирали; желтая стрелка — портосистемный шунт (TIPS).

левой коронарной артерии. Послеоперационное течение без осложнений. Назначение тикагрелора (90 мг 2 раза в сутки) в комбинации с ацетилсалициловой кислотой (100 мг ежедневно) длительностью 6 месяцев также стало возможным благодаря минимальному риску рецидива варикозного кровотечения, обеспеченному операцией TIPS/ТИПС.

Обсуждение

Операция TIPS/ТИПС способствует устранению повышенного давления в системе воротной вены у больных циррозом, что объективно подтверждается уменьшением портосистемного градиента давления до приемлемых значений [15; 21]. Достигаемая портальная декомпрессия обеспечивает условия для прекращения варикозного кровотечения и снижает риск рецидива геморрагии. Дополняющая шунтирующий этап механическая блокировка путей притока портальной крови к пищеводно-желудочным вариксам эндоваскулярным размещением эмболизирующих спиралей в левой, задней, а при необходимости, и в коротких желудочных венах, повышает эффективность операции TIPS/ТИПС [17; 18]. Хирургическая клиника РостГМУ располагает опытом проведения операции TIPS/ТИПС у 307 больных с осложненной портальной гипертензией, преимущественно цирротического происхождения, в период 2007–23 гг. Некоторые этапы вмешательства являются ключевыми. Первый из них по последовательности манипуляций — проникновение иглой (Rösch-Uchida или подобной) через паренхиму печени во внутрипеченочную часть воротной вены. Почти нет разницы, достигнута правая или левая ветвь, либо зона бифуркации. Главное, чтобы траектория формируемого внутрипеченочного портосистемного канала была геометрически, пространственно, а следовательно, и гемодинамически безупречной. Проникновение в воротную вену обеспечивает прежде всего возможность прямого измерения исходного портального давления, значение которого понадобится для расчета портосистемного

градиента давления (ПСГД). Следующий важный этап операции — выполнение прямой портографии (Рис. 2 А), которая позволяет визуализировать нюансы ангиоархитектоники системы воротной вены и, в частности, устья левой, задней и коротких желудочных вен. Дальнейшая последовательная катетеризация этих путей притока к пищеводно-желудочным вариксам создает условия для селективного контрастирования и размещения в них эмболизирующих спиралей (Рис. 2 Б–В), размер и количество которых зависят от диаметра и особенностей ветвления названных сосудов. Предназначение эмболизации состоит в том, что, блокируя кровенаполнение вариксов, она дополняет шунтирующий этап операции TIPS/ТИПС, обеспечивая достижение устойчивого гемостаза и профилактику геморрагии даже при тромбозе шунта. Наконец, следующий, важнейший этап операции — размещение стент-графта в созданном портосистемном канале и, при необходимости, выполнение баллонной постдилатации. Качество размещения стента предопределяет дальнейшее функционирование шунта и эффективность портальной декомпрессии. Операцию завершают контрольной флебошунтографией (Рис. 2 Г). Также производится измерение портального давления и расчет финального ПСГД. Эффективной портальной декомпрессией считается его снижение до значений 12 мм рт. ст. и ниже [15; 16].

Заключение

Портосистемное шунтирующее вмешательство (операция TIPS/ТИПС) обеспечивает эффективную портальную декомпрессию, что снижает риск варикозного кровотечения, вызываемого портальной гипертензией. Дополнение шунтирующего этапа полноценной селективной эмболизацией путей притока к пищеводно-желудочным вариксам способствует надёжной профилактике рецидива варикозной геморрагии. Миниинвазивная эндоваскулярная комбинация шунтирования с эмболизацией является операцией, хорошо переносимой пациентом, отягощенным тяжелой коморбидной патологией. Более того, проведение операции TIPS/ТИПС создает условия для безопасного применения жизненно необходимых пациенту антикоагулянтов и дезагрегантов, назначение которых без шунтирующего пособия может стать фактором риска фатального варикозного кровотечения портального генеза или его рецидива.

Авторы заявляют об отсутствии конфликта интересов (The authors declare no conflict of interest).

ЛИТЕРАТУРА/REFERENCES

1. Тарловская Е.И. Коморбидность и полиморбидность — современная трактовка и насущные задачи, стоящие перед терапевтическим сообществом // Кардиология. — 2018. — Т.58. — №9. — С.29-38. [Tarlovskaya EI. Comorbidity and polymorbidity — a modern interpretation and urgent tasks facing the therapeutic community. Kardiologiia. 2018; 58(S9): 29-38. (In Russ.)] doi: 10.18087/cardio.2562.
2. Драпкина О.М., Шутов А.М., Ефремова Е.В. Коморбидность, мультиморбидность, двойной диагноз — синонимы или разные понятия? // Кардиоваскулярная терапия и профилактика. — 2019. — Т.18. — №2. — С.65-69. [Drapkina OM, Shutov AM, Efremova EV. Comorbidity, multimorbidity, dual diagnosis — synonyms or different terms? Cardiovascular Therapy and Prevention. 2019; 18(2): 65-69. (In Russ.)] doi: 10.15829/1728-8800-2019-2-65-69.
3. Skou ST, Mair FS, Fortin M, et al. Multimorbidity. Nat Rev Dis Primers. 2022; 8(1): 48. doi: 10.1038/s41572-022-00376-4.
4. Зыков М.В., Дьяченко Н.В., Велиева Р.М., и др. Возможности совместного использования шкалы GRACE и различных индексов коморбидности для повышения эффективности оценки риска госпитальной летальности у больных с острым коронарным синдромом // Терапевтический архив. — 2022. — Т.94. — №7. — С.816-821. [Zykov MV, Dyachenko NV, Velieva RM, et al. Combined use of the GRACE ACS risk score and comorbidity indices to increase the effectiveness of hospital mortality risk assessment in patients with acute coronary syndrome. Terapevticheskii Arkhiv. 2022; 94(7): 816-821. (In Russ.)] doi: 10.26442/00403660.2022.07.201742.
5. Balun A, Akgümüs A. Charlson comorbidity index and 1-year poor outcomes in elderly patients undergoing successful percutaneous coronary intervention: A retrospective study. Medicine (Baltimore). 2023; 102(19): e33792. doi: 10.1097/MD.0000000000033792.
6. Wu VCC, Chen SW, Chou AH, et al. Nationwide cohort study of acute myocardial infarction in patients with liver cirrhosis. Medicine (Baltimore). 2020; 99(12): e19575. doi: 10.1097/MD.0000000000019575.
7. Zghebi SS, Rutter MK, Sun LY, et al. Comorbidity clusters and in-hospital outcomes in patients admitted with acute myocardial infarction in the USA: A national population-based study. PLos One. 2023: 18(10): e293314. doi: 10.1371/journal.pone.0293314.
8. Lin SY, Lin CL, Lin CC, et al. Risk of acute coronary syndrome and peripheral arterial disease in chronic liver disease and cirrhosis: a nationwide population-based study. Atherosclerosis. 2018; 270: 154-159. doi: 10.1016/j.atherosclerosis.2018.01.047.
9. Shafqat S, Lohana AK, Bansari RK, Parkash O. Survival outcomes of patients with concomitant acute variceal bleeding and acute coronary syndrome, and the role of antiplatelet agents: an institutional experience from a lower middle-income Country. BMC Gastroenterology. 2022; 22: 543. doi: 10.1186/s12876-022-02611-4.
10. Liu B, Li Q, Wang H, et al. Myocardial injury is a risk factor for 6-week mortality in liver cirrhosis associated esophagogastric variceal bleeding. Sci Rep. 2023; 13: 6237. doi: 10.1038/s41598-023-33325-6.
11. Thöm R, Christensen E, Wixner J, et al. Survival after first diagnosis of oesophageal or gastric varices in a single centre in northern Sweden: a retrospective study. Clin Exp Hepatol. 2022; 8(2): 103-110. doi: 10.5114/ceh.2022.114897.
12. Pallio S, Melita G, Shahini E, et al. Diagnosis and Management of Esophagogastric Varices. Diagnostics (Basel). 2023; 13(6): 1031. doi: 10.3390/diagnostics13061031.
13. Коробка В.Л., Пасечников В.Д., Пак Е.С. и др. Выбывание из листа ожидания кандидатов на трансплантацию печени (делистинг) вследствие рекомпенсации хронических заболеваний печени — характеристика пациентов и предикторы делистинга в проспективном исследовании // Вестник трансплантологии и искусственных органов. — 2019. — Т.21. — №4. — С.26-35. [Korobka VL, Pasechnikov VD, Pak ES, et al. Liver transplant candidates delisting due to recompensation of chronic liver diseases — candidates characteristics with delisting predictors: a prospective study. Vestnik transplantologii i iskusstvennykh organov. 2019; 21(4): 26-35. (In Russ.)] doi: 10.15825/1995-1191-2019-4-26-35.
14. Хоронько Ю.В., Козыревский М.А., Дмитриев А.В., и др. Трансъюгулярное портосистемное шунтирование в схеме лечения пациентов с рефрактерным асцитом цирротического генеза // Российский журнал гастроэнтерологии, гепатологии, колопроктологии. — 2021. — Т.31. — №1. — С.39-46. [Khoronko YuV, Kozyrevskiy MA, Dmitriev AV, et al. Transjugular Portosystemic Shunting in Refractory Cirrhotic Ascites. Russian Journal of Gastroenterology, Hepatology, Coloproctology. 2021; 31(1): 39-46. (In Russ.)] doi: 10.22416/1382-4376-2021-31-1-39-46.
15. de Franchis R, Bosch J, Garcia-Tsao G, et al. Baveno VII — Renewing consensus in portal hypertension. J Hepatol. 2022; 76(4): 959-974. doi: 10.1016/j.jhep.2021.12.022.
16. Sun L, Long L, Wang Q, Xiang H., Members of the Expert Consensus Steering Commettee. Expert consensus on emergency procedures for portal hypertension bleeding (2022). J Interv Med. 2023; 6(1): 1-9. doi: 10.1018/j.jimed.2022.10.006.
17. Jaber F, Beran A, Alsakameh S, et al. Transjugular Intrahepatic Portosystemic Shunt With or Without Gastroesophageal Variceal Embolization for the Prevention of Variceal Rebleeding: A Systematic Review and Meta-Analysis. Gastroenterol Res. 2023; 16(2): 68-78. doi: 10.14740/gr1618.
18. Mikhiya G, Han X, Jiao D, et al. Outcomes of Transjugular Intrahepatic Portosystemic Shunt and Gastric Coronary Vein Embolization for Variceal Bleeding in Cirrhotic Portal Hypertension. Clin Med Res. 2023; 21(3): 144-154. doi: 10.3121/cmr.2023.1796.
19. Lisman T. Bleeding and Thrombosis in Patients With Cirrhosis: What's New? Hemasphere. 2023; 7(6): e886. doi: 10.1097/HS9.0000000000000886.
20. Lv Y, Liu N, Li Y, et al. Coagulation Dysfunction in Patients with Liver Cirrhosis and Splenomegaly and Its Countermeasures: A Retrospective Study of 1522 Patients. Dis Markers. 2023; 2023: 5560560. doi: 10.1155/2023/5560560.
21. Luo SH, Zhou MM, Cai MJ, et al. Reduction of portosystemic gradient during transjugular intrahepatic portosystemic shunt achieves good outcome and reduces complications. World J Gastroenterol. 2023; 29(15): 2336-2348. doi: 10.3748/wjg.v29.i15.2336.

УСПЕШНОЕ ЛЕЧЕНИЕ ЧАСТОЙ ЛЕВОЖЕЛУДОЧКОВОЙ ЭКСТРАСИСТОЛИИ ДВУХ МОРФОЛОГИЙ У ПАЦИЕНТА С ДЛИТЕЛЬНЫМ ИШЕМИЧЕСКИМ АНАМНЕЗОМ

Иплевич Ю.А., Королев С.В.*
ФГБУ «Федеральный научно-клинический центр специализированных видов медицинской помощи и медицинских технологий ФМБА», Москва

DOI: 10.25881/20728255_2024_19_1_160

Резюме. На сегодняшний день желудочковая экстрасистолия является одной из самых распространённых видов аритмии и встречается у 5% здоровых лиц молодого возраста и до 50% при холтеровском мониторировании у той же группы лиц. Лечение желудочковой экстрасистолии представляется сложной и многокомпонентной задачей, включающей в себя длительный подбор антиаритмической терапии, или требующей многоэтапной РЧА, что увеличивает вероятность осложнений у пациента, а также, в ряде случаев, не приводит к достаточной эффективности в долгосрочной перспективе, приводя к ухудшению состояния пациента. При этом доказано, что у пациентов с тяжелой сопутствующей патологией, такой как ишемическая болезнь сердца, перенесенные инфаркты миокарда, ХСН при наличии частой ЖЭС ухудшается прогноз жизни пациента, а также может привести к развитию жизнеугрожающих аритмий, в частности, фибрилляции желудочков. Поэтому представляется наблюдение проведения РЧА у пациента с частой полиморфной ЖЭС и снижением фракциии выброса ЛЖ в связи с длительным коронарным анамнезом.

Цель: демонстрация клинического наблюдения успешного лечения полиморфной левожелудочковой экстрасистолии у ишемического больного с помощью одномоментного радиочастотного воздействия на доминирующий очаг аритмии.

Методы. Пациенту выполнялось радиочастотное воздействие с помощью навигационной системы CARTO 3 (Biosense Webster Inc). Воздействия выполнялись с параметрами мощности воздействия 50 Вт, отсечкой воздействия являлось стабильное время абляции 60 с, орошение радиочастотного катетера производилось изотоническим раствором NaCl со скоростью подачи раствора при нанесении воздействия 30 мл/мин.

Результаты. На момент поступления у пациента регистрировалось 12 тыс. полиморфных желудочковых экстрасистол преимущественно 2 морфологий. После выполнения оперативного вмешательства на следующий день выписки у пациента отсутствует желудочковая экстрасистолия по данным ЭКГ и холтеровского мониторирования.

Заключение. Продемонстрирована эффективность выполнения одномоментной абляции желудочковой экстрасистолии двух морфологий при воздействии на доминирующий источник у больного ишемией миокарда. При наличии стойкого отсутствия экстрасистолии в дальнейшем это позволит облегчить подбор антиаритмической терапии и улучшить долгосрочный прогноз жизни пациента.

Ключевые слова: желудочковая экстрасистолия, радиочастотная абляция, катетерное лечение, ишемическая болезнь сердца.

SUCCESSFUL TREATMENT OF FREQUENT LEFT VENTRICULAR EXTRASYSTOLE OF TWO MORPHOLOGIES IN A PATIENT WITH A LONG ISCHEMIC HISTORY

Iplevich Yu.A., Korolev S.V.*
Federal Scientific and Clinical Center for Specialized Medical Care and Medical Technologies of the Federal Medical and Biological Agency, Moscow

Abstract. To date, ventricular extrasystole is one of the most common types of arrhythmias and occurs in 5% of healthy individuals of young age and up to 50% in Holter monitoring in the same group of individuals. The treatment of ventricular extrasystole is a complex and multicomponent task, including long-term selection of antiarrhythmic therapy, or requiring multistage RFA, which increases the probability of complications in the patient, as well as, in some cases, does not lead to sufficient effectiveness in the long term, leading to deterioration of the patient's condition. It is proved that in patients with severe concomitant pathology, such as ischemic heart disease, myocardial infarctions, CHF, in the presence of frequent LES, the patient's life prognosis worsens, and may also lead to the development of life-threatening arrhythmias, in particular, ventricular fibrillation. Therefore, we present a case of RFA in a patient with frequent polymorphic VES and reduced LV ejection fraction due to a long coronary history.

Aim. To demonstrate a clinical case of successful treatment of polymorphic left ventricular extrasystole in an ischemic patient using one-stage radiofrequency treatment of the dominant arrhythmia focus.

Methods. The patient underwent radiofrequency exposure using the CARTO 3 navigation system (Biosense Webster Inc, USA). Bipolar substrate mapping of the left ventricle with standard settings (normal tissue >1.5 mV and scar tissue <0.5 mV) was performed, which was supplemented with parallel activation mapping of two extrasystolic morphologies and stimulation mapping of extrasystoles. RFA was performed using a ThermoCool SmartTouch© catheter. Exposures were performed with exposure power parameters of 50 W, the exposure cutoff was a stable ablation time of 60 sec, and the RF catheter was irrigated with isotonic NaCl solution at a solution delivery rate of 30 ml/min during exposure application.

Results. At the moment of admission the patient had 12 thousand polymorphic ventricular extrasystoles predominantly of 2 morphologies. After surgical intervention on the next day of discharge the patient had no ventricular extrasystoles according to ECG and Holter monitoring data.

Conclusion. According to the results of the clinical case the efficacy of performing a one-stage ablation of ventricular extrasystole of two morphologies when acting on the dominant source in an ischemic patient was demonstrated. In the presence of persistent absence of extrasystole in the future, this will facilitate the selection of antiarrhythmic therapy and improve the long-term prognosis of the patient's life.

Keywords: ventricular extrasystole, radiofrequency ablation, catheter treatment, ischemic heart disease.

Введение

Значительная часть населения имеет желудочковые экстрасистолы (ЖЭС) [1]. Однако хотя побочные эффекты ЖЭС обычно ограничиваются симптомами и ухудшением качества жизни, она может провоцировать и другие заболевания, такие как сердечная недостаточность, желудочковая тахикардия или фибрилляция желудочков [2], аритмогенная кардиомиопатия, особенно когда диагностируется ИБС. У бессимптомных пациентов частая ЖЭС, выявляемая во время нагрузочных тестов, увеличивает риск сердечно-сосудистой смерти в 2,5 раза [3]. При этом политопная экстрасистолия имеет худший прогноз, чем монотопная. По данным исследования GISSI (Gruppo Italiano per lo Studio della Sopravvivenza dell'Infarto Miocardito) [4] ЖЭС наблюдались у 64% пациентов после перенесенного инфаркта миокарда, при этом 20% имели более 10 ЖЭС в час. Фремингемское исследование продемонстрировало большую распространенность ЖЭС среди мужчин по сравнению с женщинами, особенно при наличии сопутствующей ИБС в анамнезе. Известно, что распространенность заболевания увеличивается с возрастом. Ряд статей повествует о значительном улучшении функции левого желудочка после подавления ЖЭС амиодароном [5], либо элиминацией очага катетерным воздействием [6]. Ряд исследований показывает, что агрессивное устранение ЖЭС антиаритмическими препаратами увеличивает риск смертности у пациентов без какого-либо положительного клинического результата, что делает радиочастотное

* e-mail: sergejkorolev@yandex.ru

воздействие преимущественным методом терапии.

При этом у пациентов с длительным ишемическим анамнезом именно элиминация даже бессимптомной экстрасистолии может снизить риск ВСС, данный клинический случай задается целью показать, что при полиморфной ЖЭС избавление от доминантного очага может избавить миокард от триггерной активности и преждевременной активации дополнительных очагов в виде вторичных источников аритмии.

Материалы и методы

Было выполнено РЧА левожелудочковой экстрасистолии у пациента К. 69 лет. Коронарный анамнез с 2010 г., ретроспективно диагностирован инфаркт миокарда, по коронарографии выявлено многососудистое поражение коронарного русла, проведена операция шунтирования коронарных артерий. В последующем выявлена фибрилляция предсердий (пароксизмы гемодинамически не значимые). В 2020 г. проведена коронарография и шунтография, отмечается многососудистое атеросклеротическое поражение коронарных артерий. Состояние после АКШ (2010 г.). Функционирующие шунты.

12.01.2021 перенес повторный ИМ без подъема ST. КАГ, МР, БАП, реканализация АВ шунта к ДВ от 12.01.2021 г. По данным выписки впервые выявлено снижение ФВ до 40%. ХМЭКГ: желудочковая парасистолия частая 36061 шт. 2 морфологий.

Летом 2022 г.: ЭХОКГ Концентрическая гипертрофия миокарда левого желудочка. Расширение всех камер сердца: КДО ЛЖ = 182 мл. На фоне диффузного гипокинеза стенок ЛЖ более выражен акинез и фиброз базального и среднего сегментов задней стенки ЛЖ. ФВ ЛЖ 40%.

ХМ (без антиаритмической, пульсурежающей и антиангинальной терапии: Желудочковая экстрасистолия: выявлено 46844 желудочковых экстрасистол. По коронарографии без отрицательной динамики. Пациенту назначен кордарон, по результатам контрольного ХМ от января 2023: 12 тысяч ЖЭС, патологических пауз нет. У пациента развивается сердечная недостаточность, в связи с чем назначена терапия: эликвис 5 мг 2 р/д, роксера плюс 20/10, бисопролол (конкор) 1,25 мг утром, юперио 100 мг 2 раза в день эспиро 12,5 мг, форсига 10 мг утром. ЭХОКГ от мая 2023: дилатация всех камер, увеличение ФВ ЛЖ до 44%.

ЭКГ от мая 2023 г.: Синусовый ритм с ЧСС 59 уд. в мин. ЭОС вправо. Депрессия с. ST в отв. II, III, avF (без динамики по сравнению с предыдущей ЭКГ), желудочковая парасистолия. Морфология экстрасистол представлена на рисунке 1. С учётом отсутствия клинических улучшений на проводимой терапии принято решение об оперативном вмешательстве.

Пациенту было выполнено оперативное вмешательство в мае 2023 г. Выполнено активационное картирование двух разных морфологий экстрасистолии абляционным электродом при помощи навигационной системы CARTO 3 методом параллельного картирования катетером SmartTouch. Морфология доминирующей и сопутствующей экстрасистол представлена на рисунке 2. Построена активационная, амплитудная и стимуляционная модель левого желудочка. При этом при картировании ЖЭС первой морфологии наилучшее опережение в области МЖП приточного тракта левого желудочка. Зона наилучшего картирования морфологии доминирующей ЖЭС представлена на рисунке 3. При картировании второй морфологии самая ранняя точка активации в области боковой стенки приточного тракта ЛЖ. Зона наилучшего картирования морфологии сопутствующей ЖЭС представлена на рисунке 4. В области септальной стенки ЛЖ (опережение экстрасистолии на 30 мс), при стимуляционном картировании совпадение морфологии стимуляции с доминирующей экстрасистолией на 97%. Параметры электрофизиологического катетера в зоне наилучшего картирования морфологии доминирующей экстрасистолии представлены на рисунке 5.

РЧА: В данной зоне выполнено 3 РЧ-аппликации по 60 с с энергией 50 Вт и температурой 45 °С, ирригация 30 мл/мин. Отмечается элиминация экстрасистол обеих морфологий. ЭКГ через 20 мин. после воздействия представлена на рисунке 6.

Результаты

Дальнейшее наблюдение в раннем послеоперационном периоде выявило отсутствие экстрасистолии обеих морфологий. Результат воздействия через сутки после операции представлен на рисунке 7. ХМ ЭКГ от августа 2023 г. отсутствие клинической экстрасистолии.

Обсуждение

На данный момент именно РЧА считается наиболее эффективным способом лечения желудочковой экстрасистолии [8]. При этом эффективность операции определяется анатомическим расположением субстрата аритмии и возможности

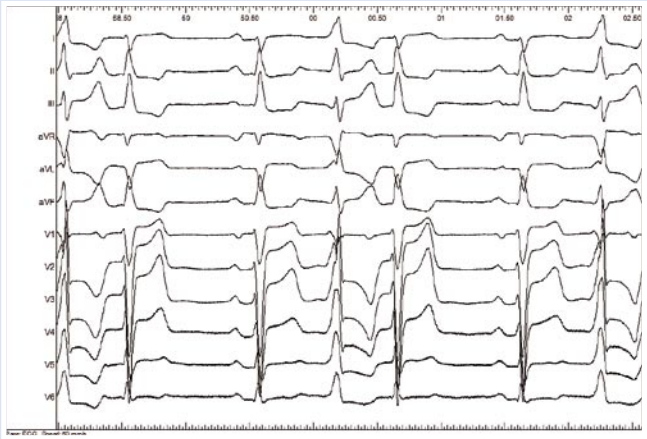

Рис. 1. Морфология экстрасистол пациента К. 69 лет.

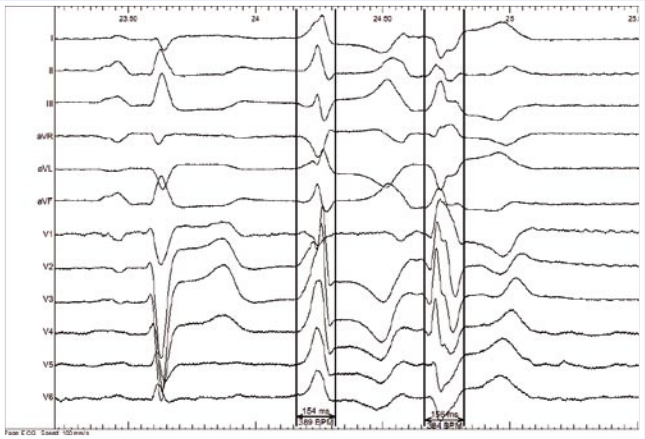

Рис. 2. Доминирующая и сопутствующая морфологии левожелудочковой экстрасистолии.

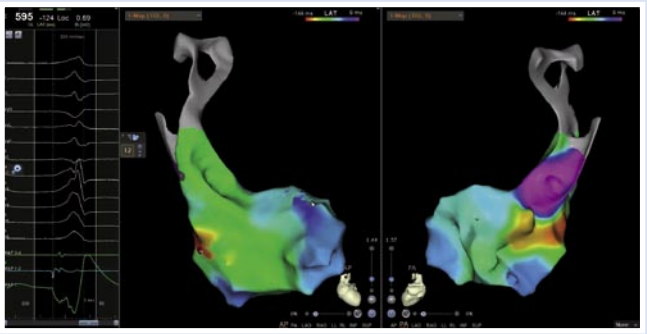

Рис. 3. Зона наилучшего картирования морфологии доминирующей ЖЭС.

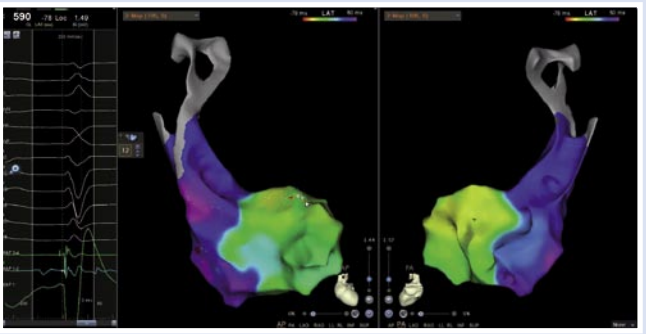

Рис. 4. Зона наилучшего картирования морфологии сопутствующей ЖЭС.

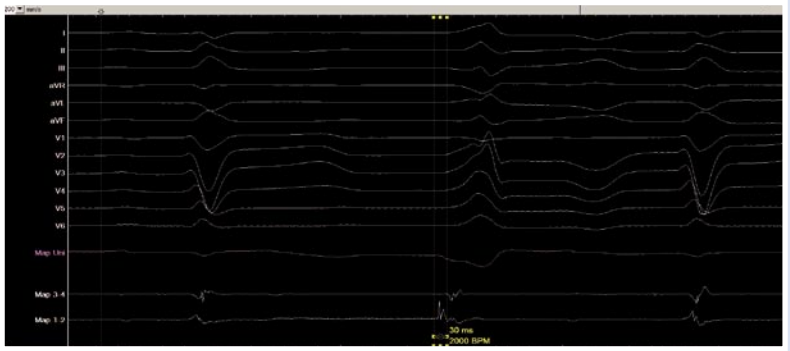

Рис. 5. Наилучшее опережение от доминантной ЖЭС на электрофизиологической стойке.

Рис. 6. ЭКГ через 20 минут после воздействия.

редукции очага экстрасистолии радиочастотной энергией. Пациентам с тяжелой сопутствующей кардиальной патологией зачастую даже при приеме полной антиаритмической, а также антиангинальной и терапии сердечной недостаточности невозможно достичь полного устранения ЖЭС.

Эффективность катетерного лечения при полиморфной ЖЭС увеличивают современные навигационные системы картирования, что позволяет выполнить одномоментную РЧА редукцию субстратов аритмии при одном оперативном вмешательстве, что уменьшает риски интра и послеоперационных осложнений вследствие отсутствия необходимости дальнейших вмешательств.

Отсутствие экстрасистолии, даже бессимптомной, в конечном итоге снижает вероятность возникновения жизнеугрожающих нарушений ритма, приводящих к внезапной сердечной смерти, а также позволяет обратить развитие аритмогенной кардиомиопатии, приводя к стабилизации состояния пациента и возможного его дальнейшего улучшения с учетом терапии сопутствующей патологии.

Именно все вышеназванные обстоятельства улучшают в конечном итоге прогноз и продолжительность жизни пациента.

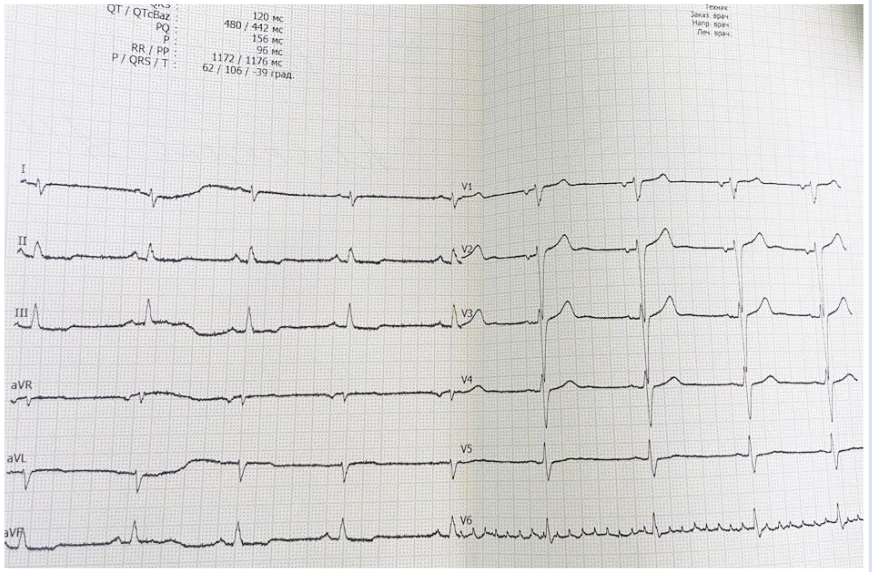

Рис. 7. Контроль ЭКГ и ХМ на следующий день.

Заключение

Продемонстрирована эффективность выполнения одномоментной абляции ЖЭС двух морфологий при воздействии на доминирующий источник у ишемического больного. При наличии стойкого отсутствия экстрасистолии в дальнейшем это позволит облегчить подбор антиаритмической терапии и улучшить долгосрочный прогноз жизни пациента.

Авторы заявляют об отсутствии конфликта интересов (The authors declare no conflict of interest).

ЛИТЕРАТУРА/REFERENCES

1. Ng GA. Treating patients with ventricular ectopic beats. Heart. 2006; 92: 1707-1712. doi: 10.1136/hrt.2005.067843.
2. Kim YG, Choi YY. Premature ventricular contraction increases the risk of heart failure and ventricular tachyarrhythmia. Published online 2021 Jun 16. doi: 10.1038/s41598-021-92088-0.
3. Jouven X, Zureik M, Desnos M, Courbon D, Ducimetière P. Long-term outcome in asymptomatic men with exercise-induced premature ventricular depolarizations. N Engl J Med. 2000; 343(12): 826-33. doi: 10.1056/NEJM200009213431201.
4. Stone NJ, The Gruppo Italiano per lo Studio della Sopravvivenza nell'Infarto Miocardio (GISSI)-Prevenzione Trial on fish oil and vitamin E supplementation in myocardial infarction survivors. Curr Cardiol Rep. 2000; 2(5): 445-51. doi: 10.1007/s11886-000-0059-5.
5. Duffee DF, Shen WK, Smith HC. Suppression of frequent premature ventricular contractions and improvement of left ventricular function in patients with presumed idiopathic dilated cardiomyopathy. Mayo Clin Proc. 1998; 73: 430-433. doi: 10.1016/S0025-6196(11)63724-5.
6. Yarlagadda RK, et al. Reversal of cardiomyopathy in patients with repetitive monomorphic ventricular ectopy originating from the right ventricular outflow tract. Circulation. 2005; 112: 1092-1097. doi: 10.1161/CIRCULATIONAHA.105.546432.
7. Cantillon DJ. Evaluation and management of premature ventricular complexes, Cleve Clin J Med. 2013; 80(6): 377-87. doi: 10.3949/ccjm.80a.12168.
8. Cronin E, Bogun F, Maury P, et al. 2019 HRS/EHRA/APHRS/LAHRS expert consensus statement on catheter ablation of ventricular arrhythmias. EP Europace. 2019; 21(8): 1143-1144. doi:10.1093/europace/euz132.

ОСТРЫЙ КОРОНАРНЫЙ СИНДРОМ ПОД МАСКОЙ МИОКАРДИТА

DOI: 10.25881/20728255_2024_19_1_163

Трошина А.А.*, Вшивкова Т.А., Карташева Е.Д., Салов А.С., Марчак Д.И.
ФГБУ «Национальный медико-хирургический Центр им. Н.И. Пирогова», Москва

Резюме. Представлены клинические наблюдения течения острого миокардита, замаскированные под острый коронарный синдром; подходы к дифференциальной диагностике и тактике лечения с использованием современных алгоритмов.

Ключевые слова: миокардит, острый коронарный синдром, клинический случай.

ACUTE CORONARY SYNDROME — MYOCARDITIS MASK

Troshina A.A.*, Vshivkova T.A., Kartasheva E.D., Salov A.S., Marchak D.I.
Pirogov National Medical and Surgical Center, Moscow

Abstract. The article presents clinical cases of acute myocarditis disguised as acute coronary syndrome; approaches to differential diagnosis and treatment tactics, using modern management algorithms.

Keywords: Myocarditis, acute coronary syndrome, case report.

Миокардиты остаются одной из самых «загадочных» нозологий в кардиологии ввиду большего количества клинических масок, с которыми госпитализируются пациенты. Частота встречаемости миокардитов составляет 20–30% всех некоронарогенных заболеваний сердца. Таким образом, около 22 случая на 100 тыс. населения в год. Частота острого миокардита составляет примерно $1{,}5\times10^6$ случаев в год. Чаще развивается у мужчин молодого возраста, у женщин заболевание протекает в более тяжелой форме. В эру пандемии вирусных инфекций, в том числе COVID-19, увеличилось количество случаев заболеваемости острым миокардитом после перенесенной инфекции. Согласно данным национальной библиотеки Pubmed в период с 2020 по 2023 гг. опубликовано более 2000 статей по этой теме, хотя всего, за последние 20 лет, описано около 10 тыс. наблюдений.

Диагноз «Миокардит» подразумевает под собой поражение миокарда воспалительной, инфекционной, токсической, аллергической, аутоиммунной или неясной этиологии, с широким спектром клинических симптомов: от бессимптомного течения до тяжелой сердечной недостаточности. Значимые различия клинической картины данной патологии делают вопросы диагностики, классификации и лечения миокардита крайне сложными.

В клинической практике все миокардиты принято систематизировать по этиологии (предполагаемый повреждающий фактор) и патогенезу (характер повреждения миокарда). В клинико-морфологической классификации E.B. Lieberman (1991) различают следующие формы миокардита: молниеносная (фульминантная), подострая, хронически активная и хронически персистирующая. В последующем дополнительно были описаны две клинические формы, верификация которых, способна повлиять на течение и определение дальнейшей тактики ведения: гигантоклеточный и эозинофильный миокардиты. Однако, учитывая невозможность повсеместного выполнения эндомиокардиальной биопсии, как «золотого стандарта» диагностики миокардита, и дальнейшего исследования гистологического материала, в реальной клинической практике данная классификация учитывается редко.

В связи с этим в настоящее время продолжают разрабатываться клинические классификации, основанные на этиопатогенетическом принципе, которые могут беспрепятственно учитываться наравне с вышеописанными формами

* e-mail: troshinaaa@pirogov-center.ru

миокардитов. Так, в 2016 г. была предложена простая и удобная характеристика миокардитов, основанная на оценке исходного состояния пациентов, — классификация клиники Мэйо (Mayo clinic classification). Она позволяет определиться с прогнозом и выбором тактики лечения. На основе трех ведущих симптомов: боли в грудной клетке, аритмии, проявления сердечной недостаточности различают пациентов высокого риска, умеренного и низкого риска.

Точная распространенность миокардита в настоящее время неизвестна ввиду значительной вариабельности клинических проявлений, а также большого количества стертых форм, которые могут быть малозаметны на ранних этапах диагностики.

Данные наблюдательных и эпидемиологических исследований позволили установить, что в дебюте болезни пациенты испытывают:

- чувство нехватки воздуха в 68,6%;
- боли в области сердца в 34,1%;
- сердцебиение в 32,8%;
- лихорадку в 29,8%;
- нарушения ритма в 16,4%;
- кровохарканье в 11,9%;
- кашель в 8,9%;
- приступы удушья в 5,97%;
- головокружение в 2,9%;
- синкопальные состояния в 1,5%.

На сегодняшний день выделяют несколько клинических масок течения острого миокардита.

1. Псевдокоронарный (клиническая картина типична для ОКС).
   Трудность в выстраивании маршрутизации такого пациента состоит в том, при абсолютно типичной картине болевого синдрома, электрокардиографическая очень не специфична. В ситуациях со стойким подъемом сегмента ST, пациенту стандартно выполняется коронароангиография, по результатам которой принимается диагностическое решение. При отсутствии коронарной патологии резко возрастает вероятность наличия миокардита, перикардита или с учетом продолжительности, выраженности и локализации болевого синдрома — расслаивающей аневризмы аорты.
2. Маска декомпенсации сердечной недостаточности.
3. Аритмогенный дебют миокардита.
4. Ревматический миокардит.

Мужчина, 19 лет, поступил в НМХЦ имени Н.И. Пирогова в апреле 2023 г. с направительным диагнозом «Острый коронарный синдром-? Острый миокардит-?».

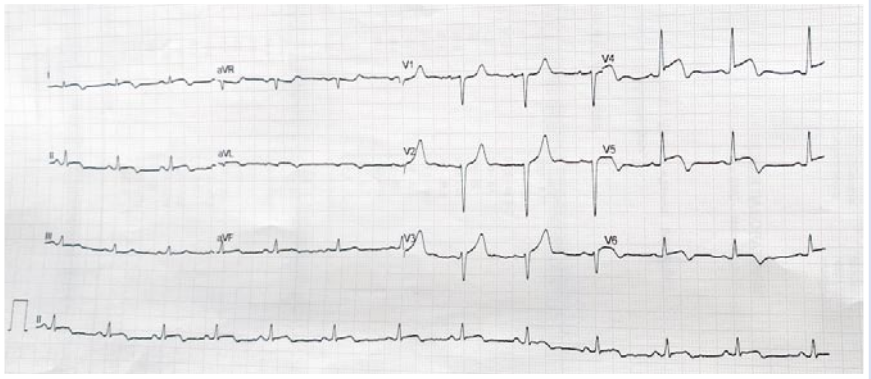

Рис. 1. ЭКГ при поступлении.

Из анамнеза известно: за неделю до госпитализации у пациента отмечались явления ОРЗ (двукратное повышение температуры тела максимально до 39,5 °С, боли в горле). Обратился в поликлинику по месту жительства, где был установлен диагноз «острый фарингит» и назначено лечение: Амоксиклав 500 мг 3 раза в сутки в течение 7 дней. Пациент дважды отмечал боли в левой половине грудной клетки, ноющего характера, без иррадиации, преимущественно в ночное время, длительностью около 2-х часов, которые не менялись в зависимости от положения тела, а также не были провоцированы физической нагрузкой.

При контрольном осмотре терапевта в связи с вышеперечисленными жалобами зарегистрирована ЭКГ (Рис. 1): Синусовый ритм, ЧСС 75 в мин. ЭОС вертикально расположена. PQ 0,13 с; QRS 0,07 с; QT 0,39 с; QTc 0,43 с; Сегмент ST: Элевация в I до 1 мм, V4, V5 — 2 мм, V6 до 1 мм. Отрицательные T в I, AVL, V5-V6. При сравнении с ЭКГ от 02.10.2022 — Элевация сегмента ST в I до 1 мм, V4, V5 — 2 мм, V6 до 1 мм. Отрицательные T в I, AVL, V5-V6. Пациент был госпитализирован по каналу СМП.

При поступлении: состояние удовлетворительное, гемодинамика стабильна. На момент осмотра жалоб не предъявлял, «ангинозные» боли не беспокоили. Температура тела при поступлении 36,6 °С. Телосложение правильное, конституция нормостеническая. Кожный покров нормального цвета и влажности, цианоза нет. Отеков нет. Аускультативно дыхание везикулярное проводится во все отделы, хрипов нет. ЧДД в покое 17 в мин. Тоны сердца ясные, ритмичные, акцентуаций, шумов нет. ЧСС 71 в мин., ритм синусовый. Пульс на лучевых артериях ритмичный 71 в мин. АД 125/75 мм рт. ст. Пульсация артерий стоп сохранена. Со стороны других органов и систем — без особенностей.

ЭХО-КГ: Камеры сердца не расширены. Лоцируется умеренное концентрическое утолщение миокарда левого желудочка. Фракция выброса 68% — нарушений глобальной и локальной сократимости ЛЖ не выявлено. Диастолическая функция его не нарушена. Пролабирование передней створки МК с регургитацией 1 степени. Дополнительные мышечные трабекулы в области верхушки. Признаков легочной гипертензии не выявлено. Жидкости в полости перикарда не выявлено.

Лабораторные данные:

Тропонин I — 58800,2 пг/мл (референсные значения 0 — 34,2 пг/мл), в динамике снижение до 2,8 нг/мл (при норме до 0,023 нг/мл).

КФК-МВ — 166,3 нг/мл. (референсные значения 0 — 5,2 нг/мл), С-РБ — 18 мг/л (референсные значение 0–5 мг/л), а также повышение АСТ до 3 норм.

Общий анализ крови: лейкоцитоз (10,2 тыс./мкл) со сдвигом лейкоцитарной формулы в сторону нейтрофилов (76,6%).

Учитывая клиническую картину рецидивирующего болевого синдрома, данные лабораторного исследования, а также картину стойкой элевации сегмента ST на ЭКГ, было принято решение о проведении диагностической коронароангиографии по жизненным показаниям (Рис. 2; 3).

Ствол ЛКА: без гемодинамически значимых изменений. ПНА: без гемодинамически значимых изменений. ОА: без гемодинамически значимых изменений. ПКА: без гемодинамически значимых

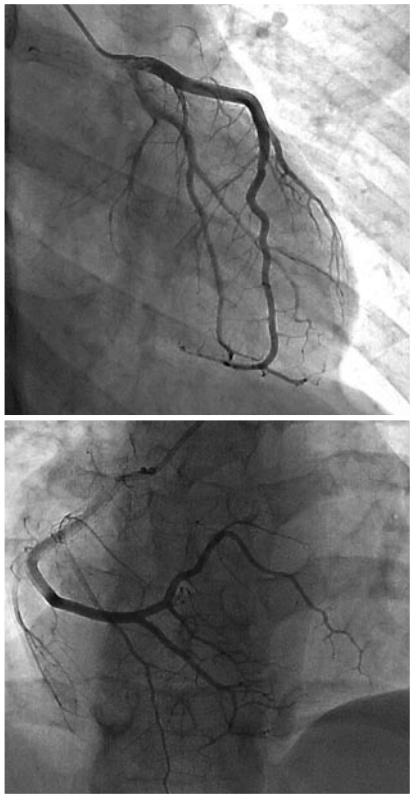

Рис. 2, 3. Коронароангиография.

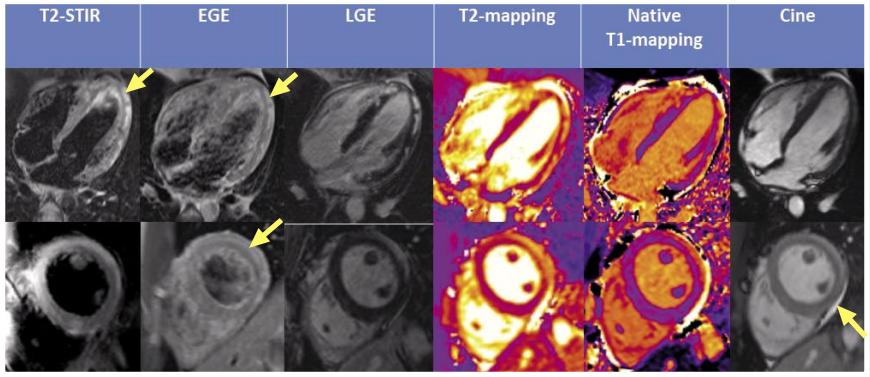

Рис. 4. МРТ сердца с гадолинием.

изменений. Правый тип коронарного кровоснабжения. Поражения вазоспастического характера и иных аномалий коронарного русла не выявлено.

Таким образом, учитывая критерии Американской ассоциации кардиологов, у пациента имеется 2 больших критерия диагноза миокардита и 1 малый: наличие предшествующей инфекции, лабораторно выявление лейкоцитоза с нейтрофильным сдвигом, повышение уровня С-РБ, повышение уровня тропонина I и КФК-МВ.

За время наблюдения в ПРИТ состояние пациента оставалось стабильным, ангинозные боли не проявлялись, симптомы сердечной недостаточности не нарастали. Переведен в профильное отделение для лечения и наблюдения.

С целью не инвазивной верификации диагноза, уточнения объема поражения миокарда, пациенту выполнена МРТ сердца с гадолиний содержащим контрастным веществом (Рис. 4).

Зоны отека (→) в передней, боковой, нижней стенке ЛЖ и МЖП (T2-STIR), с выраженным ранним (EGE) и отсроченным субэпикардиальным и интрамуральным накоплением КВ (LGE) в вышеописанных зонах. Повышение значения нативного T1 (до 1430 м) и T2 (до 85 м) при картировании миокарда. Небольшой выпот (→) в полости перикарда (Cine).

Описание исследования: На полученных изображениях миокард неоднородного МР-сигнала на T2-, T2-TIRM ВИ за счет интра- и субэпикардиальных сливных очагов отека в области боковой, передней, нижней стенки ЛЖ (все уровни, более выражено верхушка), МЖП, апикальных отделах ПЖ (соотношение со скелетной мышцей >4). Признаки гиперемии миокарда на T1-ВИ после контрастного усиления на уровне вышеописанных зон отека (соотношение со скелетной мышцей >2). В отсроченную фазу сканирования (10–15–20 мин.) определялись множественные сливные очаги интра- и субэпикардиального накопления КВ в области боковой, передней, нижней стенки ЛЖ, МЖП, апикальных отделах ПЖ.

Заключение: МР-картина острого миокардита: 3 Положительных критерия по Lake Louise (МРТ-критерии диагностики миокардита, предложенные международным консенсусом экспертов в 2009 году). Сократительная функция ПЖ и ЛЖ не снижена. Клапаны сердца не изменены. Тромботические массы в камерах сердца не выявлены.

Таким образом, был установлен клинический диагноз: «Острый миокардит, вирусного (?) генеза».

При полной нормализации воспалительных маркеров и отсутствии дальнейшего прогрессирования заболевания, пациент выписан на амбулаторный этап наблюдения.

Мужчина, 36 лет, госпитализирован в НМХЦ им. Н.И. Пирогова с направительным диагнозом «Острый коронарный синдром».

Со слов пациента: в ночные часы отметил эпизод давящей, сжимающей боли «в области грудины», высокой интенсивности (7 баллов по ВАШ), с иррадиацией в подлопаточное пространство и нижнюю челюсть. Купировался самостоятельно в течение часа. В связи с данными жалобами вызвал бригаду СМП.

Из анамнеза известно, что за 2 недели до госпитализации, возникло однократное повышение температуры тела до 39,0 °С, а также нарушение стула по типу диареи. За помощью не обращался, данное состояние купировано самостоятельно.

При поступлении зарегистрирована ЭКГ (Рис. 5): ритм синусовый ЧСС 87, ЭОС правильно расположена. PQ 0,15 QRS 0,09 QT 0,37, горизонтальная элевация ST до 1 мм в отведении I II aVL, V5-V6? косовосходящая элевация в отведениях V2-V4. В сравнении с ЭКГ снятой на предыдущем этапе без динамики. А также выявлено повышение уровня TnI до 1,3 нг/мл (референс <0,010 нг/мл).

Учитывая клиническую картину, динамику ЭКГ, уровень тропонина, согласно порядку оказания медицинской помощи, пациенту экстренно выполнена коронаровентрикулография (Рис. 6; 7).

ПМЖА — «миокардиальный мост» дистальной трети, стенозирующий просвет артерии в систолу на 70–80%. По другим коронарным артериям — без значимой патологии.

В ходе дополнительного обследования: ЭхоКГ — зон нарушения локальной сократимости нет. По данным холтеровского мониторирования — значимых нарушений ритма и проводимости не обнаружено.

Лабораторно выявлено:

- Повышение уровня С-РБ до 12,7 мг/л; (референсные значения 0–5 мг/л); в динамике — снижение до 2,3 мг/л.
- Ускорение СОЭ до 16 мм/час; (референсные значения 0–15 мм/час).
- Повышенное значение фибриногена до 6,08 г/л; (референсные значения

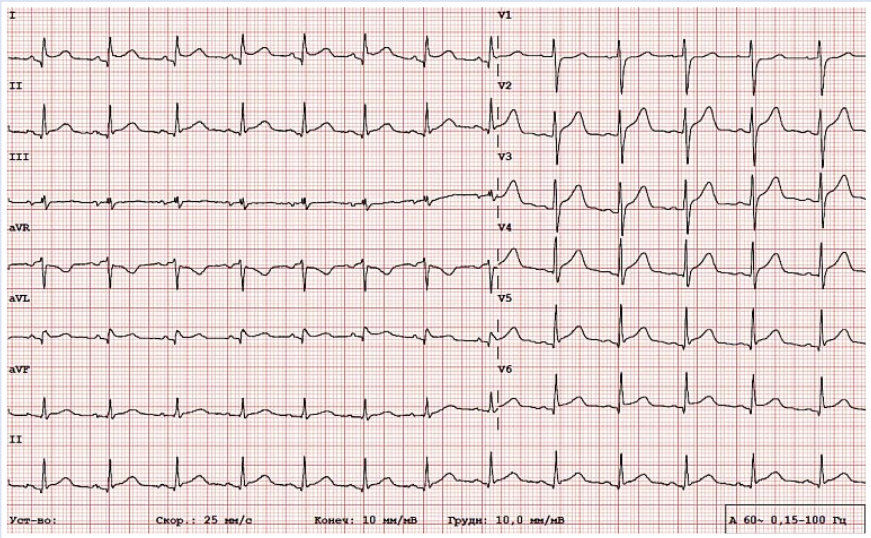

Рис. 5. ЭКГ при поступлении.

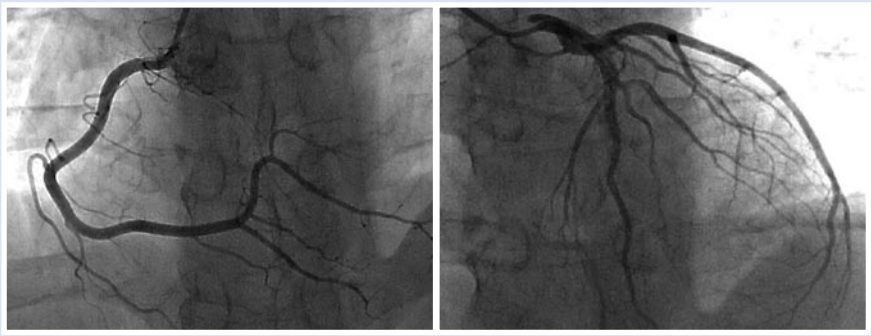

Рис. 6, 7. Коронароангиография.

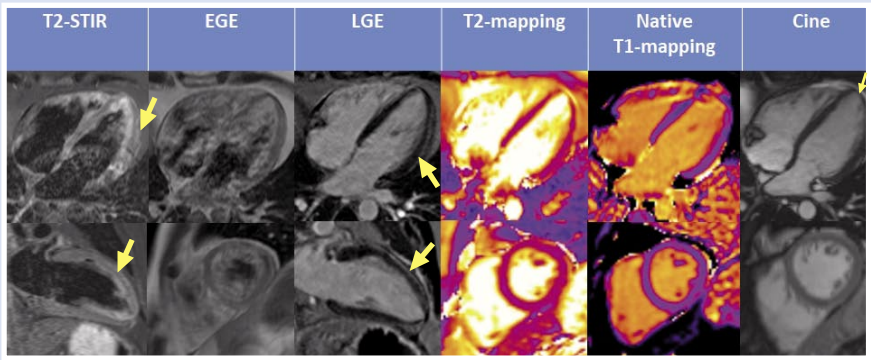

Рис. 8. МРТ сердца с гадолинием.

2–4 г/л); в динамике снижение до 4,2 г/л.

С целью уточнения характера поражения миокарда и верификации диагноза, проведена МРТ сердца с гадолинием (Рис. 8).

Зоны отека (→) в передней и боковой стенке ЛЖ (T2-STIR), с незначительным ранним (EGE) накоплением КВ, наличием отсроченного субэпикардиального накопления КВ (LGE) в вышеописанных зонах. Повышение значения нативного T1 (до 1128 мс) и T2 (до 60 мс) при картировании миокарда. Минимальный выпот (→) в полости перикарда (Cine).

Заключение

В отсроченную фазу сканирования (10–15–20 мин.) определялось протяженное субэпикардиальное и интрамуральное накопление контрастного вещества по боковой и передней стенке ЛЖ на среднем и апикальном уровне. МР-признаки острого миокардита (2 положительных критерия по Lake Louise). Сократительная функция ПЖ и ЛЖ не снижена. Клапаны сердца не изменены. Тромботические массы в камерах сердца не выявлены.

Таким образом, учитывая критерии Американского общества кардиологов, у пациента имеется 2 больших критерия диагноза миокардита и 1 малый: наличие предшествующей инфекции, лабораторно выявление повышение маркеров острой фазы воспаления и тропонина I. Установлен клинический диагноз: «Острый миокардит».

За время стационарного наблюдения, на фоне терапии состояние пациента с положительной динамикой: на контрольной ЭКГ — уменьшение элевации сегмента ST до 0,2 мм, снижение уровня TnI до 0,96 нг/мл (референсные значения <0,010 нг/мл), лабораторно снижение острофазовых показателей крови.

Обсуждения

В современной литературе вопрос соотношения частоты встречаемости миокардита, и острых/хронических проявлений собственно ИБС (коронарного атеросклероза) остаются в ряду крайне мало изученных, но актуальных в проблеме миокардита. Современный термин «Инфаркт миокарда с неизмененными коронарными артериями (Myocardial infarction with normal coronary arteries, MINCA)» достаточно прочно обосновался в англоязычной литературе, и его частота оценивается на уровне 5–25%. В дифференциальном ряду заболеваний, с которыми необходимо дифференцировать MINCA, миокардит занимает одно из первых мест. По данным клиники Шаритэ, среди 24 пациентов с инфарктоподобной клиникой (боли, подъем сегмента ST и повышение уровня тропонина), вирусный геном в миокарде был выявлен в 71% (парвовирус B19 у 12 больных) при наличии морфологических признаков миокардита лишь у 1.

Повышение уровня тропонина свидетельствует о развитии некроза миокарда, хотя МР-изменения, в отличие от истинного инфаркта, локализо-

ваны субэпикардиально. По-видимому, необходимо различать две клинические ситуации, связанные с миокардитом. В первом случае речь идет о воспалительном некрозе миокарда, клинические проявления которого полностью соответствуют диагностическим критериям инфаркта миокарда, но при этом не формируются стойкие постинфарктные изменения на ЭКГ, отличны от инфаркта данные МРТ, отсутствует рубцовое поражение по данным сцинтиграфии и стойкие гипо/акинезы при ЭхоКГ.

Авторы заявляют об отсутствии конфликта интересов (The authors declare no conflict of interest).

ЛИТЕРАТУРА/REFERENCES

1. Fung G, Luo H, Qiu Ye, Yang DB. McManus Myocarditis/Circulation Research. 2016; 2: 496-514. doi: 10.1161/CIRCRESAHA.115.306573.
2. Клинические рекомендации МЗ РФ Миокардиты. 2020 г. [Klinicheskie rekomendacii MZ RF Miokardity. 2020 g. (In Russ.)]
3. Благова О.В., Недоступ А.В. Современные маски миокардита (от клинических синдромов к диагнозу) // Российский кардиологический журнал. — 2014. — №5(109). — С.13-22. [Blagova OV, Nedostup AV. Sovremennye maski miokardita (ot klinicheskih sindromov k diagnozu). Rossijskij kardiologicheskij zhurnal. 2014; 5(109): 13-22. (In Russ.)]
4. Niccoli G, Scalone G, Crea F. Acute myocardial nfarction with angiographically normal coronary arteries: what are we missing? G Ital Cardiol (Rome). 2013; 14(12): 817–27.
5. Kühl U, Pauschinger M, Bock T, et al. Parvovirus B19 infection mimicking acute myocardial infarction. Circulation. 2003; 108(8): 945-50.

ТРУДНОСТИ И ВОЗМОЖНОСТЬ ДООПЕРАЦИОННОЙ ДИАГНОСТИКИ ОПУХОЛИ ТОЩЕЙ КИШКИ, ОСЛОЖНЕННОЙ РЕЦИДИВИРУЮЩИМ КРОВОТЕЧЕНИЕМ

Шапкин Ю.Г., Старчихина Д.В.*, Матвеева Е.Н.
ФГБОУ ВО «Саратовский ГМУ им. В.И. Разумовского», Саратов

DOI: 10.25881/20728255_2024_19_1_167

Резюме. Рецидивирующее тонкокишечное кровотечение представляет собой серьезную проблему ургентной хирургии ввиду сложной диагностики источника кровотечения и высокой летальности. В литературе описаны единичные случаи кровотечения из новообразований тонкой кишки. На сегодняшний день в клинической практике нет ни одного метода, обладающего 100% диагностической ценностью. Демонстрируется наблюдение дооперационной диагностики источника рецидивирующего кишечного кровотечения с использованием компьютерной томографии с контрастированием. Оно акцентирует трудности и возможность объективной дооперационной диагностики источника кровотечения в тощей кишке методом, не являющимся обязательным для этой цели, что позволяет улучшить результаты лечения пациентов.

Ключевые слова: желудочно-кишечное кровотечение, гастроинтестинальная стромальная опухоль.

DIFFICULTIES AND POSSIBILITY OF PREOPERATIVE DIAGNOSIS OF TUMOR OF JEONUM COMPLICATED BY RECURRENT BLEEDING WITH SEVERE BLOOD LOSS

Shapkin Yu.G., Starchihina D.V.*, Matveeva E.N.
Saratov State Medical University n.a. V.I. Rasumovsky, Saratov

Abstract. Recurrent gastrointestinal bleeding represents a serious problem in urgent surgery due to the difficult diagnostics of the source of bleeding and high mortality. The literature describes isolated cases of bleeding from neoplasms of the small intestine. Today in clinical practice there is not a single method that has 100% diagnostic value. A rare clinical case of preoperative diagnosis of the source of recurrent intestinal bleeding using contrast-enhanced computed tomography is reviewed. This clinical case highlights the difficulties and possibility of objective preoperative diagnosis of the source of bleeding in the jejunum, using a method that is not mandatory for this purpose, which can improve patient treatment outcomes.

Keywords: gastrointestinal bleeding, gastrointestinal stromal tumor.

Актуальность

Вопросы дооперационной диагностики желудочно-кишечных кровотечений из верхнего отдела пищеварительной трубки иногда представляют серьезные затруднения для дежурных ургентных хирургов [1–4]. Если постановка диагноза при пищеводном, желудочном и дуоденальном кровотечении чаще всего доступна [4], то источник геморрагии в тощей или подвздошной кишке устанавливается после многочисленных к тому же безуспешных эндоскопических осмотров [4; 5] в ходе названной С.С. Юдиным «операции отчаяния», часто выполняемой в критической ситуации для пациента. Мы встретились с подобной сложностью диагностики рецидивирующего кишечного кровотечения из верхних отделов ЖКТ (наблюдалась повторная «мелена»), сопровождающегося кровопотерей тяжелой степени, у пациентки 64 лет. Причиной геморрагии явилась гастроинтестинальная стромальная опухоль (ГИСО).

Цель — показать возможность дооперационной диагностики источника рецидивирующего кишечного кровотечения из опухоли тощей кишки с использованием КТ.

Пациентка П., 64 лет, госпитализирована в ГУЗ СГКБ №6 в хирургическое отделение 27.08.2023 с клиникой рецидивирующего кишечного кровотечения предположительно из верхних отделов ЖКТ (был отмечен неоднократный черный жидкий кал — мелена), постгеморрагической анемии тяжелой степени (гемоглобин 68 г/л).

Из анамнеза выяснено, что пациентка дважды на протяжении 2023 г. уже находилась на стационарном лечении в терапевтическом отделении с анемией тяжелой степени, где ей проводились гемотрансфузии с целью коррекции ане-

* e-mail: starchihinadasha@mail.ru

мии. Для диагностики причины анемии пациентке выполнялась ФГДС, колоноскопия, УЗИ органов брюшной полости и малого таза, рентгенография органов груди и брюшной полости. Причина анемии не обнаружена.

При госпитализации в хирургический стационар пациентке была выполнена ФГДС, при которой выявлена эритематозная гастропатия на фоне атрофии слизистой желудка. При УЗИ органов брюшной полости — диффузные изменения в печени и поджелудочной железе. При колоноскопии — органической патологии не выявлено. В стационаре пациентке было выполнено 5 гемотрансфузий, на фоне которых сохранялась анемия средней степени тяжести (гемоглобин не повышался выше уровня 78 г/л).

С учетом рецидивирующего характера кишечного кровотечения из верхних отделов ЖКТ (мелена), стойкой анемии, требующей неоднократной гемотрансфузии, у пациентки предположен источник кровотечения в тонкой кишке, в связи, с чем выполнена КТ с контрастированием. По данным КТ у пациентки выявлена опухоль тощей кишки, которая расценена в качестве вероятного источника рецидивирующего кишечного кровотечения с развитием постгеморрагической анемии (Рис. 1).

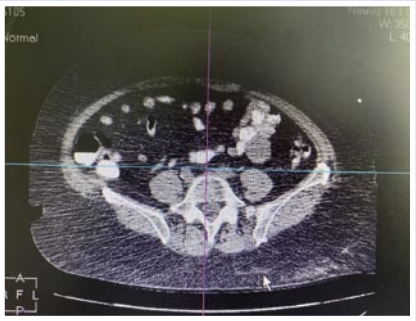

Рис. 1. КТ-картина опухоли тощей кишки.

Принято решение о хирургическом вмешательстве после устранения последствий кровопотери. Очередной рецидив кишечного кровотечения (04.09.2023 г.) явился показанием к хирургическому лечению. Интраоперационно выявлено, что в 40 см от связки Трейца в тощей кишке определяется узловое опухолевидное образование диаметром 3 см (Рис. 2).

Патологии других органов не обнаружено. Выполнена резекция тощей кишки с опухолью. Наложен межкишечный анастомоз по типу «конец в конец» непрерывным однорядным швом нитью полисорб 3.0. В опухоли со стороны слизистой оболочки обнаружен дефект, послуживший причиной кишечного кровотечения (Рис. 3).

В послеоперационном периоде анемия устранена, восстановлена функция кишечника.

При гистологическом исследовании препарата установлена ГИСО.

Пациентка выписана из хирургического стационара в удовлетворительном состоянии для дальнейшего наблюдения у онкологов.

Результат иммуногистохимического исследования №1139. В опухолевых клетках определяется экспрессия антител к CD117, DOG, CD34, кальдесмону, SMA — очаговая экспрессия. Отсутствует экспрессия в клетках образования антител к: S100, десмину. Индекс пролиферации Ki67 — менее 1%, — менее 5 митозов в 50 полях зрения. Заключение: иммунофенотип соответствует ГИСО опухоли с низким потенциалом злокачественности.

24.11.2023 проведен онкоконсилиум. Рекомендовано динамическое наблюдение у онколога амбулаторно, осмотр и контрольное обследование 1 раз в 3 месяца.

Обсуждение

Несмотря на современные достижения в сфере эндоскопической диагностики источника желудочно-кишечных кровотечений, в настоящее время в клинической практике встречаются случаи, когда источник установить достаточно сложно. В случаях очевидности локализации причины геморрагии в верхних отделах желудочно-кишечного тракта (мелена, постгеморрагическая анемия), а ФГДС/колоноскопия, являющаяся золотым стандартом диагностического поиска источника кровотечения, не информативна, на помощь хирургам в поиске источника кровотечения приходит капсульная эндоскопия [5] и энтероскопия [4], а также КТ с контрастированием. Это исследование с целью поиска источника кишечного кровотечения используется в случаях, когда в лечебном учреждении отсутствует возможность применения капсульной эндоскопии и фиброеюно- или

Рис. 2. Интраоперационная картина опухоли тощей кишки.

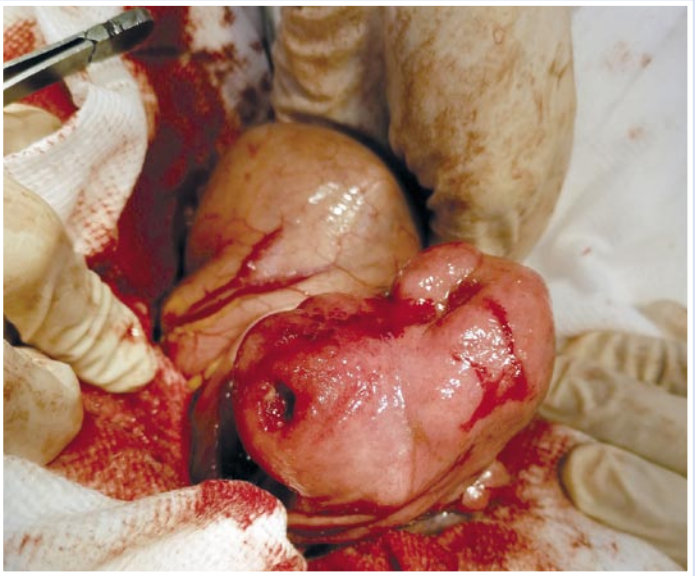

Рис. 3. Интраоперационная картина опухоли тощей кишки на разрезе: дефект слизистой до 5 мм в диаметре, в дне — тромбированные сосуды.

илеоскопии. Подобные ситуации нередко встречаются в экстренной хирургической практике, представляя собой диагностическую сложность, и, как следствие, сложность в проведении лечебных мероприятий и в выборе варианта хирургической тактики, например, при кровотечении из ГИСО тощей кишки.

ГИСО — редкое мезенхимальное новообразование, которое наиболее часто встречается в желудке (60%), тонкой кишке (30%), а также в 12-перстной и прямой кишке. Патогенетическим аспектом в развитии опухоли является мутация в гене C-KIT (80%) и PDGFRA (10%). Опухоль имеет узловое строение, происходит из мышечной оболочки органов ЖКТ. Характерной патологоанатомической особенностью ГИСО нередко служит некротическая полость внутри опухолевого узла [1]. Заключительный диагноз ГИСО основывается на данных морфологического и иммуногистохимического исследования [2]. Для ранней стадии заболевания характерно бессимптомное течение, отсутствуют специфические симптомы и признаки [1; 3]. Клиническая картина ГИСО проявляется сдавлением органов большим объемом опухоли, либо кровотечением вследствие ее распада. Кровотечение может быть как в свободную брюшную полость (внутрибрюшное кровотечение), так и в просвет органов ЖКТ (желудочно-кишечное кровотечение) [1]. ГИСО в случае локализации опухоли в желудке, 12-перстной и толстой кишке может быть диагностирована эндоскопически: при ФГДС, колоноскопии, эндоскопической ультрасонографии [2; 3]. Диагностика ГИСО с локализацией в тонкой кишке весьма затруднительна ввиду отсутствия возможности выполнения капсульной эндоскопии и фиброеюноскопии в подавляющем большинстве стационаров, оказывающих экстренную хирургическую помощь. Современным методом выбора диагностики ГИСО тонкой кишки, в настоящее время доступным для большинства хирургических стационаров, в некоторых случаях может служить КТ с контрастированием [2].

Заключение

Данное клиническое наблюдение демонстрирует трудность и, в то же время, возможность дооперационной диагностики источника рецидивирующей геморрагии, исходящего из стенки тощей кишки, с использованием КТ с контрастированием, что в свою очередь, позволит, в ряде случаев, избежать жизнеугрожающей операции «отчаяния» на высоте кровотечения.

Авторы заявляют об отсутствии конфликта интересов (The authors declare no conflict of interest).

ЛИТЕРАТУРА/REFERENCES

1. Cichoz-Lach H, Kasztelan-Szczerbińska B, Słomka M. Gastrointestinal stromal tumors: epidemiology, clinical picture, diagnosis, prognosis and treatment. Pol. Arch. Med. Wewn. 2008; 118(4): 216-221.
2. Fletcher CD, Berman JJ, Corless C, et al. Diagnosis of gastrointestinal stromal tumors: A consensus approach. Hum. Pathol. 2002; 33: 459-465.
3. Гастроинтестинальные стромальные опухоли (диагностика, лечение): Практические рекомендации. — М., 2008. — 53 с. [Gastrointestinal stromal tumors (diagnosis, treatment): Practical recommendations. M., 2008. 53 p. (In Russ.)]
4. Фёдоров Е.Д., Иванова Е.В., Юдин О.И., Тимофеев М.Е. Методические аспекты применения однобалонной энтероскопии в клинической практике. — СПб.: Эндо — 2009. — С.18. [Fedorov ED, Ivanova EV, Yudin OI, Timofeev ME. Methodological aspects of the use of single-balloon enteroscopy in clinical practice. SPb: Endo. 2009. P.18. (In Russ.)]
5. Франкис Р., Льюис Б.С., Мишкин Д.С. Капсульная эндоскопия понятным языком. Федорова Е.Д., Иванова Е.В. — М.: Практическая медицина, 2012. [Frankis R, Lewis BS, Mishkin DS. Capsule endoscopy in clear language. Fedorova ED, Ivanova EV. M.: Practical medicine; 2012. (In Russ.)]

УСПЕШНОЕ ХИРУРГИЧЕСКОЕ ЛЕЧЕНИЕ ПАЦИЕНТКИ С ПЕРЕЛОМОМ ПРОКСИМАЛЬНОГО ОТДЕЛА БЕДРЕННОЙ КОСТИ

Ямщиков О.Н.[1, 2], Емельянов С.А.[1, 2], Перегородов А.Н.[3], Чумаков Р.В.* [2], Павлова К.А.[2]

[1] *ГБУЗ «Городская клиническая больница», Котовск, Тамбовская область*
[2] *ФГБОУ ВО «Тамбовский государственный университет им. Г.Р. Державина», Тамбов*
[3] *ГУЗ «Областная клиническая больница», Саратов*

DOI: 10.25881/20728255_2024_19_1_170

Резюме. Переломы шейки бедра происходит обычно у пожилых пациентов в результате снижения прочности костной ткани по мере естественного старения организма. У женщин переломы шейки бедра выявляются вдвое чаще, чем у мужчин. Для пожилых людей перелом шейки бедра является тяжелой травмой, поскольку в силу возрастных изменений и имеющихся хронических заболеваний костные структуры характеризуются значительно меньшей способностью к регенерации. Жизнеугрожающими для пожилого пациента становятся осложнения от длительного обездвиживания и пребывания в постели после травмы. В наши дни наиболее эффективным методом лечения переломов шейки бедренной кости является эндопротезирование. Замена тазобедренного сустава искусственными имплантами обеспечивает ранний подъем с постели, позволяет существенно сократить период реабилитации и восстановить опорную функцию нижней конечности.

Цель: демонстрация успешного опыта лечения пациентки — долгожителя с переломами проксимального отдела бедренных костей с учетом дифференцированного подхода к выбору тактики хирургического вмешательства.

Материалы и методы. Для написания статьи использованы данные медицинской документации травматологического стационара, данные инструментального исследования и результаты динамического наблюдения. Также поиск был проведен в открытых электронных научных базах данных PubMed национальной электронной медицинской библиотеки США и баз данных российской научной электронной библиотеки elibrary по ключевым словам и словосочетаниям: перелом бедренной кости, проксимальный отдел, хирургическое лечение.

В результате остеосинтеза перелома правого бедра Gamma-3 и эндопротезирования левого тазобедренного сустава достигнута ранняя активация пациентки и возможность самостоятельного передвижения.

Заключение. Применение интрамедуллярного остеосинтеза сокращает сроки стационарного лечения, улучшает качество жизни пациентов и возвращает возможность к восстановлению двигательной активности с первых дней после операции. Описанный клинический случай отражает важность дифференцированного подхода к планированию оперативного лечения с учетом соматического статуса пациентов.

Ключевые слова: перелом бедренной кости, проксимальный отдел, хирургическое лечение.

SUCCESSFUL SURGICAL TREATMENT OF A PROXIMAL FEMUR FRACTURE

Yamshchikov O.N.[1, 2], Emelyanov S.A.[1, 2], Peregorodov A.N.[3], Chumakov R.V.* [2], Pavlova K.A.[2]

[1] *City Clinical Hospital, Kotovsk*
[2] *Tambov State University named after G.R. Derzhavin, Tambov*
[3] *Regional Clinical Hospital, Saratov*

Abstract. Introduction: Femoral neck fractures usually occur in older patients as a result of a decrease in the strength of bone tissue as the body naturally ages. In women, femoral neck fractures are detected twice as often as in men. For older people, a hip fracture is a serious injury because, due to age-related changes and existing chronic diseases, bone structures are characterized by a significantly lower ability to regenerate. Complications from prolonged immobilization and staying in bed after injury become life-threatening for an elderly patient. Nowadays, the most effective treatment for femoral neck fractures is endoprosthetics. Replacement of the hip joint with artificial implants ensures early getting out of bed, can significantly shorten the rehabilitation period and restore the supporting function of the lower limb.

Aim: to demonstrate the successful experience of treating a long-lived patient with fractures of the proximal femur, taking into account a differentiated approach to the choice of surgical tactics.

Materials and methods: to write the article, data from the medical documentation of the trauma hospital, data from instrumental research and the results of dynamic observation were used. A search was also conducted in the open electronic scientific databases PubMed of the US National Electronic Medical Library and the databases of the Russian scientific electronic library elibrary using keywords and phrases: femur fracture, proximal part, surgical treatment.

Results: as a result of osteosynthesis of the Gamma-3 fracture of the right femur and endoprosthetics of the left hip joint, the patient achieved early activation and the ability to move independently.

Conclusions: The use of intramedullary osteosynthesis reduces the length of hospital treatment, improves the quality of life of patients and returns the opportunity to restore motor activity from the first days after surgery. The described clinical case reflects the importance of a differentiated approach to planning surgical treatment, taking into account the somatic status of patients.

Keywords: femur fracture, proximal part, surgical treatment.

Введение

В настоящее время с каждым годом увеличивается количество травматических повреждений шеечной области бедренной кости у гериатрических слоев населения [1; 2]. При этом перелом проксимального отдела бедренной кости занимает 6% от всех повреждений, а травмы шейки бедра из общего количества переломов бедренной кости составляют около 25% зарегистрированных клинических наблюдений. Среди пациентов с переломом шейки бедра значительную часть составляют пожилые люди старше 65 лет — 90%, большую часть из которых составляют пациенты женского пола [3; 4]. Для абсолютного большинства пациентов такая травма означает потерю прежней степени мобильности, а для менее активных пациентов — стойкую потерю возможности к самообслуживанию [5]. Переломы проксимального отдела бедра являются тяжелыми и усугубляют существующие соматические заболевания, нередко приводят к летальному исходу. Лечение столь серьезного повреждения всецело трактуется состоянием и возрастом пациента, а также наличием у него других заболеваний и факторов риска, локализации перелома относительно головки кости. При выборе вида лечения специалисты травматологического профиля в большинстве случаев отдают предпочтение хирургическому вмешательству [6]. В настоящее время существует два направления оператив-

* e-mail: Roman68881@yandex.ru

ного лечения, выбор между которыми осуществляет травматолог в зависимости от индивидуальных характеристик каждого конкретного случая и пациента: остеосинтез и эндопротезирование [7]. С помощью остеосинтеза осуществляется фиксация бедренной кости в месте перелома с помощью различных металлических винтов или других конструкций, к примеру таких, как Dinamic Hip Screw (DHS), Proximal Femoral Nail (PFN), Gamma Nail (GN). Исходя из опубликованных трудов отечественных авторов, можно сделать вывод, что выбор типа применяемой конструкции является индивидуальным при каждом случае необходимости его применения [8–12]. В тех случаях, когда после перелома шейки бедра присутствует значительный риск несращения перелома, а также возникновения асептического некроза головки бедренной кости и при значительном смещении отломков оптимальным лечением является эндопротезирование тазобедренного сустава. Артропластика является малотравматичной операцией, которая по времени проведения занимает около часа и сопровождается минимальной кровопотерей. Современные эндопротезы позволяют пациентам уже на следующий день ходить с полной нагрузкой на оперированную ногу и полностью восстановиться в течение 7–8 суток. Ранняя активизация травмированных больных является одним из ключевых условий для эффективного восстановления активной жизнедеятельности в наиболее ранние сроки [13].

Цель: демонстрация успешного опыта лечения пациентки — долгожителя с переломам проксимального отдела бедренных костей с учетом дифференцированного подхода к выбору тактики хирургического вмешательства.

Материалы и методы

Для написания статьи использованы данные медицинской документации травматологического стационара, электронной медицинской системы, данные инструментального исследования, результаты динамического наблюдения. Также поиск был проведен в открытых электронных научных базах данных PubMed национальной электронной медицинской библиотеки США и баз данных российской научной электронной библиотеки elibrary по ключевым словам и словосочетаниям: перелом бедренной кости, проксимальный отдел, хирургическое лечение.

Результаты и обсуждение

Больная Г. 93 года доставлена в приёмное отделение 1 октября 2021 г. по направлению из больницы по месту жительства с жалобами на умеренную боль в правом бедре, нарушение функции опоры. Из анамнеза травма бытовая получена в результате падения на правое бедро 30 сентября 2021 г. Была доставлена в ЦРБ по месту жительства, где была выполнена рентгенография правого тазобедренного сустава. Диагностирован закрытый перелом шейки правого бедра. В приемном отделении осмотрена травматологом. При осмотре умеренный отек правого бедра. При пальпации определяется болезненность области верхней трети правого бедра. Патологическая подвижность в верхней трети. Пассивные и активные движения в конечности резко болезненны. Пульс на сосудах нижней конечности не ослаблен. Нарушения чувствительности не определяются. Больная госпитализирована в травматологическое отделение. Проведено лабораторное обследование и предоперационная подготовка.

После обследования и установления диагноза был собран консилиум, учитывая характер перелома, его локализацию (вертельная область) было решено провести интермедулярный остеосинтез Gamma-3 под спинальной анестезией.

Операция проводилась следующим образом: положение больной на операционном столе на спине. После репозиции на операционном столе в правильном положении правой нижней конечности. Кожа операционного поля 3-х кратно обработана раствором маркирующего антисептика. В верхней трети правого бедра по наружной поверхности выполнен разрез кожи 10 см. Тупо и остро выполнен доступ к бедренной кости. Текущий гемостаз (электрокоагуляция). Промывание раны 0,9% изотоническим раствором натрия хлорида, осушение раны. Введен направляющий стержень. Гемостаз. Открытие костномозгового канала. Гемостаз. Введен штифт в костномозговой канал. Гемостаз. Введена направляющая спица в шейку бедренной кости, рентген-контроль, стояние спицы правильное. Удаление направляющей спицы и установка винта шейки бедренной кости, рентген-контроль, стояние винта правильное. Рана салфетками осушена. Сверлом сделаны 2 отверстия. Метчикование отверстий. Установка 2 кортикальных винтов, рентген контроль, состояние правильное. Заключительный гемостаз, сухо. Подсчет салфеток. Рана ушита наглухо послойно. Асептическая повязка со спиртом. Кровопотеря составила 80 мл.

В послеоперационном периоде больная переведена в палату. В течение двух недель наблюдалась положительная динамика, стихание болевого синдрома и увеличение объема движений в конечности. Больная выписана на амбулаторное лечение у травматолога по месту жительства в удовлетворительном состоянии. Даны рекомендации, разрешена ходьба с помощью костылей или ходунков без нагрузки на больную конечность. Назначены препараты кальция. Консолидация перелома диагностирована спустя 4 месяца после операции по данным контрольной рентгенографии. Несмотря на возраст, пациентка адаптирована к передвижению с помощью дополнительных подручных средств опоры.

Через два года больная 95 лет доставлена бригадой скорой медицинской помощи в приемное отделение 28 апреля 2023 г. с жалобами на боль и невозможность наступать на левую нижнюю конечность. Из анамнеза травма получена в результате падения на левое бедро с высоты собственного роста. Осмотрена травматологом. При осмотре незначительный отек верхней трети левого бедра. Наружная ротация конечности. Пальпаторно определяется болезненность области верхней трети левого бедра, тазобедренного сустава. Положительный симптом прилипшей пятки слева. Пассивные и активные движения резко болезненны. Пульс на сосудах нижней конечности не ослаблен, чувствительность сохранена. Больная, госпитализирована в травматологическое отделение. Выполнена рентгенография тазобедренных суставов, при анализе которой выявлен перелом шейки левой бедренной кости со смещением отломков (Рис. 1). Проведено лабораторное обследование и предоперационная подготовка.

После подтверждения диагноза и полного лабораторного обследования было принято решение провести эндопротезирование левого тазобедренного сустава однокомпонентным эндопротезом.

На следующий день под спинномозговой анестезией была проведена артропластика левого тазобедренного сустава.

Операция проводилась следующим образом: положение пациента на правом боку. Кожа операционного поля трехкратно обработана раствором маркирующего антисептика. По наружной поверхности левого бедра над областью большого вертела выполнен продольно-дугообразный

Рис. 1. Рентгенограмма тазобедренных суставов больной на момент поступления (прямая и боковая проекции).

Рис. 2. Рентгенограмма тазобедренных суставов после операции (прямая проекция).

разрез 12 см (по Хардингу) рассечены кожа, подкожная клетчатка, фасция, гемостаз. Поднадкостно выделена и отсечена передняя порция средней ягодичной мышцы. Т-образно вскрыта капсула сустава. При этом выявлено, что целостность шейки бедренной кости нарушена. Линия перелома проходит через середину шейки, края ее покрыты формирующимся рубцом. Рубцы иссечены на всем протяжении до задних отделов капсулы. Головка бедренной кости свободно вращается в вертлужной впадине. Головка извлечена с помощью штопора, размер ее составляет 47 мм в диаметре. Вертлужная впадина внешне сохранна. Структура кости головки рыхлая, порозная. Кусачками удалены края шейки бедренной кости. Окончатым долотом сформировано начальное ложе на проксимальном конце бедренной кости и разверткой определено направление в костномозговой канал. Рашпилями сформировано окончательное ложе под ножку эндопротеза под размер 2. Установлены тестовые головки на шейку ножки и произведено предварительное вправление. Определены размеры большой головки однокомпонентного биполярного эндопротеза. В костномозговой канал установлена пробка из аутокости из головки бедра, на 3 см глубже длины рашпиля. Тщательный туалет ложа. Вскрыты и имплантированы на костный цемент Biofix 1 однокомпонентный биполярный эндопротез, большая головка 47. Произведено вправление. Тенденции к вывиху нет. Объем движений полный. По ходу операции производился туалет раны и ее гемостаз. Послойное ушивание раны. Объем кровопотери составил около 250 мл.

На следующий день выполнена рентгенография тазобедренных суставов (Рис. 2).

Учитывая сложность и объем операции, возраст пациентки и сопутствующие соматические патологии больная переведена в отделении реанимации. В раннем послеоперационном периоде в отделении анестезии и реанимации проводилась антибактериальная терапия в целях профилактики инфекционных осложнений, перевязки, купирование болевого синдрома и стабилизация гемодинамики. На следующий день после операции пациентка выполняла ЛФК в неповрежденных суставах конечности, пассивные движения в левом тазобедренном суставе. На вторые сутки больная переведена в травматологическое отделение. Активно выполняла назначения врача и пассивную гимнастику в левом тазобедренном суставе, присаживалась в кровати, опускала ноги, вставала с кровати, опираясь на ходунки без нагрузки на больную конечность (Рис. 3).

Рис. 3. Активизация пациентки Г. на вторые сутки после операции.

Выводы

Использование активной хирургической тактики при переломах проксимального отдела бедренной кости снижают число осложнений и неблагоприятных исходов лечения у пожилых пациентов. Методы остеосинтеза, такие как остеосинтез канюлированными винтами, динамическим бедренным винтом, интрамедуллярными стержнями, спицами, системой телескопических винтов, выполненные при соблюдении показаний позволяют не только активизировать пациента, но и в ряде случаев добиться консолидации перелома. Применение интрамедуллярного остеосинтеза сокращает сроки стационарного лечения, улучшает качество жизни пациентов и возвращает возможность к восстановлению двигательной активности с первых дней после операции. Для пациентов пожилого и старческого возраста первостепенное значение отводится ранней активизации, поскольку присутствует риск развития послеоперационных осложнений. Самыми опасными являются пролежни и застойная пневмония, которые нередко заканчиваются смертельным исходом. Как видно из приведенного клинического примера одним из важнейших звеньев лечения этой категории пациентов является дифференцированный подход к оперативному лечению, который должен учитывать как анатомо-морфологические особенности пациента, так и его общий соматический статус. При наличии у пациентки долгожителя благоприятного в плане консолидации перелома учитывали также и способность к восстановлению опороспособности конечности и адаптационные возможности организма диктует необходимость полноценного остеосинтеза. Проведение остеосинтеза при первой госпитализации оправдало надежды, и пациентка вернулась к активности, близкой к периоду, предшествовавшему травме. При второй госпитализации ситуация изменилась, еще больший возраст, неблагоприятная локализация перелома диктовала необходимость быстрого оперативного лечения и активизации пациентки. Учитывая возможность адаптации пациентки к передвижению, но при этом приоритет малой травматичности операции перед сроком выживаемости эндопротеза принято решение о проведении гемиартропластики биполярным однокомпонентным эндопротезом с минимальным уровнем травматичности, что также оправдало ожидания. Пациентка адаптирована к привычному уровню физической активности, удалось избежать гипостатических осложнений и декомпенсации хронических заболеваний. Описанный клинический случай отражает важность дифференцированного подхода к планированию оперативного лечения с учетом соматического статуса пациентов.

Авторы заявляют об отсутствии конфликта интересов (The authors declare no conflict of interest).

ЛИТЕРАТУРА/REFERENCES

1. De Vincentis A, Behr AU, Bellelli G, Bravi M, et al. Management of hip fracture in the older people: rationale and design of the Italian consensus on the orthogeriatric co-management. Aging Clin Exp Res. 2020; 32(7): 1393-1399.
2. Суеркулов Б.Т. Биполярное эндопротезирование тазобедренного сустава при переломах шейки бедренной кости у лиц пожилого и старческого возраста // Вестник КГМА им. И.К. Ахунбаева. — 2015. — №1. — С.115-117. [Suerkulov BT. Bipolar hip arthroplasty on patients of elderly and senior age with subcapital fractures. Vestnik KGMA im. I.K. Akhunbaeva. 2015; 1: 115-117. (In Russ.)]
3. Боровков В.Н., Хрупалов А.А., Сорокин Г.В. Опыт применения фиксатора PFN для лечения переломов проксимального отдела бедренной кости у пациентов пожилого и старческого возраста // Травматология и ортопедия России. — 2010. — С.27-31. [Borovkov VN, Khrupalov AA, Sorokin GV. Experience with the use of the PFN fixator for the treatment of fractures of the proximal femur in elderly and senile patients. Traumatology and orthopedics of Russia. 2010: 27-31. (In Russ.)] doi: 10.21823/2311-2905-2010-0-2-27-31.
4. Шигарев В.М., Тимофеев В.Н. Эволюция лечения переломов шейки бедренной кости // Гений Ортопедии. — 2007. — №3. — С.75-77. [Shigarev VM, Timofeev VN. Evolution of treatment for femoral neck fractures. Genius of Orthopedics. 2007; 3: 75-77. (In Russ.)]
5. Дубров В.Э., Шелупаев А.А., Арутюнов Г.П. Переломы проксимального отдела бедренной кости. Клиника, диагностика и лечение // Вестник травматологии и ортопедии им. Н.Н. Приорова. — 2021. — Т.28. — №4. — С.49-89. [Dubrov VE, Shelupaev AA, Arutyunov GP. Fractures of the proximal femur. Clinic, diagnosis and treatment. Bulletin of Traumatology and Orthopedics named after NN. Priorov. 2021; 28(4): 49-89. (In Russ.)] doi: 10.17816/vto100763.
6. Lewis SR, Macey R, Lewis J, et al. Surgical interventions for treating extracapsular hip fractures in older adults: a network meta-analysis. Cochrane Database Syst Rev. 2022; 2(2): CD013405. doi: 10.1002/14651858.CD013405.pub2.
7. Акулич А.Ю., Акулич Ю.В. Дифференцированный подход к хирургической тактике при переломах шейки бедра // Военно-медицинский журнал. — 2014. — Т.335. — №2. — С.68-69. [Akulich AY, Akulich YV. Differentsirovannyy podkhod k khirurgicheskoy taktike pri perelomakh sheyki bedra. Voenno-medicinskij žurnal. 2014; 335(2): 68-69. (In Russ.)] doi: 10.17816/RMMJ75458.
8. Ямщиков О.Н. Использование автоматизированного выбора металлоконструкции для остеосинтеза переломов проксимального отдела бедренной кости на основе компьютерного моделирования // Врач-аспирант. — 2014. — Т.65. — №4. — С.26-30. [Yamshchikov ON. The use of automated selection of metal structures for osteosynthesis of fractures of the proximal femur based on computer modeling. Doctor-graduate student. 2014; 65(4): 26-30. (In Russ.)]
9. Du YR, Ma JX, Wang S, et al. Comparison of Less Invasive Stabilization System Plate and Retrograde Intramedullary Nail in the Fixation of Femoral Supracondylar Fractures in the Elderly: A Biomechanical Study. Orthop Surg. 2019; 11(2): 311-317. doi: 10.1111/os.12449.
10. Ямщиков О.Н. Компьютерное моделирование в травматологии и ортопедии // Вестник Тамбовского университета. — 2014. — Т.19. — №6. — С.1974-1979. [Yamshchikov ON. Computer modeling in traumatology and orthopedics. Bulletin of Tambov University. 2014; 19(6): 1974-1979. (In Russ.)]
11. Lewis SR, Macey R, Lewis J, et al. Surgical interventions for treating extracapsular hip fractures in older adults: a network meta-analysis. Cochrane Database Syst Rev. 2022; 2(2): CD013405. doi: 10.1002/14651858.CD013405.pub2.
12. Tu J, Jiang H, Li C, Huang X, Li X. Clinical Outcomes of Treatment Strategies for Postoperative Plate Fracture and In Situ Fracture of the Femoral Shaft. Biomed Res Int. 2022; 2022: 8145438. doi: 10.1155/2022/8145438.
13. Беспальчук П.И., Прохоров А.В., Волотовский А.И. Операции в травматологии и ортопедии. — Минск: Поппури, 2001. — 208с. [Bespalchuk PI, Prokhorov AV, Volotovsky AI. Operations in traumatology and orthopedics. Minsk: Potpuri, 2001. 208 p. (In Russ.)]

ИСТОРИЯ МЕДИЦИНЫ • HISTORY OF MEDICINE

КЛИОРИН АЛЕКСАНДР ИЛЬИЧ – ВЫДАЮЩИЙСЯ ОТЕЧЕСТВЕННЫЙ ПЕДИАТР, УЧЕНЫЙ И ПЕДАГОГ (К 100-ЛЕТИЮ СО ДНЯ РОЖДЕНИЯ)

Шалыгин Л.Д.*, Стуколова Т.И.
ФГБУ «Национальный медико-хирургический Центр им. Н.И. Пирогова», Москва

DOI: 10.25881/20728255_2024_19_1_174

Резюме. Представлена биография профессора Александра Ильича Клиорина, его вклад в развитие отечественной педиатрии, науки, образования, научно-общественной деятельности и военного здравоохранения.

Ключевые слова: Клиорин Александр Ильич, профессор, педиатрия, военно-медицинская академия, военное здравоохранение.

ALEXANDER ILYICH KLIORIN IS AN OUTSTANDING NATIONAL PEDIATRICIAN, SCIENTIST AND TEACHER (ON THE OCCASION OF THE 100th ANNIVERSARY OF HIS BIRTH)

Shalygin L.D.*, Stukolova T.I.
Pirogov National Medical and Surgical Center, Moscow

Abstract. The biography of Professor Alexander Ilyich Kliorin, his contribution to the development of Russian pediatrics, science, education, scientific and social activities and military healthcare is presented.

Keywords: Alexander Ilyich Kliorin, Professor, Pediatrics, Military Medical Academy, Military Healthcare.

Клиорин Александр Ильич (Рис. 1) родился в Орле, в семье известного в городе дерматовенеролога и общественного деятеля, Заслуженного врача РСФСР Ильи Иосифовича Клиорина (1877–1952) и его жены Марии Андреевны ур. Серебряковой (1893–1970), принадлежавший к дворянскому роду.

С 1932 г. А.И. Клиорину посчастливилось учиться в самой престижной в Орле средней школе №1, которая с 1923 г. носила имя М.В. Ломоносова. Основанная на месте бывшей Николаевской женской гимназии, она ещё долго сохраняла лучшие черты классической российской школы. К началу Великой Отечественной войны Александр Ильич успел закончить 9-й класс. Уже в первые дни войны в соответствии с директивой Совнаркома СССР от 23 июня 1941 г. «О мероприятиях по борьбе с парашютными десантами и диверсантами противника в прифронтовой полосе» в Орле преимущественно из числа старшеклассников стали формироваться истребительные батальоны. В один из таких батальонов был зачислен 17-летний А.И. Клиорин.

Орёл был сдан 3.10.1941 г. практически без боя. Его судьба была предрешена ещё 30 сентября, когда немцами была прорвана оборона Брянского фронта. Накануне прихода немцев часть истребительных батальонов, в том числе и тот, в котором служил А.И. Клиорин, была расформирована, другие ушли в леса. За сутки до сдачи города семья выехала в эвакуацию.

10-й класс Александр Ильич окончил в Соликамске. Вопрос выбора профессии был давно решён, но шла война. Вдруг стало известно, что сравнительно недалеко, в Кирове объявлен набор в эвакуированную сюда из блокадного Ленинграда Военно-морскую медицинскую академию (ВММА). Так А.И. Клиорин оказался курсантом 1-го курса этого, хотя и молодого, но уже прославившегося своими научно-педагогическим потенциалом медицинского вуза.

Несмотря на все невзгоды военного времени, учёба в Академии в городе Кирове полностью захватила юношу. Студентом второго курса, основываясь на изучении особенностей кровоснабжения надпочечников, он высказал идею о существенной роли гемодинамического механизма в регуляции функций этого, очевидно, очень значимого органа. По его мнению кровообращение в трех артериях, питающих надпочечники, могло зависеть от активности организма в целом, диафрагмы и почек. Со своей теорией регуляции деятельности надпочечников А.И. Клиорин познакомил известного физиолога, будущего академика В.Н. Черниговского. После всестороннего анализа Владимир Николаевич высоко оценил идею курсанта. К сожалению, детальной разработкой этой концепции ему заняться так и не пришлось. На старших курсах А.И. Клиорина увлекли проблемы клинической медицины.

Рис. 1. Клиорин Александр Ильич.

* e-mail: nmhc@mail.ru

Рис. 2. А.И. Клиорин с академиком М.С. Масловым. Май 1961 г.

Рис. 3. Михайловская больница ВМедА, где располагалась клиника и кафедра детских болезней.

Весной 1944 г., после полного снятия блокады ВММА вернулась в Ленинград. В 1947 г. Александр Ильич получил диплом о её успешном окончании и в числе пятерых выпускников был оставлен в адъюнктуре.Ещё курсантом ВММА А.И. Клиорин увлекся педиатрией, поэтому выбор кафедры для дальнейшего совершенствования был давно определен. Руководил кафедрой крупный педиатр, основатель собственной медицинской школы академик АМН СССР, профессор Николай Иванович Красногорский. С этого момента дальнейшая судьба Александр Ильича так или иначе была связана с этим выдающимся ученым. После окончания адъюнктуры и защиты в 1950 г. кандидатской диссертации «О физиологическом сне и его расстройствах у детей грудного возраста» А.И. Клиорин был оставлен на кафедре Н.И. Красногорского. Однако в 1956 г. ВММА прекратила своё существование. Она была преобразована в военно-морской факультет Военно-медицинской академии имени С.М. Кирова (ВМедА). При этом часть кафедр была ликвидирована. Коснулось это и кафедры детских болезней Н.И. Красногорского, отдельные сотрудники которой, включая А.И. Клиорина, были переведены в состав одноименной кафедры ВМедА. Так Александр Ильич оказался учеником другого знаменитого педиатра — академика АМН СССР, профессора Михаила Степановича Маслова (Рис. 2).

Летом 1961 г. скончались оба его учителя. В июне умер М.С. Маслов, а в августе — Н.И. Красногорский. А.И. Клиорин покинул кафедру и по приглашению директора НИИ педиатрии АМН СССР Митрофана Яковлевича Студеникина уехал в Москву заведовать научной лабораторией. Там же в 1967 г. он защитил докторскую диссертацию: «Деятельность сигнальных систем здорового и больного ребёнка», работу над которой начал ещё в Ленинграде под руководством Н.И. Красногорского.

После защиты диссертации А.И. Клиорин продолжил работу в НИИ физиологии детей и подростков АПН СССР академика АПН СССР Акопа Арташесовича Маркосяна, где возглавил одну из физиологических лабораторий. В 1970 г. в Ленинграде, после ухода на пенсию преемницы М.С. Маслова профессора Е.С. Малыжевой-Максименковой, освободилась должность начальника кафедры детских болезней ВМедА. Предложение занять её и получил А.И. Клиорин (Рис. 3). Как оказалось, он пришёл сюда на долгих 18 лет.

С тех пор, как в 1869 г. в Медико-хирургической академии была создана первая в России кафедра детских болезней, прошло ровно 100 лет. Быть единственной — легко, оставаться одним из лидеров в окружении большого количества других подобных коллективов, открытых за эти годы по всему Советскому Союзу — существенно труднее. В 1971 г. Клиорину А.И. было присвоено ученое звание «профессор», а в 1979 г. воинское звание: «генерал-майор медицинской службы» [1–3].

Лечебная работа клиники отражала принципы, сформулированные А.И. Клиориным в его публикациях:диагноз индивидуальной конституции человека — перспектива развития медицины;этиологический и патогенетический диагноз — один из путей приближения к характеристике конституции пациента,необходимо расширение задач педиатрии и сближение их с задачами клиник взрослого человека.

В контексте отработанных методов М.С. Маслова и его предшественников ассимилировались самые современные лабораторные и инструментальные технологии. Так, впервые в Ленинграде в клинике А.И. Клиорина была внедрена эндоскопия у детей раннего возраста (первых месяцев жизни). Здесь был апробирован целый ряд уникальных биохимических методик, которые в 70-80 гг. выполнялись исключительно в лаборатории ВМедА и лишь спустя годы распространились по детским клиникам города. Среди новых приемов классической клинической диагностики можно назвать такие, как: метод «трехступенчатого» изучения анамнеза по мере получения результатов обследования, лечения ребёнка и формирование, таким образом, «окончательного анамнеза» и многие другие» [4; 6; 12].

Не менее активно велись поиски на кафедре детских болезней ВМедА новых методологических подходов к обучению курсантов выбранной профессии. Кафедра была небольшой, и перед ней не стояла задача подготовки врачей-педиатров. Важно было найти своё место в системе образования будущих военных врачей.

А. И. Клиорин оказался первым, кто понял, что для эффективного преподавания клинических дисциплин, в том числе и педиатрии, необходимо активно влиять на мотивацию курсантов, уже начиная с первого курса. В содружестве с кафедрой биологии он начал чтение лекций по генетики ещё не подготовленным в медицинском плане первокурсникам.

Уже в рамках лекционного курса на своей кафедре, рассматривая особенности детского возраста и различные варианты отклонений в нормальном развитии ребёнка, Александр Ильич всегда стремился показать их влияние на физиологию и патологию взрослого человека. Тем самым он вселял слушателям ту мысль, что полноценная характеристика взрос-

Рис. 4. Главный педиатр М.О СССР профессор Клиорин А.И. во время инспекционной поездки в Североморск, 1980 г.

Рис. 5. Профессор А.И. Клиорин среди сотрудников своей кафедры, 1987 г.

лого пациента невозможна без детального анализа сведений о ранних этапах его жизни. Это было яркой иллюстрацией того, насколько знания педиатрии необходимы врачу любой специальности.

Возглавив кафедру, генерал-майор медицинской службы А.И. Клиорин был назначен на должность Главного специалиста-педиатра Министерства обороны СССР с 1971 по 1988 гг. Теперь помимо повседневной научно-педагогической и лечебной работы он выезжал в командировки для помощи в организации медицинской помощи детям в войсках (Рис. 4). В свою очередь опыт, приобретаемый в армейских подразделениях, был необходим для совершенствования образовательного процесса.

Несмотря на то, что возрастной ценз, обязывал выйти в отставку по достижении 60-ти лет, А.И. Клиорин продолжал заведовать кафедрой вплоть до 1988 г. (Рис. 5). Но и после этого его творческая деятельность не только не прекратилась, но, по мнению коллег, существенно возросла» [7–11].

В 1974 г. в связи с кончиной академика АМН СССР А.Ф. Тура бессменным председателем Ленинградского общества детских врачей на долгие годы стал профессор А.И. Клиорин. Он оставался им даже после ухода в отставку, вплоть до 1995 г. В те же годы Александр Ильич являлся членом правления Всесоюзного общества медицинских генетиков и учредил Ленинградское отделение этого общества» [13; 14].

А.И. Клиорин был организатор регулярных всесоюзных симпозиумов по проблемам конституции человека, а также тематических симпозиумов «Общие механизмы деятельности различных висцеральных систем» и «Проблемы атеросклероза в онтогенезе» [5].

Рис. 6. Открытие профессором А.И. Клиориным Третьего симпозиума по конституционологии. В президиуме: профессор антрополог Е.Н. Хрисанова и профессор философии В.П. Петленко Ленинград, 1987 г.

Был одним из учредителей общества педиатрической гастроэнтерологии стран социалистического лагеря, заместителем руководителя Государственной (академической) программы «Изучение фундаментальных механизмов ассимиляции пищи у человека и высших животных для оптимизации питания здоровых и больных людей, поисков нетрадиционных источников питания, создания препаратов для профилактических и лечебных целей».

На протяжении многих лет А.И. Клиорин был заместителем главного редактора журнала «Международные медицинские обзоры», член редакционной коллегии журнала «Terra medica», член редакционного совета журнала «Физиология человека» [13; 14].

Под руководством профессора А.И. Клиорина подготовлено 19 диссертаций, в том числе — 3 докторских. Клиориным было опубликовано более 300 научных работ, в том числе 8 монографий, 5 учебников и ученых пособий» [1–3].

Награжден 16 медалями, в том числе:

- Медаль «За победу над Германией в Великой Отечественной войне 1941–1945 гг.» (1945 г.);
- Медаль «За боевые заслуги» (1953 г.);
- Медаль «В память 250-летия Ленинграда» (1957 г.);
- Медаль «За строительство Байкало-Амурской магистрали»;
- Памятная медаль Военно-Медицинской академии в Лодзи (Польша) — «В знак признания выдающегося вклада в развитие и деятельность академии».

За годы службы начальником кафедры детских болезней ВМедА А.И. Клиорин 5 раз выдвигался в члены-корреспонденты АМН СССР. Каждый раз положительное решение этого вопроса наталкивалось на непреодолимые препятствия со стороны московского лобби. В 70–80-е годы москвичи очень неохотно делились местами в АМН СССР.

Умер 13 марта 2022 г. в г. Санкт-Петербурге. Похоронен в г. Орле.

Авторы заявляют об отсутствии конфликта интересов (The authors declare no conflict of interest).

ЛИТЕРАТУРА/REFERENCES

1. Российская военно-медицинская академия (1798–1998). Под ред. Ю.Л. Шевченко. — СПб.: ВМедА, 1998. — 728 с.[Russian Military Medical Academy (1798-1998). YL Shevchenko, editor. St. Petersburg: VMedA. 1998. 728 p. (In Russ.)]
2. Профессора Военно-медицинской (Медико-хирургической) академии (1798–1998). Под ред. А.Б. Белевитина. — 2-е изд., испр. и доп. — СПб.: ВМедА, 2008. — 616 с. [Professors of the Military Medical (Medico-surgical) Academy (1798–1998). AB Belevitin, editor. 2nd ed., ispr. and add. St. Petersburg: VMedA. 2008. 616 p. (In Russ.)]
3. Профессора Военно-медицинской (Медико-хирургической) академии (1798-1998). Под ред. Е.В. Крюкова. — 3-е изд., испр. и доп. — СПб.: ВМедА, 2023. — 644 с. [Professors of the Military Medical (Medico-surgical) Academy (1798–1998). EV Kryukov, editor. 3rd ed., ispr. and add. St. Petersburg: VMedA. 2023. 644 p. (In Russ.)]
4. Клиорин А.И. Ожирение в детском возрасте. — Л.: Медицина. Ленингр. отд-ние, 1989. — 254 с. [Kliorin AI. Childhood obesity. L.: Medicine. Leningr. edition, 1989: 254 p. (In Russ.)]
5. Клиорин А.И. Атеросклероз в детском возрасте. — Л.: Медицина. Ленингр. отд-ние, 1981. — 192 с. [Kliorin AI. Atherosclerosis in childhood. — L.: Medicine. Leningr. edition, 1981. 192 p. (In Russ.)]
6. Превентивная кардиология. Руководство. Под ред. Г.И. Косицкого. Изд. 2, перераб. и доп.. — 1987. — 512 с. [Preventive cardiology. Guide. GI Kositsky, editor. Ed. 2, reprint. and add. 1987. 512 p. (In Russ.)]
7. Огарков П.И., Клиорин А.И., Иванников Ю.Г. Теоретические основы эпидемиологии инфекционных и неинфекционных болезней // Вестник российской военно-медицинской академии. — 2003. — №2. — 135-140 с. [Ogarkov PI, Kliorin AI, Ivannikov YuG. Theoretical foundations of epidemiology of infectious and non-communicable diseases. Bulletin of the Russian Military Medical Academy. 2003; 2: 135-140. (In Russ.)]
8. Клиорин А.И. Учение о высшей нервной деятельности ребенка в творчестве Н.И. Красногорского // Российский педиатрический журнал. — 2007 — №6. — 36-40 с. [Kliorin AI. The doctrine of the higher nervous activity of a child in the work of NI Krasnogorsky. Russian Pediatric journal. 2007; 6: 36-40. (In Russ.)]
9. Клиорин А.И. Учение о высшей нервной деятельности и современная наука (К столетию мадридской речи И.П.Павлова.) // Вестник российской военно-медицинской академии. — 2004. — 4-11 с.[Kliorin AI. The doctrine of higher nervous activity and modern science (To the centenary of the Madrid speech by IP Pavlov). Bulletin of the Russian Military Medical Academy; 2004: 4-11. (In Russ.)]
10. Клиорин А.И. Столетие теории относительности и некоторые особенности творческого процесса Альберта Эйнштейна // Вестник Санкт-Петербургской государственной медицинской академии. — 2006. — 194-200 с. [Kliorin AI. The century of the theory of relativity and some features of Albert Einstein's creative process. Bulletin of the St. Petersburg State Medical Academy. 2006: 194-200. (In Russ.)]
11. Клиорин А.И. Невесомость и ее амниотическая имитация: перспективы космической педиатрии // Педиатрия. — 2009. — Т.87. — №1. [Kliorin AI. Weightlessness and its amniotic imitation: perspectives of space pediatrics. Pediatrics. 2009; 87(1). (In Russ.)]
12. Педиатрия. Учебник. Под ред. проф. А.И. Клиорина. — Л., 1989. — 274 с. [Pediatrics. Textbook. AI. Kliorin, editor. L., 1989. 274 p. (In Russ.)]
13. Клиорин Александр Ильич (к 80-летию со дня рождения) // Педиатрия. — 2004. — Т.83. — №3. — С.107-108. [Alexander Ilyich Kliorin (on the 80th anniversary of his birth). Pediatrician. 2004; 83(3): 107-108. (In Russ.)]
14. Неугасающее научное творчество (к 90-летию профессора А.И.Клиорина) // Педиатрия. — 2014. — Т.93. — №1. — С.135-137. [Undying scientific creativity (dedicated to the 90th anniversary of Professor AI Kliorin). Pediatrics. 2014; 93(1): 135-137. (In Russ.)]

И.Д. ЖИТНЮК — ОТ КОМИССАРА ПОЛКА ОСОБОГО НАЗНАЧЕНИЯ ДО ГЕНЕРАЛ-МАЙОРА М/С, НАЧАЛЬНИКА КАФЕДРЫ ВОЕННО-МЕДИЦИНСКОЙ АКАДЕМИИ ИМ. С.М. КИРОВА (К 120-ЛЕТИЮ СО ДНЯ РОЖДЕНИЯ)

Ханевич М.Д.*
ФБГОУ ВО «Санкт-Петербургский государственный педиатрический медицинский университет», Санкт-Петербург

DOI: 10.25881/20728255_2024_19_1_178

Резюме. В 2023 г. исполнилось 120 лет со дня рождения выдающегося хирурга профессора Ивана Демьяновича Житнюка. Им пройден сложный жизненный путь от рабочего железнодорожных мастерских до генерал-майора м/с, начальника кафедры хирургии усовершенствования врачей №2 Военно-медицинской академии им. С.М. Кирова. Ученик профессора С.П. Фёдорова, он достойно, на всех этапах профессиональной деятельности, представлял школу великого хирурга и учёного.

Ключевые слова: хирург, присыпка Житнюка, энтеростомия по Житнюку.

I.D. ZHITNYUK – FROM COMMISSAR OF THE SPECIAL PURPOSE REGIMENT TO MAJOR GENERAL, HEAD OF THE DEPARTMENT OF THE MILITARY MEDICAL ACADEMY NAMED AFTER S.M. KIROV (TO THE 120th ANNIVERSARY OF HIS BIRTH)

Khanevich M.D.*
St. Petersburg State Pediatric Medical University, St. Petersburg

Abstract. In 2023, the 120th anniversary of the birth of the outstanding surgeon Professor Ivan Demyanovich Zhitnyuk was celebrated. He has passed a difficult life path from a worker in railway workshops to Major General m/s, head of the Department of Surgery for Advanced Training of Doctors No. 2 of the Military Medical Academy named after S.M. Kirov. A student of Professor S.P. Fedorov, he worthily, at all stages of his professional activity, represented the school of the great surgeon and scientist.

Keywords: surgeon, zhitnyuk powder, enterostomy by Zhitnyuk.

Иван Демьянович Житнюк родился 19 января 1903 г. в деревне Кришаны Каменец-Подольской губернии. В 1915 г. он окончил начальную школу и поступил учеником токаря на станцию Заметчено Московской железной дороги. В последующем трудился рабочим железнодорожных мастерских. В шестнадцатилетнем возрасте в 1919 г. вступил в ряды Рабоче-Крестьянской Красной армии (РККА) и в том же году стал членом ВКП(б). С 1920 по 1921 гг. в качестве комиссара Тамбовского полка особого назначения участвовал в ликвидации банд Антонова. В 1922 г. И.Д. Житнюк был рекомендован к поступлению в Артиллерийскую академию. Однако прибыл в неё с опозданием. В приёмной комиссии ему посоветовали поступить в Военно-медицинскую академию, где в тот год был недобор, а сама академия нуждалась в членах ВКП(б). Военно-медицинскую академию И.Д. Житнюк окончил в 1928 г. и был назначен старшим врачом полка в г. Полоцк. В 1930 г. решением руководства академии он был зачислен на кафедру госпитальной хирургии, руководимой тогда профессором С.П. Фёдоровым (Рис. 1). Это был счастливый билет для молодого врача, стремившегося в хирургию. Хирургическая школа С.П. Фёдорова была известна не только в России, но и далеко за её пределами. Учитывая, что научные работы, отправляемые «почётным лейб-хирургом Императорской семьи» С.П. Фёдоровым за границу, должны быть прочитаны и завизированы партийными органами, И.Д. Житнюк имел постоянное общение с Сергеем Петровичем. Нередко в коридорах клиники раздавался голос профессора «Где мой комиссар? Необходимо срочно завизировать статью!». Следует отметить, что С.П. Фёдоров полностью принял Советскую власть. Известно, что на второй день после свержения царского режима он с большим воодушевлением прочитал очередную лекцию, а в конце призвал слушателей с удвоенной энергией работать и творить по-новому. Тем не менее, недоверие со стороны новой власти сохранялось. И.Д. Житнюк, как мог оберегал своего учителя от излишнего внимания со стороны партийных и советских органов. После окончания адъюнктуры И.Д. Житнюк был командирован в г. Владивосток в качестве ведущего хирурга военно-морского госпиталя. С 1939 г. он снова в Ленинграде. Великую Отечественную войну Иван Демъянович встретил, будучи доцентом кафедры военно-морской хирургии Военно-Морской медицинской академии (ВММА). В представлении к награде, ордену Красной Звезды от 03.04.1942 г. начальник ВММА бригадный врач А.И. Иванов пишет: «Тов. Житнюк, имея большой хирургический опыт работы

Рис. 1. С.П. Фёдоров (слева от больного) в операционной. И.Д. Житнюк (предположительно) в центре в последнем ряду.

ещё в белофинскую войну, вернул в строй не одну сотню наших бойцов. Наступила Великая Отечественная война — тов. Житнюк снова на своём посту. Являясь доцентом кафедры, он развернул хирургическую помощь раненым, которые доставлялись непосредственно с поля боя, не только санитарным транспортом, но и первыми попавшимися машинами… Несмотря на артиллерийские обстрелы района, где находился госпиталь, хирургическая работа не прекращалась ни на одну минуту. Хирурги госпиталя, руководимые тов. Житнюком в любое время дня и ночи, были готовы и оказывали помощь раненым. Тов. Житнюк временами

* e-mail: mdkhanevich@yandex.ru

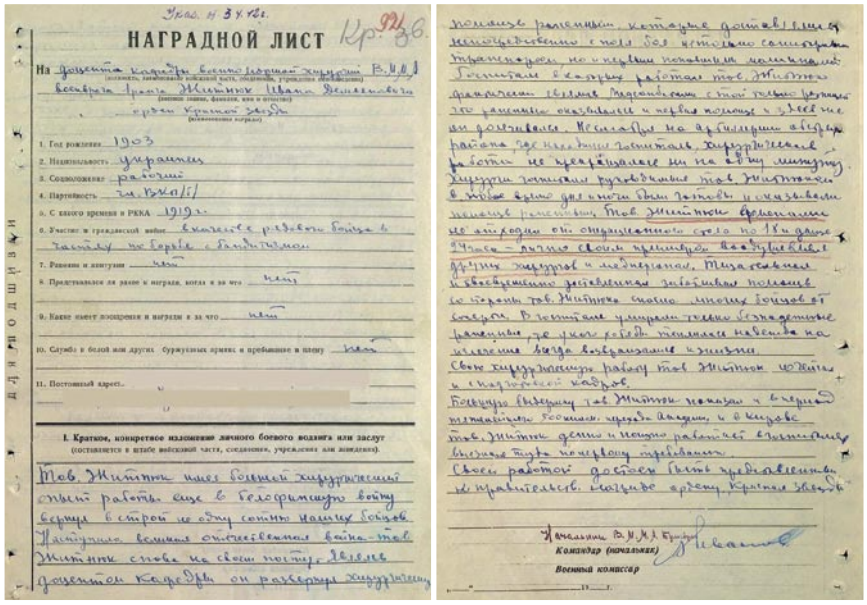

НАГРАДНОЙ ЛИСТ

1. Год рождения 1903
2. Национальность Украинец
3. Социальное положение рабочий
4. Партийность чл. ВКП(б)
5. С какого времени в РККА 1919 г.
7. Ранения и контузии нет
8. Представлялся ли ранее к награде, когда и за что нет
9. Какие имеет поощрения и награды и за что нет
10. Служил в белой или других буржуазных армиях и пребывание в плену нет
11. Постоянный адрес

I. Краткое, конкретное изложение личного боевого подвига или заслуг (составляется в штабе войсковой части, соединения, учреждения или завода).

Тов. Житнюк имеет боевой хирургический опыт работы еще в Белофинскую войну. В строю не одну сотню наших бойцов. Участвуя в войне отечественной войны — тов. Житнюк снова на своем посту. Являясь доцентом кафедры он развернул хирургическ

Начальник В.М.М.Б. Крыгин
Командир (начальник)
Военный комиссар

Рис. 2. Наградной лист к представлению И.Д. Житнюка к ордену Красной Звезды.

Рис. 3. Начальник кафедры хирургии усовершенствования врачей №2 Военно-медицинской академии им. С.М. Кирова, генерал-майор м/с, профессор Иван Демьянович Житнюк (1903–1976).

не отходил от операционного стола по 18 и даже 24 часа — лично своим примером воодушевлял других хирургов и медперсонал…» (Рис. 2).

В 1942 г. Иван Демьянович защитил кандидатскую диссертацию: «Переломы черепа и их лечение», предложенную ему ещё С.П. Фёдоровым. В 1943 г. был назначен главным хирургом Каспийской флотилии, а в 1944 г. — главным хирургом Черноморского флота. В послевоенный период его служба была связана с Военно-морской медицинской академией, а с 1956 г., после объединения академий — с Военно-медицинской академией им. С.М. Кирова (ВМедА им. С.М. Кирова). В 1953 г. И.Д. Житнюк успешно защитил докторскую диссертацию: «О плазмопотере при ожогах и борьбе с ней», а 1956 г. был назначен начальником кафедры хирургии для усовершенствования врачей №2 Военно-медицинской академии, которой руководил до 1970 г. (Рис. 3). Им много было сделано для подготовки военных хирургов, которые после окончания командного факультета ВМедА им. С.М. Кирова возглавляли медицинскую службу армейских и окружных госпиталей, исполняли обязанности главных хирургов флотов и центральных госпиталей ВС СССР [1].

Он автор 90 научных работ по различным разделам неотложной, общей и военно-морской хирургии. Наиболее известные его работы посвящены лечению перитонита и кишечной непроходимости, гнойных ран, ожоговому шоку. Так, в 1965 г. им была опубликована статья «Лечение динамической непроходимости при перитоните», где автор представил усовершенствованный им метод формирования подвесной энтеростомы по С.С. Юдину [2]. В дальнейшем этот метод нашёл широкое применение в лечении тяжёлых форм перитонита и кишечной непроходимости. Полное название операции — «Ретроградная интубация тонкой кишки с формированием подвесной энтеростомы по И.Д. Житнюку». Интубация тонкой кишки по И.Д. Житнюку в течение 20 лет в нашей стране являлась основным методом хирургического лечения стойкого пареза тонкой кишки.

Для лечения ран И.Д. Житнюк предложил применять присыпку, в состав которой вошли: борная кислота 5 г, ксероформ 20 г, сахар 60 г, стрептоцид 15 г [3]. Присыпка Житнюка нашла широкое применение в клинической практике. В настоящий момент это одно из эффективных средств в лечении пролежней и длительно незаживающих ран.

Под руководством И.Д. Житнюка подготовлено и защищено 7 докторских и 21 кандидатская диссертации. Он награждён орденами Ленина, Красного Знамени, Отечественной войны 1 ст., Красной Звезды и многими медалями.

Умер Иван Демьянович 2 февраля 1976 г. Похоронен на Богословском кладбище г. Санкт-Петербурга.

Авторы заявляют об отсутствии конфликта интересов (The authors declare no conflict of interest).

ЛИТЕРАТУРА/REFERENCES

1. Стойко Ю.М., Пичуев А.В. Иван Демьянович Житнюк — выдающийся клиницист и военно-морской хирург (100-летие со дня рождения) // Вестник хирургии им. И.И. Грекова. — 2003. — Т.162. — №1. — 95-96 с. [Stoiko YuM, Pichuev AV. Ivan Demyanovich Zhitnyuk — outstanding clinician and naval surgeon (100th anniversary of his birth). Bulletin of Surgery named after I.I. Grekov. 2003; 162(1): 95-96. (In Russ.)]
2. Житнюк И.Д. Лечение динамической непроходимости при перитоните // Вестник хирургии им. И.И. Грекова. — Т.95. — №12. — С.8-11 [Zhitnyuk ID. Treatment of dynamic obstruction in peritonitis. Bulletin of Surgery named after I.I. Grekov. 95(12): 8-11. (In Russ.)]
3. Основы медицинских знаний / Под. ред. Ю.С. Тарасова. — Саратов, 1996. — Т.1. — 175с. [Fundamentals of medical knowledge. Yu.S. Tarasov, editor. Saratov, 1996. Vol.1. 175 p. (In Russ.)]

ЮБИЛЕИ • ANNIVERSARIES

АБЛИЦОВ ЮРИЙ АЛЕКСЕЕВИЧ (К 75-ЛЕТИЮ СО ДНЯ РОЖДЕНИЯ)

Аблицов Юрий Алексеевич (Рис. 1) родился 24.02.1949 г. в военном городке подмосковного города Люберцы в семье военного лётчика Алексея Никифоровича и врача-педиатра Натальи Фёдоровны Аблицовых. Закончив с отличием люберецкую среднюю школу, поступил в 1-й МОЛМИ им. И.М. Сеченова, в настоящее время Первый МГМУ им. И.М. Сеченова. В 1972 г., закончив с отличием институт, продолжил обучение в ординатуре на кафедре хирургических болезней №1 (зав. кафедрой академик АМН СССР Михаил Ильич Кузин). После окончания ординатуры в 1974 г. был принят на работу в Факультетскую Хирургическую Клинику им. Бурденко Николая Ниловича на должность заведующего торакальным отделением.

Рис. 1. Аблицов Юрий Алексеевич.

Особенностью отделения торакальной хирургии, впрочем, как и других подразделений ФХК им. Н.Н. Бурденко в то время, являлось то, что операции выполнялись пациентам с самыми различными заболеваниями. Аблицов Юрий Алексеевич — хирург широчайшего спектра. Выполнял оперативное лечение пациентам с заболеваниями магистральных артерий, вен, панкреатобилиарной зоны, кишечника и желудка. Однако, хирургия лёгких и средостения являлась основной.

В 1989 г. им защищена кандидатская диссертация, посвящённая сравнительной оценке инвазивных методов исследования в диагностике шаровидных образований лёгких.

В 90-е гг. Аблицов Юрий Алексеевич одним из первых в стране начал осваивать и применять миниинвазивные видеоторакоскопические операции.

В составе бригады врачей госпиталя МЧС России Аблицов Юрий Алексеевич работал в самых горячих точках страны на тот момент: ликвидация последствий землетрясения в Нефтегорске в 1995 г., обеспечение медицинской помощи пострадавшим при террористическом акте в Будённовске в 1995 г., неоднократно был командирован на территорию Северо-Кавказского региона во время контртеррористических операций.

В 2002 г. руководство кафедрой хирургических болезней №1 принял академик РАМН Юрий Леонидович Шевченко и организовал на базе кафедры Научно-исследовательский институт грудной хирургии. В стенах института исследовались проблемы не только кардиохирургии, но и хирургии лёгких, средостения, трахеи. В 2004 г. защищена диссертация доктора медицинских наук на тему «Периферические образования лёгких. Дифференцированная диагностика и хирургическое лечение».

В 2005 г. НИИ Грудной Хирургии вошёл в состав Национального медико-хирургического Центра им. Н.И. Пирогова, и Аблицов Юрий Алексеевич, несмотря на 40 лет отданных 1-му МОЛМИ им. И.М. Сеченова, принимает решение идти за руководителем кафедры академиком Юрий Леонидовичем Шевченко. В стенах Пироговского Центра он продолжает заниматься хирургией лёгких и средостения.

Высочайший профессионализм, широкий хирургический кругозор, доброта и спокойствие снискали искреннее уважение коллег и учеников к Юрий Алексеевичу.

Аблицов Юрий Алексеевич и в настоящее время является лидером хирургии лёгких и средостения в Пироговском Центре, который передаёт свой опыт, знания и профессиональное мастерство следующему поколению.

“Служите верно науке и правде
и живите так, чтобы, состарившись,
могли безупречно вспоминать вашу
и уважать чужую молодость”

Н.И. Пирогов