ISSN 2072-8255

ВЕСТНИК

НАЦИОНАЛЬНОГО МЕДИКО-ХИРУРГИЧЕСКОГО ЦЕНТРА ИМ. Н.И. ПИРОГОВА

2024

том 19, номер 3

ВЕСТНИК

НАЦИОНАЛЬНОГО
МЕДИКО-ХИРУРГИЧЕСКОГО ЦЕНТРА
ИМ. Н.И. ПИРОГОВА

НАУЧНО-ПРАКТИЧЕСКИЙ ЖУРНАЛ
издается с 2006 г., выходит 4 раза в год

Журнал включен в перечень рецензируемых научных изданий, которые рекомендованы ВАК при Министерстве науки и высшего образования Российской Федерации для публикации результатов диссертаций на соискание ученой степени кандидата и доктора наук.

Все статьи публикуются бесплатно.

Редакция журнала доводит до сведения читателей, что в издании соблюдаются принципы международной организации «Комитет по издательской этике» (Committee On Publication Ethics – COPE).
Сайт журнала http://pirogov-vestnik.ru
Правила для авторов на русском и английском языке размещены на сайте.

СОДЕРЖАНИЕ

РЕДАКЦИОННЫЕ СТАТЬИ

ШЕВЧЕНКО Ю.Л., КАТКОВ А.А., ЕРМАКОВ Д.Ю., УЛЬБАШЕВ Д.С., ВАХРАМЕЕВА А.Ю.
РЕЗУЛЬТАТЫ ХИРУРГИЧЕСКОГО ЛЕЧЕНИЯ ПАЦИЕНТОВ С ИБС И ДИФФУЗНЫМ ПОРАЖЕНИЕМ КОРОНАРНОГО РУСЛА 4

ОРИГИНАЛЬНЫЕ СТАТЬИ

ШЕВЧЕНКО Ю.Л., БОЙЦОВ С.А., УЛЬБАШЕВ Д.С., ПЛОТНИЦКИЙ А.В., КУЗИН В.С., ЕРМАКОВ Д.Ю.
ЭКСТРАВАЗАЛЬНАЯ КОМПРЕССИЯ ДИСТАЛЬНЫХ ОТДЕЛОВ КОРОНАРНЫХ АРТЕРИЙ ПРИ ИММОБИЛИЗИРУЮЩЕМ ИНТЕРСТИЦИАЛЬНОМ ФИБРОЗЕ СЕРДЦА – АНГИОГРАФИЧЕСКИЙ СИМПТОМОКОМПЛЕКС ШЕВЧЕНКО-БРЭДО 10

ШЕВЧЕНКО Ю.Л., СТЕПАНОВА А.С., ГОРОХОВАТСКИЙ Ю.И., ВАХРОМЕЕВА М.Н.
О РОЛИ ЛЕВОСИМЕНДАНА В ВОССТАНОВЛЕНИИ ФУНКЦИИ ГИБЕРНИРОВАННОГО МИОКАРДА У БОЛЬНЫХ ИБС СО СНИЖЕННОЙ КОНТРАКТИЛЬНОСТЬЮ СЕРДЦА ПРИ ОПЕРАЦИЯХ АКШ 19

МИРОНЕНКО В.А., РЫЧИН С.В., ГАРМАНОВ С.В., КОКОЕВ М.Б., ЛИСИНА М.О., БАДМАЕВ Ц.В.
НЕПОСРЕДСТВЕННЫЕ РЕЗУЛЬТАТЫ ХИРУРГИЧЕСКОГО ЛЕЧЕНИЯ ПАЦИЕНТОВ С АНЕВРИЗМОЙ И РАССЛОЕНИЕМ ВОСХОДЯЩЕЙ АОРТЫ ПО КЛАССИЧЕСКОЙ МЕТОДИКЕ BENTALL С АНАСТОМОЗОМ ПО CABROL И В МОДИФИКАЦИИ N. KOUCHOUKOS 27

ХАБЧАБОВ Р.Г., МАХМУДОВА Э.Р., АБДУЛЛАЕВ А.А., ГАФУРОВА Р.М., ИСЛАМОВА У.А., ДЖАНБУЛАТОВ М.А., АНАТОВА А.А.
ВЛИЯНИЕ СЕРДЕЧНО-СОСУДИСТО-ПОЧЕЧНО-МЕТАБОЛИЧЕСКОГО СИНДРОМА И ОТДЕЛЬНО КАРДИОРЕНАЛЬНОГО НА ТЕЧЕНИЕ ИБС 33

МУЗЫЧИН А.Л., ХАВАНДЕЕВ М.Л., МОШКИН С.В., ЗАЛЮБОВСКАЯ Л.В., ГИТЕЛЬЗОН Е.А., ФАЙБУШЕВИЧ А.Г.
ПРИМЕНЕНИЕ ИНТРАОПЕРАЦИОННОГО ФИЛЬТРАЦИОННОГО ПЛАЗМАФЕРЕЗА В УСЛОВИЯХ ИСКУССТВЕННОГО КРОВООБРАЩЕНИЯ У ПАЦИЕНТОВ С ИНФЕКЦИОННЫМ ЭНДОКАРДИТОМ 38

СУКОВАТЫХ Б.С., СИДОРОВ Д.В., БОЛОМАТОВ Н.В., СЕРЕДИЦКИЙ А.В., ВИШНЕВСКИЙ В.И., АЛЬЯНОВ А.Л., КАРАСЕВ А.Ю., ШВЕЦ Д.А., СЛЕТОВА А.М., ГАВРИЛИНА А.В., ОРЛОВА А.Ю.
ОТДАЛЕННЫЕ РЕЗУЛЬТАТЫ ГИБРИДНОГО КАРДИОХИРУРГИЧЕСКОГО ШУНТИРОВАНИЯ И ЭНДОВАСКУЛЯРНОГО СТЕНТИРОВАНИЯ ПАЦИЕНТОВ С НАСЛЕДСТВЕННОЙ ГИПЕРХОЛЕСТЕРИНЕМИЕЙ И СТЕНОКАРДИЕЙ НАПРЯЖЕНИЯ 44

МИДЛЕНКО О.В., ЧАВГА А.И., МИДЛЕНКО В.И., РУЗОВ В.И., БЕЛОНОГОВ Н.И.
ПРОГНОСТИЧЕСКОЕ ЗНАЧЕНИЕ ЭХОКАРДИОГРАФИЧЕСКОГО ОПРЕДЕЛЕНИЯ ДИСФУНКЦИИ МИОКАРДА ПРИ ОСТРОМ ПАНКРЕАТИТЕ 51

АРУТЮНЯН С.О., ЖДАНОВИЧ К.В., ПУЗДРЯК П.Д., ГУСИНСКИЙ А.В., ШЛОМИН В.В., КУЧЕРЕНКО В.С., ФИОНИК О.В.
РАННЯЯ ИЛИ ОТСРОЧЕННАЯ РЕВАСКУЛЯРИЗАЦИЯ ПРИ ПЕРИФЕРИЧЕСКОЙ АРТЕРИАЛЬНОЙ БОЛЕЗНИ: КАК СДЕЛАТЬ ПРАВИЛЬНЫЙ ВЫБОР? 54

BULLETIN

of PIROGOV
NATIONAL MEDICAL & SURGICAL
CENTER

THEORETICAL & PRACTICAL JOURNAL
PUBLISHED SINCE 2006 4 ISSUES PER YEAR

The journal is included into the List of the leading peer-reviewed editions which are recommended by the State Commission for Academic Degrees and Titles of the Ministry of Science and Higher Education Russian Federation for publication of dissertations results for competition of an academic degree of the candidate and doctor of science.

All articles are published for free.
The Journal follows the standards of publication ethics of the international organization «Committee On Publication Ethics» (COPE).
The journal's website: http://pirogov-vestnik.ru
Rules for authors in Russian and in English are available on the website.

CONTENTS

EDITORIAL

SHEVCHENKO YU.L., KATKOV A.A., ERMAKOV D.YU., ULBASHEV D.S., VAKHRAMEEVA A.YU.
THE RESULTS OF SURGICAL TREATMENT OF PATIENTS WITH CORONARY ARTERY DISEASE AND DIFFUSE CORONARY ARTERY DISEASE 4

ORIGINAL ARTICLES

SHEVCHENKO YU.L., BOYTSOV S.A., ULBASHEV D.S., PLOTNITSKY A.V., KUZIN V.S., ERMAKOV D.YU.
EXTRAVASAL COMPRESSION OF DISTAL CORONARY ARTERIES IN IMMOBILIZING INTERSTITIAL FIBROSIS OF THE HEART – SHEVCHENKO-BRADO ANGIOGRAPHIC SYMPTOM COMPLEX 10

SHEVCHENKO YU.L., STEPANOVA A.S., GOROKHOVATSKY YU.I., VAKHROMEEVA M.N.
ON THE ROLE OF LEVOSIMENDAN IN RESTORING THE FUNCTION OF HIBERNATED MYOCARDIUM IN PATIENTS WITH CORONARY ARTERY DISEASE WITH REDUCED CARDIAC CONTRACTILITY DURING CABG OPERATIONS 19

MIRONENKO V.A., RYCHIN S.V., GARMANOV S.V., KOKOEV M.B., LISINA M.O., BADMAEV T.V.
SHORT-TERM RESULTS OF SURGICAL TREATMENT OF ANEURYSMS AND DISSECTION OF THE ASCENDING AORTA USING THE CLASSICAL BENTALL TECHNIQUE WITH CABROL ANASTOMOSIS AND MODIFIED BY N. KOUCHOUKOS 27

KHABCHABOV R.G., MAKHMUDOVA E.R., ABDULLAEV A.A., GAFUROVA R.M., ISLAMOVA U.A., DZHANBULATOV M.A., ANATOVA A.A.
THE INFLUENCE OF CARDIOVASCULAR-RENAL-METABOLIC SYNDROME AND SEPARATELY CARDIORENAL SYNDROME ON THE COURSE OF CORONARY HEART DISEASE 33

MUZYCHIN A.L., KHAVANDEEV M.L., MOSHKIN S.V., ZALYUBOVSKAYA L.V., GITELZON E.A., FAIBUSHEVICH A.G.
INTRAOPERATIVE FILTRATION PLASMAPHERESIS DURING CARDIOPULMONARY BYPASS IN PATIENTS WITH INFECTIVE ENDOCARDITIS 38

SUKOVATIKH B.S., SIDOROV D.V., BOLOMATOV N.V., SEREDITSKY A.V., VISHNEVSKY V.I., ALYANOV A.L., KARASEV A.YU., SHVETS D.A., SLETOVA A.M., GAVRILINA A.V., ORLOVA A.YU.
LONG-TERM RESULTS OF HYBRID CARDIAC BYPASS BYPASS AND ENDOVASCULAR STENTING IN PATIENTS WITH HEREDITARY HYPERCHOLESTERINEMIA AND ANGINA 44

MIDLENKO O.V., CHAVGA A.I., MIDLENKO V.I., RUZOV V.I., BELONOGOV N.I.
PROGNOSTIC VALUE OF ECHOCARDIOGRAPHIC DETERMINATION OF MYOCARDIAL DYSFUNCTION IN ACUTE PANCREATITIS 51

ARUTYUNYAN S.O., ZHDANOVICH K.V., PUZDRYAK P.D., GUSINKIY A.V., SHLOMIN V.V., KUCHERENKO V.S., FIONIK O.V.
EARLY OR DELAYED REVASCULARIZATION I N PATIENTS WITH PERIPHERAL ARTERIAL DISEASE: HOW TO MAKE THE RIGHT CHOICE? 54

СОДЕРЖАНИЕ

ОРИГИНАЛЬНЫЕ СТАТЬИ

КВАСОВ Д.В., СОЛОД Э.И., БЕКШОКОВ К.К.
НОВЫЕ ВОЗМОЖНОСТИ ОСТЕОСИНТЕЗА ДИСТАЛЬНОГО ОТДЕЛА ПЛЕЧЕВОЙ КОСТИ

ГЕРАСИМОВ Е.А., МОРОЗОВА Е.А., КОРОЛЁВ С.Б., ГЕРАСИМОВ С.А.
КРАТКОСРОЧНЫЕ РЕЗУЛЬТАТЫ ХИРУРГИЧЕСКОГО ЛЕЧЕНИЯ ФЕМОРОАЦЕТАБУЛЯРНОГО ИМПИНДЖМЕНТА С ПОМОЩЬЮ ОТКРЫТОГО ХИРУРГИЧЕСКОГО ВЫВИХА ГОЛОВКИ БЕДРЕННОЙ КОСТИ

ЛЕВЧУК А.Л., АБДУЛЛАЕВ А.Э.
ОНКОЛОГИЧЕСКАЯ ТРАНСФОРМАЦИЯ ДИВЕРТИКУЛЯРНОЙ БОЛЕЗНИ ТОЛСТОЙ КИШКИ. СОЧЕТАНИЕ ИЛИ ЗАКОНОМЕРНЫЙ ПОСЛЕДОВАТЕЛЬНЫЙ ПРОЦЕСС?

ВОЗЛЮБЛЕННЫЙ Д.Е., ЧЕРКАСОВ Д.М., ЧЕРКАСОВ М.Ф., ВОЗЛЮБЛЕННЫЙ Е.И., ГАЛАШОКЯН К.М.
ИНТРАОПЕРАЦИОННОЕ УЛЬТРАЗВУКОВОЕ ИССЛЕДОВАНИЕ ВО ВРЕМЯ ЛАПАРОСКОПИЧЕСКОЙ ХОЛЕЦИСТЭКТОМИИ

СУРОВ Д.А., СИЗОНЕНКО Н.А., ДЫМНИКОВ Д.А., ЦУРУПА П.С., ЛЕВЧЕНКО Я.И., ВОРОНИНА Л.А., ШОСТКА К.Г.
ПРИМЕНЕНИЕ НИЗКОТЕМПЕРАТУРНОЙ АРГОНОВОЙ ПЛАЗМЫ В ЛЕЧЕНИИ ГНОЙНЫХ РАН

ТАНКАЕВА Х.С., ПОХАБОВ Д.С., АБДУЛАЕВ И.А., ХАВАЕВА М.Г., АЛИБАТЫРОВА Р.Г., КУРАЧЕВА М.М., ЖИБУРТ Е.Б.
ОРГАНИЗАЦИЯ ТРАНСФУЗИОЛОГИЧЕСКОЙ ПОМОЩИ РАНЕНЫМ ПРИ ЧРЕЗВЫЧАЙНЫХ СИТУАЦИЯХ (НА ПРИМЕРЕ СОБЫТИЯ В РЕСПУБЛИКЕ ДАГЕСТАН)

МАСЛЯКОВ В.В., КАПРАЛОВ С.В., СИДЕЛЬНИКОВ С.А., УРЯДОВ С.Е., БАРСУКОВ В.Г., ПАРШИН А.В., ПОЛИДАНОВ М.А.
ИЗМЕНЕНИЕ ГОРМОНАЛЬНОГО ФОНА В БЛИЖАЙШЕМ ПОСЛЕОПЕРАЦИОННОМ ПЕРИОДЕ У ЖЕНЩИН ПРИ ПРОНИКАЮЩИХ ОГНЕСТРЕЛЬНЫХ РАНЕНИЯХ МАЛОГО ТАЗА

ФЕДЯНИН С.Д., СТАВЧИКОВ Е.Л., КОВАЛЕНКО А.А., МАТУСЕВИЧ Е.А., ШИЛИН В.Е.
ОЦЕНКА КЛИНИЧЕСКОЙ ЭФФЕКТИВНОСТИ ПЛАСТИЧЕСКОГО ЗАКРЫТИЯ РАН С ПРИМЕНЕНИЕМ АУТОЛОГИЧНЫХ АСПИРАТОВ КРАСНОГО КОСТНОГО МОЗГА

ОБЗОРЫ ЛИТЕРАТУРЫ

ШЕВЧЕНКО Ю.Л., ГУДЫМОВИЧ В.Г., ТРОМБАЧЕВ А.Э.
СОВРЕМЕННЫЙ ВЗГЛЯД НА ЛИМФАТИЧЕСКУЮ СИСТЕМУ СЕРДЦА И ВЛИЯНИЕ ЕЕ ПАТОЛОГИИ НА ФУНКЦИЮ МИОКАРДА

ШЕНГЕЛИЯ Л.Д., КОНШИНА М.О., САНАКОЕВ М.К., ФАТУЛАЕВ З.Ф., ДОНАКАНЯН С.А., МЕРЗЛЯКОВ В.Ю.
СОВРЕМЕННЫЕ ВЗГЛЯДЫ И ПОДХОДЫ К ВЫБОРУ КОНДУИТОВ ПРИ ОПЕРАЦИЯХ АОРТОКОРОНАРНОГО ШУНТИРОВАНИЯ: ОСНОВНЫЕ ПОНЯТИЯ И ТЕРМИНЫ, НУЖДАЮЩИЕСЯ В ПЕРЕСМОТРЕ

ЕЛИСЕЕВ И.Г., ЛИЩУК А.Н., ХАВАНДЕЕВ М.Л., МУЗЫЧИН А.Л., КОМЕНДАНТОВА Ю.В., ГИТЕЛЬЗОН Е.А., ФАЙБУШЕВИЧ А.Г.
ЭВОЛЮЦИЯ ПРОТЕЗИРОВАНИЯ МИТРАЛЬНОГО КЛАПАНА

БЫСТРОВ Д.О., КОМАРОВ Р.Н., ШОНБИН А.Н., АФОНИН Б.О., СОРОКИН Р.О., МАЦУГАНОВ Д.А.
БЕЗОПАСНОСТЬ И ЭФФЕКТИВНОСТЬ ЭПИКАРДИАЛЬНОЙ ТОРАКОСКОПИЧЕСКОЙ АБЛЯЦИИ ЛЕВОГО ПРЕДСЕРДИЯ: МЕТААНАЛИЗ

ШИРИНБЕК О., МНАЦАКАНЯН Г.В., ОДИНОКОВА С.Н.
ВАРИКОЗНЫЕ ВЕНЫ В ПОЖИЛОМ И СТАРЧЕСКОМ ВОЗРАСТЕ: ПРОБЛЕМЫ И ПЕРСПЕКТИВЫ

МАКАРОВ С.А., АГАНЕСОВ А.Г., АЛЕКСАНЯН М.М., ДЕМИНА В.А.
ПРОФИЛАКТИКА РЕЦИДИВОВ ГРЫЖ МЕЖПОЗВОНКОВЫХ ДИСКОВ ПОСЛЕ ПОЯСНИЧНОЙ МИКРОДИСК- И СЕКВЕСТРЭКТОМИИ

ПРОНИН А.Г., ТРОШИНА А.А.
ТРОМБОЭМБОЛИЯ ЛЕГОЧНОЙ АРТЕРИИ: ОЦЕНКА ТЯЖЕСТИ И ПРОГНОЗ ИСХОДА ЗАБОЛЕВАНИЯ

КЛИНИЧЕСКИЕ НАБЛЮДЕНИЯ

КАТКОВ А.А., МАРЧАК Д.И., ЗАЙНИДДИНОВ Ф.А.
ХИРУРГИЧЕСКАЯ СТИМУЛЯЦИЯ ЭКСТРАКАРДИАЛЬНОЙ ВАСКУЛЯРИЗАЦИИ МИОКАРДА, КАК ЭЛЕМЕНТ ГИБРИДНОЙ КОРРЕКЦИИ ВЕНЕЧНОГО КРОВООБРАЩЕНИЯ У БОЛЬНОГО ИШЕМИЧЕСКОЙ БОЛЕЗНЬЮ СЕРДЦА

CONTENTS

ORIGINAL ARTICLES

58 **KVASOV D.V., SOLOD E.I., BEKSHOKOV K.K.**
NEW POSSIBILITIES OF OSTEOSYNTHESIS OF THE DISTAL HUMERUS

65 **GERASIMOV E.A., MOROZOVA E.A., KOROLEV S.B., GERASIMOV S.A.**
SHORT-TERM RESULTS OF SURGICAL TREATMENT OF FEMOROACETABULAR IMPINGEMENT WITH OPEN SURGICAL DISLOCATION OF THE FEMORAL HEAD

70 **LEVCHUK A.L., ABDULLAEV A.E.**
ONCOLOGICAL TRANSFORMATION OF DIVERTICULAR COLON DISEASE. A COMBINATION OR A REGULAR SEQUENTIAL PROCESS?

77 **VOZLYUBLENNYJ D.E., CHERKASOV D.M., CHERKASOV M.F., VOZLYUBLENNYJ E.I., GALASHOKYAN K.M.**
INTRAOPERATIVE ULTRASOUND DURING LAPAROSCOPIC CHOLECYSTECTOMY

84 **SUROV D.A., SIZONENKO N.A., DYMNIKOV D.A., TSURUPA P.S., LEVCHENKO YA.I., VORONINA L.A., SHOSTKA K.G.**
THE USE OF LOW-TEMPERATURE ARGON PLASMA FOR THE TREATMENT OF PURULENT WOUNDS

91 **TANKAEVA H.S., POHABOV D.S., ABDULAEV I.A., KHAVAEVA M.G., ALIBATYROVA R.G., KURACHEVA M.M., ZHIBURT E.B.**
ORGANIZATION OF TRANSFUSIOLOGICAL CARE FOR THE WOUNDED IN EMERGENCY SITUATIONS (USING THE EXAMPLE OF AN EVENT IN THE REPUBLIC OF DAGESTAN)

95 **MASLYAKOV V.V., KAPRALOV S.V., SIDELNIKOV S.A., URYADOV S.E., BARSUKOV V.G., PARSHIN A.V., POLIDANOV M.A.**
HORMONAL CHANGES IN THE IMMEDIATE POSTOPERATIVE PERIOD IN WOMEN WITH PENETRATING GUNSHOT WOUNDS OF THE PELVIS

100 **FEDZIANIN S.D., STAVCHIKOV E.L., KOVALENKO A.A., MATUSEVICH E.A., SHILIN V.E.**
EVALUATION OF THE CLINICAL EFFECTIVENESS OF THE WOUNDS PLASTICS USING AUTOLOGOUS RED BONE MARROW ASPIRATES

REVIEWS

105 **SCHEVCHENKO YU.L., GUDYMOVICH V.G., TROMBACHEV A.E.**
MODERN VIEW OF THE LYMPHATIC SYSTEM OF THE HEART AND THE EFFECT OF ITS PATHOLOGY ON MYOCARDIAL FUNCTION

112 **SHENGELIA L.D., KONSHINA M.O., SANAKOEV M.K., FATULAEV Z.F., DONAKANYAN S.A., MERZLYAKOV V.YU.**
MODERN VIEWS AND APPROACHES TO THE CHOICE OF GRAFTS DURING CORONARY ARTERY BYPASS GRAFTING: BASIC CONCEPTS AND TERMS IN NEED OF REVISION

118 **ELISEEV I.G., LISCHUK A.N., HAVANDEEV M.L., MUZICHIN A.L., KOMENDANTOVA YU.V., GITELZON E.A., FAIBUSHEVICH A.G.**
EVOLUTION OF MITRAL VALVE REPLACEMENT

123 **BYSTROV D.O., KOMAROV R.N., SHONBIN A.N., AFONIN B.O., SOROKIN R.O., MATSUGANOV D.A.**
SAFETY AND EFFICACY OF EPICARDIAL THORACOSCOPIC ABLATION: A META-ANALYSIS

127 **SHIRINBEK O., MNATSAKANYAN G.V., ODINOKOVA S.N.**
VARICOSE VEINS IN THE ELDERLY PATIENTS: PROBLEMS AND PROSPECTS

136 **MAKAROV S.A., AGANESOV A.G., ALEXANYAN M.M., DEMINA V.A.**
PREVENTION OF RECURRENT DISC HERNIATION AFTER LUMBAR MICRODISCECTOMY AND SEQUESTRECTOMY

141 **PRONIN A.G., TROSHINA A.A.**
PULMONARY EMBOLISM: ASSESSMENT OF THE SEVERITY AND PROGNOSIS OF THE OUTCOME OF THE DISEASE

CASE REPORTS

145 **KATKOV A.A., MARCHAK D.I., ZAINIDDINOV F.A.**
SURGICAL STIMULATION OF EXTRACARDIAL MYOCARDIAL VASCULARIZATION AS AN ELEMENT OF HYBRID CORRECTION OF CORONARY CIRCULATION IN A PATIENT WITH CORONARY HEART DISEASE

СОДЕРЖАНИЕ

КЛИНИЧЕСКИЕ НАБЛЮДЕНИЯ

ДЕМАЛЬДИНОВ Д.А., МУСТАФИН Р.Д., КУРТУСУНОВ Б.Т., РОЖКОВА С.В.
ВАРИАНТЫ ХИРУРГИЧЕСКОЙ ТАКТИКИ И СТРУКТУРНЫЕ ИЗМЕНЕНИЯ В СТЕНКЕ ПИЩЕВОДА ПРИ СИНДРОМЕ БУРХАВЕ 150

ГАМЗАЕВ М.Г., БУЛДАКОВ И.А., КОЗЛОВА М.И., РОМАНОВА Д.А.
ИНДИВИДУАЛЬНЫЙ ПОДХОД К ДИАГНОСТИКЕ УВЕИТА ТУБЕРКУЛЕЗНОЙ ЭТИОЛОГИИ: ОТ ТЕОРИИ К ПРАКТИКЕ 153

ДЖУРАКУЛОВ Ш.Р., ВЕЧОРКО В.И., СЕВЕРЦЕВ А.Н., ФАХРИЕВ Ж.А., ХОКОНОВ А.М.
ЭНДОВАСКУЛЯРНОЕ ЛЕЧЕНИЕ КРОВОТЕЧЕНИЯ ИЗ ВАРИКОЗНО-РАСШИРЕННЫХ ВЕН ПРЯМОЙ КИШКИ ПРИ ЦИРРОТИЧЕСКОЙ ПОРТАЛЬНОЙ ГИПЕРТЕНЗИИ 156

КАМИНСКИЙ Ю.Д., КУЛИКОВ Е.П., БОТОВ А.В., МИХЕЕВ А.В., ПЛОТНИКОВА О.А., ШАРАПОВ Д.А., ШУСТОВ А.Э.
ВОЗМОЖНОСТИ ХИРУРГИЧЕСКОГО ЛЕЧЕНИЯ МЕСТНО-РАСПРОСТРАНЕННОГО РАКА ОБОДОЧНОЙ КИШКИ 159

РУСЕВА А.Д., СОЛОВЬЕВ И.А., ХАНЕВИЧ М.Д., ЗИНОВЬЕВ Е.В., ХАИРОВ А.М., ТЛЕХУГОВА М.М., КАЮМОВА А.Ш.
ХИРУРГИЧЕСКОЕ ЛЕЧЕНИЕ ПАЦИЕНТА С РАКОМ ОБОДОЧНОЙ КИШКИ И ОСТРЫМ НАРУШЕНИЕМ МЕЗЕНТЕРИАЛЬНОГО КРОВООБРАЩЕНИЯ, ОСЛОЖНЕННЫМ ОСТРОЙ КИШЕЧНОЙ НЕПРОХОДИМОСТЬЮ 162

ИСТОРИЯ МЕДИЦИНЫ

ШЕВЧЕНКО Ю.Л., ХУБУЛАВА Г.Г., СИЗЕНКО В.В.
АКАДЕМИК АМН СССР КОЛЕСОВ АНАТОЛИЙ ПАНТЕЛЕЙМОНОВИЧ (К 100-ЛЕТИЮ СО ДНЯ РОЖДЕНИЯ) 165

ШЕВЧЕНКО Ю.Л., ДЕЕВ Р.В., МАТВЕЕВ С.А., ДЖАЛАЕВ Ф.Ш.
АКАДЕМИК ДОНАТ СЕМЁНОВИЧ САРКИСОВ – ВЫДАЮЩИЙСЯ ПАТОМОРФОЛОГ (К 100-ЛЕТИЮ СО ДНЯ РОЖДЕНИЯ) 167

ЛАПКИН М.М., ЗАГРИНА Н.А., КОЗЕЕВСКАЯ Н.А.
ПАМЯТЬ О ВЕЛИКОМ УЧЕНОМ НА РЯЗАНСКОЙ ЗЕМЛЕ (К 175-ЛЕТИЮ СО ДНЯ РОЖДЕНИЯ АКАДЕМИКА И.П. ПАВЛОВА) 171

CONTENTS

CASE REPORTS

DEMALDINOV D.A., MUSTAFIN R.D., KURTUSUNOV B.T., ROZHKOVA S.V.
VARIANTS OF SURGICAL TACTICS AND STRUCTURAL CHANGES IN THE ESOPHAGEAL WALL IN THE BURHAAVE SYNDROME 150

GAMZAEV M.G., BULDAKOV I.A., KOZLOVA M.A., ROMANOVA D.A.
AN INDIVIDUAL APPROACH TO THE DIAGNOSIS OF UVEITIS OF TUBERCULOUS ETIOLOGY: FROM THEORY TO PRACTICE 153

DZHURAKULOV S.R., VECHORKO V.I., SEVERCEV A.N., FAKHRIEV J.A., HOKONOV A.M.
ENDOVASCULAR MANAGEMENT OF RECTAL VARICEAL BLEEDING IN PATIENTS WITH CIRRHOSIS AND PORTAL HYPERTENSION 156

KAMINSKIJ YU.D., KULIKOV E.P., BOTOV A.V., MIHEEV A.V., PLOTNIKOVA O.A., SHARAPOV D.A., SHUSTOV A.E.
POSSIBILITIES OF SURGICAL TREATMENT OF LOCALLY ADVANCED COLON CANCER 159

RUSEVA A.D., SOLOVEV I.A., KHANEVICH M.D., ZINOVIEV E.V., KHAIROV A.M., TLEKHUGOVA M.M., KAYUMOVA A.SH.
SURGICAL TREATMENT OF A PATIENT WITH ACUTE MESENTERIC CIRCULATORY DISORDER AND COLON CANCER COMPLICATED BY ACUTE INTESTINAL OBSTRUCTION 162

HISTORY OF MEDICINE

SHEVCHENKO YU.L., KHUBULAVA G.G., SIZENKO V.V.
ACADEMICIAN OF THE ACADEMY OF MEDICAL SCIENCES OF THE USSR ANATOLY PANTELEIMONOVICH KOLESOV (ON THE 100th ANNIVERSARY OF HIS BIRTH) 165

SHEVCHENKO YU.L., DEEV R.V., MATVEEV S.A., DZHALAEV F.SH.
ACADEMICIAN DONAT SEMENOVICH SARKISOV – AN OUTSTANDING PATHOLOGIST (ON THE 100th ANNIVERSARY OF HIS BIRTH) 167

LAPKIN M.M., ZAGRINA N.A., KOZEEVSKAYA N.A.
PRESERVING THE MEMORY OF THE GREAT SCIENTIST ON THE RYAZAN LAND (DEDICATED TO THE 175th ANNIVERSARY OF THE BIRTH OF ACADEMICIAN I.P. PAVLOV) 171

Учредитель

МИНИСТЕРСТВО ЗДРАВООХРАНЕНИЯ РОССИЙСКОЙ ФЕДЕРАЦИИ
НАЦИОНАЛЬНЫЙ МЕДИКО-ХИРУРГИЧЕСКИЙ ЦЕНТР ИМ. Н.И. ПИРОГОВА

Журнал зарегистрирован в Федеральной службе по надзору за соблюдением законодательства в сфере массовых коммуникаций и охраны культурного наследия.
Рег. свид. ПИ № ФС77-24981 от 05 июля 2006 г.

Все права защищены. Никакая часть этого издания не может быть репродуцирована в какой-либо форме без письменного разрешения издателя.
Редакция не несет ответственности за содержание рекламных материалов.
© НМХЦ им. Н.И. Пирогова, 2024 г.

Подписной индекс – 86310

Адрес редакции
105203, Москва, ул. Нижняя Первомайская, 70
тел./факс (495) 464-10-54, e-mail: info@pirogov-center.ru
www.pirogov-center.ru
http://pirogov-vestnik.ru
Тираж 1000 экз. Отпечатано в типографии ООО «Вива-Стар»
Адрес: г. Москва, ул. Электрозаводская, д. 20
Тел. +7 (495) 780-67-06, www.vivastar.ru

Publisher

PIROGOV NATIONAL MEDICAL & SURGICAL CENTER

The magazine is registered with the Federal Service for Media Law Compliance and Cultural Heritage.
Certificate of registration as a mass medium PI No. FS77-24981 dated 05.07.2006.

All rights reserved. No part of the publication can be reproduced without the written consent of editorial office.
The editors are not responsible for the content of promotional materials.
© FSPI «National Medical and Surgical Center named after N.I. Pirogov» of the Ministry of Healthcare of the Russian Federation, 2024.

Subscription index – 86310

Editorial Board Address
70, Nizhnyaya Pervomayskaya St.,105203 Moscow Russia
tel./fax +7 (495) 464-10-54, e-mail: info@pirogov-center.ru
www.pirogov-center.ru
http://pirogov-vestnik.ru
Circulation 1000 copies. Printed in the «Viva-Star» Printing house: st. Elektrozavodskaya, 20, Moscow, Russia
Tel. +7 (495) 780-67-06, www.vivastar.ru

РЕДАКЦИОННЫЕ СТАТЬИ • EDITORIAL

РЕЗУЛЬТАТЫ ХИРУРГИЧЕСКОГО ЛЕЧЕНИЯ ПАЦИЕНТОВ С ИБС И ДИФФУЗНЫМ ПОРАЖЕНИЕМ КОРОНАРНОГО РУСЛА

Шевченко Ю.Л., Катков А.А., Ермаков Д.Ю., Ульбашев Д.С.*, Вахрамеева А.Ю.

Клиника грудной и сердечно-сосудистой хирургии Святого Георгия ФГБУ «Национальный медико-хирургический Центр им. Н.И. Пирогова», Москва

DOI: 10.25881/20728255_2024_19_3_4

Резюме. За последние десятилетия увеличилось количество пациентов с ИБС и диффузным поражением венечного русла, результаты реваскуляризации которых остаются неудовлетворительными, а риск повторных вмешательств и послеоперационных осложнений – высоким. В некоторых случаях таких больных относят к группе неоперабельных, а медикаментозная терапия для них неэффективна. Именно для таких пациентов разработан и внедрен в клиническую практику метод стимуляции экстракардиального неоангиогенеза, позволяющий повысить эффективность хирургического лечения. Проведена сравнительная оценка результатов различных методов реваскуляризации миокарда у пациентов с диффузным поражением коронарного русла.

Цель: сравнение эффективности и безопасности стандартной хирургической и эндоваскулярной коррекции поражений коронарных артерий, а также комплексной реваскуляризации миокарда (шунтирования и чрескожного коронарного вмешательства, дополненных методикой «ЮрЛеон») у пациентов с диффузным венечным атеросклерозом.

Материалы и методы. В исследование включено 133 пациента с ИБС и диффузным поражением коронарного русла, которым проведено лечение в Клинике грудной и сердечно-сосудистой хирургии им. Св. Георгия НМХЦ им. Н.И. Пирогова с 2011 по 2024 гг. I – больные, которым выполнялось коронарное шунтирование (n = 35); II – эндоваскулярная коррекция нарушений коронарного кровотока (n = 33); III – больные, которым коронарное шунтирование дополнялось методикой стимуляции экстракардиального неоангиогенеза (n = 37); IV – пациенты, которым чрескожное коронарное вмешательство дополнялось миниинвазивной процедурой «ЮрЛеон» (n = 28). По клинической и ангиографической характеристике больные между собой статистически значимо не отличались. Оценивались клинические данные, показатели эхокардиографии, степень поражения венечного русла, осложнения после операции, случаи больших неблагоприятных сердечно-сосудистых и цереброваскулярных событий (MACCE), общая выживаемость.

Результаты. Средний период наблюдения составил 41,8±25,9 месяцев. Группы отличались по частоте повторной эндоваскулярной реваскуляризации (повторное коронарное шунтирование не проводилось) (p = 0,013): в I группе (34,3%) отмечалась чаще, чем в III (13,5%) (p = 0,04); была самой высокой во II группе (42,4%) пациентов, что статистически значимо выше, чем в IV (17,9%) (p = 0,041). Исследование показало, что число случаев MACCE статистически значимо отличалось в разных группах пациентов. После комплексной реваскуляризации количество таких наблюдений уменьшилось по сравнению с изолированным выполнением КШ или ЧКВ (p = 0,0004), во II группе показатель был самый высокий (84,8%). При этом отмечалась тенденция к более высокой выживаемости больных в III и IV группах.

Заключение. Комплексная реваскуляризация миокарда у пациентов с ИБС и диффузным поражением коронарного русла является эффективной и безопасной процедурой. Новый гибридный подход, сочетающий в себе чрескожное коронарное вмешательство под контролем внутрисосудистых методов исследования и миниинвазивное выполнение методики «ЮрЛеон», позволяет расширить возможности лечения пациентов, которые ранее считались неоперабельными.

Ключевые слова: ишемическая болезнь сердца, диффузный коронарный атеросклероз, эндоваскулярная реваскуляризация, коронарное шунтирование, комплексная реваскуляризация, методика ЮрЛеон.

THE RESULTS OF SURGICAL TREATMENT OF PATIENTS WITH CORONARY ARTERY DISEASE AND DIFFUSE CORONARY ARTERY DISEASE

Shevchenko Yu.L., Katkov A.A., Ermakov D.Yu., Ulbashev D.S.*, Vakhrameeva A.Yu.

St. George thoracic and cardiovascular surgery clinic Pirogov National Medical and Surgical Center, Moscow

Abstract. In recent decades, the number of patients with coronary artery disease and diffuse coronary artery disease has increased, the results of revascularization of which remain unsatisfactory, and the risk of repeated interventions and postoperative complications is high. In some cases, such patients are classified as inoperable, and drug therapy is ineffective for them. It is for such patients that the method of stimulation of extracardial neoangiogenesis has been developed and introduced into clinical practice, which allows increasing the effectiveness of surgical treatment. In our article, a comparative assessment of the results of surgery in patients with diffuse coronary lesion after various methods of myocardial revascularization was carried out.

Aim: to compare the efficacy and safety of standard surgical and endovascular correction of coronary artery lesions, as well as complex myocardial revascularization (bypass surgery and percutaneous coronary intervention, supplemented by the "YurLeon" technique) in patients with diffuse coronary atherosclerosis.

Materials and methods. The study included 133 patients with coronary artery disease and diffuse coronary artery disease who were treated at the St. George Clinic of Thoracic and Cardiovascular Surgery named after N.I. Pirogov NMHC from 2011 to 2024. I – patients who underwent coronary bypass surgery (n = 35); II – endovascular correction of coronary blood flow disorders (n = 33); III – patients who underwent coronary bypass surgery supplemented by stimulation of extracardial neoangiogenesis (n = 37); IV – patients to whom percutaneous coronary intervention was supplemented with a minimally invasive procedure "Yurleon" (n = 28). According to the clinical and angiographic characteristics, the patients did not differ statistically significantly from each other. Clinical data, echocardiography parameters, the degree of damage to the coronary bed, complications after surgery, cases of major adverse cardiovascular and cerebrovascular events (MACCE), and overall survival were evaluated.

Results. The average follow-up period was 41.8±25.9 months. The groups differed in the frequency of repeated endovascular revascularization (repeated coronary bypass surgery was not performed) (p = 0.013): in group I (34.3%) it was observed more often than in group III (13.5%) (p = 0.04); it was the highest in group II (42.4%) of patients, which is statistically significantly higher, than in IV (17.9%) (p = 0.041). The study showed that the number of MACCE cases was statistically significantly different in different patient groups. After complex revascularization, the number of such observations decreased compared to isolated CABG or PCI (p = 0.0004), in group II the indicator was the highest (84.8%). At the same time, there was a tendency to a higher survival rate of patients in groups III and IV.

Conclusion. Complex myocardial revascularization in patients with coronary artery disease and diffuse coronary artery disease is an effective and safe procedure. A new hybrid approach combining percutaneous coronary intervention under the control of intravascular research methods and minimally invasive implementation of the "YurLeon" technique makes it possible to expand the possibilities of treating patients who were previously considered inoperable.

Keywords: ischemic heart disease, diffuse coronary atherosclerosis, endovascular revascularization, coronary bypass surgery, complex revascularization, YurLeon technique.

* e-mail: dan103@mail.ru

Введение

В последние десятилетия увеличилось количество больных ИБС с диффузным поражением венечного русла [1; 2]. Как правило, это пожилые, полиморбидные пациенты, с высоким функциональным классом (ФК) стенокардии, рефрактерной к медикаментозной терапии [3]. В настоящее время выбор наилучшей стратегии лечения таких больных представляет собой серьезную проблему, так как тяжелое диффузное поражение коронарного русла является независимым предиктором как ранних, так и отдаленных послеоперационных осложнений [3–6]

Анатомические и функциональные особенности состояния венечных артерий, выраженный кальциноз, малый диаметр сосудов, их тандемное и диффузное поражение, локализация стенозов в дистальных отделах венечного русла ограничивают возможности эндоваскулярной реваскуляризации миокарда, полный объем шунтирования становится крайне маловероятным, а медикаментозное лечение неэффективным [7–9]. При определении наилучшей стратегии лечения необходимо учитывать адекватное соотношение риска и пользы, однако безопасность и эффективность различных методов реваскуляризации у таких больных остаются до конца неизученными [2].

С целью улучшения результатов лечения пациентов с диффузным поражением коронарного русла академиком РАН Ю.Л. Шевченко в дополнение к прямой реваскуляризации разработана и внедрена в клиническую практику методика хирургической стимуляции экстракардиального неоангиогенеза – «ЮрЛеон» (*Патент на изобретение RU №2758024C1. Заявка № 2021105731*).

Продемонстрированы сравнительные результаты изолированного выполнения шунтирования и чрескожного коронарного вмешательства (ЧКВ), а также комплексной реваскуляризации миокарда у пациентов с диффузным поражением венечного русла.

Материал и методы

В проспективное, рандомизированное исследование включены данные 133 пациентов с ИБС, которые находились на лечении в Клинике грудной и сердечно-сосудистой хирургии имени Святого Георгия ФГБУ «НМХЦ им. Н.И. Пирогова» с 2011 по 2024 гг.

Критерии включения:

- клинические проявления ИБС III–IV ФК;
- резистентность к оптимальной медикаментозной терапии;
- отсутствие гемодинамически значимой патологии клапанного аппарата сердца;
- диффузное атеросклеротическое поражение коронарных артерий (задействовано два и более сегмента одной магистральной артерии, общей протяженностью поражения более 50% всей длины сосуда при наличии гемодинамически значимого сужения просвета и малым диаметром дистального русла – менее 2 мм);
- фракция выброса левого желудочка (ФВ ЛЖ) менее 50%.

Критерии невключения:

- аневризма ЛЖ;
- необходимость кардиальной ресинхронизирующей терапии;
- почечная и печеночная недостаточность;
- наличие тромбоза ЛЖ или предсердия;
- гемодинамически значимая патология клапанного аппарата сердца;
- наличие онкозаболеваний.

Пациенты разделены на группы изолированной прямой реваскуляризации: I – больные, которым выполнялось коронарное шунтирование (КШ) (n = 35); II – эндоваскулярная коррекция нарушений коронарного кровотока (n = 33); группы комплексной реваскуляризации: III – больные, которым КШ дополнялось методикой стимуляции экстракардиального неоангиогенеза (n = 37); IV – пациенты, которым ЧКВ дополнялось миниинвазивной процедурой «ЮрЛеон» (n = 28). Отбор больных для комплексной реваскуляризации происходил с помощью рандомизации (генератор случайных чисел) при поступлении. По клинической и ангиографической характеристике пациенты всех групп между собой статистически значимо не отличались ($p>0,05$) (Табл. 1, 2).

Средний возраст пациентов составил 61,35±7,4 лет; среди всех больных преобладал мужской пол (73,7%), III ФК стенокардии напряжения (78,9%) и II ФК ХСН по NYHA (57,9%).

При первичной коронарографии у пациентов было выявлено 120±10 значимых стенозов в I–IV группах. Большинство больных имели трехсосудистое поражение венечного русла – в 61% наблюдений. У всех пациентов было отмечено значимое поражение передней нисходящей артерии или ствола левой коронарной артерии. Преобладал правый тип коронарного кровоснабжения – в 77,4% случаях (Табл. 2).

Все пациенты дали согласие на включение в исследование, которое проведено в соответствии с Хельсинкской декларацией Всемирной медицинской ассоциации. Проведение исследования одобрено этическим комитетом ФГБУ «НМХЦ им. Н.И. Пирогова» Минздрава России.

На дооперационном этапе оценивались клинические данные, показатели эхокардиографии, выполнялась селективная многопроекционная коронароангиография по стандартному протоколу с оценкой полученных результатов двумя независимыми специалистами.

КШ проводилось по стандартной методике через стернотомный доступ с использованием аппарата искусственного кровообращения или на работающем сердце. У большинства больных для шунтирования ПНА использовалась внутренняя грудная артерия, для шунтирования других коронарных магистралей – большая или малая подкожные вены.

При проведении ЧКВ применяли инвазивные визуализирующие методы (внутрисосудистое УЗИ) для оценки

Табл. 1. Клиническая характеристика больных

Критерий		I группа (n = 35)	II группа (n = 33)	III группа (n = 37)	IV группа (n = 28)	p
Возраст, годы (M±SD)		60,5±9,5	63,4±8,0	59,8±7,6	61,7±4,5	>0,05
Мужской пол, n (%)		26 (74,3)	24 (72,7)	28 (75,7)	20 (71,4)	>0,05
Хроническая обструктивная болезнь легких (ХОБЛ), n (%)		8 (22,9)	7 (21,2)	9 (24,3)	7 (25,0)	>0,05
Курение, n (%)		21 (60,0)	19 (57,6)	22 (59,4)	17 (60,7)	>0,05
Сахарный диабет 2 типа, n (%)		21 (60,0)	23 (69,7)	24 (64,9)	19 (67,8)	>0,05
ФВ ЛЖ (M±SD, %)		45,1±4,7	42,8±5,6	43,5±4,8	44,2±6,0	>0,05
Артериальная гипертензия, n (%)		24 (68,6)	26 (78,8)	22 (70,3)	20 (71,4)	>0,05
Острое нарушение мозгового кровообращения (ОНМК) в анамнезе, n (%)		2 (5,7)	3 (9,1)	3 (8,1)	2 (7,1)	>0,05
Острый инфаркт миокарда (ОИМ) в анамнезе, n (%)		29 (82,9)	28 (84,8)	31 (83,7)	25 (89,3)	>0,05
ФК стенокардии напряжения	III, n (%)	28 (80,0)	24 (72,7)	28 (75,7)	22 (78,6)	>0,05
	IV, n (%)	7 (20,0)	9 (27,3)	9 (24,3)	6 (24,4)	>0,05
ФК ХСН по NYHA	I, n (%)	3 (8,6)	4 (12,1)	2 (5,4)	3 (10,7)	>0,05
	II, n (%)	22 (62,8)	18 (54,5)	22 (59,5)	15 (53,6)	>0,05
	III, n (%)	9 (25,7)	10 (30,3)	11 (29,7)	9 (32,1)	>0,05
	IV, n (%)	1 (2,9)	1 (3,1)	2 (5,4)	1 (3,6)	>0,05

Табл. 2. Ангиографическая характеристика больных

Критерий		I группа (n = 35)	II группа (n = 33)	III группа (n = 37)	IV группа (n = 28)	p
Поражений КА, всего, n		115	122	138	105	>0,05
Кол-во бассейнов коронарного русла со значимым стенозированием	1, n (%)	1 (2,9)	3 (9,1)	1 (2,7)	3 (10,7)	>0,05
	2, n (%)	12 (34,3)	11 (33,3)	13 (35,1)	8 (28,6)	>0,05
	3, n (%)	22 (62,8)	19 (57,6)	23 (62,2)	17 (60,7)	>0,05
Локализация поражения венечного русла						
Ствол левой коронарной артерии (ЛКА), n (%)		5 (14,3)	4 (12,1)	6 (16,2)	4 (14,3)	>0,05
Система передней нисходящей артерии (ПНА), n (%)		35 (100)	33 (100)	37 (100)	28 (100)	>0,05
Система огибающей артерии (ОА), n (%)		24 (68,6)	23 (69,7)	27 (72,9)	21 (75,0)	>0,05
Система правой коронарной артерии (ПКА), n (%)		26 (74,3)	22 (66,7)	26 (70,3)	19 (67,9)	>0,05
Правый тип коронарного кровоснабжения, n (%)		28 (80,0)	25 (75,8)	29 (78,4)	21 (75,0)	>0,05

протяженности поражения, выбора зоны имплантации стента, их размеров и контроля результатов операции. Эндоваскулярное лечение проводилось пациентам при официальном коллегиальном отказе в выполнении КШ, либо при отказе больного от открытой хирургической реваскуляризации.

Комплексная реваскуляризация миокарада у пациентов III группы предполагала проведение КШ по стандартному протоколу и дополнение его методикой стимуляции экстракардиальной васкуляризации миокарда «ЮрЛеон», которая включала абразивную обработку перикарда и эпикарда специальной перчаткой с целью их десквамации; формирование медиастинального жирового лоскута с субтотальной перикардэктомией и фиксацией его на поверхности сердца; а также введение через дополнительный перикардиальный дренаж в послеоперационном периоде дренажного стерильного аспирата (50–80 мл), содержащего факторы стимуляции неоангиогенеза.

В IV группе пациентам первым этапом выполняли ЧКВ в бассейне пораженного коронарного русла. Вторым этапом – методику «ЮрЛеон» из левосторонней миниторакотомии, которую проводили через разрез кожи длиной 7–10 см, на 6–8 см латеральнее средней линии, как правило, в 5 межреберье; затем, тупым и острым путем, без использования электрокоагулятора формировали медиастинальный жировой лоскут с субтотальной перикардэктомией, после чего выполнялись абразивная обработка перикарда и эпикарда, фиксация жирового лоскута на поверхности сердца с установкой в оставшуюся заднюю часть перикардиальной полости дренажа, дренирование плевральной полости и закрытие раны. На 2–3 сутки удаляли плевральный дренаж и вводили в оставшуюся перикардиальную полость через специальный дренаж стерильный аспират, подготовленный по оригинальной методике, с большим количеством факторов стимуляции неоангиогенеза.

В отдаленном послеоперационном периоде оценивалось клиническое состояние пациентов, случаи больших неблагоприятных сердечно-сосудистых и цереброваскулярных событий (Major adverse cardiovascular and cerebrovascular events – MACCE), общая выживаемость.

Статистический анализ

Статистические расчеты проведены в программе Statistica 12 (StatSoft, США). Оценено соответствие данных

нормальному распределению (критерии Шапиро-Уилка, Колмогорова-Смирнова). Показатели описательной статистики включали: число наблюдений (n), среднее значение (M), стандартное отклонение (SD), медиану (Me). При распределении, близком к нормальному, для нескольких групп использован однофакторный дисперсионный анализ. В случаях, когда распределение отличалось от нормального, анализ выполнялся с помощью непараметрических критериев: U-критерия Краскела-Уоллиса для независимых нескольких выборок, U-критерия Манна-Уитни для сравнения между двумя выборками. Различия считали статистически значимыми при p<0,05. Результаты выявления больших неблагоприятных сердечно-сосудистых и цереброваскулярных событий (MACCE), выживаемость пациентов были проанализированы с использованием метода Каплана-Мейера, график оценки представлял ступенчатую линию, значения функции между точками наблюдений считались константами.

Результаты исследования

Всем пациентам I и III групп выполнено шунтирование ПНА, из них 33 (94,3%) пациентам I группы и 36 (97,3%) больным III группы проведено маммарокоронарное шунтирование. Всего аутовенозных шунтов было создано: 56 из 89 (62,9%) в I группе и 58 из 94 (61,7%) в III группе (p>0,05). У большинства пациентов было сформировано 3 дистальных анастомоза: 21 (60,0%) в I группе и 23 (62,2%) в III группе (p>0,05). По основным параметрам оперативного вмешательства пациенты обеих групп между собой статистически значимо не отличались. У 1 (2,9%) больного в I группе после операции развилось послеоперационное кровотечение, потребовавшее экстренной операции в объеме рестернотомии и остановки кровотечения, у 1 (2,7%) пациента в III группе развился послеоперационный инфаркт миокарда (Табл. 3).

При ЧКВ было скорректировано 105 из 122 (86,1%) поражений КА во II группе и 90 из 105 (85,7%) – в IV группе, имплантировано 155 стентов во II группе и 141 – в IV группе (p>0,05). Длина стентированного участка и средний диаметр стентов статистически значимо не различались. 1 (3,0%) больной во II группе перенес ЧКВ-ассоциированный ОИМ (Табл. 4).

Средний период наблюдения после оперативного вмешательства составил 41,8±25,9 месяцев. Частота повторной эндоваскулярной реваскуляризации (повторное КШ не проводилось) была самой высокой во II группе – 42,4% пациентов, что статистически значимо выше, чем в IV группе – 17,9% (p = 0,041). Повторная реваскуляризация в I группе (34,3%) отмечалась чаще, чем в III группе (13,5%) (p = 0,04).

Статистически значимых отличий в частоте регистрации ОИМ, ОНМК, смерти от сердечно-сосудистых причин выявлено не было, однако пациенты III и IV группы демонстрировали меньший удельный вес данных осложнений. Группы комплексной реваскуляризации показали статистически значимо меньшее число случаев достижения комбинированной конечной точки MACCE по сравнению с изолированным выполнением КШ или ЧКВ: показатель был статистически значимо больше в I группе (71,4%), чем в III (37,8%) (p = 0,0046); во II группе показатель был самый высокий – 84,8%, что значимо отличалось от количества выявленных случаев в IV группе (57,1%) (p = 0,018). При этом отмечалась тенденция к более высокой выживаемости больных в III и IV группах (Табл. 5, Рис. 1, 2).

Табл. 3. Периоперационная характеристика групп пациентов, которым выполнялось КШ

Критерий	I группа (n = 35)	III группа (n = 37)	p
Всего шунтов	89	94	>0,05
Аутоартериальных шунтов, n (%)	33 из 89 (37,1)	36 из 94 (38,3)	>0,05
Аутовенозных шунтов, n (%)	56 из 89 (62,9)	58 из 94 (61,7)	>0,05
Продолжительность оперативного вмешательства, мин. (M±SD)	269,5±64,9	280,1±57,6	>0,05
Использование аппарата искусственного кровообращения, n (%)	9 (25,7)	11 (29,7)	>0,05
Инотропная поддержка, n (%)	6 (17,1)	5 (13,5)	>0,05
Интраоперационная кровопотеря, мл (M±SD)	360,5±51,4	357,2±58,1	>0,05
Осложнения			
Послеоперационное кровотечение, n (%)	1 (2,9)	0	>0,05
Периоперационный ОИМ, n (%)	0	1 (2,7)	>0,05
ОНМК, n (%)	0	0	>0,05
Послеоперационная летальность, n (%)	0	0	>0,05
Послеоперационный койко-день, (M±SD)	9,8±4,52	9,2±4,31	>0,05

Табл. 4. Периоперационная характеристика групп пациентов, которым выполнялось ЧКВ

Критерий	II группа (n = 33)	IV группа (n = 28)	p
Скорректировано поражений, n (%)	105 из 122 (86,1)	90 из 105 (85,7)	>0,05
Имплантировано стентов, n	155	141	>0,05
Длина стентированного участка, мм (M±SD)	22,4±7,1	21,7±6,9	>0,05
Диаметр имплантированного стента, мм (M±SD)	2,75±0,61	2,73±0,7	>0,05
Количество этапов ЧКВ (M±SD)	1,5±0,6	1,5±0,5	>0,05
Осложнения			
ЧКВ-ассоциированный ОИМ, n (%)	1 (3,0)	0	>0,05
ОНМК, n (%)	0	0	>0,05
Летальность, n (%)	0	0	>0,05

Обсуждение

Проблема выбора оптимальной тактики реваскуляризации миокарда у пациентов с ИБС и диффузным

Табл. 5. 5-летние результаты лечения пациентов

Критерий	I группа (n = 35)	II группа (n = 33)	III группа (n = 37)	IV группа (n = 28)	p
Повторная реваскуляризация, n (%)	12 (34,3)*	14(42,4)**	5 (13,5)*	5 (17,9)**	0,013
ОИМ, n (%)	5 (14,3)	4 (12,1)	3 (8,1)	5 (17,9)	0,69
ОНМК, n (%)	1 (2,9)	2 (6,1)	1 (2,7)	1 (3,6)	0,87
Сердечно-сосудистая смерть, n (%)	7 (20,0)	8 (24,2)	5 (13,5)	5 (17,9)	0,72
MACCE, n (%)	25 (71,4)*	28 (84,8)**	14 (37,8)*	16 (57,1)**	0,0004
Смерть от всех причин, n (%)	10 (28,6)	12 (36,4)	7 (18,9)	6 (21,4)	0,36

Примечание: *, ** – статистически значимые различия, критерий Манна-Уитни при p<0,05.

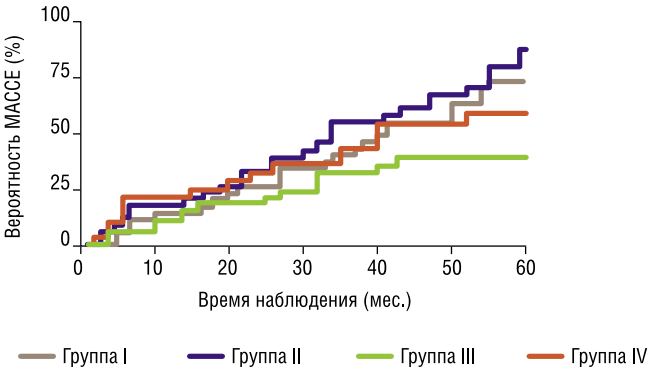

Рис. 1. Неблагоприятные сердечно-сосудистые и цереброваскулярные события (кривые Каплана-Майера).

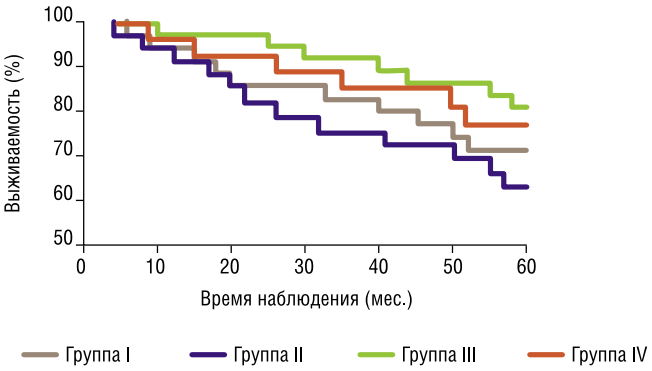

Рис. 2. Выживаемость пациентов (кривые Каплана-Майера).

поражением коронарного русла остается все еще актуальной [10]. Существуют различные методы лечения таких больных, каждый из которых имеет свои преимущества и недостатки. Так, коронарная эндартероэктомия в некоторых случаях позволяет получить удовлетворительные результаты там, где невозможно проведение полной реваскуляризации [11], однако эта методика связана с высоким риском развития инфаркта миокарда в периоперационном периоде, поэтому не может быть рекомендована повсеместно [12]. До сих пор нет единого мнения о результатах использования трансмиокардиальной лазерной реваскуляризации (ТМЛР), а качество доказательств ее эффективности считается невысоким [13–15]. Использование миниинвазивного КШ для выполнения неполного объема реваскуляризации у пациентов с диффузным и многососудистым поражением коронарного русла помогает избежать серьезного хирургического вмешательства, но связано с частыми повторными операциями и серьезными сердечно-сосудистыми осложнениями [16]. Так же и эндоваскулярное лечение у этой группы пациентов ассоциировано с высокой частотой повторных ЧКВ, выполняемых по поводу рецидивирующей ишемии миокарда, возникающей в отдаленные сроки наблюдения [17].

Мета-анализ, проведенный Meier P. и его коллегами, включал 12 исследований с участием 6529 пациентов. Они пришли к выводу, что развитые коллатерали играют важную защитную роль, снижая риск летального исхода. У пациентов с хорошо развитой внутрисердечной и экстракардиальной коллатеральной сетью риск смерти был меньше на 36% по сравнению с контрольной группой [18].

Внедрение в клиническую практику методов хирургической стимуляции экстракардиальной васкуляризации миокарда позволило значительно расширить возможности лечения пациентов с ИБС и диффузным многососудистым поражением коронарного русла [19; 20].

В нашем исследовании КШ и ЧКВ, дополненные методикой «ЮрЛеон», демонстрировали лучшие отдаленные результаты: улучшение клинического состояния больных, значимое уменьшение количества основных сердечно-сосудистых, цереброваскулярных осложнений (MACCE) и увеличение уровня выживаемости в отдаленном периоде после операции по сравнению с контрольными группами. При этом отмечалось, что снижался риск повторных реваскуляризаций в группе ЧКВ+ЮрЛеон по сравнению с группой изолированного эндоваскулярного лечения. Все это демонстрировало эффективность состоявшегося экстракардиальной васкуляризации миокарда.

Ограничением данного исследования является небольшое количество больных с оценкой результатов в разные отдаленные сроки после операции.

Заключение

Накопленный опыт проведения комплексной реваскуляризации миокарда у пациентов с ИБС и диффузным поражением коронарного русла позволяет сделать вывод об эффективности и безопасности данной процедуры. В настоящее время отсутствуют какие-либо сложности, которые могли бы ограничить возможности хирурга в дополнении КШ методикой стимуляции экстракардиальной васкуляризации сердца, а представленный новый гибридный подход к лечению пациентов с ИБС, объединяющий ЧКВ под контролем внутрисосудистых методов исследования и миниинвазивного выполнения

методики ЮрЛеон, расширяет возможности лечения пациентов, которые до недавнего времени признавались инкурабельными.

Авторы заявляют об отсутствии конфликта интересов (The authors declare no conflict of interest).

ЛИТЕРАТУРА/REFERENCES

1. Brown RA, Shantsila E, Varma C, Lip GY. Epidemiology and pathogenesis of diffuse obstructive coronary artery disease: the role of arterial stiffness, shear stress, monocyte subsets and circulating mircoparticles. Ann Med. 2016; 48(6): 444-455. doi: 10.1080/07853890.2016.1190861.
2. Курбанов С.К., Власова Э.Е., Акчурин Р.С. и др. Госпитальные и годичные результаты коронарного шунтирования при диффузном поражении коронарных артерий // Кардиологический вестник. – 2019. – №14(1). – С.60-66. [Kurbanov SK, Vlasova EE, Akchurin RS, et al. Hospital and annual results of coronary bypass surgery in diffuse coronary artery disease. Cardiological Bulletin. 2019; 14(1): 60-66. (In Russ.)]
3. Шевченко Ю.Л., Борщев Г.Г. Экстракардиальная реваскуляризация миокарда у больных ИБС с диффузным поражением коронарного русла. – М.: Издательство НМХЦ им. Н.И. Пирогова, 2022. [Shevchenko YuL, Borshchev GG. Extracardial revascularization of the myocardium in patients with coronary artery disease with diffuse lesions of the coronary bed. M.: Publishing House of NMHC named after N.I. Pirogov, 2022. (In Russ.)]
4. McNeil M, Buth K, Brydie A, et al. The impact of diffuseness of coronary artery disease on the outcomes of patients undergoing primary and reoperative coronary artery bypass grafting. Eur J Cardiothorac Surg. 2007; 31(5): 827-33. doi: 10.1016/j.ejcts.2006.12.033.
5. Lozano I, Capin E, de la Hera JM, et al. Diffuse Coronary Artery Disease Not Amenable to Revascularization: Long-term Prognosis. Rev Esp Cardiol (Engl Ed). 2015; 68(7): 631-3. doi:10.1016/j.rec.2015.02.013.
6. Dourado LOC, Pereira AC, Poppi NT, et al. The Role of the Heart Team in Patients with Diffuse Coronary Artery Disease Undergoing Coronary Artery Bypass Grafting. Thorac Cardiovasc Surg. 2021; 69(7): 584-591. doi: 10.1055/s-0040-1718936.
7. Dourado LOC, Bittencourt MS, Pereira AC, et al. Coronary Artery Bypass Surgery in Diffuse Advanced Coronary Artery Disease: 1-Year Clinical and Angiographic Results. Thorac Cardiovasc Surg. 2018; 66(6): 477-482. doi: 10.1055/s-0037-1601306.
8. Mizukami T, Sonck J, Sakai K, et al. Procedural Outcomes After Percutaneous Coronary Interventions in Focal and Diffuse Coronary Artery Disease. J Am Heart Assoc. 2022; 11(23): e026960. doi: 10.1161/JAHA.122.026960.
9. Акчурин Р.С., Ширяев А.А., Васильев В.П. и др. Современные тенденции в коронарной хирургии // Патология кровообращения и кардиохирургия. – 2017. – №21(3S). – С.34-44. [Akchurin RS, Shiryaev AA, Vasiliev VP, et al. Modern trends in coronary surgery. Pathology of blood circulation and cardiac surgery. 2017; 21(3S): 34-44. (In Russ.)]
10. Боливоги Ж.М., Максимкин Д.А., Файбушевич А.Г. и др. Возможности повышения эффективности чрескожных коронарных вмешательств у больных ишемической болезнью сердца с диффузным многососудистым поражением коронарного русла // Креативная кардиология. – 2021. – №15(4). – С.482-95. [Bolivogi ZhM, Maksimkin DA, Faibushevich AG, et al. The possibilities of increasing the effectiveness of percutaneous coronary interventions in patients with ischemic heart disease with diffuse multivessel damage of the coronary bed. Creative cardiology. 2021; 15(4): 482-95. (In Russ.)] doi: 10.24022/1997-3187-2021-15-4-482-495.
11. Ширяев А.А., Акчурин Р.С., Васильев В.П. и др. Годовые результаты коронарного шунтирования у пациентов с диффузным поражением коронарных артерий // Кардиология и сердечно-сосудистая хирургия. – 2021. – №14(5). – С.413-419. [Shiryaev AA, Akchurin RS, Vasiliev VP, et al. Annual outcomes of coronary artery bypass grafting in patients with diffuse lesion of coronary arteries. Kardiologiya i Serdechno-Sosudistaya Khirurgiya. 2021; 14(5): 413-419. (In Russ.)] doi: 10.17116/kardio202114051413.
12. Heo W, Min HK, Kang DK, et al. Long Segmental Reconstruction of Diffusely Diseased Left Anterior Descending Coronary Artery Using Left Internal Thoracic Artery with Extensive Endarterectomy. Korean J Thorac Cardiovasc Surg. 2015; 48(4): 285-288. doi: 10.5090/kjtcs.2015.48.4.285.
13. Briones E, Lacalle JR, Marin-Leon I, et al. Transmyocardial laser revascularization versus medical therapy for refractory angina. Cochrane Database Syst Rev. 2015; 2015(2): CD003712. doi: 10.1002/14651858.CD003712.pub3.
14. Iwanski J, Knapp SM, Avery R, et al. Clinical outcomes meta-analysis: measuring subendocardial perfusion and efficacy of transmyocardial laser revascularization with nuclear imaging. J Cardiothorac Surg. 2017; 12(1): 37. doi: 10.1186/s13019-017-0602-8.
15. Tasse J, Arora R. Transmyocardial revascularization: peril and potential. J Cardiovasc Pharmacol Ther. 2007; 12(1): 44-53. doi: 10.1177/1074248406297640.
16. Рыжман Н.Н., Кравчук В.Н., Князев Е.А., Хубулава Г.Г. и др. Опыт применения минимально инвазивной прямой реваскуляризации миокарда при коронарном шунтировании // Вестник Российской военно-медицинской академии. – 2014. – №1. – С.7-12. [Ryzhman NN, Kravchuk VN, Knyazev EA, Khubulava GG, et al. The experience of using minimally invasive direct myocardial revascularization during coronary bypass surgery. Bulletin of the Russian Military Medical Academy. 2014; 1: 7-12. (In Russ.)]
17. Бабунашвили А.М., Карташов Д.С., Бабокин В.Е. и др. Эффективность применения стентов, покрытых сиролимусом, при лечении диффузных (длинных и очень длинных) атеросклеротических поражений коронарных артерий // Российский кардиологический журнал. – 2017. – №8(148). – С.42-50. [Babunashvili AM, Kartashov DS, Babokin VE, et al. The effectiveness of sirolimus-coated stents in the treatment of diffuse (long and very long) atherosclerotic lesions of the coronary arteries. Russian Journal of Cardiology. 2017; 8(148): 42-50. (In Russ.)] doi: 10.15829/1560-4071-2017-8-42-50.
18. Meier P, Hemingway H, Lansky AJ, et al. The impact of the coronary collateral circulation on mortality: a meta-analysis. Eur Heart J. 2012; 33(5): 614-621. doi: 10.1093/eurheartj/ehr308.
19. Шевченко Ю.Л., Борщев Г.Г., Ульбашев Д.С. Отдаленные результаты коронарного шунтирования, дополненного хирургической стимуляцией экстракардиальной васкуляризации миокарда, у пациентов с диффузным поражением коронарного русла // Комплексные проблемы сердечно-сосудистых заболеваний. – 2023. – №12(1). – С.160-171. [Shevchenko YL, Borshchev GG, Ulbashev DS. Long-term results of coronary bypass surgery, supplemented by surgical stimulation of extracardial myocardial vascularization, in patients with diffuse coronary lesion. Complex problems of cardiovascular diseases. 2023; 12(1): 160-171. (In Russ.)] doi: 10.17802/2306-1278-2023-12-1-160-171.
20. Shevchenko YuL, Borshchev GG, Ulbashev DS. Surgical technique of angiogenesis stimulation (extracardial myocardial revascularization) in patients with coronary artery disease. Cardiology and Cardiovascular Medicine. 2022; 6: 529-535. doi: 10.26502/fccm.92920295.

ОРИГИНАЛЬНЫЕ СТАТЬИ • ORIGINAL ARTICLES

ЭКСТРАВАЗАЛЬНАЯ КОМПРЕССИЯ ДИСТАЛЬНЫХ ОТДЕЛОВ КОРОНАРНЫХ АРТЕРИЙ ПРИ ИММОБИЛИЗИРУЮЩЕМ ИНТЕРСТИЦИАЛЬНОМ ФИБРОЗЕ СЕРДЦА – АНГИОГРАФИЧЕСКИЙ СИМПТОМОКОМПЛЕКС ШЕВЧЕНКО-БРЭДО

Шевченко Ю.Л.[1], Бойцов С.А.[2], Ульбашев Д.С.* [1], Плотницкий А.В.[1], Кузин В.С.[1], Ермаков Д.Ю.[1]

[1] *ФГБУ «Национальный медико-хирургический Центр им. Н.И. Пирогова», Москва*

[2] *ФГБУ «Национальный медицинский исследовательский центр кардиологии им. академика Е.И. Чазова», Москва*

DOI: 10.25881/20728255_2024_19_3_10

Резюме. В основе сердечной недостаточности, как правило, лежит повреждение кардиомиоцитов. При этом наиболее частой причиной дисфункции миокарда являются ишемическая болезнь сердца (ИБС), различные воспалительные процессы, чрезмерные физические перегрузки, в том числе при приобретенных и врожденных пороках сердца и прочее. Однако нередко встречаются больные с сердечной недостаточностью, у которых перечисленные причины отсутствуют и не подтверждаются ни инструментальными, ни лабораторными исследованиями, а их лечение неэффективно. Многолетняя клиническая практика, многочисленные научно-экспериментальные исследования академика РАН Шевченко Ю.Л. позволили установить, что причиной подобной дисфункции миокарда является иммобилизирующий интерстициальный фиброз сердца, в основе которого лежит прямое сдавление кардиомиоцитов (иммобилизация) резко уплотненной соединительной тканью (*диплом на открытие № 536 от 23 августа 2023 года*).

Иммобилизирующий интерстициальный фиброз сердца, возникающий в результате избыточного отложения физически измененных коллагеновых волокон и структурно-функциональных трансформаций миокарда, может быть первичным или вторичным (индуцированным) и встречается при многих хронических кардиальных заболеваниях, в том числе и при ИБС. Имеющиеся данные свидетельствуют о том, что увеличение количества коллагеновых волокон, метаморфоз их состава и физико-химических свойств играют ведущую роль в нарушении микроциркуляции, экстравазальной компрессии коронарных артерий, ремоделировании левого желудочка и снижении сократимости сердца, что может объяснять неудовлетворительные результаты лечения различных групп пациентов с сердечной недостаточностью, в том числе пациентов после коронарного шунтирования. Приведенные результаты исследования свидетельствуют о достаточно частом выявлении интерстициального иммобилизирующего фиброза у больных ИБС со сниженной фракцией выброса левого желудочка.

Распознавание иммобилизирующего интерстициального фиброза сердца представляет серьезные трудности. Однако комплексная оценка общеклинических, инструментальных и лабораторных исследований позволяют с большей достоверностью диагностировать это коварное заболевание, наиболее тяжелая стадия которого определяется сдавлением периферических венечных артерий (коронарная стадия). В статье описаны основные патофизиологические механизмы формирования иммобилизирующего интерстициального фиброза сердца и важнейшие ангиографические признаки его наиболее тяжелой стадии экстравазальной компрессии коронарных артерий – *симптомокомплекс Шевченко-Брэдо*.

Материалы и методы. В проспективное исследование включены результаты наблюдений 82 пациентов, находившихся на лечении в Клинике грудной и сердечно-сосудистой хирургии им. Св. Георгия ФГБУ «НМХЦ им. Н.И. Пирогова» Минздрава России с 2020 по 2024 гг.

EXTRAVASAL COMPRESSION OF DISTAL CORONARY ARTERIES IN IMMOBILIZING INTERSTITIAL FIBROSIS OF THE HEART – SHEVCHENKO-BRADO ANGIOGRAPHIC SYMPTOM COMPLEX

Shevchenko Yu.L.[1], Boytsov S.A.[2], Ulbashev D.S.* [1], Plotnitsky A.V.[1], Kuzin V.S.[1], Ermakov D.Yu.[1]

[1] *Pirogov National Medical and Surgical Center, Moscow*

[2] *Chazov National Medical Research Center of Cardiology, Moscow*

Abstract. Heart failure is usually based on damage to cardiomyocytes. At the same time, the most common cause of myocardial dysfunction is coronary heart disease (CHD), various inflammatory processes, excessive physical overload, including acquired and congenital heart defects, and so on. However, it is not uncommon to meet patients with heart failure, in whom the listed causes are absent and are not confirmed by either instrumental or laboratory studies, and the treatment of such patients is ineffective. Long-term clinical practice, numerous scientific and experimental studies by Academician of the Russian Academy of Sciences Shevchenko Y.L. allowed us to establish that the cause of such myocardial dysfunction is immobilizing interstitial fibrosis of the heart. which is based on direct compression of cardiomyocytes (immobilization) by sharply compacted connective tissue (diploma for discovery No. 536 dated August 23, 2023).

Immobilizing interstitial fibrosis of the heart, which occurs as a result of excessive deposition of physically altered collagen fibers and structural and functional transformations of the myocardium, can be primary or secondary (induced) and occurs in many chronic cardiac diseases, including coronary heart disease. The available data indicate that an increase in the number of collagen fibers, metamorphoses of their composition and physico-chemical properties play a leading role in impaired microcirculation, extravasal compression of coronary arteries, remodeling of the left ventricle and a decrease in heart contractility, which may explain the unsatisfactory results of treatment of various groups of patients with heart failure, including patients after coronary bypass surgery. The results of the study indicate a fairly frequent detection of interstitial immobilizing fibrosis in patients with coronary heart disease with a reduced left ventricular ejection fraction.

The recognition of immobilizing interstitial fibrosis of the heart presents serious difficulties. However, a comprehensive assessment of general clinical, instrumental and laboratory studies makes it possible to diagnose this insidious disease with greater certainty, the most severe stage of which is determined by compression of the peripheral coronary arteries (coronary stage). The article describes the main pathophysiological mechanisms of the formation of immobilizing interstitial fibrosis of the heart and the most important angi-

* e-mail: dan103@mail.ru

Группа I (n = 33) – пациенты с ИБС и иммобилизующим интерстициальным фиброзом сердца (ИФС). Группа II (n = 40) – пациенты с ИБС без ИФС. Для оценки проявлений ангиографического симпотомокомплекса Шевченко-Брэдо отдельно рассмотрена дополнительная группа пациентов – III группа (n = 9) с коронарной стадией первичного ИФС без ИБС.

Средний возраст пациентов составил 63,26±5,7 лет (группа I), 64,9±6,6 лет (группа II), 55,9±5,9 лет (группа III). Оценивались клинические данные, показатели магнитно-резонансной томографии, эхокардиографии. Селективная коронароангиография проводилась с частотой 15 кадров в секунду. Выполнялась биопсия миокарда, гистологическое исследование биоптатов, рассчитывалось процентное отношение участков фиброза к общей площади исследуемого фрагмента ткани, объем коллагеновых волокон I и III типов.

Результаты. По клиническим, морфологическим и инструментальным данным выявлено пять стадий ИФС. У всех пациентов с первичным ИФС без ИБС (III группа) выявлен *симптомокомплекс Шевченко-Брэдо*, продолжительность пассажа контрастного вещества от ствола левой венечной артерии до коронарного синуса составило – 6,4 [5,8; 6,9] секунд (при скорости 15 кадров в секунду). Этот симптомокомплекс специфичен для коронарной стадии ИФС, однако может по-разному проявляться при других его формах: в I группе пациентов ангиографическая картина диффузного истончения дистальных отделов венечных артерий по типу «мышиных хвостов» определялась в 63,64% (n = 21), во II группе – в 22,5% (n = 9), ОШ 6,03 (95% ДИ 2,16–16,83) p = 0,0004. При сопоставлении этих наблюдений с данными гистологического исследования, оказалось, что в случаях тяжелой и крайне тяжелой стадии иммобилизующего ИФС было выявлено экстравазальное сдавление коронарных артерий. В исследуемых группах обнаружены статистически значимые различия: удлинение времени «нативного» T1, по данным МРТ: 1128,0 [1059; 1181] мс (группа I), 952,0 [914; 993] мс (группа II), при p<0,0001, увеличение объема межклеточного пространства: 39,0 [34; 50]% (группа I), 24,5[21;28]% (группа II), при p<0,0001. По данным специального гистологического исследования, средняя площадь зон фиброза в I группе – 18,7[11; 27]%, количество волокон коллагена I типа – 4795[3992;6157] в 1 мм^2 и коллагена III типа – 3531 [2350;4905] в 1 мм^2.

Заключение. Формирование интерстициального иммобилизирующего фиброза практически всегда является неотъемлемым звеном патологического процесса ремоделирования сердца. Существуют специфические признаки ИФС, которые могут помочь в диагностике, в том числе описанный ангиографический *симптомокомплекс Шевченко-Брэдо*, выявляющийся у пациентов при тяжелой степени иммобилизации периферического коронарного русла.

Ключевые слова: иммобилизирующий интерстициальный фиброз, сердечная недостаточность, симптомокомплекс Шевченко-Брэдо.

ographic signs of its most severe stage of extravasal compression of the coronary arteries – the Shevchenko-Brado symptom complex.

Materials and methods. The prospective study included the results of observations of 82 patients who were treated at the St. George Thoracic and Cardiovascular Surgery Clinic of the Federal State Budgetary Institution "NMHC named after N.I. Pirogov" of the Ministry of Health of the Russian Federation from 2020 to 2024.

Group I (n = 33) – patients with coronary heart disease and immobilizing interstitial fibrosis (IFS). Group II (n = 40) – patients with coronary heart disease without IFS. To assess the manifestations of the Shevchenko-Brado angiographic symptom complex, an additional group of patients was considered separately – group III (n = 9) with a coronary stage of primary IFS without coronary artery disease.

The average age of patients was 63.26±5.7 years (group I), 64.9±6.6 years (group II), 55.9±5.9 years (group III). Clinical data, magnetic resonance imaging, echocardiography were evaluated. Selective coronary angiography was performed at a frequency of 15 frames per second. Myocardial biopsy, histological examination of biopsies were performed, the percentage of fibrosis sites to the total area of the tissue fragment under study, the volume of collagen fibers of types I and III were calculated.

Results. According to clinical, morphological and instrumental data, five stages of IFS have been identified. In all patients with primary IFS without coronary artery disease (group III), the Shevchenko-Brado symptom complex was detected, the duration of the passage of contrast agent from the trunk of the left coronary artery to the coronary sinus was 6.4 [5.8; 6.9] seconds. This symptom complex is specific for the coronary stage of IFS, however, it can manifest itself in different ways in its other forms: in the group I the angiographic picture of diffuse thinning of the distal sections of the coronary arteries by the type of "mouse tails" was determined in 63.64% (n = 21), in the group II – 22.5% (n = 9), OR 6.03 (95% CI 2.16-16.83) p = 0.0004. When comparing these observations with histological examination data, it turned out that in cases of severe and extremely severe stage of immobilizing IFS, extravasal compression of the coronary arteries was detected. Statistically significant differences were found in the studied groups: lengthening of the time of "native" T1, according to MRI data: 1128.0 [1059;1181] ms (group I), 952.0[914;993] ms (group II) p<0.0001, an increase in the volume of intercellular space: 39.0[34;50]% (group I), 24,5[21;28]% (group II), at p<0.0001. According to a special histological study, the average area of fibrosis zones in the group I was 18.7[11;27]%, type I collagen – 4795[3992;6157] per 1 mm^2 and type III collagen – 3531[2350;4905] per 1 mm^2.

Conclusion. The formation of interstitial immobilizing fibrosis is almost always an integral part of the pathological process of heart remodeling. There are specific signs of IFS that can help in diagnosis, including the described angiographic Shevchenko-Brado symptom complex, which is detected in patients with severe immobilization of the peripheral coronary bed.

Keywords: immobilizing interstitial fibrosis, heart failure, Shevchenko-Brado symptom complex.

Введение

Помимо общепринятой концепции развития сердечной недостаточности (СН) по причине апоптоза или некроза кардиомиоцитов и замещения их рубцом, в настоящее время принято считать, что изменения в интерстициальном внеклеточном матриксе и коронарной микроциркуляции также играют важную роль в развитии патологического структурного ремоделирования миокарда, которое определяет развитие СН [1; 2].

Морфологический субстрат ремоделирования левого желудочка (ЛЖ) – процессы, происходящие на всех уровнях структурной организации сердца: активация определенных участков генома, молекулярные, клеточные, интерстициальные изменения, клинически выражающиеся нарушениями функциональных возможностей сердца в ответ на действие патологического фактора [3].

Интерстициальный фиброз сердца (ИФС) является частой патологоанатомической находкой при сердечно-сосудистых заболеваниях различной этиологии, проявляющихся недостаточностью кровообращения [4]. Он описывается диффузным, непропорциональным, избыточным накоплением волокон коллагена I и III типов в строме сердца и способствует дисфункции ЛЖ [5].

ИФС на стадии выраженных структурных изменений приводит к нарушению микроциркуляции, лимфодренажа, формированию коронарной ангиопатии, прогрессированию СН, объясняет неудовлетворительные результаты хирургического лечения пациентов с сопутствующей ИБС [6; 7]. Хотя существуют многочисленные исследования механизмов возникновения ИФС, принципов его диагностики, применение этих знаний в клинической практике для улучшения результатов лечения больных в настоящее время недостаточно [8; 9].

В нашем исследовании описан важный ангиографический симптомокомплекс коронарной стадии ИФС (**Шевченко-Брэдо**) у пациентов с СН, его морфологические основы и патофизиологические проявления.

Материалы и методы

В проспективное исследование включены результаты наблюдений 82 пациентов, находившихся на лечении в Клинике грудной и сердечно-сосудистой хирургии им. Св. Георгия ФГБУ «НМХЦ им. Н.И. Пирогова» Минздрава России с 2020 по 2024 гг. 73 пациента с ИБС перед аорто-коронарным шунтированием: группа I (n = 33) – пациенты с ИБС и иммобилизующим интерстициальным фиброзом сердца. Группа II (n = 40) – пациенты с ИБС без ИФС. Средний возраст пациентов составил 63,26±5,7 лет (I группа), 64,9±6,6 лет (II группа) (Табл. 1).

Для оценки проявлений ангиографического симптомокомплекса Шевченко-Брэдо рассмотрена III группа пациентов (n = 9) с признаками СН и сниженной фракцией выброса, у которых не было диагностировано ИБС. По строгим показаниям [10] этим пациентам была выполнена эндомиокардиальная биопсия миокарда, исключены миокардит, амилоидоз. У больных выявлен ИФС с тяжелой степенью экстравазальной компрессии периферического венечного русла (коронарная стадия) (Табл. 2).

Критериями включения в исследование явились: ФВ ЛЖ менее 50%, определение наличия или отсутствия (для группы II) интерстициального фиброза (данные магнитно-резонансной томографии сердца с гадолинием, биопсии миокарда ЛЖ).

Критерии невключения в исследование: больные ИБС с сочетанным гемодинамически значимым поражением клапанов сердца, аневризмой ЛЖ, требующей реконструкции, выраженной недостаточностью функции почек, печени, онкологической патологией.

Все пациенты дали согласие на включение в исследование, которое проведено в соответствии с Хельсинкской декларацией Всемирной медицинской ассоциации. Проведение исследования одобрено этическим комитетом федерального государственного бюджетного учреждения «Национальный медико-хирургический Центр имени Н.И. Пирогова» Министерства здравоохранения Российской Федерации.

Магнитно-резонансная томография

Магнитно-резонансные исследования сердца выполнялись на томографе Siemens Magnetom Aera 1.5T с использованием контрастного усиления (Гадовист). Для выявления фиброзных изменений миокарда левого желудочка до и после введения контрастного вещества и отсроченного сканирования применялось T1-картирование. Исследование выполнялось по короткой оси через базальный, средний и апикальный сегменты, а также по 2-камерной и 4-камерной осям – для визуализации верхушки левого желудочка. Полученные данные обрабатывались с построением карт показателей T1-времени продольной релаксации. При совмещении пиксельных карт до и после контрастирования рассчитывалась фракция внеклеточного объёма (extracellular volume, ECV), отражающая степень интерстициального фиброза.

Табл. 1. Клинико-демографичекая характеристика пациентов I и II групп

Критерий		I группа (n = 33)	II группа (n = 40)	Значения p
Возраст, годы (M±SD)		63,26±5,7	64,9±6,6	0,24
Мужской пол, n (%)		24 (72,7)	30 (75,0)	0,83
ИМТ кг/м^2 (M±SD)		28,09±4,1	29,5±4,0	0,09
Хроническая обструктивная болезнь легких (ХОБЛ), n (%)		4 (12,1)	5 (12,5)	0,97
Курение, n (%)		12 (36,4)	15 (37,5)	0,93
Сахарный диабет 2 типа, n (%)		10 (30,0)	14 (35,0)	0,68
Фракция выброса левого желудочка (ФВ ЛЖ), Me [Q_1–Q_3] (%)		41 [33–46]	43 [34; 47]	0,8
Артериальная гипертензия, n (%)		29 (87,9)	31 (77,5)	0,25
Острое нарушение мозгового кровообращения (ОНМК) в анамнезе, n (%)		2 (6,1)	3 (7,5)	0,82
Острый инфаркт миокарда (ОИМ) в анамнезе, n (%)		26 (78,8)	35 (87,5)	0,32
ФК стенокардии напряжения	III, n (%)	24 (72,7)	30 (75,0)	0,87
	IV, n (%)	9 (27,3)	10 (25,0)	0,87
ФК ХСН по NYHA	I, n (%)	3 (9,1)	4 (10,0)	0,9
	II, n (%)	20 (60,6)	28 (70,0)	0,4
	III, n (%)	9 (27,3)	7 (17,5)	0,32
	IV, n (%)	1 (3,0)	1 (2,5)	0,91

Табл. 2. Клинико-демографичекая характеристика пациентов III группы

Критерий		III группа (n = 9)
Возраст, годы (M±SD)		55,9±5,9
Мужской пол, n (%)		5 (55,6)
ИМТ кг/м^2 (M±SD)		27,0±4,0
Хроническая обструктивная болезнь легких (ХОБЛ), n (%)		0 (0)
Курение, n (%)		1 (11,1)
Сахарный диабет 2 типа, n (%)		0 (0)
Фракция выброса левого желудочка (ФВ ЛЖ), Me[Q_1; Q_3] (%)		40 [33;45]
Системные заболевания соединительной ткани, n (%)		4 (44,4)
Острое нарушение мозгового кровообращения (ОНМК) в анамнезе, n (%)		0 (0)
Острый инфаркт миокарда (ОИМ) в анамнезе, n (%)		0 (0)
Онкологические заболевания (лучевая терапия)		3 (33,3)
Нарушения ритма сердца		8 (88,8)
ФК ХСН по NYHA	I, n (%)	0 (0)
	II, n (%)	4 (44,45)
	III, n (%)	4 (44,45)
	IV, n (%)	1 (11,1)

Эхокардиография

ЭхоКГ выполняли на аппарате «General Electric Vivid 7» (USA) с использованием трансторакальных датчиков. Учитывали следующие показатели: размер и объем левого предсердия; размер правого желудочка; характеристики ЛЖ: его конечные диастолический и систолические объемы, ударный объем, толщину межжелудочковой перегородки и задней стенки ЛЖ. Исследовали функцию клапанного аппарата сердца. Регионарную и глобальную систолическую функцию ЛЖ измеряли по формуле Simpson. При оценке локальной сократимости ЛЖ использова-

лась 17-сегментарная схема его строения. Использовался метод «Speckle-tracking» для отслеживания траектории движения (tracking) акустических маркеров миокарда (speckle) в ходе сердечного цикла, последующей компьютерной обработки и получения цифровых значений, графики и диаграммы деформации, скорости деформации ЛЖ (глобальной деформации) и его сегментов (региональной деформации) в продольном, циркулярном, радиальном направлениях. Определялось скручивающее движение ЛЖ (twist), как разность значений ротации в конце систолы на уровне верхушечных (Rotapex) и базальных (Rotbas) сегментов в градусах. Оценивалась выраженность скрутки (torsion), как отношение угла скручивания к длине ЛЖ в продольной плоскости (для более детального анализа и косвенного выявления интерстициального фиброза).

Ангиография

Селективная многопроекционная коронароангиография выполнялась на ангиографической установке Toshiba Infinix (Япония) по стандартному протоколу с оценкой полученных результатов двумя независимыми специалистами. Для визуализации венозной фазы выполнялись правая косая каудальная проекция (RAO 20–30°/ CAU 20–30°), правая косая краниальная проекция (RAO 20–30°/ CRA 20–30°) при ангиографии левой коронарной артерии; левая косая краниальная проекция (LAO 10–20°/ CRA 10–20°) при ангиографии правой коронарной артерии, частотой кадров была 15 в 1 сек.

Гистологический метод

Пациентам выполнялась эндомиокардиальная биопсия или интраоперационная биопсия (каждый пациент подписывал согласие на вмешательство): в I группе – 33 пациентам (100%), во II группе – 25 пациентам (62,5%), в III группе 9 пациентам (100%). Для морфологического исследования биоптатов миокарда материал фиксировали в 10% нейтральном забуференном формалине сразу после взятия. Гистологическое исследование проводили в вакуумном аппарате стандартным методом с использованием изопропила и этанола. Материал разливался в блоки из гомогенизированного парафина толщиной 5 мм. Непосредственно перед окрашиванием и проведением иммуногистохимических реакций были сделаны гистологические срезы толщиной 4–5 мкм. Монтаж гистологических срезов осуществляли на положительно заряженных стеклах с сушкой в соответствии с рекомендациями производителя. Полученные срезы депарафинизировали и окрашивали гематоксилином и эозином по стандартной методике. Окрашивание срезов по методикам Вайгерта, Массона (трихромный метод) и Ван Гизона проводили с использованием готовых наборов (Bio-Optica, Италия) в соответствии с прилагаемой инструкцией.

Статистический анализ

Статистические расчеты проведены в программе Statistica 12 (StatSoft, США). Оценено соответствие данных нормальному распределению (критерии Шапиро-Уилка, Колмогорова-Смирнова). Показатели описательной статистики включали: число наблюдений (n), среднее значение (M), стандартное отклонение (SD), медиану (Me), нижний и верхний квартили [Q_1–Q_3]. При распределении, близком к нормальному, для нескольких групп использован однофакторный дисперсионный анализ. В случаях, когда распределение отличалось от нормального, анализ выполнялся с помощью непараметрических критериев: U-критерия Манна-Уитни для сравнения между двумя выборками, U-критерия Краскела-Уоллиса для сравнения между несколькими независимыми выборками. При анализе таблиц сопряженности, для номинальных параметров использовался критерий χ^2 Пирсона. Для рассчитанного отношения шансов (ОШ) определялся 95% доверительный интервал (95% ДИ). Различия считали статистически значимыми при $p<0,05$.

Результаты

Наиболее важным клиническим проявлением иммобилизующего интерстициального фиброза у исследуемых пациентов являлась сердечная недостаточность. Иммобилизация кардиомиоцитов постепенно ухудшала диастолическую и систолическую функции, соответственно, уменьшалась фракция выброса ЛЖ, что в итоге приводило к недостаточности кровообращения.

По клиническим, морфологическим и инструментальным данным выявлено пять стадий ИФС:

I – латентная бессимптомная стадия (начальные изменения в соединительной ткани – выявление маркеров фиброза), диагноз ставится только на основе биопсии, по данным МРТ эта степень ИФС не визуализируется (объем внеклеточного пространства (ECV) менее 25%);

II – стадия минимальных клинических проявлений – умеренный фиброз с повышенным содержанием коллагена I и III типа (по данным биопсии); удлинение времени «нативного» T1, увеличение внеклеточного объема (ECV) 25–30% (по данным МРТ).

III – стадия диастолической дисфункции (выраженный межуточный фиброз со значительным преобладанием коллагена I типа). Увеличение внеклеточного объема (ECV) 30–35% (по данным МРТ).

IV – стадия систолической и диастолической дисфункции (выраженный интерстициальный фиброз). Увеличение внеклеточного объема (ECV) 35–40% (по данным МРТ).

V – стадия коронарной ангиопатии (крайне выраженный межуточный фиброз с наружной компрессией периферических коронарных артерий (по данным гистологического исследования) и/или увеличение внеклеточного объема (ECV) более 40% (по данным МРТ).

В нашем исследовании в I группе наиболее часто выявлялись III (27,3%) и IV (30,3%) стадии ИФС (Табл. 3). У всех пациентов III группы (группа без ИБС) определялась V (коронарная) стадия ИФС.

В анамнезе у пациентов с ИФС и ИБС наиболее часто наблюдались нарушения ритма и проводимости

Табл. 3. Стадии ИФС с их морфологическими изменениями у пациентов I группы

Стадии ИФС	Морфологическое описание	Группа I (n = 33)
I–II стадии	Начальные изменения соединительной ткани, увеличение количества коллагена I и III типов	6 (18,2%)
III стадия	Структура коллагена I типа представлена в виде хаотичного пересечения пучков и сеток, образующих замкнутые пространства вокруг отдельных кардиомиоцитов. Такой каркас также включает более многочисленные пучки волокон коллагена III типа, располагающиеся неупорядоченно без четко различимых пространственных структур	9 (27,3%)
IV стадия	Наблюдается плотный, грубый соединительнотканный коллагеновый «каркас»	10 (30,3%)
V стадия	Выявляется выраженный фиброз с экстравазальной констрикцией периферических коронарных артерий	8 (24,2%)

сердца при сравнении со II группой: 15 (45,5%) пациентов в I группе, 8 (20%) – во II группе ОШ 3,33 (95% ДИ 1,18-9,38) (p = 0,02).

По данным МРТ, при T1-картировании в I группе отмечалось статистически значимо большее удлинение времени «нативного» T1: 1128,0 [1059; 1181] мс, по сравнению со II группой – 952,0 [914; 993] мс, при p<0,0001, а также увеличение объема межклеточного пространства (ECV): 39,0 [34; 50]% (I группа), 24,5 [21; 28]% (II группа) при p<0,0001 (Рис. 1).

В III группе отмечалось удлинение времени «нативного» T1: 1150,0 [1080; 1210] мс, увеличение ECV: 39,0 [35; 52]%.

По данным специального гистологического исследования, на препаратах, окрашенных по методикам Вайгерта, Массона и Ван Гизона, средняя площадь зон фиброза (процентное отношение участков фиброза к общей площади исследуемого фрагмента ткани) в I группе составила 18,7 [11; 27]%.

Отмечено достоверное увеличение количества коллагеновых волокон I типа у пациентов I группы (4795 [3992; 6157] в 1 мм^2) по сравнению с группой сравнения (2123,5 [1331; 3377] в 1 мм^2), p<0,0001. Волокна располагались случайным образом, образуя сетевидные структуры (Рис. 2). Количество коллагена III типа также было выше в группе пациентов с ИФС: 3531 [2350; 4905] в 1 мм^2 (группа I), 1712 [1010; 2130] в 1 мм^2 (группа II), p<0,0001 (Рис. 2).

По данным многочисленных исследований, анализе коронарографий у пациентов с ИФС выявлялся **симптомокомплекс Шевченко-Брэдо**:

1. Истончение конечных ветвей коронарных артерий, приобретающих вид «мышиных хвостов».
2. Увеличение продолжительности пассажа контраста по коронарным артериям.
3. Позднее контрастирование венечного синуса и его притоков:
   а) позднее контрастирование;
   б) позднее и слабое контрастирование;
   в) отсутствие контрастирования в результате увеличенной длительности пассажа и снижения концентрации препарата.

У всех пациентов (100%) с первичным ИФС без ИБС (III группа) выявлен симптомокомплекс Шев-

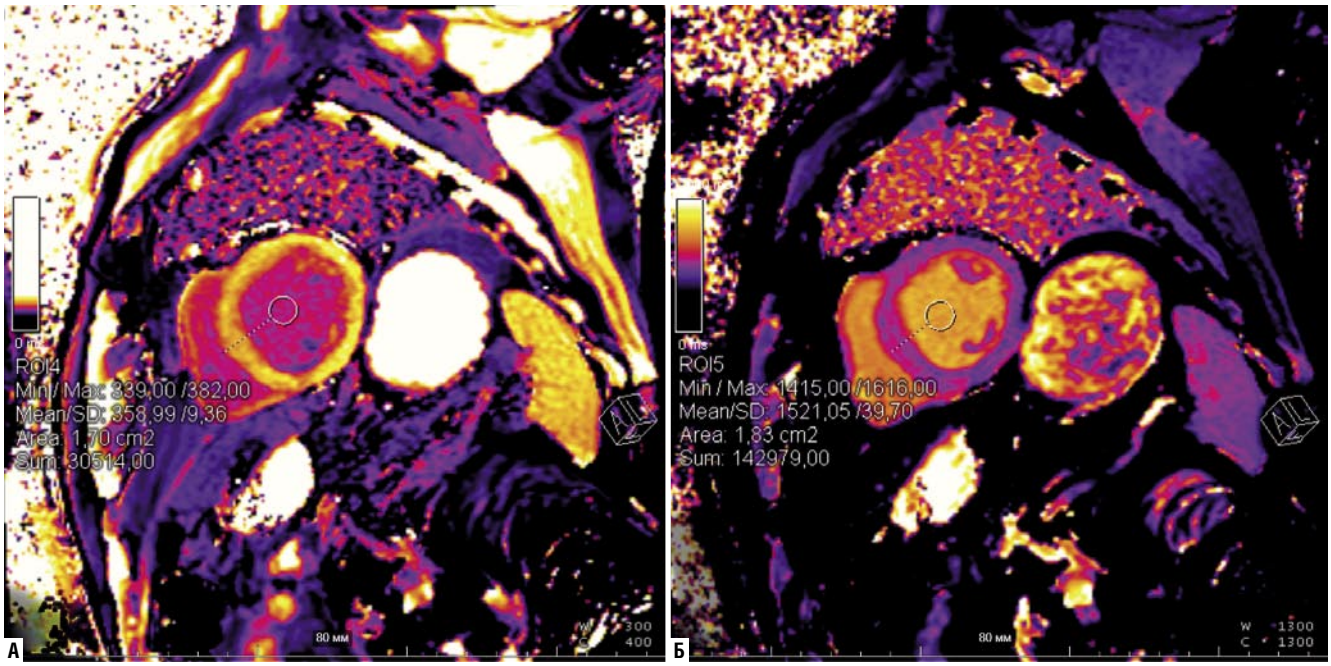

Рис. 1. МРТ-изображения по короткой оси сердца с T1-картированием у пациента К.,58 лет с ИФС. Карты T1 до (А) и после (Б) контрастирования. У пациента наблюдается усиление диффузного фиброза, о чем свидетельствуют высокие значения ECV (34, 36%).

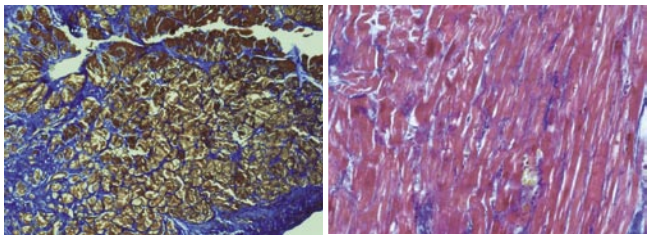

Рис. 2. Увеличение объема интерстициального пространства миокарда ЛЖ у пациентов с ИФС за счет отложения коллагеновых волокон (окраска по Массону, увеличение ×300,400).

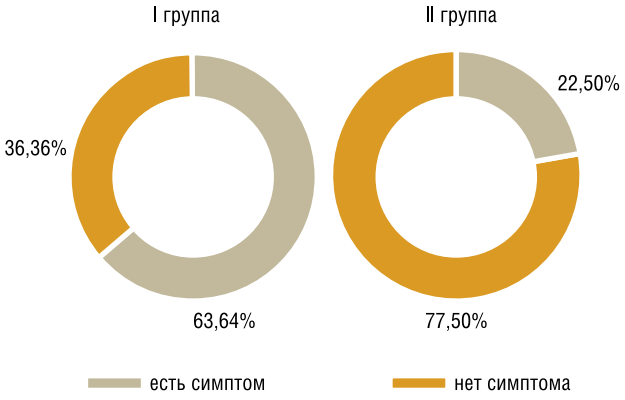

Рис. 3. Круговые диаграммы, отражающие частоту выявления ангиографического симптомокомплекса Шевченко-Брэдо в I и II группах.

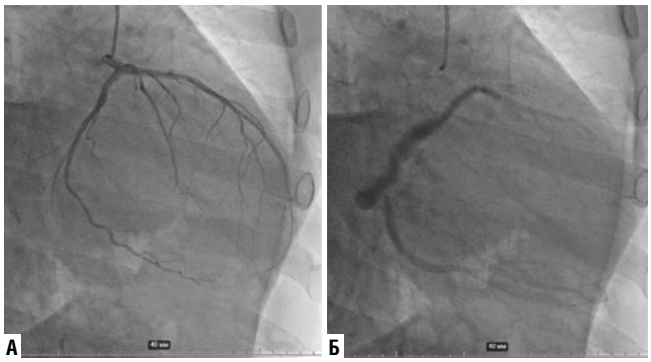

Рис. 4. А – пассаж контрастного вещества по коронарным артериям; Б – заполнение коронарного синуса.

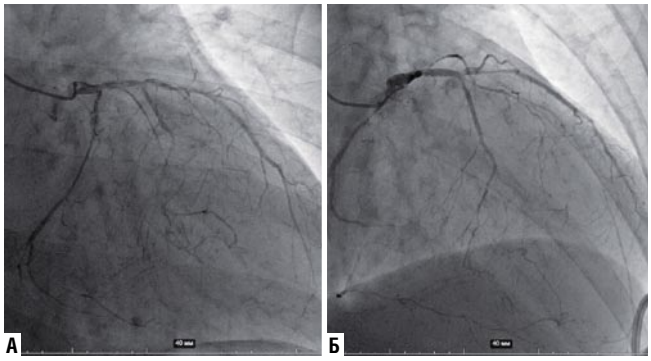

Рис. 5. Коронарография пациента Ч.,59 лет с ИБС и ИФС. Диффузная экстраваскулярная фиброзная компрессия дистальных отделов коронарных артерий.

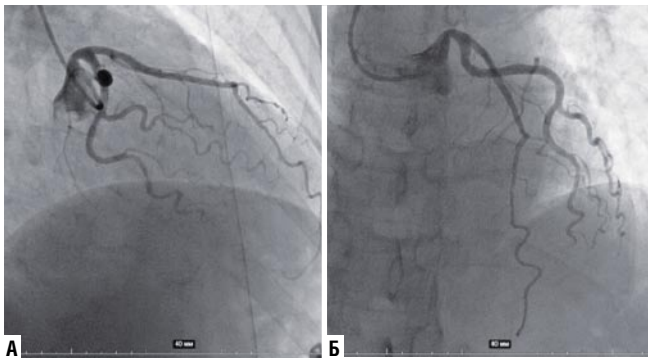

Рис. 6. Коронарография пациентки Л.,61 года с ИФС. Наблюдается истончение их дистальных отделов коронарных артерий (симптом Шевченко-Брэдо).

ченко-Брэдо, продолжительность пассажа контрастного вещества от ствола левой венечной артерии до коронарного синуса составила – 6,4 [5,8; 6,9] секунд (при скорости ангиографии 15 кадров в секунду и ЧСС пациентов 70–80 в минуту). Этот симптомокомплекс специфичен для коронарной стадии ИФС, однако может по-разному проявляться при других его формах: первичном ИФС, индуцированном и при сочетании ИФС с ИБС. В I группе больных статистически значимо чаще выявлялась ангиографическая картина диффузного истончения дистальных отделов венечных артерий по типу «мышиных хвостов» (симптомокомплекс Шевченко-Брэдо), чем во II группе: 63,64% (n = 21) против 22,5% (n = 9) наблюдений ОШ 6,03 (95% ДИ 2,16-16,83) (p = 0,0004) (Рис. 3–6). Отмечалось увеличение времени выявления венозной фазы – замедление появления контрастного вещества в коронарном синусе (в исследуемой группе после введение 400 мкг нитроглицерина интракоронарно продолжительность пассажа контрастного вещества от ствола левой венечной артерии до коронарного синуса – 5,9 [4,6; 6,5] секунд, во II группе – 4,9 [3,8; 5,4] секунд (p<0,0001), при скорости 15 кадров в секунду и ЧСС пациентов 70–80 в минуту.

При сопоставлении этих наблюдений с данными гистологического исследования, оказалось, что в случаях тяжелой и крайне тяжелой стадии иммобилизующего ИФС было выявлено их экстравазальное сдавление (Рис. 7).

По данным спекл-трекинг эхокардиографии, в исследуемых группах пациентов отмечены статистически значимые различия в показателях выраженности систолического поворота: 0,8 [0,5; 0,9] градус/см (I группа) 1,1 [0,7; 1,5] градус/см (II группа), при p = 0,007 (Табл. 4).

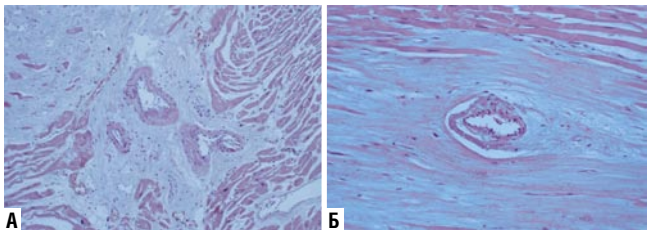

Рис. 7. Изменение структуры миокарда ЛЖ у пациента с ИФС, стадия коронарной ангиопатии (у пациента с выявленным симптомокомлексом Шевченко-Брэдо гистологически отмечалась крайне тяжелая степень фиброза с вовлечением и констрикцией периферического коронарного русла). А, Б – экстравазальная компрессия коронарных артериол (окраска гематоксилином и эозином, увеличение ×400).

Табл. 4. Показатели спекл-трекинг эхокардиографии в исследуемых группах

Критерий	I группа (n = 33)	II группа (n = 40)	Значения p
ФВ ЛЖ, Me [Q_1; Q_3], %	41 [33; 46]	43 [34; 47]	0,8
Глобальная продольная деформация (global longitudinal strain – GLS), Me [Q_1; Q_3], %	-9,0 [-13; -5]	-8 [-11; -5]	0,73
Глобальная циркулярная деформация (global circular deformation GCS), Me [Q_1; Q_3], %	-10 [-12; -5]	-8,5 [-15; -5]	0,84
Ротация, скручивание ЛЖ (twist), Me [Q_1; Q_3], градусы	3,7 [1,1; 5,7]	4 [2,0; 6,9]	0,41
Выраженность скручивания ЛЖ (torsion), Me [Q_1; Q_3], градусы/см	0,8 [0,5; 0,9]	1,1 [0,7; 1,5]	0,007

Обсуждение

В настоящее время выделяют два основных типа интерстициального фиброза: репаративный, замещающий зоны некротизированных кардиомиоцитов, и реактивный, возникающий в периваскулярном пространстве, перимизии и эндомизии в ответ на воздействие различных внешних и внутренних факторов (перегрузка давлением или объемом, ишемия, нарушение обмена веществ, воспаление и т.д.) [11; 12]. Однако все чаще наблюдаются случаи выявления разных видов ИФС у одного и того же пациента, поэтому разделение считается весьма условным – фиброз считается гетерогенным состоянием с разными подтипами и сложной патофизиологией [5; 13; 14]

По данным проведенного исследования, ИФС встречается у пациентов с ИБС, и морфологически характеризуется увеличением объема коллагеновых волокон в интерстициальном пространстве миокарда, которые можно достоверно визуализировать с помощью гистологического исследования и МРТ с контрастированием. В межклеточном пространстве происходят качественные и количественные изменения. В нашем исследовании у пациентов с ИФС отмечалось увеличение объема интерстиция, расширения зоны фиброза за счет повышения содержания коллагена I и III типов со значимым преобладанием первого по сравнению с группой сравнения. Нарушение регуляции коллагена может зависеть от клинического состояния, так при СН с гипертонической болезнью [15] или при аортальном стенозе [16] соотношение коллагена I типа будет избыточным, однако по некоторым данным, при ишемической кардиомиопатии увеличивается объем волокон коллагена III типа [17].

Накопление фиброзной ткани приводит к дисфункции ЛЖ, аритмиям, нарушению снабжения миокарда кислородом и неблагоприятным отдаленным исходам [18; 19]. Динамически меняются физико-химические свойства волокон, степень межмолекулярной ковалентной связи, поперечного сшивания между фибриллами [20–22]. Перестройка коллагена и кардиомиоцитов нарушает передачу импульса кардиомиоцитами и сократительной способности миокарда, способствует развитию предсердной и желудочковой аритмии, создавая уязвимую среду для возобновления активности [23]. Кроме того, миофибробласты могут модулировать электрическую активность кардиомиоцитов посредством прямого физического взаимодействия с этими клетками или посредством секретируемых паракринных факторов [23]. В нашем исследовании у пациентов контрольной группы в анамнезе отмечалось статистически значимо большее количество случаев нарушения ритма и проводимости сердца, по сравнению с группой сравнения.

Особо важным моментом в усугублении фиброза является компрессия периферических отделов коронарных артерий, причем процесс начинается с артериол. Отложение фиброзной ткани увеличивает расстояние диффузии кислорода, что приводит к нарушению снабжения кардиомиоцитов кислородом [24]. В связи с этим было показано, что периваскулярный фиброз обратно пропорционален резерву коронарного кровотока при СН [25]. В это время могут появляться клинические, инструментальные признаки коронарной недостаточности, не отвечающей на соответствующую терапию. Развивается ангиопатия в результате сдавления артерии извне – соединительная ткань как муфта «окутывает» их. В исследовании специально рассмотрена группа пациентов (n = 9) с коронарной стадией первичного ИФС, при которой проявляется весьма специфичный ангиографический симптомокомплекс Шевченко-Брэдо – истончение дистальных отделов коронарных артерий и замедление пассажа контраста. При экстравазальной фиброзной компрессии страдают периферические артериолы, увеличивается склонность основных коронарных артерий к спазмированию в результате нарушения нервной регуляции. Происходит задержка пассажа контраста по артериям на уровне микроциркуляторного русла. Гистологически отмечаются изменения соединительной ткани и периваскулярная иммобилизация. Особенно ярко этот симптомокомплекс проявлен у пациентов с коронарной стадией первичного ИФС, однако встречается и при сочетании ИФС с ИБС. Определение этого симптомокомплекса у больных ИБС без выявленного ИФС (II группа) объясняется диффузным атеросклеро-

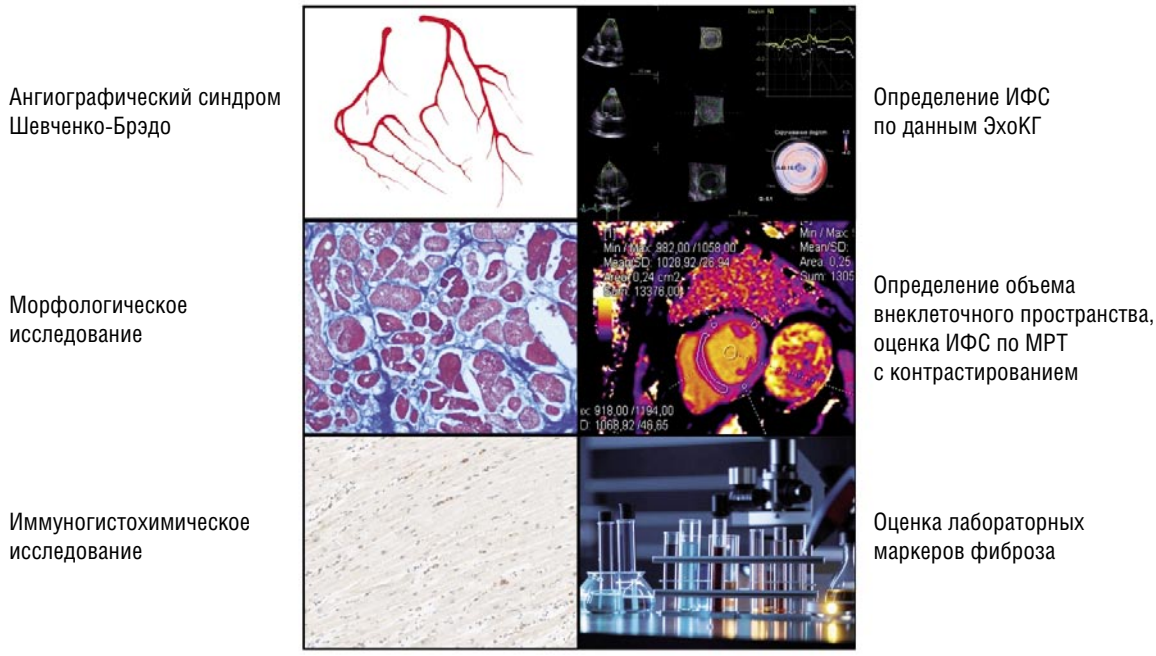

Рис. 8. Принципы диагностики интерстициального фиброза сердца у пациентов с СН.

тическим поражением артерий, очаговыми фиброзными изменениями в результате перенесенного ранее ИМ и, соответственно, нарушениями микроциркуляции, поэтому необходима комплексная оценка результатов различных методов диагностики.

У пациентов с ИБС и ИФС определение деформации миокарда и скручивания ЛЖ с помощью спекл-трекинг эхокардиографии может быть весьма полезным инструментом количественной оценки функции сердца в целом.

Поскольку ИФС влияет на клиническую картину пациентов с ИБС, результаты их медикаментозного и хирургического лечения, целесообразно интегрировать оценку фиброза в обследование этих пациентов перед операцией. Несмотря на то, что биопсия является «золотым стандартом» диагностики, существует ряд ограничений в ее использовании, поэтому в повседневной практике необходимы альтернативные неинвазивные методы (ЭхоКГ, МРТ, лабораторные биомаркеры и др.). Описанный ангиографический симптомокомплекс Шевченко-Брэдо является важным звеном в выявлении ИФС у пациентов (Рис. 8).

Заключение

Формирование интерстициального иммобилизирующего фиброза практически всегда является неотъемлемым звеном патологического процесса ремоделирования сердца. Продолжающееся чрезмерное накопление измененных коллагеновых волокон приводит к нарушению ритма, ригидности миокарда и, как следствие, к диастолической и впоследствии к систолической дисфункции. В конечном счете неблагоприятное ремоделирование при прогрессирующем межуточном фиброзе сердца приводит к тяжелой сердечной недостаточности и неблагоприятным исходам, в том числе и у пациентов с сопутствующей ИБС. Несмотря на то, что биопсия является «золотым стандартом» диагностики ИФС, в последнее время появились современные неинвазивные методы визуализации фиброза миокарда in vivo, которые все чаще используются в научных исследованиях и в клинике. Таким образом, ангиографический симптомокомплекс Шевченко-Брэдо является специфическим признаком ИФС, который может быть самостоятельной причиной сердечной недостаточности.

Авторы заявляют об отсутствии конфликта интересов (The authors declare no conflict of interest).

ЛИТЕРАТУРА/REFERENCES

1. Ravassa S, González A, Bayés-Genís A, Lupón J, Díez J. Myocardial interstitial fibrosis in the era of precision medicine. Biomarker-based phenotyping for a personalized treatment. Rev Esp Cardiol (Engl Ed). 2020; 73(3): 248-254. doi: 10.1016/j.rec.2019.09.010.
2. López B, Ravassa S, Moreno MU, José GS, et al. Diffuse myocardial fibrosis: mechanisms, diagnosis and therapeutic approaches. Nat Rev Cardiol. 2021; 18(7): 479-498. doi: 10.1038/s41569-020-00504-1.
3. Pezel T, Viallon M, Croisille P, et al. Imaging Interstitial Fibrosis, Left Ventricular Remodeling, and Function in Stage A and B Heart Failure. JACC Cardiovasc Imaging. 2021; 14(5): 1038-1052. doi: 10.1016/j.jcmg.2020.05.036.
4. Шевченко Ю.Л., Плотницкий А.В., Ульбашев Д.С. Первичный и вторичный (индуцированный) иммобилизирующий интерстициальный фиброз сердца // Вестник НМХЦ им. Н.И. Пирогова. – 2022. – №17 (4-2). – С.136-142. [Shevchenko YuL, Plotnitsky AV, Ulbashev DS. Primary and secondary (induced) immobilizing interstitial fibrosis of the heart. Bulletin of the NMHC named after N.I. Pirogov. 2022; 17(4-2): 136-142. (In Russ.)]. doi: 10.25881/20728255_2022_17_4_2_136.

5. González A, Schelbert EB, Díez J, Butler J. Myocardial Interstitial Fibrosis in Heart Failure: Biological and Translational Perspectives. J Am Coll Cardiol. 2018; 71(15): 1696-1706. doi: 10.1016/j.jacc.2018.02.021.
6. Shevchenko YuL, Plotnitsky AV, Ulbashev DS. Immobilizing Interstitial Cardiac Fibrosis. Cardiol Res. 2023; 14(2): 123-132. doi: 10.14740/cr1467.
7. Frangogiannis NG. Cardiac fibrosis. Cardiovasc Res. 2021; 117(6): 1450-1488. doi: 10.1093/cvr/cvaa324.
8. Nauffal V, Di Achille P, Klarqvist MDR, et al. Genetics of myocardial interstitial fibrosis in the human heart and association with disease. Nat Genet. 2023; 55(5): 777-786. doi: 10.1038/s41588-023-01371-5.
9. Eijgenraam TR, Silljé HHW, de Boer RA. Current understanding of fibrosis in genetic cardiomyopathies. Trends Cardiovasc Med. 2020; 30(6): 353-361. doi: 10.1016/j.tcm.2019.09.003.
10. Cooper LT, Baughman KL, Feldman AM, et al. American Heart Association; American College of Cardiology; European Society of Cardiology; Heart Failure Society of America; Heart Failure Association of the European Society of Cardiology. The role of endomyocardial biopsy in the management of cardiovascular disease: a scientific statement from the American Heart Association, the American College of Cardiology, and the European Society of Cardiology. Endorsed by the Heart Failure Society of America and the Heart Failure Association of the European Society of Cardiology. J Am Coll Cardiol. 2007; 50(19): 1914-31. doi: 10.1016/j.jacc.2007.09.008.
11. Kong P, Christia P, Frangogiannis NG. The pathogenesis of cardiac fibrosis. Cell Mol Life Sci. 2014; 71(4): 549-74. doi: 10.1007/s00018-013-1349-6.
12. Baci D, Bosi A, Parisi L, Buono G, et al. Innate Immunity Effector Cells as Inflammatory Drivers of Cardiac Fibrosis. Int J Mol Sci. 2020; 21(19): 7165. doi: 10.3390/ijms21197165.
13. Диплом на открытие №536 от 23.08.2023. Научная экспертиза заявки на открытие №А-694 от 11.08.2023. Шевченко Ю.Л. Закономерная связь между развитием иммобилизирующего интерстициального фиброза и изменением молекулярных и структурных основ перестройки сердца млекопитающих. [Diplom na otkrytie №536 ot 23.08.2023. Nauchnaya ekspertiza zayavki na otkrytie №A-694 ot 11.08.2023. SHevchenko YU.L. Zakonomernaya svyaz' mezhdu razvitiem immobiliziruyushchego intersticial'nogo fibroza i izmeneniem molekulyarnyh i strukturnyh osnov perestrojki serdca mlekopitayushchih. (In Russ.)]
14. de Boer RA, De Keulenaer G, Bauersachs J, Brutsaert D, et al. Towards better definition, quantification and treatment of fibrosis in heart failure. A scientific roadmap by the Committee of Translational Research of the Heart Failure Association (HFA) of the European Society of Cardiology. Eur J Heart Fail. 2019; 21(3): 272-285. doi: 10.1002/ejhf.1406.
15. López B, González A, Querejeta R, et al. Association of cardiotrophin-1 with myocardial fibrosis in hypertensive patients with heart failure. Hypertension. 2014; 63(3): 483-9. doi: 10.1161/HYPERTENSIONAHA.113.02654.
16. Echegaray K, Andreu I, Lazkano A, Villanueva I, et al. Role of Myocardial Collagen in Severe Aortic Stenosis With Preserved Ejection Fraction and Symptoms of Heart Failure. Rev Esp Cardiol (Engl Ed). 2017; 70(10): 832-840. doi: 10.1016/j.rec.2016.12.038.
17. Mukherjee D, Sen S. Alteration of collagen phenotypes in ischemic cardiomyopathy. J Clin Invest. 1991; 88(4): 1141-6. doi: 10.1172/JCI115414.
18. Kasner M, Westermann D, Lopez B, et al. Diastolic tissue Doppler indexes correlate with the degree of collagen expression and cross-linking in heart failure and normal ejection fraction. J Am Coll Cardiol. 2011; 57(8): 977-85. doi: 10.1016/j.jacc.2010.10.024.
19. Aoki T, Fukumoto Y, Sugimura K, et al. Prognostic impact of myocardial interstitial fibrosis in non-ischemic heart failure. Comparison between preserved and reduced ejection fraction heart failure. Circ J. 2011; 75(11): 2605-13. doi: 10.1253/circj.cj-11-0568.
20. Shoulders MD, Raines RT. Collagen structure and stability. Annu Rev Biochem. 2009; 78: 929-58. doi: 10.1146/annurev.biochem.77.032207.120833.
21. López B, Querejeta R, González A, Larman M, Díez J. Collagen cross-linking but not collagen amount associates with elevated filling pressures in hypertensive patients with stage C heart failure: potential role of lysyl oxidase. Hypertension. 2012; 60(3): 677-83. doi: 10.1161/HYPERTENSIONAHA.112.196113.
22. Zile MR, Baicu CF, Ikonomidis JS, Stroud RE, et al. Myocardial stiffness in patients with heart failure and a preserved ejection fraction: contributions of collagen and titin. Circulation. 2015; 131(14): 1247-59. doi: 10.1161/CIRCULATIONAHA.114.013215.
23. Nguyen MN, Kiriazis H, Gao XM, Du XJ. Cardiac Fibrosis and Arrhythmogenesis. Compr Physiol. 2017; 7(3): 1009-1049. doi: 10.1002/cphy.c160046.
24. Sabbah HN, Sharov VG, Lesch M, Goldstein S. Progression of heart failure: a role for interstitial fibrosis. Mol Cell Biochem. 1995; 147(1-2): 29-34. doi: 10.1007/BF00944780.
25. Dai Z, Aoki T, Fukumoto Y, Shimokawa H. Coronary perivascular fibrosis is associated with impairment of coronary blood flow in patients with non-ischemic heart failure. J Cardiol. 2012; 60(5): 416-21. doi: 10.1016/j.jjcc.2012.06.009.

О РОЛИ ЛЕВОСИМЕНДАНА В ВОССТАНОВЛЕНИИ ФУНКЦИИ ГИБЕРНИРОВАННОГО МИОКАРДА У БОЛЬНЫХ ИБС СО СНИЖЕННОЙ КОНТРАКТИЛЬНОСТЬЮ СЕРДЦА ПРИ ОПЕРАЦИЯХ АКШ

Шевченко Ю.Л., Степанова А.С.*, Гороховатский Ю.И., Вахромеева М.Н.

Клиника грудной и сердечно-сосудистой хирургии Святого Георгия ФГБУ «Национальный медико-хирургический Центр им. Н.И. Пирогова», Москва

DOI: 10.25881/20728255_2024_19_3_19

Резюме. Цель исследования: изучить влияние периоперационного применения левосимендана на восстановление жизнеспособного миокарда у больных ИБС со значительно сниженной фракцией выброса левого желудочка при реваскуляризации миокарда.

Проведено открытое, проспективное, рандомизированное исследование, включавшее 98 больных. Больные были распределены на две группы. В I группе (n = 55) периоперационно использовали инфузию левосимендана. Введение препарата (нагрузочная доза 12 мкг/кг/мин. в течение 10 мин.) начинали после вводной анестезии и продолжали инфузию на всех этапах операции и в ближайшем послеоперационном периоде. Общее время введения препарата составило 24 часа. Во II группе (n = 43) использовали стандартные препараты для коррекции системы кровообращения. Установлено, что включение левосимендана в комплексную программу кардиопротекции вызывало более быстрое восстановление гибернированного миокарда. Такое предположение основано на том, что у больных I группы использование левосимендана приводило к уменьшению объема гибернации после операции, в сравнении с дооперационным уровнем, на 42%. При этом, во II группе больных, оперированных без использования препарата, процент сокращения объема жизнеспособного миокарда составил 13%. Кроме того, обнаружена отчетливая зависимость состояния насосной функции сердца от гемодинамических влияний левосимендана. Так, у больных I группы выявлено увеличение сердечного индекса с 2,23±0,49 до 2,96±0,52 л./мин./м^2 (p<0,05), рост минутного объема крови с 4,51±0,99 до 6,04±1,1 л./мин. (p<0,05), снижение давления заклинивания легочного клапана с 13,3±4,6 до 9,8±3,07 мм рт.ст. (p<0,05). Кроме того, левосимендан оказывал отчетливый противоишемический эффект. Это нашло выражение в более низкой концентрации тропонина I у больных I группы, в сравнении с больными II гр., на этапе исследования после операции (I гр. – 2,78±2,31 нг./мл., II гр. – 3,45±4,9 нг./мл., p<0,05). Следует отметить, что одновременно с уменьшением объема гибернированного миокарда, у больных I группы отмечено увеличение фракции выброса левого желудочка с 40% до 49% (p<0,05). Приведенные данные свидетельствуют об улучшении функционального состояния миокарда на фоне профилактики ишемических и реперфузионных нарушений левосименданом. Было замечено, что дополнительное влияние на реализацию протекторных воздействий левосимендана могли оказывать дооперационный объем гибернированного миокарда и полноценность реперфузии. Таким образом, есть определенные основания считать, что кондиционирование миокарда левосименданом улучшало сократимость в зонах реперфузии гибернированного миокарда при операциях коронарного шунтирования у больных с ишемической дисфункцией левого желудочка.

Ключевые слова: ИБС, левосимендан, гибернированный миокард, реперфузия, кардиопротекция, реваскуляризация миокарда.

ON THE ROLE OF LEVOSIMENDAN IN RESTORING THE FUNCTION OF HIBERNATED MYOCARDIUM IN PATIENTS WITH CORONARY ARTERY DISEASE WITH REDUCED CARDIAC CONTRACTILITY DURING CABG OPERATIONS

Shevchenko Yu.L., Stepanova A.S.*, Gorokhovatsky Yu.I., Vakhromeeva M.N.

St. George thoracic and cardiovascular surgery clinic Pirogov National Medical and Surgical Center, Moscow

Abstract. Purpose of the study: to study the effect of perioperative use of levosimendan on the restoration of viable myocardium in patients with coronary artery disease with a significantly reduced left ventricular ejection fraction during myocardial revascularization.

An open, prospective, randomized study was conducted, including 98 patients. The patients were divided into two groups. In group I (n = 55), levosimendan infusion was used perioperatively. Administration of the drug (loading dose of 12 mcg/kg/min for 10 minutes) began after induction of anesthesia and continued infusion at all stages of the operation and in the immediate postoperative period. The total time of drug administration was 24 hours. In group II (n = 43), standard drugs were used to correct the circulatory system. It was found that the inclusion of levosimendan in a comprehensive program of cardioprotection caused a more rapid recovery of hibernated myocardium. This assumption is based on the fact that in patients of group I, the use of levosimendan led to a decrease in the volume of hibernation after surgery, in comparison with the preoperative level, by 42%. At the same time, in group II of patients operated on without the use of the drug, the percentage reduction in the volume of viable myocardium was 13%. In addition, a clear dependence of the state of the pumping function of the heart on the hemodynamic effects of levosimendan was discovered. Thus, in patients of group I, an increase in cardiac index was detected from 2.23±0.49 to 2.96±0.52 l./min./m^2 (p<0.05), an increase in minute blood volume from 4.51± 0.99 to 6.04±1.1 l./min. (p<0.05), decrease in pulmonary valve wedge pressure from 13.3±4.6 to 9.8±3.07 mmHg. (p<0.05). In addition, levosimendan had a clear anti-ischemic effect. This was expressed in a lower concentration of troponin I in patients of group I, in comparison with patients of group II, at the stage of the study after surgery (I group – 2.78 ± 2.31 ng./ml., II group – 3.45 ±4.9 ng./ml., p<0.05). It should be noted that, simultaneously with a decrease in the volume of hibernated myocardium, in patients of group I there was an increase in the ejection fraction of the left ventricle from 40% to 49% (p<0.05). The data presented indicate an improvement in the functional state of the myocardium against the background of the prevention of ischemic and reperfusion disorders with levosimendan. It was noted that the preoperative volume of hibernated myocardium and the usefulness of reperfusion could have an additional influence on the implementation of the protective effects of levosimendan. Thus, there is some reason to believe that myocardial conditioning with levosimendan improved contractility in the reperfusion zones of hibernated myocardium during coronary artery bypass surgery in patients with ischemic left ventricular dysfunction.

Keywords: ischemic heart disease, levosimendan, hibernated myocardium, reperfusion, cardioprotection, myocardial revascularization.

Введение

Успешное развитие кардиохирургии позволило улучшить результаты лечения больных, несмотря на увеличение объемов и сложности вмешательств. На сегодня в отдельных группах больных летальность составляет 1–3% [1–4]. Однако, несмотря на успехи, нельзя не признать существование серьезных проблем. В настоящее время по-прежнему высока частота послеоперационных

* e-mail: stepanovanasti92@gmail.com

осложнений, достигающая 20–30% [6–10]. Такое положение обусловлено ростом числа оперируемых пожилого и старческого возраста с коморбидностью и больных с ишемической дисфункцией миокарда [2; 5; 6; 8].

Операция реваскуляризации миокарда играет важную роль в лечении больных ИБС с поражением крупных коронарных артерий и нарушением контрактильности сердца [11]. Реваскуляризация дисфункционального, но жизнеспособного миокарда, может улучшить региональную и общую систолическую функцию сердца. Такое улучшение контрактильности миокарда было продемонстрировано в многочисленных одноцентровых нерандомизированных исследованиях и впоследствии подтверждено в ходе 10-летнего наблюдения в рандомизированном многоцентровом исследовании STICH [12–14].

Помимо непосредственного влияния на функциональное состояние сердца, реваскуляризация, проводимая на основе оценки жизнеспособности миокарда, может улучшить результаты лечения рассматриваемой категории больных [15–18]. Однако, эти результаты не были подтверждены в трех проспективных рандомизированных исследованиях [14; 19; 20]. В свете этих исследований, согласно текущим рекомендациям, рутинное тестирование жизнеспособности миокарда для выбора метода реваскуляризации у пациентов с сердечной недостаточностью не рекомендовано [17; 22]. Тем не менее, остаются серьезные споры о том, как следует интерпретировать эти результаты, а оценка жизнеспособности миокарда, по-прежнему, широко используется в клинической практике [23–27].

Таким образом, расхождения в приведенных данных свидетельствуют о необходимости дальнейшего исследования роли угнетенного, но жизнеспособного миокарда в улучшении функции сердца и клинического статуса больного после операций коронарного шунтирования.

В то же время, при изучении динамики сердечного выброса после операций реваскуляризации миокарда, у многих больных выявлено резкое ослабление систолической функции левого желудочка, возникшее несмотря на улучшение коронарного кровотока.

Интраоперационное повреждение миокарда относят к наиболее опасным и часто встречающимся осложнениям у кардиохирургических больных. Согласно статистическим данным, угнетение контрактильности миокарда сразу или в ближайшие часы после операций на сердце развивается у 20% больных [28].

Установлено, что острая сердечная недостаточность служит предиктором развития органной дисфункции и летальности у кардиохирургических больных [2; 4]. Так, у пациентов с синдромом низкого сердечного выброса летальность превышает 20% [2]. Принято считать, что основным фактором риска развития синдрома малого сердечного выброса служит предоперационное снижение функции левого желудочка [29; 30].

В основе снижения сократительных свойств миокарда при проведении кардиохирургических операций лежат процессы, связанные с ишемией и реперфузией сердца. Реперфузия миокарда может приводить к различным и взаимосвязанным состояниям: 1 – оглушению миокарда (stunning); 2 – «феномену не восстановленного кровотока» (no-rellow); 3 – летальной реперфузии с некрозом миокарда (инфаркту миокарда); 4 – реперфузионным аритмиям. [31–33]. Результаты проведенных клинических исследований свидетельствуют, что в профилактике гипоксических повреждений миокарда во время операции, наряду с усовершенствованием методов общей анестезии и хирургической техники, ведущая роль принадлежит фармакологической цитопротекции [32–35].

В последние два десятилетия увеличилось количество работ, подтверждающих кардиопротекционный эффект левосимендана [36; 37]. Левосимендан обладает тройным механизмом действия, включая кальцийзависимое связывание с тропонином С миокарда (инотропный эффект), открытие КАТФ-каналов в гладкомышечных клетках сосудов (вазодилатация) и открытие КАТФ-каналов в митохондриях (кардиопротекция) [4; 5; 38].

В ранних исследованиях было продемонстрировано снижение летальности и частоты острой сердечной недостаточности при дооперационном и периоперационном введении препарата у больных со сниженной функцией левого желудочка [39–41]. Три крупных рандомизированных исследования, однако, не продемонстрировали снижения частоты развития синдрома низкого сердечного выброса и смертности в смешанной популяции после коронарного шунтирования, клапанной и комбинированной хирургии у больных с дисфункцией левого желудочка [42–44]. В свете изложенных доказательств в 2017 году в международном консенсусном документе был сделан вывод о том, что левосимендан не может быть рекомендован в качестве рутинного лечения в кардиохирургии [45].

В отличие от этого, в немецких рекомендациях 2018 года по терапии в отделениях интенсивной терапии после кардиохирургических операций рекомендовано применение левосимендана для коррекции сердечного выброса у больных с тяжелыми нарушениями контрактильности миокарда [46]. Кроме того, ретроспективный анализ данных исследования LEVO-CTS показал, что у пациентов с изолированным коронарным шунтированием летальность была ниже в группе левосимендана [41; 45]. Считается, что наличие серьезных ограничений в имеющихся исследованиях LICORN, CHEETAH, LEVO-CTS, позволяет ожидать положительного влияния препарата на результаты лечения кардиохирургических больных [41].

Есть основание полагать, что левосимендан может оказывать существенное влияние на процессы, связанные с реперфузией гибернированного миокарда. Так, при изучении механизмов постинфарктного ремоделирования миокарда было установлено, что в зоне ишемического повреждения образуется микст из гибернированного и оглушенного миокарда, определяющий условие для восстановления сократимости после успешной реваскуляризации [47]. Таким образом, влияние левосимендана на коронарное кровообращение и антистаннинг-эффект

могут ускорить процесс восстановления гибернированного миокарда при адекватной реваскуляризации сердца.

Важно подчеркнуть, что на сегодня в литературе нет убедительных материалов, отражающих динамику гибернированного миокарда на фоне введения левосимендана у больных ИБС со сниженной фракцией выброса ЛЖ при операциях коронарного шунтирования.

Цель исследования – изучить влияние периоперационного применения левосимендана на восстановление жизнеспособного миокарда у больных ИБС со значительно сниженной фракцией выброса левого желудочка при реваскуляризации миокарда.

Материалы и методы

Выполнено открытое, проспективное, рандомизированное исследование. Для рандомизации использовали метод случайных чисел. Было включено 98 пациентов с ИБС, которым была проведена операция АКШ, дополненная методикой стимуляции экстракардиальной васкуляризации миокарда «ЮрЛеон» в Клинике грудной и сердечно-сосудистой хирургии им. Св. Георгия ФГБУ НМХЦ им. Н.И. Пирогова в период с 2021 по 2023 гг.

Все пациенты были с многососудистым диффузным гемодинамически значимым поражением коронарных артерий, клиническими проявлениями стенокардии напряжения III-IV ФК, резистентные к традиционной медикаментозной терапии, наличием постинфарктного кардиосклероза, фракцией выброса ЛЖ≤50% (по результатам ЭХО-КГ) и наличием зоны гибернированного миокарда не менее 15 % (по данным сцинтиграфии миокарда (синхро-ОФЭКТ)). Возраст больных колебался от 46 лет до 71 года, из них 92 (93,9%) – мужчины и 6 (6,1%) – женщин. Критерии не включения пациентов в исследование были следующие: выраженные почечная и печёночная недостаточность, наличие тромбоза полостей сердца, гемодинамически значимая патология клапанного аппарата сердца, наличие онкологических заболеваний.

На этапе госпитализации всем пациентам, соответствующим критериям включения, было предложено участие в исследовании. Согласие пациента на включение в исследование и обработку данных было подтверждено письменно. Исследование одобрено локальным этическим комитетом ФГБУ НМХЦ им. Н.И. Пирогова.

Перед оперативным вмешательством пациентам было выполнено полное обследование с целью предоперационной оценки дисфункции миокарда методом ЭКГ, ЭХО-КГ и сцинтиграфии миокарда. Перед выпиской из стационара эти же исследования выполнялись повторно. В качестве первичной конечной точки выбрали уровень объема гибернированного миокарда на 7 сутки после операции. К вторичным конечным точкам отнесли сердечный индекс (СИ), минутный объем крови (МОК), фракция выброса левого желудочка (ФВ ЛЖ), давление заклинивания клапана легочной артерии (ДЗЛК) и концентрацию тропонина I в первые сутки после операции.

Всем больным выполняли операцию АКШ в условиях ИК и холодовой кровяной кардиоплегии по методике Калафиори. Общая анестезия была многокомпонентной с применением ингаляционных анестетиков севофлурана (0,7–1,2 МАК) и десфлурана (0,5–0,7 МАК). Основным компонентом был фентанил (общая доза 15–20 мкг/кг). Миорелаксацию достигали введением рокурония бромида. ИК проводили аппаратом с роликовым насосом и пузырьковым оксигенатором. Во всех случаях осуществляли гипертермическую перфузию со снижением температуры тела до 34 °С.

У всех пациентов с многососудистым диффузным поражением коронарных артерий при выполнении операции АКШ в нашей клинике используется метод стимуляции экстракардиального неоангиогенеза – ЮрЛеон, предложенный академиком Ю.Л. Шевченко. Однако, сама методика никак не влияет на функцию миокарда в ближайшем послеоперационном периоде. Ее эффект ожидается только спустя 1,5–2 месяца после выполненной операции, когда сформируется экстракардиальная васкуляризация сердца.

Больные были распределены на две группы: первую группу сформировали 55 (56,2%) пациентов, которым было выполнено АКШ с использованием левосимендана; вторая группа включала 43 (43,8%) пациента, которым была проведена операция АКШ без применения левосимендана.

Пациенты обеих групп статистически не отличались по возрасту, дооперационной ФВ ЛЖ, длительности ИК, времени пережатия аорты и длительности ИВЛ.

У больных первой группы использовали инфузию левосимендана. До начала ИК внутривенно вводили нагрузочную дозу препарата 12 мкг/кг в течение 10 минут. В последующем осуществляли непрерывную инфузию поддерживающей дозы левосимендана в течение 24 часов со скоростью 0,1 мкг/мин.

Была выполнена оценка динамики восстановления гибернированного миокарда в послеоперационном периоде. Анализ показателей синхро-ОФЭКТ с выявлением зон дефекта перфузии, нарушения регионального систолического утолщения и процентного содержания жизнеспособного миокарда проводился до операции и на 7–10 сутки после выполненной операции.

Табл. 1. Клинические характеристики групп больных (M±σ)

Показатель	1 группа (n = 55)	2 группа (n = 43)
Пол: женщины мужчины	9,1% 90,9%	4,7% 95,3%
Возраст, лет	59,36±8,04	59,66±7,97
ФВ ЛЖ до операции, %	40,1±5,2	40,5±5,8
Объем гибернации, %	38,1±13,3 *	30,1±10,1
Количество шунтов	2,5±1,01	2,3±1,1
Длительность ИК, мин.	106,9±51,7	105,8±53,1
Время пережатия Ао, мин.	44,4±20,4	45,1±19,7
Длительность ИВЛ, час.	16,8±13,9	16,7±12,6

Примечание:* – p<0,05 при сравнении между группами.

Табл. 2. Изменение показателей центральной гемодинамики в периоперационном периоде (M±σ)

Показатель	I группа (n = 55)			II группа (n = 43)		
	После вводной анестезии	После завершения ИК	В 8 часов следующего дня п/о	После вводной анестезии	После завершения ИК	В 8 часов следующего дня п/о
СИ, л./мин./м^2	2,23±0,4*	3,01±0,7*	2,96±0,5*	2,27±0,5	2,26±0,4	2,11±0,4**
МОК, л./мин.	4,51±0,9*	6,12±1,4*	6,04±1,1*	4,51±1,2	4,53±0,9	4,26±1,02**
ДЗЛК, мм рт. ст.	13,3±4,6*	11,6±3,6*	9,8±3,07*	13,4±4,5*	11,7±4,05	11,6±4,1*/**
ЧСС, уд./мин.	68±16,1*	75,8±11,6*	81,3±16,9*	70,7±14,7*	74,03±17,4*	74,5±13,2**
АД ср., мм рт. ст.	77,9±17,7*	66,96±11,9*	72,8±17,8*	75,4±13,03	70,2±12,7	70,7±15,5**

Примечание: * – p<0,05 при сравнении внутри группы (Т-критерий Стьюдента); ** – p<0,05 при сравнении между группами (U-критерий Манна-Уитни).

Исследование параметров центральной гемодинамики проводилось с использованием методики термодилюции. Всем пациентам после вводной анестезии в легочную артерию устанавливали катетер Сван-Ганса 7F («B. Braun», Германия). Интраоперационно и в первые сутки послеоперационного периода оценивали следующие показатели центральной гемодинамики: среднее артериальное давление (АД ср.), частота сердечных сокращений (ЧСС), МОК, СИ и ДЗЛК. Показатели фиксировали с помощью компьютерной программы мониторинговой системы GE Healthcare (Финляндия). Контроль выполненных измерений был на следующих этапах: 1 – после вводной анестезии; 2 – после завершения ИК; 3 – в 8 часов следующего дня после операции.

В первые сутки после операции и перед выпиской пациента из стационара исследовали данные ЭХО-КГ. При этом оценивали конечный диастолический объем (КДО), конечный систолический объем (КСО), ФВ ЛЖ и ударный объем (УО), оценивали регионарную и глобальную систолическую функцию ЛЖ.

В качестве маркера повреждения миокарда определяли концентрацию тропонина I. Забор крови осуществляли на следующих этапах: 1 – в первые сутки после операции; 2 – во вторые сутки после операции; 3 – в третьи сутки после операции.

При помощи методов описательной статистики были определены средние значения исследуемых показателей, проведено их сравнение. Статистическая обработка результатов проводилась с использованием компьютерной программы «Statistica 10». Нормальность распределения оценивалась с помощью критерия Шапиро-Уилка. Исходя из этого, при сравнении средних значений для нормально распределенных величин и медиан данных 2-х групп использовался Т-критерий Стьюдента. Учитывая отличное от нормального распределения количественных показателей, их анализ выполнялся с помощью непараметрического U-критерия Манна-Уитни. Результаты исследования представлены как среднее арифметическое (±) и стандартное отклонение (M±σ). За критический уровень значимости (p) при проверке гипотез было принято значение 0,05.

Результаты и их обсуждение

Полученные данные показали, что в условиях периоперационной инфузии левосимендана объем гибернированного миокарда после коронарного шунтирования снизился на 42%. Во второй группе больных, оперированных без использования препарата, процент уменьшения объема жизнеспособного миокарда составил 13% (Рис. 1).

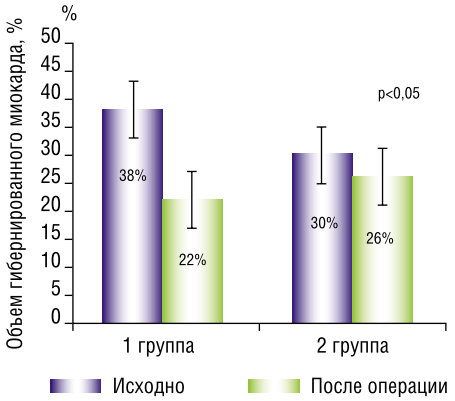

Рис. 1. Динамика объема гибернированного миокарда в раннем послеоперационном периоде.

Объяснение выявленных фактов представляет довольно сложную задачу. Прежде всего это относится к оценке роли гемодинамических эффектов левосимендана в судьбе жизнеспособного миокарда.

В ходе исследования установлено, что на фоне введения препарата и в ближайший период после операции отмечено увеличение СИ и МОК. Кроме того, в группе терапии левосименданом наблюдалось значимое снижение ДЗЛК (Табл. 2). Тогда как во второй группе, без применения препарата, различия между показателями центральной гемодинамики на этапах операции отсутствовали (Табл. 2).

У больных I группы по результатам ЭХО-КГ была отмечена положительная динамика сократимости миокарда после хирургического вмешательства, по сравнению с дооперационным состоянием. Это нашло выражение в увеличении ФВ ЛЖ и УО, а также в уменьшении КДО и КСО. У больных II группы динамики функциональных и объемных показателей не обнаружено. Определенное влияние на динамику объемных показателей оказывали изменения пред- и постнагрузки, развившиеся вследствие действия препарата (Табл. 3).

Наши данные совпадают с имеющимися исследованиями о влиянии левосимендана на систему кровоо-

Табл. 3. Динамика фракции выброса, ударного объема и объемных показателей ЛЖ

Показатель	I группа (n = 55)			II группа (n = 43)		
	До операции	В 8 часов следующего дня п/о	7 сутки п/о	Исходно до операции	В 8 часов следующего дня п/о	7 сутки п/о
ФВ ЛЖ, %	40,1±5,2*	46±6,4*	48,9±8,7*	40,5±5,8	43,4±5,6	42,9±7,2**
УО, мл	61,6±20,3	68,5±12,6*	71,9±11,3*	64,1±13,5**	62,5±12,6**	59,4±13,2**
КДО, мл	166,4±47,9*	152,8±36,9*	153,03±33*	145,7±32,9**	142,8±30,6	149,1±34,9
КСО, мл	97,05±36,5*	84±28,5*	81,05±30,2*	86,2±24,1	80,1±22,6	84,7±27,2

Примечание: * – p<0,05 при сравнении внутри группы (Т-критерий Стьюдента); ** – p<0,05 при сравнении между группами (U-критерий Манна-Уитни).

бращения. Левосимендан – положительный инотропный агонист, обладающий сосудорасширяющими свойствами, также называемый инодилятатором [4; 5; 32]. С одной стороны, он повышает чувствительность тропонина С к кальцию в клетках миокарда, что приводит к инотропии без влияния на потребление кислорода. С другой стороны, препарат открывает КАТФ-каналы в гладкомышечных клетках, что вызывает расширение сосудов.

Кроме того, инфузия левосимендана приводит к увеличению коронарного кровотока у пациентов, перенесших операцию АКШ, и улучшает перфузию миокарда у больных с хронической сердечной недостаточностью [5; 48]. Считается, что возрастание кровоснабжения миокарда под влиянием препарата обусловлено как открытием КАТФ- каналов, так и улучшением функции эндотелия за счет увеличения продукции NO [48].

Известно, что гибернация представляет собой защитное состояние подавления контрактильности миокарда пропорционально снижению кровотока [25; 49]. Важно отметить, что дисфункция кардиомиоцитов в гибернированном миокарде обратима при реваскуляризации миокарда. В соответствии со сложившимся представлением, диагностику жизнеспособного миокарда в зоне ишемического поражения после реперфузии относят к важным прогностическим критериям развития ремоделирования и сердечной недостаточности [47; 50].

На основании этих представлений можно считать, что у больных первой группы на фоне введения левосимендана реализация инотропного резерва гибернированного миокарда и улучшение кровоснабжения в зоне реваскуляризации способствовали ускоренному восстановлению контрактильности жизнеспособного миокарда.

Помимо отмеченных изменений, у больных первой группы в сравнении с больными второй группы, в раннем послеоперационном периоде был более низкий уровень тропонина I (I группа 2,78±2,31нг./мл, II группа 3,45±4,9 нг./мл, p<0,05). Сравнительный анализ динамики тропонина I у наших больных соответствует известному представлению о кардиопротекторных свойствах левосимендана, реализуемых через клеточные механизмы прекондиционирования и посткондиционирования [47; 32].

Прекондиционирование – это термин, который используют для характеристики толерантности клетки к воздействию повреждающих факторов в результате предварительного влияния на клетку стрессогенных стимулов. Применительно к миокарду, ишемическое прекондиционирование характеризует адаптационный ответ на короткий эпизод ишемии/реперфузии, формирующий парадоксальную устойчивость миокарда к последующей длительной ишемии. Левосимендан относят к группе препаратов, оказывающих «подобное ишемическому прекондиционированию» действие. Этот эффект принято обозначать термином фармакологическое прекондиционирование [51; 52].

Как и при ишемическом прекондиционировании, в условиях фармакологического прекондиционирования левосименданом результатом действия различных внутриклеточных медиаторов служит открытие митохондриальных КАТФ-каналов. АТФ-зависимые калиевые каналы играют роль важного медиатора и/или исполнительного звена кардиопротекции. Активация КАТФ-каналов блокирует открытие неспецифической митохондриальной поры (мРТР), предотвращает апоптоз и/или некроз путем сохранения нуклеотидов и высокоэнергетических фосфатов во время ишемии/реперфузии [1].

Наряду с сохранением структуры и функции митохондрий, антистаннинг эффект препарата связывают с активацией синтеза NO и участием сигнального пути фосфатидилинозитол-3-киназы (PI3K) [48]. Благоприятное влияние кондиционирования миокарда левосименданом было выявлено при операциях коронарного шунтирования с ИК у больных с дисфункцией миокарда левого желудочка и при реваскуляризации миокарда у пациентов с острым коронарным синдромом [51–53].

Современные преставления о механизмах развития гибернированного миокарда особую роль отводят оглушенному миокарду. Считается, что повторяющиеся эпизоды оглушения приводят к гибернации миокарда. Согласно этой теории гибернации, ключевое звено патогенеза заключается в недостаточном резерве коронарного кровотока. При этом, предполагается, что в состоянии покоя кровоток остается нормальным. Однако, коронарные артерии не могут приспособиться к увеличению потребности миокарда в кислороде. В результате, повторяющиеся эпизоды дисбаланса между потребностью в кислороде и его транспортом приводят к снижению контрактильности миокарда и адаптации метаболизма с целью предупреждения ишемического повреждения [50].

Следует подчеркнуть, также, что реваскуляризация может не привести к немедленному восстановлению функции. Было установлено, что клетки миокарда могут пройти фазу оглушения и может потребоваться значительное время для восстановления их сократительного аппарата [48].

Таким образом, анализ динамики концентрации тропонина I и увеличение ФВ у больных I группы свидетельствовал о реализации механизмов фармакологического кондиционирования миокарда со снижением зон оглушенного миокарда. В связи с вышеизложенными данными имеются все основания полагать, что у больных I группы уменьшение объема гибернированного миокарда частично было обусловлено кардиопротекторным действием левосимендана.

Обращал на себя внимание тот факт, что до операции у больных I группы объем гибернированного миокарда был достоверно большим, чем у больных II группы (I группа – 38%, II группа – 30%, (p<0,05). Следует отметить, что накопленные в настоящее время данные свидетельствуют о важности тестирования жизнеспособности миокарда перед выполнением операции по реваскуляризации миокарда. Было показано, что пациенты с большим количеством гибернированного миокарда имели лучшие клинические исходы после хирургической коррекции коронарного кровотока [54; 55].

Наши данные свидетельствуют, что улучшение функции левого желудочка после АКШ у больных I группы в значимой мере было обусловлено и большим объемом жизнеспособного миокарда до операции.

С целью изучения возможного влияния дополнительных факторов на состояние гибернированного миокарда в условиях инфузии левосимендана больные I группы были распределены на две подгруппы. В подгруппу «А» (n = 43) включены больные с увеличением ФВ ЛЖ после операции. У 12 больных (подгруппа «Б») после операции не выявлено достоверных изменений ФВ ЛЖ.

Больные подгруппы «А» отличались положительной динамикой восстановления жизнеспособности миокарда и более низкой концентрацией тропонина I после операции. Таким образом, восстановление контрактильности сердца было связано с реализацией антистаннинг эффекта левосимендана. Мы полагаем, что меньшая степень повреждения миокарда у больных подгруппы «А» была обусловлена лучшей реализацией фармакологического посткондиционирования при более полном коронарном кровотоке в период реперфузии, хотя мы последний и не изучали.

Мы использовали косвенные признаки, отражающие состояние коронарного кровоснабжения после реваскуляризации. С этой целью изучали частоту применения внутренней грудной артерии. У больных подгруппы «А» частота шунтирования коронарных артерий с использованием внутренней грудной артерии составила 77%, а у больных подгруппы «Б» – 45%. Следствием этого могло быть улучшение микроциркуляции в зоне большего объема гибернации у больных подгруппы «А» [56–59] .

По всей видимости, реализация клеточных механизмов фармакологического пре- и посткондиционирования миокарда полностью зависит от способности сердца к восстановлению его функционального состояния.

Табл. 4. Клинические характеристики подгрупп больных (Me 25%; 75%)

Показатель	Подгруппа «А» (n = 43)	Подгруппа «Б» (n = 12)	p*
Объем гибернированного миокарда до операции, %	35 (35; 45)	35 (27,5; 38)	>0,05
Объем гибернированного миокарда после операции, %	22 (10; 25,5)	30 (26; 36,5)	<0,05
ФВ ЛЖ до операции, %	43 (40; 48)	38 (34,5; 43,5)	>0,05
ФВ ЛЖ в 1 сутки после операции, %	53 (50; 59)	39 (35,3; 41)	<0,05
Тропонин I в 1 сутки после операции, нг/мл	1,46(1,1; 2,0)	5,8 (4,34; 6,48)	<0,05

Примечание: * – p<0,05 при сравнении между подгруппами (U-критерий Манна-Уитни).

Такая трактовка обнаруженных изменений совпадает с имеющимися в литературе знаниями о том, что помимо простой реваскуляризации миокарда возможно фармакологическое воздействие, направленное на восстановление жизнеспособного миокарда и улучшение коронарной перфузии [60–63].

Заключение

Приведенные данные свидетельствуют, что восстановление функции жизнеспособного миокарда в определенной степени связано с реализацией механизмов фармакологического кондиционирования миокарда. Следует полагать, что более значимое улучшение контрактильности сердца после операции на фоне инфузии левосимендана, происходит при большем объеме гибернации и более полноценной реперфузии после АКШ.

Применение левосимендана при операциях АКШ у больных ИБС со сниженной контрактильностью ЛЖ оказывает благоприятное влияние на систему венечной перфузии. Использование препарата вызывает увеличение СИ с 2,23 до 2,96 л/мин./м^2 (p<0,05), рост МОК с 4,51 до 6,04 л/мин. (p<0,05), снижение ДЗЛК с 13,3 до 9,8 мм рт. ст. (p<0,05) и увеличение ФВ ЛЖ с 40% до 49% (p<0,05).

Кардиопротекторные и гемодинамические эффекты левосимендана способствуют более быстрому восстановлению жизнеспособного миокарда. Об этом достоверно свидетельствует уменьшение объема гибернированного миокарда с 38% до 22% на 5–7 сутки после операции у больных I группы.

Наши результаты коррелируют с данными мировой литературы, демонстрируя эффективность левосимендана, который способствует улучшению гемодинамических показателей в интраоперационном и раннем послеоперационном периодах, тем самым позволяет преодолеть повреждающее действие реперфузии, ишемического повреждения, а также снизить вероятность станнинга кардиомиоцитов и способствовать кардиопротекции на время непосредственно операционного периода и в самом ближайшем послеоперационном периоде госпитального этапа.

Особенно это важно в группе пациентов со значительно сниженной контрактильностью миокарда, которым коронарное шунтирование дополняется методикой стимуляции экстракардиальной васкуляризации миокарда (ЮрЛеон) с целью обеспечения комплексной реваскуляризации сердца в ближайшие 1,5–2 месяца после операции. Однако, в данной группе пациентов наше исследование продолжается.

Авторы заявляют об отсутствии конфликта интересов (The authors declare no conflict of interest).

ЛИТЕРАТУРА/REFERENCES

1. Kunst G, Klein AA. Peri-operative anaesthetic myocardial preconditioning and protection – cellular mechanisms and clinical relevance in cardiac anaesthesia. Anaesthesia. 2015; 70(4): 467-482. doi: 10.1111/anae.12975.
2. Lomivorotov VV, Efremov SM, Kirov MY. Low-Cardiac-Output syndrome after cardiac surgery. J Cardiothorac Vasc Anesth. 2017; 31(1): 291-308. doi: 10.1053/j.jvca.2016.05.029.
3. Bridgewater B. Adult Cardiac Surgeons of North West England. Mortality data in adult cardiac surgery for named surgeons: retrospective examination of prospectively collected data on coronary artery surgery and aortic valve replacement. BMJ. 2005; 330(7490): 506-510. doi: 10.1136/bmj.330.7490.506.
4. Ломиворотов В.В., Еременко А.А., Бобошко В.А. и др. Периоперационное использование левосимендана в кардиохирургии // Патология кровообращения и кардиохирургия. – 2015. – Т.19. – № 2. – С.113-123. [Lomivorotov VV, Yeremenko AA, Boboshko VA, et al. Perioperative use of levosimendan in cardiac surgery. Patologija krovoobrashhenija i kardiohirurgija. 2015; 19(2): 113-123 (In Russ.)] doi: 10.21688/1681-3472-2015-2-113-123.
5. Бобошко В.А., Зибарева Е.И., Ломиворотов В.В. Современные и потенциальные возможности применения левосимендана в лечении сердечной недостаточности и септического шока: обзор литературы // Вестник интенсивной терапии им. А.И. Салтанова. – 2023. – №3. – С.122-136. [Boboshko VA, Zibareva EI, Lomivorotov VV. Levosimendan: current and possible areas of clinical application: a review. vestnik intensivnoj terapii im. A.I. Saltanova. 2023; 3: 122-136. (In Russ.)] doi: 10.21320/1818-474X-2023-3-122-136.
6. Kunst G. From coronary steal to myocardial, renal, and cerebral protection: more questions than answers in anaesthetic preconditioning? Br J Anaesth. 2014; 112(6): 958-960. doi: 10.1093/bja/aeu007.
7. Lomivorotov VV, Efremov SM, Pokushalov EA, et al. Randomized trial of fish oil infusion to prevent atrial fibrillation after cardiac surgery: data from an implantable continuous cardiac monitor. J Cardiothorac Vasc Anesth. 2014; 28(5): 1278-1284. doi: 10.1053/j.jvca.2014.02.019.
8. Mebazaa A, Pitsis AA, Rudiger A, et al. Clinical review: practical recommendations on the management of perioperative heart failure in cardiac surgery. Crit Care. 2010; 14(2): 201. doi: 10.1186/cc8153.
9. Laffey JG, Boylan JF, Cheng DC. The systemic inflammatory response to cardiac surgery: implications for the anesthesiologist. Anesthesiology. 2002; 97(1): 215-252. doi: 10.1097/00000542-200207000-00030.
10. Chen JC, Kaul P, Levy JH, et al. Myocardial infarction following coronary artery bypass graft surgery increases healthcare resource utilization. Crit Care Med. 2007; 35(5): 1296-1301. doi: 10.1097/01.CCM.0000262403.08546.A2.
11. Neumann FJ, Sousa-Uva M, Ahlsson A, et al. 2018 ESC/EACTS Guidelines on myocardial revascularization [published correction appears in Eur Heart J. 2019; 40(37): 3096. doi: 10.1093/eurheartj/ehz507]. Eur Heart J. 2019; 40(2): 87-165. doi: 10.1093/eurheartj/ehy394.
12. Bax JJ, Poldermans D, Elhendy A, et al. Sensitivity, specificity, and predictive accuracies of various noninvasive techniques for detecting hibernating myocardium. Curr Probl Cardiol. 2001; 26(2): 147-186. doi: 10.1067/mcd.2001.109973.
13. Romero J, Xue X, Gonzalez W, Garcia MJ. CMR imaging assessing viability in patients with chronic ventricular dysfunction due to coronary artery disease: a meta-analysis of prospective trials. JACC Cardiovasc Imaging. 2012; 5(5): 494-508. doi: 10.1016/j.jcmg.2012.02.009.
14. Panza JA, Ellis AM, Al-Khalidi HR, et al. Myocardial viability and long-term outcomes in ischemic cardiomyopathy. N Engl J Med. 2019; 381(8): 739-748. doi: 10.1056/NEJMoa1807365.
15. Bax JJ, Poldermans D, Elhendy A, et al. Improvement of left ventricular ejection fraction, heart failure symptoms and prognosis after revascularization in patients with chronic coronary artery disease and viable myocardium detected by dobutamine stress echocardiography. J Am Coll Cardiol. 1999; 34(1): 163-169. doi: 10.1016/s0735-1097(99)00157-6.
16. Wolff G, Dimitroulis D, Andreotti F, et al. Survival benefits of invasive versus conservative strategies in heart failure in patients with reduced ejection fraction and coronary artery disease: a meta-analysis. Circ Heart Fail. 2017; 10(1): e003255. doi: 10.1161/CIRCHEARTFAILURE.116.003255.
17. Allman KC, Shaw LJ, Hachamovitch R, et al. Myocardial viability testing and impact of revascularization on prognosis in patients with coronary artery disease and left ventricular dysfunction: a meta-analysis. J Am Coll Cardiol. 2002; 39(7): 1151-1158. doi: 10.1016/s0735-1097(02)01726-6.
18. Bourque JM, Hasselblad V, Velazquez EJ, et al. Revascularization in patients with coronary artery disease, left ventricular dysfunction, and viability: a meta-analysis. Am Heart J. 2003; 146(4): 621-627. doi: 10.1016/S0002-8703(03)00428-9.
19. Beanlands RS, Nichol G, Huszti E, et al. F-18-fluorodeoxyglucose positron emission tomography imaging-assisted management of patients with severe left ventricular dysfunction and suspected coronary disease: a randomized, controlled trial (PARR-2). J Am Coll Cardiol. 2007; 50(20): 2002-2012. doi: 10.1016/j.jacc.2007.09.006.
20. Cleland JG, Calvert M, Freemantle N, et al. The Heart Failure Revascularisation Trial (HEART). Eur J Heart Fail. 2011; 13(2): 227-233. doi: 10.1093/eurjhf/hfq230.
21. Bonow RO, Maurer G, Lee KL, et al. Myocardial viability and survival in ischemic left ventricular dysfunction. N Engl J Med. 2011; 364(17): 1617-1625. doi: 10.1056/NEJMoa1100358.
22. McDonagh TA, Metra M, Adamo M, et al. 2021 ESC Guidelines for the diagnosis and treatment of acute and chronic heart failure [published correction appears in Eur Heart J. 2021; 42(48): 4901. doi: 10.1093/eurheartj/ehab6-70]. Eur Heart J. 2021; 42(36): 3599-3726. doi: 10.1093/eurheartj/ehab368.
23. Shah BN, Khattar RS, Senior R. The hibernating myocardium: current concepts, diagnostic dilemmas, and clinical challenges in the post-STICH era. Eur Heart J. 2013; 34(18): 1323-1336. doi: 10.1093/eurheartj/eht018.
24. Garcia MJ, Kwong RY, Scherrer-Crosbie M, et al. State of the Art: Imaging for myocardial viability: a scientific statement from the American Heart Association. Circ Cardiovasc Imaging. 2020; 13(7): e000053. doi: 10.1161/HCI.0000000000000053.
25. Almeida AG, Carpenter JP, Cameli M, et al. Reviewers: This document was reviewed by members of the 2018–2020 EACVI Scientific Documents Committee: chair of the 2018–2020 EACVI Scientific Documents Committee; 2018–2020 EACVI President:. Multimodality imaging of myocardial viability: an expert consensus document from the European Association of Cardiovascular Imaging (EACVI). Eur Heart J Cardiovasc Imaging. 2021; 22(8): e97-e125. doi: 10.1093/ehjci/jeab053.
26. Шурупова И.В., Ключников И.В., Асланиди И.П. и др. Выявление гибернации в подостром периоде инфаркта миокарда // Бюллетень НЦССХ им. А.Н. Бакулева РАМН. – 2014. – Т.15. – №1. – С.23-32. [Shurupova IV, Klyuchnikov IV, Aslanidis IP, et al. Identification of hibernating myocardium in the subacute phase of myocardial infarction. Bulletin of the National Academy of Sciences named after A.N.Bakulev of the Russian Academy of Sciences. 2014; 15(1): 23-32. (In Russ.)]
27. Вахромеева М.Н., Вахрамеева А.Ю. Радионуклидные методы в оценке эффективности альтернативных технологий реваскуляризации миокарда // Вестник Национального медико-хирургического Центра им. Н. И. Пирогова. – 2008. – Т.3. – №1. – С.100-105. [Vakhromeeva MN, Vakhrameeva A.Yu. Radionuclide methods in assessment of effectiveness of alternative technologies of myocardial revasculization (In Russ.)]
28. Landoni G, Lomivorotov VV, Alvaro G, et al. CHEETAH Study Group. Levosimendan for hemodynamic support after cardiac surgery. N Engl J Med. 2017; 376(21): 2021-2031. doi: 10.1056/NEJMoa1616325.
29. Rao V, Ivanov J, Weisel RD, et al. Predictors of low cardiac output syndrome after coronary artery bypass. J Thorac Cardiovasc Surg. 1996; 112(1): 38-51. doi: 10.1016/s0022-5223(96)70176-9.
30. Açil T, Türköz R, Açil M, et al. Value of prolonged QRS duration as a predictor of low cardiac output syndrome in patients with impaired left ventricular systolic function who undergo isolated coronary artery bypass grafting. Am J Cardiol. 2006; 98(10): 1357-1362. doi: 10.1016/j.amjcard.2006.06.031.
31. Yellon DM, Hausenloy DJ. Myocardial reperfusion injury. N Engl J Med. 2007; 357(11): 1121-1135. doi: 10.1056/NEJMra071667.
32. Bolli R, Marbán E. Molecular and cellular mechanisms of myocardial stunning. Physiol Rev. 1999; 79(2): 609-634. doi: 10.1152/physrev.1999.79.2.609.

33. Яворовский А.Г., Мещеряков А.В. Дисфункция миокарда при кардиохирургических вмешательствах. Руководство по кардиоанестезиологии и интенсивной терапии. Под ред. Бунятяна А.А., Трековой Н.А., Еременко А.А. – М.: Медицинское информационное агентство, 2015. – С.134-181. [Yavorovsky AG, Meshcheryakov AV. Myocardial dysfunction during cardiac surgery. Guide to cardiac anesthesiology and intensive care. Bunyatyan AA, Trekova NA, Eremenko AA, editors. M.: Medical Information Agency, 2015. P.134-181 (In Russ.)]
34. Лихванцев В.В., Мороз В.В., Гребенчиков О.А., Гороховатский Ю.И. и др. Ишемическое и фармакологическое прекондиционирование (часть 1) // Общая реаниматология. – 2011. – Т.7 – №6. – С.59-65. [Likhvantsev VV, Moroz VV, Grebenchikov OA, Gorokhovatsky Yul, et al. Ischemic and pharmacological preconditioning (part 2). General reanimatology. 2011; 7(6): 59-65. (In Russ.)] doi: 10.15360/1813-9779-2011-6-59.
35. De Hert SG, Preckel B, Hollmann MW, Schlack WS. Drugs mediating myocardial protection. Eur J Anaesthesiol. 2009; 26(12): 985-995. doi: 10.1097/EJA.0b013e32832fad8b.
36. Лихванцев В.В., Мороз В.В., Гребенчиков О.А., Гороховатский Ю.И. и др. Ишемическое и фармакологическое прекондиционирование (часть 2) // Общая реаниматология. – 2012. – Т.8 – №1. – С.61-66. [Likhvantsev VV, Moroz VV, Grebenchikov OA, Gorokhovatsky Yul, et al. Ischemic and pharmacological preconditioning (part 2). General reanimatology. 2012; 8(1): 61-66. (In Russ.)]
37. Гороховатский Ю.И., Азизова О.А., Гудымович В.Г. Механизмы кардиопротекторного действия севофлурана // Вестник интенсивной терапии. – 2007. – №4. – С.3-13. [Gorokhovatsky Yul, Azizova OA, Gudymovich VG. Mehanizmy kardioprotektornogo dejstvija sevoflurana. Vestnik intensivnoj terapii. 2007; 4: 3-13. (In Russ.)]
38. Papp Z, Agostoni P, Alvarez J, et al. Levosimendan Efficacy and Safety: 20 Years of SIMDAX in Clinical Use. J Cardiovasc Pharmacol. 2020; 76(1): 4-22. doi: 10.1097/FJC.0000000000000859.
39. Putzu A, Clivio S, Belletti A, Cassina T. Perioperative levosimendan in cardiac surgery: A systematic review with meta-analysis and trial sequential analysis. Int J Cardiol. 2018; 251: 22-31. doi: 10.1016/j.ijcard.2017.10.077.
40. Papp Z, Édes I, Fruhwald S, et al. Levosimendan: molecular mechanisms and clinical implications: consensus of experts on the mechanisms of action of levosimendan. Int J Cardiol. 2012; 159(2): 82-87. doi: 10.1016/ j.ijcard.2011.07.022.
41. Mebazaa A, Pitsis AA, Rudiger A, et al. Clinical review: practical recommendations on the management of perioperative heart failure in cardiac surgery. Crit Care. 2010; 14(2): 201. doi: 10.1186/cc8153.
42. Harrison RW, Hasselblad V, Mehta RH, et al. Effect of levosimendan on survival and adverse events after cardiac surgery: a meta-analysis. J Cardiothorac Vasc Anesth. 2013; 27(6): 1224-1232. doi: 10.1053/j.jvca.2013.03.027.
43. Бабаев М.А., Еременко А.А., Дымова О.В. и др. Применение левосимендана при подготовке пациентов с хронической сердечной недостаточностью к кардиохирургическим операциям // Российский кардиологический журнал. – 2017. – №3. – С.59-62. [Babaev MA, Eremenko AA, Dymova OV, et al. Levosimendan in preoperation therapy for cardiosurgery in patients with chronic heart failure. Russian Journal of Cardiology. 2017; 3: 59-62. (In Russ.)] doi: 10.15829/1560-4071-2017-3-59-62.
44. Cholley B, Caruba T, Grosjean S, et al. Effect of levosimendan on low cardiac output syndrome in patients with low ejection fraction undergoing coronary artery bypass grafting with cardiopulmonary bypass: The LICORN randomized clinical trial. JAMA. 2017; 318(6): 548-556. doi: 10.1001/jama.2017.9973.
45. Landoni G, Lomivorotov VV, Alvaro G, et al. Levosimendan for hemodynamic support after cardiac surgery. N Engl J Med. 2017; 376(21): 2021-2031. doi: 10.1056/NEJMoa1616325.
46. Mehta RH, Leimberger JD, van Diepen S, et al. LEVO-CTS Investigators. Levosimendan in patients with left ventricular dysfunction undergoing cardiac surgery. N Engl J Med. 2017; 376(21): 2032-2042. doi: 10.1056/NEJMoa1616218.
47. Guarracino F, Heringlake M, Cholley B, et al. Use of Levosimendan in cardiac surgery: an update after the LEVO-CTS, CHEETAH, and LICORN trials in the light of clinical practice. J Cardiovasc Pharmacol. 2018; 71(1): 1-9. doi: 10.1097/FJC.0000000000000551.
48. Habicher M, Zajonz T, Heringlake M, et al. S3-Leitlinie zur intensivmedizinischen Versorgung herzchirurgischer Patienten : Hämodynamisches Monitoring und Herz-Kreislauf – ein Update. Anaesthesist. 2018; 67(5): 375-379. doi: 10.1007/s00101-018-0433-6.
49. Перуцкий Д.Н., Макеева Т.И., Константинов С.Л. Основные концепции постинфарктного ремоделирования миокарда левого желудочка // Научные ведомости БелГУ. Сер. Медицина. Фармация. – 2011. – №10 (105). – Вып.14. – С.51-59. [Perutskii DN, Makeeva TI, Konstantinov SL. Osnovnye kontseptsii postinfarktnogo remodelirovaniya miokarda levogo zheludochka. Nauchnye vedomosti BelGU. Ser. Medicina. Farmacija. 2011; 10(105).14: 51-59. (In Russ.)]
50. Farmakis D, Alvarez J, Gal TB, et al. Levosimendan beyond inotropy and acute heart failure: Evidence of pleiotropic effects on the heart and other organs: An expert panel position paper. Int J Cardiol. 2016; 222: 303-312. doi: 10.1016/j.ijcard.2016.07.202.
51. Кенжаев М.Л., Аляви А.Л., Кенжаев С.Р., и др. Обратимая дисфункция миокарда у больных с острыми формами ишемической болезни сердца // Вестник экстренной медицины. – 2018. – Т.11. – №2. – С.100-104. [Kenzhaev ML, Alyavi AL, Kenzhaev SR, et al. Obratimaya disfunktsiya miokarda u bolnyh s ostrymi formami ishemicheskoy bolezni serdtsa. Vestnik ekstrennoj mediciny. 2018; 11(2):100-104. (In Russ.)]
52. Kloner RA. Stunned and Hibernating Myocardium: Where Are We Nearly 4 Decades Later? J Am Heart Assoc. 2020; 9(3): e015502. doi: 10.1161/JAHA.119.015502.
53. Zangrillo A, Biondi-Zoccai G, Mizzi A, et al. Levosimendan reduces cardiac troponin release after cardiac surgery: a meta-analysis of randomized controlled studies. J Cardiothorac Vasc Anesth. 2009; 23(4): 474-478. doi: 10.1053/j.jvca.2008.11.013.
54. Jiménez-Rivera JJ, Álvarez-Castillo A, Ferrer-Rodríguez J et al. Preconditioning with levosimendan reduces postoperative low cardiac output in moderate-severe systolic dysfunction patients who will undergo elective coronary artery bypass graft surgery: a cost-effective strategy. J Cardiothorac Surg. 2020; 15(1): 108. doi: 10.1186/s13019-020-01140-z.
55. Nieminen MS, Buerke M, Cohen-Solál A, et al. The role of levosimendan in acute heart failure complicating acute coronary syndrome: A review and expert consensus opinion. Int J Cardiol. 2016; 218: 150-157. doi: 10.1016/j.ijcard.2016.05.009.
56. Рафаели И.Р., Панков А.Н., Савелов Е.А., и др. Применение правой внутренней грудной артерии свободным лоскутом в составе бимаммарного шунтирования // Кардиология и сердечно-сосудистая хирургия. – 2018. – Т.11. – №4. – С.26-30. [Rafaeli IR, Pankov AN, Savelov EA, et al. Free right internal mammary artery graft in bilateral internal mammary artery grafting. Russian Journal of Cardiology and Cardiovascular Surgery. 2018; 11(4): 26-30. (In Russ.)] doi: 10.17116/kardio201811426.
57. Gaudino M, Bakaeen FG, Sandner S, et al. Expert Systematic Review on the Choice of Conduits for Coronary Artery Bypass Grafting: Endorsed by the European Association for Cardio-Thoracic Surgery (EACTS) and The Society of Thoracic Surgeons (STS). Ann Thorac Surg. 2023; 116(4): 659-674. doi: 10.1016/j.athoracsur.2023.06.010.
58. Gaudino M, Dangas GD, Angiolillo DJ, et al. American Heart Association Council on Cardiovascular Surgery and Anesthesia; Council on Clinical Cardiology; Council on Cardiovascular and Stroke Nursing; and Stroke Council. Considerations on the management of acute postoperative ischemia after cardiac surgery: a scientific statement from the American Heart Association. Circulation. 2023; 148(5): 442-454. doi: 10.1161/CIR.0000000000001154.
59. Баутин А.Е., Карпова Л.И., Маричев А.О. и др. Кардиопротективные эффекты ишемического кондиционирования: современные представления о механизмах, экспериментальные подтверждения, клиническая реализация // Трансляционная медицина. – 2016. – Т.3. – №1. – С.50-62. [Bautin AE, Karpova LI, Marichev AO, et al. Cardioprotective effects of ischemic conditioning. up-to-date information in physiology, experimental evidences and clinical applications. Translational Medicine. 2016; 3(1): 50-62. (In Russ.)] doi: 10.18705/2311-4495-2016-3-1-50-62.
60. Caricati-Neto A, Errante PR, Menezes-Rodrigues FS. Recent Advances in Pharmacological and Non-Pharmacological Strategies of Cardioprotection. Int J Mol Sci. 2019; 20(16): 4002. doi: 10.3390/ijms20164002.
61. Шляхто Е.В., Нифонтов Е.М., Галагудза М.М. Ограничение ишемического и реперфузионного повреждения миокарда с помощью пре- и посткондиционирования: молекулярные механизмы и мишени для фармакотерапии // Креативная кардиология. – 2007. – Т.2 – №1. – С.75-101. [Shlyakhto EV, Nifontov EM, Galagudza MM. Limitation of ischemic and reperfusion injury of the myocardium using pre- and postconditioning: molecular mechanisms and targets for pharmacotherapy. Kreativnaya kardiologiya. 2007; 2(1): 75-101. (In Russ.)]
62. Roth S, Torregroza C, Feige K, et al. Pharmacological conditioning of the heart: an update on experimental developments and clinical implications. Int J Mol Sci. 2021; 22(5): 2519. doi: 10.3390/ijms22052519.
63. Torregroza C, Raupach A, Feige K, et al. Perioperative cardioprotection: general mechanisms and pharmacological approaches. Anesth Analg. 2020; 131(6): 1765-1780. doi: 10.1213/ANE.0000000000005243.

НЕПОСРЕДСТВЕННЫЕ РЕЗУЛЬТАТЫ ХИРУРГИЧЕСКОГО ЛЕЧЕНИЯ ПАЦИЕНТОВ С АНЕВРИЗМОЙ И РАССЛОЕНИЕМ ВОСХОДЯЩЕЙ АОРТЫ ПО КЛАССИЧЕСКОЙ МЕТОДИКЕ BENTALL С АНАСТОМОЗОМ ПО CABROL И В МОДИФИКАЦИИ N. KOUCHOUKOS

Мироненко В.А., Рычин С.В., Гарманов С.В., Кокоев М.Б., Лисина М.О., Бадмаев Ц.В.*

ФГБУ «Национальный медицинский исследовательский центр сердечно-сосудистой хирургии им. А.Н. Бакулева», Москва

DOI: 10.25881/20728255_2024_19_3_27

Резюме. Цель. Оценить и сравнить непосредственные результаты хирургического лечения пациентов с аневризмой и расслоением восходящей аорты по классической методике Bentall с анастомозом по Cabrol и в модификации N. Kouchoukos.

Материал и методы. Проанализировано 189 пациентов, которым было выполнено протезирование аортального клапана и восходящей аорты по методике Bentall – de Bono (n = 135), и в модификации Kouchoukos (n = 49). Критерии исключения: повторные операции, одномоментные вмешательства на дуге аорты, клапанах сердца, коронарное шунтирование. Средний возраст пациентов в первой группе (методика Bentall – de Bono) – 46±14,5 (14 л – 73 г); во второй группе (модификация Kouchoukos) – 50,18±12,8 (23–72 года). В обеих группах преобладали мужчины, в первой группе – 110 (84,6%), во второй – 40 (81,6%). В двух группах преобладали пациенты с аневризмой восходящей аорты – 110 (81,4%) / 41 (83,6%); острое расслоение аорты – 10 (7,6%) / 5 (10,2%); хроническое расслоение аорты – 15 (11,1%) / 3 (6,1%). Этиология – в обеих группах преобладал ВПС (двустворчатый аортальный клапан) – 53 (40,45%) / 28 (57,1%); атеросклероз – 45 (33,3%) / 11 (22,4%); соединительнотканные дисплазии – 34 (17,7%) / 9 (11,4%); сифилитический аортит – 2 (1,48%)/ 1 (2%). В обеих группах имелась выраженная недостаточность кровообращения (NYHA ФК III–IV) – 109 (83,2%) / 39 (79,5%). Средний диаметр восходящей аорты – 58,6±13,2 мм / 54,4±9,84 мм. Средний показатель EuroScore– 6,5±4,1 (0,96–23,8) / 6,14±4,01 (1,28–14,95). По данным факторам группы статистически значимо не отличались (p>0,05).

Результаты: Госпитальная летальность в группах статистически не отличалась – в первой группе – 4 человек (3%), средний показатель Euroscore среди умерших – 8,2±4,14, во второй группе – 1 (2,8%). Время ИК статистически значимо превышало в 1 группе, и составило 188,8±44,3 / 161,1±60,2 мин., соответственно, пережатие аорты в обеих группах статистически не отличались – 115,27±33,9 / 117,2±54,8 мин. Реторакотомия в связи с кровотечением в первой группе выполнена 5 пациентам (3.8%). Во всех случаях при ревизии источник кровотечения не установлен. Причиной реторактомии у двух пациентов во второй группе послужило кровотечение из зоны левого коронарного анастомоза, и кровотечение из мягких тканей. Интраоперационная кровопотеря в 1 группе – 745,8 мл, в 2 группе – 822±452 мл. Среднее нахождение в ОРИТ – 1,6±2,48 / 1,13±2,44 суток. Длительность госпитализации – 10,9±4,28/ 11,5±3,3 суток. По данным показателям группы статистически не различались.

Выводы: Обе методики являются оптимальными и имеют сопоставимые непосредственные результаты хирургического лечения аневризм и расслоения восходящей аорты.

Ключевые слова: аневризма восходящей аорты, операция Bentall, протезирование восходящей аорты, операция Kouchoukos.

SHORT-TERM RESULTS OF SURGICAL TREATMENT OF ANEURYSMS AND DISSECTION OF THE ASCENDING AORTA USING THE CLASSICAL BENTALL TECHNIQUE WITH CABROL ANASTOMOSIS AND MODIFIED BY N. KOUCHOUKOS

Mironenko V.A., Rychin S.V., Garmanov S.V., Kokoev M.B., Lisina M.O., Badmaev T.V.*

Bakoulev National Medical Research Center for Cardiovascular Surgery, Moscow

Abstract. Objective. To evaluate and compare the immediate results of surgical treatment of aneurysms and dissection of the ascending aorta by the classic Bentall technique with anastomosis according to Cabrol and as modified by N. Kouchoukos

Material and Methods. We analyzed 189 patients who underwent aortic valve and ascending aorta prosthesis by Bentall-de Bono technique (n = 135) and in Kouchoukos modification (n = 49). Exclusion criteria: repeated operations, one-stage interventions on the aortic arch, heart valves, coronary bypass surgery. The mean age of patients in the first group (Bentall – de Bono technique) was 46±14.5 (14L – 73g); in the second group (Kouchoukos modification) – 50.18±12.8 (23-72 years). Both groups were predominantly male, 110 (84.6%) in the first group and 40 (81.6%) in the second group. Patients with ascending aortic aneurysm, 110 (81.4%) / 41 (83.6%); acute aortic dissection, 10 (7.6%) / 5 (10.2%); and chronic aortic dissection, 15 (11.1%) / 3 (6.1%), predominated in both groups. Etiology – CHD (bicuspid aortic valve) predominated in both groups, 53 (40.45%) / 28 (57.1%); atherosclerosis, 45 (33.3%) / 11 (22.4%); connective tissue dysplasias, 34 (17.7%) / 9 (11.4%); syphilitic aortitis, 2 (1.48%)/ 1 (2%). Both groups had severe circulatory insufficiency (NYHA FC III to IV) – 109 (83.2%) / 39 (79.5%). Mean diameter of the ascending aorta was 58.6±13.2 mm / 54.4±9.84 mm. Mean EuroScore- 6.5±4.1 (0.96–23.8) / 6.14±4.01 (1.28–14.95). The groups were not statistically significantly different on these factors (p>0.05)

Results: Hospital mortality was not statistically significantly different between the groups, with 4 patients (3%) in group 1, mean Euroscore among those who died was 8.2±4.14, and 1 (2.8%) in group 2. IR time was statistically significantly higher in group 1 and amounted to 188.8±44.3 /161.1±60.2 min, respectively; aortic constriction in both groups was not statistically different – 115.27±33.9 / 117.2±54.8 min. Rethoracotomy due to bleeding in the first group was performed in 5 patients (3.8%). In all cases during revision the source of bleeding was not determined. The reason for rethoracotomy in two patients in the second group was bleeding from the left coronary anastomosis area and bleeding from soft tissues. Intraoperative blood loss in group 1 was 745.8 ml, in group 2 – 822±452 ml. The average stay in ORIT was 1.6±2.48 / 1.13±2.44 days. Duration of hospitalization – 10.9±4.28/11.5±3.3 days. The groups were not statistically different according to these parameters.

Conclusions: Both techniques are optimal and have comparable immediate results of surgical treatment of aneurysms and dissection of the ascending aorta.

Keywords: ascending aortic aneurysm, Bentall procedure, ascending aortic prosthesis, Kouchoukos operation.

Введение

Заболевания системы кровообращения являются лидирующими причинами смертности в мире. Одной из такой патологии является аневризма и расслоение/разрыв восходящего отдела аорты. В течение двух лет без операции умирают 60–75%, из которых >50% умирают от разрыва аорты [1; 2]. «Золотым стандартом» лечения данной патологии остается операция Bentall. В настоящее время широко применяется операция протезирования аортального клапана, корня и восходящей аорты клапан-содержащим кондуитом по методике Bentall с фистулой Cabrol и в модификации Kouchoukos [3–6].

* e-mail: cvbadmaev@bakulev.ru

Несмотря на большое количество исследований, посвященных данной проблеме, нет единства в определении преимуществ той или иной методики [7].

Цель исследования: оценить и сравнить непосредственные результаты хирургического лечения аневризм и расслоения восходящей аорты по классической методике Bentall с анастомозом по Cabrol и в модификации N. Kouchoukos

Материал и методы

Дизайн исследования

Исследование носило когортный, унницентровой, ретроспективный характер. В исследовании были соблюдены все этические нормы. Все пациенты подписывали добровольное информированное согласие на проведение лечения.

Характеристика пациентов

В отделении Реконструктивной хирургии и корня аорты НМИЦ ССХ им. А.Н. Бакулева с 2010 по 2020 гг. выполнено 1018 операций на восходящей аорте. В исследование вошло 189 пациентов с аневризмой или расслоением восходящей аорты, которым в период с 2015–2020 гг. было выполнено протезирование аортального клапана и восходящей аорты по классической методике Bentall с анастомозом по Cabrol (n–140) (1 группа) и в модификации N. Kouchoukos (n–49) (2 группа). Из исследования исключены пациенты, которым проводились повторные операции, одномоментные вмешательства на дуге аорты, клапанах сердца, АКШ.

Все операции выполнялись из срединной стернотомии в условиях ИК и гипотермии. Особенность техники операции в первой группе – непосредственная реимплантация устий коронарных артерий в кондуит с последующим окутыванием кондуита остатками нативной аорты и формированием фистулы между правым предсердием и паракондуитным пространством. Во второй группе особенность операции в иссечении аневризматической части аорты, выделения устий коронарных артерий на «площадке» с последующей имплантацией их в стенку кондуита.

При сравнении предоперационных характеристик группы статистически не различались. Предоперационная характеристика пациентов представлена в таблице 1.

В обеих группах преобладали мужчины, этиологическим фактором развития аневризмы и расслоения аорты в большинстве случаях являлся двустворчатый аортальный клапан (Рис. 1).

При анализе исследуемых групп – большинство пациентов (82/79,5%) на момент поступления в стационар имели выраженную недостаточность кровообращения (NYHA ФК III–IV). Средний показатель EuroScore II в группах составлял 6,3 (4,6–8,1) / 5,65 (3,1–8,4) – по данному показателю обе группы достоверно не отличались (p–0,2). По характеру поражения аорты – преобладали пациенты с аневризмой восходящей аорты, без расслоения, реже встречались пациенты с острым и хроническим расслоением аорты.

Табл. 1. Предоперационная характеристика больных (n = 189)

Параметр	Bentall с анастомозом Cabrol (n = 140)	Kouchoukos (n = 49)	p
Соотношение м/ж n (%)	115/25 (82/18)	40/9 (81/19)	0,71
Среднийвозраст n (%)	48±14,5	50,18±12,8	0,82
АВА n (%)	109 (77,8%)	41 (83,6%)	0,26
ХРА n (%)	16 (11,4%)	3 (6,1%)	0,51
ОРА n (%)	15 (10,8%)	5 (10,2%)	0,47
НК 2 А-Б n (%)	123 (87%)	43 (87,7%)	0,23
ФК III–IV по NYHA n (%)	115 (82%)	39 (79,5%)	0,97
Средний EuroScor n	6,3 (4,6–8,1)	5,65 (3,1–8,4)	0,2
ЭХО-КГ			
КДО ЛЖ мл	209,8±74,2	201,64±71,12	0,33
КДР ЛЖ см	6,3±0,9	6,25±0,9	0,179
ФВ ЛЖ %	60±8,9	61,2±9,8	0.46
Корень аорты (ЭХО-КГ) мм	54 (47–59)	52 (45–56)	0.06
Восходящая аорта мм	57 (50–65)	55 (50–60)	0.17
Аортальная недостаточность n (%)	125 (87%)	43 (87,7)	0.25
МСКТ			
Диаметр восходящей аорты на уровне синусов Вальсальвы, мм	56,7±10,4	53,01±9,21	0,087
На уровне синотубулярного сочленения, мм	55,9±11,4	54,4±9,84	0,390
На уровне бифуркации легочной артерии, мм	57,1±13,3	55,4±8,67	0,099

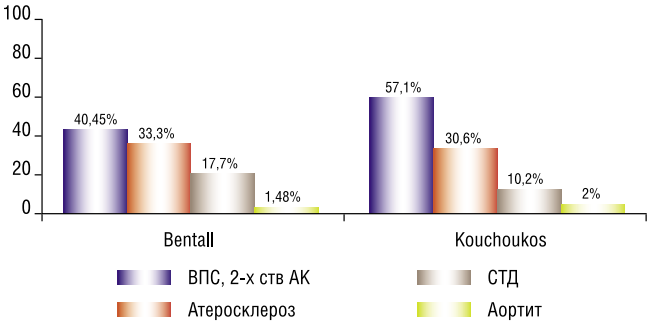

Рис. 1. Распределение больных по этиологии.

Диаметр восходящей аорты оценивался по данным ЭхоКГ исследования на уровне корня аорты и на уровне восходящего отдела аорты. По данным МСКТ диаметр восходящей аорты оценивался на уровне синусов Вальсальвы, синотубулярного сочленения и на уровне бифуркации легочной артерии.

Статистический анализ

Все количественные величины представляли, как среднее стандартное отклонение. У всех значений определялись медиана, нижний и верхний квартили, 95% доверительный интервал. Все количественные показатели были проверены по критерию Колмогорова–Смирнова. Количественные

показатели сравнивали с помощью критерия Стьюдента. Значение $p<0,05$ принято как статистически достоверное. Выявление достоверных различий между группами больных для непрерывных данных производилось с применением непараметрических критериев Манна-Уитни. Сравнительный анализ качественных показатели проводили с применением критерия Стьюдента для долей или с помощью критерия χ^2. Корреляционный анализ Пирсона использовался для выявления зависимости между показателями. Коэффициент корреляции более 0,3 принят как подтверждающий корреляцию. Статистический анализ выполнялся с использованием программы Statistica.

Результаты

Интраоперационный период

Интраоперационные данные представлены в таблице 2.

Как представлено в таблице 2, время ИК выше в 1 группе (группа Cabrol), p = 0,0012. По времени пережатия аорты результаты сопоставимы между группами – 0,158.

Интраоперационная кровопотеря в общей группе сопоставима, однако, в группе с острым расслоением аорты кровопотеря выше во 2 группе (группа Kouchoukos). Интраоперационно требовалось переливание таких компонентов крови, как свежезамороженная плазма, эритроцитарная взвесь, тромбоцитарный концентрат. Эритроцитарная взвесь достоверно чаще переливалась в 2 группе, p – 0,041 тромбоцитарный концентрат – в 1 группе, p – 0,03. По количеству пациентов, которым требовалась инфузия свежезамороженной плазмы, группы не отличались.

Получена достоверная разница в концентрации гемоглобина до и после операции в обеих группах. В группе 1 – до операции (137±14,9 г/л) и после операции (116±15,5 г/л), p = 0,023; во 2 группе – 132,3±14,6 г/л до операции, 120,1±16,89 г/л – после операции.

Также была получена разница в кровотечении из корня аорты у пациентов группы Kouchoukos. В нашем исследовании частота возникновения отмечалась в 3 случаях (6,1%).

Устранить кровотечение в одном случае удалось с помощью повторного подключения ИК с разбором коронарных и дистального анастомозов, последующего накладывания П-швов в области фиброзного кольца аортального клапана, во втором случае ликвидировать кровотечение получилось с помощью окутывания клапансодержащего кондуита ксеноперикардиальной заплатой и последующей конверсией в операцию Bentall с соустьем Cabrol между паракондуитным пространством и правым предсердием. В третьем случае удалось остановить кровотечение без подключения ИК, с помощью накладывания дополнительных швов в зоне ФК АК, тампонирования корня аорты.

Интраоперационной летальности в группах выявлено не было.

Табл. 2. Интраоперационная характеристика больных (n = 189)

Параметр	Bentall с анастомозом Cabrol (n = 140)	Kouchoukos (n = 49)	p
Время ИК, мин.	150 (139.5–172,75)	139,2 (150–172)	0,0012
Время пережатия аорты, мин.	112 (100–128)	100 (107–120)	0,158
Интраоперационное кровотечение с корня аорты	0	3 (6,1)	0,04
Интраоперационная кровопотеря мл ОРА АВА	700 (550–800) 700 (650–1050) 700 (600–800)	700 (600–800) 1300 (1200–1725) 700 (600–800)	0,16 0,03 0,16
Переливание эритроцитарной взвеси n (%) Кол-во доз (n); Объем, мл	6 (4,4) 1 (286±64)	4 (8,16) 2 (316±21,4)	0,041
Переливание СЗП n (%) Кол-во доз (n); Объем, мл	27 (20%) 2±0,5 (381±152)	8 (16,3%) 2±0,5 (377±147)	0,52
Переливание тромбоцитарного концентрата n (%)	34 (25,2%)	8 (16,3%)	0,03
Гемоглобин до операции, г/л	137±14,9	132,3±14,6	0,67
Гемоглобин после операции, г/л	116±15,5	120,1±16,89	0,54

Ранний послеоперационный период

Результаты лечения в раннем послеоперационном периоде оценивались в тридцатидневный срок. Госпитальная летальность в двух группах статистически не отличалась, p = 0,611. В первой группе – 4 случая (2,9%). Причинами летальных исходов в одном случае стало прогрессирование полиорганной недостаточности у пациента с острым расслоением аорты, оперированного в состоянии респираторного дисстресс синдрома и кардиогенного шока и тампонады. Во втором случае пусковым фактором послужило кровотечение из прорезанного шва левого предсердия в послеоперационном периоде, что потребовало реторакотомии с повторным подключением ИК, что повлекло за собой в последующем прогрессирование сердечной недостаточности с подключением ВАБК, полиорганной недостаточности. В двух других случаях причиной смерти являлось прогрессирование сердечной, полиорганной недостаточности у исходно тяжелых пациентов с EuroScore II – 11,2 и 10,8.

Во второй группе летальность составила один случай (2,04%). Причина летального исхода – это прогрессирование полиорганной недостаточности у пациента с острым расслоением аорты, оперированного в состоянии кардиогенного шока и тампонады, EuroScore II пациента составлял 18,2.

Медиана госпитализации, длительность нахождения в ОРИТ в двух группах статистически не отличалась. Не было получено достоверных различий в длительности ИВЛ. Данные представлены в таблице 3.

Табл. 3. Послеоперационная характеристика больных (n = 189)

Параметр	Bentall с анастомозом Cabrol (n = 140)	Kouchoukos (n = 49)	p
Госпитальная летальность n	4 (2,85%)	1 (2,04%)	0,611
Медиана госпитализации, койко-дней	10 (7–14)	11 (9–14)	0,341
Длительность нахождения в ОРИТ, койко-дней	2,4±1,3	2,3±1,1	0,24
Длительность ИВЛ, час.	15 (12–18)	15 (11–20)	0,724

Осложнения послеоперационного периода

Наличие сердечной недостаточности считалось при необходимости инотропной поддержки инфузией адреналина 0,1 мкг/кг/мин. и более, добутамина 8 и мкг/кг/мин. более, левосимендана, подключения ВАБК. В первой группе в 6,5% случаев (9 человек), во второй – 4,08%, (2 человека). Достоверных отличий в группах по данному признаку выявлено не было, p = 0,837. В первой группе в трех случаях потребовалось подключение ВАБК, во 2 группе подключения ВАБК не наблюдалось.

Дыхательная недостаточность выставлялась при длительности ИВЛ более 48 часов при отсутствии иных причин удлинения ИВЛ. В первой группе 11 (7,8%) пациентов, во второй – 3 (6,1%) пациента. Разница по данному признаку недостоверна (p = 0,741).

Был проведен анализ, в результате которого была выявлена корреляционная связь между возникновением ДН и длительным ИК, массивной кровопотерей и EuroScorre II. Далее проводился ROC-анализ. ROC-кривая для ДН и временем ИК в группе Kouchoukos представлена на графике 1. Точкой «cut off» для времени ИК определено значение, равное 182,5 мин. В данном варианте, метод обладает высокой специфичностью и точностью (Табл. 4).

На графике 2 показана ROC-кривая для ДН и EuroScore II в группе Cabrol.

Точкой «cut off» для EuroScore II, выбрано значение, равное 6,24.

Достоверных различий не было получено в количестве реторакотомий, связанных с кровотечением (p = 0,796). В первой группе частота составила – 5 случаев (3,8%). Причинами кровотечений явились мягкие ткани и грудина – 3 (60%), шов предсердия – 1 (20%), прорезывание кисета дренажа левого желудочка – 1 (20%). Во второй группе частота реторакотомий составила 2 случая (4,08%) Источником кровотечения в одном случае послужило кровотечение из зоны левого коронарного анастомоза. В другом случае источником кровотечения послужили мягкие ткани и проколы грудины.

Явления гидроперикарда, потребовавшие дренирования послеоперационной раны, были выше во второй группе (p – 0,041).

В первой группе частота встречаемости тахисистолической формы фибрилляции предсердий статистически выше (p = 0,045), что сопровождалось более высокой частотой встречаемости ЭФИ РЧА в данной группе.

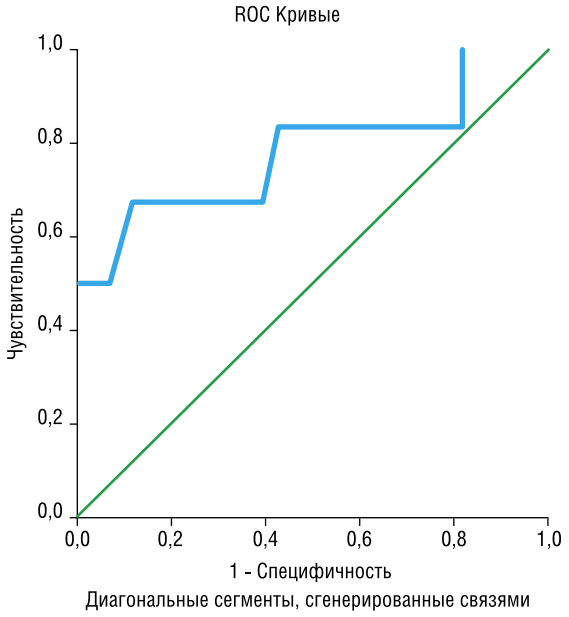

График 1. ROC-кривая для длительности ИВЛ более 48 часов (ДН) и временем ИК.

Табл. 4. Чувствительность, специфичность и точность метода

Чувствительность	66,67%	30,00%	90,32%
Специфичность	88,37%	75,52%	94,93%
Точность	85,71%	72,16%	93,28%
ОШ (OR)	15,2 (2,19–105,42)		
ОР(RR)	5,73 (2,11–15,58)		

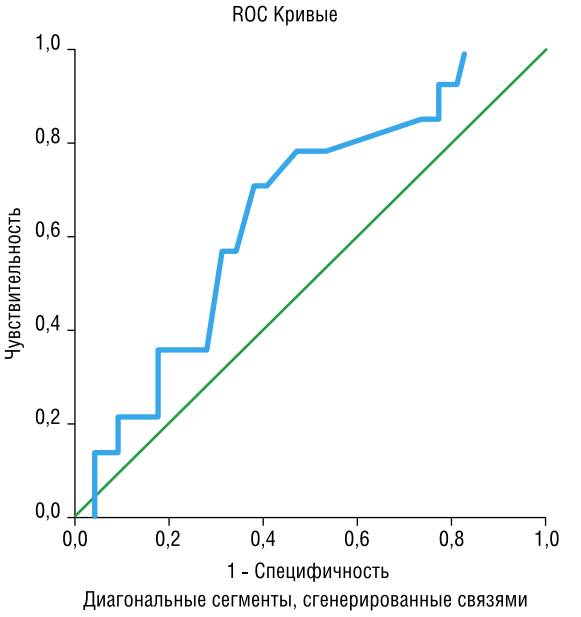

График 2. ROC-кривая для длительности ИВЛ более 48 часов и EuroScoreII.

В группе Kouchoukos выше встречаемость атривентрикулярной блокады 3 степени, потребовавшей имплантации ЭКС (p = 0,0387).

Достоверных различий в встречаемости таких осложнений как ОПН, СПОН, ОНМК между группами выявлено не было.

Таким образом, можно сделать вывод, что методика операции достоверно значимо не влияет на количество осложнений в послеоперационном периоде.

Обсуждение

Операции по замене корня аорты и восходящей аорты являются технически сложными процедурами и продолжают совершенствоваться и в настоящее время, внедряются новые техники и методики, однако «золотым» стандартом остается операция Bentall [8].

Многие клиники доказывают, что факторами риска формирования аневризмы и расслоения восходящей аорты являются двустворчатый аортальный клапан, гипертоническая болезнь, соединительнотканные дисплазии, атеросклеротическое поражение аорты, аортиты [9]. В нашей работе преобладающим фактором послужил двустворчатый аортальный клапан. Среди соединительнотканных заболеваний в исследовании был подтвержден синдром Марфана. В мировой литературе этиологические факторы разнообразны и не всегда коррелируют между собой. В исследовании, выполненном в одной из клиник Греции, основанном из 89 пациентов, частота встречаемости синдрома Марфана составила 2,2%, тогда, как в работе из Венгрии из 147 человек, частота пациентов с синдромом Марфана составила 42% [10; 11].

Половозрастное распределение пациентов сопоставимо с результатами общемировых клиник. В преобладающем большинстве в когорте встречаются мужчины в возрасте от 50–60 лет. Аналогичное распределение отмечается в метаанализе, включившем в себя в 8800 пациентов, где процент мужчин составил 75,5%, средний возраст – 53,5 лет. [12]

Интраоперационные различия были получены во времени ИК, которое достоверно выше в группе Cabrol. Связано это с затратой времени на наложение соустья между правым предсердием и паракондуитным пространством.

В группе Kouchoukos выше встречаемость интраоперационного кровотечения с корня аорты. Данная проблема остается актуальной и многие авторы пытаются найти пути решения проблемы. В результате чего, многие хирурги стали применять различные модификации с целью устранения данного осложнения. Например, накладывание матрасных швов и непрерывного шва между протезом и остатком нативной аорты с целью укрепления проксимального анастомоза (Copeland technique) [13]. Chen предложил применять протез, дополненный «юбкой» из дакрона, пришитой к манжете протеза [14]. В нашем исследовании для укрепления корня аорты использовалась «Copeland technique». Стоит отметить, что в нашем исследовании все случаи кровотечения были до применения методики укрепления корня аорты.

Табл. 5. Послеоперационные осложнения

Показатель	Анастомоз Cabrol n = 135	Kouchoukos n = 49	p
Нарушение ритма сердца (ФП), n (%)	40 (29%)	9 (18%)	0,04
ЭФИ РЧА n (%)	15%	0	0,03
Имплантация ЭКС n (%)	7 (5%)	7 (14%)	0,03
Гидроперикард, потребовавший дренирования раны n (%)	16 (11,8%)	9 (18,3%)	0,04
Неврологическая симптоматика	9 (6,5%)	2 (4%)	0,39
Острая сердечная недостаточность	9 (6,5%)	2 (4,08%)	0,83
Длительность ИВЛ более 48 часов	11 (7,8%)	3 (6,1%)	0,71
Острое почечное повреждение	4 (2,9%)	1 (2,0)	0,49
Острая печеночная недостаточность	3 (2,22%)	1 (2,04)	0,35
Острое нарушение мозгового кровообращения	4 (2,9%)	2 (4,08%)	0,65

Объем кровопотери между группами сопоставима между собой, однако, изучив группы по характеру поражения аорты, было доказано, что объем кровопотери у пациентов с изолированной аневризмой аорты, а также с хроническим расслоением сопоставимы между группами, тогда как, в группе с острым расслоением аорты объем кровопотери выше в группе Kouchoukos. Стоит предположить, что полученная разница обусловлена тем, что пациенты с острым расслоением аорты в большом проценте случаев поступают в состоянии исходной гипокоагуляции на фоне тромболитической терапии. В данном случае, окутывание аорты остатками нативной аорты и формирования соустья Cabrol минимизирует данный вид осложнения. В исследовании, выполненном в университете Циндао с января 2015 г. по декабрь 2016 г. было проведено ретроспективное исследование 172 пациентов с острым расслоением аорты типа А, из которых у 76 пациентов была сформирована фистула между правым предсердием и паракондуитным пространством, в остальных случаях данная техника не применялась. На дооперационном и интраоперационном этапе характеристики пациентов в обеих группах статистически не отличались. В раннем послеоперационном периоде частота реторакотомий в связи с продолжающимся кровотечением, объем переливания эритроцитарной массы, время нахождения в ОРИТ и тридцатидневная летальность были достоверно ниже в группе фистулы Cabrol. Осложнениями данной техники являются формирование псевдоаневризм коронарных артерий и функционирующий анастомоз между правым предсердием и паракондуитным пространством [15].

При анализе результатов доказано, что в обеих группах не было достоверного различия в уровне госпитальной летальности. Так, например, коллегами из Heart and Vascular Center, Semmelweis University (Венгрия), был проведен ретроспективный анализ 147 пациентов за 25 лет выполнения процедуры Bentall, где были показаны хорошие непосредственные результаты с высокой выживаемостью пациентов. Госпитальная летальность в представленном исследовании составила 3,2% (5 из 147).

В нашем исследовании госпитальная летальность не отличалась в зависимости от техники операции и составила 4 (2,85%) в 1 группе и 1 (2,04%) во 2 группе. При ретроспективном анализе методики Kouchoukos в Heartand Vascular Center, были доказаны отличные результаты как в непосредственном, так и в отдаленном периодах. Госпитальная летальность не превышала 2% [11].

Заключение

Обе методики коррекции обеспечивают оптимальные, сопоставимые непосредственные и отдаленные результаты. Госпитальная и отдаленная летальность, количество койко-дней, длительность ИВЛ, в группах сопоставимы, не отличаются в зависимости от методики операции.

В группе Kouchoukos была достоверно выше частота кровотечений из корня аорты, интраоперационная кровопотеря у пациентов с острым расслоением аорты, переливание эритроцитарной взвеси, АВ-блокады 3 степени.

При классической операции Bentall – de Bono выше длительность искусственного кровообращения, выше частота развития фибрилляции предсердий, ЭФИ РЧА.

Авторы заявляют об отсутствии конфликта интересов (The authors declare no conflict of interest).

ЛИТЕРАТУРА/REFERENCES

1. Guo MH, Appoo JJ, Saczkowski R, Smith HN, et al. Association of Mortality and Acute Aortic Events With Ascending Aortic Aneurysm: A Systematic Review and Meta-analysis. JAMA Netw Open. 2018; 1(4): e181281. doi: 10.1001/jamanetworkopen.2018.1281.
2. Болдырев С.Ю., Марукян М.А., Суслова В.Н., Барбухатти К.О., Порханов В.А. Операция Бенталла – де Боно при аортальной недостаточности и интраоперационном разрыве погранично расширенной восходящей аорты: клинический случай // Патология кровообращения и кардиохирургия. – 2021. – №25(4). – С.106-111. [Boldyrev SYU, Marukyan MA, Suslova VN, Barbuhatti KO, Porhanov VA. Operaciya Bentalla – de Bono pri aortal'noj nedostatochnosti i intraoperacionnom razryve pogranichno rasshirennoj voskhodyashchej aorty: klinicheskij sluchaj. Patologiya krovoobrashcheniya i kardiohirurgiya. 2021; 25(4): 106-111. (In Russ.)] doi: 10.21688/1681-3472-2021-4-106-111.
3. Van HD, Pham TB, Chau CL, Vuong NL. Modified Bentall procedure: A 15-year single-center clinical experience. Asian Cardiovasc Thorac Ann. 2022; 30(7): 779-787. doi: 10.1177/02184923221090692.
4. Kaleda V, Boldyrev S, Barbukhatti K. Professor Hugh Bentall (1920–2012) and his operation for replacement of the ascending aorta (50th anniversary of Bentall procedure). Circulation Pathology and Cardiac Surgery. 2016; 20(2): 120-126. doi: 10.21688-1681-3472-2016-2-120-126.
5. Kouchoukos NT, Marshall WG Jr, Wedige-Stecher TA. Eleven-year experience with composite graft replacement of the ascending aorta and aortic valve. J Thorac Cardiovasc Surg. 1986; 92(4): 691-705.
6. Kouchoukos NT. Composite graft replacement of the ascen-ding aorta and aortic valve with the inclusionwrap and open tech-niques. Semin. Thorac. Cardiovasc. Surg. 1991; 3: 171-80.
7. Бадмаев Ц.В., Мироненко В.А. Хирургическое лечение аневризмы и расслоения восходящей аорты по методике Bentall–De Bono с анастомозом Cabrol и в модификации Kouchoukos // Грудная и сердечно-сосудистая хирургия. – 2021. – №6(63). – С.477-484. [Badmaev CV, Mironenko VA. Hirurgicheskoe lechenie anevrizmy i rassloeniya voskhodyashchej aorty po metodike Bentall–De Bono s anastomozom Cabrol i v modifikacii Kouchoukos. Grudnaya i serdechno-sosudistaya hirurgiya. 2021; 6(63): 477-484. (In Russ.)] doi: 10.24022/0236-2791-2021-63-6-477-484.
8. Aortic root surgery in Marfan syndrome: Bentall procedure with the composite mechanical valved conduit versus aortic valve reimplantation with Valsalva graft. doi: 10.2459/JCM.0b013e3283379998.
9. Mookhoek A, Korteland NM, Arabkhani B, et al. Bentall Procedure: A Systematic Review and Meta-Analysis. Ann Thorac Surg. 2016; 101(5): 1684-9. doi: 10.1016/j.athoracsur.2015.10.090.
10. Karangelis D, Tzertzemelis D, Demis AA, Economidou S, Panagiotou M. Eighteen years of clinical experience with a modification of the Bentall button technique for total root replacement. J Thorac Dis. 2018; 10(12): 6733-6741. doi: 10.21037/jtd.2018.11.61.
11. Benke K, Ágg B, Szabó L, et al. Bentall procedure: quarter century of clinical experiences of a single surgeon. J Cardiothorac Surg. 2016; 11: 19. doi: 10.1186/s13019-016-0418-y.
12. Guo MH, Appoo JJ, Saczkowski R, et al. Association of Mortality and Acute Aortic Events With Ascending Aortic Aneurysm: A Systematic Review and Meta-analysis. JAMA Netw Open. 2018; 1(4): e181281. doi: 10.1001/jamanetworkopen.2018.1281.
13. Copeland JG, Rosado LJ, Snyder SL. New technique forimproving hemostasis in aortic root replacement with com-posite graft. Ann. Thorac. Surg. 1993; 55(4): 1027-9. doi: 10.1016/0003-4975(93)90146-9.
14. Chen L-W, Dai X-F, Wu X-J. A modified composite valveDacron graft for prevention of postoperative bleeding from theproximal anastomosis after Bentall procedure. Ann. Thorac. Surg. 2009; 88(5): 1705-7. doi: 10.1016/j.athoracsur.2009.02.016.
15. Zhang H, Wu X, Fang G, Qiu Z, Chen L. Is it justified to applya modified Cabrol fistula in surgical repair of acute type A aor-tic dissection? J. Thorac. Cardiovasc. Surg. 2019; 158: 1307-14.e.

ВЛИЯНИЕ СЕРДЕЧНО-СОСУДИСТО-ПОЧЕЧНО-МЕТАБОЛИЧЕСКОГО СИНДРОМА И ОТДЕЛЬНО КАРДИОРЕНАЛЬНОГО НА ТЕЧЕНИЕ ИБС

Хабчабов Р.Г.*, Махмудова Э.Р., Абдуллаев А.А., Гафурова Р.М., Исламова У.А., Джанбулатов М.А., Анатова А.А.
ФГБОУ ВО «Дагестанский государственный медицинский университет», Махачкала

DOI: 10.25881/20728255_2024_19_3_33

Резюме. Цель. Выявить различия сердечно-сосудисто-почечно-метаболического синдрома и отдельно кардиоренального на течение ИБС.

Методика. В исследование включены 111 пациентов – 71 (59,5%) мужчины и 40 (40,5%) женщин, которые проходили лечение в больнице РКБ СМП №2, с 2022 по 2023 г. Пациенты были разделены на две группы, в 1-ю группу вошли n = 52 с сердечно-сосудисто-почечно-метаболическим синдромом, во 2-ю группу вошли n = 59 с кардиоренальным синдромом. Продолжительность исследования – 18 месяцев. Статистическая обработка полученных данных проводилась с использованием программ Excel и Statistica 7.0.

Результаты. Первичные показатели ХС ЛПНП в 1-й группе составляли 2,9±3,6 во 2-й группе 2,2±3,7 (p = 0,08), а при повторном обследовании, соотношение значений было следующим – 3,2±2,8 к 32,7±3,9 (p = 0,06). Отмечался рост общего холестерина и триглицеридов, а показатели хорошего ХС ЛПВП, практически не изменились p<0,05. Пациентов с сахарным диабетом 2 степени, к концу обследования увеличилось в обеих группах, но не столь значимо по отношению к общей массе 2,7% к 1,8%, p = 0,01. При повторном обследовании превалировали показатели артериальной гипертензии 2 степени в группе с сердечно-сосудисто-почечно-метаболическим синдром, соотношение 34,6 к 23,7 p = 0,01. Но, как и при поступлении, так и при повторном обследовании, рост артериальной гипертензии 3 степени, превышал у пациентов с кардиоренальным синдромом 25,0 к 27,1 p = 0,04. Развитие острого инфаркта миокарда, преобладало в группе с сердечно-сосудисто-почечно-метаболическим синдром, как и количество повторных событий ИБС, соотношение 33,6 к 23,4 p = 0,05.

Заключение. В проведенном нами исследовании показано, что пациенты с сердечно-сосудисто-почечно-метаболическим синдромом быстрее госпитализируются и у них чаще рецидивирует ИБС. Что касается смертельных случаев, то они оказались равными у пациентов с сердечно-сосудисто-почечно-метаболическим и кардиоренальным синдромом.

Ключевые слова: сердечно-сосудисто-почечно-метаболический синдромом, ишемическая болезнь сердца, кардиоренальный синдром, сахарный диабета 2 типа.

THE INFLUENCE OF CARDIOVASCULAR – RENAL – METABOLIC SYNDROME AND SEPARATELY CARDIORENAL SYNDROME ON THE COURSE OF CORONARY HEART DISEASE

Khabchabov R.G.*, Makhmudova E.R., Abdullaev A.A., Gafurova R.M., Islamova U.A., Dzhanbulatov M.A., Anatova A.A.
Dagestan State Medical University, Makhachkala

Abstract. Objective. To identify differences between the cardiovascular – renal – metabolic syndrome and separately cardiorenal syndrome on the course of coronary heart disease.

Methods. The study included 111 patients – 71 (59.5%) men and 40 (40.5%) women who were treated at the RCH Hospital No. 2 from 2022 to 2023. The patients were divided into two groups, group 1 included n = 52 with cardiovascular – renal – metabolic syndrome, group 2 included n = 59 with cardiorenal syndrome. The duration of the study is 18 months. Statistical processing of the obtained data was carried out using Excel and Statistica 7.0 programs.

Results. Thus, the primary indicators of LDL cholesterol in the 1st group were 2.9±3.6, in the 2nd group 2.2±3.7 (p = 0.08), and upon re – examination, the ratio of values was as follows – 3 .2±2.8 to 32.7±3.9 (p = 0.06). There was an increase in total cholesterol and triglycerides, and indicators of good HDL cholesterol remained virtually unchanged p<0.05. Patients with stage 2 diabetes mellitus increased by the end of the examination in both groups, but so significantly in relation to the total weight of 2.7% to 1.8%, p = 0.01. During the repeated examination, the indicators of arterial hypertension of the 2nd degree prevailed in the group with cardiovascular – renal – metabolic syndrome 34.6 to 23.7 p = 0.01. But, both upon admission and during re – examination, the increase in arterial hypertension of the 3rd degree exceeded in patients with cardiorenal syndrome 25.0 to 27.1 p = 0.04. The development of acute myocardial infarction predominated in the group with cardiovascular – renal – metabolic syndrome, and the number of repeated events of coronary heart disease, the ratio was 33.6 to 23.4 p = 0.05.

Conclusion. Our study showed that patients with cardiovascular – renal – metabolic syndrome are hospitalized faster and have recurrent development of coronary heart disease. As for deaths, they were equal in patients with cardiovascular – renal – metabolic and cardiorenal syndrome.

Keywords: cardiovascular – renal – metabolic syndrome, coronary heart disease, cardiorenal syndrome, type 2 diabetes mellitus.

Введение

Распространённость ИБС среди взрослого населения развитых стран постепенно увеличивается и превышает 10%. Примерно у 13% таких больных выявляется и хроническая болезнь почек ИБС. Ухудшение ренальной функции развивается у 25–30% лиц с сердечной недостаточностью (СН). Для интерпретации подобного патологического состояния, представляющего реальную клиническую проблему, было введено понятие кардиоренального синдрома (КРС) [2].

Еще в начале XVIII столетия Брайт показал важную роль почек в развитии артериальной гипертонии (АГ). В дальнейшем эта гипотеза была подтверждена в работах F. Volhard (1940), в которых было показано, что почки являются не только причиной АГ, но и сами становятся органом-мишенью. Е.М. Тареев внес неоценимый вклад в изучение взаимосвязи АГ и патологии почек [3].

Вследствие общности ряда патогенетических механизмов, заболевания сердечно-сосудистой системы и почек, нередко протекают сочетано, взаимно усугубляя тяжесть. Система кровообращения и объём циркулирующей плазмы во многом регулируются функциональной активностью почек. Параметры системной гемодинамики и функции левого желудочка оказывают влияние на функциональное состояние почек. Открытие механизмов влияния нарушения почечных функций на состояние и деятельность сердца способствовало более полному пониманию взаимного влияния этих двух систем [4].

* rustam033@gmail.com

Японские ученые предполагают, что рост распространенности сахарного диабета 2 типа (СД2) сопровождается ростом распространенности СН и хронической болезнь почек (ХБП). СД2, СН и другие типы ССЗ, а также ХБП тесно переплетаются на эпидемиологическом, патофизиологическом и клиническом уровнях, в так называемые сердечно-сосудисто-почечно-метаболические заболевания. Примечательно, что эти взаимосвязи, по-видимому, не просто представляют собой отдельные заболевания, являющиеся осложнениями других, но также отражают равнонаправленные патофизиологические взаимодействия [5].

Ученые из Университета Джона Хопкинса выявили новое сердечно-сосудистое заболевание (ССЗ). Оно представляет собой сочетание болезней почек, нарушение углеводного и липидного обмена веществ, так и в работе сердца и сосудов.

Новое заболевание получило название сердечно-сосудисто-почечно-метаболический синдром (cardiovascular-kidney-metabolic syndrome) или (ССПМС). Технически оно является комплексом из трех групп расстройств. Исследователи уточнили, что в США риску развития этого заболевания подвержен каждый третий.

Особенностью ССПМС является то, что заболевания, входящие в его основу, могут стимулировать развитие друг друга. АГ зачастую сопровождает СД2 [6].

Существует хорошо описанная двусторонняя связь между дисфункцией сердца и почек, известная как КРС, при которой дисфункция одного из органов, тесно связана с дисфункцией другого [7]. Аналогично широко распространен синдром кардиометаболических заболеваний [8]. Избыточная и дисфункциональная жировая ткань (особенно висцеральное ожирение и другие эктопические отложения жира) может вызывать воспаление, резистентность к инсулину, возникновение метаболических факторов риска и множество системных эффектов, включая повышенный риск ССЗ [9]. Хотя эти синдромы хорошо известны, существуют растущее осознание того, что метаболические нарушения играют ключевую патофизиологическую роль в двунаправленных взаимодействиях сердечно-сосудистой системы и почек. Кроме того, дисфункция почек все чаще признается ключевым медиатором связи между метаболическими факторами риска и ССЗ, особенно СН [10]. Поэтому вместо того, чтобы просто рассматривать КРС и кардиометаболические заболевания как отдельные состояния, становится ясно, что нам нужно рассматривать их, как более широкую концепцию синдрома ССПМС [11].

В конечном результате, синдром ССПМС связан с большей вероятностью всех фенотипов ССЗ, включая ИБС, инсульт, СН, заболевание периферических артерий, фибрилляцию предсердий и внезапную сердечную смерть [12].

Цель исследования – выявить различия сердечно-сосудисто-почечно-метаболического синдрома и кардиоренального на течение ишемической болезни сердца.

Табл. 1. Клиническая характеристика пациентов

Показатель	1-я группа n = 52	2-я группа n = 59	p
Возраст, годы (M±SD)	54,3±8,2	57,4±6,9	0,05
Мужской пол, n (%)	33 (63,5)	38 (64,1)	0,07
Женский пол, n (%)	19 (36,5)	21 (35,6)	0,01
АО талия у женщин, n (%) у мужчин, n (%)	82,4±7,0 88,7±8,5	78,5±9,2 89,2±5,5	0,06 0,03
ИМТ, кг/м^2, (M±SD)	25,9±4,6	24,6±6,2	0,04
Фракция выброса ЛЖ, (M±SD)	53,8±3,4	52,6±3,9	0,03
ОНМК в анамнезе, n (%)	1 (2,9)	2 (3,4)	0,07
Хронические заболевания почек: пиелонефрит, n (%) диабетическая нефропатия, n (%) нефроптоз, n (%) гидронефроз, n (%) мочекаменная болезнь+пиелонфрит, n (%)	 21 (40,4) 6 (11,5) 11 (21,2) 5 (9,6) 8 (15,4)	 26 (44,1) 3 (5,1) 9 (15,3) 7 (11,9) 14 (23,7)	 0,02 0,02 0,09 0,04 0,05

Примечание: АО – абдоминальное ожирение, ИМТ – индекс массы тела, ЛЖ – левый желудочек, ОНМ – острое нарушение мозгового кровообращения, p<0,05 – стандартное отклонение.

Методика

В исследование включены 111 пациентов – 71 (59,5%) мужчины и 40 (40,5%) женщин, которые проходили лечение в больнице РКБ СМП №2, с 2022 по 2023 г.

Пациенты были разделены на две группы, в 1-ю группу вошли n = 52 с сердечно-сосудисто-почечно-метаболическим синдром, во 2-ю группу вошли n = 59 с кардиоренальным синдромом. Практически, это две группы с равной патологией, только во вторую группу вошли пациенты с незначительными метаболическими процессами. В табл. 1 представлена клиническая характеристика пациентов.

Продолжительность исследования – 18 месяцев. Стандартное общеклиническое обследование проводилось всем пациентам – сбор жалоб и анамнеза, физикальные и инструментальные методы обследования, общий и биохимический анализы крови, ЭКГ обследование, суточное мониторирование ЭКГ+АД, ЭхоКГ и т.д.

Статистическая обработка полученных данных проводилась с использованием программ Excel и Statistica 7.0. Полученные результаты представлены в виде среднего и стандартного отклонения «M±SD». Качественные данные, как относительное долевое выражение числа от общего числа равного 100%, методом Уилсона. Достоверность различий между группами определялась – t-критерием Стьюдента. Статистической значимостью распределение признака в выборке считали величины при p<0,05.

Результаты исследования

Нарушение липидного обмена, является основной причиной развития ССЗ. Поэтому мы провели анализ липидного обмена, сравнив данные первичного и повторного обследования (Табл. 2). В обеих группах первоначально наблюдались пограничнo высокие показатели общего ХС. Так, изначальные параметры общего холестерина (ХС) в 1-й группе составляли 5,4±3,7, во 2-й группе

Табл. 2. Показатели липидного обмена, первично и повторно (M±SD)

Показатель	1-я группа	2-я группа	p
Первичное обследование			
Общий ХС, ммоль/л	5,4±3,7	4,9±3,3	0,04
Триглицериды, ммоль/л	2,3±3,0	2,1±4,5	0,06
ХС ЛПВП, ммоль/л	1,4±2,5	1,7±2,9	0,04
ХС ЛПНП, ммоль/л	2,9±3,6	2,2±3,7	0,08
Повторное обследование			
Общий ХС, ммоль/л	5,6±3,7	5,2±4,4	0,06
Триглицериды, ммоль/л	2,5±2,0	2,3±4,2	0,04
ХС ЛПВП, ммоль/л	1,4±4,6	1,6±2,7	0,03
ХС ЛПНП, ммоль/л	3,2±2,8	2,7±3,9	0,06

Табл. 3. Показатели уровня глюкозы

Показатель	1-я группа	2-я группа	p
Первичное обследование			
Преддиабет, ммоль/л, (M±SD)	6,4±5,5	6,0±7,4	0,05
Преддиабет, n (%)	34 (65,4)	44 (74,6)	0,08
СД 2, ммоль/л, (M±SD)	12,0±7,4	10,5±5,4	0,06
СД 2, n (%)	18 (34,6)	15 (25,4)	0,08
Повторное обследование			
Преддиабет, ммоль/л, (M±SD)	6,6±5,7	6,4±3,3	0,03
Преддиабет, n (%)	31 (59,6)	42 (71,2)	0,08
СД 2, ммоль/л, (M±SD)	14,5±6,8	11,8±4,2	0,01
СД 2, n (%)	21 (40,4)	17 (28,8)	0,01

4,9±3,3 (p = 0,04), при повторном обследовании, через 18 мес., показатели подросли в обеих группах, но в 1-й группе, более значимо 5,6±3,7 2-я группа 5,2±4,4 (p = 0,06). В обеих группах отмечался и рост триглицеридов, соотношение 1-й группы 2,5±2,0 к 2-й группе 2,3±4,2 (p = 0,04), но не отмечался рост ХС ЛПВП p = 0,03. Так же, в обеих группах наблюдался рост ХС ЛПНП, в 1-й группе 3,2±2,8 к 2,7±3,9 (p = 0,06).

При повышенном уровне сахара в крови, постоянно страдают кровеносные сосуды – сначала мелкие капилляры, а затем крупные артерии. Сосуды становятся менее гибкими, уменьшается их проницаемость, и они уже не могут полноценно выполнять функции питания тканей и органов (в частности, сердечной мышцы). В таблице 2, представлены показатели уровень глюкозы в крови натощак у больных с СД2 и преддиабетом – референсная граница до 6,9. В обеих группах у пациентов с СД2, первоначально наблюдались высокие средние уровни глюкозы в крови, в 1-й группе 12,0±7,4, во 2-й группе 10,5±5,4 (p = 0,06), при повторном обследовании показатели подросли в обеих группах, 14,5±6,8 против 11,8±4,2 (p = 0,01). В обеих группах отмечался и рост уровни глюкозы в крови у пациентов с преддиабетом, соотношение 1-й группы 6,6±5,7 к 2-й группе 6,0±7,4 (p = 0,05). Соответственно, в обеих группах наблюдался рост пациентов с СД2, соотношение 2,7% к 1,8%, p = 0,01, надо отметить, что это невысокий рост.

АГ является ведущим фактором риска развития ССЗ, при АГ страдают в первую очередь (сердце, головной мозг, почки, сетчатка глаза, сосуды), и т. д. В обеих группах изначально отмечалось большое количество пациентов с АГ 3 степени, в 1-й группе n = 8 (15,4), во 2-й группе n = 11 (18,6) (p = 0,14, данные недостоверны), повторное обследование показало рост таких пациентов в обеих группах, n = 13 (25,0) против n = 16 (27,1) (p = 0,04). В обеих группах отмечался и рост пациентов с АГ 2 степени, соотношение 1-й группы n = 18 (34,6) к 2-й группе n = 14 (23,7) (p = 0,01), (Табл. 4).

Кардиоренальный синдром, как и сердечно-сосудисто-почечно-метаболический синдром, достоверно увеличивают риск развития ИБС (Табл. 5). Большее количество пациентов поступили в стационар планово

Табл. 4. Пациенты с артериальной гипертензии, до и после

Показатель	1-я группа	2-я группа	p
Первичное обследование			
Предгипертония, n (%)	9 (17,3)	13 (22,1)	0,09
АГ 1 степень, n (%)	21 (40,4)	17 (28,8)	0,11
АГ 2 степень, n (%)	14 (26,9)	18 (30,5)	0,14
АГ 3 степень, n (%)	8 (15,4)	11 (18,6)	0,06
Повторное обследование			
Предгипертония, n (%)	5 (9,6)	11 (18,6)	0,01
АГ 1 степень, n (%)	16 (30,8)	18 (30,5)	0,03
АГ 2 степень, n (%)	18 (34,6)	14 (23,7)	0,01
АГ 3 степень, n (%)	13 (25,0)	16 (27,1)	0,04

(первично), и не с диагнозом ИБС СН III–IV ф.к., который им дополнительно выставили при поступлении, соотношение 1-й группы 26,9 к 2-й 16,9 (p = 0,01). Повторное поступление, тоже чаще происходило у пациентов с ИБС СН III-IV ф.к., (19,2 к 22,1) p = 0,08. Увеличилось количество пациентов, которые повторно поступали в стационар с прогрессирующей стенокардией – 1-я группа 15,4 2-я группа 3,4 (p = 0,05), а с ОИМ, соотношение 1-й группы 17,3 к 2-й 8,5, p = 0,06).

Показатели госпитальной смертности, не отмечались при первичном поступлении, а при повторном поступлении в стационар, из 1-й группы скончались n = 3 (5,8), во 2-й n = 3 (5,1) (p = 0,08).

Повторное поступление в стационар с обострением ИБС, чаще наблюдалось у пациентов с ССПМС, чем с КРС, соотношение 9,5±7,2 к 11,5±4,9 мес. (p = 0,08).

Соответственно, всем пациентам с ишемическими показателями, проводилась чрескожная коронарная ангиопластика (стентирование), многие из обследуемых дважды прошли через данное оперативное вмешательство.

Обсуждение результатов исследования

Проведенное исследование показало, что в обеих группах отмечался отрицательный рост липидного обмена, что в свою очередь повлияло на прогрессирование формирования атеросклеротической бляшки и прогрессированию ИБС. Отмечался рост уровня ХС ЛПНП, что ассоциируется с ухудшением прогноза у пациентов с

Табл. 5. Ишемические показатели при первичной и повторной госпитализации

Показатель	1-я группа	2-я группа	p
Первое поступление, ИБС СН I–II ф.к., n (%)	8 (15,4)	10 (16,9)	0,09
Повторное, ИБС СН I–II ф.к., n (%)	9 (17,3)	3 (5,1)	0,03
Первое поступление, ИБС СН III–IV ф.к., n (%)	14 (26,9)	10 (16,9)	0,01
Повторное, ИБС СН III–IV ф.к., n (%)	10 (19,2)	13 (22,1)	0,08
Первое поступление, ИБС ПС, n (%)	3 (5,8)	6 (10,2)	0,12
Повторное, ИБС ПС, n (%)	8 (15,4)	2 (3,4)	0,05
Первое поступление, ИБС ОИМ, n (%)	7 (13,5)	3 (5,1)	0,01
Повторное, ИБС ОИМ, n (%)	9 (17,3)	5 (8,5)	0,06
Первое поступление, ИБС ОИМ + ГС, n (%)	0	0	–
Повторное, ИБС ОИМ + ГС, n (%)	3 (5,8)	3 (5,1)	0,08
Повторное поступление, мес., (M±SD)	9,5±7,2	11,5±4,9	0,08

Примечание: СН – стенокардия напряжения, ПС – прогрессирующая стенокардия ОИМ – Острый инфаркт миокарда, ГС – госпитальная смерть.

КРС и ССПМС, достигнуть целевые значения ХС ЛПНП в обеих группах, многим не удалось. Так, первичные показатели ХС ЛПНП в 1-й группе составляли 2,9±3,6 во 2-й группе 2,2±3,7 (p = 0,08), а при повторном обследовании, соотношение значений было следующим – 3,2±2,8 к 32,7±3,9 (p = 0,06). Отмечался рост общего холестерина и триглицеридов, а показатели хорошего ХС ЛПВП, практически не изменились p<0,05. Таким образом, у многих пациентов сохранялся высокий риск развития неблагоприятных сердечно-сосудистых событий.

Роль ЛПНП доказана в развитии ИБС, прогрессирование коронарного атеросклероза в течение полугода отмечено у 20% пациентов. В более поздние сроки, прогрессирование коронарного атеросклероза выявляется гораздо чаще, примерно у 42% пациентов в течение 2 лет [13].

В отношении показателей уровня глюкозы в крови, можно отметить следующие, в обеих группах было много пациентов с преддиабетом (от 5,6 до 6,9 ммоль/л), как при первичном поступлении, так и при повторном обследовании: в 1-й группе n = 31 (59,6) и во 2-й n = 42 (71,2) p = 0,08. Пациентов с СД2 к концу обследования увеличилось в обеих группах, но не столь значимо по отношению к общей массе 2,7% к 1,8%, p = 0,01. Такие показатели, возможно, связаны с соблюдением рекомендаций врача, как было отмечено раннее, многие пациенты имели преддиабет, и им удалось снизить массу тела.

В начале исследования, АГ 1 степени преобладала в обеих группах, соотношение 1-й группы 40,4 к 2-й 28,8 (p = 0,11). При повторном обследовании превалировали показатели АГ 2 степени в группе с ССПМС (34,6 к 23,7) p = 0,01. Но, как и при поступлении, так и при повторном обследовании, рост АГ 3 степени был у пациентов с КРС (25,0 к 27,1) p = 0,04.

Повторное поступление в стационар с обострением ИБС и повторным поступлением в стационар, чаще происходило у пациентов с ССПМС, чем в группе с КРС 9,5±7,2 и 11,5±4,9 месяцев, (p = 0,08). Госпитальная летальность от ОИМ, была равной в обеих группах при повторном поступлении в стационар, соотношение n = 3 (5,8), во 2-й n = 3 (5,1), p = 0,08. Развитие ОИМ преобладало в группе с сердечно-сосудисто-почечно-метаболическим синдром, да и количество повторных событий ИБС, которые приведены в таблице 5, преобладали в этой группе, соотношение n = 39 (33,6) к n = 32 (23,4), p = 0,05.

Сердечно-сосудистые заболевания являются самой частой причиной смерти при хронической болезни почек, а последняя является независимым фактором риска развития сердечно-сосудистой патологии и смерти. ИБС представляет собой одно из наиболее распространенных заболеваний сердечно-сосудистой системы и вносит основной вклад в показатель смертности населения [14].

Заключение

Таким образом, наше нерандомизированное проспективное исследование показало, что пациенты с сердечно-сосудисто-почечно-метаболический синдромом, находятся в более уязвимой группе риска развития сердечно-сосудистых событий, чем пациенты, только с метаболическим синдромом. Анализ липидного обмена в группе сердечно-сосудисто-почечно-метаболический синдромом показал, что в короткие сроки после выписки из стационара, от 6 месяцев до 1,5 лет, показатели общего холестерина, триглицеридов и липопротеидов низкой плотности, негативно прогрессируют к моменту рецидива стенокардии. В проведенном нами исследовании показано, что пациенты с сердечно-сосудисто-почечно-метаболическим синдромом быстрее госпитализируются и у них чаще рецидивирует ишемическая болезнь сердца. Что касается смертельных случаев, то они оказались равными у пациентов с сердечно-сосудисто-почечно-метаболическим и кардиоренальным синдромом.

Как нам кажется, в меньшей степени значения СД2 и преддиабета, и в большей части отрицательные показатели артериальной гипертензии, ухудшение липидного спектра и хронические заболевания почек, повлияли на негативное течение ишемической болезни сердца у пациентов с кардиоренальным синдромом в нашем исследовании.

Авторы заявляют об отсутствии конфликта интересов (The authors declare no conflict of interest).

ЛИТЕРАТУРА/REFERENCES

1. Kuschnir MCC, Bloch KV, Szklo M, et al. ERICA: prevalence of metabolic syndrome in Brazilian adolescents. Journal of Revista de saúde Pública. 2016; 50(11): 256-268.
2. Xiang Y, Zhou W, Duan X, et al. Metabolic Syndrome, and Particularly the Hypertriglyceridemic-Waist Phenotype, Increases Breast Cancer Risk, and Adiponectin Is a Potential Mechanism: A Case-Control Study in Chinese Women. Circulation. AHA/ASA Journals. 2020; 10(16): 905-927.

3. Ivanova N, Liu Q, Agca C, et al. White matter inflammation and cognitive function in a co-morbid metabolic syndrome and prodromal Alzheimer's disease rat model. Journal of Neuroinflammation. 2020; 17(1): 29-53.
4. Grgurevic I, Podrug K, Mikolasevic I, et al. Natural History of Nonalcoholic Fatty Liver Disease: Implications for Clinical Practice and an Individualized Approach. Canadian Journal of Gastroenterology and Hepatology. 2020; 20(1): 14-30.
5. Takashi K, Hiroshi M, Hirotaka W, Daisuke Y, Koichi N, et al. Interconnection between cardiovascular, renal and metabolic disorders: A narrative review with a focus on Japan. Journal Diabetes, Obesity and Metabolism. 2022; 24(6): 2283-2296.
6. Ndumele CE, Neeland IJ, Tuttle KR, Chow SL, et al. A synopsis of the evidence for the science and clinical management of cardiovascular-kidney-metabolic (CKM) syndrome: a scientific statement from the American Heart Association. Circulation. AHA/ASA Journals. 2023; 1(48): 1636-1664.
7. Rangaswami J, Bhalla V, Blair JEA, et al. Cardiorenal syndrome: classification, pathophysiology, diagnosis, and treatment strategies: a scientific statement from the American Heart Association. Circulation. AHA/ASA Journals. 2019; 13(9): 840-878.
8. Koenen M, Hill MA, Cohen P, Sowers JR. Obesity, adipose tissue and vascular dysfunction. Circulation Research. AHA/ASA Journals. 2021; 12(8): 951-968.
9. Khayyat-Kholghi M, Oparil S, Davis BR, Tereshchenko LG. Worsening kidney function is the major mechanism of heart failure in hypertension: the ALLHAT study. Contribution to journal. 2021; 9(11): 100-111.
10. Hicks CW, Yang C, Ndumele CE, et al. Associations of obesity with incident hospitalization related to peripheral artery disease and critical limb ischemia in the ARIC study. Journal of the American Heart Association. 2018; 7(5): 86-104.
11. Powell-Wiley TM, Poirier P, Burke LE, et al. Obesity and cardiovascular disease: a scientific statement from the American Heart Association. Circulation. AHA/ASA Journals. 2021; 14(3): 984-1010.
12. Lee M-K, Han K, Kim MK, et al. Changes in metabolic syndrome and its components and the risk of type 2 diabetes: a nationwide cohort study. Nature Journal Scientific reports. 2020; 10(1): 23-43.
13. Ефремова О.А. Камышникова Л.А. Никитин Е.А. Параллели липидного обмена и гипергомоцистеинемии у больных с ИБС и метаболическим синдромом // Сетевой научно-практический журнал. Научный результат. Серия «Медицина и фармация». – 2014. – Т.1. – №1. – С.12-19. [Efremova OA, Kamyshnikova LA. Nikitin EA. Parallels of lipid metabolism and hyperhomocysteinemia in patients with ischemic heart disease and metabolic syndrome. Network scientific and practical journal. Scientific result. Series "Medicine and Pharmacy". 2014; 1(1): 12-19. (In Russ.)]
14. Кутикова О.Ю., Антонюк М.В., Гвозденко Т.А., Новгородцева Т.П. Метаболические аспекты связи астмы и ожирения // Ожирение и обмен веществ. – 2019. – Т.15. – №4. – С.9-14. [Kytikova OYu, Antonyuk MV, Gvozdenko TA, Novgorodtseva TP. Metabolic aspects of the relationship between asthma and obesity. Obesity and metabolism. 2019; 15(4): 9-14. (In Russ.)].

ПРИМЕНЕНИЕ ИНТРАОПЕРАЦИОННОГО ФИЛЬТРАЦИОННОГО ПЛАЗМАФЕРЕЗА В УСЛОВИЯХ ИСКУССТВЕННОГО КРОВООБРАЩЕНИЯ У ПАЦИЕНТОВ С ИНФЕКЦИОННЫМ ЭНДОКАРДИТОМ

DOI: 10.25881/20728255_2024_19_3_38

Музычин А.Л.* [1], Хавандеев М.Л.[2], Мошкин С.В.[1], Залюбовская Л.В.[1], Гительзон Е.А.[3], Файбушевич А.Г.[3]

[1] *ГБУ ДНР «РКБ им. М.И. Калинина», Донецк*
[2] *ФГБУ «Институт неотложной и восстановительной хирургии им. В.К. Гусака», Донецк*
[3] *ФГАОУ ВО «Российский университет дружбы народов им. Патриса Лумумбы», Москва*

Резюме. Обоснование: Применение различных эфферентных методов зарекомендовало себя с положительной стороны в комплексе лечения пациентов с кардиохирургической патологией. В работе представлен способ проведения фильтрационного плазмафереза в процессе оперативного вмешательства в условиях искусственного кровообращения (ИК) у пациентов с инфекционным эндокардитом (ИЭ).

Цель: Оценить эффективность разработанного метода интраоперационного плазмафереза в условиях ИК у пациентов с ИЭ.

Материалы и методы: В материалах исследования описывается способ интеграции плазмофильтра непосредственно в контур аппарата ИК без применения дополнительного оборудования для проведения плазмафереза. Исследование настоящего метода проводилось на базе отделения кардио – и рентгенэндоваскулярной хирургии ГБУ ДНР «РКБ имени М.И. Калинина», г. Донецк в период с 2014 по 2024 гг. В исследовании приняли участие 96 пациентов, которые были разделены на две группы (52 и 44 пациента соответственно). В Группе I выполнялась процедура интраоперационного плазмафереза. В Группе II процедура плазмафереза не выполнялась. Пациентам выполнены следующие оперативные вмешательства: протезирование аортального клапана (ПАК) – 28 (29,17%), протезирование митрального клапана (ПМК) – 30 (31,25%), протезирование трикуспидального клапана (ПТК) – 33 (34,38%), протезирование аортального и митрального клапанов – 5 (5,2%).

Результаты: В ходе исследования установлено, что в группе 1 самостоятельное восстановление сердечного ритма после снятия зажима с аорты наблюдалось в 81,6% случаев, что на 13,7% превышает данный показатель во 2 группе пациентов (67,9%). Кардиотоническая поддержка в раннем послеоперационном периоде применялась у пациентов 1 группы в 58%, а в группе 2 – в 76% случаев.

Результаты термометрии в раннем послеоперационном периоде достоверно отличались в группах, демонстрируя тенденцию к нормализации в группе 1. В общем клиническом анализе крови также отмечалась достоверная разница между показателями уровня лейкоцитов в группах. Мы можем отметить, что в группе 1 показатели СОЭ, абсолютное количество лейкоцитов, процентное содержание юных, палочкоядерных, сегментоядерных нейтрофилов, лейкоцитарный индекс интоксикации статистически ниже по сравнению с группой 2.

Заключение: Интраоперационный плазмаферез способствует улучшению выхода из ИК путем самостоятельного восстановлению ритма без применения дефибрилляции и снижения потребности в применении адреномиметиков для нормализации артериального давления.

Применение метода демонстрирует улучшение протекания послеоперационного периода, проявляющегося в снижении кардиотонической поддержки, ранней нормализации температуры тела и лабораторных показателей, а именно: абсолютного количества лейкоцитов, относительно содержания палочкоядерных и сегментоядерных лейкоцитов, скорости оседания эритроцитов, С – реактивного белка и лейкоцитарного индекса интоксикации.

Ключевые слова: инфекционный эндокардит, плазмаферез, искусственное кровообращение.

INTRAOPERATIVE FILTRATION PLASMAPHERESIS DURING CARDIOPULMONARY BYPASS IN PATIENTS WITH INFECTIVE ENDOCARDITIS

Muzychin A.L.* [1], Khavandeev M.L.[2], Moshkin S.V.[1], Zalyubovskaya L.V.[1], Gitelzon E.A.[3], Faibushevich A.G.[3]

[1] *RCH named after M.I. Kalinina, Donetsk*
[2] *Institute of Emergency and Reconstructive Surgery named after. V.K. Gusak, Donetsk,*
[3] *Russian Peoples' Friendship University named after Patrice Lumumba, Moscow*

Abstract. Rationale: The use of various efferent methods has proven positive in the complex treatment of patients with cardiac surgical pathology. The article presents a method for performing filtration plasmapheresis during during cardiopulmonary bypass surgery in patients with infective endocarditis.

Objective: To evaluate the effectiveness of the developed method of intraoperative plasmapheresis during cardiopulmonary bypass in patients with infective endocarditis.

Methods: The study materials describe a method for integrating a plasma filter directly into the circuit of a heart – lung machine without the use of additional equipment for plasmapheresis. The study of this method was carried out on the basis of the Department of Cardio – and X – ray Vascular Surgery of the State Budgetary Institution of the DPR "Republic Clinical Hospital named after M.I. Kalinin", Donetsk in the period from 2014 to 2024. The study involved 96 patients who were divided into two groups (52 and 44 patients, respectively). In Group I, the procedure of intraoperative plasmapheresis was performed. In Group II, the plasmapheresis procedure was not performed. Patients underwent the following surgical interventions: aortic valve replacement (AVR) – 28 (29.17%), mitral valve replacement (MVR) – 30 (31.25%), tricuspid valve replacement (TVR) – 33 (34.38%), replacement of aortic and mitral valves – 5 (5.2%).

Conclusion: Intraoperative plasmapheresis helps improve exit from cardiopulmonary bypass by independently restoring the rhythm without the use of defibrillation and reducing the need for the use of adrenergic agonists to normalize blood pressure.

The use of the method demonstrates an improvement in the course of the postoperative period, manifested in a decrease in cardiotonic support, early normalization of body temperature and laboratory parameters, namely: the absolute number of leukocytes, relative to the content of band and segmented leukocytes, erythrocyte sedimentation rate, C – reactive protein and leukocyte intoxication index.

Keywords: infective endocarditis, plasmapheresis, artificial circulation.

* e-mail: amuzychyn@gmail.com

Введение

Плазмаферез (ПА) является эстракорпоральным методом терапии и представляет из себя процесс удаления части плазмы крови пациента гравитационным или фильтрационным способом. Официальное использование термина ПА впервые было предложено американским врачом J.J. Abel в 1914 г. [1]. С тех пор данный эфферентный метод вошел в медицинскую практику, и в том или ином виде применяется по сегодняшний день. Несомненно, как сама методика, так и принципы ее проведения за всю более чем столетнюю историю претерпели немало изменений [2]. Это позволило опытным путем выработать общие современные подходы как к проведению самой процедуры, так и к выбору оборудования и расходных материалов для проведения ПА, которые широко представлены производителями всего мира. Тем не менее модификации данного метода находят свою актуальность и в современных условиях. Поиск способов улучшения и адаптации классических подходов к проведению ПА позволяет расширить традиционные границы применения данного метода.

Актуальность

ПА успешно применяется в стационарных и амбулаторных условиях, является частью комплексного лечения многих заболеваний и синдромов [2–4]. Экстракорпоральная гемокоррекция в кардиологической и кардиохирургической практике применяется часто, и позволяет снизить риски послеоперационных септических осложнений, системного воспалительного ответа, полиорганной недостаточности. ПА применяется при ИБС, лечении аритмий и синдрома дилатационной кардиомиопатии [5–9]. Применение экстракорпоральной терапии вызывает доказанное замедление прогрессирования атеросклероза, снижает риск развития рестенозов в послеоперационном периоде реваскуляризации миокарда, что связывают с уменьшением уровня липопротеидов. У пациентов с кардиальной патологией после курса ПА в комплексе основного лечения отмечается снижение титров антикардиальных антител и значимый прирост фракции выброса [10–12].

При анализе опыта применения ПА в современной практике амбулаторий и стационаров установлено, что проведение данной процедуры требует наличия специализированного оборудования и подготовки специалиста [13; 14]. Аппарат для ПА, одноразовые расходные материалы в виде плазмофильтра и комплекта магистралей, катетеры, инфузионные растворы и антикоагулянт – необходимый минимум для проведения ПА.

В отделениях кардиохирургии ПА проводится часто, однако подобные процедуры выполняются либо в дооперационном, либо послеоперационном периоде. В свою очередь, использование таких методов гемоконцентрации и гемокоррекции как ультрафильтрация (УФ) и модифицированная ультрафильтрация (МУФ) в отделениях кардиохирургии, выполняющих оперативные вмешательства в условиях ИК, является рутинной интраоперационной практикой.

Цель

Оценить эффективность разработанного метода интраоперационного ПА в условиях ИК у пациентов с ИЭ.

Материалы и методы

Исследование проводилось на базе отделения кардио – и рентгенэндоваскулярной хирургии ГБУ ДНР «РКБ имени М.И.Калинина», г. Донецк. В период с 2014 по 2024 гг. прооперировано 96 пациентов (50 мужчин и 46 женщин) в возрасте от 26 до 68 лет по поводу ИЭ. Средний возраст составил 39,3±7,9 лет. Пациенты поступали в отделение с результатами данных ЭхоКГ, коронарографии (у пациентов старше 45 лет), КТ органов грудной клетки, функции внешнего дыхания, УЗИ органов брюшной полости и сосудов шеи, эзофагофиброгастродуоденоскопии. При госпитализации пациентам выполняли стандартный набор анализов крови: группа крови и резус фактор, общий клинический анализ крови, биохимический анализ крови (мочевина, креатинин, глюкоза, билирубин и его фракции, АЛТ, АСТ, электролиты), коагулограмма, общий клинический анализ мочи.

Описание метода

Предложенный метод дает техническую возможность для проведения плазмафереза в интраоперационном периоде кардиохирургических операций в условиях ИК без применения специализированного оборудования для ПА. Модификация традиционного контура аппарата ИК расширяет возможности использования эфферентных методов и позволяет производить интраоперационную гемокоррекцию в условиях ИК.

За основу взят способ проведения мембранного аппаратного ПА, выполняемого на оборудовании «АПФ1-Гемофер» или «Гемофеникс» с применением стандартного набора магистралей и плазмофильтра ПФМ-800 или ПФМ-01-ТТ РОСА, стандартный протокол перфузии в условиях ИК, а также принципы проведения интраоперационных процедур УФ и МУФ.

Как известно, в основе работы аппаратуры для мембранного ПА лежит принцип фильтрации крови пациента, приводимой в движение насосом. Роликовый или перистальтический насос создает движение жидкости в магистрали вращением. Аппарат, оснащенный шаговым двигателем, совершает поступательные движения и производит сжатие фрагмента магистрали, а система обратных клапанов обеспечивает движение жидкости в нужном направлении. Данная процедура, как правило, проводится по принципу забора и возврата в одну и ту же вену. Кровь из катетерезированной вены под действием насоса, приводимого в движение шаговым двигателем, по магистралям через систему однонаправленных клапанов поступает в плазмофильтр. Структура фильтра ПФМ-800

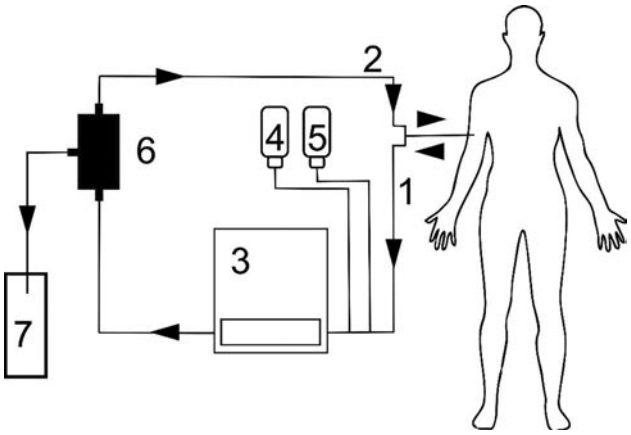

Рис. 1. Принципиальная схема работы аппарата ПА. 1 – магистраль забора крови; 2 – магистраль возврата крови; 3 – аппарат ПА с шаговым двигателем; 4 – антикоагулянт; 5 – раствор натрия хлорида 0,9%; 6 – плазмофильтр; 7 – емкость для эксфузата.

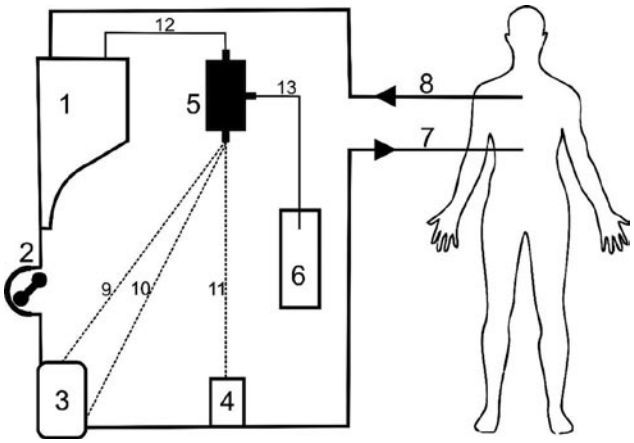

Рис. 2. Варианты интеграции плазмофильтра в контур ИК. 1 – кардиотомный резервуар; 2 – основной насос АИК; 3 – оксигенатор; 4 – артериальный фильтр; 5 – плазмофильтр; 6 – емкость для эксфузата; 7 – артериальная магистраль контура ИК; 8 – венозная магистраль контура ИК; 9–11 – варианты подключения приводящей магистрали плазмофильтра; 12 – отводящая магистраль плазмофильтра; 13 – магистраль эксфузата.

или ПФМ-01-ТТ РОСА, в основе которой лежит трековая мембрана, позволяет разделять протекающую через него кровь на плазму и сгущенную клеточную эритромассу по действием трансмембранного давления. В процессе процедуры ПА регулируется поступление в систему антикоагулянта и раствора натрия хлорида 0,9% для предотвращения тромбирования контура, поддержания необходимых реологических свойств крови и водного баланса пациента. После фильтрации кровь возвращается пациенту. Принципиальная схема работы аппарата ПА приведена на рис. 1.

Суть предлагаемого метода заключается в интеграции плазмофильтра в контур аппарата ИК. Внедрение данного метода в практику расширяет возможности применения ПА в его классическом виде и может быть предметом выбора для специалиста, как дополнительный инструмент гемокоррекции. С одной стороны, метод включает в себя все преимущества ПА, с другой – позволяет в условиях ИК снижать объем циркулирующей крови, проявляя свойства гемоконцентрации. Интраоперационный ПА не заменяет ультрафильтрацию, однако данная процедура имеет схожие технические особенности и принципы проведения.

В условиях ИК для проведения мембранного ПА дополнительного оборудования не требуется. Современный аппарат ИК оснащен всеми необходимыми датчиками давления в магистралях, скорости потока и температуры. Системы защиты включают в себя контроль наличия воздуха в магистралях и датчик контроля уровня жидкости в кардиотомном резервуаре. АИК и анестезиологическая мониторинговая система предоставляют широкий спектр данных. Высокая интраоперационная частота контроля лабораторных показателей позволяют практически постоянно анализировать состояние пациента и выполнять необходимую коррекцию. Конструкция оксигенатора рассчитана на подключение рециркуляционных и деаэрационных шунтов, гемофильтра, прочего оборудования. Все в комплексе – дает техническую возможность для выполнения интраоперационного ПА.

Интегрирование плазмофильтра в контур ИК не представляет сложности, сравнимо с удобством применения гемоконцентратора и может быть выполнено как в момент сборки контура ИК до начала оперативного вмешательства, так и в любой момент работы АИК. Аппаратура, применяемая для проведения ИК позволяет использовать весь спектр датчиков, применяемых в процедурах классического аппаратного ПА (фото).

Для обеспечения процедуры ПА потребуется: непосредственно плазмофильтр и емкость для эксфузата. В зависимости от особенностей конструкции оксигенатора, способов его расположения и удобства проведения процедуры ПА – возможны различные варианты интеграции плазмофильтра в контур ИК. Общие принципы модификации контура ИК для проведения ПА идентичны принципам УФ. Варианты принципиальной схемы подключения приведены на рис. 2.

Пример интеграции плазмофильтра в контур ИК приведен на рис. 3.

Несмотря на то, что основной принцип работы и функции плазмофильтра в процедурах классического и интраоперационного ПА сохраняется, существует ряд особенностей.

В случае интеграции плазмофильтра в контур ИК, контроль давления на входе в него не требуется, так как показатели давления, фиксируемые в артериальной магистрали и всех шунтах оксигенатора сопоставимы по значению. Давление перфузата на выходе из плазмофильтра в данной системе возможно отслеживать датчиком давления аппарата ИК, однако это имеет второстепенное значение. Дополнительные антикоагулянты не применяются, поскольку ИК проводится в условиях тотальной



Рис. 3. Пример интеграции плазмофильтра в контур ИК.

гепаринизации. Скорость фильтрации поддерживается работой основного насоса. Приводящая магистраль фильтра представляет из себя шунт от основного потока крови. Отводящая – производит сброс в кардиотомный резервуар контура ИК. В связи с этим, контроль воздуха в магистралях плазмофильтра не требуется. Стандартная регулировка окклюзии роликовых моторов до начала ИК минимизирует механическое воздействие на эритроциты.

Проведение интраоперационного плазмафереза в условиях ИК

Мы начинали процедуру интраоперационного плазмафереза за 10 минут до предполагаемого снятия зажима с аорты и продолжали до момента достижения требуемого объема полученного эксфузата плазмы. Старт процедуры обеспечивается открытием приводящей магистрали плазмофильта. В результате работы основного роликового насоса, обеспечивающего перфузию, часть крови, проходящей через плазмофильтр, подвергается фильтрации, после чего возвращается по отводящей магистрали в кардиотомный резервуар. Эксфузат удаляется в емкость. Производится контроль скорости фильтрации, объема эксфузата, стандартных параметров ИК.

Объем удаляемой плазмы и режим плазмафереза определяется общими клиническими рекомендациями и подбирается исходя из конкретной клинической и интраоперационной ситуации. Средний объем удаляемой плазмы у пациентов в группе 1 составил 10,7±3,9 мл/кг массы тела.

Результаты и обсуждение

Пациентам выполнены следующие оперативные вмешательства: протезирование аортального клапана (ПАК) – 28 (29,17%), протезирование митрального клапана (ПМК) – 30 (31,25%), протезирование трикуспидального клапана (ПТК) – 33 (34,38%), протезирование аортального и митрального клапанов – 5 (5,2%).

Табл. 1. Распределение пациентов по виду оперативного вмешательства в группе I

Вид оперативного вмешательства	Кол-во пациентов	Процент от общего количества пациентов с ИЭ
Протезирование аортального клапана	12	12,5
Протезирование митрального клапана	17	17,7
Протезирование трикуспидального клапана	20	20,9
Протезирование аортального и митрального клапанов	3	3,1

Табл. 2. Распределение пациентов по виду оперативного вмешательства в группе II

Вид оперативного вмешательства	Кол-во пациентов	Процент от общего количества пациентов с ИЭ
Протезирование аортального клапана	16	16,7
Протезирование митрального клапана	13	13,5
Протезирование трикуспидального клапана	13	13,5
Протезирование аортального и митрального клапанов	2	2,1

В рамках настоящего исследования пациенты были разделены на две группы: в группе I (n = 52) пациентам выполняли интраоперационный ПА, а в группе II (n = 44) – процедуру интраоперационного плазмафереза не проводили. Данные представлены в табл. 1 и табл. 2.

Для инфузионной терапии всем пациентам проводили катетеризацию одной из внутренней яремных или подключичных вен. Артериальное давление во время операций с ИК измеряли инвазивно посредством катетеризации лучевой или бедренной артерии. Операции выполняли в условиях комбинированной общей анестезии с ИВЛ.

Все оперативные вмешательства выполнены в условиях ИК по стандартной схеме: срединная стернотомия, перикардиотомия, подключение аппарата ИК, антеградная фармакохолодовая кардиоплегия раствором «Кустодиол», наложение зажима на аорту. Далее иссекали пораженный клапан, выполняли его протезирование, деаэрацию, герметизацию, снятие зажима с аорты и восстанавливали сердечную деятельность. После нормализации гемодинамики подшивали временные электроды к правому желудочку, дренировали перикард и ретростернальное пространство, выполняли тщательный гемостаз, стернометаллоостеосинтез стальной проволокой и послойное ушивание раны.

На этапе премедикации корректировалась оптимальная ЧСС на уровне 80–90 ударов в минуту, посредством дозирования атропина сульфата, внутривенно вводилось: мидазолам – 50 мкг/кг массы тела, фентанил – 1–2 мкг/кг массы тела. Индукция в анестетезию проводилась тиопенталом натрия – 3 мг/кг массы тела либо

пропофолом – 2 мг/кг массы тела. С целью релаксации, перед интубацией трахеи, использовался рокурония бромид – 0,6 мг/кг массы тела. В качестве базисного наркоза использовался севофлюран, из рассчёта 1–1,2 МАК, проводилась непрерывная инфузия фентанила – 0,1–0,3 мг/час. Релаксация поддерживалась дробным введением рокурония бромида 0.15 мг/кг массы тела либо его непрерывной инфузией – 0,3 мг/кг/час. Гемодинамическая поддержка осуществлялась непрерывной инфузией норадреналина, допамина, адреналина, добутамина в различных комбинациях и расчетных дозировках, либо изолированно, в зависимости от исходных функциональных параметров сердечной деятельности, а также интраоперационных факторов, воздействующих на сердечную сократимость. Перфузия проводилась с использованием аппаратов ИК Terumo System I (Япония), Stöckert S5 (Германия). Оксигенаторы Medtronic Affinity NT (США), Euroset Skipper, Euroset Skipper AF (Италия). Комплекты магистралей к оксигенаторам в модификации custom pack или standard pack с последующей адаптацией по длине в контур ИК. В исследовании применялся мембранный плазмофильтр ПФМ 800 с площадью фильтрации 800 см^2 (Россия).

Первичный объем заполнения (ПОЗ), оксигенатора и магистралей во всех группах пациентов по составу и объему идентичный, и включал в себя: натрия хлорид 0,9% – 1000,0 мл, Натрия гидрокарбонат 5% – 100,0 мл, Маннит 15% – 200,0 мл. Гепарин из расчёта 500 ЕД на 100 мл ПОЗ. Растворы, применяемые дополнительно во время перфузии по необходимости: натрия гидрокарбонат 5%, калия хдорид – 7,5%, Гелофузин, натрия хлорид 0,9%. Объемная скорость перфузии рассчитывалась исходя из площади поверхности тела пациента и перфузионного индекса 2,5 л/мин/м^2. ИК проводилось в условиях умеренной гипотермии (t – 34 °С).

Средние значения длительности ИК и пережатия аорты в группах приведены в табл. 3.

После окончания операции больных переводили в отделение интенсивной терапии. Протокол лечения больных в отделении интенсивной терапии, помимо проведения респираторной поддержки, включал коррекцию показателей гемодинамики (введение инотропных средств, вазопрессоров и вазодилататоров, инфузионных сред), электролитных расстройств, антибиотикотерапию, гемотрансфузию при необходимости и профилактику стрессовых язв. На 2-е сутки послеоперационного периода пациентов переводили в отделение кардиохирургии для дальнейшего лечения и наблюдения.

Пациентам регулярно проводили термометрию. Температура тела в послеоперационном периоде достоверно отличалась в группах. В диаграмме 1 представлены данные средних значений температуры тела с 1-х по 3-е сутки после оперативного вмешательства в группах 1 и 2.

Больным регулярно выполнялись лабораторные методы исследования для достижения целевого уровня МНО, контроля уровня гемоглобина, коррекции электролитных нарушений (при необходимости). В общем клиническом анализе крови также отмечалась достоверная разница между показателями уровня лейкоцитов в группах. Данные наблюдений за 6 суток представлены в виде диаграммы 2.

Табл. 3. Распределение пациентов по длительности ИК и пережатия аорты в группах

Вид оперативного вмешательства	Группа I Время ИК среднее	Группа II Время ИК среднее	Группа I Время пережатия аорты среднее	Группа II Время пережатия аорты среднее
Протезирование аортального клапана	42,6±7,3	40,4±6,9	35,7±9,2	33,8±8,9
Протезирование митрального клапана	49,1±11,3	48,3±10,2	37,2±7,7	36,5±8,7
Протезирование трикуспидального клапана	49,3±10,8	43,3±10,1	34,5±8,1	32,4±7,9
Протезирование аортального и митрального клапанов	79,2±11,3	83,1±11,7	73,4±10,7	75,1±12,1

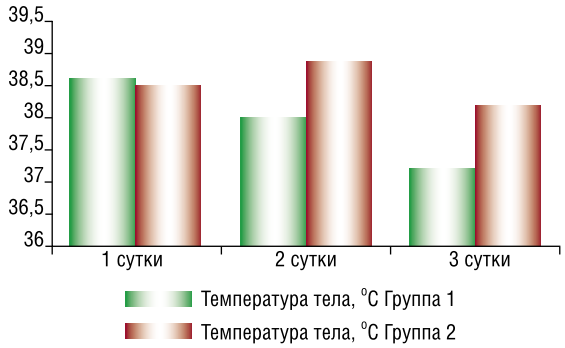

Диаграмма 1.

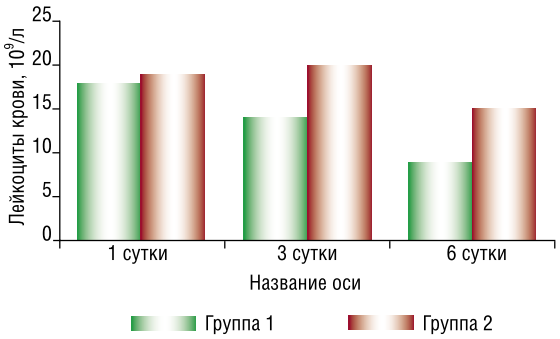

Диаграмма 2.

Мы можем отметить, что в группе 1 показатели СОЭ, абсолютное количество лейкоцитов, процентное содержание юных, палочкоядерных, сегментоядерных нейтрофилов, лейкоцитарный индекс интоксикации статистически ниже по сравнению с группой 2.

Нормализация температуры тела в раннем послеоперационном периоде у пациентов в группе 1 наступала в более ранние сроки по сравнению с группой 2.

В ходе исследования установлено, что в группе 1 самостоятельное восстановление сердечного ритма после снятия зажима с аорты наблюдалось в 81,6% случаев, что на 13,7% превышает данный показатель во 2 группе пациентов (67,9%).

Кардиотоническая поддержка в раннем послеоперационном периоде применялась у пациентов 1 группы в 58%, а в группе 2 – в 76% случаев.

Выводы

Применение метода итраоперационного фильтрационного ПА в условиях ИК технически осуществимо, не представляет сложности и не требует приобретения дополнительного оборудования.

В условиях ИК данный метод сохраняет все преимущества ПА, а также позволяет осуществлять волемическую коррекцию и гемоконцентрацию.

Интраоперационный ПА способствует улучшению выхода из ИК путем самостоятельного восстановлению ритма без применения дефибрилляции и снижения потребности в применении адреномиметиков для нормализации артериального давления.

Применение метода интраоперационного ПА демонстрирует улучшение протекания послеоперационного периода, проявляющегося в снижении кардиотонической поддержки, ранней нормализации температуры тела и лабораторных показателей, а именно: абсолютного количества лейкоцитов, относительно содержания палочкоядерных и сегментоядерных лейкоцитов, скорости оседания эритроцитов, С – реактивного белка и лейкоцитарного индекса интоксикации.

Авторы заявляют об отсутствии конфликта интересов (The authors declare no conflict of interest).

ЛИТЕРАТУРА/REFERENCES

1. Abel JJ, Rowntree LG, Turner BB. Plasma removal with return of corpuscles (plasmapheresis). J. Pharmacol. Exp. Ther. 1914; 5: 625–627.
2. Калинин Н.Н., Варламова С.В. Гемаферез в клинической практике // Альманах клинической медицины. – 2009. – №20. – С.3–9. [Kalinin NN, Varlamova SV. Hemapheresis in clinical practice. Almanac of Clinical Medicine. 2009; 20: 3–9. (In Russ.)]
3. Клиническое применение экстракорпоральных методов лечения / Под ред. Калинина Н.Н. – М.: Трекпортехнолоджи, 2006. [Klinicheskoe primenenie ekstrakorporalnih metodov lecheniya. Kalinin NN, editors. Moscow: Trekporteknolodgy; 2006. (In Russ.)]
4. Воинов В.А. Эфферентная терапия. Мембранный плазмаферез. – М.: Медицина, 2002. [Voinov VA. Efferentnaya terapiya. Membrannii plazmaferez. Moscow: Medicina; 2002. (In Russ.)]
5. Куликова В.А., Недоступ А.В., Благова О.В. и др. Эффективность лечения аритмий и синдрома дилатационной кардиомиопатии иммунно – воспалительного генеза с помощью плазмафереза // Российский кардиологический журнал. – 2018. – №12. – С.32–43. [Kulikova VA, Nedostup AV, Blagova OV, et al. Treatment efficacy of arrhythmias and dilated cardiomyopathy syndrome of immune – inflammatory nature using plasmapheresis. Russian Journal of Cardiology. 2018; 12: 32–43. (In Russ.)]
6. Мальчевский Ю.Е., Рагимов А.А., Каспаров Э.В. Некоторые клинико – лабораторные показатели при различных режимах плазмафереза у больных стабильной стенокардией напряжения III–IV функционального класса. // Здоровье в XXI веке. – 2018 – Т.20. – №2. – С.55–59. [Malczewski JE, Ragimov AA, Kasparov EV. Some Clinical And Laboratory Parameters In Different Modes Of Plasmapheresis In Patients With Stable Angina Iii – Iv Functional Class. Health and Education Millennium. 2018; 20(2): 55–59. (In Russ.)]
7. Соловьева И.Н., Михайлов Ю.Е., Андрианова М.Ю. Дискретный плазмаферез при ишемической болезни сердца // Терапевтический архив. – 2014. – Т.86. – №8. – С.13–17. [Solov'eva IN, Mikhaĭlov IE, Andrianova MI. Discrete plasmapheresis for coronary heart disease. Terapevticheskii arkhiv. 2014; 86(8): 13–17. (In Russ.)]
8. Шевченко Ю.Л. Хирургическое лечение инфекционного эндокардита и основы гнойно-септической кардиохирургии. – 2-е изд. – М.: Династия, 2020. – 448 с. [SHevchenko YUL. Hirurgicheskoe lechenie infekcionnogo endokardita i osnovy gnojno-septicheskoj kardiohirurgii. 2-e izd. M.: Dinastiya, 2020. 448 p. (In Russ.)]
9. Шевченко Ю.Л. Хирургическое лечение эндокардита: 35-летний опыт // Анналы хирургии. – 2016. – Т.21. – №1-2. – С.42-51. [SHevchenko YUL. Hirurgicheskoe lechenie endokardita: 35-letnij opyt. Annaly hirurgii. 2016; 21(1-2): 42-51. (In Russ.)]
10. Тишко В.В., Тыренко В.В., Козлов К.Л. и др. Мультидисциплинарный подход к ведению пациентов высокого риска после повторных реваскуляризаций миокарда // Клиническая геронтология. – 2014. – №9–10. – С.40–44. [Tishko VV, Tirenko VV, Kozlov KL, et al. Multidisciplinarnii podhod k vedeniyu pacientov visokogo riska posle povtornih revaskulyarizacii miocarda. Klinicheskaya gerantologiya. 2014; 9–10: 40–44. (In Russ.)]
11. Erqou S, et al. Lipoprotein(a) concentration and the risk of coronary heart disease, stroke, and nonvascular mortality. Jama. 2009; 302(4): 412–423.
12. Куликова В.А., Недоступ А.В., Благова О.В. и др. Эффективность лечения дилатационной кардиомиопатии иммуновоспалительного генеза с помощью плазмафереза // Клин. и эксперимент. хир. Журн. им. акад. Б.В. Петровского. – 2019. – Т.7. – №1. – С.6–16. [Kulikova VA, Nedostup AV, Blagova OV, et al. Therapeutic plasma exchange in patients with inflammatory dilated cardiomyopathy. Clin Experiment Surg. Petrovsky J. 2019; 7(1): 6–16. doi: 10.24411/2308-1198-2019-11001. (In Russ.)]
13. Ворыханов А.В. Ресурсное обеспечение деятельности отделения экстракорпоральных методов лечения // Современные проблемы здравоохранения и медицинской статистики. – 2015. – №3. – С.9–17. [Vorihanov AV. Resursnoe obespechenie deyatelnosti otdeleniya ekstrakorporalnih metodov lecheniya. Sovremennie problemi zdravoohraneniya I medicinskoi statistiki. 2015; 3: 9–17. (In Russ.)]
14. Соловьева И.Н., Полякова Ю.В., Марченко Т.В. Организация экстракорпоральной помощи в многопрофильной медицинской организации // Менеджер здравоохранения. – 2020. – №2. – С.2 –26. [Solovyova IN, Polyakova YuV, Marchenko TV. Organization Of Extracorporeal Care In A Multidisciplinary Medical Institution. Menedger Zdravoohranenija. 2020; 2: 21–26. (In Russ.)]

ОТДАЛЕННЫЕ РЕЗУЛЬТАТЫ ГИБРИДНОГО КАРДИОХИРУРГИЧЕСКОГО ШУНТИРОВАНИЯ И ЭНДОВАСКУЛЯРНОГО СТЕНТИРОВАНИЯ ПАЦИЕНТОВ С НАСЛЕДСТВЕННОЙ ГИПЕРХОЛЕСТЕРИНЕМИЕЙ И СТЕНОКАРДИЕЙ НАПРЯЖЕНИЯ

10.25881/20728255_2024_19_3_44

Суковатых Б.С.* [1], Сидоров Д.В.[2, 3, 4], Боломатов Н.В.[2, 5], Середицкий А.В.[3, 4], Вишневский В.И.[4], Альянов А.Л.[3, 4], Карасев А.Ю.[3, 4], Швец Д.А.[3], Слетова А.М.[2], Гаврилина А.В.[4], Орлова А.Ю.[2]

[1] *ФГБОУ ВПО «Курский государственный медицинский университет», Курск*
[2] *ОБУЗ «Курская городская клиническая больница скорой медицинской помощи», Курск*
[3] *БУЗ Орловской области Орловская областная клиническая больница, Орел*
[4] *ФГБОУ ВО «ОГУ им. И.С. Тургенева», медицинский институт, Орел*
[5] *ФГБУ «Национальный медико-хирургический Центр им. Н.И. Пирогова», Москва*

Резюме. Цель исследования. Сравнение результатов коронарного стентирования и коронарного шунтирования пациентов с наследственной гиперхолестеринемией и стенокардией.

Материалы и методы. Проведен анализ результатов лечения 100 пациентов с наследственной гиперхолестеринемией и стенокардией напряжения. В рамках предоперационной подготовки, все пациенты были классифицированы по шкале SYNTAX Score – во всех случаях выявлена умеренная тяжесть поражения. На основании этого, перед 2-м этапом хирургического лечения, рандомизированно, все пациенты были разделены на 2 равные группы: в 1 группу вошли пациенты, которым была выполнена эндоваскулярная реваскуляризация пораженной коронарной артерии в качестве 2-го этапа оперативного лечения; во 2 группу вошли пациенты, которым в качестве 2-го этапа реваскуляризации выполнено коронарное шунтирование (КШ).

Результаты. Результаты эндоваскулярного стентирования и кардиохирургического шунтирования демонстрируют практически идентичные результаты спустя 12 месяцев после проведенного хирургического лечения и пациентов с умеренной тяжестью поражения по шкале SYNTAX Score. Качество жизни пациентов, перенесших стентирование коронарных артерий, намного превышают аналогичные показатели больных, подвергшихся открытому кардиохирургическому вмешательству.

Ключевые слова: аорто-коронарное шунтирование, наследственная гиперхолестеринемия, стент, коронарное стентирование, стенокардия напряжения.

LONG-TERM RESULTS OF HYBRID CARDIAC BYPASS BYPASS AND ENDOVASCULAR STENTING IN PATIENTS WITH HEREDITARY HYPERCHOLESTERINEMIA AND ANGINA

Sukovatikh B.S.* [1], Sidorov D.V.[2, 3, 4], Bolomatov N.V.[2, 5], Sereditsky A.V.[3, 4], Vishnevsky V.I.[4], Alyanov A.L.[3, 4], Karasev A.Yu.[3, 4], Shvets D.A.[3], Sletova A.M.[2], Gavrilina A.V.[2], Orlova A.Yu.[1, 2]

[1] *Kursk State Medical University, Kursk*
[2] *Kursk City Clinical Hospital of Emergency Medical Care, Kursk*
[3] *Oryol regional clinical hospital, Orel*
[4] *OGU named after. I.S. Turgenev, medical institute, Orel*
[5] *Pirogov National Medical and Surgical Center, Moscow*

Abstract. Purpose of the study. Comparison of the results of coronary stenting and coronary bypass surgery in patients with hereditary hypercholesterolemia and angina pectoris.

Materials and methods. An analysis of the results of treatment of 100 patients with hereditary hypercholesterolemia and exertional angina was carried out. As part of the preoperative preparation, all patients were classified according to the SYNTAX Score – in all cases, moderate severity of the lesion was revealed. Based on this, before the 2nd stage of surgical treatment, all patients were randomly divided into 2 equal groups: Group 1 included patients who underwent endovascular revascularization of the affected coronary artery as the 2nd stage of surgery treatment; Group 2 included patients who underwent coronary artery bypass grafting (CABG) as the 2nd stage of revascularization.

Results. The results of endovascular stenting and cardiac bypass surgery demonstrate almost identical results 12 months after surgical treatment and in patients with moderate severity of lesions according to the SYNTAX Score. The quality of life of patients who have undergone coronary artery stenting is much higher than that of patients who have undergone open cardiac surgery.

Keywords: coronary artery bypass grafting, hereditary hypercholesterolemia, stent, coronary stenting, exertional angina.

Заболевания сердца и сосудов занимают лидирующие позиции по инвалидизации и смертности трудоспособного населения во всех развитых странах мира. При этом основным виновником сердечно-сосудистых катастроф по праву можно считать ишемическую болезнь сердца (ИБС): по данным Американской ассоциации кардиологов (American Heart Association – AHA), ежегодно, только в США, от болезней системы кровообращения погибают более 360 000 пациентов [1; 2]. В нашей стране болезни сердца по-прежнему являются лидирующей причиной смертности населения на протяжении многих десятилетий: в 2018 г. более 80% из них были связаны с ИБС [3].

Восстановление проходимости пораженной коронарной артерии, по-прежнему является наиболее результативным способом улучшения прогноза и качества жизни

* e-mail: sukovatykhbs@kursksmu.net

пациентов. При этом золотым стандартом хирургической помощи этой категории больных, остается коронарное шунтирование (КШ): в нашей стране выполняется около 40 000 вмешательств в год [1–3].

Благодаря огромному скачку в развитии технологий внутрисосудистые операции стали еще более эффективными и доступными. Это привело к тому, что рентгенэндоваскулярные диагностика и лечение прочно заняли свою нишу на одной ступени с «открытым» хирургическим лечением и не уступают ему по эффективности и количеству возможных осложнений [4].

В последние годы была разработана гибридная методика реваскуляризации миокарда, которая, с одной стороны объединяет преимущества обоих методов реваскуляризации, а с другой стороны – нивелирует их недостатки. Методика может выполняться как одномоментно, так и в два этапа. При этом первым этапом можно выполнить, как и эндоваскулярный этап реваскуляризации, так и коронарное шунтирование. К сожалению, до сих пор остается нерешенным вопрос о чередовании того или иного этапа хирургического лечения, а также сроках его выполнения. Только проведение крупных рандомизированных исследований позволит определить роль гибридной хирургии среди остальных методик реваскуляризации миокарда [5].

В настоящее время, с целью определения показаний к тому или иному способу реваскуляризации используют шкалу SYNTAX Score (SS). После внесения всех поражений рассчитывается суммарный балл: SS<23 – считается низкой тяжестью поражения, таким пациентам возможно выполнить реваскуляризацию эндоваскулярными методиками; SS = 23–32 – характеризуется средним уровнем поражения, у таких пациентов выполнение КШ/ ЧКВ демонстрируют идентичные результаты, поэтому у данной группы больных возможно проведение как одного, так и другого вида операций и в каждом конкретном случае решение принимается индивидуально. SS>33 характеризуется высокой тяжестью поражения, поэтому преимущество остается за КШ [6; 7].

Помимо ангиографических критериев, не стоит недооценивать значимость клинических факторов, таких как функциональный класс стенокардии, коморбидный фон. Особое место отводится группе пациентов, страдающих наследственной (семейной) гиперхолестеринемией (СГХС) – наследственным аутосомно-доминантным нарушением метаболизма липопротеинов (ЛП), характеризующееся высоким содержанием в плазме крови ЛП низкой плотности (ЛПНП), раннему атеросклеротическому поражению сосудов, (в том числе – диффузному), и сердечно-сосудистым событиям в молодом возрасте. Особенно важно отметить, что при диффузном атероматозе зачастую поражается дистальное русло венечных артерий, что, в свою очередь, ограничивает перспективность ЧКВ и КШ вследствие снижения их эффективности и высокого риска периоперационных осложнений [8].

По данным ряда наблюдений, проведенных на моно- и дизиготных близнецах и в семьях пациентов с ИБС, роль наследственной предрасположенности в развитии ИБС, варьирует от 30 до 80%. Заболевание, как правило, возникает вследствие мутации нескольких генов: гена рецептора к ЛПНП – LDLR, гена аполипопротеина B-100, гена PCSK9, кодирующего конвертазу. Изменения в этих генах имеют доминантный тип наследования и проявляются клинически как гетеро- и гомозиготные формы СГХС, а изменения в гене LDLRAP1 имеют рецессивный тип наследования и клинически проявляются только как гомозиготная форма СГХС [9–11]. По последним данным, в целом распространенность СГХС в мире составляет 1 на 220 человек, в Западной Сибири — еще выше — 1 на 108 человек. [14; 15]. Гетерозиготная форма СГХС считается одним из самых частых наследственных заболеваний с частотой 1 случай на 200 в открытой популяции. Гомозиготная форма СГХС является не только более тяжелой, но и значительно более редкой – 1 случай на 1 млн. населения [10; 11].

Цель исследования

Сравнение результатов коронарного стентирования и КШ пациентов с наследственной гиперхолестеринемией и стенокардией.

Материалы и методы

Проведен анализ хирургического лечения и послеоперационного наблюдения 100 пациентов со стабильной стенокардией напряжения и наследственной гиперхолестеринемией. Семейное заболевание было диагностировано по следующим критериям:

- данные анамнеза: все, без исключения, пациенты подтверждают факт перенесенного острого инфаркта у ближайших родственников в возрасте 50–60 лет; 5 (5%) больных отмечали наличие сухожильных ксантом у своих ближайших родственников;
- результаты осмотра: у 9 больных (у 5 пациентов в 1-й группе и у 4 больных из 2-й группы) были обнаружены сухожильные ксантомы;
- средние показатели ХС-ЛПНП, на момент включения в исследование, у всех больных составили 5,9±1,1 ммоль/л.

Все наблюдаемые пациенты ранее были госпитализированы в ЧКВ-центр по поводу острого коронарного синдрома: по данным первичной коронароангиографии (КАГ) всех больных было выявлено многососудистое поражение коронарных артерий, и принято решение об этапном вмешательстве на коронарных артериях. В качестве 1-го этапа реваскуляризации пациентам незамедлительно было выполнено стентирование симптомзависимой артерии. По стабилизации состояния, всем больным, в кратчайшие сроки был выполнен 2-й этап реваскуляризации. В рамках предоперационной подготовки, для определения дальнейшей тактики хирургического лечения, все пациенты были классифицированы

по шкале SYNTAX Score – во всех случаях выявлена умеренная тяжесть поражения. На основании этого, перед 2-м этапом хирургического лечения, рандомизированно, все пациенты были разделены на 2 равные группы:

- в 1 группу вошли пациенты, которым была выполнена эндоваскулярная реваскуляризация пораженной коронарной артерии в качестве 2-го этапа оперативного лечения в условиях отделений рентгенохирургических методов диагностики и лечения (РХМДиЛ) Орловской областной клинической больницы и Курской городской клинической больницы скорой медицинской помощи;
- во 2 группу вошли пациенты, которым в качестве 2-го этапа реваскуляризации выполнено КШ в различных медицинских учреждениях Российской Федерации.

Первичные результаты эффективности проводимого лечения оценивались на 5–10 сутки после операции и включали в себя оценку скорости кровотока в реваскуляризированной артерии, анализ сердечной деятельности по данным ЭКГ, ЭХО-КГ, холтеровского мониторирования, анализировались показатели липидограммы. Скорость кровотока у пациентов, подвергшихся эндоваскулярному лечению, определялась согласно методике оценки количества кадров (TFC – TIMI frame count или «количество временных кадров»): ее суть заключается в подсчете количества ангиографических кадров, где происходит «тугое» заполнение венечной артерии. Нормальные показатели для TFC – менее 20 кадров (то есть в норме артерия полностью заполняется контрастным веществом к 20-му кадру по данным КАГ), замедленный кровоток – от 20-го до 40-го кадра, а в случае возникновения синдрома no-reflow – TFC более 40 кадров. Необходимо отметить, что поскольку передняя межжелудочковая артерия (ПМЖВ), как правило, длиннее, чем остальные венечные артерии, то для нее значения TFC до 40-го кадра считаются нормальными. Оценка кровотока у пациентов, подвергшихся КШ, производилась на основании интраоперационной шунтографии. При этом за эталонные значения, ввиду отсутствия международного согласительного документа, принимались параметры, встречающиеся в литературе: значение средней объемной скорости кровотока (Qmean или MGF), более 20 мл/мин. в позиции внутренней грудной артерии, и более 30–40 мл/мин. у венозных шунтов, индекс пульсации (PI) не выше 5,0 (в идеале – от 1 до 3); процент диастолического объемного наполнения (DF) – более 50% MGF [16].

Окончательные результаты исследования оценивались через 12 месяцев после выписки пациента из стационара и включали в себя результаты ЭКГ, ЭХО КГ, Холтеровского мониторирования, показатели липидограммы, при необходимости (наличие у пациентов симптомов стенокардии или выявленные «новые» признаки ишемии миокарда по данным инструментального обследования) – повторная диагностическая КАГ.

Для оценки качества жизни пациентов, в том числе и после проведенного хирургического лечения, широкое распространение получил опросник SF-36 [12; 13]. Он содержит 36 пунктов, они сгруппированы в восемь шкал:

1) физическое функционирование (Physical Functioning — PF) – данный параметр отражает степень ограничения выполнения физических нагрузок (самообслуживание, ходьба, подъем по лестнице, и т.д.). Чем ниже показатель, тем больше ограничена физическая активность пациента состоянием его здоровья;
2) ролевое функционирование, обусловленное физическим состоянием деятельность (Role-Physical Functioning — RP) – оценка влияния физического состояния на выполнение каждодневных обязанностей. Снижение показателя свидетельствует об ограничения повседневной активности пациента его физическим состоянием;
3) интенсивность боли (Bodily pain — BP – оценка ее воздействия на возможность выполнять ежедневную работу (в том числе – по дому). Сниженный показатель говорит об ограничении активности пациента;
4) общее состояние здоровья (General Health — GH) – параметр оценки пациентом своего состояния здоровья, а также перспектив от проводимого лечения. Чем ниже показатель, тем хуже пациент оценивает исследуемые параметры;
5) жизненная активность (Vitality — VT) – данный параметр позволяет пациенту оценить ощущение полноты сил и энергии, или же, наоборот: ослабленным и истощенным. Низкие баллы говорят о выраженном утомлении пациента и снижении его жизненной активности;
6) социальное функционирование (Social Functioning — SF) – данный параметр характеризует ограничение социальной активности пациента его физическим или же эмоциональным состоянием. Низкие показатели говорят о выраженном ограничении социальной коммуникации пациента из-за его физического и эмоционального состояния;
7) эмоциональное состояние (Role-Emotional — RE) – данный параметр позволяет оценить уровень эмоционального статуса пациента, при котором его состояние мешает повседневной деятельности (включая большие затраты времени на выполнение той или иной работы, уменьшение объема выполненной работы, снижение ее качества и т.д.). Низкий показатель расценивается как ограничение при выполнении повседневной работы из-за снижения эмоционального статуса больного;
8) психическое здоровье (Mental Health — MH) – данный параметр позволяет оценить настроение пациента (в том числе наличие у больного депрессии, тревоги, а также общий показатель положительных эмоций). Снижение показателя говорит о наличии депрессивных, тревожных переживаний и психическом неблагополучии.

Показатели каждой шкалы варьируют между 0 и 100, где 100 представляет полное здоровье [17].

Табл. 1. Основные характеристики и наличие сопутствующих заболеваний

Параметры	1 группа n = 50	2 группа n= 50	Значение P
Возраст, лет	65,4±7,2	66,1±6,4	p = 0,546
Возраст более 60 лет	37 (74%)	34 (68%)	p = 0,615
Мужчины	33 (66%)	36 (72%)	p = 0,584
Курение	40 (80%)	39 (78%)	p = 0,715
Злоупотребление алкоголем	20 (40%)	22 (44%)	p = 0,694
Показатели индекса массы тела (ИМТ)	26,4±3,2	25,8±4,3	p = 0,527
Количество баллов по шкале Syntax Score (SS)	25,8±1,7	27,4±1,3	p = 0,594
Показатели ФВ ЛЖ, %	53,2±5,1	54,2±3,4	p = 0,867
Триглицериды (ТГ)	2,2±0,3 ммоль/л	1,9±0,4 ммоль/л	p = 0,538
Липопротеины низкой плотности (ЛПНП)	3,1±1,4 ммоль/л	3,4±1,1 ммоль/л	p = 0,531
Холестерин не-ЛВП	2.5±1,1 ммоль/л	2,3±1,2 ммоль/л	p = 0,507
Длина пораженного сегмента артерии, мм	40,3±2,4	39,7±3,7	p = 0,915
Частота бифуркационных поражений	26 (52%)	28 (56%)	p = 0,862
Хроническая сердечная недостаточность (ХСН)	10 (20%)	12 (24%)	p = 0,964
Гипертоническая болезнь (ГБ)	23 (46%)	21 (42%)	p = 0,735
Предшествующий инфаркт миокарда	50 (100%)	50 (100%)	p = 0,211
Сахарный диабет (СД)	I Тип – 11 (22%) пациентов II тип – 15 (30%) больных	I Тип – 10 (20%) пациентов II тип – 14 (28%) больных	p = 0,623 p = 0,712
Хроническая болезнь почек (ХБП)	7 (14%)	5 (10%)	p = 0,817
Онкопатология	2 (4%)	3 (6%)	p = 0,764
Язвенная болезнь	5 (10%)	3(6%)	p = 0,829
Хроническая обструктивная болезнь легких (ХОБЛ)	4 (8%)	2 (4%)	p = 0,846
Бронхиальная астма (БА)	1 (2%)	0	p = 0,998
Острое нарушение мозгового кровообращения (ОНМК)	3 (6%)	2 (4%)	p = 0,878
Заболевание щитовидной железы	2 (4%)	1 (2%)	p = 0,856
Психотические расстройства	2 (4%)	3 (6%)	p = 0,911

Примечание: в таблице представлены основные клинические параметры обследуемых пациентов: статистической разницы в обеих группах не выявлено.

Статистическую обработку материала проводили с использованием методов однофакторного дисперсного и корреляционного анализа. Вычисляли средние величины количественных показателей, стандартные ошибки и критерий согласия Пирсона (χ^2). Полученные данные представлены в виде M±SD. Существенность различий средних величин оценивали с помощью t-критерия Стьюдента. Различия считали статистически значимыми при $p<0,05$.

Результаты

Основные характеристики и наличие сопутствующих заболеваний в обеих группах пациентов представлены в таблице 1.

Результаты интраоперационной оценки скорости кровотока, после проведенного стентирования коронарной артерии представлены в таблице 2, а после выполненного КШ – таблица 3.

Как видно из таблицы 2, у всех пациентов удалось восстановить антеградный кровоток. У 3 (6%) больных интраоперационно возник феномен slow-reflow. С целью профилактики тромботических осложнений, были использованы блокаторы IIB–IIIA рецепторов тромбоцитов, а у 1 больного – тромбоаспирация в дополнении к уже введенному препарату. В обоих случаях был достигнут удовлетворительный ангиографический результат.

Табл. 2. Анализ интенсивности коронарного кровотока по шкале TFC после проведенной эндоваскулярной реваскуляризации

Параметры	1 группа n = 50
Удовлетворительная скорость кровотока – до 20 кадров	47 (94%)
Замедленный кровоток (синдром slow-reflow) – 20–40 кадров	3 (6%)
Невосстановленный кровоток (синдром no-reflow) – более 40 кадров	0

Примечание: у большинства пациентов удалось восстановить удовлетворительный кровоток сразу после имплантации стентов. У 3(6%) пациентов, после имплантации стентов, возник синдром slow-reflow на фоне вазоспазма: после введения 1 ml – 0,001% раствора нитроглицерина спастическая реакция была купирована, скорость кровотока была восстановлена.

Таблица 3 демонстрирует удовлетворительные показатели интенсивности кровотока по аорто-, маммороконарным шунтам после проведенной кардиохирургической реваскуляризации.

В раннем послеоперационном периоде летальных исходов и повторных экстренных вмешательств не зафиксировано. У 7 (2 больных в 1-й группе и 5 – во 2-й группе) пациентов зарегистрированы эпизоды мерцательной аритмии, которые были купированы назначенной консервативной терапией.

Перед выпиской из стационара для пациентов группы 1 и после выписки из стационара и по прибытию по месту проживания у пациентов группы 2, у всех пациентов была проведена оценка качества жизни при помощи опросника MOS SF-36 v.2 (График 1).

График 1 демонстрирует улучшение качества жизни пациентов после проведенного эндоваскулярного лечения, по сравнению с пациентами, подвергшимися КШ, что, по всей вероятности, объясняется малотравматичностью оперативного лечения, более низкой продолжительностью операции и ранним периодом активации больного, в то время как «открытая» реваскуляризация значительно превышает все указанные параметры.

Спустя 6 месяцев после проведенного хирургического лечения все пациенты были приглашены на контрольный осмотр к кардиологу. Повторное экстренное вмешательство было выполнено 2 (2%) больным, по 1 больному в каждой из групп из-за вновь возникшего стойкого болевого синдрома, признаков ишемии миокарда по данным ЭКГ: у пациента в 1-й группе был выявлен тромбоз стентированного сегмента, была выполнена реваскуляризация с положительной динамикой. У больного из 2-й группы, по результатам шунтографии, кондуиты полностью проходимы, реваскуляризация пациенту не потребовалась. У оставшихся пациентов ухудшения состояния не наблюдалось. В обеих группах пациентов, летальных случаев зарегистрировано не было.

Спустя 12 месяцев после проведенной операций достоверного различия в группах не получено (Табл. 4).

Среди всех наблюдаемых пациентов, летальных случаев зарегистрировано не было. Повторное экстренное вмешательство, суммарно за 12 месяцев было выполнено 3 (3%) больным: с момента предыдущего осмотра во 2-й группе был прооперирован еще один пациент. По данным КАГ, все шунты оставались проходимы, реваскуляризация не потребовалась. У 2 пациентов, по 1-му больному в каждой из групп, вновь были зарегистрированы симптомы нестабильной стенокардии. Пациентам была выполнена КАГ: у пациента из 1-й группы выявлен гемодинамически значимые рестеноз, выявлена реваскуляризация с положительной динамикой. У больного из 2-й группы был выявлен гемодинамически значимый стеноз коронарного шунта, выполнено стентирование с положительной динамикой.

У всех наблюдаемых пациентов была проведена повторная оценка качества жизни согласно опроснику SF-36, и полученные параметры были сравнены с предыдущими показателями (График 2).

Спустя 12 месяцев пациенты в обеих группах отмечают улучшение своего самочувствия по сравнению с состоянием здоровья на момент выписки. Обращает на себя внимание более выраженная тенденция к увеличению показателей у пациентов во 2-й группе, чем в 1-й группе в сравнении с аналогичными параметрами на момент

Табл. 3. Средние показатели интенсивности кровотока по коронарным шунтам по данным ультразвуковой флуометрии

Параметры	2 группа n = 50
Средняя объемная скорость кровотока (Qmean или MGF), мл/ мин.	41±3 мл/ мин.
Индекс пульсации (PI)	2,3±0,7
Процент диастолического объемного наполнения (DF), %	72±5%

Примечание: по данным УЗ-исследования, у всех пациентов определялся удовлетворительный кровоток по шунтам.

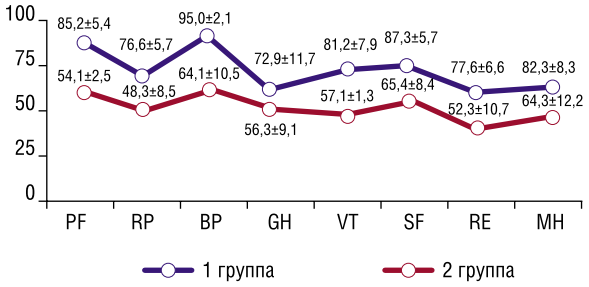

График 1. Оценка качества жизни пациентов после проведенного 2-го этапа хирургического лечения в раннем послеоперационном периоде при помощи опросника MOS SF-36 (p<0,000001). У пациентов из 1 группы отмечается достоверное увеличе-ние всех анализируемых параметров: показатель PF выше на 36,5%; RP – на 36,9%; BP – на 32,5%; GH – на 22,7%; VT – на 29,6%; SF – 25%; RE – 32,6%; MH – 21,8%.

Табл. 4. Основные показатели неблагоприятных событий спустя 12 месяцев после проведенного хирургического лечения

Параметры	1 группа n = 50	2 группа n = 50	Значение P
Летальный исход	0	0	
Повторное экстренное вмешательство	1 (2%)	2 (4%)	p = 0,831
Повторная экстренная реваскуляризация	1 (2%)	0	p = 0,974
Вновь возникшие симптомы нестабильной стенокардии:	1 (2%)	1 (2%)	p = 0,898
а) Результаты ЭКГ	Ухудшение питания миокарда	Ухудшение питания миокарда	p = 0,911
б) Результаты ЭХО-КГ	ФВ 41%	ФВ 36%	p = 0,455
в) Результаты ХМ-ЭКГ	Положительная велоэргометрическая проба	Положительная велоэргометрическая проба	p = 0,487
Реваскуляризация после верификации ишемии	1 (2%)	1 (2%)	p = 0,792

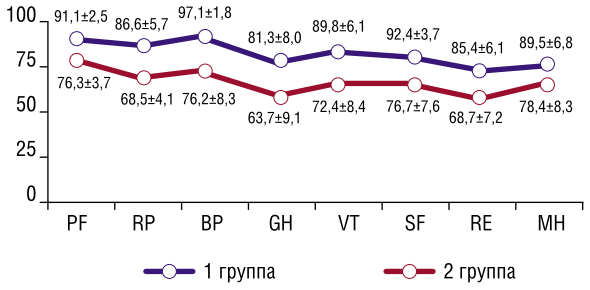

График 2. Сравнительный анализ качества жизни пациентов в раннем послеоперационном периоде и спустя 12 месяцев после операции при по-мощи опросника MOS SF-36 (p<0,000001). В обеих группах отмечается увеличение показателей, отражающих качество жизни больных, причем показатели пациентов из 1-й группы превышают таковые больных из 2-й группы: PF выше на 16,2%; RP – на 20,7%; BP – на 21,5%; GH – на 21,6%; VT – на 19,3%; SF – на 16,9%; RE – на 19,5%; MH – 12,4%.

выписки из стационара: показатель PF во 2-й группе увеличился на 29%, в 1-й группе – на 6,4%; RP – на 29,4 и 11,3; BP – на 15,8 и 2,1; GH – на 11,6 и 10,3; VT – на 21,1 и 9,5; SF – на 14,7 и 5,5; RE – на 23,8 и 9,1; MH – 17,9 и 8%, соответственно. Однако, несмотря на это, качество жизни пациентов из группы эндоваскулярного стентирования превышает таковое по сравнению с пациентами из группы коронарного шунтирования. Данная картина, по всей вероятности, объясняется видом перенесенной операции и особенностями периода восстановления после хирургического лечения.

Обсуждение

В настоящее время ИБС является наиболее распространенным заболеванием сердца и сосудов во всех развитых странах мира. Наиболее результативным способом улучшения прогноза больных с ИБС является реваскуляризация пораженной коронарной артерии. КШ остается золотым стандартом медицинской помощи для этой группы пациентов. Однако, технологический прогресс последних десятилетий, позволил рентгенэндоваскулярным диагностике и лечению прочно занять свое место, как неотъемлемая помощь при лечении сердечно-сосудистых заболеваний. В настоящее время ни у кого не вызывает сомнений, что ЧКВ является методикой выбора при лечении ИБС.

Результаты нашего исследования говорят об одинаковой эффективности обоих методик реваскуляризации. Однако показатели опросника SF-36 демонстрируют более выраженное увеличение показателей качества жизни больных из группы эндоваскулярного стентирования по сравнению с аналогичными значениями у пациентов из группы кардиохирургического шунтирования, что, по всей вероятности, объясняется тяжестью открытой операции и особенностями периода восстановления.

При выполнении нашего исследования, определяя показания к тому или иному способу хирургического лечения, мы использовали шкалу SYNTAX Score. Однако, помимо преимуществ, данная шкала имеет и свои недостатки: она содержит в себе лишь ангиографические критерии пораженной артерии (наличие извитости и/или кальциноза артерии, протяженность поражения, наличие тромботических масс в просвете сосуда и т.д.) и совершенно не учитывает клинические характеристики больного, что самым непосредственным образом влияет как на успех реваскуляризации, так и качество жизни пациента после перенесенного оперативного лечения [18]. Принимая во внимание увеличение количества пациентов пожилого возраста с большим количеством коморбидной патологии, выбор способа оперативного лечения должен основываться не только на ангиографических критериях, но также и на клинических данных пациента [19].

В попытке нивелирования подобных недочетов, шкала Syntax Score была модифицирована, и на ее основе создана шкала Syntax Score II [20]. В нее вошли, помимо ангиографической оценки степени поражения, рассчитанного в первой версии Syntax Score, 6 клинических параметров: возраст пациента, пол, скорость клубочковой фильтрации (СКФ), фракция выброса (ФВ) ЛЖ, наличие обструктивной болезни легких (ХОБЛ) и поражения периферических артерий. Кроме того, в шкале SS II существует возможность прогнозирования возможного летального исхода в течение 4-х лет с момента выполнения как эндоваскулярной интервенции, так и открытой операции (в шкале SS I существует возможность прогнозирования риска только лишь для КШ) [21]. За последние годы в литературе появляется все больше публикаций об успешном применении шкалы риска SS II: так, C. Campos и соавт. в своей работе продемонстрировали, что SS II является более точным инструментом для выбора хирургической тактики у пациентов с трехсосудистым поражением коронарных артерий. Кроме того, было доказано соответствие заключений «Heart Team» с результатами расчета по шкале SS II [22].

Однако, на наш взгляд, не следует останавливаться на достигнутом: шкалу SS II следует и дальше развивать и совершенствовать, включать в нее новые параметры и характеристики. В частности, у пациентов с умеренным риском поражения венечных артерий (когда можно выполнить как эндоваскулярную интервенцию, так и открытую операцию) следует обговаривать с пациентами и с его родственниками все возможные риски, а также вероятность их развития при той или иной методике хирургической операции, чтобы дать возможность пациенту выбрать метод лечения, а результаты этого выбора следует указывать в качестве отдельного параметра. Кроме того следует отмечать готовность хирургической службы выполнить определенный вид вмешательства (наличие необходимых расходных материалов, уровень подготовки оперирующих хирургов и т.д.). Эти, а также ряд других параметров целесообразно использовать в последующих версия шкалы Syntax Score, что позволит улучшить качество хирургической помощи пациентам, повысит уровень жизнь больных, а само лечение сделает более пациентоориентированным.

Выводы

1. Основные показатели неблагоприятных событий после эндоваскулярного стентирования и КШ демонстрируют аналогичные результаты спустя 12 месяцев после проведенного хирургического лечения и пациентов с умеренной тяжестью поражения по шкале SYNTAX Score.
2. Спустя 12 месяцев после перенесенного хирургического лечения самочувствие пациентов достоверно лучше в группе коронарного стентирования: PF выше на 16,2%; RP – на 20,7%; BP – на 21,5%; GH – на 21,6%; VT – на 19,3%; SF – на 16,9%; RE – на 19,5%; MH – 12,4%.
3. Целесообразно и дальше модифицировать шкалу SYNTAX Score для полноты оценки клинического статуса пациента и выбора оптимального варианта реваскуляризации.

Авторы заявляют об отсутствии конфликта интересов (The authors declare no conflict of interest).

ЛИТЕРАТУРА/REFERENCES

1. Hillis LD, Smith PK, Anderson JL, Bittl JA, Bridges CR, et al. 2011 ACCF/AHA Guideline for Coronary Artery Bypass Graft Surgery: a report of the American College of Cardiology Foundation/American Heart Association Task Force on Practice Guidelines. Circulation. 2011; 124: e652–735. doi: 10.1161/CIR.0b013e31823c074e.
2. Мамутов Р.Ш., Мавлянова Д.А., Мамараджабова Д.А. Сборник клинических протоколов по диагностике, лечению и профилактике сердечно-сосудистых заболеваний для врачей районных и городских медицинских объединений. – Ташкент, 2015. [Mamutov RSH, Mavlyanova DA, Mamaradzhabova DA. Sbornik klinicheskih protokolov po diagnostike, lecheniyu i profilaktike serdechno-sosudistyh zabolevanij dlya vrachej rajonnyh i gorodskih medicinskih ob"edinenij. Tashkent, 2015. (In Russ.)]
3. Кардиоваскулярная профилактика 2022. Российские национальные рекомендации. С. 8. [Kardiovaskulyarnaya profilaktika 2022. Rossijskie nacional'nye re-komendacii. P.8/ (In Russ.)] doi: 10.15829/1560-4071-2023-5452.
4. Хоролец Е.В., Шлык С.В. Возможности реперфузионной терапии пациентов с острым инфарктом миокарда // Consilium Medicum. – 2020. – Т.22. – №5. – С.87-91. [Khorolets EV, Shlyk SV. Possibilities of reperfusion therapy for patients with acute myocardial infarction. Consilium Medicum. 2020; 22(5): 87-91. (In Russ.)] doi: 10.26442/20751753.2020.5.200182.
5. Holzhey DM, Jacobs S, Morchalski M, et al. Minimally invasive hybrid coronary artery revascularization. Ann. Thorac. Surg. 2008, 86, 1856-1860. doi: 10.1016/j.athoracsur.2008.08.034.
6. Mohr FW, Morice MC, Kappetein AP, Feldman TE, Ståhle E, Colombo A, et al. Coronary artery bypass graft surgery versus percutaneous coronary intervention in patients with three-vessel disease and left main coronary disease: 5-year follow-up of the randomised, clinical SYNTAX trial. Lancet. 2013; 381(9867): 629-38. doi: 10.1016/S0140-6736(13)60141-5.
7. Григорьев В.С., Петросян К.В., Абросимов А.В., Анатомическая шкала оценки риска SYNTAX Score – инструмент определения тяжести поражения коронарного русла и прогнозирования исходов эндоваскулярных вмешательств // Креативная кардиология. – 2019. – №13(2). [Grigor'ev VS, Petrosyan KV, Abrosimov AV. Anatomicheskaya shkala ocenki riska SYNTAX Score – instrument opredeleniya tyazhesti porazheniya koronarnogo rusla i prognozirovaniya iskhodov endovaskulyarnyh vmeshatel'stv. Kreativnaya kardiologiya. 2019; 13(2). (In Russ.)] doi: 10.24022/1997-3187-2019-13-2-159-172.
8. Shuhaiber JH, Evans AN, Massad MG, Geha AS. Mechanisms and future directions for prevention of vein graft failure in coronary bypass surgery. European Journal of Cardiothoracic Surgery. 2002; 22: 387-396. doi: 10.1016/s10107940(02)002531.
9. Ежов М.В., Сергиенко И.В., Рожкова Т.А. и соавт. Российские рекомендации по диагностике и лечению семейной гиперхолестеринемии // Атеросклероз и дислипидемии. – 2016. – №4. – С.21-29. [Ezhov MV, Sergienko IV, Rozhkova TA, et al. Russian guidelines for the diagnosis and treatment of familial hypercholesterolemia. Atherosclerosis and dyslipidemia. 2016; 4: 21-29. (In Russ.)] doi: 10.20969/BCKM.2017.10(2).72-79.
10. Кухарчук В.В., Малышев П.П., Мешков А.Н. Семейная гиперхолестеринемия: современные аспекты диагностики, профилактики и терапии // Кардиология. – 2009. – №49(1). – С.76-83. [Kukharchuk VV, Malyshev PP, Meshkov AN. Semeinaia giperkholesterinemiia: sovremennye aspekty diagnostiki, profilaktiki i terapii. Kardiologiia. 2009; 49(1): 76-83. (In Russ.)] doi: 10.1161/ATVBAHA.113.301218.
11. Catapano AL, Graham I, De Backer G, et al. ESC/EAS Guidelines for the Management of Dyslipidaemias: The Task Force for the Management of Dyslipidaemias of the European Society of Cardiology (ESC) and European Atherosclerosis Society (EAS) Developed with the special contribution of the European Assocciation for Cardiovascular Prevention & Rehabilitation (EACPR). Eur Heart J 2016. doi: 10.1093/eurheartj/ehz455.
12. Ware JE, Snow KK, Kosinski M, Gandek B. SF-36 Health Survey. Manual and interpretation guide. The Health Institute, New England Medical Center. Boston, Mass. 1993.
13. Ware JE, Kosinski M, Keller SD. SF-36 Physical and Mental Health Summary Scales: A User`s Manual. The Health Institute, New England Medical Center. Boston, Mass. 1994.
14. Ershova AI, Meshkov AN, Bazhan SS, et al. The prevalence of familial hypercholesterolemia in the West Siberian region of the Russian federation: A substudy of the ESSE-RF. PLoS One. 2017; 12(7): 1-10. doi: 10.1371/journal.pone.0181148.
15. Sturm AC, Knowles JW, Gidding SS, et al. Clinical Genetic Testing for Familial Hypercholesterolemia: JACC Scientific Expert Panel. J Am Coll Cardiol. 2018; 72(6): 662-80. doi: 10.1016/j.jacc.2018.05.044.
16. Потеев М.А., Якубов Р.А. Интраоперационный менеджмент при коронарном шунтировании: флоуметрия как способ контроля качества // Практическая медицина. – 2017. – №4(105). – С.15-20. [Poteev MA, YAkubov RA. Intraoperacionnyj menedzhment pri koro-narnom shuntirovanii: floumetriya kak sposob kontrolya kachestva. Prakticheskaya medicina. 2017; 4(105): 15-20. (In Russ.)]
17. Недошивин А.О., Кутузова А.Э., Петрова Н.Н. и др. Исследование качества жизни и психологического статуса больных с хронической сердечной недостаточностью // Сердечная недостаточность. – 2000. – Т.1. – №4. [Nedoshivin AO, Kutuzova AE, Petrova NN, et al. Issledovanie kachestva zhizni i psihologicheskogo statusa bol'nyh s hronicheskoj serdech-noj nedostatochnost'yu. Serdechnaya nedostatochnost'. 2000; 1(4). (In Russ.)]
18. Thuijs D, Kappetein AP, Serruys PW, et. al. Percutaneous coronary intervention versus coronary artery bypass grafting in patients with three-vessel or left main coronary artery disease: 10-year follow-up of the multicentre randomised controlled SYNTAX trial// Lancet (London, England). 2020; 394(10206): 1325-1334. doi: 10. 1016/S0140-6736(19)31997-X.
19. Takahashi K, Serruys PW, Fuster V, et al. Redevelopment and validation of the SYNTAX score II to individualise decision making between percutaneous and surgical revascularisation in patients with complex coronary artery disease: secondary analysis of the multicentre randomised controlled SYNTAXES trial with external cohort validation. Lancet. 2020; 396: 1399-1412. doi: 10.1016/S0140-6736(20)32114-0.
20. Farooq V, van Klaveren D, Steyerberg EW, et.al. Anatomical and clinical characteristics to guide decision making between coronary artery bypass surgery and percutaneous coronary intervention for individual patients: development and validation of SYNTAX score II. The Lancet. 2013; 381 (9867): 639-650. doi: 10.1016/S0140-6736(13)60108-7.
21. Алекян Б.Г., Карапетян Н.Г., Кравченко В.В. и др. Роль шкалы SYNTAX Score II в принятия решений «сердечной командой» о методе лечения пациентов со сложными поражениями коронарных артерий. Обзор литературы // Кардиологический вестник. – 2019. – №3(14). – С.17. [Alekyan BG, Karapetyan NG, Kravchenko VV, et al. Rol' shkaly SYN-TAX Score II v prinyatiya reshenij «serdechnoj komandoj» o metode lecheniya pacientov so slozhnymi porazheniyami koronarnyh arterij. Obzor literatury. Kardiologicheskij vestnik. 2019; 3(14): 17. (In Russ.)] doi: 10.36396/Ms.2019.14.03.003.
22. Campos CM, Stanetic BM, Farooq V, Walsh S, et al. Risk stratification in 3 vessel coronary artery disease: Applying the SYNTAX Score II in the Heart Team Discussion of the SYNTAX II trial. Catheterization and Cardiovascular Interventions. 2015; 86(6): e229-e238. doi: 10.1002/ccd.25907.

ПРОГНОСТИЧЕСКОЕ ЗНАЧЕНИЕ ЭХОКАРДИОГРАФИЧЕСКОГО ОПРЕДЕЛЕНИЯ ДИСФУНКЦИИ МИОКАРДА ПРИ ОСТРОМ ПАНКРЕАТИТЕ

Мидленко О.В.[1, 2], Чавга А.И.*[1, 2], Мидленко В.И.[1, 2], Рузов В.И.[1], Белоногов Н.И.[1]

[1] *ФГБОУ ВО «Ульяновский государственный университет», Ульяновск*

[2] *ГУЗ «Ульяновский областной клинический центр специализированных видов медицинской помощи им. Е.М. Чучкалова», Ульяновск*

DOI: 10.25881/20728255_2024_19_3_51

Резюме. Обоснование: ЭхоКГ изменения наблюдаются более, чем у 50% пациентов с острым панкреатитом. Изучение феномена кардиодепрессии у пациентов с острым панкреатитом позволит прогнозировать развитие среднетяжелого и тяжелого панкреатита.

Цель исследования: выявить характерные ЭхоКГ признаки нарушений функций сердца и их взаимосвязь со степенью тяжести острого панкреатита.

Материал и методы исследования: в исследовании участвовал 81 человек. Из них, был 21 здоровый доброволец и 60 пациентов с острым панкреатитом. Мужчин было 36 человек, женщин 24.

Результаты собственных исследований: изучив конечный диастолический объем левого желудочка (КДО) авторы пришли к выводу, что очень большой разброс значений даже у здоровых лиц не позволяет использовать этот показатель для оценки состояния миокарда. А тем более прогнозирования.

Стало очевидным, что для большей объективизации необходимо учитывать, прежде всего, размеры сердца. Для упрощения расчетов, в качестве показателя, косвенно характеризующего размеры сердца, авторы решили использовать толщину межжелудочковой перегородки (МПЖ) в диастолу.

Таким образом, имея КДО и МЖП, авторы предложили использовать диастолический коэффициент (ДК) = КДО/МЖП.

Проанализировав значение этого показателя, авторы обнаружили, что наиболее часто при среднетяжелом и тяжелом панкреатите, установленном по законченному случаю ДК был ниже 9.

Предложенный авторами ДК, рассчитываемый в первые сутки лечения, так же показал четкую взаимосвязь со степенью тяжести панкреатита, установленную по законченному случаю.

Выводы: если, при отсутствии гиповолемии и признаков сердечной недостаточности у пациентов с острым панкреатитом в первые сутки адекватного лечения значение ДК составляет менее 9, относительный риск развития среднетяжелого и тяжелого панкреатита составляет 5.991 при S – 0.359. Предложенный авторами ДК является прогностически значимым показателем для развития среднетяжелого и тяжелого панкреатита. Чувствительность предлагаемого способа прогнозирования составляет 0.788, специфичность 0.896.

Ключевые слова: острый панкреатит, диасталический коэффициент, лечебная тактика, прогноз, межжелудочковая перегородка.

PROGNOSTIC VALUE OF ECHOCARDIOGRAPHIC DETERMINATION OF MYOCARDIAL DYSFUNCTION IN ACUTE PANCREATITIS

Midlenko O.V.[1, 2], Chavga A.I.*[1, 2], Midlenko V.I.[1, 2], Ruzov V.I.[1], Belonogov N.I.[1]

[1] *Ulyanovsk State University, Ulyanovsk*

[2] *Ulyanovsk Regional Clinical Center for Specialized Types of Medical Care named after E.M. Chuchkalova», Ulyanovsk*

Abstract. Rationale: Echocardiographic changes are observed in more than 50% of patients with acute pancreatitis. Studying the phenomenon of cardiodepression in patients with acute pancreatitis will make it possible to predict the development of moderate and severe pancreatitis.

Purpose of the study: to identify the characteristic echocardiographic signs of cardiac dysfunction and their relationship with the severity of acute pancreatitis.

Material and methods of research: 81 people participated in the research. Of these, there were 21 healthy volunteers and 60 patients with acute pancreatitis. There were 36 men and 24 women.

The results of their own research: having studied the end diastolic volume of the left ventricle (EDV), the authors came to the conclusion that a very large spread of values even in healthy individuals does not allow using this indicator to assess the state of the myocardium. And even more so forecasting.

It became obvious that for greater objectification it is necessary to take into account, first of all, the size of the heart. To simplify the calculations, as an indicator indirectly characterizing the size of the heart, the authors decided to use the thickness of the interventricular septum in diastole (IVD).

Thus, having EDV and IVS, the authors proposed to use the diastolic coefficient (DK) = EDV / IVS.

After analyzing the value of this indicator, the authors found that most often in moderate and severe pancreatitis, established for a completed case, DC was below 9.

The diastolic coefficient of DC proposed by the authors, calculated on the first day of treatment, also showed a clear relationship with the severity of pancreatitis, established by the completed case.

Conclusions: if, in the absence of hypovolemia and signs of heart failure in patients with acute pancreatitis on the first day of adequate treatment, the value of the diastolic ratio is less than 9, the relative risk of developing moderate and severe pancreatitis is 5.991 at S - 0.359. The diastolic ratio proposed by the authors is a prognostically significant indicator for the development of moderate and severe pancreatitis. The sensitivity of the proposed prediction method is 0.788, the specificity is 0.896.

Keywords: acute pancreatitis, diastolic coefficient, therapeutic tactics, prognosis, interventricular septum.

С 80-х гг. XX века достаточно серьезно изучается феномен кардиодепрессии у пациентов с острым панкреатитом [1]. Представлено достаточно много клинических и экспериментальных работ, посвященных изучению влияния факторов панкреатической агрессии на миокард [2–4]. Однако, целый ряд вопросов до настоящего времени остаются открытыми.

В результате исследований Thandassery R.B. et al. [5] установлено, что при остром панкреатите сердечно-сосудистая дисфункция имела место у 65% пациентов: у 60% наблюдалась диастолическая дисфункция, у 17% – систолическая и у 23% – сочетанная. По данным этих авторов такие показатели УЗИ сердца, как конечный диастолический объем левого желудочка, индекс ударного объема, сердечный индекс и диастолическая дисфункция коррелировали со смертностью.

Авторы предположили, что с учетом включения компенсаторных механизмов, стабилизирующих гемодина-

* e-mail: andrei.chavga@yandex.ru

мику, наиболее информативно поражение миокарда будет характеризовать диастолическая дисфункция, а именно уменьшение конечного диастолического объема. Эта гипотеза, так же может основываться на результатах экспериментальных исследований, проведенных Ершов А.В. и др. [3], описывающих признаки альтеративного повреждения кардиомиоцитов при экспериментальном панкреатите у крыс. Так же Андреевой С.Д. [2] подробно описаны изменения миокарда при экспериментальном панкреатите у свиней. Уже с первых суток эксперимента наблюдался отек стромы сердца и неравномерное кровенаполнение миокарда, повреждение кардиомиоцитов, а в более поздние сроки структурные изменения миокарда становились более выраженными.

По данным исследований Nadkarni N. et al. [6], выявлено, что ЭхоКГ изменения наблюдаются более чем у 50% пациентов с острым панкреатитом. Изменения в сердце при остром панкреатите изучались ранее, но данные об их прогностической значимости ограничены.

Цель исследования: выявить характерные ЭхоКГ признаки нарушений функций сердца и их взаимосвязь со степенью тяжести острого панкреатита.

Материал и методы исследования

В исследовании участвовал 81 человек. Из них, был 21 здоровый доброволец и 60 пациентов с острым панкреатитом. Мужчин было 36 человек, женщин 24.

Из исследования исключались пациенты с установленным при поступлении некротическим панкреатитом во II фазе. Пациенты с сопутствующими заболеваниями, которые могли повлиять на результаты исследования, так же не включались. Среди пациентов с острым панкреатитом были 4 человека с контролируемой артериальной гипертензией.

Диагноз острого панкреатита устанавливался в соответствии с действующей редакцией клинических рекомендаций. Лечение всех пациентов осуществлялось в соответствии с клиническими рекомендациями. Всем пациентам в первые сутки лечения, после проведения инфузионной терапии было выполнено УЗИ сердца по стандартной методике. На момент исследования гемодинамика всех пациентов была стабильной, клинических и лабораторных признаков гиповолемии не было выявлено. На группы по степени тяжести острого панкреатита, в соответствии с клиническими рекомендациями, пациенты были разделены на основании окончательного диагноза, установленного по законченному случаю. Проведен ретроспективный анализ результатов исследования. Для статистической обработки использован t-критерий Стьюдента для несвязанных совокупностей и расчет относительного риска с 95% доверительным интервалом.

Результаты собственных исследований

Изучив конечный диастолический объем левого желудочка (КДО) авторы пришли к выводу, что очень большой разброс значений даже у здоровых добровольцев 102,83±4,2 (по данным литературы 56–104 мл) не позволяет использовать этот показатель для оценки состояния миокарда. А тем более прогнозирования. Такой разброс обусловлен, прежде всего, индивидуальными анатомическими особенностями. Еще больший разброс значений КДО у пациентов с острым панкреатитом (Табл. 1) это подтверждал.

Табл. 1. Конечный диастолический объем

	Здоровые добровольцы	Пациенты с легким панкреатитом	Пациенты с панкреатитом средней тяжести	Пациенты с тяжелым панкреатитом
Количество наблюдений	21	29	25	6
Среднее значение в миллилитрах	102,83±4,2	92,31±4,0	94,4±3,02	93,33±4,7

Табл. 2. Толщина межжелудочковой перегородки в диастолу

	Здоровые добровольцы	Пациенты с легким панкреатитом	Пациенты с панкреатитом средней тяжести	Пациенты с тяжелым панкреатитом
Количество наблюдений	21	29	25	6
Среднее значение в мм	8,87±0,44	9,64±0,34	10,6±0,30*	13,33±0,80**

Примечание: * – статистически значимые отличия в сравнении со здоровыми добровольцами (p<0,05); ** – статистически достоверные различия в сравнении со здоровыми добровольцами (p<0,0001) и пациентами с легким панкреатитом (p<0,001).

При сравнении значений КДО между группами достоверные различия не выявлены.

Стало очевидным, что для большей объективизации необходимо учитывать, прежде всего, размеры сердца. Для упрощения расчетов, в качестве показателя, косвенно характеризующего размеры сердца, авторы решили использовать толщину межжелудочковой перегородки (МЖП) в диастолу. Его значения у исследуемых добровольцев и пациентов представлены в таблице 2.

Сравнение этого показателя между группами пациентов позволило обнаружить тенденцию к значимому увеличению толщины МЖП в диастолу в зависимости от тяжести панкреатита. Причем, если при сравнении этого показателя у здоровых пациентов и пациентов, которым впоследствии был диагностирован панкреатит легкой степени, достоверных различий не было, то значения при среднетяжелом и тяжелом панкреатите уже отличались достоверно.

Таким образом, имея эти 2 показателя, рутинно определяющиеся при любой ЭхоКГ, авторы предложили использовать диастолический коэффициент ДК = КДО/МЖП. Заявка на патент № 2023123014/14 (050653) от 5.09.2023 г.

Посчитав этот показатель у 21 здорового добровольца, не имеющего диагностированной патологии сердечно-сосудистой системы, авторы получили значение ДК= 12,0±0,41.

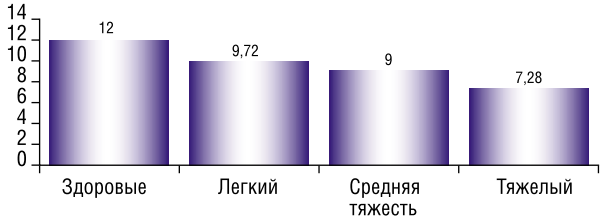

Рис. 1. Значение диастолического коэффициента в 1 сутки.

У пациентов, которым по законченному случаю был установлен диагноз острый панкреатит легкой степени, в первые сутки в стационаре значение ДК составило 9,72±0,4. При панкреатите средней тяжести – 9,0±0,32. При тяжелом панкреатите – 7,11±0,51.

Выявлены статистически достоверные различия ($p<0,05$) между значениями этого коэффициента у здоровых добровольцев и пациентов с панкреатитом и между легким и тяжелым панкреатитом (Рис. 1).

Удалось выявить связь значения предлагаемого диастолического коэффициента со степенью тяжести острого панкреатита, установленной по законченному случаю.

Проанализировав значение этого показателя, авторы обнаружили, что наиболее часто при среднетяжелом и тяжелом панкреатите, установленном по законченному случаю ДК был ниже 9.

Установлено, что в группе с панкреатитом средней тяжести и тяжелым панкреатитом, значение ДК ниже 9 наблюдалось у 26 (83,9%) пациентов, против 7 (14%) у пациентов с легким панкреатитом и здоровых добровольцев.

Различия были статистически достоверны ($p<0,05$) (Таблица 3).

Таким образом, представляется очевидной связь таких показателей, выявляемых при ЭхоКГ в первые сутки лечения пациентов с острым панкреатитом, как КДО и толщина МЖП со степенью тяжести заболевания, установленной по законченному случаю. Причем, среднее значение толщины МЖП у пациентов четко взаимосвязано с тяжестью острого панкреатита, установленной по законченному случаю. Среднее значение этого показателя при среднетяжелом панкреатите отличается от нормального значения и при тяжелом панкреатите от панкреатита средней тяжести статистически достоверно.

Полученные данные о толщине МЖП в диастолу и диастолической дисфункции могут быть объяснены характером изменений, возникающих в сердце при остром панкреатите описанным в литературе, а именно отеком стромы и повреждением кардиомиоцитов, сопровождающимся их пересокращением.

Предложенный авторами ДК, рассчитываемый в первые сутки лечения, так же показал четкую взаимосвязь со степенью тяжести панкреатита, установленную по законченному случаю.

Несомненно, коэффициент имеет прогностическое значение только при использовании в сочетании с другими клиническими и лабораторными данным. Полученные нами результаты требуют дальнейшего изучения и будут представлены в последующих публикациях.

Табл. 3. Распределение количества и доли наблюдений со значением ДК<9

	Количество и доля наблюдений с ДК<9	Количество и доля наблюдений с ДК<9	Общее количество наблюдений
Здоровые добровольцы и пациенты с легким панкреатитом	7 (14,0%)	43 (86,0%)	50
Пациенты с панкреатитом средней тяжести и тяжелым	26 (83,9%)	5 (16,1%)	31

Выводы

1. Если, при отсутствии гиповолемии и признаков сердечной недостаточности у пациентов с острым панкреатитом в первые сутки адекватного лечения значение ДК составляет менее 9, относительный риск развития среднетяжелого и тяжелого панкреатита составляет 5.991 при S – 0.359.
2. Предложенный авторами ДК является прогностически значимым показателем для развития среднетяжелого и тяжелого панкреатита. Чувствительность предлагаемого способа прогнозирования составляет 0.788, специфичность 0.896.

Авторы заявляют об отсутствии конфликта интересов (The authors declare no conflict of interest).

ЛИТЕРАТУРА/REFERENCES

1. Ершов А.В., Андреенков В.С., Манасова З.Ш. Кардиодепрессия при тяжелом остром панкреатите: механизмы развития и возможные подходы к лечению. Обзор литературы // Вестник интенсивной терапии им. А.И. Салтанова. – 2020. – №1. – С.66-74. [Ershov AV, Andreenkov VS, Manasova ZSh. Cardiac depression in severe acute pancreatitis: development mechanisms and possible treatment approaches. Review. Alexander Saltanov intensive care herald. 2020; 1: 66-74. (In Russ.)] doi: 10.21320/1818-474X-2020-1-66-74.
2. Андреева С.Д. Структурные изменения миокарда при экспериментальном деструктивном панкреатите у свиней // Международный журнал экспериментального образования. – 2014. – №5-1. – С.9-12. [Andreeva SD. Structural changes of the myocardium in experimental destructive pancreatitis in pigs. Mezhdunarodnyj zhurnal eksperimental'nogo obrazovaniya. 2014: 5-1; 9-12. (In Russ.)]
3. Ершов А.В., Долгих В.Т., Корпачева О.В. и др. Патогенетические факторы кардиодепрессии при остром деструктивном панкреатите. Общая реаниматология. – 2016. – №12(1). – С.16-25. [ErshovAV, DolgikhVT, KorpachevaOV, et al. Pathogenetic factors of cardiodepression in acute destructive pancreatitis. Generalreanimatology. 2016; 12(1): 16-25. (In Russ.)] doi: 10.21320/1818-474X-2020-1-66-74.
4. Долгих В.Т., Ершов А.В., Шикунова Л.Г. К патогенезу сердечной недостаточности при панкреонекрозе (экспериментальное исследование). Общаяреаниматология. – 2009. – №5(3). – С.39. [Dolgikh VT, Yershov AV, Shikunova LG. To the pathogenesis of heart failure in pancreonecrosis: experimental study. General reanimatology. 2009; 5(3): 39. (In Russ.)] doi: 10.15360/1813-9779-2009-3-39.
5. Thandassery RB, Choudhary N, Bahl A, et al. Characterization of cardiac dysfunction by echocardiography in early severe acute pancreatitis. Pancreas. 2017; 46(5): 626-30. doi: 10.1097/MPA.0000000000000820.
6. Nadkarni N, Bhasin DK, Rana SS, et al. Diastolic dysfunction, prolonged QTc interval and pericardial effusion as predictors of mortality in acute pancreatitis. Journal of gastroenterology & hepatology. 2012; 27(10): 1576-80. doi: 10.1111/j.1440-1746.2012.07229.x.

РАННЯЯ ИЛИ ОТСРОЧЕННАЯ РЕВАСКУЛЯРИЗАЦИЯ ПРИ ПЕРИФЕРИЧЕСКОЙ АРТЕРИАЛЬНОЙ БОЛЕЗНИ: КАК СДЕЛАТЬ ПРАВИЛЬНЫЙ ВЫБОР?

Арутюнян С.О.*[1], Жданович К.В.[1], Пуздряк П.Д.[2], Гусинский А.В.[1], Шломин В.В.[1], Кучеренко В.С.[1], Фионик О.В.[1]

[1] *ФГБУ «Национальный медицинский исследовательский центр имени В.А. Алмазова», Санкт-Петербург*

[2] *СПб ГБУЗ «Городская многопрофильная больница №2», Санкт-Петербург*

DOI: 10.25881/20728255_2024_19_3_54

Резюме. Реконструктивные вмешательства на периферических артериях нижних конечностей могут выполняться как на стадии клаудикации, так и при хронической ишемии, угрожающей потерей конечности (ХИУПК). Пациенты с ХИУПК имеют более позднюю стадию атеросклероза и страдают тяжелыми сопутствующими заболеваниями, по сравнению с пациентами на стадии клаудикации, и подвергаются повышенному риску ампутации и летальному исходу после реваскуляризации ишемизированной нижней конечности. Сравнение частоты выполнения первичных вмешательств и их результатов на стадиях клаудикации и ХИУПК недостаточно полно отражено в литературных источниках. Различные суждения о временном подходе к выполнению реконструктивной операции и выборе той или иной техники хирургического лечения периферической артериальной болезни стали основанием для выполнения настоящего исследования, цель которого изучение результатов реваскуляризации на разных стадиях хронической ишемии нижней конечности.

Материалы и методы: в исследование включено 88 пациентов, перенесших артериальные реконструкции. Из них 44 оперированы на стадии ХИУПК и 44 на стадии клаудикации. В группах выполнялись однотипные реваскуляризирующие процедуры как в конвенциальном варианте (шунтирование, эндартерэктомия), так и в виде эндоваскулярных воздействий (ангиопластика, стентирование). Изучены результаты реваскуляризации в первые 30 суток после операции.

Результаты: положительный клинический эффект после вмешательства регистрировался чаще в группе клаудикации 93% и 75% – на стадии ХИУПК. Общее количество осложнений в группе ХИУПК регистрировалось в 5 раз чаще (59%), чем у лиц с перемежающейся хромотой (9%).

Выводы: своевременно выполненная реваскуляризация ишемизированной конечности у лиц с быстро прогрессирующим течением периферического атеросклероза позволяет значительно снизить число негативных осложнений и ампутаций и достичь максимального положительного клинического эффекта.

Ключевые слова: периферический атеросклероз, реваскуляризация, клаудикация, хроническая ишемия, угрожающая потери конечности, трофические изменения.

EARLY OR DELAYED REVASCULARIZATION IN PATIENTS WITH PERIPHERAL ARTERIAL DISEASE: HOW TO MAKE THE RIGHT CHOICE?

Arutyunyan S.O.*[1], Zhdanovich K.V.[1], Puzdryak P.D.[2], Gusinkiy A.V.[1], Shlomin V.V.[1], Kucherenko V.S.[1], Fionik O.V.[1]

[1] *Almazov National Medical Research Center, St. Petersburg*

[2] *Municipal Multi-Specialty Hospital №2, St. Petersburg*

Abstract. Peripheral artery bypass surgery can be performed both in patients at the stage of claudication or in those who is suffering from critical limb ischemia (CLI). Patients with CLI have more severe stages of atherosclerosis and comorbidities as compared with patients at the stage of claudication, and tend to have a higher risk of amputation and death following revascularization of the lower limb. No comparison of primary surgery outcomes performed at the stages of claudication and CLI has been conducted so far. This study was based on different approaches to timing and techniques of peripheral artery bypass surgery and aimed at studying the results of revascularization procedures performed in patients with various stages of chronic lower limb ischemia.

Materials and methods. The study included 88 patients who had undergone surgical revascularization. In 44 cases, the surgical procedures were performed at the CLI stage and 44 cases – at the stage of claudication. Similar techniques of revascularization were used in both groups, including conventional (bypass surgery, endarterectomy) and endovascular procedures (angioplasty or stenting). The outcomes of revascularization procedures were evaluated within the first 30 days after the surgery.

Results. Clinical improvement after the surgery was more commonly observed in the claudication group (93%) compared with the CLI group (75%). The rate of complications in the CLI group (59%) was in 5 times more that in the claudication group (9%).

Conclusions. Timely performed surgical revascularization for limb ischemia in patients with rapidly progressing peripheral arterial disease can contribute to lower rate of complications and amputations and better clinical outcomes.

Keywords: Peripheral arterial disease, revascularization, claudication, chronic limb-threatening ischemia, trophic changes.

Введение

Существуют разные точки зрения в отношении оптимального времени выполнения, выбора показаний и способа хирургического лечения периферического атеросклероза, начиная с II Б стадии хронической ишемии по классификации А.В. Покровского. Сторонники поздних операций считает, что клаудикация не всегда прогрессирует ускоренными темпами [1]. В то же время ряд специалистов считают, что операции на стадии перемежающейся хромоты позволяют избегать значительного числа осложнений, в том числе инфекционных, ассоциированных с хронической ишемией угрожающей потерей конечности (ХИУПК) [2]. При ХИУПК с трофическими изменениями боль в покое обычно связана с многоуровневым поражением, включая как приток (подвздошные, общие бедренные или поверхностные бедренные артерии), так и отток (подколенная и берцовые артерии). Однако ишемическая боль потенциально уходит после реваскуляризации притока. Пациенты с трофическими изменениями и гангреной нуждаются в более полной реваскуляризации путем восстановления прямого артериального русла к ране, что снижает сроки реабилитации, риск инфицирования послеоперационных ран, риск развития инфаркта миокарда на фоне выраженного болевого синдрома. При выполнении артериальных реконструкций на стадии дисбазии реже

* e-mail: samo.harutyunyan056@gmail.com

диагностируются тяжелые многоуровневые поражения с одномоментным генерализованным атеросклерозом, поражающим коронарное русло и каротидный бассейн, что снижает риск осложнений от вмешательства на данной стадии заболевания [3].

Материалы и методы

В исследование включено 88 пациентов: 44 с II Б стадией ишемии по классификации А.В. Покровского и 44 – с ХИУПК. Всем больным выполнялись первичные реконструктивные вмешательства на артериях подвздошно-бедренного и бедренно-подколенного сегментов, что явилось критерием включения в исследование. Критерии исключения – отказ от участия или диагностированный неопластический процесс.

Перед оперативным лечением осуществлялась оценка почечной функции по креатинину крови, степень выраженности метаболических нарушений (липидный спектр и уровень глюкозы крови). Диагноз сахарного диабета (СД) устанавливали согласно критериям ВОЗ, гипертонической болезни (ГБ) по клиническим рекомендациям «Артериальная гипертензия у взрослых» (Scardio, 2020). Диагноз хроническая обструктивная болезнь легких (ХОБЛ) устанавливался по классификации GOLD (2021). Хроническая сердечная недостаточность (ХСН) диагностировалась по критериям NYHA, стенокардия классифицировалась по функциональным классам согласно рекомендациям Канадского кардиологического общества. Изучали наличие перенесенного инфаркта миокарда, острого нарушения мозгового кровообращения (ОНМК).

По классификации рисков, угрожающих потерей конечности: стратификация риска в основе раны, ишемии, инфекции стопы – WIfI (Wound, Ischemia and foot Infection) оценивалась тяжесть поражения кожи и подлежащих тканей нижних конечностей на стадии ХИУПК, для обеспечения более значимого анализа исходов у пациентов с высоким риском потери конечности с трофическими изменениями (Рис. 1).

С помощью КТ-ангиографии и дуплексного ангиосканирования определяли локализацию, протяженность и тип атеросклеротического поражения периферических артерий согласно международной классификации TASC II.

Для оценки результатов выполненных реконструкций изучали продолжительность вмешательства, величину кровопотери, лодыжечно-плечевого индекса (ЛПИ), продолжительность пребывания в стационаре и отделении реанимации (ОРИТ). Анализировали признаки гемодинамической нестабильности, частоту сохранения конечности, клинического успеха, первичную проходимость оперированного сегмента и осложнения. Характеристика клинических групп представлена в таблице 1.

В обеих группах выполнялись однотипные реваскуляризирующие процедуры как в конвенциальном варианте (шунтирование, эндартерэктомия), так и в виде эндоваскулярных воздействий (ангиопластика, стентирование – таблица 2).

Рис. 1. Трофические нарушения кожного покрова стопы – сухой некроз кожи и сухая гангрена 1 пальца (фотографии из личного архива автора).

Табл. 1. Характеристика пациентов, включенных в исследование

Анализируемый признак	Группа №1 Дисбазия n = 44	Группа №2 ХИУПК n = 4 4	P
Мужской пол, n (%)	33 (74,7 %)	34 (77,0 %)	н. д.
возраст старше 60 лет, n (%)	29 (65,9 %)	32 (72,7 %)	н. д.
курение, n (%)	39 (88,6 %)	41 (93,1%)	н. д.
ГБ II–III, n (%)	36 (81,8 %)	32 (72,2 %)	н. д.
стенокардия, n (%)	6 (13,6 %)	10 (22,7 %)	<0,05
ОНМК в анамнезе, n (%)	12 (27,2 %)	11 (25,0 %)	н. д.
СД II типа, n (%)	13 (29,5 %)	12 (27,2 %)	н. д.
ХОБЛ, n (%)	27 (61,3 %)	28 (63,6 %)	н. д.
ХБП, n (%)	–	1 (2,3 %)	н. д.

Примечание: н. д. – нет достоверных различий, ГБ – гипертоническая болезнь, СД – сахарный диабет, ОНМК – острое нарушение мозгового кровообращения, ХБП – хроническая болезнь почек, ХОБЛ – хроническая обструктивная болезнь легких.

Табл. 2. Выполненные реконструктивные вмешательства

Вариант реконструкции	Групп №1 Дисбазия	Группа №2 ХИУПК	P
Петлевая эндартерэктомия из ПБА	12 (27,3 %)	21 (47,7 %)	<0,05
Бедренно-подколенное (тибиальное) шунтирование	16 (36,4 %)	10 (22,7 %)	н. д.
ФПП	2 (4,5 %)	–	н. д.
Эндартерэктомия из НПА	7 (15,9 %)	4 (9,1 %)	н. д.
Стентирование ПА	1 (2,3 %)	3 (6,8 %)	н. д.
Ангиопластика и стентирование ПБА	6 (13,6 %)	6 (13,7 %)	н. д.

Примечание: ПБА – поверхностная бедренная артерия, ФПП – феморопрофундопластика, НПА – наружная подвздошная артерия, ПА – подвздошная артерия, н. д. – нет достоверных различий.

В связи с преобладанием многоуровневого варианта артериосклеротического поражения группе ХИУПК несколько чаще использовались дистальные шунтирующие воздействия.

Статистическая обработка

Результаты выполненного исследования были разнесены по шкале среднеарифметических воздействий (mean) ± стандартные отклонения (SD).

Для изучения нормальности распределения количественных данных использовали критерий Колмогорова-Смирнова. Сопоставление групп средних арифметических воздействий было выполнено при помощи непараметрического критерия Манна-Уитни. Различие в категориальных переменных было проанализировано посредством x^2 Пирсона и критерия Фишера. Различия считались статистически значимыми при $P<0,05$. Математическая обработка проводилась с использованием пакета программы «Statistica 10».

Результаты

Среди пациентов, оперированных на стадии дисбазии, удалось добиться увеличения безболевой и максимальной дистанции ходьбы в 93% случаев. В то же время у пациентов с ХИУПК в ряде случаев не регистрировался положительный клинический эффект от реконструкции и, более того, в 13,6% наблюдений пришлось выполнить ампутации.

Одной из причин калечащих вмешательств в группе ХИУПК явилось отсутствие заживления послеоперационных ран и трофических изменений на фоне сохраняющейся ишемии (Рис. 2).

Среди причины ампутации следует назвать и перевязку сосуда на протяжении в случае арозивных кровотечений у больных с инфекций области оперативного вмешательства (ИОХВ), что встречалось с большей частотой в группе критической ишемии (Рис. 3).

Еще одной из основных причин ампутации после попытки реваскуляризации является тромбоз оперированного сегмента. Подобные осложнения почти не встречались в группе клаудикации, что нельзя сказать про пациентов с хронической ишемией угрожающей потери конечности (Рис. 4).

Общее количество осложнений среди пациентов с ХИУПК остается очень значительным. В результате тех или иных причин в данной группе выполнено шесть калечащих операций в первые 30 суток после реконструкции, тогда как среди пациентов с клаудикацией, ампутаций в раннем послеоперационном периоде не было.

Обсуждение

Решение вопроса о сроках операции реконструктивного свойства наталкивается на возможное принятие решения об оптимальной консервативной терапии, которая может быть эффективной у определенной части пациентов [1].

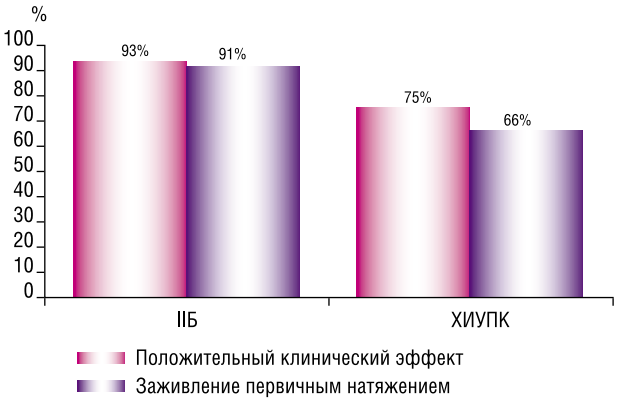

Рис. 2. Эффект и частота заживленных ран первичным натяжением (в процентах по оси ординат).

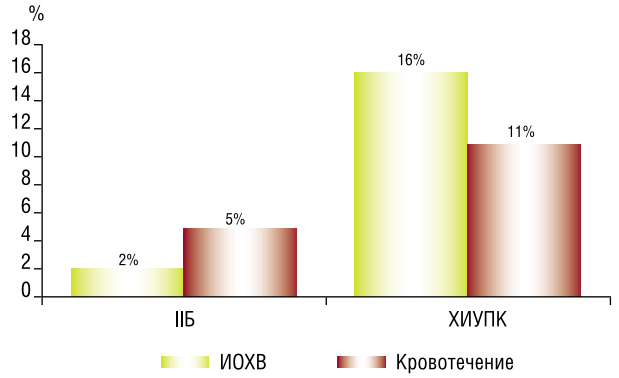

Рис. 3. Кровотечение и ИОХВ (в процентах по шкале ординат) в послеоперационном периоде.

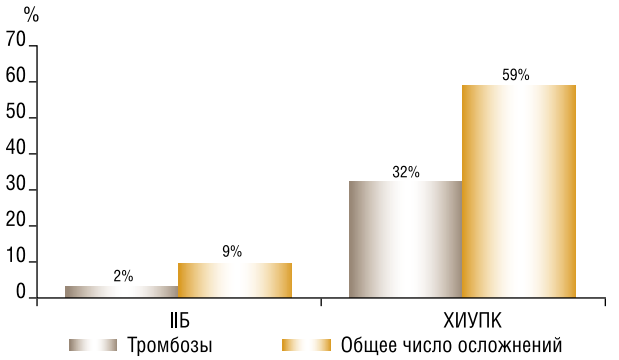

Рис. 4. Встречаемость тромбозов оперированного сегмента и общего числа осложнений (в процессах по оси ординат).

Отсрочка с реваскуляризацией при быстро прогрессирующем варианте окклюзионно-стенотического поражения с высокой угрозой острого нарушения кровообращения может оказаться опасной, в т.ч. по причине развития трофических нарушений и значительной вероятностью ИОХВ [2].

В настоящее время осуществляются многочисленные попытки прогнозирования разновидности течения периферического атеросклероза (агрессивное, быстро

прогрессирующее или субклиническое), однако реально существующие возможности для надежного прогноза в руках клиницистов отсутствуют [3].

Следует отметить, что у пациентов с проявлением ХИУПК чаше встречается многоуровневая периферическая артериальная болезнь с выраженными изменениями дистального сосудистого русла, а также поражением других сосудистых бассейнов (коронарного, каротидного), что в значительной степени повышает риск сосудистых реконструкций и сказывается на частоте послеоперационных осложнений [4].

В выполненном исследовании показано, что на высоте ХИУПК общее количество осложнений достигает 48%, что вряд ли можно назвать удовлетворительным результатом [5; 7].

Отсутствие возможности во всех случаях ХИУПК восстановить адекватный приток и отток приводит к тому, что у каждого десятого больного из группы ХИУПК наблюдается тромбоз оперированного сегмента со значительной вероятностью потери конечности в раннем послеоперационном периоде, что может играть ключевую роль в отношении качества жизни оперированных лиц [6].

Осуществленные исследования показали, что в группе дисбазии реконструктивные воздействия позволили избегать калечащих процедур, тогда как на фоне ХИУПК ампутация выполнена у каждого седьмого пациента.

Отдельного внимания заслуживает обсуждение инфекционных осложнений, поскольку именно в случае развития трофических W2 I3 Fi2 (WIFI) изменений у больных ХИУПК резко возрастает риск ИОХВ с учетом транслокации или резистентной флоры на уровне послеоперационной раны [1; 7; 8].

В выполненном исследовании у больных из группы ХИУПК развитие ИОХВ наблюдалось в восемь раз чаще, чем на фоне дисбазии. Ограничением настоящего исследования следует считать неполное совпадение в анализируемых группах числа тех или иных оперативных воздействий, что связано с тенденцией к дистальному варианту поражения в группе ХИУПК [9; 10].

Выводы

Безуспешное осуществление оптимальной консервативной терапии с проявлением прогрессирования ишемии конечности должно приводить к выполнению реконструктивных вмешательств уже на стадии клаудикации.

Авторы заявляют об отсутствии конфликта интересов (The authors declare no conflict of interest).

ЛИТЕРАТУРА/REFERENCES

1. Rates of Intervention for Claudication versus Chronic Limb-Threatening Ischemia in Canada and United States.Li B, Rizkallah P, Eisenberg N, Forbes TL, Roche-Nagle G.Ann Vasc Surg. 2022; 82: 131-143. doi: 10.1016/j.avsg.2021.10.068.
2. Mohamedali A, Kiwan G, Kim T, Zhang Y, Zhuo H, Tonnessen B, Dardik A, Chaar CIO. Reinterventions in Patients with Claudication and Chronic Limb Threatening Ischemia. Ann Vasc Surg. 2022; 79: 56-64. doi: 10.1016/j.avsg.2021.07.050.
3. Mehdi HS, Christopher JW, Bruce HG, et al. Critical Limb Ischemia: An Expert Statement, Journal of the American College of Cardiology. 2016; 68(18): 2002-2015.
4. Santema TB, Stoekenbroek RM, van Loon J, Koelemay MJ, Ubbink DT. Not All Patients with Critical Limb Ischaemia. Require Revascularisation. Eur J Vasc Endovasc Surg. 2017; 53(3): 371-379.
5. Глушков Н.И., Иванов М.А., Артемова А.С. и др. Инфекция в сосудистой хирургии и метаболический синдром: совпадение или взаимосвязь? // Кардиология и сердечно-сосудистая хирургия. – 2017. – Т.10. – №1. – С.56-61. [Glushkov NI, Ivanov MA, Artemova AS, et al. Infekciya v sosudistoj hirurgii i metabolicheskij sindrom: sovpadenie ili vzaimosvyaz'? Kardiologiya i serdechno-sosudistaya hirurgiya. 2017; 10(1): 56-61. (In Russ.)]
6. Пуздряк П.Д., Шломин В.В., Шлойдо Е.А., Иванов М.А. и др. Гибридное хирургическое лечение многоуровневого поражения артерий нижних конечностей // Ангиология и сосудистая хирургия. – 2018. – №24. – С.80-88. [Puzdryak PD, SHlomin VV, SHlojdo EA, Ivanov MA, et al. Gibridnoe hirurgicheskoe lechenie mnogourovnevogo porazheniya arterij nizhnih konechnostej. Angiologiya i sosudistaya hirurgiya. 2018; 24: 80-88. (In Russ.)]
7. Глушков Н.И. Итоги различных методов реваскуляризации у пациентов с критической ишемией нижних конечностей на фоне периферического атеросклероза // Кардиология и сердечно-сосудистая хирургия. – 2017. – №3. – С.50-56. [Glushkov N.I. Itogi razlichnyh metodov revaskulyarizacii u pacientov s kriticheskoj ishemiej nizhnih konechnostej na fone perifericheskogo ateroskleroza. Kardiologiya i serdechno-sosudistaya hirurgiya. 2017; 3: 50-56. (In Russ.)]
8. Казаков Ю.И., Лукин И.Б., Соколова Н.Ю., Страхов М.А. Оценка хирургического риска у больных с хронической критической ишемией нижних конечностей // Ангиология и сосудистая хирургия. – 2016. – №22. – С.139-144. [Kazakov YUI, Lukin IB, Sokolova NYU, Strahov MA. Ocenka hirurgicheskogo riska u bol'nyh s hronicheskoj kriticheskoj ishemiej nizhnih konechnostej. Angiologiya i sosudistaya hirurgiya. 2016; 22: 139-144. (In Russ.)]
9. Steunenberg SL, de Vries J, Raats JW, Thijsse WJ, et al. Quality of life and mortality after endovascular, surgical or conservative treatment of elderly patients suffering from critical limb ischemia. Annals of Vascular Surgery. 2018; 51: 95-105.
10. Быков А.В., Кореневский Н.А., Родионова С.Н., Цымбал Е.В. Метод и нечеткая модель оценки динамики развития критической ишемии нижних конечностей // Вестник новых медицинских технологий. – 2018. – Т.25. – №4. – С.251-257. [Bykov AV, Korenevskij NA, Rodionova SN, Cymbal EV. Metod i nechetkaya model' ocenki dinamiki razvitiya kriticheskoj ishemii nizhnih konechnostej. Vestnik novyh medicinskih tekhnologij. 2018; 25(4): 251-257. (In Russ.)]

НОВЫЕ ВОЗМОЖНОСТИ ОСТЕОСИНТЕЗА ДИСТАЛЬНОГО ОТДЕЛА ПЛЕЧЕВОЙ КОСТИ

Квасов Д.В.[1], Солод Э.И.[2], Бекшоков К.К.* [2]
[1] *ГУЗ ТО «Тульская областная клиническая больница», Тула*
[2] *ФГАОУ ВО «Российский университет дружбы народов им. Патриса Лумумбы», Москва*

DOI: 10.25881/20728255_2024_19_3_58

Резюме. Переломы дистального отдела плечевой кости (ДОПК) составляют около 0,5–2,5% от всех переломов костей скелета, 15% – от всех переломов плечевой кости, около 30% – переломов локтевого сустава и 7,8–24% – от всех переломов верхней конечности. При этом на внутрисуставные переломы ДОПК приходится 10–24% от всех внутрисуставных переломов. Сложности лечения пациентов с переломами данной локализации обусловлены сложной анатомией и биомеханикой данной области, предрасположенностью локтевого сустава к развитию посттравматических контрактур и гетеротопических оссификатов, а также высокими требованиями пациентов к результатам реабилитационного лечения. Одним из методов оперативного лечения переломов ДОПК, позволяющий восстановить анатомию данного сегмента и обеспечивающий хороший функциональный результат, является подкожный субфасциальный остеосинтез. Немаловажным достоинством данного метода является то, что при его использовании сведена к минимуму травматизация сосудисто-нервных структур, так как доступ осуществляется через анатомически безопасные зоны.

Цель: на основании собственного опыта оперативного лечения пациентов с переломами дистального отдела ДОПК показать преимущества подкожного субфасциального остеосинтеза для улучшения результатов лечения данной категории пациентов.

Материалы и методы: под наблюдением находилось 74 больных с переломами околосуставной дистальной части плечевой кости. Оперативное лечение проводилось в условиях Тульской областной клинической больницы. Возраст пациентов находился в диапазоне от 18 до 73 лет. Операции проводились в течение 1-3 недель после получения травмы. Метод подкожно-субфасциального остеосинтеза был применен у 10 пациентов.

Результаты и выводы: подкожно-субфасциальный остеосинтез относится к миниинвазивным методикам оперативного лечения переломов и соответствует современным тенденциям в травматологии и ортопедии, так как обеспечивает стабильную фиксацию отломков при переломах нижней трети плеча и минимизирует травматизацию мягких тканей и сосудисто-нервных структур.

Ключевые слова: переломы дистального отдела плечевой кости, внутрисуставные переломы, остеосинтез.

NEW POSSIBILITIES OF OSTEOSYNTHESIS OF THE DISTAL HUMERUS

Kvasov D.V.[1], Solod E.I.[2], Bekshokov K.K.* [2]
[1] *Tula Regional Clinical Hospital, Tula*
[2] *RUDN University, Moscow*

Abstract. Fractures of the distal humerus account for about 0.5-2.5% of all fractures of the bones of the skeleton, 15% of all fractures of the humerus, about 30% of fractures of the elbow joint and 7.8-24% of all fractures of the upper limb. At the same time, intraarticular fractures of the distal humerus (DPK) account for 10-24% of all intraarticular fractures. The difficulties in treating patients with fractures of this localization are due to the complex anatomy and biomechanics of this area, the predisposition of the elbow joint to the development of post-traumatic contractures and heterotopic ossifications, as well as the high demands of patients on the results of rehabilitation treatment. Subcutaneous subfascial osteosynthesis is one of the methods of surgical treatment of fractures of the distal humerus, which allows to restore the anatomy of this segment and provides a good functional result. An important advantage of this method is that when using it, traumatization of neurovascular structures is minimized, since access is carried out through anatomical safe zones.

Aims: based on our experience in the surgical treatment of patients with fractures of the distal humerus, to show the advantages of subcutaneous subfascial osteosynthesis to improve the quality of treatment results in this category of patients.

Materials and methods: we observed 74 patients with fractures of the periarticular distal humerus. Surgical treatment was carried out in the conditions of the Tula Regional Clinical Hospital. The age of the patients ranged from 18 to 73 years. The operations were performed within 1-3 weeks after the injury. The method of subcutaneous subfascial osteosynthesis was used in 10 patients.

Results and conclusions: subcutaneous-subfascial osteosynthesis refers to minimally invasive methods of surgical treatment of fractures and corresponds to modern trends in traumatology and orthopedics, as it provides stable fixation of fragments in fractures of the lower third of the shoulder and minimizes traumatization of soft tissues and neurovascular structures.

Keywords: fractures of the distal humerus, intraarticular fractures, fracture osteosynthesis.

Введение

Лечение пациентов с переломами ДОПК по-прежнему является актуальной проблемой современной травматологии и ортопедии [1–5]. Отдельной составной частью данной проблемы являются околосуставные переломы нижней трети плечевой кости [6; 7]. Как отечественные, так и зарубежные исследователи сходятся во мнении необходимости оперативного лечения переломов данной локализации, так как консервативное лечение не гарантирует получения хороших клинико-рентгенологических результатов и зачастую не обеспечивает хороших функциональных результатов лечения [8–12].

Оперативное лечение переломов ДОПК является предпочтительным способом лечения на современном этапе технического развития. Данное лечение базируется на принципах, предложенных группой AO/ASIF [13]. Практикующий травматолог-ортопед, столкнувшись в своей практике с переломами ДОПК, должен помнить, что лечение переломов данной локализации должно быть направлено на восстановление первичной анатомии поврежденного сегмента, причем оценку восстановления функции можно произвести в рамках, рекомендуемых Morrey B.F. [14–16].

Доминирующими способами оперативного лечения в настоящее время являются способы, предусматривающие открытую репозицию и выполнение накостного остеосинтеза [13]. Особую категорию методов оперативного лечения занимают способы внешней фиксации, предложенные Г.А. Илизаровым [17; 18].

Разнообразие конструкций, применяемых для обеспечения стабильности в зоне перелома, необходимость тщательного подбора пластин, винтов, спиц, проволоки, спице-стержневых аппаратов требует уточнения многочисленных аспектов стабильной фиксации фрагментов,

* e-mail: kazbek.bekshokov.99@mail.ru

необходимой для ранней мобилизации локтевого сустава [19].

До настоящего времени недостаточно изучены биомеханические проблемы остеосинтеза при околосуставных переломах ДОПК. Дискуссионными являются рекомендации при выборе доступа к локтевому суставу для выполнения стабильно функционального остеосинтеза в зоне ДОПК. Не определена тактика и способы транспозиции n. ulnaris в зависимости от степени повреждения кости и мягкотканых структур. Требуют уточнения многие аспекты предоперационного и послеоперационного ведения больных в зависимости от тяжести повреждения.

Все вышеперечисленное подчеркивает актуальность дальнейших научных разработок технологий оперативного лечения переломов дистального одела плечевой кости. Особенно важно разработать дифференцированный подход к осуществлению стабильного, функционального остеосинтеза, необходимого для раннего восстановления функции локтевого сустава. Именно эти обстоятельства послужили поводом для выполнения настоящего исследования.

Актуальность упомянутой проблемы заключается в необходимости усовершенствования ряда известных методик остеосинтеза ДОПК и последующего восстановительного лечения. Были оценены варианты остеосинтеза, а также эффективность подкожно-субфасциального доступа. Нарушение правил остеосинтеза внутрисуставных и периартикулярных переломов ДОПК приводит к увеличению послеоперационных осложнений. Особенно опасны повреждения сосудов и нервов, значительно осложняющих проведение реабилитационного периода [20–22]. Вот почему важен поиск минимально инвазивных технологий остеосинтеза при переломах в данной области.

Материалы и методы

Проведен анализ эффективности лечения 74 больных с переломами околосуставной ДОПК. Оперативное лечение проводилось в условиях Тульской ОКБ. Возраст пациентов находился в диапазоне от 18 до 73 лет. Операции проводились в течение 1–3 недель после получения травмы. Миниинвазивный подкожно-субфасциальный остеосинтез был выполнен у 10 пациентов.

При выполнении остеосинтеза нами использовались пластинки LCP, спицы Киршнера и винты.

Приведем клиническое наблюдение

Пациентка У. 44 года, травму получила в результате ДТП (диагноз: оскольчатый перелом левой плечевой кости в нижней трети со смещением отломков).

При поступлении в отделение назначен план обследования: анализы для выполнения анестезиологического пособия, ЭКГ, рентгенограммы грудной клетки, левого плеча (Рис. 1), КТ правого плеча (Рис. 2), консультация терапевта, невролога, анестезиолога-реаниматолога.

Рис. 1. Рентгенограммы левого плеча при поступлении.

Рис. 2. КТ левого плеча.

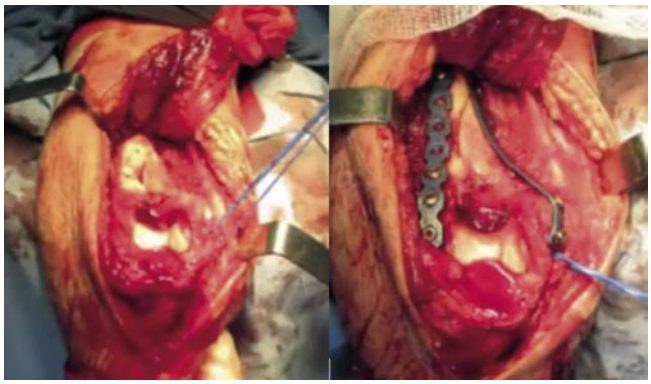

Рис. 3. Этапы операции остеосинтеза плечевой кости метафизарной пластиной.

Операция: открытая репозиция, остеосинтез левой плечевой кости метафизарной титановой пластиной и винтами (Рис. 3).

Описание операции: в положении пациентки лежа на животе произведена трехкратная обработка кожных покровов растворами антисептиков. Предплечье согнуто под углом 900. Выполнен разрез кожи в проекции перелома, выполнена остеотомия локтевого

Рис. 4. Контрольные рентгенограммы после выполнения остеосинтеза левой плечевой кости накостной пластиной и винтами.

Рис. 5. Консолидированный перелом нижней трети левой плечевой кости после металлоостеосинтеза пластиной.

Рис. 6. Рентгенограммы после удаления металлоконструкций.

отростка, тупым путем отсепарированы мягкие ткани, выделена область перелома ДОПК. Выделен локтевой нерв и медиальный надмыщелок плечевой кости. В метафизарной зоне выделены 3 крупных костных отломка. Произведена периневральная новокаинизация лучевого нерва.

Отломки левой плечевой кости репонированы. Произведена межфрагментарная временная фиксация спицами и винтами. На плечевой кости размещена медиальная дистальная пластина LCP. Костные фрагменты фиксированы через пластину винтами. Выполнен остеосинтез левого локтевого отростка по Веберу. Локтевой нерв окутан мягкотканой прослойкой.

На следующий день после выполнения операции была выполнена контрольная рентгенография левой плечевой кости в 2-х проекциях (Рис. 4).

ЛФК для локтевого сустава и мышц проводилась с первого дня после операции. На контрольной рентгенограмме, сделанной через 1 год после операции (Рис. 5) видны признаки консолидации перелома нижней трети левой плечевой кости.

Через 2 года после операции металлоконструкции были удалены (Рис. 6). Отмечается полный объем движений в локтевом суставе (Рис. 7).

Миниинвазивный субфасциальный остеосинтез плечевой кости

Описание операции: в ходе операции под контролем ЭОПа осуществляли закрытую репозицию. «Технологические окна» формировали из проксимального и дистального доступов. Провизорную фиксацию осуществляли спицами Киршнера. Субфасциально формировали канал для установки и фиксации накостной пластины. Под контролем ЭОПа на плечевую кость в её дистальной трети укладывали пластину и фиксировали винтами.

Результаты

В процессе динамического наблюдения за оперированными пациентами нами были выделены три периода: ранний послеоперационный – до 10 суток после операции, среднесрочный – через 6 месяцев после операции и отдаленный – через год и более.

Рис. 7. Объём движений в локтевом суставе в полном объеме.

Табл. 1. Функциональный результат после оперативного лечения по шкале MEPS

отличный результат	хороший результат	удовлетворительный результат
25 пациента (58%)	13 пациентов (30%)	5 пациентов (12%)

Табл. 2. Функциональный результат после оперативного лечения по шкале MEPS

отличный результат	хороший результат	удовлетворительный результат	плохой результат
2 пациента (5,4%)	8 пациентов (21,62%)	25 пациентов (67,56%)	2 пациента (5,4%);

Отличные результаты лечения с использованием миниинвазивного остеосинтеза получены у 25 пациентов, хорошие – у 13 пациентов, удовлетворительные – у 5. Отличные и хорошие результаты функционального лечения были достигнуты в 88% случаев, остальные – удовлетворительные.

Оценка результатов по шкале MEPS у наших пациентов представлена на таблице 1.

Оценка результатов по шкале MEPS у пациентов с оперативным лечением переломов по методике с рассечением трицепса представлена в таблице 2.

Клиническое наблюдение: пациентка Б. 36 лет, травма бытовая в результате падения с высоты 3-х метров с упором на правый локтевой сустав, обратилась в приемное отделение спустя 7 часов с момента получения травмы. Госпитализирована в стационар с оскольчатым закрытым переломом нижней трети правой плечевой кости со смещением отломков, множественными ссадинами правого предплечья осложненный фликтенами в области правого локтевого сустава (Рис. 8). При поступлении выполнена КТ (Рис. 9). На КТ визуализируется перелом диафиза плечевой кости в нижней трети. Больному произведена первичная хирургическая обработка ран, вскрытие фликтен области правого локтевого сустава и предплечья, ввиду развития компартмент-синдрома больному выполнена стабилизация перелома спице-стержневым аппаратом внешней фиксации (Рис. 10).

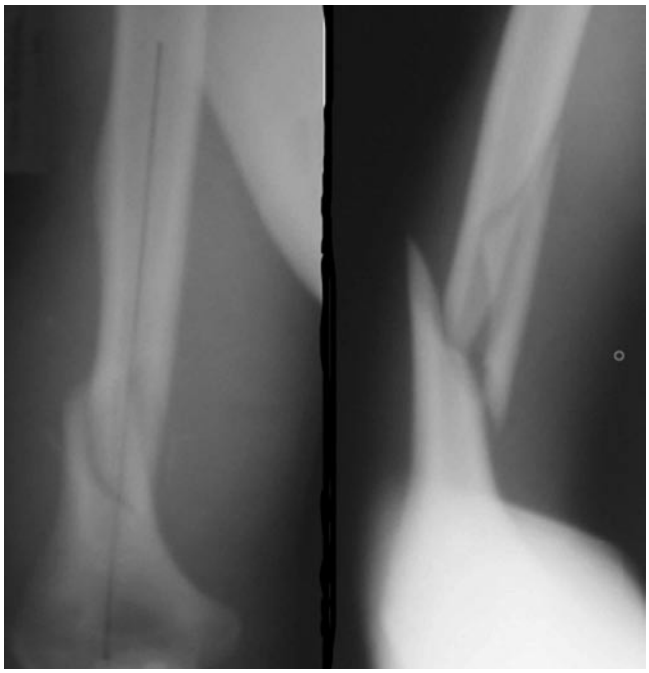

Рис. 8. Оскольчатый перелом нижней трети диафиза, перелом мыщелков правой плечевой кости.

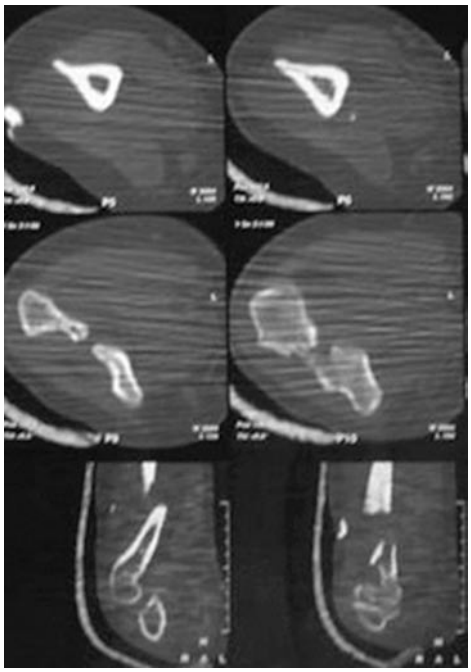

Рис. 9. Компьютерные срезы правого локтевого сустава.

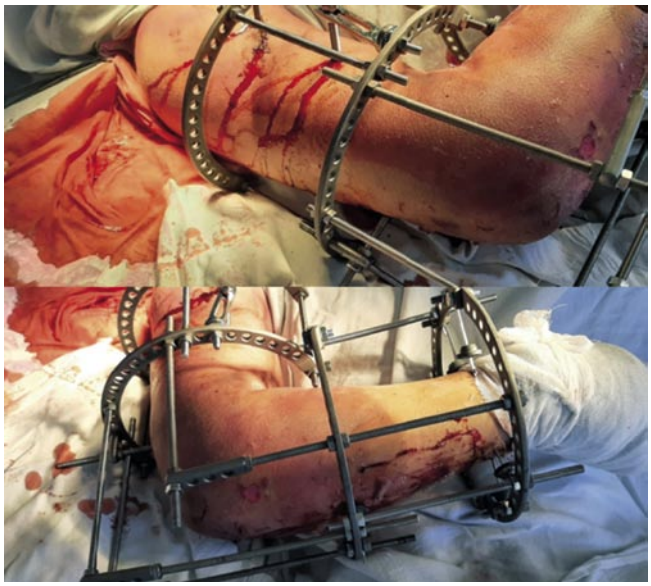

Рис. 10. Стабилизация костных отломков спице-стержневым аппаратом наружной фиксации.

Рис. 11. Вид конечности после выполнения операции.

По нормализации локального статуса под интубационным эндотрахеальным наркозом произведен остеосинтез.

Ход операции: произведен оперативный доступ в области надмыщелка плечевой кости. Сформирован туннель вдоль задне-наружной поверхности плечевой кости. В сухожилии трицепса образовано два «технологических окна». Из дистального окна установлена пластина LCP с 10 отверстиями. Осуществлена дополнительная репозиция фрагментов стягивающими винтами. Достигнуто адекватное положение отломков плечевой кости. Рентгенологический контроль осуществлялся с помощью ЭОПа. Пластина LCP фиксирована в дистальной части 4 винтами, а её проксимальная часть – 3 винтами.

Дополнительная иммобилизация верхней конечности в течение 4 недель производилась в съемном ортезе.

Швы сняты на 13-е сутки после операции. В раннем послеоперационном периоде объем упражнений увеличивался спустя 5–7 суток.

У пациентов основной группы пассивные движения и изометрические нагрузки начинались выполняться через 1–2 суток после остеосинтеза.

В данном клиническом наблюдении удаление металлоконструкции из правого плеча не проводилось ввиду удовлетворенности пациентом результатами лечения и отсутствия дискомфорта в области расположения металлических имплантатов.

При метаэпифизарных переломах плечевой кости применяют различные варианты остеосинтеза: фиксацию с помощью пластин, внутрикостный остеосинтез и чрескостный остеосинтез. Выбор метода зависит от состояния мягких тканей, уровня и конфигурации перелома, качества кости, диаметра костномозгового канала и опыта специалиста. Чрескостный остеосинтез обычно применяют при открытых переломах с обширным повреждением мягких тканей. Накостный остеосинтез используют при большинстве переломов плечевой кости. Интрамедуллярный остеосинтез может быть выполнен через относительно небольшое трепанационное отверстие в проксимальной части плечевой кости, но противопоказанием к выполнению интрамедуллярного остеосинтеза является узкий медуллярный канал (<6–7 мм).

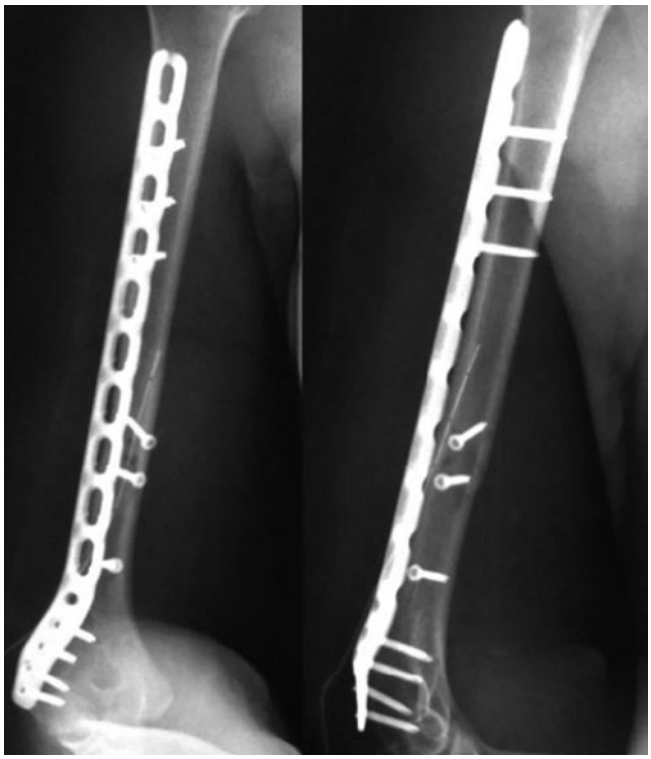

Рис. 12. Рентгенограммы плечевой кости после выполнения остеосинтеза.

Рис. 13. Функциональный результат после оперативного лечения через 6 месяцев после проведенного ЛФК.

Рис. 14. Продолжение. Функциональный результат через 1 год и 3 месяца после остеосинтеза правой плечевой кости.

Именно в таких случаях и может быть использован подкожный субфасциальный остеосинтез, так как классический вариант остеосинтеза плечевой кости требует расширенного доступа, что сопряжено с дополнительной травмой мягких тканей и сосудисто-нервных структур.

Чтобы уменьшить интраоперационную травматизацию мягких тканей, пластину необходимо разместить субфасциально через «технологические окна», поскольку зона между передней поверхностью диафиза плечевой кости и двуглавой мышцей плеча является безопасной.

Подкожно–субфасциальный вариант размещения фиксирующей конструкции относят к миниинвазивным методикам остеосинтеза (так как при этом снижена травматичность операции, уменьшаются сроки восстановления функции верхней конечности).

Но даже при этой технологии размещения накостной конструкции существует риск повреждения кровеносных сосудов и нервов во время операции, поэтому необходимо формировать технологические окна с учетом положения лучевого нерва между трицепсом и плечелучевой мышцей в дистальной трети и в средней трети плеча. При оскольчатом переломе мыщелка плеча дополнительно производится остеосинтез 2 винтами по перкутанной технологии.

В нашем исследовании миниинвазивный подкожно-субфасциальный остеосинтез выполняли из двух технологических окон, избегая деваскуляризации тканей, что, в свою очередь, обеспечивает необходимые условия для консолидации перелома и ранней реабилитации.

Кроме того, нужно отметить, что для снижения риска чрезмерной травматизации мягких тканей, пластина должна быть установлена через «безопасную зону» между диафизом плеча и m. brachialis.

Заключение

Безусловно, субфасциальный остеосинтез относится к малоинвазивным методикам и соответствует современным тенденциям в травматологии и ортопедии, что позволяет рекомендовать его для использования при оперативном лечении пациентов с переломами ДОПК.

Выводы

1. Миниинвазивный подкожно-субфасциальный остеосинтез обеспечивает надежную стабильную фиксацию костных отломков при переломах ДОПК.
2. Разработанный нами способ миниинвазивного остеосинтеза при околосуставных переломах ДОПК отличается меньшей хирургической агрессией по отношению к окружающим тканям, чем открытый доступ и дает возможность раннего начала реабилитационных мероприятий, что в итоге улучшает функциональный результат.
3. Сравнительный анализ результатов лечения околосуставных переломов дистального отдела плечевой кости показал, что подкожно-субфасциальный остеосинтез по сравнению с открытым доступом позволяет получить лучшие результаты и больший объем движений в локтевом суставе в среднесрочном и отдаленном периоде.

Авторы заявляют об отсутствии конфликта интересов (The authors declare no conflict of interest).

ЛИТЕРАТУРА/REFERENCES

1. Бояринцев В.В., Редько И.А. Лечение переломов мыщелков плечевой кости // Травматология и ортопедия столицы. Время перемен: III Конгресс Ассоциации травматологов и ортопедов г. Москвы с международным участием. – М., 2016. – С.50-52. [Boyarintsev VV, Redko I.A. Treatment of fractures of the condyles of the humerus. Traumatology and orthopedics of the capital. Time for changes: The III Congress of the Association of Traumatologists and Orthopedists of Moscow with international participation. M., 2016. P.50-52. (In Russ.)]
2. Кирсанов В.А., Половинко В.В. Анализ эффективности оперативного лечения внутрисуставных переломов дистального отдела плечевой кости // Организационные и клинические вопросы оказания помощи больным в травматологии и ортопедии: Сб. тезисов XIII межрегиональной науч.-практ.конф. – Воронеж, 2017. – С.101-103. [Kirsanov VA, Polovinko VV. Analysis of the effectiveness of surgical treatment of intra-articular fractures of the distal humerus. Organizational and clinical issues of patient care in traumatology and orthopedics: Collection of theses of the XIII interregional scientific and practical conference. Voronezh, 2017. P.101-103. (In Russ.)]
3. Лазарев А.Ф., Солод Э.И., Джанибеков М.М. Выбор тактики лечения при переломах дистального отдела плечевой кости // Хирургия повреждений, критические состояния. Спаси и сохрани: Мат. Пироговского форума с международным участием. – М., 2017. – С.380. [Lazarev AF, Solod EI, Dzhanibekov MM. The choice of treatment tactics for fractures of the distal humerus. Surgery of injuries, critical conditions. Save and preserve: Mate. Pirogov Forum with international participation. Moscow, 2017. P.380. (In Russ.)]
4. Алексеева О.С. Эндопротезирование плечевого сустава при переломах проксимального отдела плечевой кости у пациентов пожилого возраста (клиническое исследование): Дис. … канд. мед. наук. – Москва, 2017. [Alekseeva OS. Shoulder joint replacement in fractures of the proximal humerus in elderly patients (clinical study). [dissertation] Moscow, 2017. (In Russ.)]
5. Аль-Шахези Ф.М. Оперативное лечение оскольчатых переломов мыщелка плечевой кости (клинико-экспериментальное исследование): Дис. ... канд. мед. наук. СПб., 2004. [Al-Shahezi FM. Surgical treatment of comminuted fractures of the condyle of the humerus (clinical and experimental study). [dissertation] St. Petersburg, 2004. (In Russ.)]
6. Ищенко И.В., Ищенко В.П. Функциональный остеосинтез стержневыми аппаратами при лечении переломов длинных костей // Ортопед., травматол. – 1995. – №2. – С.17-21 [Ishchenko IV, Ishchenko VP. Functional osteosynthesis with rod devices in the treatment of long bone fractures. Orthopedist., traumatol. 1995; 2: 17-21. (In Russ.)]
7. Каллаев Т.Н. Чрескостный остеосинтез околосуставных и внутрисуставных переломов дистального метаэпифиза плечевой кости устройством динамической компрессии: дис. ... канд. мед. наук. – М., 2002. [Kallaev TN. Transosseous osteosynthesis of near- and intraarticular fractures of the distal metaepiphysis of the humerus with a dynamic compression device. [dissertation] Moscow, 2002. (In Russ.)]
8. Бойков В.П. Система лечения переломов с позиции объективного остеосинтеза // Амбулаторная травматолого-ортопедическая помощь. Новое в лечении повреждений и заболеваний опорно-двигательной системы: Тезисы докладов Всероссийской научно-практической конференции. – Санкт-Петербург – Йошкар-Ола, 1994. – Ч.I – С.97 [Boikov VP. The system of fracture treatment from the perspective of objective osteosynthesis. Outpatient trauma and orthopedic care. New in the treatment of injuries and diseases of the musculoskeletal system: Abstracts of the All-Russian Scientific and Practical Conference. St. Petersburg – Yoshkar-Ola, 1994. Part I. P.97 (In Russ.)]

9. Борисевич К.Н., Карев Б.Х. Переломы дистального конца плечевой кости у взрослых и их лечение // Материалы 5-го съезда травматологов-ортопедов республик Советской Прибалтики. Рига. 1986. С.71-74. [Borisevich KN, Karaev BH. Fractures of the distal end of the humerus in adults and their treatment. Materials of the 5th Congress of traumatologists-orthopedists of the republics of the Soviet Baltic States. Riga. 1986. P.71-74. (In Russ.)]
10. Бруско А.Т. Вторичные расстройства кровообращения и их роль в процессе формирования сустава после артропластики. Артропластика крупных суставов. – М., 1974. – С.81-84. [Brusko AT. Secondary circulatory disorders and their role in the process of joint formation after arthroplasty. Arthroplasty of large joints. M., 1974. P.81-84. (In Russ.)]
11. Волков М.В., Оганесян О.В. Артропластика суставов с помощью шарнирно-дистракционных аппаратов // Материалы Всесоюзн. симпоз. Артропластика крупных суставов, 1974. – С.3-15. [Volkov MV, Oganesyan OV. Arthroplasty of joints using articular distraction devices. Materials of the All-Union.The symposium. Arthroplasty of large joints. 1974. P.3-15. (In Russ.)]
12. Елецкий А.Г. К вопросу об артропластике // Вести хирург. и погран. обл. – 1926. – Т.8. – №22. – С.52-83. [Yeletsky AG. On the issue of arthroplasty. Vesti surgeon and border area. 1926; 8(22): 52-83. (In Russ.)]
13. O'Driscoll SW. Optimizing stability in distal humeral fracture fixation. J Shoulder Elbow Surg. 2005; 14(1S): 186S-194S. doi: 10.1016/j.jse.2004.09.033. PMID: 15726080.
14. Morrey BF, An KN. Functional anatomy of the ligaments of the elbow. Clin Orthop Relat Res. 1985; 201: 84-90.
15. Voloshin I, Schippert DW, Kakar S, Kaye EK, Morrey BF. Complications of total elbow replacement: a systematic review. J Shoulder Elbow Surg. 2011; 20(1): 158-68. doi: 10.1016/j.jse.2010.08.026.
16. Morrey BF. Post-traumatic contracture of the elbow. Operative treatment, including distraction arthroplasty. J Bone Joint Surg Am. 1990; 72(4): 601-18.
17. Илизаров Г.А., Карагодин Г.Е., Швед С.И. Чрескостный остеосинтез переломов костей локтевого сустава // Вестник хирургии. – 1985. – С.79-81. [Ilizarov GA, Karagodin GE, Shved SI. Transosseous osteosynthesis of fractures of the bones of the elbow joint. Bulletin of Surgery. 1985: 79-81. (In Russ.)]
18. Илизаров Г.А., Стецула В.И. Итоги и перспектива развития чрескостного остеосинтеза // Обл. юбилейная научно-практическая конференция. Тезисы докладов. Курган, 1977. – С.97-100. [Ilizarov GA, Stetsula VI. Results and prospects of development of transosseous osteosynthesis. Regional jubilee scientific and practical conference. Abstracts of the reports. Kurgan. 1977. P.97-100. (In Russ.)]
19. Илизаров Г.А., Швед С.И., Закиров Э.Х. Чрескостный остеосинтез в системе комплексного лечения больных старше 60 лет с переломами длинных трубчатых костей // Тез. докл. Всесоюзной научно-практической конференции. – Курган, 1982. – С.21-28. [Ilizarov GA, Shved SI, Zakirova EH. Transosseous osteosynthesis in the system of complex treatment of patients over 60 years of age with fractures of long tubular bones. Tez. dokl. All-Union Scientific and Practical Conference. Kurgan. 1982. P.21-28. (In Russ.)]
20. Judet T, McKee, et al. Coronal shear fractures of the distal end of the humerus. J Bone Joint Surg Am. 1998; 80(4): 604.
21. McKee MD, Pugh DM, Richards RR, Pedersen E, Jones C, Schemitsch EH. Effect of humeral condylar resection on strength and functional outcome after semiconstrained total elbow arthroplasty. J Bone Joint Surg Am. 2003; 85(5): 802-7. doi: 10.2106/00004623-200305000-00005.
22. Maier M, Bratschitsch G, Friesenbichler J, Bodo K, Leithner A, Holzer LA. Pathologic fracture of the distal humerus due to a textiloma. J Shoulder Elbow Surg. 2016; 25(10): e304-8. doi: 10.1016/j.jse.2016.07.024.

КРАТКОСРОЧНЫЕ РЕЗУЛЬТАТЫ ХИРУРГИЧЕСКОГО ЛЕЧЕНИЯ ФЕМОРОАЦЕТАБУЛЯРНОГО ИМПИНДЖМЕНТА С ПОМОЩЬЮ ОТКРЫТОГО ХИРУРГИЧЕСКОГО ВЫВИХА ГОЛОВКИ БЕДРЕННОЙ КОСТИ

Герасимов Е.А., Морозова Е.А.*, Королёв С.Б., Герасимов С.А.
Университетская клиника ФГБОУ ВО «Приволжский исследовательский медицинский университет» Минздрава России, Нижний Новгород

DOI: 10.25881/20728255_2024_19_3_65

Резюме. Обоснование: для хирургической коррекции фемороацетабулярного импинджмента (ФАИ) применяются три метода: хирургический вывих головки бедренной кости (операция Dann-Ganz), миниинвазивная техника с прямым передним доступом (операция mini-open) и артроскопическое вмешательство.

Цель исследования: оценить результаты лечения ФАИ при помощи открытого хирургического вывиха по методике Dann-Ganz в течение 3–6–12 месяцев после операции.

Материал и методы: было проведено одноцентровое проспективное контролируемо исследование результатов лечения 30 пациентов с ФАИ, которым выполнялся открытый хирургический вывих с 2019 по 2021 гг. Результаты лечения оценивали с помощью рентгеновских методов исследования, магнитно-резонансной диагностики, анкетирования пациентов с помощью шкал iHOT12, HOOS, ВАШ. Статистический анализ данных проводился с использованием программ Microsoft Office Excel 2010 и Statistica 12 STATSOFT. Для оценки нормальности распределения данных использовались график Q–Q Plot и критерий Шапиро-Уилка. Количественные данные представлены в виде M±SD, (где M – среднее значение, SD – стандартное отклонение, качественные данные представлены в виде P (где P – процентная доля). Качественные показатели анализировали по таблицам сопряженности и критерию Хи-квадрат Пирсона с поправкой Йетса. Данные считали статистически значимыми при $p \leq 0{,}05$.

Результаты: достигнуты рентгенологические показатели угла-альфа, близкие к значению 55°. Анализ стандартных параметров биомеханики походки и шкал iHOT12 и HOOS до и после операции не выявил статистически достоверных различий. За период наблюдения были выявлены осложнения: аваскулярный некроз головки бедренной кости – 3 (10%), несращение зоны остеотомии большого вертела – 1 (3,3%), гетеротопическая оссификация мышц-абдукторов – 1 (3,3%), стойкий послеоперационный болевой синдром – 4 (13,3%).

Заключение: применение открытого хирургического вывиха для ФАИ позволяет выполнить полную коррекцию деформации. Однако число осложнений обосновывает необходимость рассмотрения миниинвазивных методик, таких как артроскопическая коррекция и операция mini-open.

Ключевые слова: фемороацетабулярный импинджмент, тазобедренный сустав, открытый хирургический вывих.

SHORT-TERM RESULTS OF SURGICAL TREATMENT OF FEMOROACETABULAR IMPINGEMENT WITH OPEN SURGICAL DISLOCATION OF THE FEMORAL HEAD

Gerasimov E.A., Morozova E.A.*, Korolev S.B., Gerasimov S.A.
University clinic of FSBEI HE «Privolzhsky Research Medical University» MOH Russia, Nizhny Novgorod

Abstract. Rationale: three methods are used for surgical correction of femoroacetabular impingement (FAI): surgical dislocation of the femoral head (Dann-Ganz operation), minimally invasive technique with direct anterior access (mini-open operation) and arthroscopic intervention.

The aim of the study was to evaluate the results of treatment of FAI with open surgical dislocation within 12 months after surgery.

Material and methods: a single-center, prospective, controlled, non-comparative study was conducted. From 2019 to 2021, 30 patients with FAI underwent open surgical dislocation. The results of treatment were evaluated using radiation research methods, magnetic resonance diagnostics and patient questionnaires using the iHOT12, HOOS, and VAS scales. Statistical data analysis was carried out using Microsoft Office Excel 2010 and Statistica 12 STATSOFT programs. To assess the normality of the data distribution, the Q–Q Plot and the Shapiro-Wilk criterion were used. Quantitative data are presented in the form of M±SD (where M is the average value, SD is the standard deviation). Qualitative data are presented in the form of P±σp (where P is the percentage, σp is the standard deviation of the percentage). Qualitative indicators were analyzed using conjugacy tables and the Pearson Chi-square criterion with the Yates correction. The data were considered statistically significant at $p \leq 0.05$.

Results: it was possible to achieve the angle-alpha indicators close to the target values. Analysis of gait biomechanics and scores on the iHOT12 and HOOS scales before and after surgery revealed no statistically significant differences. During the follow–up period, complications were revealed: avascular necrosis of the femoral head – 3 (10%), non–fusion of the osteotomy zone of the great trochanter - 1 (3,3%), heterotopic ossification of the abductor muscles – 1 (3,3%), persistent postoperative pain syndrome – 4 (13,3%).

Conclusion: performing an open surgical dislocation with FAI makes it possible to achieve complete correction of deformity. However, a significant number of complications indicates the need to consider minimally invasive techniques, such as arthroscopic correction and mini-open surgery.

Keywords: femoroacetabular impingement, hip, open surgical dislocation, Dann-Gunz operation.

Введение

Фемороацетабулярный импинджмент (ФАИ) – это патомеханический процесс хронической травматизации суставной губы и суставного хряща крыши вертлужной впадины головкой или шейкой бедренной кости [1]. Нарушение конгруэнтности компонентов сустава при ФАИ приводят к повторяющимся микротравмам губы вертлужной впадины и последующей дегенерации суставного хряща [2].

ФАИ является одной из основных причин развития коксартроза, боли и ограничения движений в тазобедренном суставе [3–8].

Выделяют три варианта ФАИ. Вариант деформации по типу кулачка (Cam-вариант) встречается в 5% случаев, чаще у мужчин [9], для него характерен избыточный костный массив переднелатеральной поверхности головки и шейки бедренной кости [10; 11].

Вариант деформации по типу клешни или пинцета (Pincer-вариант) также встречается редко – в 9% случаев и наиболее характерен для женщин [12; 13], кроме того, часто обусловлен ретроверсией вертлужной впадины при дисплазиях тазобедренного сустава [14].

* e-mail: ekaterina.m.96@mail.ru

Комбинированный вариант ФАИ является наиболее распространенным, составляет около 86% всех случаев и сочетает деформации Cam- и Pincer-вариантов [15].

Для лечения ФАИ применяются как консервативные, так и оперативные методы, однако они не восстанавливают объем движений и не позволяют достичь стойкого снижения болевого синдрома, что в последующем требует оперативного лечения [16; 17].

Для хирургической коррекции ФАИ применяются три метода: два из которых открытые – хирургический вывих (техника, предложенная Dann-Ganz) [18], миниинвазивная техника с прямым передним доступом (операция Mini-open) и артроскопическое вмешательство [19–21].

Результаты лечения ФАИ хирургическими методами во многом сравнимы, однако артроскопическая коррекция более трудоемка и технически сложнее [19; 22]. Большие объемы костной деформации увеличивают продолжительность операции и риски, сопряженные с анестезией [19; 22]. Кроме того, необходимость длительной тракции по оси конечности с использованием валика для промежности при артроскопической коррекции может приводить к развитию нейропатии латерального кожного и бедренного нервов, однако эта методика обеспечивает наилучший косметический результат и минимальный период реабилитации [23].

Применение миниинвазивного прямого переднего доступа (Mini-Open) при большом объеме деформации позволяет существенно сократить время операции. Данная методика не требует выполнения остеотомии большого вертела и не нарушает работу мышц-абдукторов, что сокращает период реабилитации пациента. Недостатком методики является ограниченная визуализация центрального отдела сустава и невозможность визуализации заднего отдела, что ограничивает ее применение. Так же прямой передний доступ предусматривает радиальную капсулотомию, что при некорректном восстановлении может вызвать микронестабильность сустава, кроме этого, имеется риск повреждения латерального кожного и бедренного нервов [22–23].

Открытый хирургический вывих является наиболее инвазивной методикой, позволяющей добиться наиболее полного объема коррекции даже при больших деформациях ФАИ.

Цель – оценить результаты коррекции ФАИ при помощи открытого хирургического вывиха головки бедренной кости в течении 12 месяцев после операции.

Материал и методы

Проведено одноцентровое проспективное контролируемо исследование результатов лечения пациентов, которым по поводу ФАИ в период с 2019 по 2021 гг. выполнялся открытый хирургический вывих головки бедренной кости.

Критерии включения пациентов в исследование:

- Клинические и рентгенологические показания к хирургической коррекции ФАИ;
- Возраст 18–55 лет.

Критерии не включения:

- Декомпенсированная сопутствующая патология;
- Коксартроз более 2 стадии по классификации Н.С. Косинской;
- Угол Виберга <20° и >40°;
- Индекс ретроверсии >35%;
- Аваскулярный некроз головки бедренной кости;
- Двусторонний ФАИ;
- Индекс массы тела >35.

Всем пациентам при физикальном осмотре проводили мануальные тесты, провоцирующие соударение в тазобедренном суставе такие, как FADDIR-тест (Flexion Adduction Internal Rotation) и FABER-тест (Flexion Abduction External Rotation).

Рентгенография выполнялась с использованием передне-задней проекции, а также Dann 45^0 и 90^0 до, после операции, и в контрольные точки 6 и 12 месяцев. Данное обследование позволяло объективизировать степень и локализацию анатомических нарушений и определить рентгенологические показатели ФАИ такие, как угол альфа, угол Виберга и индекс ретроверсии. Оценка показателей выполнялась согласно методикам, описанным в литературе [1]. В случаях несоответствия показателей угла Виберга и индекса ретроверсии свыше 35%, пациентам предлагались иные варианты лечения.

МРТ проводилась всем пациентам до операции для оценки состояния суставного хряща, визуализации повреждения суставной губы вертлужной впадины, измерения угла альфа в коронарной проекции, а также исключения аваскулярного некроза головки бедренной кости. Всем пациентам в послеопероационном периоде назначалась антибиотико- и тромбопрофилактика. Пациенты вертикализировались на следующий день после операции. Рекомендовалась ходьба на костылях с частичной нагрузкой на оперированную конечность с ограничением отведения в течение 6 недель.

С целью оценки биомеханики походки пациентов до оперативного лечения проводили 2D-анализ походки с использованием комплекса SIMI 2D. Так же анализ повторялся спустя 6 и 12 месяцев.

Открытый хирургический вывих производился, в соответствии с методикой Dann-Gunz [5].

Оценку качества жизни пациентов до операции и в сроки 2, 6, 12 месяцев после, а также удовлетворенность пациентов результатами проведенного хирургического лечения ФАИ и уровень болевого синдрома проводили по результатам опроса с использованием трех шкал: The Hip Disability and Osteoarthritis Outcome Score (HOOS), International Hip Outcome Tool 12 (IHOT-12) и визуально-аналоговая шкала боли (ВАШ).

Статистический анализ данных проводился с использованием программы Microsoft Office Excel 2010, статистического пакета Statistica 12 STATSOFT. Количественные данные проверяли на нормальность распределения с использованием графиков Q–Q Plot и критерия Шапиро-Уилка. Количественные данные представлены в

виде M±SD (где M – среднее значение, SD – стандартное отклонение). Качественные данные представлены в виде P (где P – процентная доля). Для анализа качественных показателей использовали таблицы сопряженности и критерий Хи-квадрат Пирсона с поправкой Йетса в случаях с малыми частотами. Полученные данные считались статистически достоверными при p≤0,05.

Результаты

В исследование было включено 30 пациентов, которым выполнялся открытый хирургический вывих, из них было 16 мужчин (53±0,09%) и 14 женщин (47±0,06%). Средний возраст составил 41±9,8 лет и 45,8±6,7 лет соответственно. Cam-деформация была диагностирована у 18 пациентов (60±0,07%), Pincer-деформация диагностирована у 4 пациентов (13,3±0,06%), Mix-деформация наблюдалась у 8 пациентов (26,7±0,08%). Продолжительность клинических проявлений ФАИ у пациентов составляла от 1,5 до 6 месяцев. Правый тазобедренный сустав был поражен в 64±0,08% случаев, левый – в 36±0,08%. Средняя продолжительность операции составила 108±16,5 мин. Среднее время пребывания пациентов в стационаре – 6,35±2,92 дня.

Средний показатель угла Виберга составил 32±7,13°. Средний показатель индекса ретроверсии составил 25,2±6,81%. Значения угла альфа до и после операции представлены в табл. 1.

В результате хирургического лечения ФАИ посредством открытого хирургического вывиха, удалось достичь показателей угла-альфа, близких к целевым значениям менее 55°.

По данным МРТ повреждение суставной губы было выявлено у 20 пациентов (66,6±0,1%), в связи с чем выполнялся шов (80±0,1%) или реконструкция (20±0,2%).

В результате оценки биомеханики походки до операции, не было выявлено существенных нарушений в походке пациентов, целевые значения показателей шага не имели статистически значимых различий с нормой (Табл. 2).

Баллы по опросникам IHOT-12 и HOOS до операции и в последующие контрольные точки оценивались как «удовлетворительные» (Табл. 3).

При анализе данных уровня боли по шкале ВАШ до проведения лечения и спустя 12 мес. выявлены статистически значимые различия, в отличие от показателей качества жизни и функционального состояния оперированного сустава по опросникам IHOT-12 и HOOS в эти же сроки наблюдения.

Среди осложнений наблюдались: аваскулярный некроз головки бедренной кости (АНГБК) – 3 (10%) случая, в последующем выполнялось тотальное эндопротезирование тазобедренного сустава, 1 (3,33%) случай несращения зоны остеотомии большого вертела, 1 (3,33%) случай гетеротопической оссификации мышц-абдукторов, 4 (13,33%) случая стойкого послеоперационного болевого синдрома, что требовало привлечения смежных специалистов таких, как реабилитологи и неврологи для проведения дополнительных курсов консервативной терапии.

Табл. 1. Значения угла-альфа до и после операции, в градусах M±SD

Показатели	Открытый хирургический вывих		
	До	После	p
Обзорная Rg-графия таза	74,7±13,5	52,2±7,6	0,001
Dann 45°	73,9±12,7	50,8±5,0	0,001
Dann 90°	71,8±13,4	51,05±4,9	0,001
МРТ(коронарные срезы)	72,4±11,6	51,15±4,7	0,001

Примечание: полученные данные считались статистически достоверными при p≤0,05.

Табл. 2. Биомеханические показатели походки, M±SD, в %

Периоды шага	Показатель нормы	До операции	Через 6 мес.	Через 12 мес.	p
Период опоры	60	63,38±4,06	62,78±2,88	62,32±2,65	0,308
Период переноса	40	38,29±6,49	40,19±3,48	39,79±3,41	0,698
Период двойной опоры	1,94	1,32±0,16	1,37±0,08	1,36±0,09	0,467

Примечание: p≤0,05 при сравнении данных до операции и спустя 12 мес .

Табл. 3. Оценка показателей анкетирования пациентов в динамике в течение года, M±SD

Шкалы	До операции	Через 2 мес.	Через 6 мес.	Через 12 мес.	p
IHOT-12	69,40±7,80	68,08±6,01	72,46±9,00	70,56±11,04	0,461
HOOS	70,19±8,33	67,32±5,59	68,60±8,86	69,51±11,42	0,571
ВАШ	3,15±0,88	3,55±0,94	2,20±0,95	1,90±1,17	0,001

Примечание: p≤0,05 при сравнении данных до операции и спустя 12 мес.

Обсуждение

По мнению ряда авторов, выполнение открытого хирургического вывиха с широким обнажением головки, шейки и суставной впадины при устранении ФАИ обеспечивает полный объем коррекции даже при значительных деформациях [8]. Однако эта методика является наиболее инвазивной и травматичной, что ведет к длительному реабилитационному периоду с ограничением нагрузки на конечность до достижения полной консолидации зоны остеотомии большого вертела. Необходимость выполнения остеотомии и остеосинтеза большого вертела с помощью металлоконструкций усложняет операцию и может привести к несращению зоны остеотомии, несостоятельности металлоконструкций, развитию стойкого вертельного бурсита и нарушению работы мышц-абдукторов [24; 25].

К аналогичным выводам о недостатках описываемой техники пришли Sufin S. Afmad с соавт. [26] в своей работе, однако они указывают на предпочтительное

использование данной хирургической техники при изолированном Pincer-типе импинджмента, так как, данная процедура позволяет достичь наилучшей коррекции. Авторский коллектив отметил, что результаты лечения пациентов с Cam-типом деформации, не имели преимуществ перед другими хирургическими методиками. Стоить отметить, что в исследовании оценивали только рентгенологический показатели коррекции деформации, не учитывая клинический результат лечения пациентов.

Наиболее распространенным осложнением после проведения коррекции ФАИ с помощью хирургического вывиха являлось развитие вертельных бурситов, которое как отмечалось ранее, связано с наличием металлоконструкций в зоне остеотомии. Кроме этого, Joshua T. Kempthorne с соавт. [27] сообщают о других неблагоприятных исходах, таких как нейропатия бедренного и седалищного нервов, гетеротопическая оссификация отводящих мышц и прогрессирование коксартроза в течение 2-х лет после проведения операции. Однако авторы сообщают о значительном снижении болевого синдрома и приросте баллов по шкале WOMAC у пациентов в течение 2-х лет после выполнения открытого хирургического вывиха. В нашем исследовании, несмотря на меньший срок наблюдений была выявлена схожая структура осложнений и отмечался более низкий уровень боли по шкале ВАШ.

Hu-Yun Qiao [28] сравнил результаты лечения пациентов с ФАИ с применением открытого хирургического вывиха и артроскопической коррекции. В первой группе отмечается большее количество осложнений после проведенного вмешательства: замедленная консолидация и псевдоартроз большого вертела, вертельный бурсит, сопровождающийся стойким болевым синдромом, гетеротопическая оссификация отводящих мышц и нейропатия седалищного нерва. Помимо описанных в литературе осложнений, в нашем исследовании мы столкнулись и с такими осложнениями, как аваскулярный некроз головки бедренной кости, несращение зоны остеотомии большого вертела.

Во всех проанализированных нами работах авторы сообщают о достаточно высоком проценте развития осложнений после применения хирургического вывиха головки бедренной кости как варианта лечения ФАИ. В нашем исследовании доля пациентов с осложнениями составила одну треть от общего числа.

Выводы

Выполнение открытого хирургического вывиха для коррекции ФАИ позволяет достичь наилучшей визуализации проксимального отдела бедренной кости и вертлужной впадины, что в свою очередь дает возможность выполнить наиболее полную коррекцию деформации, однако большая часть пациентов в исследовании продемонстрировали лишь удовлетворительные результаты по шкалам HOOS, IHOT12. Значительное число осложнений, после выполнения данного варианта хирургического лечения указывает на необходимость рассмотрения миниинвазивных методик, таких как артроскопическая коррекция и миниинвазивный передний доступ к тазобедренному суставу операция mini-open).

Отсутствие статистически значимых различий показателей анализа походки по сравнению с нормой, по нашему мнению связано с компенсацией патологического состояния, что требует дальнейшего исследования, с применением нагрузочных тестов, провоцирующих болевой синдром во время проведения исследования.

Авторы заявляют об отсутствии конфликта интересов (The authors declare no conflict of interest).

ЛИТЕРАТУРА/REFERENCES

1. Богопольский О.Е. Инструментальная диагностика и предоперационное планирование артроскопии тазобедренного сустава при фемороацетабулярном импинджмент-синдроме: лекция // Травматология и ортопедия России. – 2021. – №27(4). – С.155-168. [Bogopol'skij OE. Instrumental'naya diagnostika i predoperacionnoe planirovanie artroskopii tazobedrennogo sustava pri femoroacetabulyarnom impindzhment-sindrome: lekciya. Travmatologiya i ortopediya Rossii. 2021; 27(4): 155-168. (In Russ.)] doi: 10.21823/2311-2905-1636.
2. Pun S, Kumar D, Lane NE. Femoroacetabular impingement. Arthritis & rheumatology. 2015; 67(1): 17-27.
3. Banerjee P, Femoroacetabular inpidgement – a review of disgnisis and management. Curr Rev Musculoskelet Med. 2011; 5(4): 315.
4. Страфун С.С., Сергиенко Р.А., Сатышев Н.М. и др. Фемороацетабулярный конфликт: основные принципы диагностики и лечения // Здоровье Украины, 2013. [Strafun SS, Sergienko RA, Satyshev NM, et al. Femoroacetabular inpidgement: basic principals of diagnosis and treatment. Zdorovye Ukrainy. 2013. (In Russ.)]
5. Ganz R, Leunig M, Leunig-Ganz K, et al. The etiology of osteoarthritis of the hip: an integrated mechanical concept. Clin Orthop Relat Res. 2008; 466(2): 264-272. doi: 10.1007/s11999-007-0060-z.
6. Clohisy JC, Baca G, Beaule PE, et al. Descriptive epidemiology of femoroacetabular impingement: a North American cohort of patients undergoing surgery. Am J Sports Med. 2013; 41(6): 1348-1356. doi: 10.1177/0363546513488861.
7. Tanzer M, Noiseux N. Osseus abnormalities and early osteoarthritis: the role of hip impingement. Clin Orthop. 2011; 429: 170-177.
8. Harris JD, Larson CM, Nho SJ. Complications with Hip Arthroscopy and Open Hip Surgery. Hip Arthroscopy and Hip Preservation Surgery. Springer, 2013.
9. Murphy SB, Tannast M, Kim YJ, et al. Debridement of the adult hip for femoroacetabular impingement: indications and preliminary clinical results. Clin Orthop Relat Res. 2004; 429:178-181.
10. Safran MR. The acetabular labrum: anatomic and functional characteristics and rationale for surgical intervention. J Am Acad Orthop Surg. 2010; 18: 338-345.
11. Hartofilakidis G, Bardacos NV, Bados GC. An examination of the association between different morphotypes of femoroacetabular impindgement in asymptomatic subject and the development of osteoarthritis of the hip. J Bone Joint Surg Am. 2011; 93-B: 580-6.
12. Siebenrock KA, Ferner F, Noble PC, et al. The cam-type deformity of the proximal femur arises in childhood in response to vigorous sporting activity. Clin Orthop Relat Res. 2011; 469(11): 3229-3240. doi: 10.1007/s11999-011-1945-4.
13. Siebenrock KA, Kalbermatten DF, Ganz R. Effect of pelvic tilt on acetabular retroversion: a study of pelves from cadavers. Clin Orthop Relat Res. 2003; 407: 241-248.
14. Hunt D, Prather H, Harris Hayes M, et al. Clinical outcomes analysis of conservative and surgical treatment of patients with clinical indications of prearthritic, intra-articular hip disorders. PM&R. 2012; 4: 479-487.

15. Kekatpure AL, Ahn T, Kim C-H. Clinical outcomes of an initial 3-month trial of conservative treatment for femoroacetabular impingement. Indian J. 2017; 51: 681-686.
16. Ganz R, Gill TJ, Gautier E, et al. Surgical dislocation of the adult hip a technique with full access to the femoral head and acetabulum without the risk of avascular necrosis. J Bone Joint Surg Br. 2001; 83:1119-1124.
17. Byrd JW, Jones KS, Arthroscopic femoroplasty in the management of camtype femoroacetabular impingement. Clin Orthop Relat Res. 2009; 467: 739-746.
18. Domb BG, Yuen LC, Ortiz-Declet V, et al. Arthroscopic labral base repair in the hip: 5-Year minimum clinical outcomes. Am J Sports Med. 2017; 45 (12): 2882-2890. doi: 10.1177/0363546517713731.
19. Schairer WW, Nwachukwu B.U, McCormick F, et al. Use of hip arthroscopy and risk of conversion to total hip arthroplasty: a population-based analysis. Arthroscopy. 2016; 32(4), 587-593.
20. Malviya A, Raza A, Jameson S, et al. Complications and survival analyses of hip arthroscopies performed in the national health service in England: A review of 6,395 cases. Arthroscopy. 2015; 31(5): 836-842.
21. Krych AJ, Griffith TB, Hudgens JL, et al. Limited therapeutic benefits of intra-articular cortisone injection for patients with femoro-acetabular impingement and labral tear. Knee Surg Sports Traumatol Arthrosc. 2014; 22(4): 750-755.
22. Parvizi J, Huang R, Diaz-Ledezma C, et al. Mini-open femoroacetabular osteoplasty: How do these patients do? J Arthroplasty. 2012; 27(8 Suppl): 122-5.
23. Diaz-Ledezma C, Parvizi J. Surgical approaches for cam femoroacetabular impingement: The use of multicriteria decision analysis. Clin Orthop Relat Res. 2013; 471: 2509-16.
24. Kuhns BD, Frank RM, Pulido L. Open and Arthroscopic Surgical Treatment of Femoroacetabular Impingement. Front Surg. 2015; 2: 63. doi: 10.3389/fsurg.2015.00063.eCollection 2015.
25. Baeule PE, Le Duff MJ, Zaragoza E. Quality of life following femoral head-neck osteochondroplasty for femoroacetabular impingement. J Bone Joint Surg Br. 2007; 89: 773-9.
26. Sufean SA, Maximillian H, Helen A, Martin B. Surgical hip dislocation is more powerful than arthroscopy for achieving high degrees of acetabular correction in pincer type impingement. Orthop Traumatpol Surg Res. 2019; 105(7): 13439-1344.
27. Joshua TK, Paul CA, John AR, Gary JH. Surgical dislocation of the hip and the management of femoroacetabular impingement: result of the Christchurch experience. ANZ Journal Surgery. 2011; 81(6): 446-450.
28. Hu-Yun Q, Yong-Hong Z, Yi-Ming R, Meng-Qiang T. Arthroscopic versus open treatment for femoroacetabular impingement. Medicine. 2020; 99: 47.

ОНКОЛОГИЧЕСКАЯ ТРАНСФОРМАЦИЯ ДИВЕРТИКУЛЯРНОЙ БОЛЕЗНИ ТОЛСТОЙ КИШКИ. СОЧЕТАНИЕ ИЛИ ЗАКОНОМЕРНЫЙ ПОСЛЕДОВАТЕЛЬНЫЙ ПРОЦЕСС?

Левчук А.Л.[1], Абдуллаев А.Э.* [2]
[1] *ФГБУ «Национальный медико-хирургический Центр им. Н.И. Пирогова», Москва*
[2] *ГКБ СМП, Владимир*

DOI: 10.25881/20728255_2024_19_3_70

Резюме. Цель. Улучшить диагностику и результаты лечения больных дивертикулярной болезнью толстой кишки (ДБТК), осложненной развитием колоректального рака (КР).

Материалы и методы. Проведено исследование с участием 72 больных, лечившихся в ГКБ СМП г.Владимира с 2013–2023 гг. по поводу ДБТК, осложненной острой толстокишечной непроходимостью. Мужчин было 56 (77,7%), женщин – 16 (22,2%). Средний возраст пациентов составил 56,2±11,3 лет. У всех больных в анамнезе имелись клинические проявления ДБТК. У 98% пациентов, с давностью заболевания более трех лет, было не менее трех обострений острого дивертикулита ободочной кишки в течение года. В обязательную диагностическую программу входили: общеклинические исследования, УЗИ и КТ брюшной полости и малого таза, ирригоскопия по Кнотту, фиброколоноскопия (ФКС) с гистологической верификацией. Всем пациентам при поступлении проводился комплекс лечебных мероприятий, направленных на разрешение кишечной непроходимости. У 54 (75%) больных непроходимость имела обтурационный характер. У 18 (25%) – отмечалась частичная толстокишечная непроходимость, которая разрешилась после консервативного лечения.

Результаты: Основными жалобами были боли в левой половине живота, периодические подъемы температуры тела, похудание, нарушение стула по типу запоров или поносов, примесь крови в кале. В 45 (62,5%) случаях на фоне УЗ-признаков острого дивертикулита определялось опухолевидное образование в стенке кишки с признаками толстокишечной непроходимости. В 54 (75%) наблюдениях была выполнена ирригоскопия. У 26 (36,1%) опухоль локализовалась в сигмовидной кишке, 9 (12,5%) – в селезеночном изгибе ободочной кишки, 9 (12,5%) – в нисходящей кишке, 10 (13,8%) – в ректо-сигмоидном отделе толстой кишки. ФКС с биопсией выполнена в 18 (25%) случаях. На фоне ДБТК у 10 (13,8%) больных выявлена опухоль сигмовидной кишки, в 3 (4,1%) наблюдениях опухоль ректо-сигмоидного отдела, у 2 (2,7%) пациентов рак нисходящей кишки и в 3 (4,1%) случаях – опухоль селезеночного изгиба ободочной кишки. Оперировано 72 (100%) пациента. Основными видами хирургического лечения были: обструктивная резекция сигмовидной кишки – 25 (34,7%) случаев, резекция сигмовидной кишки с наложением первичного анастомоза у 20 (27,7%) больных, резекция сигмовидной кишки с наложением превентивной петлевой трансверзостомы в 6 (8,3%) наблюдениях, у 15 (20,8%) левосторонняя гемиколэктомия с наложением первичного анастомоза, левосторонняя гемиколэктомия с наложением превентивной илеостомы по Торнболлу выполнена 6 (8,3%) пациентам. Осложнения возникли в 6 (8,3%) наблюдениях. Летальных исходов не было.

Заключение: единственным радикальным методом лечения этой категории больных является только оперативное вмешательство. Применение современных методов инструментальной диагностики позволяет выбрать наиболее оптимальный объем оперативного вмешательства. При выявлении комбинированного поражения ободочной кишки – ДБТК и рак – следует выполнять вмешательство с соблюдением онкологических принципов и расширением границ резекции толстой кишки с удалением зоны распространения дивертикулеза.

Ключевые слова: дивертикулярная болезнь толстой кишки, колоректальный рак, диагностика, хирургическое лечение.

ONCOLOGICAL TRANSFORMATION OF DIVERTICULAR COLON DISEASE. A COMBINATION OR A REGULAR SEQUENTIAL PROCESS?

Levchuk A.L.[1], Abdullaev A.E.* [2]
[1] *Pirogov National Medical and Surgical Center, Moscow*
[2] *GKB SMP, Vladimir*

Abstract. Objective. o improve the diagnostic capabilities and treatment results of patients with diverticular colon disease (DBTK) complicated by the development of colorectal cancer. Materials and methods. A study was conducted with the participation of 72 patients treated at the State Clinical Hospital of the NSR of Vladimir from 2013–2023 with DBTC complicated by the presence of acute colonic obstruction. There were 56 men (77.7%) and 16 women (22.2%). The average age of the patients was 56.2±11.3 years. All patients had a history of clinical manifestations of DBTC. In 98% of the cases of the studied patients, with a disease duration of more than three years, there were at least three exacerbations of acute diverticulitis of the colon during the year. The mandatory diagnostic program included: general clinical examinations, ultrasound and CT of the abdominal cavity and pelvis, Cnott irrigoscopy, fibrocolonoscopy (FCS) with histological verification. All patients, upon admission, underwent a complex of therapeutic measures aimed at resolving intestinal obstruction. In 54 (75%) patients, the obstruction was of an obstructive nature. 18 (25%) had partial colonic obstruction, which resolved after conservative treatment.

Results: The main complaints of the subjects were pain in the left half of the abdomen, periodic rises in body temperature, weight loss, stool disorders such as constipation or diarrhea, blood admixture in feces. In 45 (62.5%) cases, against the background of ultrasound signs of acute diverticulitis, a tumor-like formation in the intestinal wall with signs of colonic obstruction was determined. Irrigoscopy was performed in 54 (75%) cases. In 26 (36.1%), the tumor was localized in the sigmoid colon, 9 (12.5%) – in the splenic bend of the colon, 9 (12.5%) – in the descending intestine, 10 (13.8%) – in the recto-sigmoid colon. Fibrocolonoscopy with biopsy was performed in 18 (25%) cases. Against the background of DBTC, a tumor of the sigmoid colon was detected in 10 (13.8%) patients, a tumor of the recto-sigmoid department in 3 (4.1%) cases, cancer of the descending intestine in 2 (2.7%) patients and a tumor of the splenic bend of the colon in 3 (4.1%) cases. 72 (100%) patients were operated on. The main types of surgical treatment were: obstructive resection of the sigmoid colon in 25 (34.7%) cases, resection of the sigmoid colon with the imposition of primary anastomosis in 20 (27.7%) patients, resection of the sigmoid colon with the imposition of preventive loop transversostomy in 6 (8.3%) cases, in 15 (20.8%) left-sided hemicolectomy with the imposition of primary anastomosis, left-sided hemicolectomy with Thornball preventive ileostomy was performed in 6 (8.3%) patients. Complications occurred in 6 (8.3%) cases. There were no fatalities.

Conclusion: the only radical method of treatment for this category of patients is only surgical intervention. The use of modern methods of instrumental diagnostics allows you to choose the most optimal amount of surgical intervention. When detecting a combined lesion of the colon of DBTC and cancer, an intervention should be performed in compliance with oncological principles and the expansion of the boundaries of colon resection with the removal of the zone of spread of diverticulosis.

Keywords: diverticular colon disease, colorectal cancer, diagnosis, surgical treatment.

Введение

Дивертикулярная болезнь толстой кишки (ДБТК) ассоциируется с чрезвычайно широкой распространенностью среди населения земного шара и считается одной из наиболее часто встречающейся патологии, выявленных при ФКС [1]. Распространенность заболевания увеличивается с возрастом и варьирует от 10% у лиц младше 40 лет, до 60% – у пациентов старше 70 лет [2–6].

* e-mail: abakar070@yandex.ru

Несмотря на свою распространенность, ДБТК остается пока недостаточно изученным заболеванием [7]. Зачастую заболевание диагностируется на этапе с уже имеющимися осложнениями [7]. Диагностика осложнений ДБТК крайне затруднительна, что связано, с одной стороны, с разнообразием клинической картины заболевания, а с другой — с неспецифичностью выявляемых клинических и лабораторно-инструментальных данных [2]. Исходя из этого, крайне важно наиболее точно провести дифференциальную диагностику осложненной формы ДБТК с другими ургентными заболеваниями брюшной полости, в том числе с раком ободочной кишки с перифокальным воспалением. В последние десятилетия отмечается тенденция к значительному увеличению числа пациентов с колопроктологической патологией, в частности, с сочетанием наличия злокачественного новообразования и дивертикулеза [13]. По числу выявляемых и умерших, КР входит в пятерку лидеров после рака молочной железы у женщин, простаты у мужчин, рака кожи и легких у обоих полов [14–16]. Убедительных данных в пользу озлакочествления дивертикулов ободочной кишки до настоящего времени нет [8]. Однако, клинические проявления дивертикулеза ободочной кишки нередко напоминают «малые признаки» рака [8]. У пациентов отмечаются: слабость, недомогание, снижение аппетита, похудание, вздутие живота, нарушение стула (склонность к запорам или чередование запоров с поносами), беспричинные повышения температуры тела. Все эти жалобы и симптомы относятся к «малым» признакам КР [8]. Обращает на себя внимание, что этиология и патогенез дивертикулеза толстой кишки во многом совпадают с современными взглядами этиологии и патогенеза возникновения КР [12]. ДБТК и рак ободочной кишки зачастую имеют одни и те же факторы риска: пожилой возраст, диетические пристрастия к пище с недостаточным содержанием пищевых волокон и доминированием животных жиров [1]. Так, по данным ряда исследований, у 30% больных с ДБТК одновременно имеются полипы толстой кишки и у 9% с данной патологией – КР [9]. Вместе с тем отсутствуют убедительные данные о тесной патогенетической связи дивертикулеза с полипами кишечника и КР из-за незначительных различий в распространенности неоплазий в одной возрастной группе лиц с ДБТК и без нее [10]. Многие авторы предполагают, что факторы риска развития КР, связанные с питанием и образом жизни, схожи с факторами, играющими большую роль в развитии ДБТК[17–22]. Пациенты с осложненной ДБТК в большей степени подвергаются риску развития КР [13]. Трудность дифференциальной патологиями в дооперационном периоде обусловлена тем, что оба заболевания возникают в однородной возрастной группе, в аналогичных сегментах кишки и имеют схожие проявления и осложнения [13; 23–25]. Систематический обзор и метаанализ констатируют, что риск злокачественности у пациентов с осложненным дивертикулитом – 11%, с неосложненным – 0,7% [26]. Другой систематический обзор показал частоту 7,9% и 1,3%, соответственно [27; 28]. Данные ирригоскопии и ФКС нередко оказываются сомнительными, особенно при развитии таких осложнений, как инфильтраты, стенозы, стриктуры и перфорации с абсцессом [29; 30]. Эпидемиологические исследования свидетельствуют, что рак ректосигмоидного отдела встречается чаще у пациентов с поражением левого фланга ДБТК, особенно при частых рецидивах дивертикулита и тотальным поражением ободочной кишки дивертикулами [31].

ДБТК сопровождается повышением общего онкологического риска на 33%. ДБТК повышает риск возникновения КР на 71%. За последние 4 года (с 2020 г.) частота случаев КР на фоне ДБТК оценивалась в 1,9 млн. с регистрацией 930 тыс. летальных исходов. По расчетам экспертов заболеваемость КР на фоне ДБТК увеличится к 2040 году до 3,2 млн., что позволяет считать дивертикулит предиктором онкологической трансформации кишечной стенки [35].

Вопросы лечения осложненных форм КР являются актуальными для современной клинической хирургии и онкологии вследствие высокого уровня заболеваемости КР и темпов ее прироста [11]. Сочетание ДБТК и КР почти в 90% случаях обуславливает осложненное течение с соответствующими неудовлетворительными результатами лечения [12].

Цель исследования. Оценить и улучшить современные диагностические возможности и результаты лечения больных с ДБТК с трансформацией и развитием КР.

Материалы и методы

Проведено исследование с участием 72 больных, лечившихся в ГКБ СМП г. Владимира с 2013–2023 гг. по поводу ДБТК, осложненной наличием острой толстокишечной непроходимости. Мужчин было 56 (77,7%), женщин 16 (22,2%). Средний возраст пациентов составил 56,2±11,3 лет. У 72 (100%) больных в анамнезе более 3-х лет имела место ДБТК. У 98% пациентов было не менее трех обострений острого дивертикулита ободочной кишки в течение года.

В обязательную диагностическую программу входили: общеклинические исследования, УЗИ брюшной полости, малого таза, ирригоскопия по Кнотту, ФКС. В зависимости от клинической ситуации выполняли КТ брюшной полости с внутривенным контрастным усилением и МРТ малого таза, исследование уровня онкомаркеров CA19-9, РЭА.

Полипы и злокачественные новообразования толстой кишки приходилось, в первую очередь, дифференцировать с осложненным дивертикулезом. Следует иметь в виду нередкое их сочетание и возможность малигнизации дивертикулов [11]. При дивертикулите ободочной кишки и раке дифференциальная диагностика основывается на всесторонней оценке рентгенологических, эндоскопических и морфологических данных.

Не так сложна диагностика рака, как его исключение. В свою очередь, диагноз дивертикулита нельзя поставить

до тех пор, пока у больного не исключен рак. Дифференциальная диагностика дивертикулита и рака особенно трудна, когда ведущим признаком выступает стриктура участка ободочной кишки (чаще левой половины), вызывающей клинику толстокишечной непроходимости. Стриктуры при дивертикулите образовываются в результате комбинации воспаления, утолщения мышечного слоя и чрезмерно выраженных складок слизистой, суживающих просвет толстой кишки. У таких стриктур имеются конусообразные концы на фоне интактной слизистой. Раковая стриктура обычно короткая (менее 6–8 см) по протяженности и имеет концы неправильной, часто изъязвленной формы. Гистологическая верификация эндоскопического биопсийного материала помогает в большинстве случаев определиться с диагнозом рака. Однако, отрицательные данные биопсии (в 13% случаев) сами по себе еще не исключают злокачественное новообразование.

Всем пациентам проводился комплекс лечебных мероприятий, направленных в первую очередь на разрешение кишечной непроходимости. У 54 (75%) пациентов непроходимость имела обтурационный характер. Из этой группы больных, в 10 (13,8%) наблюдениях удалось выполнить успешное эндоскопическое стентирование опухоли левой половины толстой кишки, что позволило разрешить явления толстокишечной непроходимости и осуществить в плановом порядке радикальное оперативное вмешательство с резекцией пораженного участка кишечника и наложением первичного толсто-толстокишечного анастомоза.

Выполнение эндоскопического стентирования при толстокишечной непроходимости на фоне ДБТК сопряжено с большой опасностью разрыва и перфорации дивертикулов в виду тракционного воздействия стента на их истонченную кишечную стенку. Поэтому эта манипуляция выполнялась только при ригидном, плотном опухолевом канале в щадящем режиме инсуфляции воздуха при раздувании кишки. Использовались устойчивые к изломам, наиболее мягкие, с гидрофильным покрытием армированные стенты «HANAROSTENT» (диаметр 2,25 мм, длина 8 мм). В случаях выраженных параканкрозных или перидивертикулярных воспалительных изменений кишечной стенки стентирование не использовали. ФКС ограничивалась только взятием биопсийного материала.

У 18 (25%) больных, имела место частичная толстокишечная непроходимость, которая разрешилась после консервативного лечения. В 54 (75%) случаях обтурационной кишечной непроходимости выполнялась ирригоскопия по Кнотту. ФКС выполнена была больным с разрешившийся кишечной непроходимостью.

При отсутствии эффекта от консервативной терапии и невозможности установки эндоскопического стента в опухолевый стенотический канал, 16 (22,2%) больных оперированы ургентно.

Результаты и обсуждение

Основными жалобами, у 98% исследуемых пациентов были боли в левой половине животе, периодические подъемы температуры тела, похудание, нарушение стула по типу запоров или поносов, примесь крови в кале.

Всем больным, в качестве скрининга, выполнялось УЗИ брюшной полости. В 45 (62,5%) случаях на фоне УЗ-признаков острого дивертикулита определялось опухолевидное образование в стенке кишки и признаки толстокишечной непроходимости.

Следует отметить, что отличительной особенностью кишечной непроходимости, возникающей на фоне воспалительных параколических изменений в стенке толстой кишки при ДБТК, является ее быстрое разрешение при консервативном лечении. Наличие параканкрозных изменений и ригидность инфильтрированной стенки толстой кишки, не поддающейся консервативной терапии и эндоскопической реканализации, у 45 (62,5%) – указывали на наличие КР.

В 100% случаев обнаружено сочетание ДБТК и КР (Табл. 1).

Нормобиоценоз толстой кишки выполняет ряд функций: резистентность, иммунологическая активность, участие в процессах метаболизма, синтез витаминов [34]. При угнетении эубиоза в толстой кишке начинают размножаться, а потом и доминировать условно патогенные и патогенные микроорганизмы,-формируется дисбиоз, как следствие, нарушаются механизмы репарации и процессы апоптоза, что содействует канцерогенезу [34].

По результатам нашего исследования было выявлено снижение микробного разнообразия в кишке. У 30 (41,2%) больных был выявлен усиленный рост Fusobacterium nucleatum, в 18 (25%) случаях выраженный рост Bacteroides massiliensis, в 19 (26,3%) наблюдениях выявлен резкий рост грибов, а именно Aspergillus flavus, у 5 (6,9%) выявлено резкое снижение Bifidobacterium.

В 54 (75%) наблюдениях была выполнена ирригоскопия. У 26 (36,1%) опухоль локализовалась в сигмовидной кишке, 9 (12,5%) в селезеночном изгибе ободочной кишки, 9 (12,5%) в нисходящей кишке, 10 (13,8%) в ректосигмоидном отделе толстой кишки.

ФКС с биопсией выполнена в 18 (25%) случаях. У 10 (13,8%) больных выявлена опухоль сигмовидной кишки (Рис. 1) на фоне дивертикулеза (Рис. 2), в 3 (4,1%) наблюдениях опухоль ректосигмоидного отдела, у 2 (2,7%) пациентов выявлен рак нисходящей кишки и 3 (4,1%) случаях опухоль селезеночного изгиба ободочной кишки.

При гистологическом исследовании (n-72) эндоскопического и послеоперационного материала во всех

Табл. 1. Частота локализации опухоли на фоне ДБТК

Локализация	абс.	%
Селезеночный изгиб	10	13,8
Нисходящая кишка	11	15,2
Сигмовидная кишка	38	52,7
Ректосигмоидный отдел	13	18
Всего	72	100

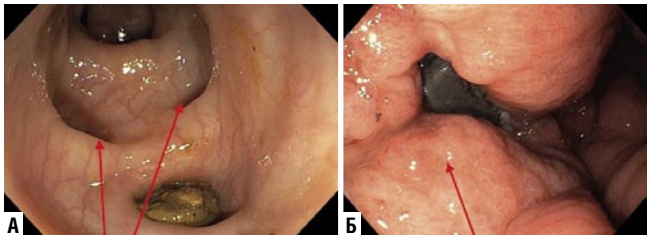

Рис. 1. Рак сигмовидной кишки на фоне ДБТК. А – дивертикулы ободочной кишки; Б – рак сигмовидной кишки на фоне дивертикулеза.

случаях выявлено аденокарцинома толстой кишки различной степени дифференцировки (Табл. 2).

Микропрепарат кишечной стенки с дивертикулами фиксировали в формалине с окрашиванием гемотоксилин-эозином. При микроскопии выявлена расширенная собственная пластинка слизистой за счёт гиперплазированных лимфоидных агрегатов, интрамукозального смешанного воспалительного инфильтрата с очаговым лимфоцитарным криптитом. Просвет мешкообразного выпячивания заполнен гомогенными эозинофильными массами (Рис. 2 А). В стенке кишки прослеживается гипертрофия циркулярного мышечного слоя. В периколитической клетчатке лимфоплазмоцитарный инфильтрат с неравномерным липосклерозом, фиброзом. В одном из дивертикулов визуализированы фрагменты стенки толстой кишки с низкодифференцированной аденокарциномой, Grad 3, высокой степени злокачественности с обширными очагами некроза, слизеобразования, воспалением (Рис. 2 Б). Определяется сосудистая инвазия (Рис. 2 В). Аденокарцинома в толстой кишке состояла из большого числа железистых структур. Железы вариабельной формы и размеров, расположены хоатично, строма между ними в небольшом количестве, неправильное соотношение паренхимы и стромы. Железы покрыты эпителием с признаками пролиферации, клеточной атипии: различная величина, форма клеток и ядер, гипертрофия ядер, наблюдается увеличение количества и размеров ядрышек в части опухолевых клеток, клетки аденокарциномы с измененным ядерно-цитоплазматическим соотношением, заметны клетки с атипическими митозами. Опухоль с участками слизеобразования. Инвазирует через всю стенку кишки с инфильтрирующим ростом в окружающую жировую клетчатку.

В 15 (20%) случаях, когда точной верификации онкологического процесса в кишке выявить не удалось, с целью дифференциальной диагностики применяли ПЭТ-КТ с 18F-фтордезоксиглюкозой (Рис. 3).

В нашем исследовании в 100% случаях имелось сочетание КР и ДБТК в пределах одного сегмента или фланка ободочной кишки. Варианты оперативных вмешательств представлены в табл. 3.

Обязательным условием при оперативных вмешательствах было соблюдение онкологических принципов с учетом распространенности воспалительного процесса

Табл. 2. Степень дифференцировки рака ободочной кишки

Степень дифференцировки	абс.	%
Высокая	8	11,1
Низкая	4	5,5
Умеренная	6	8,3
Всего	18	25

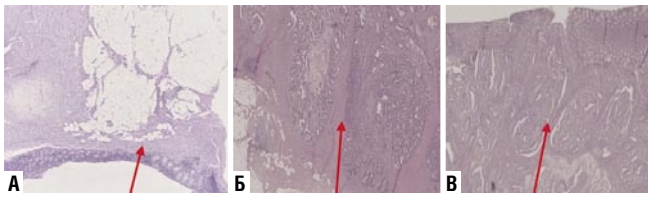

Рис. 2. Биопсия кишечной стенки с опухолью. А – воспаленная стенка дивертикула, с утолщенной стенкой; Б – слизеобразующая низкодифференцированная аденокарцинома сигмовидной кишки; В – сосудистая инвазия опухоли.

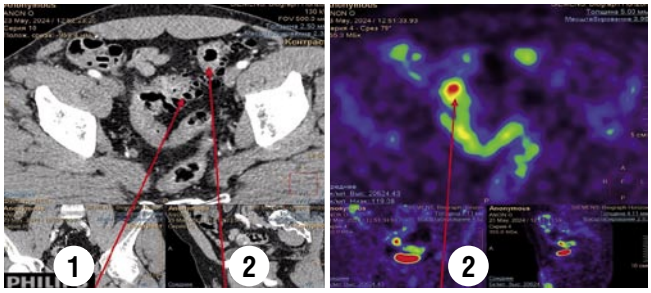

Рис. 3. Результаты ПЭТ-КТ у пациентов с ДБТК и КР. 1 – дивертикулы в сигмовидной кишке; 2 – рак сигмовидной кишки.

Табл. 3. Объем оперативных вмешательств при сочетании КР и ДБТК

Оперативные вмешательства	Число больных	
	абс	%
Обструктивная резекция сигмовидной кишки по типу Гартмана	25	34,7
Резекция сигмовидной кишки с наложением первичного анастомоза	20	27,7
Резекция сигмовидной кишки с наложением превентивной петлевой трансверзостомы	6	8,3
Левосторонняя гемиколэктомия с наложением первичного анастомоза	15	20,8
Левосторонняя гемиколэктомия с наложением превентивной илеостомы по Торнболлу	6	8,3
Всего	72	100

ДБТК и степени запущенности кишечной непроходимости.

В наших наблюдениях кишечная непроходимость имела декомпенсированную степень в 8 (11,1%) наблюдениях, у 10 (13,8%) пациентов субкомпенсированную и в 12 (16,6%) случаях компенсированную стадию.

У 25 (34,7%) больных с декомпенсированной кишечной непроходимостью и выраженной сопутствующей патологией была выполнена обструктивная резекция

сигмовидной кишки по Гартману. У 20 (27,7%) пациентов выполнена резекция сигмовидной кишки единым блоком с опухолью и удалением всего участка толстой кишки, несущей дивертикулы, с наложением первичного анастомоза. Левосторонняя гемиколэктомия (ЛГКЭ) с наложением первичного анастомоза выполнена в 15 (20,8%) случаях с наличием рака селезеночного изгиба ободочной кишки, либо нисходящей кишки и при наличии поражения всей левой половины толстой кишки дивертикулами. Левосторонняя гемиколэктомия с наложением превентивной илеостомы по Торнболлу выполнена 6 (8,3%) больным так же с наличием рака в левой половине толстой кишки и наличием дивертикулов в стенке, но с умеренными явлениями воспаления кишечной стенки (Табл. 3).

Резекцию участка ободочной кишки выполняли единым блоком с обязательной лимфодиссекцией. При наличии в зоне предполагаемого анастомозирования толстой кишки дивертикулов, даже при отсутствии в них признаков воспаления, мы воздерживались от наложения первичного анастомоза по причине опасности развития несостоятельности толстокишечного анастомоза.

Осложнения возникли в 6 (8,3%) наблюдениях (Табл. 4). Летальных исходов не было.

Несостоятельность диагностирована у 1 (1,3%) больного, которому ранее выполнена ЛГКЭ с ДБТК, осложненной формированием рака нисходящей ободочной кишки. Процесс перитонита носил диффузный характер, что потребовало выполнение релапаротомии с разобщением толстокишечного анастомоза и наложением одноствольной колостомы. Интраоперационно установлено, что причиной данного осложнения послужило наличие воспаленного дивертикула в зоне анастомоза. На фоне противовоспалительной консервативной терапии, пациент выписан на 15 сутки с выздоровлением.

Параколлярный абсцесс брюшной полости сформировался у 1 (1,3%) больного после резекции сигмовидной кишки с наложением первичного анастомоза. Ему выполнено успешное миниинвазивное пункционное дренирование абсцесса. При фистулографии несостоятельности толстокишечного анастомоза не было выявлено. Больной выписан на 20-е сутки с клиническим выздоровлением.

У 1 (1,3%) больного в послеоперационном периоде, на фоне тяжелой сопутствующей сердечно-сосудистой патологии и длительной вентиляции легких, возникла двухсторонняя полисегментарная пневмония, которая купирована антибактериальной терапией.

В 1 (1,3%) наблюдении произошла частичная ретракция колостомы, которая не потребовала выполнения реколостомии. Через 6 месяцев произведена реконструктивно-восстановительная операция на толстой кишке с закрытием колостомы.

Табл. 4. Структура осложнений после радикальных операций разобщения свищей при ДБТК

Осложнение	абс.	%
Нагноение п/о раны	2	2,7
Несостоятельность анастомоза	1	1,3
Абсцесс брюшной полости	1	1,3
Пневмония	1	1,3
Частичная ретракция колостомы	1	1,3
Всего	6	8,3

Заключение

В настоящее время осложнения ДБТК рассматриваются как одно из часто встречающихся острых хирургических заболеваний органов брюшной полости. Наиболее сложным считается ее сочетание с КР. Ввиду практически идентичного клинического симптомокомплекса осложненных форм дивертикулита ободочной кишки и КР с клиникой толстокишечной непроходимости, делает данный вид патологии трудным для диагностики.

Основным методом точной диагностики рака ободочной кишки в сочетании с ДБТК является ФКС с биопсией. Рентгенологические методы (УЗИ, КТ, МРТ) могут иметь только скрининговый или вспомогательный характер.

Единственным радикальным методом лечения этой категории больных является только оперативное вмешательство. Применение современных методов инструментальной диагностики позволяет выбрать наиболее оптимальный объем оперативного вмешательства. При выявлении сочетанного поражения ободочной кишки следует выполнять объем хирургического вмешательства с соблюдением онкологических принципов, учитывая распространенность дивертикулярного поражения стенки кишечника, с тщательной оценкой возможности наложения первичного толстокишечного анастомоза.

Прогрессирующее развитие ДБТК и КР имеют одну основу:-сочетание хронического воспаления и дисбиоза кишечника с возрастом и «западным» образом жизни, ассоциированным с несбалансированным рационом, низким уровнем потребления клетчатки, высоким уровнем употребления красного мяса, гиподинамии, ожирением, курением.

Биомаркеры при ДБТК подтверждают клинический диагноз, оценивают тяжесть заболевания и позволяют осуществить его мониторинг. Маркеры воспаления (СРБ, СОЭ, лейкоцитоз, фекальный капротектин и прокальцитонин) играют роль биомаркеров ДБТК, учитывая важность воспалительного процесса в патофизиологии заболевания.

Онкомаркеры (СА 19-9, РЭА) являются неотъемлемой частью международного протокола диагностики злокачественных образований кишечника, а также позволяют определить степень генерализации онкологического процесса. В совокупности с ПЭТ-КТ они дают четкую оценку метаболизма опухоли, ее реакции на проводимое лечение. Онкомаркеры помогают выделить пациентов высокого риска, осуществить первичную дифференци-

альную диагностику, определить стадийность и прогноз, оценить ответ опухоли на лечение, мониторировать рецидив заболевания.

Окончательное решение вопроса об онкологической трансформации ДБТК остается открытым и требует дальнейших научных исследований онкогенеза в области биотерапии, иммуногистохимии, иммунологии, генетики и клеточных технологий, на основе критериев достоверности, обоснованности и доказательности.

Авторы заявляют об отсутствии конфликта интересов (The authors declare no conflict of interest).

ЛИТЕРАТУРА/REFERENCES

1. Осадчук М.А., Свистунов А.А., Золотовицкая А.М., Решетников В.А., Козлов В.В., Миронова Е.Д., Осадчук М.М., Огибенина Е.С. Дивертикулярная болезнь толстой кишки и ее ассоциация с полипами и колоректальным раком: клинико-инструментальное и иммуноморфологическое исследование // Медицинский вестник Северного Кавказа. – 2020. – №15(1). – С.52-57. [Osadchuk MA, Svistunov AA, Zolotovitskaya AM, Reshetnikov VA, Kozlov VV, Mironova ED, Osadchuk MM, Ogibenina ES. Diverticular colon disease and its association with polyps and colorectal cancer: a clinical, instrumental and immunomorphological study. Medical Bulletin of the North Caucasus. 2020; 15: 52-57. (In Russ.)] doi: 10.14300/mnnc.2020.1501.
2. Мушарапов Д.Р., Нартайлаков М.А., Хасанов С.Р., Пантелеев В.С., Фаезов Р.Р., Амирова Д.Х. Диагностика и хирургическое лечение осложненных форм дивертикулярной болезни ободочной кишки // Медицинский вестник Башкортостана. – 2019. – №5. – С.5-11. [Musharapov DR, Nartailakov MA, Khasanov SR, Panteleev VS, Fayazov RR, Amirova DH. Diagnosis and surgical treatment of complicated forms of diverticular colon disease. Medical Bulletin of Bashkortostan. 2019; 5: 5-11. (In Russ.)]
3. Куляпин А.В. Диагностика дивертикулеза толстой кишки // Бюллетень ВСНЦ СО РАМН (Приложение). – 2007. – №4(56). – С.111. [Kulyapin AV. Diagnostics of colon diverticulosis. Bulletin of the All-Russian Scientific Research Center of the Russian Academy of Medical Sciences. 2007; 4(56): 111. (In Russ.)]
4. Тимербулатов М.В. и др. Опыт диагностики и лечения перфоративного дивертикулита с развитием местного ограниченного перитонита // Медицинский вестник Башкортостана. – 2018. – Т.13. – №3(75). – С.16-22. [Timerbulatov MV, et al. The experience of diagnosis and treatment of perforated diverticulitis with the development of local limited peritonitis. Medical Bulletin of Bashkortostan. 2018; 13(3): 16-22. (In Russ.)]
5. Резникций П.А. Диагностика и лечение пациентов с воспалительными осложнениями дивертикулярной болезни ободочной кишки: Дис.… канд. мед. наук. Москва; 2018. [Rezniktsii PA. Diagnosis and treatment of patients with inflammatory complications of diverticular colon disease. [dissertation] Moscow; 2018 (In Russ.)]
6. Тимербулатов М.В. Ретроспективный анализ лечения пациентов с воспалительными осложнениями дивертикулярной болезни толстой кишки // Медицинский вестник Башкортостана. – 2017. – Т.12. – №4 (70). - С.5-9. [Timerbulatov MV. A retrospective analysis of the treatment of patients with inflammatory complications of diverticular colon disease. Medical Bulletin of Bashkortostan. 2017; 12(4): 5-9. (In Russ.)]
7. Дмитриев О.В., Синенченко Г.И., Вашетко Р.В. и др. Осложненные формы дивертикулярной болезни толстой кишки в практике хирурга отделения экстренной медицинской помощи // Скорая медицинская помощь. – 2019. – №4. – С.71-75. [Dmitriev OV, Sinenchenko GI, Vashetko RV, et al. Complicated forms of diverticular colon disease in the practice of an emergency department surgeon. Emergency medical care. 2019; 4: 71-75. (In Russ.)]
8. Кабанов М.Ю., Глушков Н.И., Левчук А.Л. Хирургическая гастроэнтерология у больных пожилого и старческого возраста. – М., 2021. – 448 с. [Kabanov MYu, Glushkov NI, Levchuk AL. Surgical gastroenterology in elderly and senile patients. M., 2021: 340-356. (In Russ.)]
9. Meurs-Szojda MM, Terhaar sive Droste JS, Kuik DJ, et al. Diverticulosis and diverticulitis form no risk for polyps and colorectal neoplasia in 4,241 colonoscopies. Int. J. Colorectal. Dis. 2008; 23(10): 979-984.
10. Regula J. Diverticular Disease and Colorectal Cancer: Incidental Diagnosis or Real Association? Final Answer. J. Clin. Gastroenterol. 2016; 50(1): 39-40. doi: 10.1097/MCG.0000000000000643.
11. Зубрицкий В.Ф., Левчук А.Л., Шашолин М.А. Хирургическое лечение больных осложненными формами рака толстой кишки. – М.: Вива-Стар, 2019. – 350 с. [Zubritskiy VF, Levchuk AL, Shabalin MA. Surgical treatment of patients with complicated forms of colon cancer. Moscow, 2019. 350 p. (In Russ.)]
12. Бондарь Г.В., Золотухин С.Э., Бондаренко А.И. Рак толстой кишки на фоне дивертикулеза: оптимизация методов лечения // Новообразование. – 2011. – №2. – С.111-123. [Bondar GV, Zolotukhin SE, Bondarenko AI. Colon cancer on the background of diverticulosis: optimization of treatment methods. Neoplasm. 2011; 2: 111-123. (In Russ.)]
13. Хаджи Исмаил И.А., Воробей А.В., Семенова Ю.А. Тактика хирургического лечения пациентов с осложненной формой дивертикулярной болезни в сочетании с раком ободочной кишки // Вес. Нац. акад. навук Беларусі. Сер. мед. навук.– 2022.– Т.19. – №2.– С.160-167. [Haji Ismail IA, Vorobey AV, Semenova YuA. Tactics of surgical treatment of patients with a complicated form of diverticular disease in combination with colon cancer. Academy of Sciences of Belarus. Ser. med. sciences. 2022; 19(2): 160-167. (In Russ.)] doi: 10.29235/1814- 6023-2022-19-2-160-167.
14. Terzíc J, et al. Inflammation and colon cancer. Gastroenterology. 2010; 138(6): 2101-2114. doi: 10.1053/j.gastro.2010.01.058.
15. Воробьев А.В., Протасова А.Э. Общие вопросы скрининга // Практ. онкология. – 2010. – Т.11. – №2. – С.53-59. [Vorobyov AV, Protasova AE. General screening issues. Practic oncology. 2010; 11(2): 53-59. (In Russ.)]
16. Öistämö E, et al. Cancer and diverticulitis of the sigmoid colon. Differentiation with computed tomography versus magnetic resonance imaging: preliminary experiences // Acta Radiol. 2013; 54(3): 237-241. doi: 10.1258/ar.2012.120543.
17. Huxley RR, et al. The impact of dietary and lifestyle risk factors on risk of colorectal cancer: a quantitative overview of the epidemiological evidence. Int. J. Cancer. 2009; 125(1): 171-180. doi: 10.1002/ijc.24343.
18. Hjartåker A. Subsite-specific dietary risk factors for colorectal cancer: a review of cohort studies. J. Oncol. 2013; 703854. doi: 10.1155/2013/703854.
19. Strate LL, et al. Obesity increases the risks of diverticulitis and diverticular bleeding. Gastroenterology. 2009; 136(1): 115-122. doi: 10.1053/j.gastro.2008.09.025.
20. Hwang SS, et al. Diverticulitis in transplant patients and patients on chronic corticosteroid therapy: a systematic review. Dis. Colon Rectum. 2010; 53(12): 1699-1707. doi: 10.1007/DCR.0b013e3181f5643c.
21. Poncet G, et al. Natural history of acute colonic diverticular bleeding: a prospective study in 133 consecutive patients. Aliment. Pharmacol. Ther. 2010; 32(3): 466-471. doi: 10.1111/j.1365-2036.2010.04362.x.
22. Käser SA, et al. Diagnostic value of inflammation markers in predicting perforation in acute sigmoid diverticulitis. World J. Surg. 2010; 34(11): 2717-2722. doi: 10.1007/s00268-010-0726-7.
23. Suhardja TS, Norhadi S, Seah EZ, Rodgers-Wilson S. Is early colonoscopy after CT-diagnosed diverticulitis still necessary? International Journal of Colorectal Disease. 2017; 32(4): 485-489. doi: 10.1007/s00384-016-2749-5.
24. Sallinen V, Mentula P, Leppäniemi A. Risk of colon cancer after computed tomography-diagnosed acute diverticulitis: is routine colonoscopy necessary? Surgical Endoscopy. 2014; 28(3): 961-966. doi: 10.1007/s00464-013-3257-0.
25. Chintapalli KN, Chopra S, Ghiatas AA, et al. Diverticulitis versus colon cancer: differentiation with helical CT findings. Radiology. 1999; 210(2): 429-435. doi: 10.1148/ radiology.210.2.r99fe48429.
26. Sharma PV, Eglinton T, Hider P, Frizelle F. Systematic review and meta-analysis of the role of routine colonic evaluation after radiologically confirmed acute diverticulitis. Annals of Surgery. 2014; 259(2): 263-272. doi: 10.1097/SLA.0000000000000294.
27. Meyer J, Orci LA, Combescure C, Balaphas A, Morel P, Buchs NC, Ris F. Risk of colorectal cancer in patients with acute diverticulitis: a systematic review and meta-analysis of observational studies. Clinical Gastroenterology and Hepatology. 2019; 17(8): 1448-1456.e17. doi: 10.1016/j.cgh.2018.07.031.
28. Commane DM, Arasaradnam RP, Mills S, Mathers JC, Bradburn M. Diet, ageing and genetic factors in the pathogenesis of diverticular disease. World Journal of Gastroenterology. 2009; 15(20): 2479-2488. doi: 10.3748/wjg.15.2479.

29. Laméris W, van Randen A, Bipat S, Bossuyt PM, Boermeester MA, Stoker J. Graded compression ultrasonography and computed tomography in acute colonic diverticulitis: meta-analysis of test accuracy. European Radiology. 2008; 18(11): 2498-2511. doi: 10.1007/s00330-008-1018-6 22.
30. Sakhnini E, Lahat A, Melzer E, Apter S, Simon C, Natour M, Bardan E, Bar-Meir S. Early colonoscopy in patients with acute diverticulitis: results of a prospective pilot study. Endoscopy. 2004; 36(6): 504-507. doi: 10.1055/s-2004-814398.
31. Morini S, Zullo A, Hassan C, Tomao S, Campo SM. Diverticulosis and colorectal cancer: between lights and shadows. Journal of Clinical Gastroenterology. 2008; 42(7): 763-770. doi: 10.1097/MCG.0b013e31816200fb.
32. Левчук А.Л., Абдуллаев А.Э. Радикальные хирургические вмешательства после миниинвазивных санирующих операций по поводу осложненного дивертикулита толстой кишки // Вестник НМХЦ им. Н.И.Пирогова. – 2023. – Т.18. – №3. – С.71-79. [Levchuk AL, Abdullaev AE. Radical surgical interventions after minimally invasive sanitizing operations for complicated diverticulitis of the colon. Bulletin of Pirogov National Medical & Surgical Center. 2023; 18(3): 71-79 (In Russ.)] doi: 10.25881/20728255_2023_18_3_71.
33. Левчук А.Л., Абдуллаев А.Э. Диагностика острого дивертикулита толстой кишки и его осложнений в хирургической практике // Вестник НМХЦ им. Н.И. Пирогова. – 2021. – Т.16. – №3. – С.25-32. [Levchuk AL, Abdullaev AE. Diagnosis of acute diverticulitis of the colon and its complications in surgical practice. Bulletin of Pirogov National Medical & Surgical Center. 2021; 16(3): 25-32. (In Russ.)] doi: 10.25881/20728255_2021_16_3_25.
34. Карасев И.А., Малихова О.А., Давыдкина Т.С. Роль кишечной микробиоты в патогенезе колоректальногорака. Обзор литературных данных // Злокачественные опухоли. – 2020. – №3. – С.60-62. [Karasev IA, Melikhova OA, Davydkina TS. The role of the intestinal microbiota in the pathogenesis of colorectal cancer. Review of the literature data. Malignant tumors. 2020; 3: 60-62. (In Russ.)] doi: 10.18027/2224-5057-2020-10-3s1-60-62.
35. Morgan E, Arnold M, Gini A, et al Global burden of colorectal cancer in 2020 and 2040: incidence and mortality estimates from GLOBOCAN Gut Published Online First: 08 September 2022. doi: 10.1136/gutjnl-2022-327736.

ИНТРАОПЕРАЦИОННОЕ УЛЬТРАЗВУКОВОЕ ИССЛЕДОВАНИЕ ВО ВРЕМЯ ЛАПАРОСКОПИЧЕСКОЙ ХОЛЕЦИСТЭКТОМИИ

Возлюбленный Д.Е.[1], Черкасов Д.М.[2], Черкасов М.Ф.[2], Возлюбленный Е.И.[1], Галашокян К.М.* [2]

[1] *Медицинский центр «Семья», Ростов-на-Дону*

[2] *ФГБОУ ВО «Ростовский государственный медицинский университет», Ростов-на-Дону*

DOI: 10.25881/20728255_2024_19_3_77

Резюме. Обоснование: с целью навигации во время лапароскопической холецистэктомии активно стало применяться интраоперационное лапароскопическое УЗИ (ИОУЗИ, ЛУЗИ). Данная методика неинвазивная, необлучающая и может выполняться многократно.

Цель: улучшить результаты лапароскопической холецистэктомии с применением ЛУЗИ.

Методы: представлены результаты 455 ИОУЗИ, выполненных во время лапароскопических холецистэктомий по поводу желчнокаменной болезни и ее осложненных форм с 2013 г. Всего женщин было 378, мужчин – 77. Возраст пациентов от 28 до 75 лет. Для проведения ИОУЗИ использован аппарат Aloka Prosound 6 и линейный лапароскопический высокочастотный ультразвуковой датчик UST-5550 с подвижной дистальной рабочей зоной, возможностью применения цветного и импульсного допплеровского исследования.

Результаты: ЛУЗИ позволяет оценить состояние стенок желчного пузыря, его просвета, состояние рядом расположенных органов, получить информацию о топографической анатомии желчных протоков, а также структуре стенок и содержимом желчных протоков. Исследование позволяет предупредить травму сосудов в области треугольника Кало, оценить состояние лимфатических узлов гепатодуоденальной связки. Посредством ЛУЗИ возможна визуализация инструментов, введенных в просвет желчных протоков, что позволяет выполнить оперативное пособие под контролем.

Заключение: во всех наблюдениях выполнение ИОУЗИ было выполнено без осложнений, противопоказаний к исследованию не выявлено. Среднее время исследования составило около 4 минут. ИОУЗИ позволяет в режиме реального времени выявить анатомические особенности строения билиарного тракта и кровоснабжения конкретного пациента, оценить состояние просвета билиарного тракта, стенок желчного пузыря, желчных протоков и окружающих их тканей. Возможность визуализации в просвете желчных протоков инструментов, а также конкрементов и сладжа позволяет выполнить симультантное вмешательство под ЛУЗИ-контролем.

Ключевые слова: интраоперационное УЗИ, лапароскопическая холецистэктомия, повреждение желчных протоков, холедохолитиаз, желчные аномалии.

INTRAOPERATIVE ULTRASOUND DURING LAPAROSCOPIC CHOLECYSTECTOMY

Vozlyublennyj D.E.[1], Cherkasov D.M.[2], Cherkasov M.F.[2], Vozlyublennyj E.I.[1], Galashokyan K.M.* [2]

[1] *Medical Center «Sem'ja», Rostov-on-Don*

[2] *Rostov State Medical University, Rostov-on-Don*

Abstract. Backgraund: for the purpose of navigation during laparoscopic cholecystectomy, intraoperative laparoscopic ultrasound (IUS, LUS) has been actively used. This technique is non-invasive, non-irradiating and can be performed repeatedly. LUS has high sensitivity and specificity of 93% and 96%, respectively, and is also characterized by the high quality of intraoperative diagnostics of choledocholithiasis in real time, the absence of invasiveness, short imaging time, the ability to repeat imaging at any stage of the operation, and the absence of ionizing radiation.

Aims: improve the results of laparoscopic cholecystectomy using laparoscopic ultrasound.

Materials and methods: a review of the results of 455 LUS performed during laparoscopic cholecystectomy for cholelithiasis and its complicated forms since 2013 is presented. Patients range in age from 28 to 75 years. Aloka Prosound 6 device and UST-5550 linear laparoscopic high-frequency ultrasound transducer were used to perform LUS, with a movable distal working area, the possibility of using color and pulse Doppler examination.

Results: LUS allows you to assess the condition of gallbladder walls, its lumen, condition of nearby organs, to obtain information about the topographic anatomy of bile ducts, as well as the structure of walls and contents of the bile ducts. The study allows to prevent vascular injury around the Calo triangle, to assess the condition of the lymph nodes of hepatoduodenal ligament. By means of a LUZI, visualization of instruments inserted into the lumen of the bile ducts is possible, which allows you to perform an operational manual under control.

Conclusions: in all cases, the ultrasound was performed without complications, and no contraindications to the study were revealed. The average study time was about 4 minutes. Ultrasound allows you to identify in real time the anatomical features of the structure of the biliary tract and blood supply of a particular patient, assess the condition of the lumen of the biliary tract, assess the condition of the walls of the gallbladder and bile ducts, and the surrounding tissues. The ability to visualize instruments in the lumen of the bile ducts, as well as calculi and sludge, allows simultaneous intervention to be performed under LUS control.

Keywords: Intraoperative ultrasound, laparoscopic cholecystectomy, bile duct injury, choledocolithiasis, biliary anomalies.

Обоснование

Лапароскопическая холецистэктомия (ЛХЭ) в настоящее время является золотым стандартом лечения желчнокаменной болезни и одной из наиболее распространенных общехирургических процедур, выполняемых во всем мире [1; 2]. Однако при лапароскопическом доступе хирург теряет возможность пальпировать органы брюшной полости, что в сочетании с техническими трудностями и обширной кривой обучения может в совокупности приводить к осложнениям [3].

Частота повреждений желчных протоков при холецистэктомии сохраняется на уровне 0,08–0,3%, а наиболее распространенной причиной повреждения является неправильная идентификация анатомических структур, что вынуждают хирургов разрабатывать новые методы интраоперационной зрительной ориентировки [3–6].

Одним из самых распространенных ориентиров для проведения диссекции при ЛХЭ в отечественной эндовидеохирургии является треугольник Кало. В зарубежной литературе ориентирами, используемыми перед диссекцией желчного пузыря, являются 5 структур, сокращенно B-SAFE (the Bile duct, the Sulcus of Rouviere, the left hepatic Artery pulsation, the umbilical Fissure, and the

* e-mail: ya.carpusha88@yandex.ru

duodenum – Enteric): желчный проток, борозда Рувьера, пульсация левой печеночной артерии, пупочная борозда и двенадцатиперстная кишка [5].

Для уточнения анатомии желчевыводящих путей во время ЛХЭ были предложены различные методики: интраоперационная холангиография (ИХГ), холецистохолангиография, холангиография с красителем, световая холангиография, пассивная инфракрасная холангиография, флуоресцентная холангиография в ближнем инфракрасном диапазоне и интраоперационное лапароскопическое ультразвуковое исследование (ИОУЗИ или ЛУЗИ) [7].

С целью навигации во время ЛХЭ активно стало применяться ИОУЗИ. Данная методика неинвазивная, не облучающая и может выполняться многократно, с возможностью дифференциации сосудистых и аваскулярных структур [5]. ИОУЗИ обладает высокими показателями чувствительности и специфичности – 93% и 96%, соответственно, также характерно высокое качество интраоперационной диагностики холедохолитиаза в режиме реального времени, отсутствие инвазивности, малое время визуализации, возможность повторения визуализации на любом этапе операции и отсутствие ионизирующего излучения [8]. С течением времени ИОУЗИ стали применять для замены пальпации во время лапароскопии.

Цель – улучшить результаты ЛХЭ с применением ЛУЗИ.

Методы

Приведен анализ полученных результатов 455 ИОУЗИ, выполненных во время ЛХЭ по поводу желчнокаменной болезни и ее осложненных форм с 2013 г.

Всего было 378 женщин, 77 мужчин. Возраст пациентов от 28 до 75 лет. Для проведения ИОУЗИ был использован аппарат Aloka Prosound 6 и линейный лапароскопический высокочастотный ультразвуковой датчик UST-5550 с подвижной дистальной рабочей зоной, возможностью применения цветного и импульсного допплеровского исследования.

ЛУЗИ было выполнено в соответствии с техникой исследования, описанной Machi J. et all (1993, 2000) [9; 10]. Лапароскопический и ультразвуковой мониторы устанавливали таким образом, чтобы можно было осуществлять их одновременную визуализацию одним врачом-специалистом – т. е. на одной линии глаз (Рис. 1 А).

ИОУЗИ или ЛУЗИ выполнялось во время ЛХЭ до диссекции треугольника Кало, с повторным исследованием при необходимости. Наиболее эффективным явилось введение ультразвукового датчика через 10 мм эпигастральный доступ, далее выполняется сканирование правой доли печени, желчного пузыря (Рис. 1 Б), ворот печени, желчных протоков, сосудов. Затем рабочая часть датчика смещается по поверхности правой доли печени к проекции гепатодуоденальной связки, также к головке поджелудочной железы.

Тщательное исследовалась ретродуоденальная и интрапанкреатическая части общего желчного протока, вирсунгового протока, паренхимы головки поджелудочной железы (Рис 1 В). Затем желчный пузырь забрасывали, датчик устанавливается непосредственно на шейку желчного пузыря (или на место ее предполагаемого расположения при спаечном или воспалительном процессе) с последующим перемещением по направлению к гепатодуоденальной связке для повторного осмотра.

Исследование выполнялось в режиме «серой шкалы» и в режиме ЦДК. Учитывая выраженную изменчивость топографической анатомии исследуемой области, важным является поэтапный и непрерывный осмотр «на протяжении» каждой из структур: визуализация правого и левого печеночных протоков, общего печеночного/желчного протока, пузырного протока, желчного пузыря, воротной вены, печеночной артерии и ее ветвей. Заключительным этапом являлась оценка специалистом топографических взаимоотношений исследуемых структур.

Особое внимание уделялось исследованию области гепатодуоденальной связки, где отмечался конфлюенс пузырного и общего печеночного протока. Здесь латерально располагается округлой формы анэхогенные образования с венозным кровотоком – нижняя полая вена, воротная вена, медиально лоцируется округлой формы структура меньшего диаметра с артериальным кровотоком – печеночная артерия, между ними и кверху – общий печеночный/желчный и пузырный проток (Рис. 1 Г). С целью унификации в настоящей работе все УЗИ представлены поперечным сечением исследуемой области посредством датчика, введенного через эпигастральный доступ.

Результаты

1. ЛУЗИ позволяет оценить состояние стенок желчного пузыря и его просвета, а также рядом расположенных органов. В просвете желчного пузыря могут быть визуализированы конкременты, полипы, желчь различной степени однородности (Рис. 2 А). При имеющемся хроническом воспалении – стенки неоднородные, нечет-

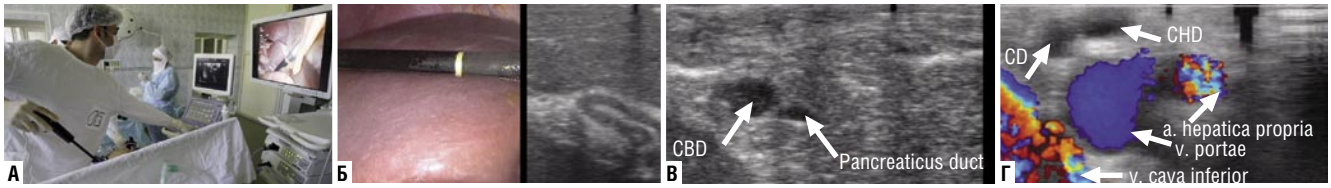

Рис. 1. Техника ЛУЗИ. А – расположение операционной бригады; Б – начало исследования печени; В – исследование протоковых структур; Г – ультразвуковая навигация в области гепатодуоденальной связки.

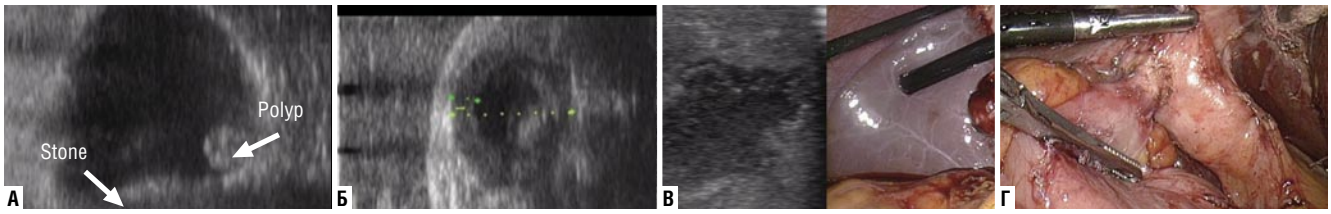

Рис. 2. Состояние стенок желчного пузыря. А – конкремент и полип в желчном пузыре; Б – утолщение стенки пузыря при хроническом воспалении; В – острый холецистит, осложненный абсцессом печени, симультанное лечение; Г – спаянный процесс между желудком и желчным пузырем.

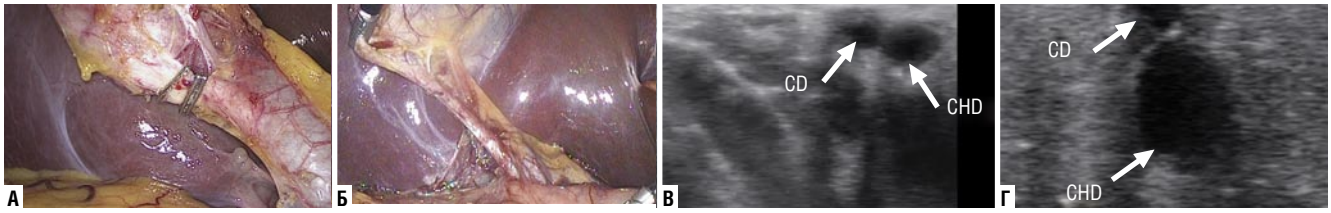

Рис. 3. Ультразвуковая навигация пузырного протока. А – короткий пузырный проток; Б – длинный пузырный проток; В – конфлюенс пузырного протока по латеральной стенке общего печеночного протока; Г – конфлюенс пузырного протока с вентральной стенкой.

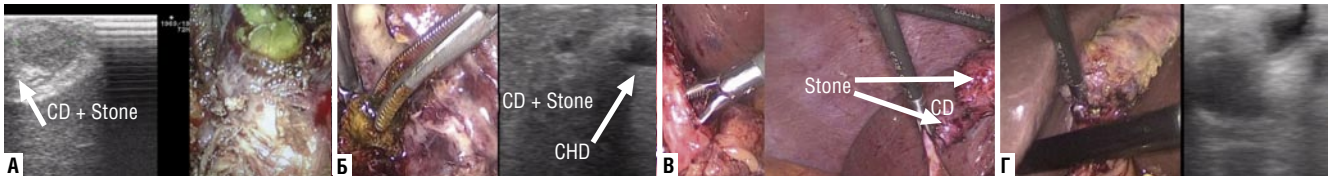

Рис. 4. Визуализация конкрементов в желчных протоках. А – крупный конкремент пузырного протока; Б – сладж и конкремент в конфлюенсе пузырного протока и печеночного протока; В – конкремент в длинном пузырном протоке; Г – конкремент холедоха не обнаруженным после ЭРПХГ удаленный при холецистэктомии с использованием ЛУЗИ.

кие (Рис. 2 Б), отмечается утолщение стенок, вовлечение в воспалительный процесс окружающей желчный пузырь паренхимы печени в области ложа; при остром воспалении – еще более выраженные изменения стенок.

В некоторых случаях воспалительные изменения могут распространяться и на окружающие желчный пузырь органы, например, абсцесс печени или выраженный спаечный процесс (Рис. 2 В, Г). В этих случаях ЛУЗИ позволяет выполнить симультанное вмешательство на печени.

2. Одной из причин травматического повреждения желчных протоков является недостаточной объем знаний, информации об их топографической анатомии. Данные лапароскопии могут быть обманчивы из-за наличия жировой клетчатки, спаечного или воспалительного процесса. ЛУЗИ позволяет определить топографическую анатомию пузырного и общего печеночного протока.

В большинстве случаев в 318 наблюдений (69,6%) относительно короткий (1–3 см) пузырный проток впадает в латеральную стенку общего печеночного протока (Рис. 3 А), в этих случаях при выполнении ЛУЗИ подтверждается указанный выше конфлюенс пузырного и общего желчного протока.

В 137 случаях (30,1%), пузырный проток был более длинным, и большей своей частью был расположен или вне, или в толще гепатодуоденальной связки или интимно сращен с нею (Рис. 3 Б).

Конфлюенс пузырного протока может быть также по латеральной стенке общего печеночного протока (Рис. 3 В) (в 92 случаях): супра-, ретродуоденально, а также интрапанкреатически. Конфлюенс с медиальной стенкой общего печеночного протока был выявлен в 2 случаях, в вентральную (верхнюю) (Рис. 3 Г) в 32 случаях, и дорсальную (нижнюю) стенку общего печеночного протока, в 10 случаях.

3. Одной из причин развития постхолецистэктомического синдрома является отсутствие информации о содержимом пузырного протока, возможно – оставленные конкременты, сладж, которые потом мигрируют в магистральные желчные протоки с соответствующими последствиями. При ЛУЗИ в 8 случаях обнаружены мелкие и в 3 случаях крупные (Рис. 4 А) конкременты в просвете пузырного протока.

В 39 случаях в нерасширенном пузырном протоке был обнаружен сладж желчи. Стоит отметить, что, вероятно, в данном случае сладж желчи не мог быть диагностирован иными методами обследования. Также конкременты, сладж могут быть обнаружены в области конфлюенца общего печеночного протока и пузырного протока. В 5 случаях был обнаружен конкремент, а в 12 случаях – сладж (Рис. 4 Б).

	CD Artery CHD	CD Artery CHD	CD Artery CHD
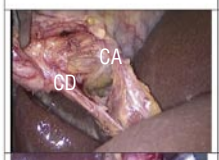	284	58	4
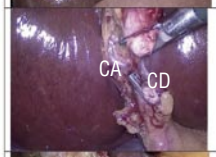	3	38	3
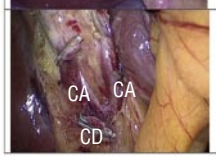	30	2	33

Рис. 5. Варианты топографии пузырной артерии в исследовании.

Трудности могут возникнуть при наличии конкремента в длинном и узком пузырном протоке, расположенном параллельно общему печеночному протоку, т. к. данный вариант может быть ошибочно расценен как холедохолитиаз (Рис. 4 В).

Особое внимание необходимо уделять исследованию состояния просвета пузырного протока у пациентов с холедохолитиазом. Во всех случаях удалось избежать оставления конкремента или сладжа в просвете культи пузырного протока, тем самым применение ЛУЗИ позволило предотвратить развитие холедохолитиаза или его рецидива, формирование синдрома культи пузырного протока, иных осложнений (Рис. 4 Г).

4. Одной из причин травм сосудов является отсутствие данных об особенностях кровоснабжения желчного пузыря, печени в проекции области Кало. Как известно, в большинстве случаев местом отхождения пузырной артерии является правая печеночная артерия или дополнительная ветвь правой печеночной артерии, которые могут быть визуализированы при ЛУЗИ, при этом визуализация пузырной артерии возможна не во всех случаях из-за ее длины, диаметра и расположения. При отсутствии ее визуализации необходимо визуализировать крупный артериальный ствол, от которого она вероятно отходит. Учитывая, что имеется известная взаимосвязь между местом отхождения пузырной артерии и ее расположением относительно пузырного протока можно выделить несколько групп (Рис. 5).

А) пузырная артерия располагается с медиальной стороны желчного пузыря в «типичном» месте на том или ином отдалении от пузырного протока (Рис. 6 А). Данный вариант выявлен в 346 наблюдений (76%), из них у 284 пациентов при ЛУЗИ сканировании гепатодуоденальной связки в области конфлюенса общего печеночного и пузырного протока медиально в гепатодуоденальной связке лоцируется артериальный сосуд, от которого, вероятно отходит пузырная артерия. У 58 из 346 пациентов при ЛУЗИ в данной области связки обнаружен также и латерально расположенный артериальный сосуд (правая ветвь печеночной артерии), от которого отходила пузырная артерия. В 4 случаях в данной части гепатодуоденальной связки лоцировались 2 артериальных сосуда, в этих случаях пузырная артерия также располагалась латерально.

В) пузырная артерия расположена латерально от пузырного протока (Рис. 6 Б). Данный вариант встречен в 44 наблюдений, при этом в 38 случаях из них при ЛУЗИ гепатодуоденальной связки в области конфлюенса общего печеночного и пузырного протока латерально лоцировался артериальный сосуд, от которого отходит пузырная артерия – правая печеночная артерия. В 3 случаях обнаружен медиально в связке крупный артериальный сосуд, и в 3 случаях были выявлены 2 артериальных сосуда в данном участке связки, при этом пузырная артерия имела питание от одного из них.

С) пузырная артерия представлена несколькими веточками, имеющие один или несколько источников. Данный вариант выявлен в 65 случаях (14,3%). В 33 наблюдениях вовремя ЛУЗИ обнаружены 2 артериальных сосуда, расположенные латерально и медиально в гепатодуоденальной связке, и обе ветви пузырной артерии, видимо, имели два разных источника кровоснабжения. В 30 наблюдениях обнаружен латерально расположенный сосуд, при этом было обнаружено 2 ветви пузырных артерий, и они, вероятно, имели один источник кровоснабжения (Рис. 6 В). В 2 наблюдениях обнаружен медиально расположенный сосуд, от которого отходили несколько веточек пузырной артерии.

Таким образом, при отсутствии визуализации пузырной артерии можно предположить место ее возможного расположения по данным ультразвуковой картины расположения крупных сосудов в проекции конфлюенца пузырного и общего печеночного протоков.

ЛУЗИ позволяет предотвратить ранение правой печеночной артерии особенно при ее расположении в проекции шейки желчного пузыря и конфлюенса пузырного и общего печеночного протоков.

Визуализированы следующие различные варианты взаимоотношения правой печеночной артерии с общим печеночным или желчным протоками: в 31 случае правая печеночная артерия или ее дополнительная ветвь огибала общий желчный проток «дорсально» или «снизу», затем проходя латерально от общего желчного протока подходит на близкое расстояние к пузырному протоку, где может быть травмирована. У данной группы пациентов в 22 случаях обнаружен т. н. «гусеничный горб» или L-образный изгиб печеночной артерии в проекции области Кало (Рис. 6 Г). В 46 случаях обнаружено, что правая печеночная артерия или ее дополнительная ветвь огибает общий печеночный проток «сверху». В остальных случаях правая печеночная артерия располагалась значительно выше.

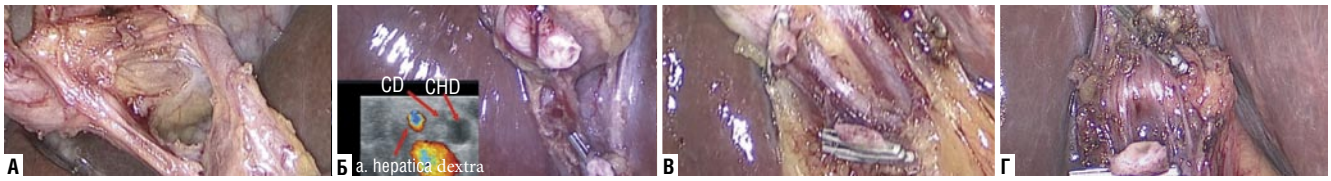

Рис. 6. Топографии пузырной артерии при ЛУЗИ. А – пузырная артерия располагается в «типичном» месте; Б – пузырная артерия расположена латерально от пузырного протока; В – пузырная артерия представлена двумя веточками; Г – «гусеничный горб» печеночной артерии в проекции области Кало.

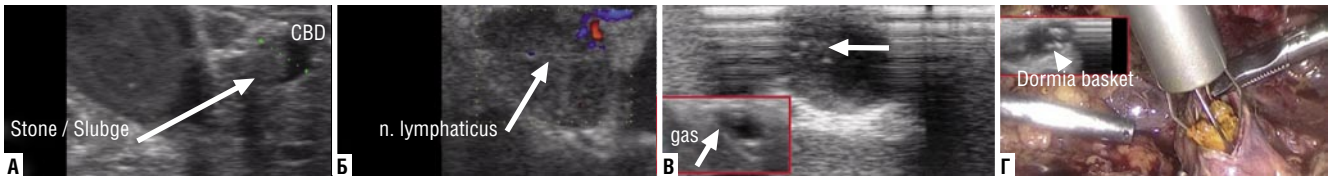

Рис. 7. ИОУИ желчных протоков. А – оценка просвета желчных протоков; Б – состояние лимфатического узла; В – структурные изменения стенок желчных протоков (сладж, пузырька газа); Г – ультразвуковой контроль положения корзинки Дормия при литоэкстракции.

Помимо крупных магистральных сосудов могут быть повреждены и мелкие артериальные веточки, расположенные на 3 и 9 часах условного циферблата – по латеральной и медиальной поверхностям общего желчного/печеночного протока, которые были визуализированы при ЛУЗИ у 19 пациентов (4,2%). Возможно наличие аналогичных мелких сосудов вокруг пузырного протока, кровотечение при этом может быть достаточным активным, несмотря на небольшой диаметр сосуда.

ЛУЗИ позволяет оценить особенности кровоснабжения желчного пузыря конкретного пациента, предупредить травму как крупных, так и мелких артериальных сосудов.

5. Одной из причин развития постхолецистэктомического синдрома является отсутствие актуальных данных о состоянии просвета желчных протоков, особенно при отсутствии клинических проявлений холедохолитиаза и отрицательных знаков дооперационных методов исследования, так называемый «латентный» холедохолитиазе. При ЛУЗИ визуализации могут быть доступны как конкременты, которые были обнаружены в 14 случаях – 3%, так и сладж, обнаружен в 55 случаях – 12%. Сочетание сладжа и конкрементов в просвете общего желчного протока выявлено в 8 случаях (1,7%) (Рис. 7 А).

У пациентов, имеющих конкременты в желчных протоках, в 8 случаях отсутствовала клиника холедохолитиаза и дооперационные методы диагностики не позволили заподозрить холедохолитиаз. У пациентов с выявленным сладжем в просвете общего желчного протока в 47 случаях отсутствовала клиника холедохолитиаза и диаметр холедоха не превышал 7 мм.

Во всех случаях конкременты и сладж были в общем желчном протоке, ретро-, супрадуоденальной или интрапанкреатической части. Ни одного случая расположения конкрементов в правом или левом, общем печеночном протоке не было.

ЛУЗИ позволяет оценить состояние просвета желчных протоков во время операции, выявить холедохолитиаз, определить тактику дальнейшего лечения.

6. ЛУЗИ позволяет оценить состояние лимфатических узлов гепатодуоденальной связки. При остром воспалительном процессе в желчном пузыре или печеночных протоках возможна регистрация типичного кровотока с увеличением их размеров, при хроническом воспалении – кровоток не регистрируется, размеры могут быть различными (Рис. 7 Б).

7. ЛУЗИ позволяет выявить структурные изменения стенок желчных протоков и желчи: от ее незначительных изменений, до грубых изменений, возможна визуализация пузырьков газа в просвете общего желчного протока после перенесенной в анамнезе ЭПСТ, литоэкстракции (Рис. 7 В). Структурные изменения желчи выявляются не только при холедохолитиазе, механической желтухе, но и при отсутствии нарушения оттока желчи.

Стенки желчных протоков при отсутствии их воспалительных изменений не более 1 мм толщиной, при воспалении – диффузные изменения в виде утолщения, неоднородности стенок, сужения истинного просвета желчных протоков из-за отека слизистой.

8. Посредством ЛУЗИ возможна визуализация инструментов, введенные в просвет желчных протоков, что может позволить выполнить оперативное пособие под ЛУЗИ-контролем, например, лапароскопическая литоэкстракция корзинкой Дормиа (Рис. 7 Г). Необходимо отметить, что при попадании воздуха в просвет протоков визуализация становится невозможной. Возможности ЛУЗИ позволили у 4 пациентов выполнить интраоперационную ЭРХПГ, ретроградную литоэктракцию, у 3 – с антеградную литоэктракцию под ЛУЗИ-контролем, у 3 – фиброхоледохоскопия и литоэктракция и в 4 случаях – ЭРХПГ, ЭПСТ и литоэктракция в послеоперационном периоде. При контрольном послеоперационном исследовании данных за холедохолитиаз нет во всех случаях, что может свидетельствовать об эффективности метода.

Обсуждение

Анализ научной литературы показал, что ЛУЗИ является безопасным, быстрым, не требующим облучения и экономически эффективным методом, который сравнительно хорошо известен [3].

Так, Deziel D.J. с соавт. (2022) при анализе 785 лапароскопических операций с ЛУЗИ установили, что основное его значение во время ЛХЭ заключается в анатомической идентификации при наличии тяжелых местных воспалительных состояний, данная методика способствует безопасному завершению операции или раннему переходу к альтернативной оперативной стратегии [11].

Jamal K.N. с соавт. (2016) представили маштабный мета-анализ из 21 рандомизированных исследований сравнивающий ИХГ (4566 пациентов), который считается золотым стандартом в выявлении холедохолитиаза и ЛУЗИ (5044 пациентов). Они заключили, что ЛУЗИ является эффективной альтернативой с несколькими потенциальными преимуществами, сравнима с ИХГ в обнаружении камней холедоха и визуализации желчного дерева, а основными преимуществами ЛУЗИ являются безопасность, сокращение времени процедуры, снижение стоимости и неограниченное использование [12].

В отечественной литературе имеются единичные публикации ИОУЗИ при ЛХЭ. Так, например, в работе Барсукова А.В. с соавт. (2013) представлено обследование 132 пациентов с острым и хроническим холециститом, которым выполнялась лапароскопическая ультразвуковая томография (ЛУТ) и ИХГ. Установлена высокая точность совпадения данных ЛУТ с окончательным диагнозом – до 100%. Информативность ЛУТ в диагностике заболеваний желчного пузыря достигает 100%, а чувствительность и специфичность при холедохолитиаза составляют 92,3 и 98,9%, соответственно, в то же время для ИХГ – 53,8 и 96%, соответственно, а при трансабдоминальной ультразвуковой томографии – 13,3 и 96%, соответственно [13].

В абдоминальной хирургии ИОУЗИ используют для УЗИ билиарного дерева и паренхимы печени, занимает в среднем 5–10 мин., что сопоставимо по времени или даже быстрее, чем проведение стандартной рентгенхолангиографии. ИОУЗИ можно использовать для оценки анатомических взаимоотношений и уровня обструкции протоков, вызванной желчными камнями. ЛУУЗИ играет особую роль в экстренной хирургии, когда операции при остром холецистите проводятся без предварительного должного предоперационного обследования [14].

Несмотря на все положительные характеристики, ЛУЗИ используется недостаточно, возможно, из-за сложности обучения. Рутинное использование ЛУЗИ во время ЛХЭ практически отсутствует по сравнению с ИХГ, и только 1% хирургов используют эту технику [4].

В отечественной литературе влияние ЛУЗИ на оперативное ведение пациентов во время ЛХЭ не изучалось в большой серии исследований.

Заключение

Во всех наблюдениях выполнение ИОУЗИ было выполнено без осложнений, противопоказаний к исследованию не выявлено. Среднее время исследования составило около 4 минут. ИОУЗИ позволяет в режиме реального времени выявить анатомические особенности строения билиарного тракта и кровоснабжения конкретного пациента, оценить состояние просвета билиарного тракта, оценить состояние стенок желчного пузыря и желчных протоков, окружающих их тканей. Возможность визуализации в просвете желчных протоков инструментов, а также конкрементов и сладжа позволяет выполнить симультантное вмешательство под ЛУЗИ-контролем.

Полученные данные позволяют профилактировать развитие осложнений и улучшить результаты ЛХЭ.

Абсолютная безопасность исследования, отсутствие необходимости холедохотомии для проведения исследования, объективные преимущества как перед эндоскопическими, так и рентгенологическими методами интраоперационной диагностики, возможность многократного исследования по «первому требованию» позволяет рассматривать ЛУЗИ как метод выбора скрининговой диагностики во время операций на желчном пузыре и желчных протоках. Таким образом, необходимо более широко применять ЛУЗИ во время каждого оперативного вмешательства по поводу острого и хронического калькулезного холецистита.

Авторы заявляют об отсутствии конфликта интересов (The authors declare no conflict of interest).

ЛИТЕРАТУРА/REFERENCES

1. Schendel J, Ball C, Dixon E, Sutherland F. Prevalence of anatomic landmarks for orientation during elective laparoscopic cholecystectomies. Surgical Endoscopy. 2019; 34(8): 3508-12. doi: 10.1007/s00464-019-07131-z.
2. Турбин М.В., Черкасов М.Ф., Дегтярев О.Л. и др. Опыт выполнения лапароскопической холецистэктомии при осложненных формах острого холецистита // Современные проблемы науки и образования. – 2018. – №5. – С.58. [Turbin MV, Cherkasov MF, Degtyarev OL. Experience of laparoscopic cholecystectomy applied for complicated forms of acute cholecystitis. Sovremennye problemy nauki i obrazovaniya. 2018; 5: 58. (In Russ.)]
3. Dili A, Bertrand C. Laparoscopic ultrasonography as an alternative to intraoperative cholangiography during laparoscopic cholecystectomy. World Journal of Gastroenterology. 2017; 23(29): 5438. doi: 10.3748/wjg.v23.i29.5438.
4. Mangieri CW, Hendren BP, Strode MA, et al. Bile duct injuries (BDI) in the advanced laparoscopic cholecystectomy era. Surgical Endoscopy. 2018; 33(3): 724-30. doi: 10.1007/s00464-018-6333-7.
5. Sebastian M, Sebastian A, Rudnicki J. The evaluation of B-SAFE and ultrasonographic landmarks in safe orientation during laparoscopic cholecystectomy. Videosurgery and Other Miniinvasive Techniques. 2020; 546-52. doi: 10.5114/wiitm.2020.100972.
6. Koo JGA, Chan YH, Shelat VG. Laparoscopic subtotal cholecystectomy: comparison of reconstituting and fenestrating techniques. Surgical Endoscopy. 2020; 35(3): 1014-24. doi: 10.1007/s00464-020-08096-0.
7. Buddingh KT, Nieuwenhuijs VB, van Buuren L, et al. Intraoperative assessment of biliary anatomy for prevention of bile duct injury: a review of current and future patient safety interventions. Surgical Endoscopy. 2011; 25(8): 2449-61. doi: 10.1007/s00464-011-1639-8.

8. Atstupens K. The Role of Laparoscopic Ultrasonography in the Evaluation of Suspected Choledocholithiasis. A Single-Center Experience. Medicina. 2020; 56: 246. doi: 10.25143/prom-rsu_2020-11-dts.
9. Machi J, Oishi AJ, Uchida S, et al. Simple Laparoscopic Ultrasound Technique for Prevention of Bile Duct Injuries. Journal of Laparoendoscopic & Advanced Surgical Techniques. 2000; 10(3): 165-8. doi: 10.1089/lap.2000.10.165.
10. Machi J, Sigel B, Zaren HA, et al. Technique of ultrasound examination during laparoscopic cholecystectomy. Surgical Endoscopy. 1993; 7(6): 544-9. doi: 10.1007/bf00316701.
11. Deziel DJ. Laparoscopic Ultrasound for Bile Duct Imaging during Cholecystectomy: Clinical Impact in 785 Consecutive Cases. Journal of the American College of Surgeons. 2022; 234(5): 849-60. doi: 10.1097/xcs.0000000000000111.
12. Jamal K, Smith H, Ratnasingham K, et al Meta-analysis of the diagnostic accuracy of laparoscopic ultrasonography and intraoperative cholangiography in detection of common bile duct stones. The Annals of The Royal College of Surgeons of England. 2016; 98(04): 244-9. doi: 10.1308/rcsann.2016.0068.
13. Борсуков А.В., Безалтынных А.А., Мамошин А.В. Сравнительные возможности трансабдоминального и лапароскопического ультразвука при заболеваниях печени, желчных протоков, желчного пузыря, поджелудочной железы // Вестник новых медицинских технологий. – 2013. – Т.20. – №1. – С.85-89. [Borsukov AV, Bezaltynnykh AA, Mamoshin AV. Sravnitel'nye vozmozhnosti transabdominal'nogo i laparoskopicheskogo ul'trazvuka pri zabolevaniyakh pecheni, zhelchnykh protokov, zhelchnogo puzyrya, podzheludochnoi zhelezy. Vestnik novykh meditsinskikh tekhnologii. 2013; 20(1): 85-89. (In Russ.)]
14. Студенова Е.А. Интраоперационное УЗИ – технология настоящего, технология будущего. В кн.: Инновационное развитие науки и образования. – Пенза: Наука и Просвещение, 2021. – С.107-118. [Studenova EA. Intraoperatsionnoe UZI – tekhnologiya nastoyashchego, tekhnologiya budushchego. V kn.: Innovatsionnoe razvitie nauki i obrazovaniya. Penza: Nauka i Prosveshchenie, 2021. P.107-118. (In Russ.)]

ПРИМЕНЕНИЕ НИЗКОТЕМПЕРАТУРНОЙ АРГОНОВОЙ ПЛАЗМЫ В ЛЕЧЕНИИ ГНОЙНЫХ РАН

Суров Д.А., Сизоненко Н.А.*, Дымников Д.А., Цурупа П.С., Левченко Я.И., Воронина Л.А., Шостка К.Г.
ФГБВОУ ВО «Военно-медицинская академия им. С.М. Кирова», Санкт-Петербург

DOI: 10.25881/20728255_2024_19_3_84

Резюме. Обоснование. Хирургическая инфекция является актуальной проблемой медицины, так как до 40% пациентов хирургических стационаров госпитализируются по поводу гнойно-септических осложнений различных заболеваний. В конце XX века низкотемпературная аргоновая плазма или низкотемпературная плазма стали широко использоваться в медицине.

Целью настоящей публикации является оценка эффективности и безопасности использования установки плазменно-дуговой «ПлазмоРан» (производство ООО «ПлазмоПром» (Россия)) в комплексном лечении хронических инфицированных ран, включая послеоперационные раны.

Методы. Представлено исследование, в которое был включен 41 пациент. В основную группу составили 20 пациентов, у которых помимо комплексной терапии была применена терапия с использованием установки «ПлазмоРан». В контрольную группу был включен 21 пациент, которые получали стандартное лечение. Клиническими критериями оценки состояния пациентов являлись оценка по индексу коморбидности и тяжести хирургических осложнений. Критериями оценки раневого процесса являлись цитологическое исследование раневого экссудата, бактериологическое исследование, визуальная оценка сроков появления грануляционной ткани в ране. Динамики синдрома системного воспалительного ответа оценивалась по данным клинического анализа крови, биохимического анализа крови (С-реактивный белок), мониторирования термометрии, частоты дыхания и частоты сердечных сокращений.

Результаты. Использование в комплексном лечении инфицированных ран установки плазменно-дуговой «ПлазмоРан» способствует сокращению сроков раневого процесса, раннему началу фазы регенерации, снижает проявления синдрома системного воспалительного ответа, что в настоящем исследовании позволило сократить сроки лечения пациентов.

Заключение. Использование низкотемпературной плазмы – безопасный, безболезненный, простой в использовании и хорошо переносимый пациентами метод в комплексном лечении инфицированных ран, не препятствующий ранней активизации. Способствует быстрому очищению ран, их заживлению, снижению степени выраженности местных и общих симптомов инфекционного процесса.

Ключевые слова: установка плазменно-дуговая «ПлазмоРан», хирургическая инфекция, лечение гнойно-некротических ран, холодная плазма.

THE USE OF LOW-TEMPERATURE ARGON PLASMA FOR THE TREATMENT OF PURULENT WOUNDS

Surov D.A., Sizonenko N.A.*, Dymnikov D.A., Tsurupa P.S., Levchenko Ya.I., Voronina L.A., Shostka K.G.
S.M. Kirov Military Medical Academy, Saint Petersburg

Abstract. Justification. Surgical infection is an urgent medical problem, as up to 40% of patients in surgical hospitals are hospitalized for purulent-septic complications of various diseases. At the end of the 20th century, low-temperature argon plasma or low-temperature plasma became widely used in medicine.

The purpose of this publication is to evaluate the effectiveness and safety of using the PlazmoRan plasma arc installation (manufactured by PlazmoProm (Russia)) in the complex treatment of chronic infected wounds, including postoperative wounds.

Methods. A study was presented in which 41 patients were included. The main group consisted of 20 patients in whom, in addition to complex therapy, therapy using the PlazmoRan installation was applied. The control group included 21 patients who received standard treatment. The clinical criteria for assessing the condition of patients were an assessment based on the comorbidity index and the severity of surgical complications. The criteria for evaluating the wound process were cytological examination of wound exudate, bacteriological examination, and visual assessment of the timing of the appearance of granulation tissue in the wound. The dynamics of the systemic inflammatory response syndrome was assessed according to clinical blood analysis, biochemical blood analysis (C-reactive protein), thermometry monitoring, respiratory rate and heart rate.

Results. The use of the plasma arc PlazmoRan installation in the complex treatment of infected wounds helps to reduce the duration of the wound process, the early onset of the regeneration phase, reduces the manifestations of the systemic inflammatory response syndrome, which in this study made it possible to shorten the treatment time of patients.

Conclusion. The use of low–temperature plasma is a safe, painless, easy-to-use and well-tolerated method in the complex treatment of infected wounds, which does not interfere with early activation. It helps to quickly clean wounds, heal them, and reduce the severity of local and general symptoms of the infectious process.

Keywords: plasma arc installation PlazmoRan, surgical infection, treatment of purulent necrotic wounds, cold plasma.

Введение

Хирургическая инфекция на протяжении всего времени существования медицины остается одной из актуальных проблем, поскольку до 40% пациентов, госпитализируемых в хирургический стационар, поступают с гнойно-септическими заболеваниями. Однако до сих пор не создан универсальный препарат или способ лечения инфицированных ран.

Проблема инфекционных осложнений актуальна в условиях современных вооруженных конфликтов, так как частота их встречаемости у тяжелораненых составляет около 25%, а в 70% случаев данные осложнения являются причиной летального исхода. Особенно часто раневая инфекция имеет место при минно-взрывной травме.

Осложненные гнойно-некротические раны представляют собой одну из самых обширных нозологических форм среди раненых военнослужащих. Восстановление их физического здоровья и дееспособности является первоочередной задачей в процессе реабилитации. Качество оказываемой медицинской помощи напрямую влияет на психоэмоциональное состояние участников боевых действий и их последующую социализацию [1].

Значительная частота развития инфекционных осложнений отмечается и в хирургии повреждений мирного времени. Имеющиеся противомикробные средства и алгоритмы их применения показывают недостаточную эффективность в связи с распространением антибиотико-резистентных микроорганизмов [2–5].

* e-mail: n_sizonenko@mail.ru

Известно множество различных методик физиотерапевтического лечения ран. В мировой практике для сокращения сроков заживления раневой поверхности активно используют ударно-волновую терапию, ультразвук, электростимуляцию, фотодинамическую терапию, стволовые клетки и многое другое. При этом у каждой методики есть свои преимущества и недостатки, но наиболее эффективной считается методика, которая комплексно воздействует на все 3 фазы раневого процесса. Наряду с вышеперечисленными методиками физиотерапевтического лечения ран применение низкотемпературной плазмы вызывает существенный интерес [6].

К концу XX в. низкотемпературная аргоновая плазма (НАП), или низкотемпературная плазма (НТП) стали находить свое практическое применение не только для многочисленных производственных технологий, но и в совершенно новых инновационных областях, таких как плазменная медицина [7].

НТП широко используется в хирургии, ее применение позволяет сократить продолжительность оперативных вмешательств, уменьшить операционную травму и кровопотерю, количество послеоперационных осложнений, сократить время пребывания пациентов в стационаре.

Таким образом, высокая лечебная эффективность НТП, наличие сертифицированной аппаратуры отечественного производства, минимальное количество противопоказаний к назначению данной методики, а также относительная простота выполнения процедур, позволяют применять ее в условиях стационаров, поликлиник и санаториев [8; 9].

Цель исследования

Оценить эффективность и безопасность использования медицинского изделия «Установка плазменно-дуговая хирургическая для лечения ран «ПлазмоРан» производства ООО «ПлазмоПром» (Россия) в комплексном лечении хронических, инфицированных (осложненных) ран (в т.ч. послеоперационных).

Объекты, материалы и методы исследования

В исследование был включен 41 пациент (29 мужчин и 12 женщин). Все пациенты были разделены на 2 группы. Рандомизация осуществлялась согласно таблицы случайных чисел, сгенерированных до начала исследования.

Основную группу составили 20 пациентов, у которых дополнительно к комплексной многокомпонентной терапии в зависимости от стадии раневого процесса и глубины раны использована установка «ПлазмоРан» (в режиме B2/B3).

Контрольная группа (21 пациент) получала комплексное лечение «традиционного» подхода – местное лечение ран с наложением асептических повязок (в т. ч. вакуумных (ВАК) систем) и использованием лекарственных средств в зависимости от стадии раневого процесса. Больные обеих групп были сопоставимы по полу, возрасту, тяжести сопутствующей патологии, коморбидности, тяжести осложнений, а также по локальному состоянию ран (площадь, наличие некрозов, грануляций, глубине поражения) в период исследования (Табл. 1).

Табл. 1. Клинико-демографическая характеристика пациентов, M±m

Показатель	Группа	
	«ПлазмоРан»	контрольная
Количество пациентов, чел.	20	21
Мужчины, чел Женщины, чел	15 5	14 7
Возраст, лет	59,7±7,1	61,8±6,2
Индекс Charlson, усл. ед.	4,63±1,87	4,48±1,72
Тяжесть хирургических осложнений по Clavien-Dindo, чел: – I–IIIa – IIIb–IV	 16 4	 18 3
Локализация/генез раны, чел: – послеоперационная рана передней брюшной стенки (после лапаротомии) – послеоперационная рана крестцово-копчиковой области (после геморроидэктомии, иссечения эпителиальной копчиковой кисты) – пролежни – первичная рана мягких тканей конечностей – трофические язвы	 11 4 2 2 1	 10 5 3 2 1

Все пациенты проходили стационарное лечение в клинике военно-морской хирургии Военно-медицинской академии имени С.М. Кирова в период с ноября 2023 г. по март 2024 г. включительно, и получали стандартное общее лечение (антибактериальная, противовоспалительная, детоксикационая, инфузионная терапия), согласно действующих клинических рекомендаций (Б.Р. Гельфанд и др., 2015) [4].

Курс лечения завершался при следующих условиях: цель лечения достигнута; эффективность терапии очевидна (снижение объема раневого экссудата, уменьшение размеров раны), дно раны покрывается грануляциями, снижение микробной обсемененности до 103 и менее. Раннее выполнение пластического закрытия раны.

Клинические критерии оценки: оценка по индексу коморбидности (Charlson) и тяжести хирургических осложнений (Clavien-Dindo), локальное состояние раны (площадь, некрозы, грануляции, глубина, болезненность при перевязках, частота и характер локальных, общих осложнений) в период исследования.

Критерии оценки раневого процесса:

- цитологическое исследование раневого экссудата (оценка динамики цитологической картины раны); мазки-отпечатки из раны;
- бактериологическое исследование (оценка динамики изменений микробной обсемененности раны (микробное число));
- визуальная оценка сроков появления грануляционной ткани в ране (начало фазы регенерации).

Оценка динамики синдрома системного воспалительного ответа (systemic inflammatory response syndrome – SIRS):

- клинический анализ крови (исследование уровня лейкоцитов, лейкоцитарной формулы, упрощенного

лейкоцитарного индекса интоксикации (уЛИИ) по В.К. Островскому [6]);
- биохимический анализ крови (оценка динамики маркеров воспаления (С-реактивный белок – СРБ));
- мониторирование термометрии, частоты дыхания, частоты сердечных сокращений.

Средние выборочные значения количественных признаков сравниваемых показателей в графических диаграммах представлены в виде медианы (M), в таблицах – M±m, где m – стандартное отклонение. Для статистической обработки полученных данных использованы параметрические и непараметрические методы статистики, выбор которых обусловлен характером распределения изучаемых признаков. Также проанализирована полнота реализации дизайна исследования в группах сравнения.

Результаты исследования

Сравнительный анализ течения раневого процесса

Цитологическое исследование раневого экссудата (мазки-отпечатки из раны)

Для контроля цитологической картины ран выполнялось взятие и анализ мазков-отпечатков во время перевязок из области дна или краев раны (перед обработкой раны Установкой) до начала апробации, на 3-и, 7-е и 10-е сутки от начала лечения/апробации. Взятие мазков-отпечатков осуществлялось после промывания раны физиологическим раствором и её осушения. Выполнялся соскоб с раневой поверхности с нанесением тонким слоем на предметное стекло.

Сравнительный анализ проведен в динамике между 1-ми и 3-ми, 1-ми и 7-ми, 1-ми и 10-ми сутками наблюдения между обеими группами. Установлено, что значимый эффект динамики лейкоцитарной инфильтрации раны достигался на 7-е сутки от начала использования Установки (снижение на 68,8 и 46,5%, соответственно), с сохранением аналогичной динамики между 7-ми и 10-ми сутками наблюдения (снижение на 90,5 и 63,4%, соответственно). При этом в период от начала апробации и до 3-х суток существенной статистической разницы в динамике лейкоцитарной инфильтрации раны не выявлено (снижение на 40,6 и 33,9%, соответственно), рисунок 1.

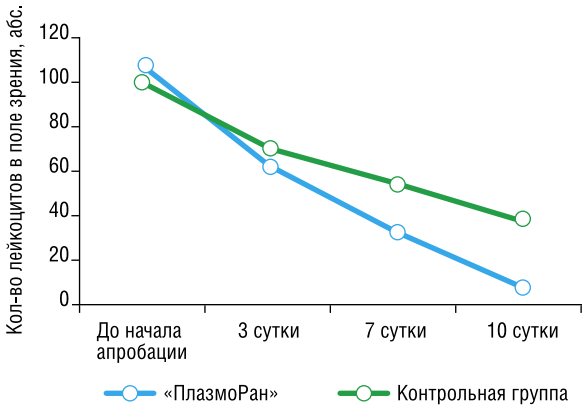

Рис. 1. Динамика лейкоцитарной инфильтрации ран (мазки-отпечатки).

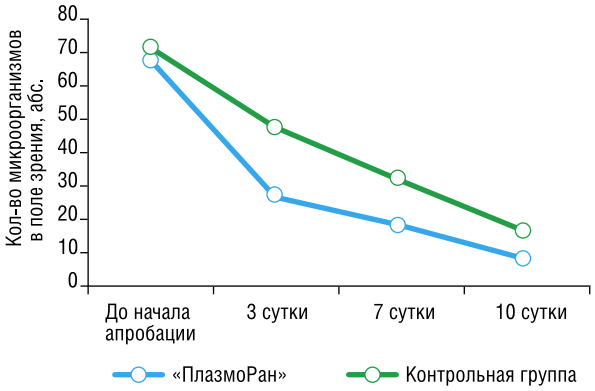

Рис. 2. Динамика бактериальной обсеменённости ран (общее микробное число).

Бактериологическое исследование – оценка динамики изменений микробной обсемененности раны (общее микробное число)

Проведение качественного и количественного анализов микрофлоры раневого экссудата проводился во время перевязок из области дна или краев раны до начала апробации, на 3-и, 7-е и 10-е сутки от начала лечения/апробации. Бактериологическое исследование ран проводилось перед обработкой раны Установкой, так как это обеспечивает достоверную микробиологическую картину раны. Анализ динамики снижения уровня бактериальной обсемененности ран продемонстрировал, что уже на 3-и сутки отмечалось почти двукратное снижение показателя в группе применения Установки по сравнению с контрольной группой (снижение на 60,3 и 32,4%, соответственно), с сохранением аналогичной динамики (но несколько меньшей выраженности) между 1-ми и 7-ми сутками наблюдения (снижение на 72,1 и 53,5%, соответственно). При этом между 1-ми и 10-ми сутками наблюдения существенной статистической разницы в динамике снижения уровня бактериальной обсемененности ран не выявлено (снижение на 86,8 и 76,1%, соответственно), рисунок 2.

При качественном анализе бактериальной обсеменности ран в группах сравнения установлено, что в группе использования установки «ПлазмоРан» уровень микроорганизмов уже на 3-и сутки от начала использования составил 10^2–10^3 с преимущественным преобладанием сапрофитной микрофлоры (*Staphylococcus spp., St. epidermidis, Streptococcus spp.*), тогда как в контрольной группе аналогичного показателя удалось достичь только на 7–10-е сутки с сохранением в течение первой недели лечения культур *Staphylococcus aureus, Bacteroides fragilis* и др.

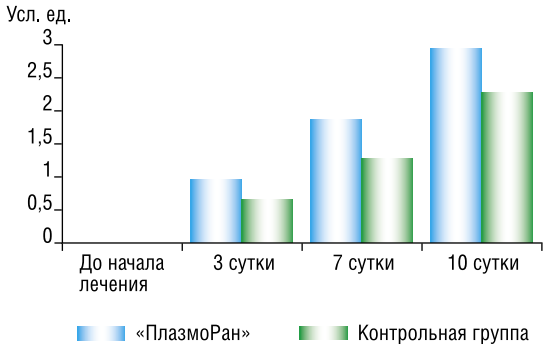

Рис. 3. Динамика появления грануляций в ране в группах сравнения.

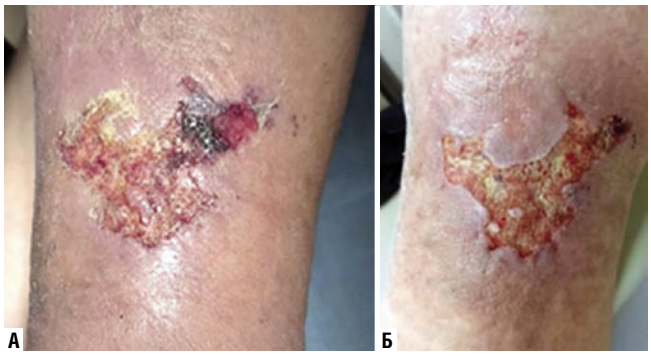

Рис. 4. Эффективность Установки при лечении пациента, страдающего трофической язвой нижней конечности: А – до использования Установки; Б – после 5 суток использования Установки.

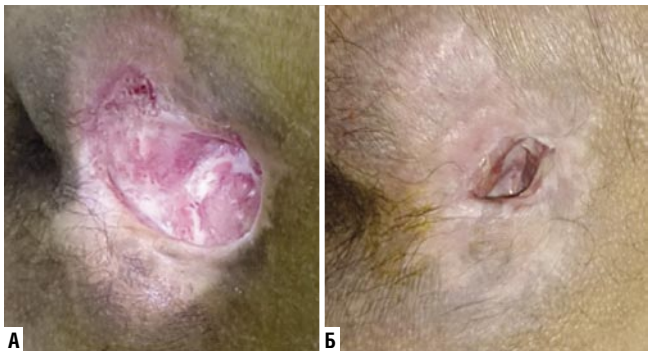

Рис. 5. Эффективность Установки при лечении пациента с пролежнем II–III степени крестцово-копчиковой области: А – до использования Установки; Б – после 17 суток использования Установки.

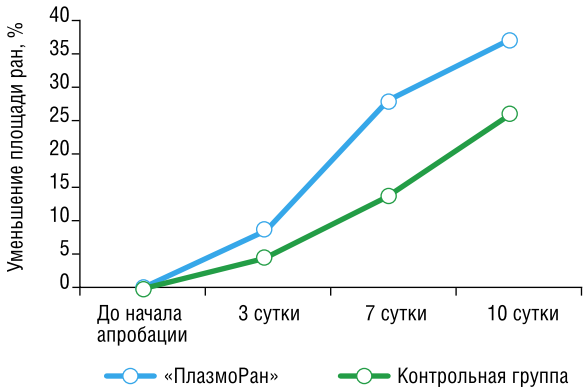

Рис. 6. Динамика уменьшения размеров ран (от исходного значения).

Визуальная оценка сроков появления грануляционной ткани в ране (начало фазы регенерации)

Визуальная оценка ран проводилась для определения изменения площади ран и появления грануляционной ткани. За критерии оценки данных было принято, что 0 усл. ед. – отсутствие грануляционной ткани, от 1 до 3 усл. ед. – степень выраженности ее наличия в ходе лечения/апробации. Результат оценки представлен на рисунке 3.

Клиническое наблюдение 1. На рисунке 4 представлено наглядное визуальное стихание воспалительных явлений раны и появление грануляций у пациента, страдающего трофической язвой нижней конечности, в течение 5 суток использования Установки.

Клиническое наблюдение 2. На рисунке 5 представлено наглядное визуальное стихание воспалительных явлений раны, уменьшение площади и глубины раны, появление грануляций у пациента с пролежнем II–III степени крестцово-копчиковой области, в течение 17 суток использования Установки.

Оценка уменьшения площади раны проводилась с учетом площади ладони взрослого человека, равной примерно 200 см^2. При этом, очевидно, что для достоверности результатов использована динамика уменьшения площади ран у больных обеих групп, а не абсолютные значения площади ран (Рис. 6).

Отчетливое уменьшения количества раневого отделяемого, уменьшение площади ран, появления сочных грануляций в 6 (30%) случаях в группе применения установки «ПлазмоРан» позволило на 6–10-е сутки от начала лечения/апробации безопасно прекратить дальнейшее использование Установки, выполнить ушивание раны с наложением вторичных швов или выполнение закрытия раневого дефекта расщепленным кожным лоскутом без последующих осложнений.

Оценка динамики синдрома системного воспалительного ответа (SIRS)

Оценка динамики SIRS проводилась на основе анализа уровня лейкоцитов, незрелых форм полиморфноядерных лейкоцитов, динамики СРБ, а также уровня температуры тела, частоты дыхания (ЧД) и частоты сердечных сокращений (ЧСС). Полученные данные представлены в таблице 2 и на рисунках 7–10.

Наглядно продемонстрировано значимое снижения уровня палочкоядерных нейтрофилов уже на 3-и сутки лечения в группе использования установки «ПлазмоРан» с нормализацией их уровня на 7-е сутки лечения. Отчетливая положительная динамика лечения пациентов в группе использования Установки нашла отражение и в динамике снижения уровня СРБ, средний показатель которого был значимо ниже на протяжении всего периода наблюдения от

Табл. 2. Клинико-лабораторные показатели выраженности синдрома системной воспалительной реакции, M±m

Показатель	Группа							
	«ПлазмоРан»				контрольная			
	До начала лечения/ апробации	3-и сут.	7-е сут.	10-е сут.	До начала лечения/ апробации	3-и сут.	7-е сут.	10-е сут.
Лейкоциты, 10^9/л	17,6±1,5	11,6±2,2	7,6±1,4	6,4±1,35	16,9±5,6	13,4±1,8	9,7±1,9	7,4±1,74
Палочко-ядерные нейтрофилы, %	20,4±1,5	11,8±1,6	6,8±1,78	5,1±1,21	19,4±2,14	15,9±2,4	10,2±1,7	8,3±2,4
СРБ, г/л	139±11,4	86±8,5	44±5,1	25±5,4	144±11	117±14,1	84±6,6	69±8,1
Температура тела, °С	38,5±0,4	37,3±0,3	36,8±0,4	36,5±0,4	38,4±0,2	38±0,5	37,4±0,3	36,7±0,2
ЧСС, уд/мин.	92±6,9	83±5,8	76±5,2	72±3,1	90±6,1	86±5,5	79±5,4	73±3,7
ЧД, раз/мин.	21±2,15	17±2,39	15±1,7	14±2,44	23±3,41	16±2,87	14±2,21	14±1,44

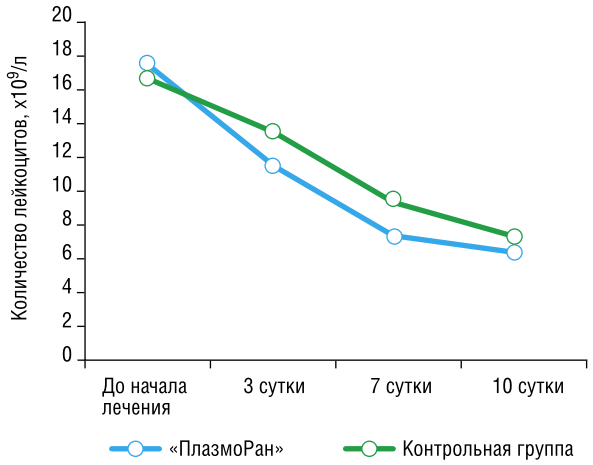

Рис. 7. Динамика уровня общего количества лейкоцитов в клиническом анализе крови.

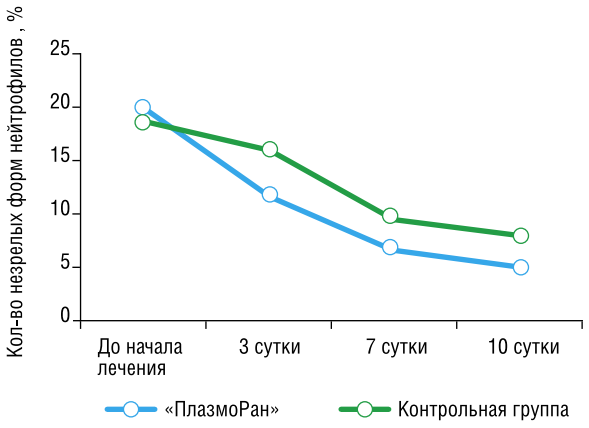

Рис. 8. Динамика уровня незрелых форм полиморфноядерных нейтрофилов в клиническом анализе крови.

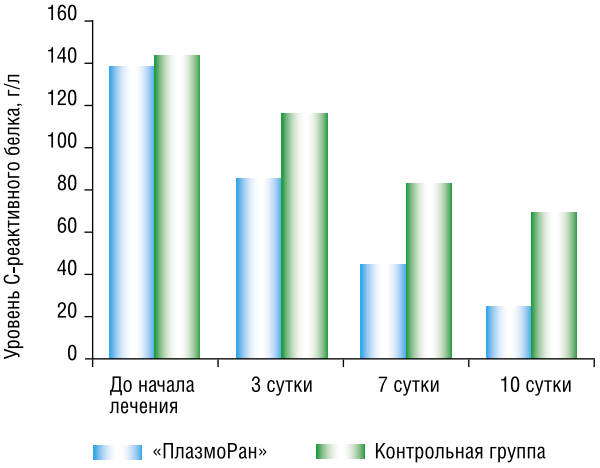

Рис. 9. Динамика уровня СРБ.

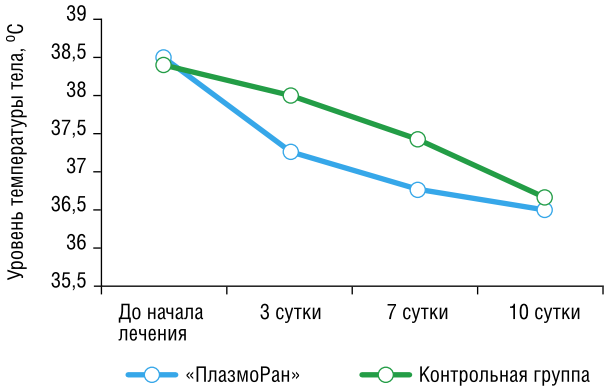

Рис. 10. Динамика температуры тела.

момента начала применения Установки. Динамика уровня температуры тела в группе использования Установки показала значимое снижение среднего показателя до субфебрильных значений на 3-и сутки, а нормализацию на 7-е сутки.

Таким образом, использование Установки продемонстрировало значимое улучшение лейкоцитарной формулы (начиная с 3-х суток лечения), снижения (нормализации) температуры тела и СРБ ($p<0,05$), тогда как абсолютные значения уровня лейкоцитов, ЧСС и ЧД в обеих группах статистически не отличались.

Обсуждение результатов

Данные многочисленных клинических и экспериментальных исследований свидетельствуют о безусловной целесообразности и эффективности применения НТП в широкой медицинской практике [8].

НАП активно применяется в лечении ран различной этиологии. Данная методика широко используется в лечении гнойно-некротических поражений мягких тканей нижних конечностей, гнойных заболеваний кожи и подкожной жировой клетчатки, нагноения послеоперационных ран, пролежней, рожистого воспаления. Преимущество НАП заключается в том, что в отличие от лечения антибактериальными препаратами или антисептическими средствами в большинстве случаев аллергических или токсических реакций не наблюдается [12].

Холодная плазма приводит к обратимому снижению клеточной адгезии, временному повышению проницаемости клеточной мембраны и стимуляции клеточного деления. При этом воздействие даже низких доз НТП достаточно для полного уничтожения бактериальных клеток. Селективность воздействия плазмы на клетки млекопитающих и бактерий связана с различиями на уровне клеточного метаболизма и более высокой организацией структуры клеток, что значительно лучше защищает их от воздействия внешних факторов. НТП обладает рядом принципиальных преимуществ, к которым относятся высокая неспецифическая бактерицидная активность, низкая вероятность появления устойчивых форм, отсутствие ионизирующих излучений и высокотоксичных веществ. Описанные преимущества вместе с комфортной температурой, относительной простотой и дешевизной методики, отсутствием специфических требований к обрабатываемой поверхности делают НТП перспективным методом лечения различных патологических состояний [6; 13–15].

Установка, плазменно-дуговая хирургическая для лечения ран «ПлазмоРан», предназначена для применения в комплексном лечении хронических, инфицированных и острых ран, которые представляют собой травматические и гнойно-некротические повреждения мягких и костных тканей различной этиологии, а также для рассечения и коагуляции тканей, деструкции и удалению нежизнеспособных и патологически измененных тканей в ходе хирургических операций в стационарных и амбулаторных медицинских учреждениях. Установка в среде аргона формирует электродуговой разряд, который ионизирует аргон, переводя его в состояние низкотемпературной плазмы. Вследствие электрон-ионных соударений кинетическая скорость ионов аргона сильно возрастает. Область ионизации практически совпадает с областью электрической дуги. После прохождения свободных электронов и ионов аргона, обладающих высокой кинетической энергией, области электрической дуги, и исчезновения внешних факторов ионизации, происходит рекомбинация ионов аргона со свободными электронами, которая сопровождается излучением, которое называется рекомбинационным. Рекомбинационное излучение имеет очень широкий спектр – от ближнего инфракрасного диапазона до области вакуумного ультрафиолета [16–19].

Таким образом, установка обеспечивает формирование потока инертного газа аргона с высокой температурой, обладающего высоким теплосодержанием, а также интенсивного рекомбинационного излучения.

Установка применяется в традиционном комплексном лечебном процессе совместно с используемыми в клинике антибактериальными, анестетическими, перевязочными средствами и материалами. Обработка раны с использованием Установки производится после снятия старой повязки и очистки раны антисептическим раствором (перекись водорода, хлоргексидин, мирамистин и пр.) и перед наложением новой стерильной [1; 17–19].

Выводы

1. Использование Набора в настоящем исследовании позволило на 3,2±1,3 суток уменьшить продолжительность лечения пациентов в стационаре.
2. Использование Установки отличает простота и безопасность, удобство для медперсонала, безболезненность для пациента.
3. Стоимость установки «ПлазмоРан» и отечественное производство позволяет избежать логистических препятствий в снабжении медицинских организаций.
4. Учитывая данные проведенного исследования, медицинское изделие «Установка плазменно-дуговая хирургическая для лечения ран «ПлазмоРан» производства ООО «ПлазмоПром» (Россия) может широко применяться в медицинских организациях (клиниках всех уровней) в комплексном лечении ран различной этиологии.
5. Медицинское изделие «Установка плазменно-дуговая хирургическая для лечения ран «ПлазмоРан» удобно в использовании, хорошо переносится пациентами, не препятствует ранней мобилизации и активизации пациентов, способствуют быстрому очищению ран и их заживлению, что в свою очередь способствует снижению продолжительности пребывания пациентов в стационаре и снижению сроков нетрудоспособности.

Авторы заявляют об отсутствии конфликта интересов (The authors declare no conflict of interest).

ЛИТЕРАТУРА/REFERENCES

1. Интернет-ресурс: https://plazmoran.ru/ustanovka/ [Internet-resurs: https://plazmoran.ru/ustanovka/ (In Russ.)]
2. Вакуумная терапия ран у детей и взрослых. Российский и международный опыт / Под ред. В.А. Митиша, Ю.С. Пасхаловой, Л.А. Блатуна и др. Сборник научных трудов международной научно-практической конференции. – Москва: Перо, 2018. – 128 с. [Vakuumnaya terapiya ran u detej i vzroslyh. Rossijskij i mezhdunarodnyj opyt. VA Mitish, YuS Paskhalova, LA Blatun, et al, editors. Sbornik nauchnyh trudov mezhdunarodnoj nauchno-prakticheskoj konferencii. Moskva: Pero, 2018. 128 s. (In Russ.)]
3. Коскин В.С. Совершенствование системы профилактики раневой инфекции у раненых на этапах медицинской эвакуации: дис. … канд. мед. наук. – Санкт-Петербург, 2016. [Koskin VS. Sovershenstvovanie sistemy profilaktiki ranevoj infekcii u ranenyh na etapah medicinskoj evakuacii. [dissertation] Sankt-Peterburg, 2016. (In Russ.)]
4. Суворов В.В. Послеоперационные инфекционные осложнения при традиционных и лапароскопических операциях холецистэктомии и аппендэктомии // Инфекции в хирургии. – 2014. – №12(3). – С.17-21.

[Suvorov VV. Posleoperacionnye infekcionnye oslozhneniya pri tradicionnyh i laparoskopicheskih operaciyah holecistektomii i appendektomii. Infekcii v hirurgii. 2014; 12(3): 17-21. (In Russ.)]

5. Цыбуляк Г.Н. Частная хирургия механических повреждений: руководство для врачей. – Санкт-Петербург: Гиппократ, 2011. – 576 с. [Cybulyak GN. Chastnaya hirurgiya mekhanicheskih povrezhdenij: rukovodstvo dlya vrachej. Sankt-Peterburg: Gippokrat, 2011. 576 s. (In Russ.)]
6. Сигуа Б.В. История развития и возможности плазменной хирургии // Вестник экспериментальной и клинической хирургии. – 2021. – №14(3). – С.243-247. [Sigua BV. Istoriya razvitiya i vozmozhnosti plazmennoj hirurgii. Vestnik eksperimental'noj i klinicheskoj hirurgii. 2021; 14(3): 243-247. (In Russ.)]
7. Васильева Т.М. Применение низкотемпературной плазмы пониженного давления в клинической медицине и фармацевтике // Наноиндустрия. – 2019. – №12(7-8). – 434-443. [Vasil'eva TM. Primenenie nizkotemperaturnoj plazmy ponizhennogo davleniya v klinicheskoj medicine i farmacevtike. Nanoindustriya. 2019; 12(7-8): 434-443. (In Russ.)]
8. Герасименко М.Ю. Низкотемпературная плазма – перспективный метод реабилитации // Физическая и реабилитационная медицина, медицинская реабилитация. – 2019. – №3. – 79-89. [Gerasimenko MYu. Nizkotemperaturnaya plazma – perspektivnyj metod reabilitacii. Fizicheskaya i reabilitacionnaya medicina, medicinskaya reabilitaciya. 2019; 3: 79-89. (In Russ.)]
9. Полушин Ю.С. Сепсис и менеджмент: как улучшить исходы лечения больных сепсисом // Вестник хирургии имени И.И. Грекова. – 2022. – №181(5). – 38-46. [Polushin YuS. Sepsis i menedzhment: kak uluchshit' iskhody lecheniya bol'nyh sepsisom. Vestnik hirurgii imeni I.I. Grekova. 2022; 181(5): 38-46. (In Russ.)]
10. Гельфанд Б.Р. Хирургические инфекции кожи и мягких тканей: Российские национальные рекомендации. – Москва: Изд-во МАИ, 2015. – 10 с. [Gel'fand BR. Hirurgicheskie infekcii kozhi i myagkih tkanej: Rossijskie nacional'nye rekomendacii. Moskva: Izd-vo MAI, 2015. 10 s. (In Russ.)]
11. Громов М.И. Лейкоцитарный индекс интоксикации по В.К. Островскому как критерий оценки бактериальной инфекции // Вестник хирургии имени И.И. Грекова. – 2023. – №182(2). – С.53-58. [Gromov MI. Lejkocitarnyj indeks intoksikacii po V.K. Ostrovskomu kak kriterij ocenki bakterial'noj infekcii. Vestnik hirurgii imeni I.I. Grekova. 2023; 182(2): 53-58. (In Russ.)]
12. Heinlin J. Plasma medicine: possible applications in dermatology. J Dtsch Dermatol Ges. 2010; 8(12): 968-976.
13. Сысолятина Е.В. Бактерицидные свойства низкотемпературной плазмы in vitro и in vivo: дис. ... канд. биол. наук. – Москва, 2013. [Sysolyatina EV. Baktericidnye svojstva nizkotemperaturnoj plazmy in vitro i in vivo. [dissertation]. – Moskva. 2013. (In Russ.)]
14. Бадиков В.Д. Микробиология боевой хирургической травмы: автореф. дис. ... д-ра мед. наук. – Санкт-Петербург, 2000. [Badikov VD. Mikrobiologiya boevoj hirurgicheskoj travmy. [avtoreferat dissertation] Sankt-Peterburg, 2000. (In Russ.)]
15. Военно-полевая хирургия. Национальное руководство / Д.В. Тришкин, Е.В. Крюков, Д.Е. Алексеев и др. – 2-е изд., перераб. и доп. – Москва: ГЭОТАР-Медиа, 2024. – 1056 с. [Voenno-polevaya hirurgiya. Nacional'noe rukovodstvo. DV Trishkin, EV Kryukov, DE Alekseev, et al. – 2-e izd., pererab. i dop. Moskva: GEOTAR-Media, 2024. – 1056 s. (In Russ.)]
16. Методические рекомендации по лечению боевой хирургической травмы / Д.В. Тришкин, Е.В. Крюков, А.П. Чуприна и др. – Санкт-Петербург: ВМедА, 2022. – 373 с. [Metodicheskie rekomendacii po lecheniyu boevoj hirurgicheskoj travmy. DV Trishkin, EV Kryukov, AP Chuprina, et al. – Sankt-Peterburg: VMedA, 2022. 373 s. (In Russ.)]
17. Стойко Ю.М. Применение метода локального отрицательного давления в комплексном лечении пациентов с раневой инфекцией // Вестник СурГУ. – 2021. – №2(48). – С.9-14. [Stojko YuM. Primenenie metoda lokal'nogo otricatel'nogo davleniya v kompleksnom lechenii pacientov s ranevoj infekciej. Vestnik SurGU. 2021; 2(48): 9-14. (In Russ.)]
18. Фролов С.А. Возможности применения низкотемпературной аргоновой плазмы в лечении послеоперационных и длительно незаживающих ран // Российский журнал гастроэнтерологии, гепатологии, колопроктологии. – 2019. – №29(6). – С.15-21. [Frolov SA. Vozmozhnosti primeneniya nizkotemperaturnoj argonovoj plazmy v lechenii posleoperacionnyh i dlitel'no nezazhivayushchih ran. Rossijskij zhurnal gastroenterologii, gepatologii, koloproktologii. 2019; 29(6): 15-21. (In Russ.)]
19. Heinlin J. Plasma medicine: possible applications in dermatology. J Dtsch Dermatol Ges. 2010; 8(12): 968-976.

ОРГАНИЗАЦИЯ ТРАНСФУЗИОЛОГИЧЕСКОЙ ПОМОЩИ РАНЕНЫМ ПРИ ЧРЕЗВЫЧАЙНЫХ СИТУАЦИЯХ (НА ПРИМЕРЕ СОБЫТИЯ В РЕСПУБЛИКЕ ДАГЕСТАН)

Танкаева Х.С.[1], Похабов Д.С.[2], Абдулаев И.А.[1], Хаваева М.Г.[1], Алибатырова Р.Г.[1], Курачева М.М.[1], Жибурт Е.Б.* [2]

[1] *Республиканская станция переливания крови, Махачкала*

[2] *ФГБУ «Национальный медико-хирургический Центр им. Н.И. Пирогова», Москва*

DOI: 10.25881/20728255_2024_19_3_91

Резюме. Обоснование: 14 августа 2023 г. в результате взрыва на станции техобслуживания в Кумторкалинском районе Республики Дагестан пострадали 119 человек, из них 35 погибли, в том числе и 3 детей.

Цель: Оценить переливание компонентов крови пострадавшим, адекватность запасов и действий службы крови, а также донорскую практику до и после катастрофы.

Методы: Изучили работу службы крови и трансфузиологическую помощь в медицинских организациях Республики Дагестан после взрыва на станции техобслуживания в Кумторкалинском районе.

Результаты: Госпитализировано 74 пациента, среди них летальных исходов не было. Компоненты крови получили 14 (17,7%) пациентов. Соотношение количества перелитых доз эритроцитов и плазмы составило 0,37 или 1:2,7. В первые сутки перелито 56,3%доз эритроцитов и 65,1%доз плазмы. В среднем 1 реципиент получил 1,1 доз эритроцитов и 3,1 доз плазмы. Аналогичные показатели в расчете на 1 госпитализированного пациента составили 0,2 и 0,5 доз, соответственно. Трансфузионная терапия жертв трагедии потребовала использование 2,6%запаса эритроцитов и 1,9%запаса плазмы. В течение рабочей недели количество донаций на Республиканской станции переливания крови (РСПК) увеличилось на 128%, а в Детской республиканской клинической больнице им. Н.М. Кураева (ДРКБ) – на 73%.

Заключение: Таким образом, работа РСПК и служб крови больниц Республики Дагестан позволили оказать адекватную трансфузиологическую помощь пострадавшим при взрыве.

Ключевые слова: переливание крови, донорство, донор, кровь, катастрофа, взрыв, пострадавшие.

ORGANIZATION OF TRANSFUSIOLOGICAL CARE FOR THE WOUNDED IN EMERGENCY SITUATIONS (USING THE EXAMPLE OF AN EVENT IN THE REPUBLIC OF DAGESTAN)

Tankaeva H.S.[1], Pohabov D.S.[2], Abdulaev I.A.[1], Khavaeva M.G.[1], Alibatyrova R.G.[1], Kuracheva M.M.[1], Zhiburt E.B.* [2]

[1] *Republican blood transfusion station, Makhachkala*

[2] *Pirogov National Medical and Surgical Center, Moscow*

Abstract. Background: On August 14, 2023, as a result of an explosion at a service station in the Kumtorkalinsky district of the Republic of Dagestan, 119 people were injured, 35 of them died, including 3 children.

Purpose: To assesse the transfusion of blood components to the victims, the adequacy of the stocks and actions of the blood service, as well as donor practices before and after the disaster.

Methods: We studied the work of the blood service and transfusion care in medical organizations of the Republic of Dagestan after an explosion at a service station in the Kumtorkala region.

Results: 74 patients were hospitalized, there were no deaths. Blood components were received by 14 (17.7%) patients. The ratio of transfused units of erythrocytes and plasma was 0.37 or 1:2.7. On the first day, 56.3% of erythrocyte units and 65.1% of plasma units were transfused. On average, 1 recipient received 1.1 units of erythrocytes and 3.1 units of plasma. Similar indicators per 1 hospitalized patient were 0.2 and 0.5 doses, respectively. The transfusion therapy of the victims of the tragedy required the use of 2.6% of the stock of erythrocytes and 1.9% of the stock of plasma. During the working week, the number of donations at the Republican Blood Transfusion Station (RSPK) increased by 128%, and at the Kuraev Children's Republican Clinical Hospital – by 73%.

Conclusion: The work of the RSPK and the blood services of the hospitals of the Republic of Dagestan made it possible to provide adequate transfusion assistance to the victims of the explosion.

Keywords: blood transfusion, donation, donor, blood, catastrophe, explosion, victims.

Введение

Доступность и безопасность переливания крови являются серьезной проблемой в странах, пострадавших от чрезвычайных гуманитарных ситуаций. Эти чрезвычайные ситуации увеличивают потребность в переливании крови и усложняют ее доставку. Тем не менее, существует недостаток информации о готовности к чрезвычайным ситуациям и возможностях реагирования служб переливания крови, а также о проблемах в удовлетворении потребностей пациентов [1].

Готовность работы службы крови в чрезвычайных ситуациях определяет устойчивость оказания неотложной помощи и работы здравоохранения в целом [2]. Планирование оказания помощи в условиях массового поступления раненых – критический элемент подготовки службы крови к катастрофам [3; 4].

Готовность службы крови к чрезвычайным ситуациям во многом опирается не на формальные испытания, а в большей степени на военный и гражданский опыт, эмпирический прагматизм. Традиционная реанимация при геморрагическом шоке первоначально основывалась на введении кристаллоидов или коллоидов с последующим введением эритроцитов. Гемостатические компоненты были введены позже, после того как были продемонстрированы отклонения в свертываемости крови или количестве тромбоцитов. В пересмотренном лечении раненых фокус перенесен на остановку кровотечения вместе с упреждающей реанимацией на основе переливания крови, известной теперь как реанимация для контроля повреждений (damage control resuscitation) [5; 6].

Реанимация для контроля повреждений предполагает профилактику и коррекцию раннего нарушения

* e-mail: zhiburteb@pirogov-center.ru

гемостаза (острой травматической коагулопатии), что приводит к снижению заболеваемости и смертности. Чтобы обеспечить быстрое начало гемокомпонентной терапии при массивном кровотечении, многие клиники приняли протоколы массивной трансфузии (ПМТ), имитирующие цельную кровь. Пример ПМТ: 4 дозы эритроцитов, 4 дозы плазмы, лечебная доза тромбоцитов и пулированный (5 доз) криопреципитат. Однако опыт оказания помощи при гражданских событиях с массовыми жертвами (СМЖ) показывает, то эти заранее определенные протоколы могут содержать ненужные компоненты и очень быстро опустошать запасы крови в больнице [7].

С другой стороны, во время СМЖ существует значительный риск чрезмерного заказа продуктов крови. Например, во время теракта 11 сентября 2001 г. в США, в результате которого погибло около 3000 человек и более 4000 получили ранения, по всей стране было собрано более 475 000 доз крови, но перелито лишь 258 доз эритроцитов [8].

В результате стрельбы в Керченском колледже 17 октября 2018 г. погибли 19 человек. В пять клиник поступили 73 пострадавших в результате трагедии с применением огнестрельного оружия и взрывного устройства. Госпитализировано 79,4% пациентов, 31,0% из которых потребовалась интенсивная терапия. 75,9% госпитализированных пациентов переведены в ЛПУ более высокого уровня, в том числе 46,5% – в федеральные клиники.

Переливание крови получили 19 (32,8 %) госпитализированных пациентов: 3,3 дозы эритроцитов и 2,8 дозы плазмы на одного реципиента или 1,1 дозы эритроцитов и 0,9 доз плазмы на одного госпитализированного пациента [9].

14 августа 2023 г. в результате взрыва на станции техобслуживания в Кумторкалинском районе Республики Дагестан пострадали 119 человек, из них 35 погибли, в том числе – 3 детей [10].

Цель работы: оценить переливание компонентов крови пострадавшим, адекватность запасов и действий службы крови, а также донорскую практику до и после катастрофы.

Материалы и методы

Изучили работу службы крови и трансфузиологическую помощь в медицинских организациях Республики Дагестан после взрыва на станции техобслуживания в Кумторкалинском районе.

Был составлен опросный лист и разослан в учреждения здравоохранения Республики Дагестан, в которых оказывалась помощь пострадавшим. Кроме того, были проанализированы данные о наличии трансфузионных сред в организациях республики и заготовка крови в первые дни после трагедии.

Результаты проанализированы с использованием описательной статистики при уровне значимости 0,05.

Результаты исследования

В 7 медицинских организаций обратились 94 человека, из которых 79 (84,0%) госпитализированы. 16 (20,3%) пациентов переведены в отделение реанимации. 24 (30,4%) пациентов переведены в медицинские организации следующего уровня, в том числе 17 (21,5%) – в федеральные медицинские организации (Табл. 1). Среди госпитализированных пациентов летальных исходов не было.

Компоненты крови в 3 организациях получили 14 (17,7%) пациентов. Соотношение количества перелитых доз эритроцитов и плазмы составило 0,37 или 1:2,7. В первые сутки перелито 56,3% доз эритроцитов и 65,1% доз плазмы. В среднем 1 реципиент получил 1,1 доз эритроцитов и 3,1 доз плазмы. Аналогичные показатели в расчете на 1 госпитализированного пациента составили 0,2 и 0,5 доз, соответственно (Табл. 2).

Трансфузионная терапия жертв трагедии потребовала использование 2,6% запаса эритроцитов и 1,9% запаса плазмы, хранящегося в организациях республики (Табл. 3).

Табл. 1. Обращения и госпитализации пострадавших

Организация	Обратилось	Госпитализировано		Переведено в ЛПУ следующего уровня	
		Всего	В ОРИТ	Республиканские	Федеральные
Республиканская клиническая больница	41	30	7	7	9
Городская клиническая больница №1	5	5	–	–	–
ДРКБ	13	12	1	–	1
Республиканский центр травматологии и ортопедии им. Н.Ц. Цахаева	22	19	4	–	4
Республиканская клиническая больница Скорой медицинской помощи	6	6	1	–	1
Республиканская Офтальмологическая больница	6	6	2	–	2
Медико-санитарная часть МВД	1	1	1	–	–
Всего	94	79	16	7	17

Табл. 2. Трансфузиологическая помощь. Перелито доз всего (в скобках – в первые 24 часа)

Организация	Реципиенты	Переливание	
		Эритроциты	Плазма
Республиканская клиническая больница	12	15 (8)	40 (25)
ДРКБ	1	1 (1)	2 (2)
Республиканский центр травматологии и ортопедии им. Н.Ц. Цахаева	1	–	1 (1)
Всего	14	16 (9)	43 (28)

Табл. 3. Запас компонентов крови на 14 августа 2023 г.

Подразделение	Запас, доз			
	Эритроциты	СЗП	Тромбоциты	Криопреципитат
РСПК	537	2159	4	285
Филиал РСПК (г. Хасавюрт)	51	88	–	29
ДРКБ	32	70	–	15
Всего	620	2317	4	329

Через несколько минут после взрыва на РСПК обратилось большое количество доноров. В 22.05 очередь потенциальных доноров составила 50 человек. В вечернее и ночное время был оперативно организован их приём. Несмотря на ночные часы побочных реакций у доноров не было [11]. По сравнению с предыдущей неделей в течение рабочей недели после взрыва количество донаций на РСПК увеличилось на 128% , а в ДРКБ – на 73% (Табл. 4).

Известно о повышенной распространенности инфекций как среди потенциальных доноров Республики Дагестан [12], так и среди первичных доноров [13].

Доля первичных доноров 14–18 августа составила 28,8% (245 человек), что на 13,4% больше, чем неделей ранее – 15,4% (59 человек) (отношение шансов 2,22, 95% доверительный интервал от 1,62 до 3,04, $\chi^2 = 25,49$, $p<0,001$).

Несмотря на повышенную долю первичных доноров не зафиксировано отличий частоты выявления маркеров инфекций. 14–18 августа – у 27 (3,2%) доноров выявлены маркеры инфекций: (ВИЧ – 2, вирусные гепатиты: В (ВГВ) – 9 и С (ВГС) – 7, сифилис – 9). Неделей ранее из 383 доноров маркеры инфекций выявлены у 8 (2,1%) (ВГВ – 5 и ВГС – 3) ($p = 0,36$).

В течение часа после трагедии в больницы республики было выдано 55 доз эритроцитов и 34 дозы плазмы.

Обсуждение

Каждая катастрофа с массовыми жертвами уникальна, и даже хорошо отработанное реагирование приходится адаптировать. Решения должны быть приняты, и благодаря удаче, хорошему планированию, обучению, гибкости и уже установленному доверию возникает формирование ответной реакции. Гибкость является ключевым моментом, и каждый должен быть готов отклониться от «плана». Действительно, должен быть не один план, а скорее набор непредвиденных обстоятельств. Набор сценариев «что, если», описывающих ряд мер реагирования в пределах и за пределами возможностей больницы. Систематическое планирование и учения позволяют изучить все аспекты реагирования и проработать возможные непредвиденные обстоятельства. Неопределенность – это определяющее состояние первых минут и часов события с массовыми жертвами, созданное самой его природой. Сцены описываются как «хаотичные», часто с критикой, но отличительной чертой этих событий является очень внезапный и драматический отход от упорядоченной жизни. Инциденты происходят внезапно, неопределенны по масштабу, существенны по своим последствиям и представляют собой быстро меняющуюся ситуацию. Множество вариантов развития этой сцены усугубляют неопределенность. Решения должны быть приняты, действия должны произойти, прежде чем картина будет полной. Все хотят ответов, но ответов нет. Могут потребоваться дни или недели, чтобы стал ясен весь характер и масштаб события [14].

Табл. 4. Количество донаций крови 7–18 августа 2023 г.

Дата	РСПК	ДРКБ
7.08.2023	77	11
8.08.2023	64	4
9.08.2023	101	4
10.08.2023	65	7
11.08.2023	35	15
14.08.2023	207	11
15.08.2023	177	20
16.08.2023	222	20
17.08.2023	101	10
18.08.2023	73	10

Активная реакция общества на взрыв 14 августа в Республике Дагестан побудила РСПК к нетривиальному шагу – организации ночной донорской сессии. В течение недели после взрыва количество донаций в Махачкале на 122,2% превысило аналогичный показатель предыдущей недели. Обращает на себя внимание повышенная доля первичных доноров и отсутствие различий частоты выявления маркеров инфекций в указанные периоды.

Катастрофа в Махачкале характеризуется высокой (около 20%) летальностью пострадавших в эпицентре взрыва, быстрой доставкой раненых в больницу и отсутствием госпитальной летальности.

При начальном ведении пациентов с ожидаемым массивным кровотечением европейские правила рекомендуют вводить СЗП или патогенредуцированную СЗП и эритроциты, в соотношении СЗП/эритроциты не менее 1:2 [15].

Дагестанские врачи достигли остановки кровотечения и нормализации функций крови, перелив 1–2 дозы эритроцитов и 2–4 дозы плазмы пациентам, нуждающимся в переливании крови, что соответствует правилам доказательного назначения компонентов крови [16; 17]. Доля реципиентов крови составила 17,7% госпитализированных жертв взрыва.

Доля расхода компонентов крови не превысила 3% запаса РСПК. Тем не менее активное стремление населения помочь пострадавшим побудило организовать донорскую сессию в ночь после катастрофы.

Заключение

Работа РСПК и служб крови больниц Республики Дагестан позволили оказать адекватную трансфузиологическую помощь пострадавшим при взрыве 14 августа 2023 г.

Авторы заявляют об отсутствии конфликта интересов (The authors declare no conflict of interest).

ЛИТЕРАТУРА/REFERENCES

1. Abdella Y, Hajjeh R, Sibinga CTS. Availability and safety of blood transfusion during humanitarian emergencies. East Mediterr Health J. 2018; 24(8): 778-788. doi: 10.26719/2018.24.8.778.
2. Жибурт Е.Б., Чемоданов И.Г., Аверьянов Е.Г., Кожемяко О.В. Устойчивость служб крови // Бюллетень Национального научно-исследовательского института общественного здоровья имени Н.А. Семашко. – 2017. – №7. – С.17-24. [Zhiburt EB, Chemodanov IG, Aver'janov EG, Kozhemjako OV. Sustainability of blood services. Bjulleten' Nacional'nogo nauchno-issledovatel'skogo instituta obshhestvennogo zdorov'ja imeni N.A. Semashko. 2017; 7: 17-24. (In Russ.)]
3. Жибурт Е.Б. Менеджмент крови пациента при критическом кровотечении и массивной трансфузии // Вестник Национального медико-хирургического центра им. Н.И. Пирогова. – 2013. – Т.8. – №4. – С.71-77. [Zhiburt EB. Patient blood management during critical bleeding and massive transfusion. Vestnik Nacional'nogo mediko-hirurgicheskogo centra im. N.I.Pirogova. 2013; 8(4): 71-77. (In Russ.)]
4. Шевченко Ю.Л., Карпов О.Э., Жибурт Е.Б. Переливание крови: история и современность (к 100-летию переливания крови в России) // Вестник Национального медико-хирургического центра им. Н.И. Пирогова. – 2019. – Т.14. – №4. – С.4-11. [Shevchenko YL, Karpov OE, Zhiburt EB. Blood transfusion: history and modernity (on the 100th anniversary of blood transfusion in Russia). Vestnik Nacional'nogo mediko-hirurgicheskogo centra im. N.I. Pirogova. 2019; 14(4): 4-11. (In Russ.)] doi: 10.25881/BPNMSC.2020.29.78.001.
5. Жибурт Е.Б., Мадзаев С.Р., Шестаков Е.А. Менеджмент крови пациента. 2-е издание. – М.: Национальный медико-хирургический центр имени Н.И. Пирогова, 2021. – 121 с. [Zhiburt EB, Madzaev SR, Shestakov EA. Patient blood management. 2 izdanie. M.: Nacional'nyj mediko-hirurgicheskij centr imeni N.I. Pirogova, 2021. (In Russ.)]
6. Doughty H, Green L. Transfusion support during mass casualty events. Br J Anaesth. 2022; 128(2): e75-e79. doi: 10.1016/j.bja.2021.07.027.
7. Жибурт Е.Б., Аверьянов Е.Г., Губанова М.Н. и др. Новое в трансфузиологии (на виртуальном конгрессе Международного общества переливания крови) // Трансфузиология. – 2023. – Т.24. – №1. – С.53-68. [Zhiburt EB, Aver'janov EG, Gubanova MN, et al. New in transfusiology (at the virtual congress of the International Society of Blood Transfusion). Transfuziologija. 2023; 24(1): 53-68. (In Russ.)]
8. Schmidt PJ. Blood and disaster – supply and demand. N Engl J Med. 2002; 346(8): 617-20. doi: 10.1056/NEJM200202213460813.
9. Голенко А.И., Чемоданов И.Г., Жибурт Е.Б. и др. Переливание крови раненым в результате стрельбы в Керченском колледже 17 октября 2018 года // Трансфузиология. – 2019. – Т.20. – №2. – С.135-142. [Golenko AI, Chemodanov IG, Zhiburt EB, et al. Blood transfusion to the wounded as a result of the shooting at Kerch College on October 17, 2018. Transfuziologija. 2019; 20(2): 135-142. (In Russ.)]
10. Ход ликвидации последствий чрезвычайных ситуаций в Дагестане обсудили под руководством Сергея Меликова. 21 августа 2023 года. Официальный сайт Главы Республики Дагестан [The progress in eliminating the consequences of emergency situations in Dagestan was discussed under the leadership of Sergei Melikov. August 21, 2023. Official website of the Head of the Republic of Dagestan (In Russ.)] https://glava.e-dag.ru/press/548/.
11. Жибурт Е.Б., Чемоданов И.Г., Аверьянов Е.Г. и др. Осложнения донаций крови и ее компонентов // Трансфузиология. – 2019. – Т.20. – №4. – С.275-291. [Zhiburt EB, Chemodanov IG, Aver'janov EG, et al. Complications of blood and blood components donations. Transfuziologija. 2019; 20(4): 275-291. (In Russ.)]
12. Танкаева Х.С., Илуева А.К., Жибурт Е.Б. Гемотрансмиссивные инфекции у доноров крови и пациентов в Республике Дагестан // Трансфузиология. – 2020. – Т.21. – №1. – С.50-56. [Tankaeva HS, Ilueva AK, Zhiburt EB. Blood-borne infections in blood donors and patients in the Republic of Dagestan. Transfuziologija. 2020; 21(1): 50-56. (In Russ.)]
13. Аюпова Р.Ф., Султанбаев У.С., Абсалямова Л.А. и др. Маркеры ВИЧ, вирусных гепатитов В и С у первичных и повторных доноров крови // Трансфузиология. – 2019. – Т.20. – №2. – С.121-127. [Ajupova RF, Sultanbaev US, Absaljamova LA, et al. Markers of HIV, viral hepatitis B and C in primary and repeat blood donors. Transfuziologija. 2019; 20(2): 121-127. (In Russ.)]
14. Tallach R, Brohi K. Embracing uncertainty in mass casualty incidents. Br J Anaesth. 2022; 128(2): e79-e82. doi: 10.1016/j.bja.2021.10.024.
15. Rossaint R, Afshari A, Bouillon B, et al. The European guideline on management of major bleeding and coagulopathy following trauma: sixth edition. Crit Care. 2023; 27(1): 80. doi: 10.1186/s13054-023-04327-7.
16. Жибурт Е.Б., Шестаков Е.А. Доказательная трансфузиология. Часть 1. О правилах назначения компонентов крови // Здравоохранение. – 2007. – №11. – С.31-37. [Zhiburt EB, Shestakov EA. Evidence-based transfusiology. Part 1. On the rules for prescribing blood components. Zdravoohranenie. 2007; 11: 31-37. (In Russ.)]
17. Похабов Д.С., Шестаков Е.А., Шалыгин Л.Д., Жибурт Е.Б. 20 лет службы крови Пироговского Центра // Вестник НМХЦ им. Н.И. Пирогова. – 2023. – Т.18. – №2. – С.15-20. [Pohabov DS, Shestakov EA, Shalygin LD, Zhiburt EB. 20 years of blood service of the Pirogov Center. Vestnik Nacional'nogo mediko-hirurgicheskogo centra im. N.I. Pirogova. 2023; 18(2): 15-20. (In Russ.)] doi: 10.25881/20728255_2023_18_2_15.

ИЗМЕНЕНИЕ ГОРМОНАЛЬНОГО ФОНА В БЛИЖАЙШЕМ ПОСЛЕОПЕРАЦИОННОМ ПЕРИОДЕ У ЖЕНЩИН ПРИ ПРОНИКАЮЩИХ ОГНЕСТРЕЛЬНЫХ РАНЕНИЯХ МАЛОГО ТАЗА

Масляков В.В.* [1, 2], **Капралов С.В.**[1], **Сидельников С.А.**[1], **Урядов С.Е.**[2], **Барсуков В.Г.**[2], **Паршин А.В.**[1], **Полиданов М.А.**[1]

[1] *ФГБОУ ВО «Саратовский государственный медицинский университет им. В.И. Разумовского», Саратов*

[2] *ЧУ ООВО «Медицинский университет «Реавиз», Самара*

DOI: 10.25881/20728255_2024_19_3_95

Резюме. Проблема травматических повреждений живота, к большому сожалению, не теряет своей актуальности. Повреждения данной анатомической области в структуре боевых ранений встречаются в 4–7% наблюдений. При этом наиболее тяжелые повреждения – при ранениях в области малого таза.

Цель. Изучить изменения гормонального фона в динамике у женщин с проникающими огнестрельными ранениями малого таза в ближайшем послеоперационном периоде.

Материалы и методы. Было отобрано 40 пациенток из числа гражданского населения, которые проходили лечение по поводу проникающих огнестрельных ранений малого таза, полученных в результате локальных боевых действий. Все пациентки были женского пола, средний возраст составил 36±4 лет (M±m). Доказано, что ближайший послеоперационный период зависит от временного фактора, занимающего промежуток от момента ранения до выполнения хирургического вмешательства. Исходя из этого, нами были сформированы две клинические группы. В первую (А) были отобраны раненые в количестве 20 (50%) человек, временной промежуток у которых не превысил 60 мин., во вторую (Б) – 20 (50%) раненых, временной промежуток у которых превысил 60 мин. В процессе исследования были изучены гормоны, относящиеся к стрессовым: тиреотропный гормон, кортизол, инсулино-подобный фактор роста, лептин, адреналин, серотонин, гистамин.

Результаты. Исследование показало, что огнестрельные ранения малого таза у женщин приводят к изменениям гормонального фона, которые зависят от времени, прошедшего от момента получения ранения до начала выполнения хирургического лечения и изменяются в зависимости от суток, прошедших с момента выполнения хирургического вмешательства. Начиная с первых суток после операции, было зарегистрировано увеличение гормонов, регуляция которых гипоталамо-гипофизарной системой, а также гормоны, продуцируемые корой надпочечников. В первую очередь это инсулиноподобный фактор роста и адреналин. При этом увеличение гормонов в двух группах отличалось, в группе А, где помощь была оказана быстрее, соответственно, травмирующий фактор был меньше, количество гормонов увеличивалось по сравнению с нормальными показателями, однако, оно было меньше по сравнению с группой Б, где травматический фактор был значительно дольше. При этом восстановление гормонального фона в группе А происходило также быстрее по сравнению с группой Б. В ходе исследования было установлено, что в группе Б начиная с 5–7 суток после выполненного хирургического вмешательства, происходило повышение количества глюкозы в сыворотки крови, причем это отмечалось на фоне повышенного содержания гормонов, участвующих в обменных процессах. Восстановление показателя глюкозы сыворотки крови происходило на 17–19 сутки после выполнения хирургического лечения, когда отмечалось полное восстановление гормонального фона у оперированных пациенток.

Заключение. На основании проведенного исследования можно сделать заключение, что огнестрельные ранения малого таза у женщин приводят к изменениям гормонального фона, которые зависят от времени, прошедшего от момента получения ранения до начала выполнения хирургического лечения и изменяются в зависимости от суток, прошедших с момента выполнения хирургического вмешательства.

Ключевые слова: огнестрельные ранения, малый таз, гормоны, ближайший послеоперационный период.

HORMONAL CHANGES IN THE IMMEDIATE POSTOPERATIVE PERIOD IN WOMEN WITH PENETRATING GUNSHOT WOUNDS OF THE PELVIS

Maslyakov V.V.* [1, 2], **Kapralov S.V.**[1], **Sidelnikov S.A.**[1], **Uryadov S.E.**[2], **Barsukov V.G.**[2], **Parshin A.V.**[1], **Polidanov M.A.**[1]

[1] *Saratov State Medical University named after V.I. Razumovsky, Saratov*

[2] *Medical University «Reaviz», Samara*

Резюме. Unfortunately, the problem of traumatic abdominal injuries does not lose its relevance. According to the data presented in the scientific literature, injuries to this anatomical area in the structure of combat wounds occur in 4-7% of observations. At the same time, the most severe injuries occur with wounds in the pelvic region.

Goal. To study changes in the hormonal background in dynamics in women with penetrating gunshot wounds of the pelvis in the immediate postoperative period.

Materials and methods. 40 patients from among the civilian population who were treated for penetrating gunshot wounds of the pelvis received as a result of local hostilities were selected for scientific work. All patients were female, the average age was 36±4 years (M±m). It is proved that the immediate postoperative period depends on the time factor that occupies the interval from the moment of injury to the surgical intervention. Based on this, we have formed two clinical groups. In the first (A), the wounded were selected in the number of 20 (50%) people, whose time interval did not exceed 60 minutes, in the second (B) – 20 (50%) wounded, whose time interval exceeded 60 minutes. In the course of the study, hormones related to stress were studied: thyroid-stimulating hormone, cortisol, insulin-like growth factor, leptin, adrenaline, serotonin, histamine.

Results. The study shows that gunshot wounds of the pelvis in women lead to changes in the hormonal background, which depend on the time elapsed from the moment of injury to the start of surgical treatment and vary depending on the day that has passed since the surgical intervention. Starting from the first day after surgery, an increase in hormones was registered, the regulation of which is by the hypothalamic-pituitary system, as well as hormones produced by the adrenal cortex. First of all, it is an insulin-like growth factor and adrenaline. At the same time, the increase in hormones in the two groups was different, in group A, where help was provided faster, respectively, the traumatic factor was less, the amount of hormones increased compared to normal indicators, however, it was less compared to group B, where the traumatic factor was significantly longer. At the same time, hormonal recovery in group A was also faster compared to group B. During the study, it was found that in group B, starting from 5-7 days after the surgical intervention, there was an increase in the amount of glucose in the blood serum, and this was noted against the background of an increased content of hormones involved in metabolic processes. The restoration of the serum glucose index occurred on the 17th-19th day after the surgical treatment, when there was a complete restoration of the hormonal background in the operated patients.

Conclusion. Based on the conducted research, it can be concluded that gunshot wounds of the pelvis in women lead to changes in the hormonal background, which depend on the time elapsed from the moment of injury to the start of surgical treatment and vary depending on the day that has passed since the surgical intervention.

Keywords: gunshot wounds, pelvis, hormones, immediate postoperative period.

* e-mail: maslyakov@inbox.ru

Введение

Проблема травматических повреждений живота не теряет своей актуальности. Повреждения данной анатомической области в структуре боевых ранений встречаются в 4–7% наблюдений [1]. При этом наиболее тяжелые повреждения – при ранениях в области малого таза [2]. Как показывает анализ литературных данных, ранения малого таза с применением огнестрельного оружия у женщин сочетается со значительным процентом осложнений и летальных исходов. Причем установлена взаимосвязь между количеством этих осложнений и временными рамками от момента получения травмы до начала выполнения хирургического лечения [3; 4]. Огнестрельные ранения приводят к развитию травматической болезни, в патогенезе которой не последняя роль отводится, в том числе и гормональному фону [5–7]. Несмотря на активное внимание к данной проблеме, имеется много неразрешенных вопросов в этом направлении.

Цель. Изучить изменения гормонального фона в динамике у женщин с проникающими огнестрельными ранениями малого таза в ближайшем послеоперационном периоде.

Материалы и методы

Было отобрано 40 пациенток из числа гражданского населения, которые проходили лечение по поводу проникающих огнестрельных ранений малого таза, полученных в результате локальных боевых действий. Все пациентки были женского пола, средний возраст составил 36±4 лет (M±m). Доказано, что ближайший послеоперационный период зависит от временного фактора, занимающего промежуток от момента ранения до выполнения хирургического вмешательства. Исходя из этого, нами были сформированы две клинические группы. В первую (А) были отобраны раненые в количестве 20 (50%) человек, временной промежуток у которых не превысил 60 мин., во вторую (Б) – 20 (50%) раненых, временной промежуток у которых превысил 60 мин. В исследование были включены пациентки, получившие множественные проникающие оскольчатые ранения малого таза, кровопотеря которых в обеих группах не превышала 1000 мл. Оценка состояния в момент поступления проводилась с применением шкалы ВПХ-ОР [8; 9]. В соответствии с данной шкалой в группе А преобладали повреждения, которые расценивались в 0,6-0,8 баллов (ранения средней степени тяжести), а в группе Б – в 1,3–1,6 баллов (тяжелые ранения). Исключались ранения непроникающего характера.

В процессе исследования были изучены гормоны, относящиеся к стрессовым: тиреотропный гормон, кортизол, инсулино-подобный фактор роста, лептин, адреналин, серотонин, гистамин. С этой целью осуществляли забор биологического материала (венозную кровь) из периферической вены. Для проведения исследования данных гормонов применялся метод иммуноферментный анализ (ИФА) на фотометре «Thermo Labsystems Oy» в состав которого входил вошер и комплект моноклональных антител. Помимо исследования гормонального фона, проводилось изучение глюкозы крови. С этой целью производился забор капиллярной крови, которую в дальнейшем исследовали на лабораторном анализаторе глюкозы и лактата SUPER GL. Пациенткам, составившим основную группу, исследование данных показателей проводилось в динамике на 1–3; 5–7; 10–15; 17–19 сутки после выполненной операции.

Для сравнения полученных результатов лабораторных результатов, были проведены исследование аналогичных показателей у 20 женщин, давших свое согласие на проведение исследования, того же возраста, не имеющих на момент проведения исследования выявленных острых или хронических заболеваний. Данные женщины составили группу сравнения, которым исследование проводилось однократно.

Полученные результаты заносились в базу данных, которая представляет из себя таблицу в формате Excel, и обрабатывались с помощью описательным методов статистики. Использовался критерий согласия χ^2. Статистическая значимость определялась как $p<0,05$. Для установления корреляционных связей был использован непараметрический критерий Спирмена (r). Трактовка полученных результатов с использованием данного критерия, осуществлялась с учетом силы связи: r>0,01–0,29 – слабая положительная связь, r>0,30–0,69 – умеренная положительная связь, r>0,70–1,00 – сильная положительная связь. На проведение исследования было получено положительное заключение локального этического комитета частного учреждения образовательная организация высшего образования «Медицинский университет «Реавиз».

Результаты

Полученные результаты гормонального фона у пациентов на 1–3 сутки после выполненной операции отражены на рисунке 1.

Анализ данных, которые отражены на рисунке 1, показывает, что в 1–3 сутки после выполненной операции,

Рис. 1. Результаты гормонального фона у пациентов на 1–3 сутки после выполненной операции. *– знак, отражающий статистическую достоверность по сравнению с группой сравнения.

происходит количественный рост исследуемых гормонов двух группах по сравнению с данными, полученными в группе сравнения. Так, количество тиреотропного гормона составило в группе А 4,76 [3,32; 5,56] мЕД/л, в группе Б – 6,67 [5,91; 7,93] мЕД/л, т.е. отмечается статистическое достоверное увеличение данного показателя по сравнению, как между двумя группами (r = 0,85, p<0,05), так и с группой сравнения – 2,32 [2,21; 2,43] мЕД/л (r = 0,89, p<0,05). Количество кортизола – в группе А составило 415,1 [309,7; 326,4] нмоль/л, в группе Б – 512,9 [449,7; 568,4] нмоль/л, отмечается увеличение данного показателя как между группами А и Б (r = 0,83, p<0,05), так и с данными группы сравнения – 310,3 [307,3; 320,2] нмоль/л. Инсулиноподобный фактор в группе А составил 76 [65; 84] нг/мл, в группе Б – 84 [75; 97] нг/мл (r = 0,87, p<0,05), в группе сравнения количество данного гормона составило 59 [49; 64] нг/мл, отмечается значительное увеличение количества данного гормона в обеих группах (r = 0,92, p<0,05). Лептин, составил, соответственно 34,7 [25,8; 39,2] нг/мл и 43,2 [38,1; 48,6] нг/мл (r = 0,85, p<0,05), в группе сравнения – 15,3 [12,6; 16,1] нг/мл (r = 0,95, p<0,05). Серотонин – 21,3 [18,6; 22,8] нг/мл и 32,5 [29,1; 38,4] нг/мл (r = 0,85, p<0,05), в группе сравнения – 14,2 [12,1; 16,6] нг/мл (r = 0,93, p<0,05). Гистамин – 3,43 [2,63; 4,15] нг/мл и 4,38 [3,63; 4,85] нг/мл (r = 0,82, p<0,05), в группе сравнения – 1,31 [1,23; 1,55] нг/мл (r = 0,94, p<0,05). Адреналин – 1,56 [1,23; 1,87] нг/мл и 2,45 [2,12; 2,57] нг/мл (r = 0,67, p<0,05), в группе сравнения – 0,21 [0,17; 0,27] нг/мл (r = 0,98, p<0,05). На основании полученных данных можно сделать заключение, что в анализируемые сутки происходит повышение количества всех стрессовых гормонов по сравнению с результатами, полученными в группе сравнения. При этом отмечаются статистически достоверные различия между группами А и Б, так в группе Б количество исследуемых гормонов оказалось значительно выше по сравнению с группой А.

Результаты гормонального фона, полученные на 5–7 сутки после выполненного операционного вмешательства, представлены на рисунке 2.

Анализ данных, отраженных на рисунке 2 показывает, что в группе Б в данный период существенных изменений гормонального фона отмечено не было, имеются незначительные колебания всех показателей по сравнению с предыдущими сутками. В тоже время, в группе А происходило восстановление некоторых исследуемых показателей, которые стали соответствовать данным, полученным в группе сравнения. Так, количество тиреотропного гормона снизилось до 2,41 [1,78; 2,78] мЕД/л (r = 0,12, p > 0,05), серотонина до 15,3 [14,6; 15,8] нг/мл (r = 0,12, p > 0,05), количество кортизола до 318,6 [276,7; 385,8] нмоль/л (r = 0,11, p > 0,05), адреналина до 0,26 [0,18; 0,37] нг/мл (r = 0,16, p > 0,05). Существенных изменений оставшихся показателей на данные сутки отмечено не было, они были повышены по сравнению с группой сравнения, однако, несколько ниже по сравнению с группой Б.

Рис. 2. Результаты гормонального фона у пациентов на 5–7 сутки после выполненной операции.

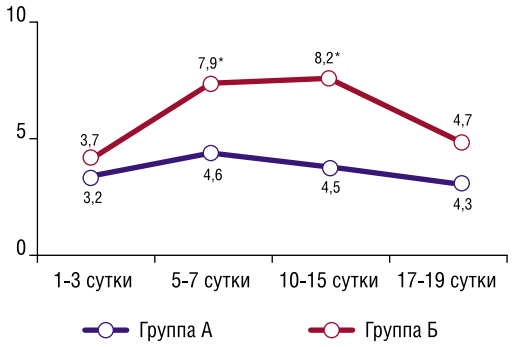

Рис. 3. Динамика показателей глюкозы сыворотки крови у пациентов группы А и Б в ближайшем послеоперационном периоде (ммоль/л).

К 10–15 суткам после выполненной операции, в группе А отмечалось полное восстановление гормонального фона, все исследуемые показатели стали соответствовать полученным в группе сравнения. В группе отмечалось восстановление тиреотропного гормона, количество которого отмечалось на уровне 2,48 [1,81; 2,83] мЕД/л (r = 0,12, p>0,05), серотонина – 16,5 [14,9; 17,4] нг/мл (r = 0,16, p>0,05), кортизола – 320,4 [282,5; 388,3] нмоль/л (r = 0,17, p>0,05), адреналина – 0,24 [0,16; 0,26] нг/мл (r = 0,18, p>0,05). Изменений в других исследуемых показателях выявлено не было, они существенно не изменялись.

К 17–19 суткам после выполненной операции все исследуемые показатели, как в группе А, так и в группе Б восстанавливались и соответствовали данным, полученным в группе сравнения.

Показатели глюкозы сыворотки крови в двух сравниваемых группах в динамике отражены на рисунке 3.

Анализ данных, отраженных на рисунке 3, показывает, что показатель глюкозы в сыворотки крови у раненых данной категории изменялся в двух анализируемых группах не одинаково и зависел от суток, прошедших от момента выполнения хирургического лечения. Так, на 1–3 сутки после выполненной операции, в группе А

и Б полученные результаты существенно не отличались друг от друга и находились в пределах физиологической нормы, в группе А исследуемый показатель составил 3,2 [3,1; 3,6] ммоль/л, в группе Б – 3,7 [3,4; 3,8] ммоль/л (r = 0,12, p>0,05). К 5-7 суткам после выполненного хирургического вмешательства в обеих группах было зарегистрировано увеличение данного показателя, однако, в группе А он соответствовал данным физиологической нормы и составил 4,6 [4,5; 5,1] ммоль/л, тогда как в группе Б было зарегистрировано значительное повышение показание глюкозы сыворотки крови по сравнению, как с данными группы А, так и с физиологической нормой – 7,9 [7,3; 8,5] ммоль/л (r = 0,72, p<0,05). На 10–15 сутки после выполненной операции, существенных изменений глюкозы сыворотки крови у пациентов группы А отмечено не было, данный показатель соответствовал результатам, полученным на предыдущие сутки и соответствовал физиологически нормальным показателям. В группе Б было зарегистрировано максимальное увеличение данного показателя до 8,2 [7,8; 8,8] ммоль/л (r = 0,79, p<0,05). Восстановление глюкозы сыворотки крови отмечено к 17–19 суткам после выполнения хирургического лечения по поводу ранения малого таза. На данные сутки исследуемые показатели, как в группе А, так и в группе Б стали соответствовать показателям физиологической нормы.

Обсуждение

Проведенное исследование показывает, что огнестрельные ранения малого таза у женщин приводят к изменениям гормонального фона, которые зависят от времени, прошедшего от момента получения ранения до начала выполнения хирургического лечения и изменяются в зависимости от суток, прошедших с момента выполнения хирургического вмешательства. Как известно область таза является одной из шокогенных зон, где сконцентрировано множество нервных окончаний и стволов и любое повреждение приводит к развитию мощной ответной реакции. Можно предположить, что огнестрельное повреждение этой анатомической области приводит к развитию травматического шока, который не всегда проявляется клинически. Данное предположение подтверждается тем фактом, что начиная с первых суток после операции, было зарегистрировано увеличение гормонов, регуляция которых гипоталамо-гипофизарной системой, а также гормоны, продуцируемые корой надпочечников. В первую очередь это инсулиноподобный фактор роста и адреналин. При этом увеличение гормонов в двух группах отличалось, в группе А, где помощь была оказана быстрее, соответственно, травмирующий фактор был меньше, количество гормонов увеличивалось по сравнению с нормальными показателями, однако, оно было меньше по сравнению с группой Б, где травматический фактор был значительно дольше. При этом восстановление гормонального фона в группе А происходило также быстрее по сравнению с группой Б. В ходе исследования было установлено, что в группе Б начиная с 5–7 суток после выполненного хирургического вмешательства, происходило повышение количества глюкозы в сыворотки крови, причем это отмечалось на фоне повышенного содержания гормонов, участвующих в обменных процессах. Данный феномен описан в литераторе и получил название «диабет травмы» [10]. По мнению авторов, данное состояние обусловлено снижением толерантности к экзогенно вводимой глюкозе и повышением резистентности к инсулину. В нашем исследовании восстановление показателя глюкозы сыворотки крови происходило на 17–19 сутки после выполнения хирургического лечения, когда отмечалось полное восстановление гормонального фона у оперированных пациенток. При сопоставлении полученных лабораторных данных с клинической картиной, нами было выявлено, что в прогностическом плане наибольшее значение из всех изучаемых гормонов принадлежало адреналину. При этом, критическое значение этого гормона у пациенток с такими ранениями находилось в пределах >2,5 нг/мл. Здесь необходимо отметить несколько факторов, сочетание которых дает возможность рассматривать увеличение данного гормона в качестве неблагоприятного фактора, приводящего к летальному исходу. 1. Увеличение адреналина выше указанного количества, 2. Сочетание увеличение этого гормона с гипергликемией >8,5 ммоль/л, 3. Длительность сочетания увеличения адреналина с гипергликемией, которая превышала 10–12 суток. При сочетании этих факторов летальность составляла 86%. Можно предположить, что стойкое увеличение адреналина приводило к вазоконстрикции, нарушению микроциркуляции, расстройству метаболизма в клетках, что сопровождалось нехваткой усвояемости глюкозы, нарушению энергетического обмена, истощению и гибели с развитием полиорганной недостаточности.

Заключение

На основании проведенного исследования можно сделать заключение, что огнестрельные ранения малого таза у женщин приводят к изменениям гормонального фона, которые зависят от времени, прошедшего от момента получения ранения до начала выполнения хирургического лечения и изменяются в зависимости от суток, прошедших с момента выполнения хирургического вмешательства.

Финансирование. Исследование не имело спонсорской поддержки

Авторы заявляют об отсутствии конфликта интересов (The authors declare no conflict of interest).

ЛИТЕРАТУРА/REFERENCES

1. Алиев С.А., Алиев Т.Г. Хирургическое лечение огнестрельных ранений груди и живота // Вестник Национального медико-хирургического Центра им. Н.И. Пирогова. – 2023. – Т.18. – №3. – С.51-57. [Aliyev SA, Aliyev TG. Surgical treatment of gunshot wounds of the chest and abdomen. Bulletin of the National Medical and Surgical Center named after N.I. Pirogov. 2023; 18(3): 51-57. (In Russ.)]

2. Боровой И.С., Герусов М.А., Агарков А.В. и др. Хирургическое лечение огнестрельных повреждений области таза и тазобедренного сустава // Политравма. – 2023. – №1. – С.39-44. [Borovoy IS, Gerusov MA, Agarkov AV, et al. Surgical treatment of gunshot wounds of the pelvis and hip joint. Polytrauma. 2023; 1: 39-44. (In Russ.)]
3. Масляков В.В., Салов И.А., Сидельников С.А. и др.] Оптимизация хирургического лечения огнестрельных ранений малого таза с повреждением внутренних половых органов у женщин // Политравма. – 2023. – №4. – С.13-19. [Maslyakov VV, Salov IA, Sidelnikov SA, et al. Optimization of surgical treatment of gunshot wounds of the pelvis with damage to the internal genitalia in women. Polytrauma. 2023; 4: 13-19. (In Russ.)]
4. Масляков В.В., Сидельников С.А., Дадаев А.Я. и др. Анализ результатов лечения ранений малого таза с повреждением органов репродуктивной системы у женщин в условиях локального вооруженного конфликта // Медицина катастроф. – 2022. – №4. – С.34-38). [Maslyakov VV, Sidelnikov SA, Dadaev AYa, et al. Analysis of the results of treatment of pelvic injuries with damage to the organs of the reproductive system in women in conditions of local armed conflict. Disaster Medicine. 2022; 4: 34-38. (In Russ.)]
5. Бочаров С.Н., Кулинский В.И., Виноградов В.Г. и др. Изменения активности метаболизма и гормонального профиля после множественной скелетной травмы в эксперименте // Байкальский медицинский журнал. – 2011. – №2. – С.90-93). [Bocharov SN, Kulinsky VI, Vinogradov VG, et al. Changes in metabolic activity and hormonal profile after multiple skeletal trauma in an experiment. Baikal Medical Journal. 2011; 2: 90-93. (In Russ.)]
6. Бочаров С.С., Виноградов В.Г., Лебедь М.Л. и др. Влияние назначения дексаметазона и адреналина на изменения морфометрических показателей внутренних органов после множественной скелетной травмы в эксперименте // Политравма. – 2015. – №2. – С.77-82). [Bocharov SS, Vinogradov VG, Lebed ML [et al.] The effect of prescribing dexamethasone and adrenaline on changes in morphometric parameters of internal organs after multiple skeletal trauma in an experiment. Polytrauma. 2015; 2: 77-82. (In Russ.)]
7. Козлова А.И., Козлова М.А. Кортизол как маркер стресса // Физиология человека. – 2014. – №2. – С.123). [Kozlova AI, Kozlova MA. Cortisol as a stress marker. Human Physiology. 2014; 2: 123. (In Russ.)]
8. Семенов А.В., Сороковиков В.А. Шкалы оценки тяжести и прогнозирования исхода травм // Политравма. – 2016. – №2. – С.80-90. [Semenov AV, Sorokovikov VA. Scales for assessing the severity and predicting the outcome of injuries. Polytrauma. 2016; 2: 80-90. (In Russ.)]
9. Гуманенко Е.К., Бояринцев В.В., Супрун Т.Ю., Ляшедько П.П. Объективная оценка тяжести травм (учебное пособие). Санкт-Петербург, 1999. – С.3-5.) [Gumanenko EK, Boyarintsev VV, Suprun TYu, Lyashedko PP. Objective estimation of injury severity (the education guid-ance). Saint Petersburg, 1999: 3-5. (In Russ.)]
10. Селиванова А.В., Яковлев В.Н., Мороз В.В. и др. Гормональные и метаболические изменения у пациентов в критическом состоянии // Общая реаниматология. – 2012. – Т.VIII. – №5. – С.70-76. [Selivanova AV, Yakovlev VN, Moroz VV, et al. Hormonal and Metabolic Changes in Critically Ill Patients. General Reanimatology. 2012; 8(5): 70-76. (In Russ.)]

ОЦЕНКА КЛИНИЧЕСКОЙ ЭФФЕКТИВНОСТИ ПЛАСТИЧЕСКОГО ЗАКРЫТИЯ РАН С ПРИМЕНЕНИЕМ АУТОЛОГИЧНЫХ АСПИРАТОВ КРАСНОГО КОСТНОГО МОЗГА

Федянин С.Д.[1], Ставчиков Е.Л.* [1, 2], Коваленко А.А.[1], Матусевич Е.А.[3], Шилин В.Е.[1]

[1] *УО «Витебский государственный ордена Дружбы народов медицинский университет», Витебск, Беларусь*
[2] *УЗ «Могилевская областная клиническая больница», Могилев, Беларусь*
[3] *УЗ «Витебская областная клиническая больница», Витебск, Беларусь*

DOI: 10.25881/20728255_2024_19_3_100

Резюме. Обоснование: Лечение пациентов с раневыми дефектами мягких тканей является сложной задачей для системы здравоохранения. Несмотря на многообразие методов, не всегда удается достичь положительных результатов. Разработка новых технологий, направленных на стимуляцию регенерации, может способствовать улучшению результатов кожной пластики в комплексном лечении ран.

Цель: Изучить клиническую эффективность пластического закрытия ран с применением аутологичных аспиратов красного костного мозга.

Материалы и методы: Проведено проспективное простое контролируемое рандомизированное клиническое испытание на двух параллельных группах пациентов.

В исследовании приняло участие 84 пациента с ранами, которые возникли после хирургической обработки гнойников (абсцессов и флегмон), инфекций области хирургического вмешательства и травм.

Основная группа – 42 пациента, где применялась методика пластического закрытия ран с применением аутологичных аспиратов красного костного мозга. Показания к применению метода – раны с признаками хронизации раневого процесса. Площадь раневых дефектов составила 24 (12; 32,5) см^2. Группа сравнения – 42 пациента, лечение которых производилось традиционными методами. Площадь раневых дефектов составила 23,8 (11,98; 31,6) см^2.

Планиметрию выполняли с помощью программного обеспечения ImageJ. Статистическую обработку данных выполняли при помощи программ Microsoft Excel 2018, Statistica 7.0 и IBM SPSS Statistics 22. Различия между группами считались достоверными при $p<0,05$.

Результаты: Среди 42 пациентов основной группы у 33 (78,57%) раны зажили, у 6 (14,29%) – отмечен частичный лизис, у 3 (7,14%) – лизис кожного лоскута.

Среди 42 пациентов в группе сравнения заживление ран наблюдалось у 26 (61,9%) пациентов, частичный лизис лоскута – у 7 (16,67%) пациентов, у 9 (21,43%) – лизис ($p<0,05$).

Заключение: Пластическое закрытие ран с применением аутологичных аспиратов красного костного мозга характеризуется достаточно высокой клинической эффективностью. Данный подход позволил достоверно улучшить результаты аутодермопластик на 16,67%.

Ключевые слова: красный костный мозг, рана, пластика.

EVALUATION OF THE CLINICAL EFFECTIVENESS OF THE WOUNDS PLASTICS USING AUTOLOGOUS RED BONE MARROW ASPIRATES

Fedzianin S.D.[1], Stavchikov E.L.* [1, 2], Kovalenko A.A.[1], Matusevich E.A.[3], Shilin V.E.[1]

[1] *Vitebsk State Order of Friendship of Peoples Medical University, Vitebsk, Belarus*
[2] *Mogilev Regional Clinical Hospital, Mogilev, Belarus*
[3] *Vitebsk Regional Clinical Hospital, Vitebsk, Belarus*

Abstract. Backgraund: The treatment of patients with wound defects of soft tissues is a difficult task for the healthcare system. Despite the variety of methods, it is not always possible to achieve positive results. The development of new technologies aimed at stimulating of regeneration can help improve the results of skin plastic in the complex treatment of wounds.

Aims: To study the clinical efficacy of the wounds plastics using autologous red bone marrow aspirates.

Materials and methods: A prospective simple controlled randomized clinical trial was conducted on two parallel groups of patients.

The study involved 84 patients with wounds that arose after surgical treatment of abscesses and phlegmons, surgical site infections and injuries.

The main group consisted of 42 patients who used the technique of the wounds plastics using autologous red bone marrow aspirates. Indication for use of the method – wounds with the signs of chronicity of wound healing. The area of wounds defects was 24 (12; 32,5) cm^2.

The comparison group consisted of 42 patients who were treated using traditional methods. The area of wounds defects was 23,8 (11,98; 31,6) cm2.

The planimetry was performed using ImageJ software. Statistical data processing was performed using Microsoft Excel 2018, Statistica 7.0 and IBM SPSS Statistics 22 programs. The differences between the groups were considered significant at $p<0,05$.

Results: Among 42 patients in the main group, in 33 (78,57%) wounds healed, in 6 (14,29%) – partial lysis was noted, in 3 (7,14%) – lysis of the skin flap. Among 42 patients in the comparison group, wound healing was observed in the 26 (61,9%) patients, partial flap lysis – in the 7 (16,67%) patients, and lysis – in 9 (21,43%) ($p<0,05$).

Conclusion: The wounds plastics using autologous red bone marrow aspirates is characterized by a fairly high clinical efficacy. This approach significantly improved the results of autodermoplasty by 16,67%.

Keywords: red bone marrow, wound, plastic.

Лечение пациентов с раневыми дефектами мягких тканей является сложной задачей для системы здравоохранения. Необходимость комплексного подхода приводит к высоким медицинским расходам. Прогнозируется, что к 2027 г. мировой рынок передовых средств ухода за ранами достигнет 18,7 млрд. долларов США, а совокупный годовой темп роста рынка составит 6,6% за период с 2020 по 2027 годы [1; 2].

Заживление ран представляет собой сложный процесс, включающий несколько взаимосвязанных фаз, таких как гемостаз, воспаление, пролиферация и ремоделирование. Этот процесс требует точной координации между факторами роста, цитокинами, хемокинами и различными клетками. Если воспалительный компонент преобладает над репаративным, то клеточная пролиферация подавляется, фагоцитоз носит незавершенный

* e-mail: stavchikov3@yandex.ru

характер, что приводит к хронизации раневого процесса [3; 4].

Наиболее распространенными этиологическими факторами хронизации ран являются сахарный диабет, облитерирующий атеросклероз артерий нижних конечностей и хроническая венозная недостаточность [5].

При наличии большого количества разнообразных методов воздействия на раневой процесс, их применение на сегодняшний день не всегда дает положительный результат. Регенеративная медицина стала альтернативой, предоставляющей дополнительные возможности для потенциального улучшения репарации ран и восстановления нормальной архитектоники мягких тканей. Однако, эффективность существующих методов лечения ограничена и сопряжена со значительными затратами, что не позволяет применять их на уровне базового звена системы здравоохранения [6; 7].

Широкое применение для стимуляции раневого заживления в настоящее время получили концентраты из тромбоцитов, стимулирующий эффект которых связан с наличием факторов роста. Используются обогащенная тромбоцитами плазма (plateled-rich plasma, PRP therapy), обогащенный тромбоцитами фибриновый матрикс, комбинированный тромбоцитарно-фибриновый комплекс с фрагментами аутологичной кожи. Однако, для получения клинического регенераторного эффекта необходимо многократное введение плазмы, богатой тромбоцитами [8].

В Институте хирургии им. А.В. Вишневского РАМН был разработан метод лечения обширных ожоговых ран клеточными культурами культивированных фибробластов. После хирургической обработки на раневой дефект наносят культуру выращенных фибробластов человека. После приживления клеток выполняют кожную пластику расщепленным аутотрансплантатом [9].

В Республике Беларусь С.И. Третьяком и соавт. разработан способ лечения гнойной раны с использованием аутологичных мезенхимальных стволовых клеток из жировой ткани у пациентов с трофическими язвами, который состоит из нескольких этапов: иссечение участка жировой ткани, выделение стволовых клеток жировой ткани и их культивирование, накопление клеточной биомассы in vitro, нанесение аутологичных стволовых клеток на рану во вторую фазу раневого процесса в виде клеточной суспензии или клеток на пленочном перевязочном материале [10].

Инновационным направлением в лечении ран является трансплантация аутологичных материалов, содержащих популяцию стволовых клеток, которые обладают высокими возможностями регенерации, иммунорегенераторным и гемопоэтическим потенциалом. Наиболее доступным источником мультипотентных стромальных клеток является красный костный мозг. Аспират костного мозга включает популяцию стволовых клеток, обладающих не только высокими возможностями регенерации, но и иммунорегуляторным, гемопоэтическим действием, способностью к пролиферации и дифференцировке в элементы крови, ангиобласты, эндотелиоциты. Доказанный эффект их трансплантации – индукция и регуляция репаративных процессов [11].

Данной теме в мировой медицинской литературе посвящены единичные публикации. Так, в исследовании [12] забор аспирата производился из гребня подвздошной кости амбулаторно и использовался для обработки ран и введения в края дефектов. Часть аспирата также использовалась для выращивания клеток костного мозга, которые затем наносились на раневые дефекты. У всех пациентов отмечена положительная динамика заживления ран. При иммуногистохимическом исследовании было отмечено увеличение васкуляризации раневого ложа. Авторы пришли к выводам, что использование аутологичного аспирата и клеток костного мозга стимулирует образование новых сосудов, что важно для эффективного заживления тканей.

В работе [13] выполнено изучение влияния аутомиелоаспиратов на раневое заживление у пациентов с хроническими ранами после травм, ожогов, на фоне хронической венозной недостаточности. Пациенты с сахарным диабетом из исследования исключались. У половины пациентов раневые дефекты были обширными. Аутомиелоаспират забирался из подвздошных костей, крестца. В основном удавалось аспирировать 10 мл красного костного мозга. Выполнялось орошение ран при заборе аспирата и на 3–4 сутки. Отмечен выраженный стимулирующий эффект аутомиелоаспиратов на раневое заживление. У всех пациентов наблюдалось значительное уменьшение площади ран.

В хирургической тактике активного лечения ран важнейшая роль принадлежит их своевременному закрытию. Основным видом операции для восстановления целостности кожного покрова является пластика расщепленным кожным лоскутом. Успешность во многом зависит от выраженности пролиферативной активности клеточных и стромальных элементов раны, уровня васкуляризации и степени инфицирования [14].

Таким образом, необходимы дальнейшие исследования по стимуляции раневого заживления, в том числе, с применением аутомиелоаспиратов.

Цель исследования

Изучить клиническую эффективность пластического закрытия ран с применением аутологичных аспиратов красного костного мозга.

Материал и методы

Исследование было одобрено комиссией по этике Могилевской областной клинической больницы.

Критерии включения в исследование: возраст пациентов от 18 лет, раны 2–4-го уровня поражений по классификации Ahrenholz D.H. (1991), компенсация соматической патологии, наличие письменного и информированного согласия.

Критерии исключения из исследования: возраст меньше 18 лет, беременность, 1-й уровень поражения по классификации Ahrenholz D.H. (1991), наличие инфекции костей и суставов, ожоговые раны, онкологические и гематологические заболевания, наличие заболеваний сердца, легких, печени, почек и надпочечников в стадии декомпенсации, отсутствие письменного и информированного согласия. Также исключались пациенты, злоупотребляющие алкоголем, с лекарственной или наркотической зависимостью.

Дизайн исследования: проспективное простое контролируемое рандомизированное клиническое испытание на двух параллельных группах пациентов. Рандомизацию осуществляли методом игральных костей. При выпадении четного значения пациента относили к основной группе, нечетного – к группе сравнения.

В исследовании приняло участие 84 пациента, которые находились на стационарном лечении в отделениях гнойной хирургии УЗ «Могилевская областная клиническая больница» и УЗ «Витебская областная клиническая больница» в период с 2021 по 2023 гг. У обследованных пациентов раны возникли после хирургической обработки гнойников (абсцессов и флегмон), вследствие инфекции области хирургического вмешательства и после травм.

Основная группа – 42 пациента (22 мужчины (52,38%) и 20 женщин (47,62%)), где применялась методика пластического закрытия ран с применением аутологичных аспиратов красного костного мозга. Площадь раневых дефектов равнялась 24 (12; 32,5) см^2. Возраст пациентов варьировал от 35 до 79 лет (59 (47,5; 68)). Средний объем вводимого аутомиелоаспирата составил 27,5 (17,5; 32) мл.

Группа сравнения – 42 пациента (20 мужчин (47,62%) и 22 женщины (52,38%)). Площадь раневых дефектов равнялась 23,8 (11,98; 31,6) см^2. Возраст пациентов варьировал от 38 до 81 года (60,4 (49,3; 69,7)). Лечение данной группы производилось традиционными методами.

Основная группа и группа сравнения статистически значимо не отличались по полу, возрасту, наличию сопутствующих заболеваний и площади ран ($p>0,05$).

Показания к применению метода – раны с признаками хронизации раневого процесса. Критериями хронизации ран являлись: отсутствие динамики раневого процесса, выражающееся в замедлении формирования и созревания грануляционной ткани, воспалительно-регенераторный или регенераторно-воспалительный типы цитограмм в мазках-отпечатках из ран, pH раневого отделяемого равное 8, нейтрофильно-лимфоцитарное отношение показателей общего анализа крови меньше 3,44.

Основную часть обследованных пациентов составили лица, у которых раны возникли после хирургической обработки абсцессов и флегмон: 44 человека, в основной группе – 21 пациент (47,72%), в группе сравнения – 23 (52,27%).

У 28 (33,33%) пациентов выявлены инфекции области хирургического вмешательства: у 15 пациентов основной группы (35,71%) и у 13 (30,96%) – группе сравнения. Во всех случаях инфекция развилась после ампутаций сегментов нижних конечностей по поводу гангрены. У 14 пациентов была выполнена ампутация нижней конечности на границе верхней и средней трети бедра: у 6 основной группы (14,28%) и у 8 – в группе сравнения (19,07%)); у 10 пациентов выполнена ампутация на уровне верхней трети голени: у 5 основной группы (11,9%), в группе сравнения – 5 (11,9%)); у 5 – выполнена ампутация стопы по Шопару: у 2 основной группы (4,76%), в группе сравнения – 3 (7,13%)). Все инфекции области хирургического вмешательства были глубокие с вовлечением фасций и мышечного массива.

Раны травматического генеза встречались после бытовой травмы в 12 случаях: 7 (16,66%) – в основной группе, 5 (11,9%) – в группе сравнения.

Хронизация раневого процесса происходила на фоне сахарного диабета у 46 пациентов (24 (28,57%) основной группы и 22 (26,19%) – в группе сравнения) и облитерирующего атеросклероза артерий нижних конечностей – у 18 пациентов (10 (23,81%) основной группы и 8 (19,05%) – группы сравнения).

У пациентов выявлена разнообразная локализация ран (Табл. 1).

Раны нижних конечностей встречались чаще других локализаций: 73,82% пациентов основной группы, 80,97% – группы сравнения.

У пациентов основной группы в асептических условиях пунктировали грудину и осуществляли забор красного костного мозга. Электродерматомом (Aesculap AG, Германия) производили забор расщепленных кожных лоскутов с бедра. Лоскуты перфорировали, укладывали на раневой дефект, фиксировали. Аутомиелоаспират вводили в края раны.

Лекарственная терапия была направлена на улучшение реологии крови, микроциркуляторных процессов. Применяли сосудорасширяющие и спазмолитические средства (Но-шпа, Папаверин, Эуфиллин), Никотиновую кислоту, Пентоксифиллин, Диавитол. Местное лечение ран осуществлялось мазями Метилурацил, Репарэф-2, гелем Диавитол.

Табл. 1. Локализация ран у пациентов основной группы и группы сравнения

Локализация	Основная группа		Группа сравнения	
	n	%	n	%
Верхняя конечность	2	4,76	1	2,38
Ягодичная область	4	9,52	3	7,13
Бедро	7	16,66	8	19,07
Голень	16	38,09	18	42,83
Стопа	8	19,07	8	19,07
Передняя брюшная стенка	5	11,9	4	9,52
Всего	42	100	42	100

Примечание: – при сравнении основной группы и группы сравнения во всех случаях $p>0,05$.

Для выполнения планиметрии выполняли фотографирование раны цифровой фотокамерой с линейкой, которую размещали возле дефекта. Цифровые изображения переносили на персональный компьютер, калибровали и измеряли площадь раны с помощью программного обеспечения ImageJ (National Institutes of Health, США).

Для оценки клеточной картины приготовление цитологических отпечатков выполняли с применением метода М.П. Покровской и М.С. Макарова. Кислотность раневого отделяемого определяли с помощью полосок стерильной универсальной индикаторной бумаги (ООО «Экросхим», РФ).

Статистическую обработку данных выполняли при помощи программ Microsoft Excel 2018, Statistica 7.0 и IBM SPSS Statistics 22. Соответствие распределения количественных признаков закону нормального распределения определяли по критерию Шапиро-Уилкса. Для оценки статистических показателей при неравномерном распределении данных применялась медиана и квартили. Для сравнения независимых переменных использовали критерий Манна-Уитни. Различия между группами считались достоверными при $p<0,05$.

Результаты и их обсуждение.

Влияние аутоаспиратов красного костного мозга с одномоментной аутодермопластикой на заживление ран в основной группе и в группе сравнения представлено в таблице 2.

Данный подход позволил улучшить результаты пластических закрытий ран на 16,67%.

При выполнении стернальной пункции и при введении аутомиелоаспирата в края раны осложнений зафиксировано не было.

Полученные нами данные подтверждают результаты более ранних исследований, которые показали, что аутологичные аспираты костного мозга обладают мощным регенераторным потенциалом и благоприятно влияют на раневое заживление у пациентов с хронизацией раневого процесса [15].

Описание клинических наблюдений

Информация предоставлена с согласия пациентов.

Пациент 76 лет поступил с жалобами на наличие раны в области правой голени. Раневой дефект образовался после хирургической обработки флегмоны 2 недели назад. Страдает сахарным диабетом 2 типа. При осмотре на правой голени по наружной поверхности имеется рана площадью 32 см^2 с вялыми грануляциями и скудным серозным отделяемым.

Пульсация определяется на бедренных и подколенных артериях с обеих сторон, ослаблена. На задних большеберцовых и тыльных артериях стоп ослаблена.

Грануляции вялые, в мазках-отпечатках из раны воспалительно-регенераторный тип цитограммы, pH раневого отделяемого 8, нейтрофильно-лимфоцитарное отношение показателей общего анализа крови составляет 2,18.

Табл. 2. Влияние аутоаспиратов красного костного мозга с одномоментной аутодермопластикой на заживление ран в основной группе и в группе сравнения

Исход	Основная группа, n = 42	Группа сравнения, n = 42
Заживление	33 (78,57 %)	26 (61,9 %)
Частичный лизис лоскута	6 (14,29 %)	7 (16,67 %)
Лизис кожного лоскута	3 (7,14 %)	9 (21,43 %)

Примечание: – при сравнении основной группы и группы сравнения во всех случаях $p<0,05$.

Рис. 1. Внешний вид раны голени до операции, после операции и на 11-е сутки госпитализации.

Диагноз: Сахарный диабет 2 типа. Диабетическая ангиопатия нижних конечностей. Рана правой голени с хронизацией раневого процесса.

На 5-е сутки стационарного лечения пациенту выполнено пластическое закрытие раны с применением аутологичного аспирата красного костного мозга. Объем вводимого аспирата составил 20 мл. Послеоперационный период протекал без особенностей. Отмечено полное приживление кожных лоскутов. На 12-е сутки выписан на амбулаторное лечение.

Внешний вид раны голени до операции, после операции и на 11-е сутки госпитализации представлен на рисунке 1.

Пациентка 78 лет поступила с жалобами на наличие раны нижней трети правой голени и стопы. Дефект мягких тканей образовался 12 дней назад после хирургической обработки флегмоны. Страдает сахарным диабетом 2 типа. При осмотре на нижней трети правой голени и стопы имеется обширная рана площадью 74 см^2, отделяемое из раны скудное серозное.

По данным ангиографии проходима одна берцовая артерия. Грануляции вялые, в мазках-отпечатках из раны воспалительно-регенераторный тип цитограммы, pH раневого отделяемого 8, нейтрофильно-лимфоцитарное отношение показателей общего анализа крови составляет 2,73.

Рис. 2. Внешний вид раны нижней трети правой голени и стопы до операции, после операции и на 11-е сутки госпитализации.

Диагноз: сахарный диабет, тип 2. Диабетическая ангиопатия нижних конечностей. Рана нижней трети правой голени и стопы с хронизацией раневого процесса.

Проводилось консервативное лечение.

На 4-е сутки стационарного лечения пациентке выполнено пластическое закрытие раны с применением аутологичного аспирата красного костного мозга. Объем вводимого аспирата составил 45 мл. Послеоперационный период протекал без особенностей. Отмечено полное приживление кожных лоскутов. На 12-е сутки выписана на амбулаторное лечение.

Внешний вид раны нижней трети правой голени и стопы до операции, после операции и на 11-е сутки госпитализации представлен на рисунке 2.

Заключение

Таким образом, пластическое закрытие ран с применением аутологичных аспиратов красного костного мозга характеризуется достаточно высокой клинической эффективностью. Данный подход позволил достоверно улучшить результаты аутодермопластик на 16,67%.

Авторы заявляют об отсутствии конфликта интересов (The authors declare no conflict of interest).

ЛИТЕРАТУРА/REFERENCES

1. Olsson M, Järbrink K, Divakar U, et al. The humanistic and economic burden of chronic wounds: A systematic review. Wound Repair Regen. 2019; 27(1): 114-125. doi:10.1111/wrr.12683.
2. Sen C.K. Human Wound and Its Burden: Updated 2020 Compendium of Estimates. Adv Wound Care (New Rochelle). 2021; 10(5): 281-292. doi: 10.1089/wound.2021.0026.
3. Duscher D, Barrera J, Wong VW, et al. Stem Cells in Wound Healing: The Future of Regenerative Medicine? A Mini-Review. Gerontology. 2016; 62(2): 216-225. doi: 10.1159/000381877.
4. Ярец Ю.И., Славников И.А., Дундаров З.А. Колонизированные, критически колонизированные и инфицированные раны: дифференциация с использованием клинико-микробиологических и морфологических методов исследования // Проблемы здоровья и экологии. – 2022. – Т.19. – №2. – С.63-75. [Yarec YuI, Slavnikov IA, Dundarov ZA. Kolonizirovannye, kriticheski kolonizirovannye i inficirovannye rany: differenciaciya s ispolzovaniem kliniko-mikrobiologicheskih i morfologicheskih metodov issledovaniya. Problemy zdorovya i ekologii. 2022; 19(2): 63-75. (In Russ.)]
5. Nourian DA, Mirahmadi BF, Chehelgerdi M, Raeisi DS. Skin tissue engineering: wound healing based on stem-cell-based therapeutic strategies. Stem Cell Res Ther. 2019; 10(1): 111. doi: 10.1186/s13287-019-1212-2.
6. Морозов А.М. и др. Современные методы стимуляции процесса регенерации послеоперационных ран // Сибирское медицинское обозрение. – 2020. – Т.123. – №3. – С.54-60. [Morozov AM, et al. Sovremennye metody stimulyacii processa regeneracii posleoperacionnyh ran. Sibirskoe medicinskoe obozrenie. 2020; 123(3): 54-60. (In Russ.)]
7. Черепанин А.И. и др. Клинический случай успешного применения кондиционированной клеточной среды для лечения хронической раны ампутационной культи // Клиническая практика. – 2022. – Т.13. – №1. – С.92-98. [Cherepanin AI, et al. Klinicheskij sluchaj uspeshnogo primeneniya kondicionirovannoj kletochnoj sredy dlya lecheniya hronicheskoj rany amputacionnoj kulti. Klinicheskaya praktika. 2022; 13(1): 92-98. (In Russ.)]
8. Lin C, Xin L, Xie S. Effect of platelet-rich plasma in treating patients with burn wounds: A meta-analysis. Int Wound J. 2023. doi: 10.1111/iwj.14486.
9. Федоров В.Д. и др. Применение культивированных фибробластов при ожогах кожи // Врач. – 1993. – №11. – С.26-28. [Fyodorov VD, et al. Primenenie kultivirovannyh fibroblastov pri ozhogah kozhi. Vrach. 1993; 11: 26-28. (In Russ.)]
10. Третьяк С.И. и др. Метод лечения с использованием аутологичных мезенхимальных стволовых клеток из жировой ткани у пациентов с трофическими язвами: инструкция по применению. – Минск, 2011. [Tret'yak SV, et al. Metod lecheniya s ispol'zovaniem autologichnykh mezenkhimal'nykh stvolovykh kletok iz zhirovoi tkani u patsientov s troficheskimi yazvami: instruktsiya po primeneniyu. Minsk, 2011. (In Russ.)]
11. Дрюк Н.Ф. и др. Применение аутологичных аспиратов, а также мультипотентных стромальных клеток костного мозга и жировой ткани в сосудистой хирургии // Клінічна хірургія. – 2012. – №12. – С.24-29. [Dryuk NF, et al. Application of autologous aspirates as well as multipotent stromal cells of the bone marrow and adipose tissue in vascular surgery. Klin Khirurgiia. 2012; 12: 24-29. (In Russ.)]
12. Blanton CM, Clougherty CO. The Role of Bone Marrow Aspirate in Osseous and Soft Tissue Pathology. Clin Podiatr Med Surg. 2021; 38(1): 1-16. doi: 10.1016/j.cpm.2020.08.001.
13. Gupta GJ, Karki K, Jain P, Saxena AK. Autologous Bone Marrow Aspirate Therapy for Skin Tissue Engineering and Tissue Regeneration. Adv Wound Care (New Rochelle). 2017; 6(4): 135-142. doi: 10.1089/wound.2016.0704.
14. Рыбченок В.В. и др. Закрытие обширного дефекта мягких тканей опорной поверхности стопы с помощью васкуляризованного аутотрансплантата прямой мышцы живота // Раны и раневые инфекции. Журнал имени профессора Б.М. Костюченка. – 2016. – №3 – С.52-59. [Rybchyonok VV, et al. Zakrytie obshirnogo defekta myagkih tkanej opornoj poverhnosti stopy s pomoshyu vaskulyarizovannogo autotransplantata pryamoj myshcy zhivota. Rany i ranevye infekcii. Zhurnal imeni professora B.M. Kostyuchyonka. 2016; 3: 52-59. (In Russ.)]
15. Amann B, Luedemann C, Ratei R, Schmidt-Lucke JA. Autologous bone marrow cell transplantation increases leg perfusion and reduces amputations in patients with advanced critical limb ischemia due to peripheral artery disease. Cell Transplant. 2009; 18(3): 371-380. doi: 10.3727/096368909788534942.

ОБЗОРЫ ЛИТЕРАТУРЫ • REVIEWS

СОВРЕМЕННЫЙ ВЗГЛЯД НА ЛИМФАТИЧЕСКУЮ СИСТЕМУ СЕРДЦА И ВЛИЯНИЕ ЕЕ ПАТОЛОГИИ НА ФУНКЦИЮ МИОКАРДА

Шевченко Ю.Л., Гудымович В.Г.*, Тромбачев А.Э.
Клиника грудной и сердечно-сосудистой хирургии Святого Георгия ФГБУ «Национальный медико-хирургический Центр им. Н.И. Пирогова», Москва

DOI: 10.25881/20728255_2024_19_3_105

Резюме. Современная научная литература в подавляющем большинстве уделяет внимание артериальному и в меньшей степени венозному звену кровоснабжения миокарда. Однако, практически остается неосвещенным система лимфооттока от структур сердца. Настоящий обзор литературы посвящен лимфатическому руслу сердца. Показаны исторические аспекты его открытия, приведены современные данные, касающиеся эмбрионального развития, анатомического строения и функции лимфатических структур сердца, особенностей лимфооттока от миокарда. Продемонстрированы современные методы оценки развития, строения и функции лимфатических структур сердца, основанные на использовании специфических маркеров лимфоидных структур. Отдельное внимание уделено возможностям стимуляции лимфатической системы с целью предотвращения развития интерстициального иммобилизирующего фиброза сердца, а также сердечной недостаточности при острых нарушениях кровообращения и воспалительных изменениях миокарда.

Ключевые слова: сердечная недостаточность, лимфатическая сеть миокарда, интерстициальный кардиальный фиброз.

MODERN VIEW OF THE LYMPHATIC SYSTEM OF THE HEART AND THE EFFECT OF ITS PATHOLOGY ON MYOCARDIAL FUNCTION

Schevchenko Yu.L., Gudymovich V.G.*, Trombachev A.E.
St. George thoracic and cardiovascular surgery clinic Pirogov National Medical and Surgical Center, Moscow

Abstract. The modern scientific literature overwhelmingly pays attention to the arterial and, to a lesser extent, the venous link of the myocardial blood supply. However, the lymphatic drainage system from the structures of the heart remains practically unlit. This literature review is devoted to the lymphatic bed of the heart. The historical aspects of his discovery are shown, modern data concerning embryonic development, anatomical structure and function of the lymphatic structures of the heart, and features of lymph outflow from the myocardium are presented. Modern methods of assessing the development, structure and function of the lymphatic structures of the heart based on the use of specific markers of lymphoid structures are demonstrated. Special attention is paid to the possibilities of stimulating the lymphatic system of the heart in order to prevent the development of interstitial fibrosis, as well as heart failure in acute circulatory disorders and inflammatory changes of the myocardium.

Keywords: heart failure, myocardial lymphatic network, interstitial cardiac fibrosis.

Введение

Лимфоотток от структур сердца до сих пор изучен недостаточно. Существованием и важностью сердечных лимфатических сосудов в течение многих лет пренебрегали. Однако, ряд исследований показал, что лимфатические нарушения могут играть весьма значимую роль в различных вариантах патологии сердца. В последнее время этой системе стало уделяться больше внимания, поскольку было обнаружено, что она не только помогает поддерживать внутримиокардиальное давление и предотвращает отек тканей, но и играет важную роль при патологии сердца, такой как атеросклероз и интерстициальный фиброз. Ряд исследований продемонстрировали возможность того, что такие заболевания сердца, как ишемия и инфаркт, можно лечить путем прямого воздействия на лимфатическую сосудистую сеть. Так, терапевтическое введение VEGF-C может повышать скорость и качество рубцевания миокарда при экспериментальном инфаркте миокарда у мышей и крыс. Положительный результат может этого быть связан с усилением лимфангиогенеза лимфатических капилляров сердца, но в противном случае он также может быть связан с устойчивой функциональностью более глубоких лимфатических собирательных сосудов. Лимфатическая сеть сердца заслуживает повышенного внимания в плане изучения лимфатического транспорта как средства борьбы с неблагоприятными явлениями в миокарде.

Исторические аспекты изучения лимфодренажа миокарда

Возможному наличию системы лимфооттока в сердце не придавалось внимания до 1866 года, когда профессор патологической анатомии Цюрихского университета Карл Эберт совместно с его учеником из Санкт-Петербурга Алексеем Беляевым в журнале «Архив патологической анатомии» опубликовали статью, описавшую субэндокардиальное сплетение лимфатических сосудов, располагавшееся в тканях сердца вплоть до атриовентрикулярных и полулунных клапанов как в сердце человека, так и других млекопитающих [1].

* e-mail: e-mail: gudvic@mail.ru

124

II.

Ueber die Lymphgefässe des Herzens.

Von Prof. Eberth und Dr. Alex. Belajeff

(Hierzu Taf. II.)

Literatur.

I. Geschichtliches.

Рис. 1. Заглавная страница первого научного труда, посвященного лимфатической системе сердца [1].

Рис. 2. Карл Джозеф Эберт – профессор патологической анатомии из Цюриха.

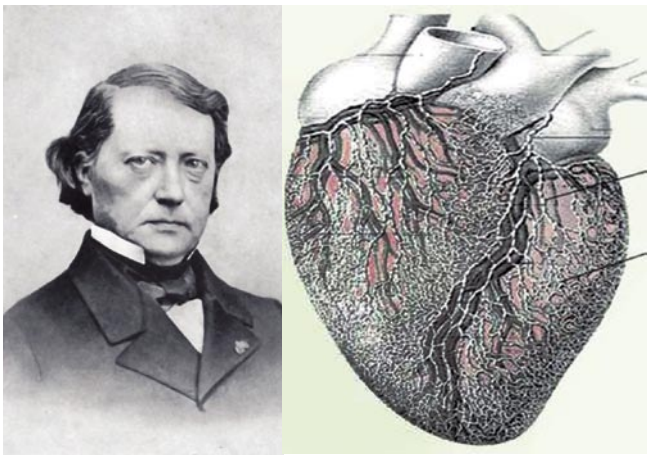

Рис. 3. Французский анатом Констан Саппи (а) и схематическое изображение анатомии сердечной лимфатической системы человека из его книги (рис. из Anatomie, physiologie, pathologie des vaisseaux lymphatiques considerées chez l'homme et les vertébres. Paris, A. Delahaye & E. Lacrosnier, 1874. , цит. по [2]).

В 1874 году французский анатом Констан Саппи опубликовал сборник по анатомии лимфатических сосудов человека, показывающий в том числе и богатство лимфатической сети сердца (Рис. 3) [2].

В 1924 году Отто Карл Аагаард путем инъекции красителя в миокард описал лимфатические сосуды, входящие в створки атриовентрикулярных клапанов, наличие субэндокардиальных, миокардиальных и субэпикардиальных лимфатических сплетений у животных, однако, не смог обнаружить подобные каналы в сердце человека [3].

Эти открытия были подтверждены в дальнейшем в 1939 году в работах Пола Р. Патека из Калифорнийского университета (Лос-Анджелес, США), который продемонстрировал на собаках наличие миокардиального лимфодренажа путем инъекции в миокард китайских чернил. Однако, визуализировать лимфатическую сеть атриовентрикулярных клапанов у собак с помощью инъекционных методов ему не удалось [2; 3].

Гистологические исследования митрального клапана собаки после введения разбавленной туши в свободный край передней митральной створки работающего сердца позволили выявить Miller A.J. и соавт. (1961) обширную сеть сосудов, хорошо видимую на предсердной поверхности клапана, а также тонкостенные сосуды; количество и калибр которых увеличивались у животных с хроническими нарушениями лимфооттока [3].

Ряд исследований, начиная с 60-х годов XX столетия и до сегодняшних дней показали, что лимфатическая сеть важна для жидкостного гомеостаза сердца и что отек его тканей, связанный с недостаточной эвакуацией лимфы, приводит к сердечной дисфункции [2–4].

Эмбриология лимфатических сосудов сердца

Исследования эмбрионального развития лимфатической системы сердца весьма трудоемки и наиболее полные данные появились лишь в течение последних десятилетий. Основаны они, прежде всего, на изучении закономерностей формирования лимфатической системы сердца в эмбриональном и раннем постнатальном периоде развития мышей. Первым признаком развития лимфатических сосудов является наличие Lyve-1-позитивных клеток, расположенных в субэпикардиальной области (Lyve-1 – эндотелиальный гиалуронановый рецептор лимфатических сосудов 1). Цепочки Lyve-1-положительных клеток располагаются первоначально вдоль атриовентрикулярной борозды диафрагмальной поверхности, а затем – вдоль магистральных артерий. В дальнейшем появляются просветленные канальцы, расположенные рядами или решеткой, более заметные в дорсальном атриовентрикулярном соединении, вдоль ветвей главных венозных и коронарных артерий, а также у основания аорты и легочного ствола, распространяясь по направлению к верхушке сердца. На более поздних стадиях некоторые сегменты лимфатических сосудов частично окружены гладкомышечными клетками. Возможными механизмами лимфангиогенеза являются: присоединение Lyve-1-позитивных клеток к существующим канальцам, удлинение лимфатической решетки, прорастание и слияние канальцев [5].

Первое появление лимфатических сосудов в эмбриональном сердце наблюдается примерно на 12,5-й день эмбрионального развития (стадия E12,5) в области вентрального выносящего тракта. На стадии E14.5 лимфатические сосуды с маркерами LYVE1 + PROX1 + VEGFR3 + вырастают из венозного синуса и распространяются на дорсальную поверхность левого и правого желудочков на стадии E16.5. На поздних сроках беременности и в раннем постнатальном периоде лимфатическая сосудистая сеть расширяется и покрывает всю эпикардиальную поверхность сердца (включая дорсальную и вентральную поверхности) и продолжает созревать к 2-недельному

возрасту. Начиная с E15.5, лимфатические сосуды обнаруживаются в непосредственной близости от развивающихся коронарных вен и после этого остаются связанными с венозной сосудистой сетью. Хотя взаимосвязи между лимфатическими и венозными эндотелиальными клетками наблюдаются на ранних этапах, эти связи теряются по мере созревания лимфатической сосудистой сети. При исследовании клонов мышей *Tie2-Cre и Pdgfrβ-CreERT2* (несущих маркеры сосудистых эндотелиальных клеток) выявлено, что лимфатические сосуды сердца произошли из смешанного пула предшественников, включая венозное и предполагаемое гематогенное эндотелиальное происхождение [6].

Весьма интересно исследование Fedyai V.V. (1966), изучившего анатомию лимфатических сосудов сердца человека от плода до взрослого человека в возрасте до 101 года. Он обнаружил, что лимфатическая сосудистая система у людей достигает зрелости примерно в 17 лет и с возрастом лимфатическая система подвергается патологической регрессии [7; 8]. Подобное постнатальное созревание лимфатических сосудов сердца было описано Klotz L. и соавт. (2015) у мышей [9]. Авторы также подвергают сомнению взгляд на развитие лимфатических сосудов из венозных предшественников. Обнаружено, что лимфатическая сосудистая сеть эмбрионального сердца мыши включает гетерогенный состав клеточных популяций, в состав которых входят как внесердечный венозный эндотелий, так и новый источник лимфатических предшественников, которые могут возникать из гемогенного эндотелия желточного мешка. Этапы развития лимфатической системы сердца представлены на рис. 4 [9]. При окрашивании с использованием ранних маркеров лимфатических эндотелиальных клеток (VEGFR-3 и Prox1) появление лимфатических сосудов отмечено на стадии E12.5. Они прорастали из внесердечных областей, проксимальных к выводному тракту, на вентральной стороне. На стадии E14.5 на поверхности желудочка наблюдались лимфатические сосуды, отходящие от области венозного синуса на дорсальной стороне. На E16.5 крупные дорсальные сосуды распространялись снизу от области притока, в то время как вентрально более мелкие сосуды возникли между предсердиями. К моменту E18.5 сосуды продолжали расширяться и проецировались к верхушке сердца как на дорсальной, так и на вентральной поверхностях. После рождения (P0) сосуды формировали более обширную разветвленную сеть и расширились дальше по вентральной стороне сердца новорожденного. К 10-му дню после родов (P10) сердечные лимфатические сосуды обеспечивали поверхностное покрытие большей части эпикардиальной поверхности сердца и, по-видимому, полностью завершали развитие к P15.

Понимание эмбрионального развития лимфатической сети сердца имеет важное значение для представления о гомеостазе жидкости в его тканях. Следует отметить, что после повреждения, наиболее частым вариантом которого является инфаркт миокарда, лимфатические сосуды сердца подвергаются глубокому ангиогенному ответу, сопровождающемуся усилением регуляции генной программы развития лимфатической системы. Центральной молекулой, которая направляет пролиферацию и миграцию лимфатических эндотелиальных клеток во время эмбриогенеза, является фактор роста эндотелия сосудов C (VEGF-C), которая также способствует повторному генерированию лимфатических сосудов и лимфатической сети в целом [10]. Эктопическая стимуляция VEGF-C после травмы приводила к улучшению сердечной функции. Лимфангиогенез в условиях

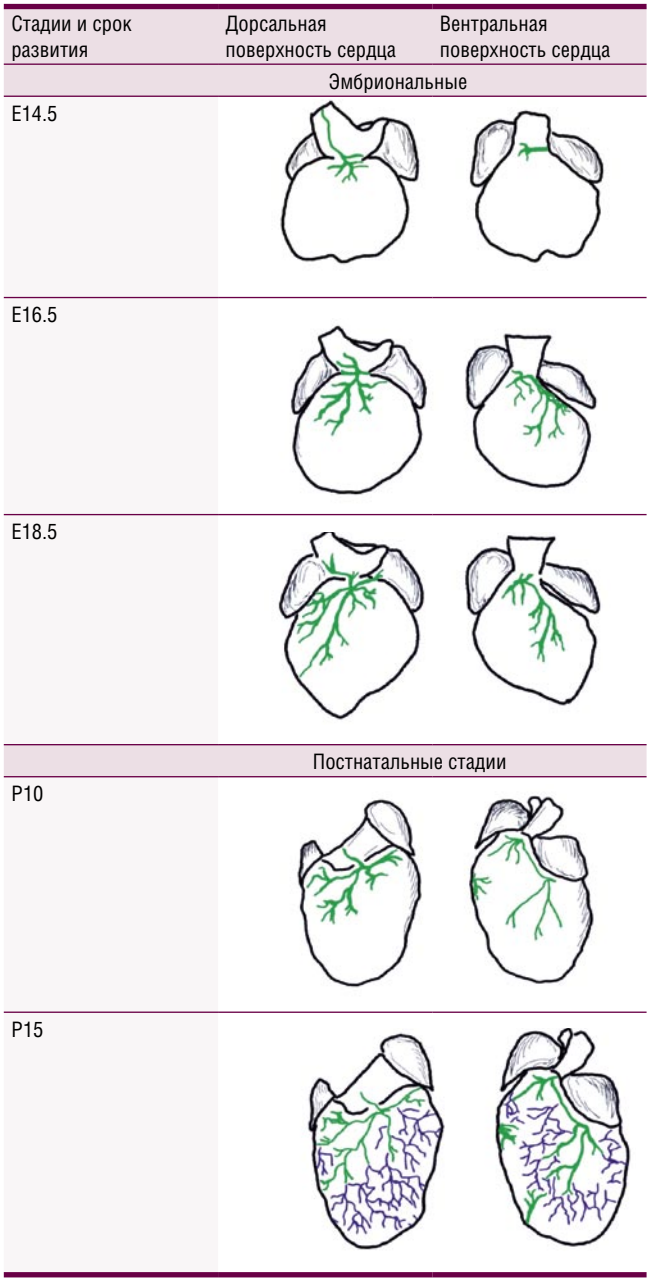

Рис. 4. Схема эмбрионального и постнатального развития лимфатической сосудистой сети сердца мыши (по Klotz L. et al., 2015 [9]) (объяснения в тексте).

воспаления облегчал разрешение отека тканей и способствовал мобилизации макрофагов, а индукция VEGF-C облегчала проявления воспаления на мышиных моделях. Следовательно, механизмы, связывающие развитие лимфатической сети, могут представлять терапевтическую мишень. Индукция лимфатических сосудов может обеспечить улучшение путей оттока воспалительных клеток, чтобы склонить чашу весов в пользу заживления ран в поврежденном сердце взрослого человека [9].

Вышеизложенные факты также позволяют проводить весьма достоверные параллели с развитием иммобилизирующего кардиального фиброза, определяющего возникновение и прогрессирование явлений сердечной недостаточности у пациентов.

Общая анатомия и функция лимфатических сосудов сердца

Лимфатическая сеть сердца также, как и других органов и анатомических областей, включает лимфатические сосуды, лимфатические узлы и лимфоидные органы. Основным отличием лимфатических капилляров от кровеносных является структурная «открытость» – слепые концы в своих дистальных сегментах. Эта особенность обеспечивает максимальную эффективность в дренировании интерстициальной жидкости и иммунных клеток. Капилляры, сливаясь, формируют более глубокие лимфатические структуры, называемые собирательными сосудами, которые оснащены клапанами и мышечной стенкой, которая способствует транспорту лимфы. Поток лимфатических сосудов однонаправлен и предназначен для оттока внесосудистой жидкости, макромолекул и иммунных клеток обратно в венозную систему для поддержания баланса интерстициальной жидкости. Три лимфатических сплетения отвечают за направление циркуляции сердечной лимфы, которая начинается в субэндокардиальном сплетении и направляется к миокардиальному сплетению, а затем к субэпикардиальному сплетению [2; 11].

Сердечная лимфатическая сосудистая сеть млекопитающих охватывает все слои сердца: субэпикард, миокард и субэндокард [12]. Были проанализированы поток и состав сердечной лимфы у собак. Предположение, что лимфатическая жидкость течет по направлению из субэндокардиального в субэпикардиальное лимфатическое сплетение и впоследствии покидает сердце через лимфатические стволы, направляясь в регионарные лимфатические узлы, было доказано. Коллоидные частицы, введенные в миокард, быстро (всего за несколько секунд) появлялись в лимфатических сосудах субэпикардиальной области. Лимфатические капилляры расположены равномерно в миокардиальной, субэпикардиальной и субэндокардиальной областях, образуя непрерывное сплетение [13; 14].

Считается, что сердечный лимфатический поток стимулируется пассивной насосной деятельностью, например, сокращениями миокарда. Во время диастолы давление крови в желудочках перемещает лимфу из субэндокардиальных лимфатических сосудов в миокардиальные, тогда как во время систолы сокращение миокарда вынуждает лимфу из лимфатических сосудов миокарда в субэпикардиальные лимфатические сосуды [15].

Лимфатические капилляры имеют диаметр 15–20 мкм и соединяются с более крупными каналами от 60 до 100 мкм. Эти каналы проходят в верхней части межжелудочковой перегородки параллельно атриовентрикулярной борозде. Вершины сосочковых мышц пронизаны лимфатическими сплетениями длиной 30–45 мкм с единичными протоковыми сосудами длиной 150 мкм. Субэпикардиальное сплетение человека имеет сходную картину с капиллярными сплетениями собак и свиней и проходит по поверхностям предсердий и желудочков с некоторыми незначительными различиями. Лимфатические сосуды сердца собак и свиней располагалась на поверхности предсердий вдоль трехстворчатого и митрального клапанов, направленных к кольцам, где они сливаются с более крупным каналом диаметром 110–225 мкм; однако их дальнейшее течение не было определено. Желудочковые поверхности атриовентрикулярных клапанов лишены лимфатических сосудов [16].

Лимфатические сосуды, дренирующие сердце, лежат в субсерозном слое его оболочки. В венечной борозде формируются два сплетения сосудов вокруг начала соответственно правой и левой коронарных артерий. Поверхностные лимфатические сосуды сливаются в более крупные, которые группируются в две системы вокруг основных коронарных артерий (Рис. 5).

Вокруг коронарных артерий образуются сплетения основных притоков передних и задних собирательных стволов. Крупные лимфатические сосуды располагаются между коронарными артериями и предсердно-желудочковым соединением как справа, так и слева [17].

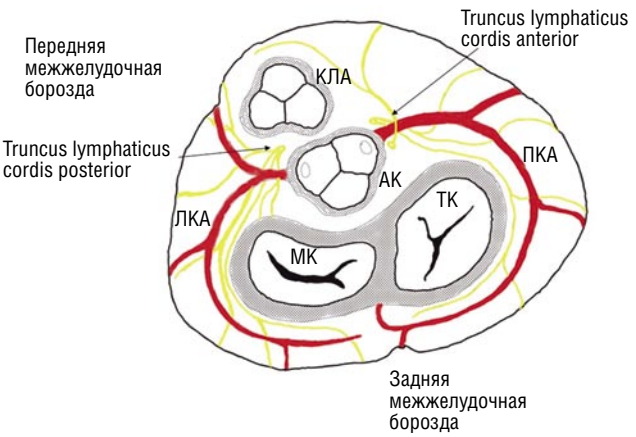

Рис. 5. Схематическое изображение формирования переднего и заднего лимфатических стволов (КЛА – клапан легочной артерии, АК – аортальный клапан, МК – митральный клапан, ТК – трикуспидальный клапан, ПКА – правая коронарнаяя артерия, ЛКА – левая коронарная артерия).

Выделяют следующие области лимфатического дренирования структур сердца:

- зона дренирования переднего собирательного ствола (правый желудочек и артериальный конус);
- зона дренирования заднего собирательного ствола (вся поверхность левого желудочка и небольшая часть правого желудочка непосредственно справа от передней межжелудочковой борозды; в этой бороздке лежат два-три залегающих продольно лимфатических сосуда, которые обеспечивают ток лимфы наиболее часто в задний собирательный ствол) [17].

Лимфоотток от большей части правого желудочка направляется по переднему лимфатическому стволу (truncus lymphaticus cordis anterior) к экстраперикардиальной группе лимфатических узлов, расположенных в верхнем средостении в тесном контакте с левой безымянной веной (lymphoglandulae cordis anteriores) (Рис. 6).

Лимфоотток от левого желудочка направляется задним лимфатическим стволом (truncus lymphaticus cordis posterior) к экстраперикардиальной железе (lymphoglandula cordis posterior), которая входит в правую верхнюю трахеобронхиальную группу и находится в тесном родстве с ней. к верхней полой вене, аорте и правой легочной артерии [17].

Ряд исследований продемонстрировал, что поток лимфы направляется из эндокарда после того, как интерстициальная жидкость попала в лимфатические капилляры, в эпикард, где наблюдалось скопление лимфатических сосудов с активностью, способной продвигать поток лимфы вперед (Рис. 7) [4].

Желудочки имеют более развитую сеть лимфатических сосудов по сравнению с предсердиями. Лимфатические сосуды появляются в сердечных клапанах, потенциально играя важную роль. Когда сердечный лимфодренаж нарушен, сеть лимфатических капилляров в митральном клапане увеличивается. У собак и свиней лимфатические сосуды есть в обоих атриовентрикулярных клапанах – трикуспидальном и митральном. Но у человека лимфатические сосуды есть только в митральном клапане [3].

В настоящее время благодаря усовершенствованным методам, позволяющим отличать кровеносные сосуды от лимфатических, лимфатическую систему больше не рассматривают как вторичную по отношению к системе кровообращения. Кроме того, отмечается заметная изменчивость путей оттока лимфы (или лимфатических коллекторов) в сердцах человека и животных.

Нарушения лимфатического оттока в миокарде

При ишемии миокарда, отсутствии кровоснабжения сердца, происходит гибель кардиомиоцитов. Одновременно в интерстициальном пространстве миокарда накапливается жидкость, приводя к его отеку. Механизм его – увеличение проницаемости микрососудов миокарда и скорости фильтрации, превышающей скорость тока лимфы [4; 18].

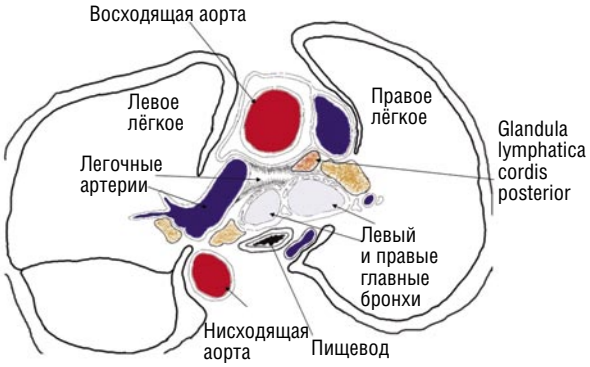

Рис. 6. Схема – горизонтальный срез на уровне заднего лимфатического узла сердца. Спереди располагается восходящая аорта и верхняя полая вена, окруженные перикардом, который на этом уровне переходит на стенку верхней полой вены. Позади этих двух сосудов и снаружи перикарда лежит задний лимфатический узел сердца [17].

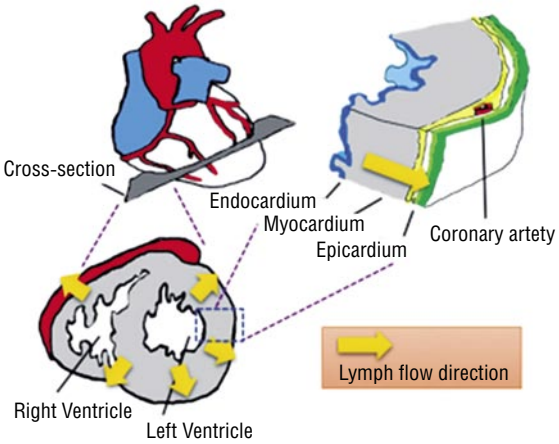

Рис. 7. Сердечный лимфодренаж сердца взрослой мыши. Поперечное сечение сердца с демонстрацией направления оттока сердечной лимфы от эндокарда, миокарда к эпикарду (поток указан стрелками) [4].

Многие торакальные хирургические процедуры включают иссечение внутригрудных и медиастинальных лимфатических сосудов. Широко распространено мнение, что лимфатическая система средостения подлежит хирургическому вмешательству и что разрушение лимфатической системы средостения не имеет существенного неблагоприятного физиологического эффекта. Повреждение лимфатических сосудов сердца может привести к тканевой лимфедеме миокарда и нарушению его функции [15]. Следует отметить, что лимфодренаж миокарда может быть восстановлен за счет ремоделирования коллатерального кровообращения [19].

Лимфатический отек миокарда может вызывать миокардиальный фиброз. Как острое, так и хроническое накопление интерстициального отека миокарда (внесосудистой жидкости) может существенно ухудшать

насосную функцию сердца, а избыток жидкости в интерстициальном пространстве миокарда может усиливать интерстициальный фиброз, усугубляя эти нарушения. Laine GA, Allen SJ. (1991) на экспериментальной модели показали, что миокардиальная слабость в хронических моделях значительно усугубляется после снижения сердечного лимфотока [20]. Фиброз опосредован увеличением синтеза коллагена I и III типов, ростом фибробластов [21]. Усиленный синтез коллагена начинался по данным авторов (исследование проводилось на кроликах) в течение семи дней после лимфатической обструкции и прекращался через 60 дней.

Развитие повреждения (инфаркта) миокарда инициирует выработку цитокинов, которые, в свою очередь, активируют фибробласты, секретирующие коллаген [22]. Сформировавшаяся фиброзная ткань компенсирует потерю кардиомиоцитов и обеспечивает прочность миокарда для защиты от разрыва – развивается заместительный фиброз. Однако, **иммобилизирующий фиброз сердца** другого генеза также имеет негативные последствия, среди которых и нарушение лимфодренажа интерстициальной жидкости, нарушение сердечной функции и участие в неблагоприятном ремоделировании желудочков [23].

Перегрузка камер сердца давлением и объемом, сахарный диабет, нарушение липидного обмена при ожирении и многие другие причины влияют на регуляцию синтеза коллагеновых волокон, сопровождающуюся прогрессированием интерстициального и периваскулярного фиброза, что становится типичным проявлением различных кардиомиопатий. Сдавление периферических отделов венечных сосудов (артериол, венул и лимфатических сосудов) приводит к симптомокомплексу рефрактерной к медикаментозному лечению коронарной недостаточности [23–25].

Возможности лечебного воздействия на лимфатическую сеть сердца

После инфаркта миокарда, когда разрушено много тканей, для восстановления интерстициального кровотока необходимо восстановление даже базальной плотности лимфатических сосудов. Базальный лимфангиогенный ответ довольно устойчив [3].

Постинфарктное ремоделирование вызывает необратимые изменения в лимфатической сети сердца, приводит к развитию интерстициального отека и фиброза, способствуя усугублению ХСН [26].

Иммобилизирующий фиброз сердца может быть одним из исходов нарушенного лимфатического оттока. Во время фазы заживления при повреждении миокарда необходима стимуляция лимфатических сосудов для оттока избыточного накопления белков и жидкости. При невозможности – расширяется интерстициальное пространство, ухудшается диффузия кислорода, усугубляется гипоксия и увеличиваются масштабы повреждения кардиомиоцита [27].

Медикаментозная активация лимфангиогенеза может быть одним из перспективных методов терапии в раннем постинфарктном периоде, а стимуляция уже подвергшейся ремоделированию лимфатической системы сердца способствует более эффективным компенсаторным процессам при ХСН [26].

Экспериментальная активация рецепторов кардиомиоцитов к эстрогену усиливает лимфангиогенез в периинфарктной зоне и уменьшает размер рубца [26]. Так, исследователи из клиники Шарите (Берлин) Mahmoodzadeh S. и соавт. (2014) показали, что гиперстимуляция эстрогеновых рецепторов альфа (ERα) усиливала экспрессию маркеров ангио- и лимфангиогенеза (Vegf, Lyve- 1) и неоваскуляризацию в периинфарктной зоне. А у особей женского пола формирование фиброза было выражено в меньшей степени [28].

Вероятно положительного эффекта можно достичь применением глюкокортикостероидов в ранние сроки развития болезни. Перспективным направлением лечения будет использование ингибиторов металлопротеиназ с целью блокады развития иммобилизирующего кардиального фиброза. Вполне возможно, что эффективным может быть и применение цитостатических препаратов. Не исключается использование ультразвуковой ударноволновой терапии для уменьшения плотности соединительной ткани за счет разрыва ее волокон [23]. Yotsumoto G. и соавт. (1998) показали благоприятное влияние вводимой во время кардиоплегии гиалуронидазы на отек миокарда собак, вызванный ишемией/реперфузией. Причем, в исследуемой группе значительно увеличивался объем лимфатической жидкости, получаемый из афферентного протока сердечного лимфатического узла. Это характеризовалось ускоренным постишемическим восстановлением сердечной функции [29].

Учитывая роль VEGF-C в заживлении ран и индукции лимфангиогенеза, его использование приносит терапевтический эффект при лимфедеме [30]. При исследовании влияния лимфангиогенеза на сердечную функцию с использованием терапии VEGF-C после инфаркта миокарда выявлено, что она улучшает сердечную функцию после инфаркта миокарда, одновременно ограничивая фиброз и затяжное воспаление [9]. Ремоделирование лимфатических капилляров, конечно же, не является решающим фактором положительного развития изменений. Более значимой терапевтической целью может быть поддержание функции более глубоких собирающих лимфатических сосудов [27]. Вышеуказанные исследования позволяют формировать новый многообещающий подход к восстановлению сердца после инфаркта миокарда и подчеркивают потенциальную возможность того, что дополнительная работа над лимфатической сосудистой сетью сердечной системы может привести к лечению дисфункции сердца.

Особо стоит отметить, что у больных, перенесших острый инфаркт миокарда, с одной стороны, необходимо как можно раньше в программу лечения включить меры

предупреждения развития **индуцированного иммобилизирующего интерстициального фиброза** здоровой части миокарда. С другой стороны, такой терапией можно замедлить формирование полноценного рубца в зоне инфаркта и таким образом повысить риск разрыва стенки сердца. Поэтому следует учитывать сроки формирования надежного рубца и проявлять разумную сдержанность в расширении физической активности после острого инфаркта миокарда. Однако все это требует дальнейших исследований [23].

Заключение

Таким образом, научные факты по эмбриологии, анатомии и функции лимфатической сети сердца, накопленные на данный момент, позволяют сделать вывод о важном ее значении в норме и при различных патологических явлениях, характеризующихся воспалительными изменениями и повреждением ткани сердца. Активизация лимфооттока может способствовать улучшению гомеостаза кардиомиоцитов, отчасти предотвращать прогрессирование или уменьшать проявления гипоксии мышечных клеток в остром периоде и блокировать развитие иммобилизирующего интерстициального фиброза сердца. Результаты уже проведенных исследований позволяют надеяться на создание нового направления научного поиска, а также практического применения полученных данных для профилактики и лечения хронической сердечной недостаточности.

Авторы заявляют об отсутствии конфликта интересов (The authors declare no conflict of interest).

ЛИТЕРАТУРА/REFERENCES

1. Eberth CJ, Belajeff A. Tiber die Lvmphagefiisse des Herzens. Arch. path. Anat. 1866; 37: 124.
2. Garmy-Susini B, Pizzinat N, Villeneuve N, et al. Le système lymphatique cardiaque. Médecine/Sciences. 2017; 33(8-9): 765-770.
3. Miller AJ, Ruth P, Lopis NK. Lymphatics of the mitral valve of the dog: demonstration and discussion of the possible significance. Circulation research. 1961; 9(5): 1005-1009.
4. Huang LH, Lavine KJ, Randolph GJ. Cardiac Lymphatic Vessels, Transport, and Healing of the Infarcted Heart. JACC Basic Transl Sci. 2017; 2(4): 477-483. doi: 10.1016/j.jacbts.2017.02.005.
5. Juszyński M, Ciszek B, Stachurska E. et al. Development of lymphatic vessels in mouse embryonic and early postnatal hearts. Dev Dyn. 2008; 237(10): 2973-86. doi: 10.1002/dvdy.21693.
6. Ratajska A, Gula G, Flaht-Zabost A, et al. Comparative and Developmental Anatomy of Cardiac Lymphatics. Scientific World Journal. 2014; 9. doi: 10.1155/2014/183170.
7. Fedyai VV. Age changes in the intrinsic lymphatics of the heart. Fed Proc Transl Suppl. 1966; 25(1): 177-80.
8. Harris NR, Bálint L, Dy DM, et al. The ebb and flow of cardiac lymphatics: a tidal wave of new discoveries. Physiol Rev. 2023; 103(1): 391-432. doi: 10.1152/physrev.00052.2021.
9. Klotz L, Norman S, Vieira JM, et al. Cardiac lymphatics are heterogeneous in origin and respond to injury. Nature. 2015; 522(7554): 62-7. doi: 10.1038/nature14483.
10. Rauniyar K, Jha SK, Jeltsch M. Biology of Vascular Endothelial Growth Factor C in the Morphogenesis of Lymphatic Vessels. Front Bioeng Biotechnol. 2018; 6: 7. doi: 10.3389/fbioe.2018.00007.
11. Бородин Ю.И. Лимфатический дренаж сердца. Морфо-функциональный аспект // Вестник лимфологии. – 2013. – №4. – С.4. [Borodin Yul. Lymphatic drainage of the heart. Morpho-functional aspect. Vestnik lymphologii. 2013; 4: 4. (In Russ.)]
12. Patek PR. The morphology of the lymphatics of the mammalian heart. American Journal of Anatomy. 1966; 64(10): 203-249, 1939.
13. Kubik S. Anatomy of the lymphatic system. Textbook of Lymphology. 2003; 2: 166.
14. Sacchi G, Weber E, Agliano M, Cavina NL. Comparing Lymphatic vessels of the human heart: precollectors and collecting vessels. A morpho-structural study. Journal of Submicroscopic Cytology and Pathology. 1999; 31(4): 515-525.
15. Cui Y, Urschel JD, Petrelli NJ. The effect of cardiopulmonary lymphatic obstruction on heart and lung function. Thorac Cardiovasc Surg. 2001; 49(1): 35-40. doi: 10.1055/s-2001-9917.
16. Johnson RA, Blake TM. Lymphatics of the heart. Circulation. 1966; 33(1): 137-142.
17. Shore LR. The Lymphatic Drainage of the Human Heart. J Anat. 1929; 63(3): 291-313.
18. Dongaonkar RM, Stewart RH, Geissler HJ, Laine GA. Myocardial microvascular permeability, interstitial oedema, and compromised cardiac function. Cardiovasc Res. 2010; 87(2): 331-9. doi: 10.1093/cvr/cvq145.
19. Santos AC, de Lima JJ, Botelho MF, Pacheco MF, et al. Cardiac lymphatic dynamics after ischemia and reperfusion-experimental model. Nucl Med Biol. 1998; 25(7): 685-8. doi: 10.1016/s0969-8051(98)00037-7.
20. Laine GA, Allen SJ. Left ventricular myocardial edema. Lymph flow, interstitial fibrosis, and cardiac function. Circ Res. 1991; 68(6): 1713-21. doi: 10.1161/01.res.68.6.1713. PMID: 2036720.
21. Kong D, Kong X, Wang L. Effect of cardiac lymph flow obstruction on cardiac collagen synthesis and interstitial fibrosis. Physiol Res. 2006; 55(3): 253-258. doi: 10.33549/physiolres.930727.
22. Hofmann U, Beyersdorf N, Weirather J, Podolskaya A, et al. Activation of CD4+ T lymphocytes improves wound healing and survival after experimental myocardial infarction in mice. Circulation. 2012; 125(13): 1652-63. doi: 10.1161/CIRCULATIONAHA.111.044164.
23. Шевченко Ю.Л. Иммобилизирующий интерстициальный фиброз сердца // Новое в фундаментальной и клинической медицине. – М.: Изд-во НМХЦ им. Н.И.Пирогова, 2022. – С.46-95. [Shevchenko YL. Immobilizing interstitial fibrosis of the heart. Novoe v fundamental'noj i klinicheskoj medicine. M.: Izd-vo NMHC im. N.I.Pirogova, 2022: 46-95. (In Russ.)]
24. Гюльмагомедова М.В. Лимфатическое русло сердца при сахарном диабете (аналитический обзор литературных данных) // Вестник Новгородского государственного университета. – 2016. – Т.97. – №6. – С.139-143. [Gulmagomedova MV. The lymphatic bed of the heart in diabetes mellitus (analytical review of literature data). Vestnik Novgorodskogo gosudarstvennogo universiteta, 2016; 97(6): 139-143. (In Russ.)]
25. Wu L, Ong S, Talor MV, et al. Cardiac fibroblasts mediate IL-17A-driven inflammatory dilated cardiomyopathy. J Exp Med. 2014; 211: 1449-1464. doi: 10.1084/jem.20132126.
26. Корнева Ю.С., Украинец Р.В. Значение лимфатической системы сердца в развитии и прогрессировании сердечной недостаточности и новых терапевтических подходах ее коррекции при постинфарктном ремоделировании // Кардиоваскулярная терапия и профилактика. – 2020. – №19(3). – С.2281. [Korneva YuS, Ukrainets RV. The importance of the lymphatic system of the heart in the development and progression of heart failure and new therapeutic approaches to its correction in postinfarction remodeling. Kardiovaskulyarnaya terapiya i profilaktika. 2020; 19(3): 2281. doi: 10.15829/1728-8800- 2020-2281. (In Russ.)]
27. Henri O, Pouehe C, Houssari M. Selective stimulation of cardiac lymphangiogenesis reduces myocardial edema and fibrosis leading to improved cardiac function following myocardial infarction. Circulation. 2016; 133: 1484-1497.
28. Mahmoodzadeh S, Leber J, Zhang X, Jaisser F, et al. Cardiomyocyte-specific Estrogen Receptor Alpha Increases Angiogenesis, Lymphangiogenesis and Reduces Fibrosis in the Female Mouse Heart Post-Myocardial Infarction. J Cell Sci Ther. 2014; 5(1): 153. doi: 10.4172/2157-7013. 1000153.
29. Yotsumoto G, Moriyama Y, Yamaoka A, et al. Experimental study of cardiac lymph dynamics and edema formation in ischemia/reperfusion injury--with reference to the effect of hyaluronidase. Angiology. 1998; 49(4): 299-305. doi: 10.1177/000331979804900408.
30. Szuba A, Skobe M, Karkkainen MJ. Therapeutic lymphangiogenesis with human recombinant VEGF-C. FASEB J. 2002; 16: 19851987.

СОВРЕМЕННЫЕ ВЗГЛЯДЫ И ПОДХОДЫ К ВЫБОРУ КОНДУИТОВ ПРИ ОПЕРАЦИЯХ АОРТОКОРОНАРНОГО ШУНТИРОВАНИЯ: ОСНОВНЫЕ ПОНЯТИЯ И ТЕРМИНЫ, НУЖДАЮЩИЕСЯ В ПЕРЕСМОТРЕ

Шенгелия Л.Д.*, Коншина М.О., Санакоев М.К., Фатулаев З.Ф., Донаканян С.А., Мерзляков В.Ю.
ФГБУ «Научный медицинский исследовательский центр сердечно-сосудистой хирургии им. А.Н. Бакулева», Москва

DOI: 10.25881/20728255_2024_19_3_112

Резюме. Аортокоронарное шунтирование остается наиболее распространенным и жизненно необходимым методом лечения пациентов с многососудистым поражением коронарных артерий, а также у пациентов с ИБС и сахарным диабетом. На отдаленные результаты операции аортокоронарного шунтирования влияет множество факторов, в том числе выбор используемых для шунтирования кондуитов. В настоящее время наиболее распространенными при аортокоронарном шунтировании кондуитами являются: внутренняя грудная артерия, лучевая артерия, большая подкожная вена. Известно, что признанным «золотым стандартом» аортокоронарного шунтирования является анастомоз между левой внутренней грудной артерией и передней межжелудочковой ветвью левой коронарной артерии. Кондуитами второго порядка являются лучевая артерия и большая подкожная вена. В настоящее время идут активные дискуссии на тему, какой тип кондуитов эффективнее и долговечнее, поскольку продолжительное функционирование кондуитов позволяет обезопасить пациентов от риска возникновения повторных симптомов ИБС и развития жизнеугрожающих осложнений. Учитывая тот факт, что каждый кондуит имеет свои патофизиологические, анатомические и гистологические особенности, на наш взгляд объединение лучевой и внутренней грудной артерий под термином «аутоартериальное шунтирование» и анализ данных кондуитов в единой группе может привести к неверной интерпретации данных и формированию недостоверных заключений.

Ключевые слова: аортокоронарное шунтирование, лучевая артерия, большая подкожная вена, левая внутренняя грудная артерия, бимаммарное шунтирование.

MODERN VIEWS AND APPROACHES TO THE CHOICE OF GRAFTS DURING CORONARY ARTERY BYPASS GRAFTING: BASIC CONCEPTS AND TERMS IN NEED OF REVISION

Shengelia L.D.*, Konshina M.O., Sanakoev M.K., Fatulaev Z.F., Donakanyan S.A., Merzlyakov V.Yu.
A.N. Bakoulev Scientific Center for Cardiovascular Surgery, Moscow

Abstract. Coronary artery bypass grafting remains a widespread and vital treatment for patients with multivessel coronary artery disease, especially diabetics. Despite the success of the surgery, the long-term outcome of coronary bypass grafting is influenced by the choice of used grafts. Currently, the internal thoracic artery, radial artery, and saphenous vein graft are used as grafts in coronary bypass grafting. The long-term benefit of the anastomosis between the left internal thoracic artery and the anterior interventricular branch of the left coronary artery is well established and remains the gold standard for revascularization of severe coronary artery disease. The radial artery and saphenous vein are grafts of the second order. Presently, there are discussions about which of the grafts is more effective and more durable, since the long-term functioning of the grafts makes it possible to protect patients from the risk of recurrent symptoms of coronary heart disease and the development of life-threatening complications. Each conduit has its own pathophysiological, anatomical and histological features, in our opinion, the combination of the radial and internal thoracic arteries under the term «autoarterial bypass surgery» and the analysis of these conduits in a single group can lead to incorrect interpretation of the data and the formation of unreliable conclusions.

Keywords: coronary artery bypass grafting, radial artery, saphenous vein, left internal thoracic artery, bimammary bypass grafting.

Введение

С момента выполнения первой операции аортокоронарного шунтирования (АКШ) прошло более 45 лет и в настоящее время оно является не только самой распространенной операцией в сердечно-сосудистой хирургии, но «золотым стандартом» лечения больных ИБС. Ежегодное количество операций АКШ по всему миру составляет около 750 тыс. [1]. Многие данные свидетельствуют о превосходстве АКШ над стентированием в плане лучших отдаленных результатов выживаемости, меньшего числа повторных реваскуляризаций, случаев инфаркта миокарда после операции [2–4]. По мнению Taggart не все пациенты, включенные в исследования по сравнению эффективности АКШ, подобраны адекватно. Это связано с тем, что нередко в крупных исследованиях исследуются пациенты с одно- и двухсосудистым поражением [5]. В то же время есть группы более тяжелых пациентов с многососудистым поражением и коморбидной патологией, у которых выполнение стентирования будет менее эффективно, чем АКШ. Выполнение стентирования целесообразно рассмотреть в случае изолированного поражения системы огибающей или правой коронарной артерий (КА). В то время как выполнение АКШ целесообразного у пациентов с многососудистым поражением или поражением ствола левой КА. В связи с накопленным опытом, широким распространением и совершенствованием хирургической техники операции АКШ, анестезиологического пособия, пред- и послеоперационного ведения все более важным вопросом становится улучшение отдаленных результатов операции. Основными аспектами данной задачи являются увеличение срока функционирования кондуитов, увеличение продолжительности и качества жизни пациентов, свобода от повторных инфарктов миокарда (ИМ), снижение числа госпитализаций по поводу ИБС, поддержание адекватного уровня толерантности к физической нагрузке. Не зависимо от хирургической техники наложения дистальных и проксимальных анастомозов, состояние приемного русла, приверженности к медикаментозной терапии в послеоперационном периоде, фактор выбора кондуитов является одним из основных и широко обсуждаемых.

* e-mail: l.d.shengelia@mail.ru

В настоящее время существует три основных типа кондуитов в коронарной хирургии: внутренняя грудная артерия (ВГА), большая подкожная вена (БПВ) и лучевая артерия (ЛА). Признанным «золотым стандартом» АКШ является анастомоз между левой ВГА и передней межжелудочковой ветвью левой КА. Большое дискуссии вызывает выбор кондуита второго порядка – ЛА или БПВ. Многие данные противоречивы, одни авторы отдают предпочтение артериальным кондуитам, другие – венозным. Несмотря на то, что многие данные свидетельствуют об эффективности артериальных кондуитов, БПВ остается самым распространенным кондуитом второго порядка. Отдельной темой для обсуждения является бимаммарное шунтирование и показания к использованию правой ВГА.

Широко используемый в современной литературе термин «*аутоартериальное АКШ*» в нашем понимании является не совсем корректным. Это связано с тем, что под этим термином объединяют два на наш взгляд весьма различных кондуита – АГА и ЛА. Как правило, термин «аутоартериальное шунтирование» противопоставляют термину «аутовенозное шунтирование», для сравнения указанных типов кондуитов с кондуитами из БПВ. Данный подход не является объективным, так как ЛА и ВГА имеют несколько важных отличий, исключающих их объединение в одну группу и требующих исключительно раздельного анализа.

Во-первых, совершенно некорректно сравнивать сосуд, находящийся in situ, который лишь дистально отсечен и пришит к новому руслу, при этом полностью сохранив свой физиологический исток и иннервацию, с сосудом, который полностью иссечен из зоны физиологического положения. Отсутствие иннервации может провоцировать развитие спазмов, которые также влияют на эффективность потока и продолжительность функционирования кондуита.

Во-вторых, данные кондуиты по факту получают различное кровоснабжение. В частности, ВГА на всем протяжении своего функционирования получает кровоснабжение из vasa vasorum и из ЛА кровоснабжается только со стороны эндотелия.

Во-третьих, данные сосуды осуществляют кровоснабжение миокарда в разные фазы сердечного цикла: ЛА, проксимально пришитая к аорте кровоснабжает миокард в диастолу, что аналогично кондуитам из БПВ. В свою очередь, ВГА являясь продолжением подключичной артерии кровоснабжает миокард в систолу.

В-четвертых, предрасположенность к спазму является более характерной чертой для артерий, используемых в качестве свободного кондуита, а значит для ЛА, так как использование ВГА в качестве свободного кондуита встречается гораздо реже и, как правило, носит вынужденный характер. Несомненно, ВГА тоже имеет свойство спазмироваться, однако, в случае ЛА частота спазмов существенно выше, при этом они более устойчивы к медикаментозной терапии по сравнению с ВГА. Развитие труднокупируемых спазмов кондуита, может предрасполагать к его закрытию. По этой причине включение ЛА в одну группу с ВГА также не целесообразно.

В-пятых, данные сосуды имеют различный диаметр и свои гистологические особенности. В частности, медиа ЛА в два с половиной раза толще, чем медиа ВГА. Именно эта особенность строения определяет высокий спазмогенный потенциал ЛА. Диаметр ЛА также больше диаметра ВГА, что также обусловливает различные скоростные характеристики потока в указанных кондуитах. Кроме того, так как ВГА является более тонким и хрупким сосудом, хирургические манипуляции с ней технически более сложные.

В-шестых, одним из факторов, влияющих на продолжительность функционирования кондуита является перенесенная ишемия, со временем между полным отсечением кондуита и экстракцией из его ложа и момента пуска кровотока по шунту. В данном случае подобные изменения претерпевает только ЛА, а ВГА в свою очередь не испытывает периода гипоксии после завершения ее выделения.

Согласно вышеперечисленным фактам, мы считаем, что использование термина «аутоартериальное шунтирование» нецелесообразным, так как оно может вводить в заблуждение и привести к неправильной трактовке результатов. Второй, третий и шестой пункты делают кондуиты ЛА более схожими с венозными кондуитами, нежели с кондуитами ВГА.

В связи с отсутствием единого мнения по вопросу выбора кондуитов, четких показаний к выбору того или типа сосуда, а также единых рекомендаций и согласительных документов важным является накопление и анализ имеющегося материала, а также проведение новых исследований с целью систематизации данных и формирования более глубокого понимания проблемы. Отдельного изучения требуют вопросы конкурентного кровотока при выборе артериальных кондуитов, а также устойчивость ЛА к спазму в отдаленном периоде. Тем не менее, вне зависимости от полученных результатов необходим анализ отдаленных результатов всех типов кондуитов. Это связано с тем, что в клинической практике врача сердечно-сосудистого хирурга регулярно встречаются ситуации, при которых выбор кондуитов существенно ограничен. К таким ситуациям относятся: ВПБ подкожной вены, флебэктомия или склеротерапия вен в анамнезе, рассыпной тип строения вен нижних конечностей, разомкнутый тип строения ладонной дуги, распространенное псориатическое поражение верхних и нижних конечностей. В отдельных случаях противопоказаниями к взятию кондуитов верхней или нижней конечности могут являться распространенный псориаз или рубцовые изменения на после перенесенных травматологических вмешательств. Относительными противопоказаниями к выполнению бимаммарного шунтирования могут являться избыточная масса тела, пожилой возраст, а также наличие у пациента сахарного диабета.

Сложность в проведении объективной оценки эффективности и сроков функционирования кондуитов заключается в том, что качество и тип кондуитов являются лишь одним из параметров, влияющим на срок его функционирования. Необходимо понимать, что к дисфункции анастомоза или кондуита могут приводить и такие факторы как: состояние дистального русла, качество и характер поражения самой КА, качество и техника наложения анастомоза, конкурентный кровоток [15–21].

Важным фактором, который также потенциально может влиять на продолжительность функционирования кондуита по мнению некоторых авторов является привычное различных сосудов давление. К примеру, давление в вене составляет 25–30 мм рт. ст., в то время как среднее давление в артериальной системе – 70 мм рт. ст. Кроме того, скорость потока крови в венах и артериях также отличается. По этим причинам можно предположить, что артерии являются более длительно функционирующим кондуитом, так как давление в кондуите, пришиваемом к восходящей аорте, соответствует давлению в артериальной системе [6]. Тем не менее, мы считаем, что данные факты являются лишь одними из факторов, влияющих длительность функционирования шунта, так как встречаются случаи окклюзии артериальных кондуитов при функционирующих венозных у одного пациента.

Гистологические особенности различных типов кондуитов

Важным аспектом, определяющим длительность функционирования кондуита, является его гистологическая структура. Разумеется, структура всех кондуитов основывается на единых принципах, имея много общего. Несмотря на это, каждый тип кондуита имеет свои существенные гистологические особенности, во многом определяющие его функциональный статус. Как известно, сосуды состоят из трех слоев: интимы, медии и адвентиции. В артериях имеется внутренняя эластическая мембрана, которая разделяет интиму и медию и наружная эластическая мембрана, разделяющая медию и адвентицию [7–10].

Интима состоит из плоских, полигональных эндотелиальных клеток, имеющих непосредственный контакт с кровью. Эти клетки синтезируют и выделяют биологически активные вещества, такие как оксид азота и простациклин, которые оказывают антиагрегантное действие на тромбоциты [7].

В артериях толщина интимы увеличивается с возрастом. Повреждение интимы является первым звеном в последующем каскаде патогенетических механизмов, приводящих к развитию атеросклероза и гиперплазии неоинтимы [11]. Нередко атеросклеротические процессы развиваются в зоне утолщения интимы.

Медиа состоит из внеклеточного матрикса и гладкомышечных клеток. Стенка БПВ состоит из гладкомышечных клеток, частично организованных в циркулярный и продольный слои, продольный находится внутри, циркулярный снаружи.

Артерии разделяются на артерии эластического и мышечного типа в зависимости от соотношения клеточного и фиброзного компонентов. Внутренняя эластическая мембрана артерий может препятствовать миграции клеток, тем самым препятствуя развитию атеросклероза и гиперплазии неоинтимы. Эластиновые волокна, более выраженные в артериях, делают их более восприимчивыми к нейрогуморальным воздействиям. В свою очередь тонкая медиа вен предрасполагает их к развитию варикозных изменений [7].

Интима малой подкожной вены отделена от медии рудиментарной внутренней эластической мембраной. Медиа также состоит из двух слоев – внутреннего продольного – с включениями коллагеновых волокон и наружного циркулярного слоя (Рис. 1). В местах локализации венозных клапанов, интима несколько утолщается [7; 11].

Толщина и структура **адвентиции** варьирует. Она состоит из продольно ориентированных гладкомышечных клеток с волокнами коллагена и эластина. Также в этом слое проходят vasa vasorum, осуществляющие кровоснабжение сосуда [7].

ВГА обладает некоторыми уникальными гистологическими особенностями, предотвращающими развитие гиперплазии эндотелия и атеросклеротического процесса, объясняющими ее преимущество по сравнению с другими типами кондуитов (Рис. 3). Эндотелий ВГА может синтезировать гораздо большее число вазодилататоров (оксид азота, простациклин) по сравнению с другими типами кондуитов. Эта особенность также предотвращает развитие спазма артерии. Кроме того, в эндотелии отмечается меньшая проницательность межклеточных соединений, по сравнению с БПВ. Это препятствует попаданию в субэндотелиальное пространство

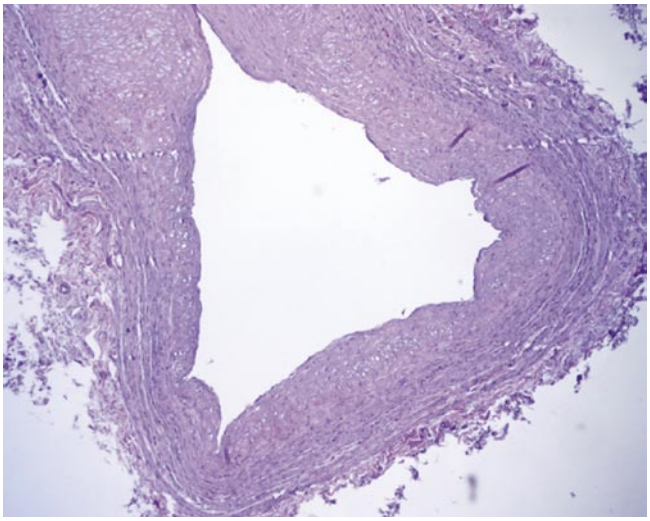

Рис. 1. Гистологическое строение большой подкожной вены. Микрофотография. Окраска гематоксилином и эозином. Увеличение x50. Особенностью венозных кондуитов является наличие классических углублений и карманов внутреннего слоя сосуда.

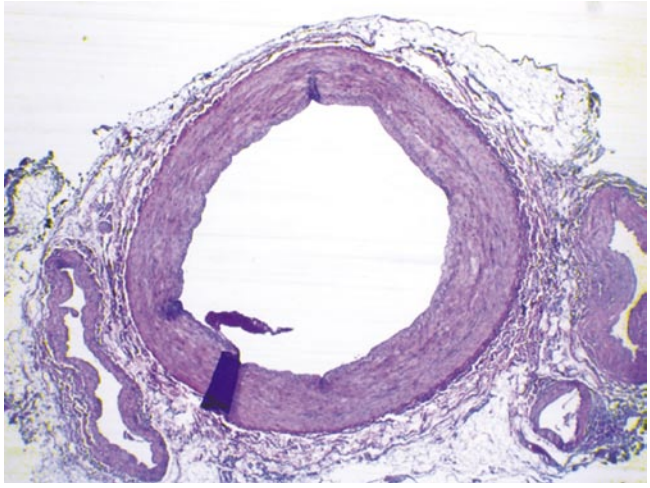

Рис. 2. Гистологическое строение ВГА. Микрофотография. Окраска гематоксилином и эозином. Увеличение х50. Визуалируется ВГА и две прилегающие вены.

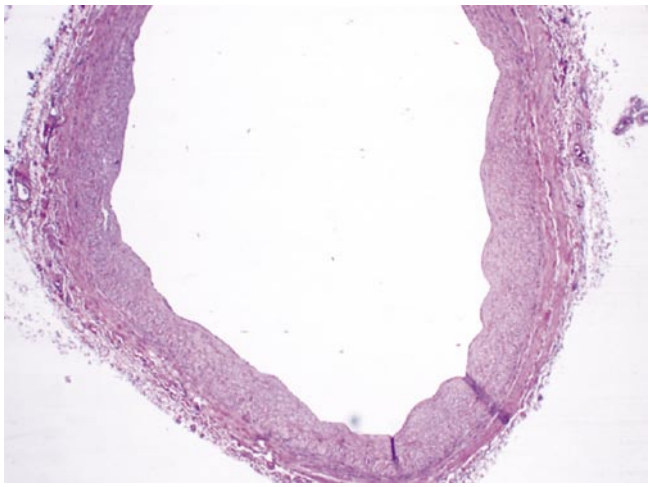

Рис. 3. Гистологическое строение ЛА. Микрофотография. Окраска гематоксилином и эозином. Увеличение х50. Обращается на себя внимание хорошо выраженная медиа.

липопротеинов, ответственных за последующее развитие атеросклеротического процесса. Внутренняя эластическая мембрана маммарной артерии по сравнению с другими артериями хорошо развита и не фенестрирована. Это позволяет не только защитить медию артерии от каких-либо негативных стимулов внутри просвета, потенциально предотвращает развитие гиперплазии неоинтимы за счет препятствия миграции гладкомышечных клеток медии в интиму. Кроме того, в медии ВГА больше эластических волокон и меньше гладкомышечных клеток, что снижает риск развития вазоспазма и атеросклероза. Число слоев эластических волокон медии ВГА варьирует от 7 до 11. В гладкомышечных клетках медии отмечается меньший уровень экспрессии тканевого фактора и высокий уровень синтеза активатора плазминогена, что также препятствует утолщению интимы и развитию атеросклероза. Адвентиция содержит гораздо меньшее число vasa vasorum [12–14].

Также в структуре ВГА обращает на себя внимание факт проксимально-дистального градиента соотношения медии/интимы. В дистальном сегменте соотношение медии/интимы в 1,5 раза больше, чем в дистальном [14]. Можно предположить, что по этой причине использование дистального сегмента ВГА при АКШ не рекомендовано.

В ЛА более тонкая интима, одна внутренняя эластическая мембрана и сравнительно толстая медиа. Толщина медии ЛА превышает таковую во ВГА, что делает ее более предрасположенной к развитию спазмов, а также окклюзии (Рис. 3).

Гиперплазия неоинтимы как одна из основных причин дисфункции кондуитов после операций АКШ представляет сложный, многокомпонентный процесс, требующий дальнейшего изучения [15]. Ее развитие представляет собой большую проблему современной кардиологи и сердечно-сосудистой хирургии. Это связано с тем, что несмотря на технически качественное наложение коронарного анастомоза между венозным кондуитом и КА, развитие гиперплазии неоинтимы в просвете кондуита может привести к его дисфункции в отделенном периоде. Формирование дисфункции кондуита сводит на нет усилия хирургов, резко снижая эффективность операции АКШ и приводя к рецидивированию симптомов, а также подвергая пациента риску развития жизнеурожающих осложнений, в частности ИМ. Под термином гиперплазия неоинтимы подразумевается утолщение внутреннего слоя артерии или венозного кондуита в ответ на повреждение, приводящее к сужению просвета сосуда. Впоследствии сужение просвета сосуда может привести его полной окклюзии или тромбозу. При развитии гиперплазии неоинтимы во внутреннем слое как артерияй, так и вен отмечается накопление фибробластов и гладкомышечных клеток с отложением внеклеточного матрикса. Следствием подобных избыточных накоплений является разрастание интимы в просвет сосуда с формированием так называемой неоинтимы. По мере ее формирования площадь отверстия сосуда сокращается [16].

К причинам, которые могут спровоцировать развитие неоинтимы являются имплантация стента в коронарную артерию, механическое воздействие на кондуит при его заборе, механическое повреждение при раздувании кондуита, высокое давление, хирургическое воздействие на кондуит в зоне наложения анастомоза [17]. В отношении последнего пункта совершенно очевидно, что давление в пришитом проксимальной частью к восходящей аорте венозном кондуите гораздо выше, чем привычное для венозной системы давление. Это в определенной степени предрасполагает венозный кондуит к развитию гиперплазии эндотелия, что требует более бережной техники хирургического забора вены для максимального снижения степени хирургической травмы кондуита, его эндотелия в частности. Также этой причиной можно

объяснить гистологически разную адаптацию венозных и артериальных кондуитов по мере развития гиперплазии неоинтимы. В артериальных кондуитах, несмотря на формирование неоинтимы толщина медии не меняется, в венозных кондуитах происходит одновременное утолщение как интимы, так и медии.

Механизмы, лежащие в основе гиперплазии неоинтимы как патологического процесса, в полной степени неизвестны и требуют детального изучения. Сам процесс разрастания интимы является результатом клеточной миграции, пролиферации и отложения внеклеточного матрикса. Особый интерес вызывает механизм миграции в ткани неоинтимы гладкомышечных клеток и появление у них способности к пролиферации, учитывая тот факт, что в норме они обладают низкой пролиферативной способностью. Предполагается, что это опосредовано действием биологически активных веществ – интерлейкинов 6, 8, а также макрофагов и тромбоцитов [17; 18].

Еще один элемент в каскаде процессов гиперплазии эндотелия связан с периодом гипоксии, отмечаемом между завершением забора кондуита и реперфузией после наложения проксимальных анастомозов. Это касается кондуитов из БПВ и ЛА. Кроме того, сосудистая стенка отсеченного кондуита лишается кровоснабжения со стороны адвентиции, получая оксигенированную кровь только со стороны эндотелия сосуда. Следует отметить, что БПВ и ЛА после полного отсечения и изъятия из своего физиологического ложа становятся денервированными сосудами. Следствием денервации сосуда являются вазоспазм и высвобождение провоспалительных цитокинов, так же задействованных в патогенезе гиперплазии эндотелия. Гипоксия, которой подвергается кондуит после забора также связана высвобождением свободных радикалов, обладающих способностью оказывать повреждающее действие на интиму кондуита за счет повреждения белков, липидов и ядерного материала клетки. Согласно одной из теорий, опосредованная выбросом свободных радикалов и реактивных форм кислорода активация матриксных металлопротеиназ приводит к разрушению эластина и коллагена, составляющих основу внутренней эластической мембраны, что приводит к миграции гладкомышечных клеток из медии в интиму с последующим формированием гиперплазии неоинтимы [19].

При изучении патогенеза гиперплазии неоинтимы на клеточном уровне была изучена важная роль в механизмах патогенеза расположенного в митохондриях белка Сиртуина 3 (SIRT3). Одна из его функций заключается в снижении выработки реактивных форм кислорода за счет деацетилирования фактора транскрипции FoxO3a, который проникает в ядро клетки и связывается с промоторами генов, кодирующих супероксид дисмутазу и каталазу [15]. Однако, возрастом экспрессия SIRT3 в миокарде и в венах снижается, что коррелирует снижение способности миокарда противостоять оксидативному стрессу и с процессами гиперплазии неоинтимы [20]. Снижение уровня SIRT3 также приводит к нарушению работы эндотелиальной NO-синтетазы и снижению синтеза оксида азота. Оксид азота представляет собой ключевой регулятор функции эндотелия. Он синтезируется NO-синтетазой, которая имеет три изоформы. В эндотелиальных клетках сосудов располагается эндотелиальная NO-синтетаза. Являясь паракринным фактором, оксид азота контролирует сосудистый тонус, ингибирует функцию тромбоцитов, предотвращает адгезию лейкоцитов, ингибирует клеточную пролиферацию, в том числе пролиферацию сосудистых гладкомышечных клеток [21–23]. Исследования, направленные на поиск способов увеличения экспрессии SIRT3, могут предотвратить развитие гиперплазии неоинтимы в кондуитах и увеличить срок их функционирования [15].

Немаловажным аспектом, предрасполагающим к дисфункции эндотелия, является механическое повреждение, связанное с раздуванием вены под давлением. Целью данной манипуляции является проверка состоятельности перевязанных и клиппированных участков в условиях высокого давления. Однако, раздувание вены под высоким давлением приводит к ее чрезмерному растяжению, механическим надрывам эндотелия, растяжению гладкомышечных клеток медии [15].

Конкурентный кровоток. Формирование конкурентного кровотока связано с сопоставимой интенсивностью потока крови в нативной КА и в кондуите. Как правило, конкурентный кровоток развивается при наличии пограничного поражения КА – менее 75% и характерен для артериальных кондуитов. Артериальные кондуиты за счет мышечного компонента сосудистой стенки обладают способностью ауторегуляции интенсивности потока в зависимости от потребности. Это значит, что поток в кондуите может варьировать в зависимости от потока в КА. В случае пограничного стеноза интенсивность кровотока в КА может быть высокой и сопоставимой с потоком в артериальном кондуите. Венозные кондуиты не обладают ярко выраженным мышечным компонентом в сосудистой стенке, тенденцией к спазму и не создают градиента при токе крови из аорты в КА. То есть давление в зоне дистального анастомоза практически равно давлению в аорте. По этой причине конкурентный кровоток при использовании венозных кондуитов не развивается [6]. Конкурентный кровоток является одной из причин дисфункции артериальных кондуитов в раннем послеоперационном периоде. Для избежания конкурентного кровотока в случае пограничного стеноза рекомендовано использование венозных кондуитов.

Заключение

Таким образом, в настоящее время хирургическая техника операции АКШ, анестезиологическое пособие, до- и послеоперационное ведение пациентов хорошо изучены. Одним из основных вопросов является улучшение отдаленных результатов и долгосрочной эффективности операции. По этой причине, важным является вопрос выбора кондуитов. Доказано, что кондуитом первого поряд-

ка является ВГА. Однако несмотря на то, что существует несколько основных типов кондуитов второго порядка в коронарной хирургии, отсутствует единое мнение в отношении показаний к их применению. Кроме того, большое количество факторов могут влиять на эффективность хирургического вмешательства, в том числе и технические аспекты операции, погрешности медикаментозной терапии, послеоперационного наблюдения, модификации образа жизни пациентов. Учитывая отсутствие единых взглядов в отношении выбора кондуитов в коронарной хирургии, мы считаем проведение дальнейших исследований позволит получить более глубокое понимание данной проблемы [24–26].

Авторы заявляют об отсутствии конфликта интересов (The authors declare no conflict of interest).

ЛИТЕРАТУРА/REFERENCES

1. Taggart D. Best practices in coronary revascularization procedures: are we where we should be? Curr Opin Cardiol. 2014; 29(6): 528-33. doi: 10.1097/HCO.0000000000000111.
2. Голухова Е.З., Керен М.А., Завалихина Т.В., Булаева Н.И. и др. Прогнозирование неблагоприятных госпитальных исходов после изолированного коронарного шунтирования: результаты одноцентрового когортного исследования // Вестник Российской академии медицинских наук. – 2023. – №78(3). – С.176-184. [Golukhova EZ, Keren MA, Zavalikhina TV, Bulaeva NI, et al. Prognosis of Early Outcomes after Isolated Coronary Bypass Surgery: Results of a Single-Center Cohort Study. Annals of the Russian Academy of Medical Sciences. 2023; 78(3): 176-184. (In Russ.)]
3. Мамедова С.К.К., Мерзляков В.Ю., Ключников И.В., Тетвадзе И.В. Отдаленные результаты аортокоронарного шунтирования на работающем сердце и в условиях искусственного кровообращения у больных хронической ишемической болезнью сердца // Грудная и сердечно-сосудистая хирургия. – 2022. – №64(6). – С.596-604. [Mamedova SK, Merzlyakov VYu, Kluchnikov IV, Tetvadze IV. Long-tern results of coronary artery bypass grafting on a beating heart and with cardiopulmonary bypass in patients with choronic coronary artery disease. Russian journal of Thoracic and Cardiovascular surgery. 2022; 64(6): 596-604. (In Russ.)]
4. Жалилов А.К., Мерзляков В.Ю., Ключников И.В., Саломов М., Мамедова С. Результаты коронарного шунтирования у больных с острым инфарктом миокарда с подъемом сегмента ST // Современная наука: актуальные проблемы теории и практики. Серия: Естественные и технические науки. – 2022. – №4(2). – С.203-207. [Jalilov A, Merzlyakov V, Klyuchnikov I, Salomov M, Mamedova S. Results of coronary bypass shutting in patienswith acute ST-elevation myocardial infarction. Modern science: actual problems of theory and practice. Series: Natural and Technical Sciences. 2022; 4(2): 203-207.(In Russ.)]
5. Taggart D. Contemporary coronary artery bypass grafting Front. Med. 2014; 8(4): 395-398. doi: 10.1007/s11684-014-0374-7.
6. Kiesera T, Headb S, Kappetein A. Arterial grafting and complete revascularization: challenge or compromise? Curr Opin Cardiol. 2013; 28: 646-653. doi:10.1097/HCO.0000000000000001.
7. Garnizone M, Vartina E, Pilmane M. Morphologic comparison of blood vessels used for coronary artery bypass graft surgery ffiliations expand. 2022; 81(3): 584-593. doi: 10.5603/FM.a2021.0084.
8. Zacharias A, Habib R, Schwann T, Riordan C, Durham S, Shah A. Improved survival with radial artery versus vein conduits in coronary bypass surgery with left internal thoracic artery to left anterior descending artery grafting. Circulation. 2004; 109: 1489-96.
9. Eifert S, Mair H, Boulesteix A, et al. Mid-term outcomes of patients with PCI prior to CABG in comparison to patients with primary CABG. Vasc Health Risk Manag. 2010; 6: 495-501.
10. Кривенкова Е.М., Мерзляков В.Ю., Скопин А.И., Мамедова С.К.К. Современное состояние проблемы шунтирования передней межжелудочковой ветви левой коронарной артерии с применением левой внутренней грудной артерии // Грудная и сердечно-сосудистая хирургия. – 2023. – №65(1). – С.16-23. [Krivenkova EM, Merzlyakov VYu, Skopin AI, Mamedova SK. The current state of the problem of bypass surgery of the left anterior descending artery using the left internal thoracic artery. Russian journal of Thoracic and Cardiovascular surgery. 2023; 65(1): 16-23. (In Russ.)]
11. Smith M, Long D, Damiano E, et al. Near-Wall μ-PIV reveals a hydrodynamically relevant endothelial surface layer in venules in vivo. Biophysical J. 2003; 85(1): 637-645. doi: 10.1016/s0006-3495(03)74507-x.
12. Davierwala P, Mohr F. Internal mammary artery grafting: rationale and evidence. Int J Surg. 2015; 16: 133-9. doi: 10.1016/j.
13. Otsuka F, Yahagi K, Sakakura K, Virmani R. Why is the mammary artery so special and what protects it from atherosclerosis? Ann Cardiothorac Surg. 2013; 2(4): 519-526. doi: 10.3978/j.issn.
14. Kraler S, Libby P, Evans P, Akhmedov A, et al. The Internal Mammary Artery and its Resilience to Atherogenesis: Shifting from Risk to Resistance to Address Unmet Needs. Thromb Vasc Biol. 2021; 41(8): 2237-2251. doi: 10.1161/atvbaha. 121.316256.
15. Lu H, Sun L, Chen W, Zhou Y, Liu K, Chen J, et al. 3 therapy attenuates aging expression, oxidative stress parameters and neointimal hyperplasia formation in vein grafts. Annals of Vascular Surgery. 2019. doi: https://doi.org/10.1016/ j.avsg.
16. Vermaa S, Lovrena F, Pana Y, Yanagawaa B, et al. Pedicled no-touch saphenous vein graft harvest limits vascular smooth muscle cell activation: the PATENT saphenous vein graft study. European Journal of Cardio-Thoracic Surgery. 2014; 45: 717-725. doi: 10.1093/ejcts/ezt560.
17. Collins M, Li X, Lv I, Protack Y, Muto A, Jadlowiec C, et al. Therapeutic strategies to combat neointimal hyperplasia in vascular grafts. Expert Rev Cardiovasc Ther. 2012; 10(5): 635-647. doi:10.1586/erc.12.33.
18. Muto A, Fitzgerald T, Pimiento J, et al. Smooth muscle cell signal transduction: implications of vascular biology for vascular surgeons. J Vasc Surg. 2007; 45(Suppl A): A15-A24.
19. Бузиашвили Ю.И., Кокшенева И.В., Петросян К.В. и др. Влияние генетических маркеров эндотелиновой системы и дисфункции эндотелия на прогноз после чрескожного коронарного вмешательства // Бюллетень НЦССХ им. А.Н. Бакулева РАМН. Сердечно-сосудистые заболевания. – 2019. – №20(9-10). – С.799-805. [Buziashvli YuI, Koksheneva IV, Petrosyan KV, et al. Influence of genetic markers of the endothelin system dysfunction on the prognosis after percutaneous coronary intervention. Bulletin of the A.N. Bakulev National Agricultural Academy of the Russian Academy of Sciences. Cardiovascular diseases. 2019; 20(9-10): 799-805. (In Russ.)]
20. Wang X, Shao Y, Ma C, Chen W, et al. Decreased SIRT3 in aged human mesenchymal stromal/stem cells increases cellular susceptibility to oxidative stress. J Cell Mol Med. 2014; 18: 2298-310.
21. Gheibi S, Jeddi S, Kashfi K, Ghasemi A. Regulation of vascular tone homeostasis by NO and H2S: Implications in hypertension. Biochem Pharmacol. 2018; 149: 42-59.
22. Tanner F, Meier P, Greutert H, Champion C, Nabel E, Luscher T. Nitric oxide modulates expression of cell cycle regulatory proteins: a cytostatic strategy for inhibition of human vascular smooth muscle cell proliferation. Circulation. 2000; 101: 1982-9.
23. Kapadia M, Eng J, Jiang Q, Stoyanovsky D, Kibbe M. Nitric oxide regulates the 26S 471 proteasome in vascular smooth muscle cells. Nitric Oxide. 2009; 20: 279-88.
24. Ишмухаметов Г., Заварзина Д., Исмаил-заде И.К., Гребенник В. Выбор кондуитов в хирургии коронарных артерий // Грудная и сердечно-сосудистая хирургия. – 2020. – №62(6). – С.513-9. [Ishmuhametov G, Zavarzina D, Ismail-zade IK, Grebennik V Selection of conduits in coronary artery surgery. Russian Journal of Thoracic and Cardiovascular Surgery. 2020; 62 (6): 513-9. (In Russ.)] doi: 10.24022/0236-2791-2020-62-6-513-519.
25. Шевченко Ю.Л., Борщев Г.Г., Ульбашев Д.С., Землянов А.В. Выбор кондуитов в коронарной хирургии // Вестник НМХЦ им. Н.И. Пирогова. – 2019. – №14(1). – С.97-104. [Shevchenko YUL, Borshchev GG, Ulbashev DS, Zemlyanov AV. Choice of conduits in coronary surgery. Bulletin of Pirogov National Medical & Surgical Center. 2019; 14(1): 97-104. (In Russ.)]
26. Голубев Е.П. Хирургия ишемической болезни сердца // Новости сердечно-сосудистой хирургии. – 2019. – №3(2). – С.45-147. [Golubev EP. Surgery of coronary heart disease. News of cardiovascular surgery. 2019; 3(2): 45-147. (In Russ.)]

ЭВОЛЮЦИЯ ПРОТЕЗИРОВАНИЯ МИТРАЛЬНОГО КЛАПАНА

Елисеев И.Г.[1], Лищук А.Н.[1], Хавандеев М.Л.[1], Музычин А.Л.* [3], Комендантова Ю.В.[4], Гительзон Е.А.[2], Файбушевич А.Г.[2]

[1] *ФГБУ «Национальный медицинский исследовательский центр высоких медицинских технологий – Центральный военный клинический госпиталь им. А.А. Вишневского», Красногорск*
[2] *ФГАОУ ВО «Российский университет дружбы народов им. Патриса Лумумбы», Москва*
[3] *ГБУ ДНР «РКБ им. М.И. Калинина», Донецк*
[4] *ФГБОУ ВО «Российский государственный социальный университет», Москва*

DOI: 10.25881/20728255_2024_19_3_118

Резюме. Работа освещает эволюцию протезирования митрального клапана, начиная с первых разработок до современных инновационных технологий. Рассматривается история развития методов протезирования как в России, так и в мире, их эффективность, преимущества и недостатки, а также последние разработки в области практики и технологий протезирования митрального клапана. В статье также предоставляется обзор результатов клинических исследований, проведенных с использованием различных типов протезов, и их влияние на выживаемость и качество жизни пациентов. Анализируются проблемы, с которыми сталкиваются врачи и исследователи в данной области, обсуждаются перспективы развития протезирования митрального клапана.

Ключевые слова: кардиология, хирургические техники, митральный клапан, протезирование, биопротезы.

EVOLUTION OF MITRAL VALVE REPLACEMENT

Eliseev I.G.[1], Lischuk A.N.[1], Havandeev M.L.[1], Muzichin A.L.* [3], Komendantova Yu.V.[4], Gitelzon E.A.[2], Faibushevich A.G.[2]

[1] *The National Medical Research Center of High Medical Technologies – the Central Military Clinical Hospital of A.A. Vishnevsky, Krasnogorsk*
[2] *RUDN University, Moscow*
[3] *RKB named after M.I. Kalinin, Donetsk,*
[4] *Russian State Social University, Moscow*

Abstract. The paper highlights the evolution of mitral valve prosthetics, from the first developments to modern innovative technologies. The history of development of prosthetic methods both in Russia and in the world, their effectiveness, advantages and disadvantages, as well as the latest developments in the practice and technology of mitral valve prosthesis are considered. The article also provides an overview of the results of clinical trials conducted using different types of prostheses and their impact on survival and quality of life of patients. The problems faced by physicians and researchers in this field are analyzed, and the prospects for the development of mitral valve prosthetics are discussed.

Keywords: cardiology, surgical techniques, mitral valve, prosthesis, bioprostheses.

Введение

Пороки клапанов сердца занимают второе место по распространенности после ИБС и гипертонической болезни. Среди всех органических заболеваний сердца доля пороков клапанов составляет 25%, причем на долю поражения митрального клапана (МК) приходится две трети от всех приобретенных пороков сердца [1; 2].

Эволюция хирургических методов лечения патологии МК насчитывает более века и берет свое начало от ранних отчетов британских кардиологов в начале XX столетия, а также частных хирургических наблюдений в 20-х гг. прошлого века. Многочисленные экспериментальные исследования в те годы, а также после Второй мировой войны способствовали широкому практическому внедрению закрытой митральной комиссуротомии (ЗМКТ), что стало первым успешным методом лечения митрального стеноза. Дальнейшее развитие хирургии МК было связано с использованием различных видов протезов и биопротезов клапанов, и в конечном итоге привело к значительному увеличению успешных операций по восстановлению клапана с использованием аннулопластики [3]. История кардиохирургии продемонстрировала значительные успехи в развитии методов лечения пороков клапанов сердца. Внедрение в клиническую практику метода протезирования клапанов открыло новые перспективы в лечении больных тяжелыми пороками клапанов сердца. Благодаря постоянным исследованиям и научным открытиям, хирургические методы становятся все более эффективными.

Прогресс митрального протезирования. Первое упоминание о хирургическом лечении митрального стеноза было сделано Т.Л. Брунтоном в 1902 г. Он предположил, что митральный стеноз в его тяжелейшей форме не поддается консервативному лечению, но если бы удалось разработать механический или хирургический метод улучшения работы сердца путем открытия клапана, то теоретически это было бы весьма эффективно. Врачи Лондона того времени критически отнеслись к его идеям, однако эти дискуссии послужили стимулом для проведения экспериментальных исследований митрального стеноза. В период с 1907 по 1914 гг. Кушинг [4], Бернгейм [5], Джегер [6], Таффье и Каррель [7] разработали экспериментальные модели для изучения митрального стеноза.

В 1923 г. была проведена первая успешная операция по поводу митрального стеноза на 11-летней пациентке. Э.К. Катлер выполнил восстановление МК у девушки, которая находилась в коме из-за ревматического стеноза

* e-mail: altnlu88@mail.ru

– девушка страдала сердечной недостаточностью с низким выбросом. Через срединную стернотомию в верхушку сердца был введен нейрохирургический тенотомический нож и проведена двусторонняя ЗМКТ. Пациентка пришла в себя, хорошо себя чувствовала после операции и была выписана из больницы через 14 дней [8]. Впоследствии Катлером было разработано устройство для лечения митрального стеноза, но оно приводило к тяжелой митральной регургитации. После Второй мировой войны Д.Э. Харкен проводил ЗМКТ пациентам со стенозом МК. В 1964 г. были представлены результаты исследований, проведенных на большом количестве пациентов (более полутора тысяч), которые прошли ЗМКТ, а также подчеркнута необходимость совместных усилий кардиохирургов, кардиологов и кардиоанестезиологов для эффективного лечения патологий митрального клапана [9].

Создание первых протезов было основано на повторении структуры естественных клапанов сердца. Были разработаны искусственные клапаны, имитирующие лепестковую форму, с использованием синтетических материалов. Эти клапаны функционировали, работая на двойной изгиб, по аналогии с естественными клапанами. Первое успешное протезирование аортального клапана с использованием данного типа протезов было выполнено C. Lillehei в 1958 г. [10]. Однако, протезы, созданные из синтетических материалов, оказались недолговечными, разрушаясь при нагрузках, соответствующих 1–6 годам эксплуатации. В связи с этим было необходимо искать альтернативные варианты клапанных систем, и одним из таких вариантов стал клапан вентильного типа с запирательным элементом в виде шарика [11; 12].

С появлением первого успешного сердечно-легочного шунтирования [13] был разработан набор процедур, которые можно было применять не только при митральном стенозе, но и при митральной регургитации – поражении, требующим более сложного лечения, чем митральный стеноз. К расширению использования реконструкции МК при митральной регургитации привели несколько факторов: результаты биопротезирования и протезирования клапанов, которые, хотя и были достаточно эффективными, в долгосрочной перспективе ухудшались; благоприятные долгосрочные данные, подтверждающие реконструктивные методики; улучшение степени протекции миокарда; признание важности взаимодействия папиллярной мышцы с хордой [14].

Первые операции по восстановлению функции клапана не дали желаемых результатов, и большинство хирургов считали, что лечение митральной регургитации требует замены клапана. В 1960 г. был имплантирован первый искусственный МК [15]. Он представлял собой прототип клапана с полиуретановыми лепестками и тканевой хордой, и был доступен небольшому числу пациентов. Первым доступным коммерческим протезом митрального клапана с физиологической гемодинамикой стал клапан Старра-Эдвардса [16]. Это был шариковый протез вентильного типа. Разработанный Старром и Эдвардсом в 1960 г., этот протез стал стандартом митрального протезирования, но в настоящее время его использование ограничено.

Важным событием в развитии протезирования МК стала разработка биологического свиного клапана на каркасе, покрытом тефлоном, Карпентье и коллегами [17]. Однако было отмечено, что такие митральные протезы, которые не были обработаны глутаральдегидом, в течение 10 лет кальциницируются и теряют функциональность. Был проведен ряд исследований, чтобы понять патофизиологию этого дегенеративного процесса. Такое явление чаще наблюдалось при биопротезировании МК у молодых пациентов и приводило к увеличению риска повторных операций [18]. Впоследствии было доказано, что эта дисфункция ассоциирована с возрастом [19]. Также было показано [20], что определенные кальций-стимулирующие процедуры, в частности, гемодиализ, могут преждевременно повлиять на дисфункцию клапана.

В клинической практике существует множество протезов для замены клапанов сердца, включая механические и биологические. При выборе протеза учитываются его технические характеристики и данные о гемодинамике [21–23]. Механические протезы применяются в случаях структурной дисфункции, но испытывают постоянную необходимость в приеме антикоагулянтов, что увеличивает риск тромбоэмболических осложнений и кровотечений. Соединительнотканный паннус может нарушить функцию протеза и потребовать повторной коррекции. Биологические протезы также подвержены структурной дегенерации и могут потребовать замены [24]. Из-за осложнений, связанных с механическими и биологическими протезами, продолжаются исследования в области разработки более долговечных протезов. Уровень смертности при замене МК зависит от возраста, состояния клапанной кардиомиопатии и сопутствующих заболеваний пациента и находится в диапазоне 4–7%. Использование инвазивных методов замены клапана обычно связано с более низким уровнем летальности. Однако, на данный момент не существует надежных доказательств различия в десятилетней выживаемости между механическими и биологическими протезами у пациентов с аналогичными характеристиками.

На настоящее время существует четыре актуальные системы для миниинвазивной замены МК, включая CardiAQ второго поколения. Первоначальная система CardiAQ была разработана А. Квадри для трансапикального и транссептального (ТС) проведения. Устройство состоит из саморасширяющегося нитинолового каркаса, трех створок из бычьей ткани, манжеты и ленты из полиэфирной ткани и креплений, покрытых полиуретановой пеной. Отточная часть устройства имеет коническую форму для предотвращения обструкции отточного тракта левого желудочка. Симметричная трехстворчатая конструкция не требует ротационного выравнивания при установке. Позиционирование является внутрианнулярным и супрааннулярным. Размеры каркаса соответствуют размерам нативного митрального кольца от 36 до 39,5 мм. Фиксация

осуществляется с помощью покрытых пеной левожелудочковых креплений, предназначенных для фиксации и сохранения субвальвулярного аппарата. Современные направления в области реконструктивных и заместительных процедур на МК сердца сфокусированы на применении миниинвазивных методов. Это во многом обусловлено прогрессом в материаловедении и использованием роботизированных технологий, что способствует разработке современных инновационных подходов к хирургическому лечению пациентов с поражениями МК [25].

Существует несколько типов механических клапанов, включая шаровые (Старра-Эдвардса), дисковые (Бьорка-Шайли), двустворчатые (St. Jude Medical). Каждый из них имеет свои преимущества и недостатки. Механические протезы обладают более длительным сроком службы, но требуют постоянного приема антикоагулянтов из-за риска тромбообразования. Однако все протезы, включая механические, могут вызывать стеноз, особенно при малых размерах и интенсивном кровотоке. Низкопрофильные двустворчатые протезы, например, St. Jude Medical, обладают оптимальными гемодинамическими характеристиками, особенно при малых размерах, по сравнению с протезами Старра-Эдвардса. Среди механических протезов, клапан St. Jude Medical является наименее тромбогенным, особенно в митральном положении [26–28].

Доступы к МК. Виды, техники, преимущества и недостатки. Срединная стернотомия. Повторные операции на сердце традиционно выполняются через повторную срединную стернотомию. Однако, повторная операция на МК, выполняемая через срединную стернотомию, может быть особенно технически сложна и сопряжена со значительным риском травмы трансплантатов коронарных артерий и сосудистых структур, которые лежат непосредственно субстернально и могут прилегать к грудине [29]. Несмотря на развитие миниинвазивных техник, продольная срединная стернотомия по-прежнему остается самым распространенным хирургическим доступом для проведения операций. Это обусловлено высокой экспозицией и визуализацией органов переднего средостения и сердца, а также меньшей интенсивностью болевого синдрома (по сравнению с аналогичными доступами), а также простотой и скоростью его выполнения [30].

Вертикальная левая атриотомия. Традиционно во многих кардиологических центрах мира идеальной точкой доступа является подход к левому предсердию (ЛП) через борозду Сунергарда. Этот доступ – хорошо изученная, относительно простая процедура, которая обычно позволяет отлично визуализировать МК. Однако в некоторых случаях, когда доступ к ЛП затруднен, используется ТС подход. Это предполагает более длинный разрез, проходящий через межпредсердную перегородку и затрагивающий также ЛП, и считается, что он обеспечивает лучшую экспозицию клапана, как при ограниченном, так и при расширенном ТС подходе. В некоторых исследованиях сообщалось о неоднозначных результатах обоих подходов, в то время как в других отмечалось увеличение времени сердечно-легочного шунтирования и, вероятно, предрасположенности к аритмогенности и, следовательно, более высокой частоте использования постоянного кардиостимулятора [31].

Правосторонняя мини-торакотомия. В середине 90-х гг. Carpentier была выполнена первая операция на МК с использованием правосторонней мини-торакотомии [32]. В 2013 г. И.О. Чернов с коллегами описали первый успешный опыт 114 операций через миниинвазивный доступ [33]. Позднее Ю.Л. Шевченко широко внедрил правостороннюю торакотомию для коррекции митральных пороков сердца, а также многоклапанных пороков [34]. В России количество операций на МК, проводимых через миниинвазивный доступ, ограничено и осуществляется в единичных случаях, главным образом, в специализированных кардиохирургических центрах. В крупных же центрах США и Европы данная техника является рутинной практикой [35].

Предоперационное обследование пациентов, рассматриваемых для проведения операции на МК через мини-доступ, должно быть тщательно спланированным, в дополнение к стандартному обследованию пациентов, которым проводится операция на МК (ЭхоКГ для определения механизма патологии клапана и доступа для других поражений клапана, оценка коронарных артерий, каротидный дуплекс и тестирование функции легких, если необходимо).

При любых кардиохирургических операциях небольшие изменения в позиционировании и подготовке пациента могут стать разницей между успехом и проблемой при использовании малоинвазивных методик. Пациент располагается в положении лежа на операционном столе в точке, позволяющей оператору удобно встать справа от операционного стола на уровне правого плеча. Обычно эта точка находится дальше к изножью кровати, чем при позиционировании для стернотомии, что позволяет работать двум операторам (хирургу и ассистенту).

Операция через правостороннюю мини-торакотомию имеет свои особенности. Интубация проводится однопросветной трубкой, установка ультразвукового датчика осуществляется в пищевод. Пациента укладывают на операционном столе с осевой ротацией туловища влево на 30°, правую верхнюю конечность отводят вправо или располагают вдоль туловища. После аппликации адгезивных электродов для дефибрилляции проводят обработку операционного поля антисептиками и покрывают его стерильным бельем. Мини-торакотомию длиной около 7 см выполняют в четвертом межреберье справа, оценивают состояние плевральной полости, при необходимости выполняют пневмолиз. После установки силиконового протектора для мягких тканей выполняют перикардиотомию, отводят листки перикарда при помощи швов-держалок.

В правой паховой области осуществляют доступ к общей бедренной артерии и вене под ультразвуковым контролем по методике Сельдингера. Канюлю вводят сначала в верхнюю полую вену, затем в общую бедренную артерию для начала нормотермического ишемического контроля

с вакуумной поддержкой. Устанавливают троакар диаметром 5 мм в переднеподмышечной линии справа в третьем межреберье, через который проводят видеокамеру и инсуффлируют углекислый газ. Кардиоплегическую канюлю устанавливают в корень аорты, а аортальный зажим Читвуда проводят через прокол в четвертом межреберье справа по среднеподмышечной линии.

После пережатия аорты и консервации сердца Кустодиолом, вскрывают ЛП и устанавливают дренаж. Для доступа к сердцу вводят ретрактор через парастернальный прокол. Затем определяют объем хирургического вмешательства и начинают операцию.

Доступ к МК осуществляется через разрез в межпредсердной борозде. Разрушенные хорды были заменяются на неохорды с помощью петлевой техники с использованием швов Gore-Tex. Для стабилизации восстановленного клапана проводится аннулопластика. В случаях дегенерации МК его заменяют путем резекции передней створки, включая соответствующую хорду. Клапан иссекается на 2–4 мм от кольцевого пространства. Задняя створка, включая соответствующие хорды, сохраняется для поддержания аннулопапиллярной непрерывности и предотвращения ухудшения функции левого желудочка. После операции ушивают ЛП и проводят деаэрацию сердца. Также устанавливают электрод временной электрокардиостимуляции к миокарду правого желудочка. После восстановления сердечного ритма операцию завершают и удаляют дренажи и канюли. Плевральную полость дренируют через отверстие в месте установки видеокамеры. Все раны закрывают [36].

Трансэзофагеальная ЭхоКГ (ТЭЭ) проводится пациентам перед отсоединением от сердечно-легочного шунтирования для оценки функции МК /- MR/- паравальвулярной утечки и оценки наличия воздуха. Отключение проводится через вентиляционный катетер, установленный в восходящей аорте, под контролем ТЭЭ.

Схемы описанных доступов представлены на рис. 1.

В ходе традиционного подхода хирургии МК специалист осуществляет доступ к клапану путем проведения стернотомии, что подразумевает необходимость рассечения грудной клетки. При использовании методов миниинвазивной хирургии, в частности мини-торакотомии, можно значительно сократить объем операции по отношению к доступу к операционному полю.

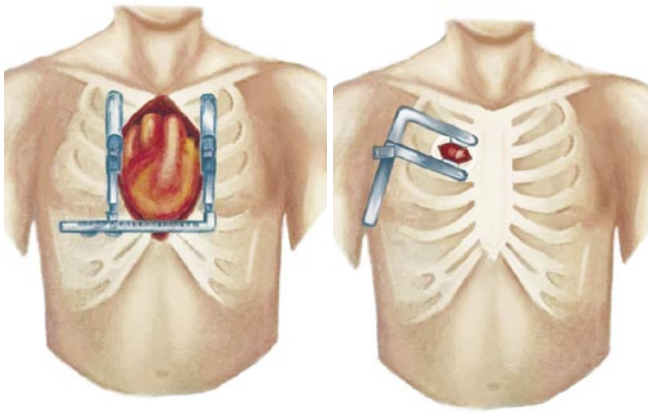

Рис. 1. Хирургические доступы. А – традиционный метод – стернотомия; Б – миниинвазивный метод – мини-торакотомия.

Заключение

Хотя медианная стернотомия остается наиболее распространенным доступом к сердцу, альтернативные методы, такие как мини-торакотомия, становятся все более распространенными. По сравнению со стандартной срединной стернотомией, правосторонняя мини-торакотомия предлагает ряд преимуществ, включая уменьшение хирургической травмы, сохранение функциональности грудной клетки, снижение послеоперационного болевого синдрома, более быстрое восстановление после операции, уменьшение риска инфекционных осложнений и оптимальный эстетический внешний вид прооперированной области. Однако следует отметить некоторые недостатки, такие как увеличение продолжительности операции, возможные осложнения в виде ишемии и инфаркта миокарда [37]. Кроме того, отмечается возможный риск травмирования диафрагмального нерва при перикардиотомии, повреждение бедренных сосудов во время канюляции, ограничение визуализации МК, сложность оценки сократимости и выполнения деаэрации сердца, невозможность проведения контактной дефибрилляции и прямого массажа сердца [38].

Миниинвазивная хирургия сердца получила международное признание, начиная с середины 90-х гг. XX в. Она стала альтернативой традиционному методу, который включает стернотомию, и зарекомендовала себя благодаря способности существенно снизить риск осложнений и смертности в периоперационный период. Миниинвазивная хирургия стала значительным прорывом в кардиохирургии и позволила проводить операции на сердце с меньшим риском для пациента. Она позволяет снизить время проведения операции, сократить больничные и реабилитационные периоды, а также ускорить восстановление пациента.

Авторы заявляют об отсутствии конфликта интересов (The authors declare no conflict of interest).

ЛИТЕРАТУРА/REFERENCES

1. Бокерия Л.А. и др. Национальные рекомендации по ведению, диагностике и лечению клапанных пороков сердца. Рабочая группа по разработке рекомендаций. – М.: Изд-во им. А.Н. Бакулева РАМН, 2009. – 356 с. [Bokeria LA, et al. Nacional'nye rekomendacii po vedeni'u, diagnostike I lecheni'u klapannych porokov serdca. Rabochaya gruppa po razrabotke recomendacii. M.: Izd-vo im AN Bakuleva RAMN, 2009. 356 p. (In Russ.)]
2. Урманбетов К.С. и др. История развития хирургического лечения митрального порока сердца (обзор литературы) // Вестник Кыргызской государственной медицинской академии имени И.К. Ахунбаева. – 2022. – №3. – С.10-17. [Urmanbetov KS, et al. Istoriya razvitiya khirurgicheskogo lecheniya mitralnogo poroka serdca (obzor literaturi). Vestnik Kirgizskoi gosudarstvennoi medicinskoi akademii im. I.K. Ahunbaeva. 2022; 3: 10-17. (In Russ.)]
3. Cohn LH, Edward GS. The evolution of mitral valve surgery: 1902–2002. American Heart Hospital Journal. 2003; 1(1): 40-46. doi: 10.1111/j.1541-9215.2003.02081.x.

4. Cushing H, Branch B. Experimental and clinical notes on chronic valvular lesions in the dog and their possible relation to a future surgery of the cardiac valves. The Journal of Medical Research. 1908; 17(4): 471.
5. Bernheim BM. Experimental surgery of the mitral valve. Bull. Johns Hopkins Hosp. 1909; 20: 107-110.
6. Jeger E. Die Chirurgie der Blutgetasse und des Herzens. Berlin, Germany: August Hirschwald, 1913.
7. Carrel A, Th T. Etude anatomopathologique et experimentale sur la chirurgie des orifices du coeur. Presse méd. 1914; 22: 173-177.
8. Cutler EC, Samuel AL. Cardiotomy and valvulotomy for mitral stenosis; experimental observations and clinical notes concerning an operated case with recovery. The Boston Medical and Surgical Journal. 1923; 188.26: 1023-1027. doi: 10.1056/NEJM192306281882601.
9. Ellis LB, Dwight E. Closed valvuloplasty for mitral stenosis: a twelve-year follow-up study of 1571 patients. New England Journal of Medicine. 1964; 270.13: 643-650. doi: 10.1056/NEJM196403262701301.
10. Lillehei CW, et al. The surgical treatment of stenotic or regurgitant lesions of the mitral and aortic valves by direct vision utilizing a pump-oxygenator. Journal of Thoracic Surgery. 1958; 35.2: 154-191. doi: 10.1016/ S0096-5588(20)30271-3.
11. Шевченко Ю.Л., Цветкова Т.В., Гудымович В.Г., Василашко В.И. Отдаленный результат протезирования митрального и аортального клапанов сердца отечественными шаровыми протезами через 35 лет после операции (клиническое наблюдение с кратким обзором литературы) // Вестник Национального медико-хирургического Центра им. Н.И. Пирогова. – 2020. – Т.15. – №3-2. – С.172-178. [Shevchenko YuL, Cvetkova TV, Gudymovich VG, Vasilashko VI. Long-term result of mitral and aortic heart valve replacement with domestic ball prostheses 35 years after the operation (clinical observation with review of the literature). Vestnik Nacional'nogo mediko-khirurgicheskogo Centra im. N.I. Pirogova. 2020; 15(3-2): 172-178. (In Russ.)] doi: 10.25881/BPNMSC.2020.46.81.030.
12. Искусственные клапаны сердца / Под ред. Ю.Л. Шевченко. – СПб.: ОЛМА Медиа Групп», 2007. – 448 с. [Iskusstvennye klapany serdca. Pod red. YUL SHevchenko. SPb.: OLMA Media Grupp, 2007. 448 p. (In Russ.)]
13. Gibbon Jr, John H. Application of a mechanical heart and lung apparatus to cardiac surgery. Minn Med. 1954; 37.3: 171-180.
14. Cohn LH, Edward GS. The evolution of mitral valve surgery: 1902–2002. American Heart Hospital Journal. 2003; 1.1: 40-46. doi: 10.1111/ j.1541-9215.2003.02081.x.
15. Westaby S, Cecil B. Landmarks in cardiac surgery. 1997. (No Title).
16. Starr A, Lowell E. Mitral replacement: clinical experience with a ball-valve prosthesis. Annals of surgery. 1961; 154.4: 726. doi: 10.1097/00000658-196110000-00017.
17. Carpentier A, et al. Biological factors affecting long-term results of valvular heterografts. J Thorac Cardiovasc Surg. 1969; 58.4: 467-83.
18. Cohn LH, et al. Fifteen-year experience with 1678 Hancock porcine bioprosthetic heart valve replacements. Annals of Surgery. 1989; 210.4: 435. doi: 10.1097/00000658-198910000-00003.
19. Jones EL, et al. Ten-year experience with the porcine bioprosthetic valve: interrelationship of valve survival and patient survival in 1,050 valve replacements. The Annals of thoracic surgery. 1990; 49.3: 370-384. doi: 10.1016/0003-4975(90)90240-7.
20. Schoen FJ, John J, Collins Jr, Lawrence H. Long-term failure rate and morphologic correlations in porcine bioprosthetic heart valves. The American journal of cardiology. 1983; 51.6: 957-964. doi: 10.1016/S0002-9149 (83)80173-8.
21. Федоров С.А. и др. Сравнительная оценка клинических и гемодинамических результатов имплантации ксеноаортальных и ксеноперикардиальных биологических протезов при коррекции дегенеративных пороков аортального клапана // Комплексные проблемы сердечно-сосудистых заболеваний. – 2018. – Т.7. – №2. – С.50-60. [Fedorov SA, et al. Comparative assessment of clinical and hemodynamic outcomes after aortic heart valve replacement with xenoaortic and xenopericardial biological prostheses for degenerative aortic valvular disease. Complex Issues of Cardiovascular Diseases. 2018; 7(2): 50-60. (In Russ.)] doi: 10.17802/ 2306-1278-2018-7-2-50-60.
22. Ганюков В.И., Тарасов Р.С., Ганюков И.В. Транссептальное эндоваскулярное протезирование митрального клапана // Российский кардиологический журнал. – 2020. – №8. – С.158-172. [Ganyukov VI, Tarasov RS, Ganyukov IV. Transseptal transcatheter mitral valve replacement. Russian Journal of Cardiology. 2020; 25(8): 3842. (In Russ.)] doi: 10.15829/ 1560-4071-2020-3842.
23. Клышников К.Ю. и др. Функциональные характеристики биопротезов «Юнилайн» // Комплексные проблемы сердечно-сосудистых заболеваний. – 2017. – Т.6. – №3. – С.6-12. [Klyshnikov KU, et al. functional characteristics of biological protection «Uniline». Complex Issues of Cardiovascular Diseases. 2017; 3: 6-12. (In Russ.)] doi: 10.17802/ 2306-1278-2017-6-3-6-12.
24. Клышников К.Ю. и др. Повторное протезирование клапанов сердца: подходы и устройства (обзор литературы) // Кардиоваскулярная терапия и профилактика. – 2023. – Т.22. – №2. – С.97-106. [Klyshnikov KYu, et al. Repeated valve replacement: approaches and devices (literature review). Cardiovascular Therapy and Prevention. 2023; 22(2): 3377. (In Russ.)] doi: 10.15829/1728-8800-2023-3377.
25. Проскурин Д.А. Протезирование митрального клапана // Аллея науки. – 2018. – Т.3. – №7. – С.17-20. [Proskurin DA. Protezirovanie mitral'nogo klapana. Alleya nauki. 2018; 3(7): 17-20. (In Russ.)]
26. Vogt S, et al. Heart valve replacement with the Björk-Shiley and St Jude Medical prostheses: A randomized comparison in 178 patients. European Heart Journal. 1990; 11.7: 583-591. doi: 10.1093/oxfordjournals.eurheartj.a059763.
27. Murday AJ, et al. A prospective controlled trial of St. Jude versus Starr Edwards aortic and mitral valve prostheses. The Annals of thoracic surgery. 2003; 76.1: 66-73. doi: 10.1016/s0003-4975(03)00118-8.
28. Burckhardt D, et al. Clinical evaluation of the St. Jude Medical heart valve prosthesis: A two-year follow-up of 150 patients. The Journal of Thoracic and Cardiovascular Surgery. 1984; 88.3: 432-438.
29. Daemen JHT, et al. Right minithoracotomy versus median sternotomy for reoperative mitral valve surgery: a systematic review and meta-analysis of observational studies. European Journal of Cardio-Thoracic Surgery. 2018; 54.5: 817-825. doi: 10.1093/ejcts/ezy173.
30. Карпенко И.Г. и др. Современные методы остеосинтеза грудины после продольной срединной стернотомии (обзор литературы) // Вестник новых медицинских технологий. Электронное издание. – 2022. – Т.16. – №2. – С.30-43. [Karpenko IG, et al. Sovremennye metody osteosinteza grudiny posle prodol'noj sredinnoj sternotomii (obzor literatury) Journal of New Medical Technologies, e -edition. 2022; 16(2): 30-43. (In Russ.)] doi: 10.17116/Cardiobulletin20231801149.
31. Harky A, et al. Left atrial or transeptal approach for mitral valve surgery: a systematic review and meta-analysis. Current Problems in Cardiology. 2021; 46.3: 100602. doi: 10.1016/j.cpcardiol.2020.100602.
32. Carpentier A, et al. Open-heart operation under videosurgery and minithoracotomy. First case (mitral valvuloplasty) operated with success. Comptes rendus de l'Academie des sciences. Serie III, Sciences de la vie. 1996; 319.3: 219-223.
33. Чернов И.И. и др. Первый опыт мини-инвазивных операций на митральном клапане // Клиническая и экспериментальная хирургия. Журнал имени академика Б.В. Петровского. – 2013. – №2(2). – С.20-23. [Chernov II, et al. The first experience of minimally invasive mitral valve surgery. Clinical and Experimental Surgery. Petrovsky Journal. 2013; 2(2): 20-23. (In Russ.)]
34. Шевченко Ю.Л., Пятириченко И.А. Правосторонний доступ в хирургии многоклапанных пороков // Грудная и сердечно-сосудистая хирургия. – 1997. – №2. – С.51. [SHevchenko YUL, Pyatirichenko IA. Pravostoronnij dostup v hirurgii mnogoklapannyh porokov. Grudnaya i serdechno-sosudistaya hirurgiya. 1997; 2: 51. (In Russ.)]
35. Пиданов О.Ю. и др. Миниинвазивные вмешательства у пациентов с митральными пороками сердца // Грудная и сердечно-сосудистая хирургия. – 2018. – Т.60. – №1. – С.19-27. [Pidanov OYu, et al. Minimally invasive surgery in patients with mitral valve disease. Grudnaya i Serdechno-Sosudistaya Khirurgiya. 2018; 60(1): 19-27. (In Russ.)] doi: 10.24022/0236-2791-2018-60-1-19-27.
36. Кондратьев Д.А. и др. Правосторонняя мини-торакотомия как безопасный и эффективный доступ в хирургии соединительнотканной дисплазии митрального клапана // Клиническая и экспериментальная хирургия. – 2020. – Т.8. – №3. – С.40-50. [Kondratyev DA, et al. Right minithoracotomy as safe and effective approach for surgical treatment of mitral valve dysplasia. Clinical and Experimental Surgery. Petrovsky Journal. 2020; 8(3): 40-50. (In Russ.)] doi: 10.33029/2308-1198-2020-8-3-40-50.
37. Евсеев Е.П. и др. Хирургическое лечение пороков сердца из правосторонней мини-торакотомии // Кардиология и сердечно-сосудистая хирургия. – 2021. – Т.14. – №1. – С.26-31. [Evseev EP, et al. Surgical treatment of heart diseases through the rightsided minithoracotomy. Russ. Jour. of Card. and Cardiovasc. Surg. 2021; 14(1): 26-31. (In Russ.)]
38. Щербатюк К.В., Комаров Р.Н., Пиданов О.Ю. Мини-торакотомия в хирургии митрального клапана // Хирургия. Журнал им. Н.И. Пирогова. – 2019. – №12. – С.121-125. [Shcherbatyuk KV, Komarov RN, Pidanov OYu. Right thoracotomy approach for minimally invasive mitral valve surgery. Pirogov Russian Journal of Surgery. 2019; 12: 121-125. (In Russ.)] doi: 10.17116/hirurgia2019121121.

БЕЗОПАСНОСТЬ И ЭФФЕКТИВНОСТЬ ЭПИКАРДИАЛЬНОЙ ТОРАКОСКОПИЧЕСКОЙ АБЛЯЦИИ ЛЕВОГО ПРЕДСЕРДИЯ: МЕТААНАЛИЗ

Быстров Д.О.[1], Комаров Р.Н.[2], Шонбин А.Н.[1], Афонин Б.О.* [1], Сорокин Р.О.[1], Мацуганов Д.А.[2]

[1] *ГБУЗ АО «Первая городская клиническая больница им. Е.Е. Волосевич», Архангельск*

[2] *ФГАОУ ВО «Первый Московский государственный медицинский университет им. И.М. Сеченова», Москва*

DOI: 10.25881/20728255_2024_19_3_123

Резюме. Цель. Выполнить метаанализ публикаций для оценки безопасности и эффективности эпикардиальной торакоскопической абляции.

Материалы и методы. Поиск и отбор исследований проводился двумя независимыми исследователями. Любые разногласия решались путём привлечения третьего. При обобщении данных отдельных исследований, учитывая значительную статистическую гетерогенность показателей, использовалась модель случайных эффектов.

Результаты. Всего в анализ включено 13 статей. Количество пациентов, представленных в публикациях, варьировало от 10 до 475, средний возраст от 54 до 62 лет. Выполнен метаанализ развития всех осложнений; больших кардиальных и церебральных осложнений; свободы от фибрилляции предсердий через 12 мес. При анализе количества осложнений разных авторов выявлено, что в среднем частота осложненного послеоперационного периода составила 11,0% (95% ДИ 1,0–1,5%). Показатель имел высокую гетерогенность (I^2 = 85,5%, p<0,001), принимая значения от 1,0% (van Laar, 2019) до 39,0% (Adiyaman, 2018). Метаанализ частоты развития больших кардиальных и церебральных осложнений показал, что усреднённый результат составил 2%. Показатель имел умеренную гетерогенность (I^2 = 35,5%, p = 0,01). Результаты метаанализа свободы от фибрилляции предсердий через 12 месяцев после операции эпикардиальной торакоскопической абляции показали, что в среднем синусовый ритм сохранялся у 79% пациентов (95% ДИ 73,0– 85%). Показатель имел высокую гетерогенность (I^2 = 87,4%, p<0,001), принимая значения от 35,0% (Adiyaman, 2018) до 95,0% (Sindby, 2018).

Заключение. Данное исследование показало высокую эффективность исследуемой операции для лечения фибрилляции предсердий с низким риском больших кардиальных и церебральных осложнений.

Ключевые слова: фибрилляция предсердий, лабиринт, торакоскопическая эпикардиальная абляция, миниинвазивная кардиохирургия.

SAFETY AND EFFICACY OF EPICARDIAL THORACOSCOPIC ABLATION: A META-ANALYSIS

Bystrov D.O.[1], Komarov R.N.[2], Shonbin A.N.[1], Afonin B.O.* [1], Sorokin R.O.[1], Matsuganov D.A.[2]

[1] *First City Clinical Hospital named after I.I. Volosevich, Russia, Arkhangelsk*

[2] *I.M. Sechenov First Moscow State Medical University, Moscow*

Abstract. Objective. To perform a meta-analysis of publications to assess the safety and effectiveness of epicardial thoracoscopic ablation.

Material and methods. The research was searched for and selected by two independent researchers. Any disagreements were resolved by involving a third party. When summarizing the data from individual studies, taking into account the significant statistical heterogeneity of the indicators, a random effects model was used.

Results. In total, 13 articles are included in the analysis. The number of patients presented in the publications ranged from 10 to 475, with an average age of 54 to 62 years. A meta-analysis of the development of all complications; major cardiac and cerebral complications; freedom from atrial fibrillation after 12 months was performed. The analysis of the number of complications by different authors revealed that the average frequency of the complicated postoperative period was 11.0% (95% CI 1.0–1.5%). The indicator had high heterogeneity (I^2 = 85.5%, p<0.001), taking values from 1.0% (van Laar, 2019) to 39.0% (Adiyaman, 2018). A meta-analysis of the incidence of major cardiac and cerebral complications showed that the average result was 2%. The indicator had moderate heterogeneity (I^2 = 35.5%, p = 0.01). The results of a meta-analysis of the frequency of freedom from atrial fibrillation 12 months after epicardial thoracoscopic ablation surgery showed that, on average, the sinus rhythm was maintained in 79% of patients (95% CI 73.0–85%). The indicator had high heterogeneity (I^2 = 87.4%, p<0.001), taking values from 35.0% (Adiyaman, 2018) to 95.0% (Sindby, 2018). Conclusion. This study showed the high effectiveness of the operation under study for the treatment of atrial fibrillation with a low risk of major cardiac and cerebral complications.

Keywords: atrial fibrillation, maze, thoracoscopic epicardial ablation, minimally invasive cardiac surgery.

Введение

Фибрилляция предсердий (ФП) – самая распространённая наджелудочковая аритмия с чёткой прогрессией заболеваемости с возрастом. ФП является фактором риска летальности и осложнений (инсульт, сердечная недостаточность, ментальные нарушения) [1], а также влияет на качество жизни пациента [2]. При пароксизмальной форме, рефрактерной к медикаментозной терапии, эффективным методом является катетерная абляция [3]. Однако, эффективность катетерной абляции при непароксизмальных формах невысокая, частота свободы от ФП при однократной процедуре – 30%, а при многократных – 50–60% [4]. В то же время, операция Cox-Maze обеспечивает высокую частоту восстановления и сохранения синусового ритма, но сопровождается значительным риском летальности и осложнений [5]. С целью снижения риска летальности и осложнений, но при этом сохранения эффективности лечения ФП были разработаны методики операции эпикардиальной торакоскопической абляции [6].

Цель исследования

Выполнить метаанализ публикаций для оценки безопасности и эффективности эпикардиальной торакоскопической абляции.

Материалы и методы

Два независимых исследователя отдельно друг от друга проводили поиск и отбор исследований. Любые разногласия решались путём привлечения третьего исследователя. Поиск литературы произведён в базах данных www.ncbi.nlm.nih.gov/pubmed, https://scholar.

* e-mail: l@sheomf.ru

google.com, https://elibrary.ru. Для поиска в базах данных www.ncbi.nlm.nih.gov/pubmed, https://scholar.google.com использовались ключевые слова: (thoracoscopic ablation) OR (thoracoscopic maze); https://elibrary.ru – (торакоскопическая абляция) or (эпикардиальная абляция) or (миниинвазивное лечение фибрилляции предсердий) за период с января 2013 года по декабрь 2023 года. Дата последнего поиска 14 марта 2024 года.

Критериями включения в анализ являлся факт выполнения операции торакоскопической абляции левого предсердия с использованием инструментов производителей Medtronic или AtriCure для лечения изолированной ФП. Так же критериями включения являлись статьи на русском или английском языках, наличие представленных результатов эффективности хирургического лечения изолированной ФП, частота послеоперационных осложнений и летальность. Статьи на других языках, описание отдельных случаев, исследования, результаты которых опубликованы только в форме тезисов, в метаанализ не включены. Выполнен ручной поиск ссылок в обнаруженных статьях для выявления дополнительных исследований, которые, возможно, представляют интерес. Приемлемость каждой работы для включения проверялась в 2 этапа: 1) просмотр названия и аннотации и 2) просмотр полного текста.

Для каждого исследования регистрировались следующие данные: первый автор, год публикации, формы ФП, количество осложнений, свобода от ФП через 12 мес.

Метаанализ данных проводился с использованием программного обеспечения jamovi (Version 2.3.21.0). При обобщении данных отдельных исследований, учитывая значительную статистическую гетерогенность показателей, использовалась модель случайных эффектов. Процентные доли с 95% доверительными интервалами (ДИ) рассчитывались с помощью метода Der Simonian-Laird. Результаты метаанализа представлялись в виде блобограммы (forestplot). Так же выполнялась оценка публикационного смещения с помощью теста Эггера, при при $p<0,05$ – значимое публикационное смещение.

Результаты

Первичный поиск в электронных базах данных PubMed, Scholar.Google и eLibrary выявил 299 публикаций, из них 272 статьи исключены из-за несоответствия критериям. После коллегиального обсуждения и привлечения третьего исследователя 13 статей включено в анализ. Алгоритм поиска и отбора публикаций представлен на рисунке 1. Количество пациентов, представленных в публикациях, варьировало от 10 до 475, средний возраст пациентов от 54 до 62 лет. Выполнен метаанализ развития всех осложнений (смерть, острый коронарный синдром, инфаркт миокарда, инсульт, транзиторная ишемическая атака, кровотечение, требующее повторной операции и/или гемотрансфузии, повреждение магистральных сосудов, тампонада-перфорация камер сердца, инфекция, перикардит, парез диафрагмального нерва, пневмоторакс, гидроторакс, поверхностная раневая инфекция и конверсия доступа), больших кардиальных и церебральных осложнений (смерть, острый коронарный синдром, инфаркт миокарда, инсульт, транзиторная ишемическая атака, кровотечение, потребовавшее повторного вмешательства, конверсия доступа), свободы от ФП через 12 мес. Характеристика исследований представлена в таблице 1.

Поиск с помощью баз данных PubMed, Scholar.Google, eLibrary (n = 299)
272 статьи исключены из-за несоответствия цели поиска: клинические случаи, серии случаев, систематические обзоры
Полнотекстовые статьи, просмотренные для детального анализа (n = 21)
8 полнотекстовых статей исключено из анализа: 4 – вследствие отсутствия непосредственных результатов операций, 4 – отсутствия средне-отдаленных результатов операций
Включено в анализ 13 статей

Рис. 1. Алгоритм поиска и отбора публикаций.

Табл. 1. Исследования, включённые в метаанализ

Автор, год	Кол-во пациентов, n	Осложнения, %	Большие кардиальные и церебральные осложнения, %	Свобода от фибрилляции предсердий через 12 месяцев, %
Pokushalov, 2013 [7]	32	25	0	81
Пиданов, 2017 [8]	118	8	2	92
Adiyaman, 2018 [9]	23	39	0	33
Sindby, 2018 [10]	10	20	0	100
Sugihara, 2018 [11]	19	37	11	63
Johnkoski, 2019 [12]	55	5	4	86
van Laar, 2019 [13]	475	1	1	75
Pearman, 2019 [14]	30	20	10	56
Yu, 2021 [15]	91	7	1	71
Zheng, 2021 [16]	80	10	6	77
Troubil, 2022 [17]	81	10	7	89
Harlaar, 2022 [18]	77	13	1	80
Muneretto, 2023 [19]	153	5	1	92

Результаты метаанализа развития осложнений представлены на рисунке 2. При анализе количества осложнений у разных авторов выявлено, что в среднем частота осложненного послеоперационного периода составила 11,0% (95% ДИ 1,0–1,5%). Показатель имел высокую гетерогенность ($I^2 = 85,5\%$, $p<0,001$), принимая значения от 1,0% (van Laar, 2019) до 39,0% (Adiyaman, 2018). Выявлено значимое публикационное смещение при использовании теста Эггера ($p<0,001$).

Метаанализ частоты развития больших кардиальных и церебральных осложнений показал, что усредненный результат составил 2% (Рис. 3). Ожидается, что при проведении операции торакоскопической абляции частота больших кардиальных и церебральных осложнений будет находиться в диапазоне от 1,0% до 3,0%. Показатель имел умеренную гетерогенность ($I^2 = 35,5\%$, $p = 0,01$), но

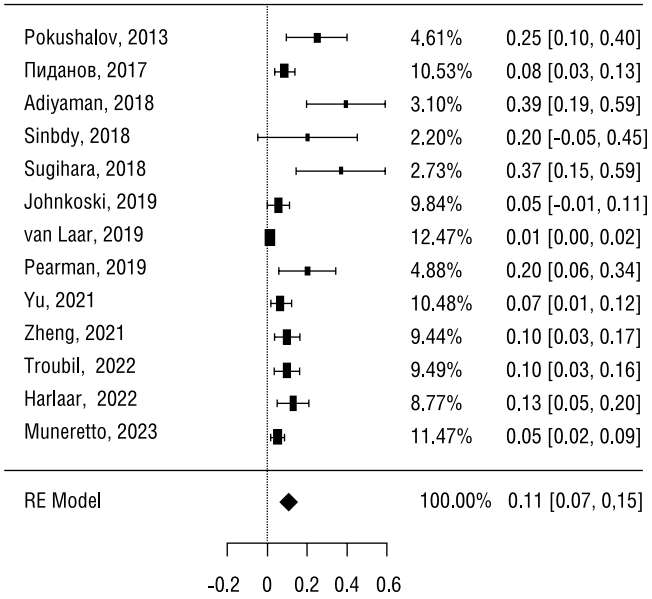

Рис. 2. Метаанализ частоты развития осложнений.

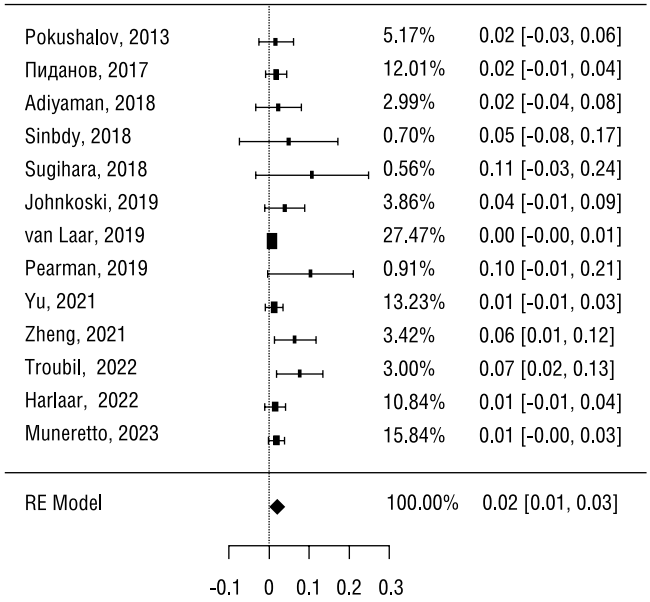

Рис. 3. Метаанализ частоты развития больших кардиальных и церебральных осложнений.

при этом отмечено значимое публикационное смещение (p<0,001).

Результаты метаанализа частоты свободы от ФП через 12 месяцев после операции эпикардиальной торакоскопической абляции показали, что в среднем синусовый ритм сохранялся у 79% пациентов (95% ДИ 73,0–85%) (Рис. 4). Показатель имел высокую гетерогенность (I^2 = 87,4%, p<0,001), принимая значения от 35,0% (Adiyaman, 2018) до 95,0% (Sindby, 2018). Выявлено значимое публикационное смещение (p<0,001).

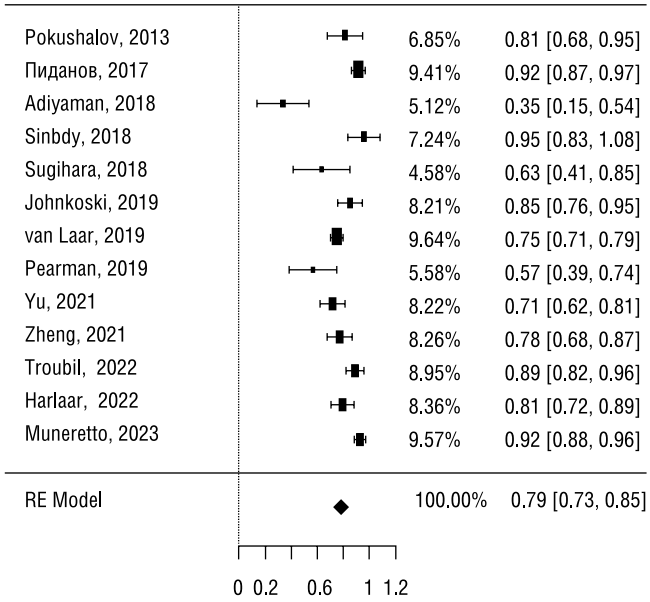

Рис. 4. Метаанализ частоты свободы от ФП через 12 месяцев.

Обсуждение результатов

Реализация стратегии «контроля ритма» с помощью хирургических методов лечения у пациентов с симптомной и лекарственно-рефрактерной ФП позволяет снизить летальность, прогрессирование сердечной недостаточности и улучшить качество жизни [3]. Катетерная абляция в клинических рекомендациях рекомендуется в качестве преимущественного метода лечения, но отдалённые результаты, особенно у пациентов с непароксизмальной формой, показывают неудовлетворительные результаты [20]. 10-летние результаты Cox-Maze IV показывают, что у 77% пациентов сохраняется синусовый ритм [21]. Но операция Cox-Maze IV сопровождается более высоким уровнем осложнений и летальности по сравнению с катетерными методиками, что ограничивает широкое применение в клинической практике [22]. С момента внедрения операция претерпела ряд модификаций, хирургические разрезы были заменены воздействиями с использованием крио- или радиочастотной энергии [23]. Эпикардиальная торакоскопическая абляция направлена на снижение инвазивности операции Cox-Maze, но при этом обеспечивает высокую частоту сохранения синусового ритма в отдалённом периоде [24].

В настоящее время, в век доказательной медицины, рандомизированные исследования являются «золотым» стандартом для оценки эффективности лечения. Однако, необходимо помнить, что в рандомизированные исследования часто отбирают пациентов по строгим критериям включения и при этом могут не учитываться все варианты лечения. Врач-клиницист должен по-прежнему принимать решение, применяя в том числе и те методы, которые не оценивались в клинических исследованиях и, возможно, никогда не будут подвергнуты рандомизации. Поэтому в наш метаанализ были включены обсервационные исследования.

Наш метаанализ показал, что частота всех осложнений составила 11%, а больших кардиальных и церебральных осложнений – 1%, при этом синусовый ритм через 12 месяцев сохранялся в среднем у 79%. Полученные результаты имели умеренную и высокую гетерогенность, которая связана с неоднородностью количества выполненных вмешательств и, возможно, с опытом операционной бригады. При анализе выявлена обратная связь количества выполненных вмешательств и количества осложнений.

Заключение

Данное исследование показало высокую эффективность операции эпикардиальной торакоскопической абляции для лечения ФП с низким риском больших кардиальных и церебральных осложнений.

Авторы заявляют об отсутствии конфликта интересов (The authors declare no conflict of interest).

ЛИТЕРАТУРА/REFERENCES

1. Zulkifly H, Pastori D, Lane Deirdre A, Lip G. Anticoagulation Control and Major Adverse Clinical Events in Patients with Operated Valvular Heart Disease with and without Atrial Fibrillation Receiving Vitamin K Antagonists. J. Clin. Med. 2023; 12(3): 1141. doi: 10.3390/jcm12031141.
2. Heeringa J, van der Kuip DAM, Hofman A, Kors JA, et al. Prevalence, incidence and lifetime risk of atrial fibrillation: the Rotterdam study. Eur. Heart J. 2006; 27(8): 949-953. doi: 10.1093/eurheartj/ehi825.
3. Corrigendum to: 2020 ESC Guidelines for the diagnosis and management of atrial fibrillation developed in collaboration with the European Association for Cardio-Thoracic Surgery (EACTS): The Task Force for the diagnosis and management of atrial fibrillation of the European Society of Cardiology (ESC) Developed with the special contribution of the European Heart Rhythm Association (EHRA) of the ESC. Eur. Heart J. 2021; 42(40): 4194. doi: 10.1093/eurheartj/ehab648.
4. Packer D, Mark D, Robb R, Monahan K, Bahnson T, et al. Effect of Catheter Ablation vs Antiarrhythmic Drug Therapy on Mortality, Stroke, Bleeding, and Cardiac Arrest Among Patients With Atrial Fibrillation: The CABANA Randomized Clinical Trial. JAMA. 2019; 321(13): 1261-1274. doi: 10.1001/jama.2019.0693.
5. Cox J. The surgical treatment of atrial fibrillation. IV. Surgical technique. J. Thorac. Cardiovasc. Surg. 1991; 101(4): 584-592.
6. Pruitt J, Lazzara R, Dworkin G, Badhwar V, Kuma C, Ebra G. Totally endoscopic ablation of lone atrial fibrillation: initial clinical experience. Ann. Thorac. Surg. 2006; 81(4): 1325-1330; discussion 1330-1331. doi: 10.1016/j.athoracsur.2005.07.095.
7. Pokushalov E, Romanov A, Elesin D, Bogachev-Prokopiev A, Losik D, Bairamova S, et.al. Catheter Versus Surgical Ablation of Atrial Fibrillation After a Failed Initial Pulmonary Vein Isolation Procedure: A Randomized Controlled Trial. J. Cardiovasc. Electrophysiol. 2013; 24(12): 1338-1343. doi: 10.1111/jce.12245.
8. Пиданов О.Ю., Цепенщиков В.А., Щербатюк К.В. и др. Торакоскопическая аблация в лечении пациентов с изолированной формой фибрилляции предсердий // Анналы аритмологии. – 2017. – №4(7): 190-198. [Pidanov OY, Tsepenschikov VA, Tscherbatyuk KV, et al. Torakoskopicheskaya ablatsiya v lechenii patsientov s izolirovannoi formoi fibrillyatsii predserdii. Annals of arrhythmology. 2017; 14(7): 190-198. (In Russ.)] doi: 10.15275/annaritmol.2017.4.2.
9. Adiyaman A, Buist T, Beukema R, Smit J.J, et al. Randomized Controlled Trial of Surgical Versus Catheter Ablation for Paroxysmal and Early Persistent Atrial Fibrillation. Circulation. 2018; 11: e006182. doi: 10.1161/CIRCEP.118.006182.
10. Sindby J, Vadmann H, Lundbye-Christensen S, Riahi S, et al. Percutaneous versus thoracoscopic ablation of symptomatic paroxysmal atrial fibrillation: a randomised controlled trial - the FAST II study. J. Cardiothorac. Surg. 2018; 13: 101. doi: 10.1186/s13019-018-0792-8.
11. Sugihara C, Furniss S, Hyde J, Lewis M, Sulke N. Results of the first investigator-initiated randomized clinical trial of nMARQTM, PVACTM, and thoracoscopic ablation for paroxysmal atrial fibrillation. Europace. 2018; FI_3(20): f384–f391 doi: 10.1093/europace/eux267.
12. Johnkoski J, Miles B, Sudbury A, Osman M, Munir M, Balla S, Benjamin M. Safety and long-term efficacy of thoracoscopic Epicardial ablation in patients with paroxysmal atrial fibrillation: a retrospective study. J. Cardiothorac. Surg. 2019; №14(1): 188. doi: 10.1186/s13019-019-1018-4.
13. Van Laar C, Bentala M, Weimar T, Doll N, et al. Thoracoscopic ablation for the treatment of atrial fibrillation: a systematic outcome analysis of a multicentre cohort. EP Eur. 2019; 21(6): 893-899. doi: 10.1093/europace/euy323.
14. Pearman C, Redfern J, Williams E, Snowdon R, Modi P, Hall M, et al. Early experience of thoracoscopic vs. catheter ablation for atrial fibrillation. Europace. 2019; 21(5): 738-745. doi: 10.1093/europace/euy303.
15. Yu C, Li H, Zhang H, Zheng Z. Midterm results of stand-alone thoracoscopic epicardial ablation with box lesion for atrial fibrillation. Interactive Cardiovascular and Thoracic Surgery. 2021; 33(3): 354-361 doi: 10.1093/icvts/ivab148.
16. Zheng Z, Li H, Liu S, Gao G, et al. Box lesion or bi-atrial lesion set for atrial fibrillation during thoracoscopic epicardial ablation. Interactive Cardiovascular and Thoracic Surgery. 2021; 34(1): 1-8. doi: 10.1093/icvts/ivab211.
17. Troubil M, Simek M, Juchelka J, Steriovsky A, et al. Thoracoscopic epicardial ablation of atrial fibrillation: Safety, efficacy, single center experience. Biomed Pap Med Fac Univ Palacky Olomouc Czech Repub. 2023; 167(4): 362-365. doi: 10.5507/bp.2022.041.
18. Harlaar N, Oudeman M, Trines S, Ruiter G, et al. Long-term follow-up of thoracoscopic ablation in long-standing persistent atrial fibrillation. Interactive Cardiovascular and Thoracic Surgery. 2021; 34(6): 990-998. doi: 10.1093/icvts/ivab355.
19. Muneretto C, Baudo M, Rosati F, Petruccelli R, et al. Thoracoscopic Surgical Ablation of Lone Atrial Fibrillation: Long-term Outcomes at 7 Years. Ann. Thorac. Surg. 2023; 116(6): 1292-1299. doi: 10.1016/j.athoracsur.2023.04.033.
20. Wynn G, El-Kadri M, Haq I, Das M, et al. Long-term outcomes after ablation of persistent atrial fibrillation: an observational study over 6 years. Open Heart. 2016; 3(2): e000394. doi: 10.1136/openhrt-2015-000394.
21. Khiabani A, MacGregor R, Bakir N, Manghelli J, et al. The long-term outcomes and durability of the Cox-Maze IV procedure for atrial fibrillation. J. Thorac. Cardiovasc. Surg. 2022; 163(2): 629-641.e7. doi: 10.1016/j.jtcvs.2020.04.100.
22. Je H, Shuman D, Ad N. A systematic review of minimally invasive surgical treatment for atrial fibrillation: a comparison of the Cox-Maze procedure, beating-heart epicardial ablation, and the hybrid procedure on safety and efficacy. Eur. J. Cardio-Thorac. Surg. 2015; 48(4): 531-540; discussion 540-541. doi: 10.1093/ejcts/ezu536.
23. Robertson J, Lawrance C, Maniar H, Damiano J. Surgical techniques used for the treatment of atrial fibrillation. Circ. J: Official Journal of the Japanese Circulation Society. 2013; 77(8): 1941-1951. doi: 10.1253/circj.cj-13-0721.
24. Phan K, Xie A, Tsai Y, Kumar N, et al. Biatrial ablation vs. left atrial concomitant surgical ablation for treatment of atrial fibrillation: a meta-analysis. EP Eur. 2015; 17(1): 38-47. doi: 10.1093/europace/euu220.

ВАРИКОЗНЫЕ ВЕНЫ В ПОЖИЛОМ И СТАРЧЕСКОМ ВОЗРАСТЕ: ПРОБЛЕМЫ И ПЕРСПЕКТИВЫ

Ширинбек О.* [1], Мнацаканян Г.В.[1], Одинокова С.Н.[2]
[1] *Многопрофильный медицинский холдинг «СМ-Клиника», Москва*
[2] *ФГАОУ ВО Первый МГМУ им. И.М. Сеченова Минздрава России, Москва*

DOI: 10.25881/20728255_2024_19_3_127

Резюме. Варикозная болезнь нижних конечностей (ВБНК) достаточно распространена у пациентов пожилого и старческого возраста. Степень тяжести данного состояния определяется индивидуальной переносимостью симптомов варикозной болезни с учетом естественного старения организма и присутствующего коморбидного фона. Проведен обзор проблемы ВБНК в целом и сквозь призму пациентов старшей возрастной группы. Также рассмотрены преимущества и ограничения различных подходов к диагностике и лечению варикозных вен в геронтологической популяции. Среди современных методов рассмотрены эндовенозные технологии, в частности, клеевая облитерация, открывающая новые горизонты безболезненного и радикального лечения ВБНК у пациентов пожилого и старческого возраста.

Ключевые слова: варикозная болезнь нижних конечностей, варикозные вены, пожилой и старческий возраст, геронтологический, ЭВЛК, РЧО, клеевая облитерация.

VARICOSE VEINS IN THE ELDERLY PATIENTS: PROBLEMS AND PROSPECTS

Shirinbek O.* [1], Mnatsakanyan G.V.[1], Odinokova S.N.[2]
[1] *SM-Clinic, Moscow*
[2] *I.M. Sechenov First Moscow State Medical University, Moscow*

Abstract. Varicose veins of the lower extremities are quite common in the elderly population. The severity of venous disease is determined by the individual tolerance of the symptoms of varicose veins, taking into account the natural aging of the body and the existing comorbid status. This article provides an overview of the problem of varicose veins and chronic venous insufficiency in general and through the prism of patients of the older age group. The advantages and limitations of various approaches to the diagnostics and treatment of varicose veins in the gerontological patients are discussed and presented. Endovenous treatment modalities, specifically glue ablation, open new horizons of pain-free and radical treatment of varicose veins in the elderly patients.

Keywords: varicose veins, superficial venous disease, elderly patients, frail patients, endovenous ablation, laser, radiofrequency and glue ablation.

Введение

В основе патофизиологических механизмов хронической венозной недостаточности (ХВН) лежит клапанная дисфункция, отражение которой на клиническом статусе пациента зависит, в основном, от распространенности патологического венозного рефлюкса и длительности заболевания.

ХВН наиболее часто встречается у населения стран Западной Европы, Северной Америки и других промышленно развитых регионов мира, нежели жителей развивающихся стран [1]. По определенным оценкам более 25 млн. человек в США страдают ХВН [2]. Многие последствия ХВН включают трофические изменения кожи: гиперпигментацию, экзему, липодерматосклероз, а также отеки нижних конечностей, спазмы, боли и развитие варикозного расширения вен [3]. ХВН является частым предшественником развития венозных трофических язв [8], проявление которых связано с болевым фактором [4] и может являться сложнокурабельной проблемой, особенно у пожилых людей [5–8]. Корреляция между ХВН и образованием трофических язв продемонстрирована в исследовании, в котором более 30% пациентов с дефектами кожных покровов нижних конечностей имели ХВН, вызванную хронической венозной обструкцией и рефлюксом в бассейне магистральных подкожных вен. В этом исследовании наиболее частым независимым предиктором ХВН был тромбоз глубоких вен (ТГВ) в анамнезе. Факторы, способствующие прогрессированию ХВН, такие как рефлюкс в поверхностных и перфорантных венах, усиливаются с возрастом, равно как и связь между ХВН и трофическими венозными язвами. Фактически, около трети пациентов с ХВН страдают ВБНК, причем частота развития последней увеличивается с возрастом [9]. Настоящий обзор посвящен проблеме ХВН в геронтологической популяции. В частности, рассмотрены вопросы эпидемиологии, семиотики, диагностики и визуализации, а также обсуждены отдельные состояния, которые могут мимикрировать под ХВН (такие как лимфедема и липедема), факторы риска и патофизиологические аспекты в старшей возрастной группе, патогенетическая обоснованность применения компрессионной терапии и других методов лечения ХВН.

Источники данных

Данные получены в результате анализа материалов из открытых источников. Поиск литературы проводился на платформе трех электронных баз данных: PubMed, Web of Science, EMBASE. Основная стратегия поисковых запросов для каждого из приведенных баз данных заключалась в следующем: в строке поиска вводились следующие термины: «венозная недостаточность», «заболевания вен», «варикозная болезнь». Эти ключевые слова рассматривались как по отдельности, так и в сочетании с терминами: «геронтологический», «гериатрический», «пожилой возраст», «старение». Полученные названия статей сначала проверялись на предмет потенциального

* e-mail: olims@mail.ru

соответствия искомой тематики, после чего проводилось ознакомление с резюме работы. Статьи, которые были сочтены релевантными к интересующей тематике, были найдены и проанализированы. В некоторых случаях библиографические списки найденных статей содержали элементы дополнительного поиска.

Эпидемиология ХВН

Распространенность ХВН зависит от особенностей той или иной популяции, географического положения, специфики используемой классификации данной патологии. В подавляющем большинстве исследований сообщается, что ХВН преимущественно распространено среди женщин [2; 8; 9], однако, в одном из исследований сообщалось, что данная патология больше распространена среди мужчин [4]. Кроме того, гендерные различия, по-видимому, зависят от оцениваемой возрастной категории: распространенность ХВН в целом достигает до 40% у женщин и до 17% у мужчин [3]. Однако после 55 лет она более распространена у мужчин [9]. Источником ХВН в одной трети случаев является первичная ВБНК, заболеваемость которой увеличивается с возрастом [7]. Судя по всему, влияние экономико-географического фактора на распространенность ХВН более значимо в странах Западной Европы, США и других экономически развитых странах по сравнению с развивающимися странами [2; 3]. В США более 25 млн. человек страдают ХВН [2]. В РФ согласно приблизительными данным, ВБНК диагностируется у порядка 30 млн. человек [6]. Эпидемиологические данные, обобщенные среди межпопуляционного контингента пациентов, включающих 99359 человек, составила 29,9, 26,6, 24,9 и 19,8%, соответственно, в Восточной Европе, Латинской Америке, Западной Европе и Азии [10].

Клиническая характеристика пациентов

Степень выраженности симптомов ХВН зависит от тяжести (стадии по соответствующей классификации) и длительности присутствия заболевания у конкретного пациента. ХВН может представлять собой целый спектр состояний: от телангиэктазий до трофических язв. Наиболее распространенным проявлением ХВН является наличие телангиэктазий и ретикулярных вен [10]. Варианты клинической картины ХВН могут также в себя включать собственно варикозные вены, отек, дискомфорт, боль, трофические изменения кожи, связанные с отложением гемосидерина, а также гиперпигментацию кожи и экземоподобный дерматит.

Помимо всего прочего, наиболее часто встречающимися симптомами являются тяжесть в ногах, ноющая или схваткообразная боль, жалобы на которые предъявляют около 50% пациентов [11]. Дискомфорт в ногах обычно усиливается при длительной статической нагрузке и уменьшается при ходьбе и возвышенном положении нижних конечностей. Примерно у 20% пациентов симптомы включают в себя зуд или парестезию [11]. Пациенты могут испытывать жалобы на болезненность в области кожных покровов, расположенных вблизи пораженных вен; в варикозно трансформированных венах возрастает риск развития тромбоза; при обструкции в системе глубоких вен возможно развитие болезненной венозной хромоты [10]. По мере увеличения продолжительности и распространенности ХВН в виду хронического воспаления подкожной жировой клетчатки нередко возникает липодерматосклероз [11]. Это связано с тем, что мягкие ткани вплоть до фасциальных структур уплотняются и превращаются в единый плотный ригидный комплекс [12]. Длительно существующая и не подвергнутая лечению ХВН является значимым фактором риска развития лимфедемы, целлюлита, а также основной причиной манифестации венозных язв [13].

Факторы риска развития ХВН

Факторы риска ХВН включают пожилой возраст, женский пол, беременность, ожирение, длительные статические нагрузки, в особенности в положении стоя, а у пожилых пациентов именно возрастной фактор является наиболее значимым фактором риска развития и прогрессирования ХВН [1; 14]. Последнее утверждение основано на корреляции между пожилым возрастом и прогрессированием процессов биодеградации венозной стенки (обусловленными возрастными механизмами угнетения анаболизма), а также связано с развитием регионарной венозной гипертензией в виду возрастного ослабления икроножных мышц у данной группы пациентов [1]. В одном из исследований, авторы приводят данные о том, что с каждым годом жизни человека риск развития ХВН возрастает на 6% [14]. Беременность является предиктором ХВН в виду уже имеющейся в период вынашивания плода регионарной венозной гипертензии в бассейне нижних конечностей, которая, так или иначе, явилась причиной, как минимум, преходящей или персистирующей клапанной недостаточности, вследствие воздействия гормона релаксина в том числе [1; 15]. Проявление этих изменений в венозной стенке и в работе клапанов прогрессирует с возрастом и с каждой последующей беременностью в жизни женщины. Аналогичные изменения в работе венозных клапанов, вне зависимости от гендерной принадлежности, отмечаются у пожилых людей с избыточным весом и показателем ИМТ>30 кг/м^2, что позволяет предположить, что пожилые люди с высоким ИМТ с большей вероятностью имеют предрасположенность к ХВН. ХВН также широко распространена среди контингента лиц, чья деятельность по роду профессии требует длительного пребывания в положении стоя [15]. Ряд исследований демонстрируют, что длительное сидение или стояние способствует развитию ХВН [38–40], вероятно, из-за длительного и устойчивого воздействия фактора периферической венозной гипертензии [16]. В итоге пожилые люди, в виду ранее занимаемой должности или по роду деятельности, имеющие в анамнезе воздействие фактора длительных статических нагрузок, подвергаются большему риску развития ХВН.

Табл. 1. Международная классификация заболеваний вен CEAP [17; 18]

C (клинический класс)	**E** (этиологический фактор)	**A** (анатомическая локализация)	**P** (патофизиологический фактор)
C0: отсутствие видимых и пальпируемых изменений	**Ec**: врожденный	**As**: поверхностная вена	**Pr**: рефлюкс
C1: телеангиэктазии (менее 1 мм) и ретикулярные вены (1–3 мм)			
C2: варикозные вены (3 мм и более) *C2r*: рецидивные варикозные вены		**Ad**: глубокая вена	**Po**: обструкция, тромбоз
C3: отек	**Ep**: первичный		
C4: трофические изменения кожи: (гиперпигментация, экзема (*C4a*); липодерматосклероз, белая атрофия (*C4b*); флебэктатическая корона (*C4c*).		**Ap**: перфорантная вена	**Pr,o**: рефлюкс + обструкция
C5: зажившая венозная язва	**Es**: вторичный		**Pn**: не идентифицировано
C6: активная венозная язва *C6r*: рецидивная венозная язва	**En**: не идентифицировано	**An**: не идентифицировано	

Современная классификация ХВН

Классификация CEAP представляет собой мультифакториальную парадигму критериев оценки состояния пациента, включающую клиническую, этиологическую, анатомическую и патофизиологическую составляющие [17]. Краткое изложение концепции классификации CEAP представлено в таблице 1. Использование в диагнозе формулировки «ХВН» предполагает присутствие стадии C3-C6 по классификации CEAP [10]. Важной особенностью в классификации CEAP является отсутствие преемственности между классами заболевания в контексте категории «C», то есть, например, класс C3 не подразумевает обязательное присутствие ранее у пациента классов C1 и C2. Таким образом, под классом заболевания следует понимать клинические проявления, без оценки тяжести состояния пациента в контексте рассматриваемой патологии, лишь в качестве удобного инструмента для описания как исходного локального статуса, так и в динамике на фоне проводимого лечения [17].

Инструментальные методы диагностики

Инструментальные методы диагностики предназначены для детализации релевантных этиологических, анатомических, патофизиологических факторов («EAP»), характеризующих нозологическую форму заболевания, а также для закрепления данных установленных при физикальном осмотре на более высоком уровне достоверности, с учетом чувствительности и специфичности того или иного метода исследования [17; 18]. Ультразвуковое ангиосканирование (УЗАС) в настоящее время является общепризнанным «золотым стандартом» в диагностике заболеваний вен нижних конечностей [18].

УЗАС позволяет комплексно оценить структурные составляющие и функциональный статус венозной системы нижних конечностей при подозрении на ХВН. УЗАС сочетает в себе B-режим для визуализации глубоких и поверхностных вен с импульсной допплеровской оценкой кровотока для выявления/исключения и оценки клапанной недостаточности и/или венозной обструкции [16]. Отсутствие или нарушение венозного оттока по причине тромбоза глубоких вен или стагнации оттока в виду посттромботической обструкции можно определить клинически и подтвердить при УЗАС [12]. Протокол стандартного УЗАС включает оценку проходимости исследуемых вен, работоспособности клапанов глубоких и поверхностных вен [18]. Оценить клапанную состоятельность и наличие рефлюкса можно с помощью маневра Вальсальвы или мануальных компрессионных проб [15]. Рефлюкс венозного кровотока можно обнаружить по инверсии цветового рисунка в режиме цветового картирования. Любой значительный поток жидкости (>0,5 с) в ретроградном направлении предполагает рефлюкс [11]. Распространенность стволовой клапанной несостоятельности оценивается по продолжительности рефлюкса, причем более длительные время и объем рефлюкса обычно предполагают более тяжелую ХВН, но не обязательно худшие клинические исходы [14; 16]. Недостатком УЗАС является ограниченность данного метода для оценки тазового венозного бассейна [10].

КТ и МРТ являются стандартизированными и неинвазивными методами, но могут быть менее доступными, чем УЗАС [18]. Однако оба эти метода визуализации по своим разрешающим способностям превосходны для оценки тазовых вен на наличие венозной обструкции, а также позволяют обнаружить изменения в коже, подкожной жировой клетчатке, мышцах, сухожилиях и костях [10; 16; 17]. Использование внутривенного контрастного вещества может быть показано с целью улучшенной визуализации более глубоких венозных структур, перфорантных вен и других венозных мальформаций [11]. Однако внутривенное контрастное усиление может быть противопоказано пациентам старшей возрастной группы при наличии заболеваний почек [19]. Вместе с тем, при необходимости использования контрастного препарата, его введение можно дозировать пролонгировать по времени посредством проведения нескольких сканирований отдельных интересующих сегментов венозного кровотока [18]. При тяжелой ХВН, которая чаще встречается у пожилых людей, изменения в костных структурах и кальцификация мягких тканей лучше визуализируются

с помощью КТ, при этом липодерматосклероз визуализируется в виде специфической картины гиперденсной консистенции тканей [19].

По сравнению с УЗАС, КТ- и МР-венография обеспечивают мультиплоскостные изображения мягких тканей с высоким пространственным разрешением и высокой чувствительностью для обнаружения, например, подкожного отека и других изменений. МР-венография позволяет визуализировать кровоток без необходимости использования нефротоксичных контрастных препаратов [19]. Сообщается, что по сравнению с КТ или УЗАС, МР-венография превосходит по своей способности определения тромботических и посттромботических изменений в венах малого калибра, в извитых венах, а также превосходит другие методы в диагностике тромбоза тазовых вен [18].

Заболевания, имитирующие ХВН

Состояния, которые могут мимикрировать под ХВН, включают целлюлит, лимфедему, претибиальную микседему, отеки при сердечной недостаточности и липедему.

Целлюлит представляет собой бактериальную инфекцию кожи и подкожной жировой клетчатки, которая нарушает барьерную функцию данных анатомических структур. Пациенты с целлюлитом часто имеют жалобы на явления, которые имитируют симптомы, наблюдаемые при ХВН, включая повышение температуры кожи, гиперпигментацию, отек и боль. У пожилых людей может возникнуть псевдоцеллюлит, – состояние, имитирующее целлюлит или застойный дерматит [20]. Псевдоцеллюлит у пожилых людей необходимо диагностировать по возможности незамедлительно, в виду потенциальных осложнений и более высокого риска побочных эффектов, связанных с приемом антибактериальных препаратов. Поскольку целлюлит в большинстве случаев процесс односторонний, двустороннее проявление скорее указывает на венозную недостаточность или застойный дерматит [21].

ХВН и лимфедема являются двумя основными факторами риска развития целлюлита нижних конечностей, при этом ХВН увеличивает вероятность возникновения целлюлита практически в два раза [21]. При рестрикции венозного и лимфатического пассажа из бассейна нижней конечности возникает дисфункция локального иммунного барьера, что способствует прогрессированию местной инфекции кожи и потенциальному распространению ее в первую очередь в мягкие ткани [20].

Лимфедема представляет нарушение лимфооттока из бассейна нижних конечностей, что приводит к депонированию богатой белками жидкости в межклеточном пространстве, тем самым способствуя одно- или двустороннему отеку, болям, трофическим изменениям кожи, а в ряде случаев и вторичной инфекции [21]. На поздних стадиях заболевания кожные покровы имеют консистенцию напоминающую апельсиновую корку, на более запущенных стадиях кожа приобретает твердость и жесткость по типу «булыжной мостовой» [20]. Первичная лимфедема – это врожденная патология, возникающая по причине аномалии развития лимфатических сосудов, их клапанов или лимфатических узлов, проявляющаяся, чаще всего, в период полового созревания, дебют может манифестировать и в средней возрастной группе [22]. Вторичная лимфедема нижних конечностей часто развивается в результате хирургического вмешательства. Наиболее часто с таким явлением приходится сталкиваться после онкологических операций или лучевого лечения, которое снижает функцию лимфатического дренажа [23; 24].

Диагноз «лимфедема» обычно формулируется на основании оценки клинической картины, однако в настоящее время доступны также и количественные измерения, основанные на биоимпедансной спектроскопии [25] и локального измерения содержания жидкости в тканях с помощи оценки диэлектрической проницаемости ткани [26–29]. Данная методика позволяет определить разность в объеме между конечностями с точностью до 10 мл.

Другая распространенная причина, которая, потенциально, может повлечь за собой развитие лимфедемы нижних конечностей у пациентов старшей возрастной группы, это состояния после оперативных вмешательств на суставах и предстательной железе. При наличии ХВН в предоперационном периоде и стабильно функционирующей лимфатической системы, после проведения выше указанных хирургических вмешательств интактная система естественного лимфодренажа, по данным исследований, будет способствовать компенсации клиники ХВН. В случае же лимфодренажной дисфункции после оперативных вмешательств или лучевой терапии, лимфатическая система не будет способна разгрузить высокие объемы жидкости, скопившейся в интерстициальном пространстве, что будет способствовать формированию лимфедемы и усугублять клинику исходной ХВН [29]. Таким образом, в ряде случаев дифференциальная диагностика между лимфедемой и ХВН представляется достаточно проблематичной.

Претибиальная микседема, или тиреоидная дерматопатия обусловлена дисфункцией щитовидной железы и часто наблюдается у пожилых пациентов, имитируя картину ХВН. В целом, гипотиреоз, неопластические процессы и аутоиммунные заболевания, ассоциированные с дисфункцией щитовидной железы чаще встречаются у геронтологических пациентов [30]. У пожилых людей тиреоидит Хашимото является одной из причин первичного гипотиреоза. Претибиальная микседема обычно проявляется диффузным отеком и индурацией кожи голени вследствие накопления в сосочковом слое дермы гликозаминогликанов, которые в дальнейшем распространяются в область ретикулярной дермы. Дифференциальный диагноз между претибиальной микседемой и ХВН проводится на основании данных анамнеза, а также при проведении гистологического исследования [30]. Однако, по причине того, что клиническую картину гипотиреоза

возможно расценить как проявление естественно стареющего организма, сама необходимость диагностики патологии щитовидной железы может быть упущена у пациентов старшей возрастной группы [31].

Как известно, отечный синдром имеет и системную причину, на почве хронической сердечной недостаточности (ХСН), хронической почечной недостаточности, цирроза печени и легочной гипертензии. При этом чаще всего отек нижних конечностей является двусторонним и в большинстве случаев без кожных проявлений. При сравнении пациентов с ХСН и ХВН в процессе оценки диэлектрической проницаемости отмечается значительный избыток жидкости в тканях в обоих случаях. Однако в пользу венозного отека свидетельствует его постуральная зависимость, а также пятна бурого оттенка на коже вследствие отложения при длительном стаже ХВН [30].

Пациенты с ХВН также имеют постурально-зависимый отек, который уменьшается с возвышением ног, но часто имеют бурые, красноватые изменения кожи из-за отложений гемосидерина [1; 32]. Кроме того отеки, обусловленные низким онкотическим давлением плазмы при печеночной недостаточности, нефротическом синдроме и мальабсорбции белка не уменьшаются при изменении положения нижних конечностей. Как и при претибиальной микседеме, симптомы вышеуказанных заболеваний можно воспринять за проявление признаков старения невольно пренебречь диагностическим поиском в этой связи.

Липедема — хроническое заболевание, характеризующееся прогрессирующим накоплением жировой ткани, которое можно ошибочно принять за другие заболевания, проявлением которых является увеличение объема нижних конечностей. Измерение диэлектрической проницаемости и проведение УЗИ позволяет отличить это состояние от лимфедемы. Патофизиология липедемы на сегодняшний день до конца не изучена. Симультанное наличие лимфедемы, не играет значимой роли в динамике липедемы. Липедема встречается в подавляющем большинстве случаев только у женщин и связана с гормональными изменениями, часто возникающими в течение нескольких лет после полового созревания и достаточно редко во время беременности и менопаузы. Дебют липедемы обычно невозможно отследить, заболевание прогрессирует постепенно [33; 34].

Таким образом, чем старше пациент, тем более вероятно наличие у него тех или иных хронических заболеваний, что в свою очередь увеличивает вероятность развития сопутствующих заболеваний, связанных с возрастом. Болевой синдром при ряде патологий может еще больше снизить физическую активность у данного контингента. Поздние стадии основного заболевания могут быть связаны с вторичной венозной или лимфатической недостаточностью, либо их комбинацией. Эти осложнения при определенных обстоятельствах могут затруднить постановку правильного диагноза [35].

Психологические и социальные детерминанты ХВН

На качество жизни пациентов с ХВН влияют субъективное восприятие пациентами симптомов данного заболевания, методы лечения и кратность визитов к профильным специалистам. Помимо того, что ХВН может вызывать боль в нижних конечностях, отек, кожные изменения, развитию инфекций кожи и трофических язв, на перечисленную соматическую патологию может накладываться тревога, депрессия, низкая самооценка и социальная депривация [36; 37]. Прогрессирование трофических изменений, в том числе образование венозных язв, способно усилить значимость психосоциальных барьеров по причине таких частных аспектов психологического дискомфорта как специфический запах язвы и раневого экссудата, что может спровоцировать дальнейшее снижение самооценки, социальную самоизоляцию и депрессивный синдром у пожилых пациентов [18; 37]. Гериатрические пациенты с ХВН или его осложнениями часто зависят от ухаживающих за ними родственников или персонала, что также может создавать эмоциональное и социально-экономическое бремя как для самих пациентов, так и для лиц, осуществляющих уход. Симптомы ХВН и ее осложнения также могут оказать влияние на трудовую и досуговую активность пациентов. Так, было отмечено, что у 42% пациентов с классом C6 и C6r жалобы на ограничения в этой связи исполнением должностных обязанностей и досуговыми мероприятиями [37]. Таким образом, психосоциальные эффекты ХВН и качество жизни пациентов являются важными детерминантами в ведении геронтологических пациентов с ХВН.

Тромбоз глубоких вен и лёгочная эмболия

Венозная гемодинамика при ХВН создает условия для стаза крови, таким образом увеличивая риски тромбоза поверхностных и глубоких вен. Венозные тромбоэмболические осложнения чаще встречается у пожилых людей, особенно в возрасте старше 70 лет. ТГВ представляет собой основной риск тромбоэмболии легочной артерии (ТЭЛА), третьей наиболее распространенной сердечно-сосудистой причины смерти, а у пожилых людей представляет собой непосредственную угрозу их жизни [38].

ХВН и трофические язвы

Исследование, в котором приняли участие около 600 медицинских работников, средний возраст которых составил 42 года, показало, что ХВН с наличием патологического венозного рефлюкса имели по крайней мере на одной нижней конечности 69,1% пациентов [39]. В возрастном диапазоне 65–74 лет заболевания вен с наличием венозных трофических язв или без них диагностировались примерно у 5% пациентов, поступивших в стационар [40]. Кроме того, из 141 пациента старше 75 лет, госпитализированных по поводу отеков нижних конечностей и не имеющих одышку, у 69% имелась ХВН [41]. У пациентов с ХВН трофические язвы являются осложнением более чем у 18% пациентов старше 65 лет.

Лечение венозных трофических язв у пожилых пациентов является трудоемким процессом, предполагающим привлечение значительных социально-экономических и физических ресурсов. Очевидно, что профилактика развития трофических язв при ХВН является одной из главных задач лечения у пациентов старшей возрастной группы. Несмотря на все имеющиеся данные о патофизиологических механизмах развития трофических язв при ХВН данная проблема не до конца изучена [42]. Очевидно, что в динамике перехода от «ХВН без язв» в «ХВН с язвой» основной проблемой является нарушение обменных процессов на уровне микроциркуляции [43].

Индекс хрупкости

Индекс хрупкости (Frailty Index, FI) — это независимый показатель, представляющий собой ассоциированный с возрастом предиктор заболеваемости и смертности. Применение и измерение данного показателя на сегодняшний день широко не распространено, а имеющиеся популяционные оценки достаточно противоречивы. В настоящее время нет стандартизованной системы оценки FI. В 2017 г. проведено масштабное многоцентровое исследование Global Burden of Disease (GBD) (https://www.healthdata.org/research-analysis/gbd) [44], в котором проводилось исследование причин смертности и инвалидности с учетом возраста, пола и других фактором. В анализ вошло более десяти тысяч пациентов из 160 стран. Исследователи дают количественную мультиморбидную и полиэтиологическую оценку факторов риска заболеваний и ухудшения качества жизни пациентов. Данное эпидемиологическое исследование направлено на усовершенствование систем организации здравоохранения и регулирование соответствующих ресурсов медицинского менеджмента в направлении превентивной медицины (https://www.healthdata.org/research-analysis/gbd). Использование FI среди пациентов ХВН старшей возрастной группы является перспективным и интересным для исследования направлением научного поиска. Дальнейшие исследования и внедрение этого индекса в аналитический аудит при статистической обработке данных, позволит оценить его значение в реальной клинической практике у геронтологических пациентов, страдающих ХВН.

Методы консервативного лечения ХВН у пациентов старшей возрастной группы

Компрессионная терапия

Основу консервативного лечения ХВН составляет использование компрессионного трикотажа в том или ином его виде и, в некоторых случаях, прерывистая пневматическая компрессия. Основной целью компрессионной терапии в лечении больных с ХВН является борьба с отечным и болевым синдромами. Помимо этого, компрессионный трикотаж является неотъемлемым элементом лечения венозных трофических язв [45]. Эффективность компрессионного трикотажа в лечении гериатрических больных с венозными трофическими язвами демонстрирует исследование Patton с соавт. [45]. Из 51 пациента, вошедшего в наблюдение, 25 использовали компрессионный трикотаж III класса компрессии (согласно стандарту RAL), остальные 26 применяли компрессионный трикотаж IV класса компрессии (согласно стандарту RAL). Компрессионный трикотаж более высокого класса компрессии показал лучший результат в заживлении венозных трофических язв. Однако, у данной группы пациентов были отмечены такие осложнения, как поверхностные некрозы кожи или потеря кожными покровами физиологической окраски. Таким образом, в использовании компрессионного трикотажа у пациентов старшей возрастной группы важно обеспечивать патогенетическое и патофизиологическое обоснование данного подхода, избегая риск ишемии пораженной конечности. Кроме того, длительная гиперкомпрессия может оказывать негативное воздействие не только на перфузию, но также и на лимфоотток. Оптимальное давление на ткани нижних конечностей на сегодняшний день не определено, и существует мало информации о взаимосвязи между давлением под компрессионным трикотажем и давлением, измеренным в этих условиях в тканях. Известно, что наибольшее давление локализовано у костных выступов, градиенты же между указанными давлениями больше для мягких тканей. Таким образом, при измерениях в области задней поверхности средней трети голени было обнаружено, что давление под компрессионным трикотажем 66 мм рт. ст. соответствует давлению 24 мм рт. ст. в тканях, а «подтрикотажное» давление в 36 мм рт. ст. по медиальной поверхности средней трети голени приводит к подкожному давлению 21 мм рт. ст. [45].

Хотя точный патофизиологический механизм, в результате которого гемодинамические изменения приводят к образованию трофических язв при ХВН, до конца не изучен, однако имеются данные, указывающие на ухудшение кровообращения на уровне капилляров. Парадоксально, но, даже в условиях физической активности и усиленной артериальной перфузии бассейна нижней конечности, кровоток в области язвы, в околоязвенных тканях и подкожной клетчатке, а также транскутанные показатели оксигенации снижены. В дополнение к микроциркуляторным эффектам компрессия потенцируют пульсацию артериального потока, что, вероятно, стимулирует реологические свойства интерстициальной жидкости и лимфы и приводит к заживлению язвы. Таким образом, рациональная компрессионная терапия способна предотвратить образование трофических язв при ХВН и значительно помочь в заживлении язв [45].

Лечебная физкультура

С возрастом у пациентов пожилого и старческого возраста, с учетом прогрессирования дегенеративных изменений костно-суставной системы развивается полиостеоартропатия, амплитуда движений, в том числе и в голеностопных суставах, уменьшается, а, соответственно, насосная функция икроножных мышц также снижа-

ется. По этому поводу проводился ряд исследований у геронтологической группы пациентов, где наблюдались больные с ХВН, получавшие компрессионную терапию, в сравнении с группой, получавшей компрессионную терапию и курс ЛФК по укреплению икроножной мускулатуры и профилактике артроза голеностопных суставов. По завершению наблюдений исследователи пришли к выводу, что у пациентов в группе «компрессия + ЛФК» насосный потенциал икроножных мышц увеличился, что отразилось на соответствующих показателях венозного давления, фракции остаточного объема и фракции выброса суральных коллекторов [45].

Антикоагулянтная терапия

По данным ряда авторов, ХВН у гериатрических пациентов ассоциируется с трехкратным повышением риска венозного тромбоза и ТЭЛА. Лечение венозных тромбоэмболических осложнений у данной группы пациентов является сложной задачей, поскольку у них выше вероятность прогрессирования тромбоза и кровотечения. В этой связи, при отсутствии противопоказаний, здесь необходимо рассмотреть целесообразность проведения антикоагулянтной терапии [46].

Методы хирургического лечения ХВН у пациентов старшей возрастной группы

Открытые хирургические и эндовенозные вмешательства у пациентов с ХВН применяются с целью удаления (сафенэктомия), либо закрытия (термической или нетермической облитерации) несостоятельной магистральной подкожной вены.

Комбинированная флебэктомия

Классическая комбинированная флебэктомия подразумевает перевязку подкожной вены с последующим удалением ее ствола: магистральная подкожная вена перевязывается у соустья с пересечением всех устьевых притоков (кроссэктомия); сафенэктомия (стриппинг) проводится при помощи зонда. В одном из исследований было продемонстрировано значение хирургического лечения при прогрессирующей ХВН у пациентов с ВБНК. Авторы провели наблюдение за 146 нижними конечностями, в отношении которых применялась только компрессионная терапия. Последняя применялась в сочетании с комбинированной флебэктомией у 115 профильных пациентов. Через год в группе консервативного лечения количество нижних конечностей с несостоятельными перфорантными венами было статистически значимо больше, чем в группе хирургического лечения. Количество несостоятельных перфорантных вен в обеих группах по итогу наблюдения сравнивалось с их количеством до начала лечения. Авторы в своей работе приводят данные о 28 пациентов из старшей возрастной группы и делают вывод о том, что хирургическое лечение у пациентов с ХВН высокоэффективна и применение данной тактики возможно у пациентов пожилого и старческого возраста при соответствующих показаниях с минимальным риском [46].

Радиочастотная облитерация (РЧО) вен

В основе метода лежит механизм индукции передачи тепловой энергии для нагрева стенки вены, что приводит к денатурации коллагена венозной стенки и к дальнейшей окклюзии вены путем ее фиброзной трансформации. Процедура проводится под местной анестезией в амбулаторных условиях. РЧО сравнивалась с классической комбинированной флебэктомией: пациенты после РЧО свидетельствовали о значимо меньшей послеоперационной боли и более раннем восстановлении после хирургического вмешательства. РЧО, также была оценена у гериатрического контингента больных и признана эффективной и безопасной методикой [47].

Эндовенозная лазерная облитерация (ЭВЛО) вен

Метод основан на эффекте термического воздействия лазерной энергии, в результате чего кровь внутри вены достигает кипения, образуются пузырьки пара, которые оказывают локальное тепловое повреждение эндотелия вены [47]. Под воздействием тепловой энергии лазера стенка вены теряет свою структуру, что приводит к ликвидации ее просвета. Эта методика также выполняется под местной анестезией в амбулаторных условиях. Согласно имеющимся данным, эффективность и безопасность РЧО и ЭВЛО сопоставимы. При этом, по некоторым данным, РЧО демонстрирует меньше побочных эффектов, таких как тромбофлебит притоков, гиперпигментация, парестезии, гематомы, экхимозы, и более быстрое восстановление в постпроцедурном периоде [9].

Пенная склеротерапия

Это миниинвазивная процедура в том числе используется для закрытия магистральных подкожных вен. Пенная форма склерозанта представляет собой газожидкостную смесь с поверхностно-активным соединением (детергентом), который воздействуя на эндотелий, вызывает коагуляцию с последующим фиброзом вены и окклюзию ее просвета. Наиболее частым осложнением пенной склеротерапии является тромбофлебит притоков сафенных вен. В исследовании 152 гериатрических пациентов с несостоятельностью сафено-феморального соустья и клапанной недостаточностью большой подкожной вены, частота окклюзии целевой вены через 12 месяцев после процедуры составила 86,4%, при этом не было зарегистрировано ни одного серьезного осложнения [47].

Следует заключить, что любое хирургическое лечение, инвазивное или малоинвазивное, у гериатрических пациентов с клинической картиной ХВН является целесообразным подходом, нацеленным на уменьшении симптомов заболевания и улучшении качества их жизни.

Клеевая облитерация вен

Цианоакрилатная клеевая облитерация (ЦКО) является инновационным нетермическим методом лечения варикозных вен. В последние годы этот метод стал все более популярным в реальной клинической практике благодаря своей эффективности, безболезненности и минимальной инвазивности [47; 48]. ЦКО основана на использовании специального состава на основе цианоакрилата, доставка которого осуществляется непосредственно в просвет несостоятельной вены, обеспечивая ее целевую окклюзию. ЦКО предлагает ряд преимуществ по сравнению с открытой хирургией и методами термооблитерации, а именно отсутствие необходимости проведения тумесцентной анестезии, применения компрессионного трикотажа в послеоперационном периоде, минимальный период реабилитации. Ввиду повышенного коморбидного статуса, пациенты пожилого и старческого возраста представляют собой особую группу с высоким операционным риском и требуют персонализированного подхода в выборе оптимального метода лечения ВБНК. Неоспоримые преимущества клеевой облитерации делают ее методом выбора при лечении ВБНК у пациентов пожилого и старческого возраста [49; 50]. Таким образом, ЦКО представляет собой весьма перспективный метод лечения ВБНК, в особенности у пациентов старшей возрастной группы, который может быть эффективным и безопасным для большинства геронтологических пациентов, с учетом обхода целого ряда нежелательных и опасных обременений.

Заключение

Преклонный возраст является значимым фактором риска развития и прогрессирования ХВН, и его осложнений. К последним относятся ТГВ, ТЭЛА и венозные трофические язвы. Дифференциальная диагностика ХВН с другими заболеваниями нижних конечностей, которые у гериатрического контингента представлены в пёстром коморбидном фоне, может быть достаточно сложной. Кроме того, понимание механизма действия компрессионной терапии, являющейся основным методом лечения ХВН, предоставляет возможность ее рационального и адекватного использования у пациентов пожилого и старческого возраста с достижением желаемого эффекта, избегая связанных с компрессией нежелательных явлений. При этом развитие и внедрение эндовенозных вмешательств, в частности, клеевой облитерации вен, открывает реальную перспективу и новые горизонты безболезненного и радикального лечения ВБНК у гериатрических пациентов, не требующего применения послеоперационной компрессии, чрезвычайно обременительной для пациентов старших возрастных групп.

Авторы заявляют об отсутствии конфликта интересов (The authors declare no conflict of interest).

ЛИТЕРАТУРА/REFERENCES

1. Azar J, Rao A, Oropallo A. Chronic venous insufficiency: a comprehensive review of management. Journal of Wound Care. 2022; 31(6): 510-519. doi: 10.12968/jowc.2022.31.6.510.
2. Ortega MÁ, Fraile-Martínez Ó, García-Montero C, et al. Understanding Chronic venous Disease: A Critical Overview of its pathophysiology and medical management. Journal of Clinical Medicine. 2021; 10(15): 3239. doi: 10.3390/jcm10153239.
3. Azhdari M, Zilaee M, Karandish M, et al. Red vine leaf extract (AS 195) can improve some signs and symptoms of chronic venous insufficiency, a systematic review. PTR Phytotherapy Research (Print). 2020; 34(10): 2577-2585. doi: 10.1002/ptr.6705.
4. Mayrovitz HN, Aoki KC, Colón JLL. Chronic venous insufficiency with emphasis on the geriatric population. Curēus. June 2023. doi: 10.7759/cureus.40687.
5. Shehab AW, Eleshra A, Fouda E, Elwakeel H, Farag MK. Randomized prospective comparative study of platelet-rich plasma versus conventional compression in treatment of post-phlebitic venous ulcer. Vascular. 2022; 31(6): 1222-1229. doi: 10.1177/17085381221104629.
6. Helmy Y, Farouk N, Ali Y, et al. Objective assessment of Platelet- Rich Plasma (PRP) potentiality in the treatment of Chronic leg Ulcer: RCT on 80 patients with Venous ulcer. Journal of Cosmetic Dermatology (Print). 2021; 20(10): 3257-3263. doi: 10.1111/jocd.14138.
7. Weller C, Bouguettaya A, Team V, Flegg JA, Kasza J, Jayathilake C. Associations between patient, treatment, or wound- level factors and venous leg ulcer healing: Wound characteristics are the key factors in determining healing outcomes. Wound Repair and Regeneration. 2019; 28(2): 211-218. doi: 10.1111/wrr.12773.
8. Longobardi P, Hartwig V, Santarella L, et al. Potential markers of healing from near infrared spectroscopy imaging of venous leg ulcer. A randomized controlled clinical trial comparing conventional with hyperbaric oxygen treatment. Wound Repair and Regeneration. 2020; 28(6): 856-866. doi: 10.1111/wrr.12853.
9. Chinchalongporn W, Tanmit P, Pruekprasert K, et al. Prevalence and predictors of combined >50% iliocaval venous obstruction and superficial venous reflux in chronic venous insufficiency patients with healed or active venous leg ulcer. Journal of Vascular Surgery Venous and Lymphatic Disorders (Print). 2023; 11(3): 502-509. doi: 10.1016/j.jvsv.2022.11.006.
10. Vuylsteke M, Colman R, Thomis S, Guillaume G, Van Quickenborne D, Staelens I. An epidemiological survey of venous disease among general practitioner attendees in different geographical regions on the globe: The final results of the Vein Consult Program. Angiology. 2018; 69(9): 779-785. doi: 10.1177/0003319718759834.
11. Kim Y, Png CYM, Sumpio BJ, DeCarlo C, Dua A. Defining the human and health care costs of chronic venous insufficiency. Seminars in Vascular Surgery. 2021; 34(1): 59-64. doi: 10.1053/j.semvascsurg.2021.02.007.
12. Galsinh H, Singh K, Smith L. Lipodermatosclerosis: the common skin condition often treated as cellulitis. Journal of the Royal College of Physicians of Edinburgh. 2019; 49(1): 41-42. doi: 10.4997/jrcpe.2019.110.
13. Mayrovitz HN, Wong S, Mancuso C. Venous, arterial, and neuropathic leg ulcers with emphasis on the geriatric population. Curēus. 2023. doi: 10.7759/cureus.38123.
14. Łastowiecka-Moras E. Standing and sitting postures at work and symptoms of venous insufficiency – results from questionnaires and a Doppler ultrasound study. International Journal of Occupational Safety and Ergonomics. 2020; 27(4): 963-969. doi: 10.1080/10803548.2020.1834232.
15. Mahapatra S, Ramakrishna P, Gupta B, Anusha AM, Para MA. Correlation of obesity & comorbid conditions with chronic venous insufficiency: Results of a single-centre study. Indian Journal of Medical Research (New Delhi). 2018; 147(5): 471. doi: 10.4103/ijmr.ijmr_1844_16.
16. Yun MJ, Kim YK, Kang D, et al. A study on prevalence and risk factors for varicose veins in nurses at a university hospital. Safety and Health at Work (Seoul). 2018; 9(1): 79-83. doi: 10.1016/j.shaw.2017.08.005.
17. Lurie F, Passman MA, Meisner MJ, et al. The 2020 update of the CEAP classification system and reporting standards. Journal of Vascular Surgery Venous and Lymphatic Disorders. 2020; 8(3): 342-352. doi: 10.1016/j.jvsv.2019.12.075.
18. Orhurhu V, Chu R, Xie K, et al. Management of Lower Extremity Pain from Chronic Venous Insufficiency: A Comprehensive Review. Cardiology and Therapy (Internet). 2021; 10(1): 111-140. doi: 10.1007/s40119-021-00213-x.

19. Shams E, Mayrovitz HN. Contrast-Induced Nephropathy: A review of mechanisms and risks. Curēus. 2021. doi: 10.7759/cureus.14842.
20. Blake A, Cruzval-O'Reilly E, Sayed C. Cellulitis mimics in the geriatric patient. Current Geriatrics Reports. 2020; 9(4): 192-198. doi: 10.1007/s13670-020-00334-6.
21. Michener A, Heath B, Crnich C, et al. Infections in Older Adults: A Case-Based Discussion Series emphasizing antibiotic stewardship. MedEdPORTAL. September 2018. doi:10.15766/mep_2374-8265.10754.
22. Sudduth CL, Greene AK. Primary lymphedema: update on genetic basis and management. Advances in Wound Care (New Rochelle, NY Print). 2022; 11(7): 374-381. doi: 10.1089/wound.2020.1338.
23. Wong ML, Eaton PK, Zanichelli C, Moore C, Hegarty CE, MacDonald N. The prevalence of undiagnosed postoperative lower limb lymphedema among gynecological oncology patients. European Journal of Surgical Oncology. 2022; 48(5): 1167-1172. doi: 10.1016/j.ejso.2021.12.464.
24. Yoshihara M, Shimono R, Tsuru S, et al. Risk factors for late-onset lower limb lymphedema after gynecological cancer treatment: A multi-institutional retrospective study. European Journal of Surgical Oncology. 2020; 46(7): 1334-1338. doi: 10.1016/j.ejso.2020.01.033.
25. Rockson SG. Bioimpedance analysis of lower extremity lymphedema. Lymphatic Research and Biology. 2020; 18(2): 98. doi: 10.1089/lrb.2020.29085.sr.
26. Mayrovitz HN, Arzanova E, Somarriba S, Eisa S. Factors affecting interpretation of tissue dielectric constant (TDC) in assessing breast cancer treatment related lymphedema (BCRL). Lymphology. 2019; 52(2): 92-102.
27. Mayrovitz HN. Assessing lower extremity lymphedema using upper and lower extremity tissue dielectric constant ratios: method and normal reference values. Lymphatic Research and Biology. 2019; 17(4): 457-464. doi: 10.1089/lrb.2018.0039.
28. Mayrovitz HN, Mikulka A, Woody D. Minimum Detectable Changes Associated with Tissue Dielectric Constant Measurements as Applicable to Assessing Lymphedema Status. Lymphatic Research and Biology. 2019; 17(3): 322-328. doi: 10.1089/lrb.2018.0052.
29. Mayrovitz HN, Arzanova E, Somarriba S, Eisa S. Reference values for assessing localized hand lymphedema using interhand tissue dielectric constant ratios. Lymphatic Research and Biology. 2018; 16(5): 442-445. doi: 10.1089/lrb.2017.0065.
30. Sharma SK, Mudgal SK, Mandal A. Thyroid disease in older people: Nursing perspectives. Thyroid Research and Practice. 2020; 17(3): 110-117, doi: 10.4103/trp.trp_25_20.
31. Sharma SK, Mudgal SK, Mandal A. Thyroid disease in older people: nursing perspectives . Thyroid Res Prac. 2020; 17: 110-117.
32. Kılınç F, Akbaş A, Şener S, Hayran Y, Aktaş A. Cutaneous findings in patients with chronic venous insufficiency. Journal of Cosmetic Dermatology (Print). 2021; 21(5): 2106-2112. doi: 10.1111/jocd.14337.
33. Mackie H, Thompson B, Suami H, et al. Differentiation of lipoedema from bilateral lower limb lymphoedema by imaging assessment of indocyanine green lymphography. Clinical Obesity (Print). 2023; 13(3). doi: 10.1111/cob.12588.
34. Rasmussen JC, Aldrich MB, Fife CE, Herbst KL, Sevick- Muraca EM. Lymphatic function and anatomy in early stages of lipedema. Obesity (Silver Spring, Md). 2022; 30(7): 1391-1400. doi: 10.1002/oby.23458.
35. Wollina U. Lipedema – An update. Dermatologic Therapy. 2018; 32(2): e12805. doi: 10.1111/dth.12805.
36. Silva WT, Ávila MR, De Oliveira LFF, et al. Differences in health-related quality of life in patients with mild and severe chronic venous insufficiency: A systematic review and meta-analysis. Journal of Vascular Nursing. 2021; 39(4): 126-133. doi: 10.1016/j.jvn.2021.09.002.
37. Poulose D, Deo K, Gogineni JM, et al. Correlation of venous clinical severity score with dermatology life quality Index among patients with chronic venous insufficiency: a Cross-Sectional study. Curēus. 2021. doi: 10.7759/cureus.17654.
38. Baylis RA, Smith NL, Klarin D, Fukaya E. Epidemiology and Genetics of venous thromboembolism and Chronic venous Disease. Circulation Research. 2021; 128(12): 1988-2002. doi: 10.1161/circresaha.121.318322.
39. Cires-Drouet R, Fangyang L, Rosenberger S, et al. High prevalence of chronic venous disease among health care workers in the United States. Journal of Vascular Surgery Venous and Lymphatic Disorders. 2020; 8(2): 224-230. doi: 10.1016/j.jvsv.2019.10.017.
40. Ansorge C, Miocic J, Schauer F. Skin diseases in hospitalized geriatrics: a 9-year analysis from a University Dermatology Center in Germany. Archives of Dermatological Research. 2021; 314(5): 427-437. doi: 10.1007/s00403-021-02244-9.
41. Belmin J, Donadio C, Jarzebowski W, Genranmayeh K, Valembois L, Lafuente-Lafuente C. The value of B-type natriuretic peptide plasma concentrations in very old people with chronic peripheral oedema. Archives of Cardiovascular Diseases. 2020; 113(5): 332-340. doi: 10.1016/j.acvd.2019.12.009.
42. Raffetto JD. Pathophysiology of chronic venous disease and venous ulcers. ˜the œSurgical Clinics of North America/Surgical Clinics of North America. 2018; 98(2): 337-347. doi: 10.1016/j.suc.2017.11.002.
43. Klonizakis M. The role of microcirculatory dysfunction in the pathophysiology and treatment of venous leg ulcers. JAMA Dermatology. 2019; 155(7): 861. doi: 10.1001/jamadermatol.2019.0591.
44. Zhang J, Yuan Z, Mo CK, et al. The global burden of cardiovascular diseases and type 2 diabetes attributable to low physical activity, 1990–2019: an analysis from the global burden of disease study. Frontiers in Cardiovascular Medicine. 2023; 10. doi: 10.3389/fcvm.2023.1247705.
45. Patton D, Avşar P, Sayeh A, et al. A meta- review of the impact of compression therapy on venous leg ulcer healing. International Wound Journal. 2022; 20(2): 430-447. doi: 10.1111/iwj.13891.
46. Akrivou D, Perlepe G, Kirgou P, Gourgoulianis K, Malli F. Pathophysiological Aspects of aging in Venous Thromboembolism: an update. Medicina. 2022; 58(8): 1078. doi: 10.3390/medicina58081078.
47. Ширинбек О. Справочник хирурга-флеболога. – Москва: ГЭОТАР-Медиа, 2024. – 144 с. [Shirinbek O. Handbook of a phlebologist surgeon. Moscow: GEOTAR-Media, 2024. 144 p. (In Russ.)]
48. Ширинбек О., Мнацаканян Г.В., Одинокова С.Н. Цианоакрилатная клеевая облитерация варикозных вен в реальной клинической практике: двухлетние результаты лечения. Амбулаторная хирургия. – 2022. – №19(1). – С.132-139. [Shirinbek O, Mnatsakanyan GV, Odinokova SN. Cyanoacrylate adhesive Closure in the Real-World Practice: 2-Year results of varicose vein Treatment. Ambulatornaâ Hirurgiâ. 2022; 19(1): 132-139. (In Russ.)] doi: 10.21518/1995-1477-2022-19-1-132-139.
49. Ширинбек О., Одинокова С.Н. Цианоакрилатная клеевая облитерация подкожных вен // Флебология. – 2021. – №15(4). – С.297-303. [Shirinbek O, Odinokova SN. Cyanoacrylate Adhesive Closure of Saphenous Veins. Journal of Venous Disorders. 2021; 15(4): 297-303. (In Russ.)] doi: 10.17116/ flebo202115041297.
50. Ширинбек О., Одинокова С.Н. Клеевая облитерация в лечении варикозной болезни у пациентов пожилого и старческого возраста // Ангиология и сосудистая хирургия. – 2021. – Т.27. – №2. – С.879-881. [Shirinbek O, Odinokova SN. Glue ablation of varicose veins in the elderly patients. Angiyologiya i Sosudistaya khirurgia. 2021; 27(2):879-881. (In Russ.)]

ПРОФИЛАКТИКА РЕЦИДИВОВ ГРЫЖ МЕЖПОЗВОНКОВЫХ ДИСКОВ ПОСЛЕ ПОЯСНИЧНОЙ МИКРОДИСК- И СЕКВЕСТРЭКТОМИИ

Макаров С.А.* [1], Аганесов А.Г.[1], Алексанян М.М.[1], Демина В.А.[2]
[1] *ГНЦ РФ ФГБНУ «Российский научный центр хирургии им. акад. Б.В. Петровского», Москва*
[2] *НИЦ «Курчатовский институт», Москва*

DOI: 10.25881/20728255_2024_19_3_136

Резюме. Обоснование: Дегенеративно-дистрофические заболевания поясничного отдела позвоночника в России занимают третье место среди причин хирургического лечения. Грыжи межпозвонковых дисков являются самым распространенным дегенеративным заболеванием поясничного отдела, вызывающим боли в нижней части спины и корешковые симптомы в нижних конечностях. Поясничная микродискэктомия стала одной из самых распространенных операций на позвоночнике в мире. В различных мировых исследованиях приводятся данные о наличии рецидивов заболевания после операции от 1,1 до 27,3%. Рецидивы грыж межпозвонковых дисков являются одной из главных причин ревизионных операций в спинальной хирургии. Цель: проанализировать частоту и причины возникновения рецидивов грыж межпозвонковых дисков после микродиск- и секвестрэктомии по данным литературы, что позволит улучшить результаты хирургического лечения и снизить количество рецидивов.

Материалы и методы. Поиск литературных источников проведен в базах PubMed, eLibrary по следующим ключевым словам: рецидив грыжи межпозвонкового диска, дефект фиброзного кольца, протез фиброзного кольца, lumbar disc reoperation, annulus fibrosus defects, annulus fibrosus prosthesis. Были проанализированы устройства, способы, которые использовались ранее или используются сейчас, сформулированы требования, которыми, на наш взгляд, должен обладать имплант. Глубина поиска составила более 20 лет (2002–2023 гг.). В результате поиска найдено и проанализировано 62 статьи.

Результаты и обсуждение. Наиболее полно снизить количество рецидивов заболевания возможно только с помощью механического препятствия выхода регенерата или вещества межпозвонкового диска в позвоночный канал путём укрытия интраоперационного дефекта фиброзного кольца. Исходя из этого, мы пришли к выводу, что в настоящее время нет устройства, которое бы отвечало всем требованиям. Время деградации импланта должно совпадать с процессом регенерации фиброзного кольца, чтобы обеспечить правильное ремоделирование ткани. Изменение механических свойств импланта в результате деградации должно сохранять совместимость с процессом репарации и регенерации. Ну и наконец имплант должен способствовать восстановлению нормальной биомеханики позвоночника: восстановление высоты МПД; правильного распределения нагрузки на все участки МПД; восстановление физиологического объёма движений, лордоза; достижение сагиттального баланса.

Заключение. На основании анализа данных мировой литературы нами начата разработка биосовместимого биодеградируемого устройства для заполнения полости межпозвонкового диска и закрытия дефекта в области фиброзного кольца после секвестр- и микродискэктомии для восстановления биомеханики позвоночно-двигательного сегмента в поясничном отделе позвоночника, для устранения послеоперационных рецидивов. В настоящее время РНЦХ им. акад. Б.В. Петровского совместно с НИЦ «Курчатовский институт» проводятся лабораторные испытания опытных образцов для изучения статических свойств материалов и выбора наиболее подходящего.

Ключевые слова: рецидивы грыж межпозвонковых дисков, микродискэктомия, секвестрэктомия, фиброзное кольцо.

PREVENTION OF RECURRENT DISC HERNIATION AFTER LUMBAR MICRODISCECTOMY AND SEQUESTRECTOMY

Makarov S.A.* [1], Aganesov A.G.[1], Alexanyan M.M.[1], Demina V.A.[2]
[1] *Petrovsky Russian Research Center of Surgery, Moscow*
[2] *Kurchatov Institute, Moscow*

Abstract. Introduction: Degenerative and dystrophic diseases of the lumbar spine in Russia rank 5th among the causes of hospitalization and 3rd among the causes of surgical treatment. Herniated discs are the most common degenerative disease of the lumbar spine causing low back pain and radicular symptoms in the lower extremities. Lumbar microdiscectomy has become one of the most common spinal surgeries. Various worldwide studies cite a postoperative recurrence rate ranging from 1.1% to 27.3%. Recurrences of herniated discs are one of the main reasons for revision surgeries in spinal surgery. Also in a number of cases, radicular pain syndrome persists after microdiscectomy, which may be associated with biochemical changes in the intervertebral disc. Through the annular defect inflammatory mediators (interleukins), cytokines and chemical agents are released from the pulposus nucleus, which cause irritation of the spinal ganglion and nerve root. Purpose of the study: to analyze the frequency and causes of recurrence of herniated discs after microdiscectomy and sequestrectomy according to the literature, which will allow us to develop a device to reduce the number of recurrences

Materials and methods: we searched available literature sources, including PubMed and eLibrary databases, for the following keywords: «recurrence of disc herniation», «annulus fibrosus defect», «annulus fibrosus prosthesis», «lumbar disc reoperation», «annulus fibrosus defects», «annulus fibrosus prosthesis». The depth of the search was more than 20 years (2002–2023). As a result of the search, 108 articles were found and analyzed.

Results: In our opinion and according to the literature, the most complete reduction in the number of disease recurrences is possible only with the help of mechanical obstruction of regenerate or intervertebral disc substance exit into the spinal canal by covering the intraoperative defect of the annulus fibrosus. We analyzed the devices, methods that were used earlier or are used now, formulated the requirements that, in our opinion, the implant should possess. Based on this, we came to the conclusion that at present there is no device that meets all the requirements. The time of implant degradation should coincide with the process of fibrous ring regeneration to ensure proper tissue remodeling. The change in the mechanical properties of the implant as a result of degradation must remain compatible with the repair and regeneration process. Finally, the implant should contribute to the restoration of normal spine biomechanics: restoration of IVD height; correct distribution of load on all areas of the IVD; restoration of physiologic volume of movement, lordosis; achievement of sagittal balance.

Conclusion: Based on the analysis of the world literature data, we started to develop a biocompatible biodegradable device for filling the intervertebral disc cavity and closing the defect in the area of the annulus fibrosus after sequestrum and microdiscectomy to restore the biomechanics of the vertebral-motor segment in the lumbar spine and to eliminate postoperative recurrences. At present, the FGBNU «Petrovsky RRCS» together with SIC «Kurchatov Institute» are conducting laboratory tests of prototypes to study the static properties of materials and select the most suitable one.

Keywords: recurrent disc herniation, microdiscectomy, sequestrectomy, annulus fibrosous.

Введение

Межпозвонковые диски (МПД) имеют сложную структуру, обеспечивающую биомеханику позвоночно-двигательного сегмента. МПД состоит из пульпозного ядра – неравномерной сетки фибрилл коллагена II с осмотическим давлением набухания, создаваемым большим количеством протеогликана аггрекана, агрегированного с цепочками гиалуронана. Она окружена кольцевым фиброзом – волокнами коллагена I, ориентированными под косыми углами в гетерогенной структуре в отдельных ла-

* e-mail: makarov.spine@gmail.com

мелях, причем в каждой последующей ламели коллагеновые волокна укладываются под чередующимися косыми углами, образуя угловато-слоистую архитектуру [1; 2]

Дегенеративные изменения в МПД приводят к потере гидратации в пульпозном ядре, уменьшая высоту МПД. Фиброзное кольцо становится объектом постоянных механических воздействий, вследствие чего в нем развиваются патологические изменения: дезорганизация нормальной слоистой структуры в результате повреждения коллагенового матрикса, что приводит к возникновению трещин и разрывов фиброзного кольца. При развитии таких изменения МПД становится уязвимым для разрушающего воздействия биомеханических влияний, возникающих в условиях нагрузок и усилий человека при его нормальной активности. В результате уменьшения давления в диске напряженность волокон фиброзного кольца уменьшается, нарушаются фиксационные свойства диска, появляется патологическая подвижность в позвоночно-двигательном сегменте, вызывая в том числе смещение пульпозного ядра, что приводит к возникновению грыжи МПД [3–5].

Дегенеративно-дистрофические заболевания поясничного отдела позвоночника в России занимают 5-е место среди причин госпитализации и 3-е место среди причин хирургического лечения. В свою очередь грыжи МПД являются самым распространенным дегенеративным заболеванием поясничного отдела, вызывающим боли в нижней части спины и корешковые симптомы в нижних конечностях [6; 7]. Грыжа МПД определяется как смещение вещества диска в сторону позвоночного канала без разрыва фиброзного кольца (протрузия) или через его дефект (экструзия, секвестрация) [8]. Данное заболевание встречается примерно у 1–3% населения [9]. В 15–20% случаях заболевания требуется оперативное лечение [10].

Поясничная микродискэктомия стала одной из самых распространенных операций на позвоночнике во всем мире. Ежегодно в Корее проводится около 90 000 подобных операций в год, в США – до 200000, в Дании – 3000 [11–13]. В России в 2015 г. было выполнено около 50000 операций по поводу дегенеративно-дистрофических заболеваний позвоночника и эти операции являются самыми частыми в хирургии позвоночника [14]. В среднем, в развитых странах проводится от 3 до 20 поясничных микродискэктомий на 10000 населения, и это число ежегодно растёт [15–17]. Согласно данным корейских вертебрологов после микродискэктомий проводится до 13,5% повторных операций в течение 5 лет [11]. Разные авторы отмечают большой процент хороших и отличных результатов поясничной микродискэктомии (боль по шкале ВАШ 0–1 балл) от 70 до 89% [18; 19].

Hakkinen et al, оценивая свой опыт проведения 166 микродискэктомий за 1 год, отмечают проведение повторных операций в течение 5 лет при рецидивах грыж в 10,2% случаев [20]. ChiKim сообщает, что в течение 5 лет они провели повторные операции у 13,4% пациентов (2485 из 18590), в том числе 5,4% (1001) в течение первых 90 дней [11].

Отмечается, что по объективным данным КТ и МРТ только у 9% пациентов после операции не определялись рецидивы грыж МПД, а средний размер грыжевых выпячиваний на уровне операции уменьшился на 30%, при увеличении на соседнем уровне на 55%. Однако, анализируя представленные им в исследовании МРТ до и после операции обращает на себя внимание, что пациенту проводилась не радикальная микродискэктомия, а, скорее, секвестрэктомия [21].

Е. Лопарев отмечает, что продолженная дегенерация оперированного сегмента выявлена у 83,3% пациентов. Из них у 49,5% диагностирован рецидив грыжи диска, у 33,8% – продолженная дегенерация оперированного уровня привела к развитию нестабильности. Дегенерацию смежного уровня выявили у 31 (16,7 %) пациента. Тем не менее, после операции положительные результаты в виде регресса болевого синдрома были в 87,1 % случаев, неудовлетворительные (сохранение болевого синдрома на прежнем уровне) – в 12,9 %. При этом указывается, что у большинства пациентов первая операция была микродискэктомия [22].

В исследовании J. McGirt показано, что среди 108 пациентов, которым выполнялась микродискэктомия на одном уровне без стабилизации, 10,2% потребовалась повторная операция по поводу рецидива в течение первого года [16]. Вероятность возникновения рецидива была выше у пациентов с большим интраоперационным дефектом фиброзного кольца (более 6 мм). Carragee показал, что частота рецидивов варьировала от 1,1% при небольших трещинообразных аннулярных дефектах до 27,3% при больших (6 мм и больше) аннулярных дефектах [23].

В целом же рецидив грыж поясничных МПД является одной из главных причин ревизионного хирургического вмешательства в спинальной хирургии [29]

Также в ряде случаев после микродискэктомии сохраняется болевой корешковый синдром, что может быть связано с биохимическими изменениями МПД. Через дефект фиброзного кольца из пульпозного ядра выделяются медиаторы воспаления (интерлейкины), цитокины и химические агенты, которые вызывают раздражение спинального ганглия и нервного корешка [31; 32]

Надо отметить, что хирурги разных школ придерживаются разной оперативной тактики при грыжах МПД: некоторые ограничиваются секвестрэктомией, а другие проводят радикальную дискэктомию с кюретажем диска [33; 34]

Несмотря на большой процент хороших и отличных результатов после классической поясничной микродискэктомии по Caspar и её модификаций, проблема рецидива грыж МПД и по сей день является актуальной.

Учитывая значительное количество рецидивов после данных операций, отсутствие единого подхода к проблеме закрытия послеоперационного дефекта фиброзного кольца, мы поставили целью исследования обобщение информации и анализ литературных данных мирового опыта.

Материалы и методы

Поиск литературных источников проведён в базах PubMed, eLibrary по следующим ключевым словам: ре-

цидив грыжи МПД, дефект фиброзного кольца, протез фиброзного кольца, lumbar disc reoperation, annulus fibrosous defects, annulus fibrosous prosthesis. Глубина поиска составила более 20 лет (2002–2023 гг.). В результате поиска найдено и проанализировано 108 статей, данные 50 из которых мы использовали в нашей работе.

Результаты

На наш взгляд и по данным литературы, наиболее полно снизить количество рецидивов заболевания возможно только с помощью механического препятствия выхода регенерата или остатков МПД в позвоночный канал путём укрытия интраоперационного дефекта фиброзного кольца [30; 31].

Это объясняется тем, что фиброзное кольцо обладает весьма ограниченной способностью к самовосстановлению при дегенерации или травме [32]. Если после дискэктомии и происходит заживление аннулярного дефекта, то очень медленно и в конечном итоге приводит к образованию биомеханически неполноценной ткани с пониженной способностью воспринимать растягивающие нагрузки [19]. Это, в свою очередь, может спровоцировать повторное образование грыжи при меньших биомеханических нагрузках у пациентов с большими послеоперационными аннулярными дефектами, которые составляют около 30% пациентов, подвергшихся дискэктомии поясничного отдела [32].

В настоящее время в области тканевой инженерии изучаются биомиметические подходы, позволяющие воспроизвести пластинчатую структуру фиброзного кольца и вызвать его регенерацию, однако отсутствие васкуляризации и низкий уровень технологической готовности означает, что до клинического применения данной технологии ещё далеко [33].

Было проведено множество исследований, направленных на поиск лучшей стратегии восстановления целостности фиброзного кольца. Предпринимались попытки закрытия дефекта с помощью различных швов [34–36], сеткообразных устройств, цианакрилатных или других клеев [37–39], различных имплантов в виде заплат и пробок с неоднозначными результатами [40; 41].

В настоящее время известны следующие устройства для закрытия дефекта фиброзного кольца:

1. Системы Inclose и Xclose (США). Система Inclose состоит из расширяемой плетёной сетчатой заплаты и двух шовных тросов из полиэтилентерефталата (ПЭТ). Якорная система Xclose позволяла сделать шов аннулярного дефекта. Однако не было доказано, что эти устройства достоверно снижают частоту рецидивов. В настоящее время обе системы не применяются после появления сообщений о многочисленных осложнениях, таких как разрыв натяжных лент и прорезывание анкеров через мягкие ткани [36].
2. Система для наложения швов AnchorKnot (США) предназначена для закрытия аннулярного дефекта. Оно состоит из устройства, напоминающего по форме кусачки Керрисона, которое доставляет в фиброзное кольцо нитки из сверхвысокомолекулярного полиэтилена 2–0 с узлом Дайнса. Послеоперационные МРТ показали одинаковое уменьшение объёма МПД как после восстановления фиброзного кольца, так и без него, по сравнению с неоперированными контрольными МПД.
3. Устройство для закрытия аннулярного дефекта Barricaid (производство США) представляет собой плетёную ПЭТ сетку, закреплённую на титановом якоре, фиксируемом в одном из тел смежных позвонков. Гибкая полимерная сетка образует механический барьер, закрывающий аннулярный дефект и препятствующий дальнейшей миграции пульпозного ядра. Клинические результаты свидетельствовали о том, что этот метод позволяет решить многие вопросы, связанные с послеоперационной высотой МПД. Данное устройство предотвращает рецидивы грыж; также отмечается уменьшение баллов по визуально-аналоговой шкале боли и индексу Освестри [42].

Однако, имплант Barricaid обладает рядом недостатков. При его установке для обеспечения нужного угла внедрения и для заведения анкера параллельно замыкательной пластинке необходима резекция дуги вышележащего позвонка. Анкерная часть импланта жёстко закрепляется в теле позвонка, что увеличивает риск перелома замыкательной пластинки. Также увеличивается нагрузка на соседние позвоночно-двигательные сегменты, что может привести к синдрому смежного уровня. Были сообщения о расшатывании импланта, о его давлении на спинномозговые нервы [43; 44]. Данный имплант возможно установить только при высоте межпозвонкового промежутка в заднем отделе больше 5 мм по данным МРТ [45]. Учитывая тот факт, что у 45% пациентов высота МПД меньше 5 мм, возможность применения данного импланта ограничена [45]. В настоящее время этот имплант является единственным устройством, имеющим клинические доказательства эффективного решения проблемы наличия дефекта фиброзного кольца, однако его применение ограничивается в том числе и высокой стоимостью. В РФ аналогов не существует.

A. Vergroesen et al. проводили эксперимент по закрытию дефекта фиброзного кольца биодеградируемым клеем, используя МПД коз, без проведения микродискэктомии. Дефекты в фиброзном кольце выполнялись иглой диаметром 2,4 мм, в контрольной группе дефекты клеем не закрывали. Была проведена серия биомеханических тестов *ex vivo* с 864000 циклов нагрузки, оценивалась прочность и выносливость заклеенного дефекта. В основной группе все диски выдержали нагрузки, без образования дефекта. В контрольной группе 40 % дисков не выдержали нагрузки, в них образовалась грыжа, и произошло снижение высоты. Авторы пришли к выводу, что биодеградируемые клеи эффективны при восстановлении фиброзного кольца и повышают его прочность при биомеханических нагрузках. Однако, испытания *in vivo* не проводились [39].

Ранее проводились испытания по созданию протеза пульпозного ядра. Berknut et al. разработали и испытали *in vivo* на трупах собак протез, представляющий собой гидрогель, синтезированный в результате реакции свободнорадикальной полимеризации из четырёх мономеров винилового типа: N-винил-2-пирролидинон, 2-гидроксиэтилметакрилат, 2-(4-йодобензол)-оксоэтилметакрилат и аллилметакрилат. Главные свойства данного полимера – рентгеноконтрастность, а также способность набухать in situ, заполняя всё пространство МПД [46].

Исследователи в основном изучали возможность использования биодеградируемых имплантов для укрытия дефекта фиброзного кольца, способствующих регенерации тканей в течение определённого периода времени [32; 47]. На нескольких животных моделях с хирургическими повреждениями МПД было показано, что заживление происходит в фиброзном кольце, но не в пульпозном ядре [48]. Считается, что это связано с тем, что плотность клеток фиброзного кольца в 4 раза больше, что предполагает наличие у ткани определённой способности к заживлению, хотя это окончательно не доказано [49].

Обсуждение

На наш взгляд, основной проблемой, связанной с восстановлением аннулярного дефекта, является отсутствие импланта, способного интегрировать в ткани реципиента, герметизирующего место разрыва и обладающего механическими свойствами, аналогичными нативному аналогу.

Если заживление фиброзного кольца вообще происходит, то, согласно гипотезе, оно происходит очень медленно, при этом у ткани снижается способность воспринимать повседневные биомеханические нагрузки [16].

Мы проанализировали, какими свойствами должен обладать имплант:

1. Время деградации импланта должно совпадать с процессом регенерации фиброзного кольца, чтобы обеспечить правильное ремоделирование ткани.
2. Изменение механических свойств импланта в результате деградации должно сохранять совместимость с процессом репарации и регенерации. По оценкам, в течение жизни позвоночник совершает около 100 млн. циклов сгибания-разгибания [50].
3. С точки зрения биомеханики, регенерация МПД может произойти только при соблюдении следующих условий: восстановление физиологического объёма движений, лордоза, достижение сагиттального баланса; восстановление высоты МПД, нормального внутридискового давления и правильного распределения нагрузки на все участки МПД. Это должно быть учитано при разработке размера и формы импланта.

Заключение

На основании анализа данных мировой литературы нами разработано биосовместимое биодеградируемое устройство для заполнения полости МПД и закрытия дефекта в области фиброзного кольца после секвестр- и микродискэктомии для восстановления биомеханики позвоночно-двигательного сегмента в поясничном отделе позвоночника, для устранения послеоперационных рецидивов. В настоящее время ФГБНУ «РНЦХ им. акад. Б.В. Петровского» совместно с НИЦ «Курчатовский институт» проводятся лабораторные испытания опытных образцов для изучения статических свойств материалов и выбора наиболее подходящего.

Данная работа выполнена при финансовой поддержке министерства науки и образования в рамках темы НИР FURG-2022-0009.

Авторы заявляют об отсутствии конфликта интересов (The authors declare no conflict of interest).

ЛИТЕРАТУРА/REFERENCES

1. Martins DE, de Medeiros VP, Wajchenberg M, Paredes-Gamero EJ, Lima M, Reginato RD, et al. Changes in human intervertebral disc biochemical composition and bony end plates between middle and old age. PLoS One. 2018; 13(9): 1-17. doi: 10.1371/journal. pone.0203932.
2. Urban JPG, Roberts S. Degeneration of the intervertebral disc. Arthritis Res Ther. 2003; 5(3): 120-30. doi: 10.1186/ar629.
3. Griffith JF, Wang YXJ, Antonio GE, Choi KC, Yu A, Ahuja AT, et al. Modified Pfirrmann grading system for lumbar intervertebral disc degeneration. Spine (Phila Pa 1976). 2007; 32(24): 708-12. doi: 10.1097/BRS.0b013e31815a59a0.
4. Pfirrmann CW, Metzdorf A, Zanetti M, Hodler J, Boos N. Magnetic resonance classification of lumbar intervertebral disc degeneration. Spine (Phila Pa 1976). 2001; 26(17): 1873-8. doi: 10.1097/00007632-200109010-00011.
5. Guiot BH, Fessler RG, Benzel EC, Parsa AT, McCormick PC, Sonntag VKH. Molecular biology of degenerative disc disease. Neurosurgery. 2000; 47(5): 1034-40.
6. Amin RM, Andrade NS, Neuman BJ. Lumbar Disc Herniation. Curr Rev Musculoskelet Med. 2017; 10(4): 507-16. doi: 10.1007/s12178-017-9441-4.
7. Suthar P, Patel R, Mehta C, Patel N. MRI evaluation of lumbar disc degenerative disease. J Clin Diagnostic Res. 2015; 9(4): TC04-9. doi: 10.7860/JCDR/2015/11927.5761.
8. Fardon DF, Williams AL, Dohring EJ, Murtagh FR, Gabriel Rothman SL, Sze GK. Lumbar disc nomenclature: Version 2.0 Recommendations of the combined task forces of the North American Spine Society, the American Society of Spine Radiology and the American Society of Neuroradiology. Spine J. 2014; 14(11): 2525-45. doi: 10.1016/j.spinee.2014.04.022.
9. Jordan J, Konstantinou K, O'Dowd J. Herniated lumbar disc. BMJ Clin Evid. 2009; 7.
10. Omidi-Kashani F, Hejrati H, Ariamanesh S. Ten important tips in treating a patient with lumbar disc herniation. Asian Spine J. 2016; 10(5): 955-63. doi: 10.4184/asj.2016.10.5.955.
11. Kim CH, Chung CK, Park CS, Choi B. Reoperation Rate After Surgery for Lumbar. Spine (Phila Pa 1976). 2013; 38(7): 581-90. doi: 10.1155/2018/9073460.
12. Головин К.Ю., Аганесов А.Г., Хейло А.Л., Гурова О.Ю. Хирургическое лечение заболеваний поясничного отдела позвоночника у лиц с избыточной массой тела и ожирением // Хирургия позвоночника. – 2013. – Т.3. – С.53-61. [Golovin KYu, Aganesov AG, Kheylo AL, Gurova OYu. Surgical treatment of degenerative diseases of the lumbar spine in patients with overweight and obesity. Russian Journal of Spine Surgery. 2013; 3: 053-061. (In Russ.)] doi: 10.14531/ss2013.3.53-61.
13. Аганесов А.Г., Алексанян М.М., Макаров С.А., Микаелян К.П. Современные малоинвазивные технологии в хирургии позвоночника // Хирургия. Журнал им. Н.И. Пирогова. – 2021. – 6(2). – 65-72. [Aganesov AG, Alexanyan MM, Makarov SA, Mikaelyan KP. Modern minimally invasive technologies in spine surgery. Pirogov Russian Journal of Surgery. 2021; 6(2): 65-72. (In Russ.)] doi: 10.17116/hirurgia202106265.
14. Крылов В.В., Коновалов А.Н. Состояние нейрохирургической службы российской федерации // Нейрохирургия. – 2016. – Т.3. – С.1-46. [Krylov VV, Konovalov AN. The current state of neurosurgery in russian federation. Russian journal of neurosurgery. 2016; 3: 3-44. (In Russ.)]

15. Szpalski M, Gunzburg R, Rydevik BL, Le Huec JC, Mayer HM. Surgery for low back pain. Surg Low Back Pain. 2010; 34(10): 1-285. doi: 10.1007/s00590-012-1095-8.
16. Miller LE, McGirt MJ, Garfin SR, Bono CM. Association of Annular Defect Width after Lumbar Discectomy with Risk of Symptom Recurrence and Reoperation. Spine (Phila Pa 1976). 2018; 43(5): E308-15. doi: 10.1097/BRS.0000000000002501.
17. Shin BJ. Risk factors for recurrent lumbar disc herniations. Asian Spine J. 2014; 8(2): 211-5. doi: 10.4184/asj.2014.8.2.211.
18. Asch HL, Lewis PJ, Moreland DB, Egnatchik JG, Yu YJ, Clabeaux DE, et al. Prospective multiple outcomes study of outpatient lumbar microdiscectomy: Should 75 to 80% success rates be the norm? J Neurosurg. 2002; 96(1S): 34-44. doi: 10.3171/spi.2002.96.1.0034.
19. Caspar W, Campbell B, Barbier DD, Kretschmmer R, Gotfried Y. The Caspar microsurgical discectomy and comparison with a conventional standard lumbar disc procedure. Neurosurgery. 1991; 28(1): 78-86; discussion 86-7. doi: 10.1097/00006123-199101000-00013.
20. Häkkinen A, Kiviranta I, Neva MH, Kautiainen H, Ylinen J. Interest on Residives During a 5-Year Follow-Up. BMC Musculoskelet Disord. 2007; 6: 1-6. doi: 10.1186/1471-2474-8-2.
21. Weinstein JN, et al. Surgical versus nonoperative treatment for lumbar disc herniation: four-year results for the Spine Patient Outcomes Research Trial (SPORT). Spine (Phila. Pa. 1976). 2008; 33(25): 2789-2800. doi: 10.1097/BRS.0b013e31818ed8f4.
22. Лопарев Е.А., Климов В.С., Евсюков А.В. Повторные оперативные вмешательства у пациентов с дегенеративно-дистрофическим заболеванием поясничного отдела позвоночника после удаления грыж дисков // Хирургия позвоночника. – 2017. – Т.14. – №1. – С.51-59. [Loparev EA, Klimov VS, Evsyukov AV. Reoperation after herniated disc removal in patients with lumbar degenerative disc disease. Russian Journal of Spine Surgery. 2017; 14(1): 51-59. (In Russ.)] doi: 10.14531/ss2017.1.51-59.
23. Carragee EJ, Spinnickie AO, Alamin TF, Paragioudakis S. A prospective controlled study of limited Versus subtotal posterior discectomy: Short-term outcomes in patients with herniated lumbar intervertebral discs and large posterior anular defect. Spine (Phila Pa 1976). 2006; 31(6): 653-7. doi: 10.1097/01.brs.0000203714.76250.68.
24. Urgery S, Ncorporated I, Leven D, Passias PG, Errico TJ, Lafage V, et al. Risk Factors for Reoperation in Patients Treated Surgically for Intervertebral Disc Herniation. 2015; 1316-25. doi: 10.2106/JBJS.N.01287.
25. Parker SL, Xu R, McGirt MJ, Witham TF, Long DM, Bydon A. Long-term back pain after a single-level discectomy for radiculopathy: Incidence and health care cost analysis – Clinical article. J Neurosurg Spine. 2010; 12(2): 178-82. doi: 10.3171/2009.9.SPINE09410.
26. Tufan K, Sen O, Cekinmez M, Bolat FA, Alkan O, Sarica FB, et al. Comparison of E-selectin and the other inflammatory markers in lumbar disc herniation: A new promising therapeutical window for radicular pain. J Spinal Disord Tech. 2012; 25(8): 443-6. doi: 10.1097/BSD.0b013e318238e2db.
27. Geiss A, Larsson K, Junevik K, Rydevik B, Olmarker K. Autologous nucleus pulposus primes T cells to develop into Interleukin-4-producing effector cells: An experimental study on the autoimmune properties of nucleus pulposus. J Orthop Res. 2009; 27(1): 97-103. doi: 10.1002/jor.20691.
28. Басанкин И.В., Порханов В.А. и др. Сравнительная оценка эффективности транспедикулярной эндоскопической секвестрэктомии и микродискэктомии в лечении межпозвонковых грыж поясничного отдела с высокой степенью миграции // Вопросы нейрохирургии имени Н.Н. Бурденко. 2020; 84(6): 15-25. [Basankin IV, Porkhanov VA, et al. Comparison of transpedicular endoscopic sequestrectomy and discectomy in the treatment of lumbar intervertebral disc herniation with a high degree of migration. Burdenko's Journal of Neurosurgery. 2020; 84(6): 15-25. (In Russ.)] doi: 10.17116/neiro20208406115.
29. Ran J, Hu Y, Zheng Z, Zhu T, Zheng H, Jing Y, et al. Comparison of discectomy versus sequestrectomy in lumbar disc herniation: A meta-analysis of comparative studies. PLoS One. 2015; 10(3): 1-14. doi: 10.1371/journal.pone.0121816.
30. Heuer F, Ulrich S, Claes L, Wilke HJ. Biomechanical evaluation of conventional anulus fibrosus closure methods required for nucleus replacement: Laboratory investigation. J Neurosurg Spine. 2008; 9(3): 307-13. doi: 10.3171/SPI/2008/9/9/307.
31. Strenge KB, et al. Multicenter study of lumbar discectomy with Barricaid annular closure device for prevention of lumbar disc reherniation in US patients: A historically controlled post-market study protocol. Medicine (Baltimore). 2019; 98(35): e16953. doi: 10.1097/MD.0000000000016953.
32. Adams MA, Stefanakis M, Dolan P. Healing of a painful intervertebral disc should not be confused with reversing disc degeneration: Implications for physical therapies for discogenic back pain. Clin Biomech. 2010; 25(10): 961-71. doi: 10.1016/j.clinbiomech.2010.07.016.
33. Koepsell L, Zhang L, Neufeld D, Fong H, Deng Y. Electrospun Nanofibrous Polycaprolactone Scaffolds for Tissue Engineering of Annulus Fibrosus. Macromol Biosci. 2011; 11(3): 391-9. doi: 10.1002/mabi.201000352.
34. Bateman AH, Balkovec C, Akens MK, Chan AHW, Harrison RD, Oakden W, et al. Closure of the annulus fibrosus of the intervertebral disc using a novel suture application device – in vivo porcine and ex vivo biomechanical evaluation. Spine J [Internet]. 2016; 16(7): 889-95. doi: 10.1016/j.spinee.2016.03.005.
35. Qi L, Li M, Si H, Wang L, Jiang Y, Zhang S, et al. The clinical application of "jetting suture" technique in annular repair under microendoscopic discectomy. Medicine (Baltimore). 2016; 95(31): e4503. doi: 10.1097/MD.0000000000004503.
36. Bartlett A, Wales L, Houfburg R, Durfee WK, Griffith SL, Bentley I. Optimizing the effectiveness of a mechanical suture-based anulus fibrosus repair construct in an acute failure laboratory simulation. J Spinal Disord Tech. 2013; 26(7): 393-9.
37. Likhitpanichkul M, Kim Y, Torre OM, See E, Kazezian Z, Pandit A, et al. Fibrin-genipin annulus fibrosus sealant as a delivery system for anti-TNFα drug. Spine J. 2015; 15(9): 2045-54. doi: 10.1016/j.spinee.2015.04.026.
38. Cruz MA, McAnany S, Gupta N, Long RG, Nasser P, Eglin D, et al. Structural and Chemical Modification to Improve Adhesive and Material Properties of Fibrin-Genipin for Repair of Annulus Fibrosus Defects in Intervertebral Disks. J Biomech Eng. 2017; 139(8): 1-7. doi: 10.1115/1.4036623.
39. Vergroesen PPA, Bochyńska AI, Emanuel KS, Sharifi S, Kingma I, Grijpma DW, et al. A biodegradable glue for annulus closure: Evaluation of strength and endurance. Spine (Phila Pa 1976). 2015; 40(9): 622-8. doi: 10.1097/BRS.0000000000000792.
40. Chik TK, Ma XY, Choy TH, Li YY, Diao HJ, Teng WK, et al. Photochemically crosslinked collagen annulus plug: A potential solution solving the leakage problem of cell-based therapies for disc degeneration. Acta Biomater. 2013; 9(9): 8128-39. doi: 10.1016/j.actbio.2013.05.034.
41. Ledet EH, Jeshuran W, Glennon JC, Shaffrey C, De Deyne P, Belden C, et al. Small intestinal submucosa for anular defect closure: Long-term response in an in vivo sheep model. Spine (Phila Pa 1976). 2009; 34(14): 1457-63. doi: 10.1097/BRS.0b013e3181a48554.
42. Ardeshiri A, Miller LE, Synowitz M, Jadik S. Surgical Experience and Complications in 50 Patients Treated with an Anular Closure Device Following Lumbar Discectomy. Orthop Surg. 2019; 11(3): 431-7. doi: 10.1111/os.12495.
43. Krutko AV, Baykov ES, Sadovoy MA. Reoperation after microdiscectomy of lumbar herniation: Case report. Int J Surg Case Rep. 2016; 24: 119-23. doi: 10.1016/j.ijscr.2016.04.043.
44. Lange N, Meyer B, Shiban E. Symptomatic annulus-repair-device loosening due to a low-grade infection. Acta Neurochir (Wien). 2018; 160(1): 199-203. doi: 10.1007/s00701-017-3371-1.
45. Крутько А.В., Сангинов А.Д. К вопросу об объеме предоперационных радиологического и томографического обследований пациентов с дегенеративными заболеваниями поясничного отдела позвоночника // Хирургия позвоночника. – 2018. – Т.15. – №2. – С.66-75. [Krutko AV, Sanginov AD. On the extent of preoperative radiological and ct examination of patients with degenerative diseases of the lumbar SPINE. Russian Journal of Spine Surgery. 2018; 15(2): 66-75. (In Russ.)] doi: 10.14531/ss2018.2.66-75.
46. Bergknut N, Smolders LA, Koole LH, Voorhout G, Hagman RE, Lagerstedt AS, et al. The performance of a hydrogel nucleus pulposus prosthesis in an ex vivo canine model. Biomaterials. 2010; 31(26): 6782-8. doi: 10.1016/j.biomaterials.2010.05.032.
47. Gluais M, Clouet J, Fusellier M, Decante C, et al. In vitro and in vivo evaluation of an electrospun-aligned microfibrous implant for Annulus fibrosus repair. Biomaterials. 2019; 205: 81-93. doi: 10.1016/j.biomaterials.2019.03.010.
48. Ahlgren BD, Lui W, Herkowitz HN, Panjabi MM, Guiboux JP. Effect of anular repair on the healing strength of the intervertebral disc: A sheep model. Spine (Phila Pa 1976). 2000; 25(17): 2165-70. doi: 10.1097/00007632-200009010-00004.
49. Bron JL, Helder MN, Meisel HJ, Van Royen BJ, Smit TH. Repair, regenerative and supportive therapies of the annulus fibrosus: Achievements and challenges. Eur Spine J. 2009; 18(3): 301-13. doi: 10.1007/s00586-008-0856-x.
50. Salzmann SN, Plais N, Shue J, Girardi FP. Lumbar disc replacement surgery – successes and obstacles to widespread adoption. Curr Rev Musculoskelet Med. 2017; 10(2): 153-9. doi: 10.1007/s12178-017-9397-4.

ТРОМБОЭМБОЛИЯ ЛЕГОЧНОЙ АРТЕРИИ: ОЦЕНКА ТЯЖЕСТИ И ПРОГНОЗ ИСХОДА ЗАБОЛЕВАНИЯ

Пронин А.Г.*, Трошина А.А.
ФГБУ «Национальный медико-хирургический Центр им. Н.И. Пирогова», Москва

DOI: 10.25881/20728255_2024_19_3_141

Резюме. Предотвращение развития смертельного исхода и хронической легочной гипертензии у больных ТЭЛА является одной из актуальных проблем современной медицины. Внедрение в клиническую практику стратификации риска ранней смерти от ТЭЛА позволило во многом оптимизировать лечение этих пациентов. Однако, сохраняется неопределенность в выборе объема терапии у больных умеренного риска ранней ТЭЛА-ассоциированной смерти. Это лежит в основе не всегда адекватной тактики лечения и, как следствие, развития у данной группы пациентов хронической тромбоэмболической легочной гипертензии, чаще чем у остальных больных. Многие исследователи видят пути решения этой проблемы в установлении новых ЭхоКГ критериев тяжести течения ТЭЛА. Проанализированы современные литературные данные и результаты собственных изысканий по рассматриваемой проблеме. Показано превосходство определения градиента давления на клапане легочной артерии, рассчитываемого на основании измерения объема сердца выбрасываемого в аорту за одну систолу при ЭхоКГ, над большинством широко используемых параметров.

Ключевые слова: тромбоэмболия легочной артерии, прогноз исходов заболевания, эхокардиография, хроническая тромбоэмболическая легочная гипертензия.

PULMONARY EMBOLISM: ASSESSMENT OF THE SEVERITY AND PROGNOSIS OF THE OUTCOME OF THE DISEASE

Pronin A.G.*, Troshina A.A.
Pirogov National Medical and Surgical Center, Moscow

Abstract. Predicting and preventing the development of death and chronic thromboembolic hypertension in patients with pulmonary embolism is one of the urgent problems of modern medicine. The introduction into clinical practice of stratification of the risk of early death from pulmonary embolism has made it possible to optimize the treatment of these patients in many ways. However, uncertainty remains in the choice of the volume of therapy in patients with moderate risk of early death. What underlies the often incorrect choice of treatment tactics and, as a result, the development of chronic thromboembolic pulmonary hypertension in these patients, more often than in other patients. Many researchers see ways to solve this problem in establishing new echocardiographic criteria for the severity of pulmonary embolism. This article analyzes modern literary data and the results of their own research. The superiority of determining the pressure gradient on the pulmonary artery valve, calculated on the basis of measuring the volume of the heart ejected into the aorta in one systole during echocardiography, over most widely used parameters is shown.

Keywords: pulmonary embolism, prognosis of disease outcomes, echocardiography, chronic thromboembolic pulmonary hypertension.

Список сокращений.

АКТ – антикоагулянтная терапия;
КТ – компьютерная томография;
ТЛТ – тромболитическая терапия;
ТЭЛА – тромбоэмболия легочной артерии;
РТ – реваскуляризирующая терапия;
УО – ударный объем сердца;
ХТЛГ – хроническая тромбоэмболическая легочная гипертензия;
ЭКГ – электрокардиография;
ЭхоКГ – эхокардиография.

Введение

Смерть и хроническая тромбоэмболическая легочная гипертензия (ХТЛГ) – это самые неблагоприятные исходы тромбоэмболии легочной артерии (ТЭЛА). Смертью заканчивается 2–12%, а развитием ХТЛГ– 3–15% всех случаев ТЭЛА [1–3]. Снизить вероятность их наступления, согласно современным представлениям Европейского общества кардиологов, помогает установление клинико-анамнестических и лабораторно-инструментальных факторов риска, наиболее важными из которых являются: гемодинамическая стабильность пациента, наличие или отсутствие эхокардиографических (ЭхоКГ) признаков перегрузки правого желудочка сердца и маркеров повреждения миокарда, с последующим определением тактики лечения (Табл. 1) [4–6].

Табл. 1. Стратификация риска ранней смерти и тактика ведения больных ТЭЛА [6]

Риск ранней смерти	Факторы риска				Тактика
	Шок/ гипотония	Дисфункция правого желудочка	Повреждение миокарда	Класс PESI	
Высокий	+	+	(+)	(III–V)	РТ
Умеренно-высокий	–	+	+	III–V	РТ, АКТ
Умеренно-низкий	–	+/–	+/–	III–V	АКТ
Низкий	–	–	–	I–II	АКТ

Примечание: ( ) — необязательное условие. РТ — реваскуляризирующая терапия (тромболитическая терапия, эмболэктомия), АКТ — антикоагулянтная терапия.

Анализ стратификации риска ранней смерти и связанного с ним объема терапии согласно критериям Европейского общества кардиологов

Согласно стратификации риска ранней смерти от ТЭЛА высокая вероятность смертельного исхода имеет место у пациентов с признаками нестабильной гемодинамики. Тридцатидневная летальность у них в 2,6 раза выше, чем у гемодинамически стабильных больных, и наблюдается у 3,5–7,9% всех случаев ТЭЛА и зависит от своевременности проведения экстренной реканализирующей терапии [6–8].

У пациентов с низкой вероятностью тридцатидневной летальности от ТЭЛА, на момент развития острого

* e-mail: lek32@yandex.ru

эпизода, заболевание носит не жизнеугрожающий характер и, как правило, у них не развивается ХТЛГ или других значимых осложнений. Этим больным требуется детальная оценка источников ТЭЛА на предмет эмбологенности и вероятности рецидива заболевания [3; 9].

Наиболее дискутабельным остается определение тяжести заболевания и тактики лечения больных ТЭЛА с умеренным, и в особенности с умеренно-высоким, риском ранней смерти. В первую очередь это обусловлено тем, что нет четких критериев у этих пациентов, когда проводить реканализирующую, а когда антикоагулянтную терапию [10; 11]. Как следствие, в настоящее время выбор объема терапии является субъективным мнением врача, которые в соответствии с современными клиническими рекомендациями отдают предпочтение лечению антикоагулянтными препаратами, а при десстабилизации состояния пересматривают вариант лечения. Такой подход приводит к тому, что до 26% больных умеренно-высокого риска ранней смерти от ТЭЛА не получают своевременного лечения в полном объеме [12; 13]. Это вносит свой вклад в то, что у данной группы пациентов (особенно на фоне большого объема поражения легочного артериального русла, рецидивирующего характера эмболии, наличия в остром эпизоде дисфункции правого желудочка при ЭхоКГ, начала лечения более чем через 2 недели от развития заболевания) ХТЛГ регистрируется в 4,6–5,8 раза чаще, чем у больных другой вероятности ранней ТЭЛА-ассоциированной смерти [14; 15].

Диагностическая и прогностическая значимость повышения уровня плазменной концентрации тропонина

ТЭЛА является самой частой не коронарогенной причиной повышения уровня плазменной концентрации тропонина [16]. Наличие данного маркера регистрируется у 10–50% больных ТЭЛА с гемодинамически значимым объемом поражения легочного артериального русла и характеризуется не высокими значениями, а так же короткими сроками регистрации [16–18].

Повышенный уровень плазменной концентрации тропонина рассматривается как один из факторов, влияющих у больных ТЭЛА на выбор тактики лечения в сторону проведения реваскуляризирующей терапии, так как его наличие в 3–5 раз повышает вероятность неблагоприятного исхода [10; 17; 19]. Однако, существует большое количество литературных данных, в которых это суждение подвергается сомнению и утверждается о большей отрицательной прогностической значимости данного маркера, так как повышение уровня плазменной концентрации тропонина далеко не всегда отмечается у больных ТЭЛА с наличием гемодинамической нестабильности или с выраженными признаками перегрузки правого желудочка [20; 21].

ЭхоКГ диагностика дисфункция правого желудочка

ЭхоКГ является самым доступным и распространенным неинвазивным методом оценки наличия перегрузки правых отделов сердца у больных ТЭЛА [22; 23]. К ЭхоКГ критериям перегрузки объемом или давлением, дисфункции правого желудочка относятся: увеличение отношения базальных размеров правого желудочка к размерам левого желудочка сердца более 0,9; дискинезия свободной стенки правого желудочка при сохраненной подвижности верхушки; уплощение межжелудочковой перегородки; снижение систолическая экскурсия кольца трикуспидального клапана менее 16 мм; наличие трикуспидальной регургитации 2 степени и больше; сочетание времени ускорения кровотока в выносящем тракте правого желудочка менее 60 мс с максимальным систолическим градиентом на трикуспидальном клапане менее 60 мм рт. ст. (признак “60/60”); расширение нижней полой вены более 20 мм со снижением ее коллабирования при дыхании; повышение систолического давления в легочной артерии более 30 мм рт. ст.; мобильный тромб в правых отделах сердца [24–27]. Наличие этих критериев у больных ТЭЛА сопряжено с 2–3 кратным увеличением вероятности смертельного исхода заболевания и развития хронической тромбоэмболической легочной гипертензии [28; 29]. Однако, не существует четких параметров для данных критериев, определяющих их выраженность для тяжести ТЭЛА, что подтверждается их не высокими диагностическими характеристиками [23; 30].

В связи с еще более недостаточной эффективностью клинических и лабораторных методов определения степени тяжести ТЭЛА, многие исследователи продолжают считать установление новых высокочувствительных и специфичных ЭхоКГ критериев заболевания перспективным направлением [31; 32]. Одним из таких критериев, является ударный объем сердца, обладающий, при его снижении менее 35 мл высокой корреляционной зависимостью с высокой и умеренно-высокой вероятностью ранней ТЭЛА-ассоциированной смерти. Также этот параметр имеет более высокие диагностические характеристики, чем остальные ЭхоКГ критерии [33; 34].

Градиент давления на клапане легочной артерии как показатель тяжести и исхода тромбоэмболии легочной артерии

На основании законов элементарной физики и физиологии существует метод расчета градиента давления на клапане легочной артерии, на основании определения при ЭхоКГ ударного объема сердца и радиуса ширены потока крови на клапане легочной артерии, с использованием формулы объема жидкости протекающий через отверстие определенного диаметра под градиентом давления на разных сторонах отверстия [33–36]:

$$\Delta Рла=(УО^2\times 10^3)/(7{,}6\times r^4),$$

где: УО — ударный объем сердца, определяемый при ЭхоКГ в мл; r — радиус ширены сечения потока крови на клапане легочной артерии, измеряемый при ЭхоКГ в мм; ΔРла — градиент давления на клапане легочной артерии рассчитываемый в мм рт. ст.

Чем ниже данный показатель, тем более тяжелое течение заболевания и хуже прогноз. Так у больных ТЭЛА со смертельным исходом данный параметр, как правило, не превышает 8–10 мм рт. ст., у пациентов с нестабильной гемодинамикой находится в диапазоне от 12 до 16 мм рт. ст., при течении заболевания со стабильной гемодинамикой – более 16 мм рт. ст. Значения уровня снижения расчетного градиента давления на клапане легочной артерии менее 8 мм рт. ст. очень высоко коррелирует с 5 классом индекса Pesi и высокой вероятностью смерти согласно критериям Европейского общества кардиологов, и в 79 раз повышает вероятность смертельного исхода. Диагностическая чувствительность и специфичность уровня данного показателя высоки: 100% и 98,7% соответственно. Определение уровня расчетного градиента давления на клапане легочной артерии в динамике на фоне терапии с сохранением его значений менее 16 мм рт. ст., повышает вероятность развития ХТЛГ почти в 27 раз [33; 34].

Недостаток применения данного метода заключается в том, что у 22,6% пациентов, как и при измерении среднего давления, визуализация клапана легочной артерии не возможна в силу различных причин, например, таких, как конституциональные особенности больного с выраженным ожирением, сколиоз позвоночника и деформация грудной клетки с дистопией внутренних органов, тяжесть состояния больного с отсутствием возможности придания положения тела больному, необходимого для проведения ЭхоКГ и др. [37; 38].

Заключение

Стратификации риска ранней смерти у больных ТЭЛА и связанный с ней выбор терапии не в полной мере решает проблему определения тактики ведения больных с умеренной вероятностью смертельного исхода. У этих больных в 4,6–5,8 раза чаще развивается хроническая тромбоэмболическая легочная гипертензия, так как не определены критерии выбора объема терапии, а имеющиеся подвергаются сомнению.

Спорной является роль повышения уровня плазменной концентрации тропонина для определения тяжести течения и прогнозирования исходов тромбоэмболии легочной артерии.

Среди распространенных эхокардиографических критериев нет высокоинформативных достоверных диагностических и прогностических параметров оценки состояния больного, определяющих тактику лечения. Однако существенный вклад в установление тяжести и прогноза исходов тромбоэмболии легочной артерии может оказать использование ударного объем сердца и градиента давления на клапане легочной артерии, как более информативных методов обладающих высокими диагностическими и прогностическими характеристиками.

Авторы заявляют об отсутствии конфликта интересов (The authors declare no conflict of interest).

ЛИТЕРАТУРА/REFERENCES

1. Бернс С.А., Шмидт Е.А., Неешпапа А.Г. и др. Факторы риска развития смертельных исходов в течение года наблюдения после тромбоэмболии легочной артерии // Медицинский совет. – 2019. – №5. – С.80-85. [Berns SA, Shmidt EA, Neeshpapa AG, et al. Risk factors associated with the development of death events during the first year of follow-up after pulmonary thromboembolism. Medical Council. 2019; 5: 80-85 (In Russ.)] doi: 10.21518/2079–701X–2019–5–80–85.
2. Муллова И.С., Чаулин А.М., Свечков Н.А. и др. Экспериментальные модели тромбоэмболии легочной артерии // Российский кардиологический журнал. – 2022. – Т.27 – №1S. – С.4887. [Mullova IS, Chaulin AM, Svechkov AI, et al. Experimental models of pulmonary embolism. Russian Journal of Cardiology. 2022; 27(1S): 4887. (In Russ.)] doi: 10.15829/1560-4071-2022-4887.
3. Димитриева О.В., Бусалаева Е.И., Васильева Н.П. и др. Тромбоэмболия легочной артерии в реальной клинической практике. Забайкальский медицинский вестник. – 2020. – №4. – С.7-26. [Dimitrieva OV, Busalaeva EI, Vasilieva NP, et. al. Pulmonary thrombolism in real clinical practice. Transbaikalian medical bulletin. 2020: 4; 17-26. (In Russ.)]
4. Johansson M. Epidemiology of venous thromboembolism with focus on risk markers : doctoral thesis, comprehensive summary. Umea University, 2019. P.215.
5. Becattini C, Agnelli G. Acute treatment of venous thromboembolism. Blood. 2020; 5: 305-316. doi: 10.1182/blood.2019001881.
6. Konstantinides SV, et al. 2019 ESC Guidelines for the diagnosis and management of acute pulmonary embolism developed in collaboration with the European Respiratory Society (ERS). The Task Force for the diagnosis and management of acute pulmonary embolism of the European Society of Cardiology (ESC). European Heart Journal. 2020; 41: 543-603. doi: 10.1093/eurheartj/ehz405.
7. Jiménez D, Bikdeli B, Barrios D, et al. Epidemiology, patterns of care and mortality for patients with hemodynamically unstable acute symptomatic pulmonary embolism. International Journal of Cardiology. 2018; 269: 327-33. doi: 101016/j.ijcard.2018.07.059.
8. Никулина Н.Н., Тереховская Ю.В. Эпидемиология тромбоэмболии легочной артерии в современном мире: анализ заболеваемости, смертности и проблем их изучения // Российский кардиологический журнал. – 2019. – Т.24. – №6. – С.103-108. [Nikulina NN, Terekhovskaya YuV. Epidemiology of pulmonary embolism in today's context: analysis of incidence, mortality and problems of their study. Russian Journal of Cardiology. 2019; 24(6): 103-108. (In Russ.)] doi: 10.15829/1560–4071–2019–6–103–108.
9. Макарова Н.В., Бусалаева Е.И., Туйзарова И.А., Визе-Хрипунова М.А. Сложности диагностики тромбоэмболии легочной артерии в клинической практике // Ульяновский медико-биологический журнал. – 2022. – Т.3. – С.35-42. [Makarova NV, Busalaeva EI, Tuyzarova IA, Vize-Khripunova MA. Pulmonary embolism: Challenges in clinical diagnosis. Ulyanovsk Medico-biological Journal. 2022; 3: 35-42. (In Russ.)] doi: 10.34014/2227-1848-2022-3-35-42.
10. Коков Л.С. Тромбоэмболия лёгочной артерии. Классическая диагностика, новейшие методы профилактики и лечения: руководство для врачей – М.: РАН, 2022. –378 с. [Kokov LS. Pulmonary embolism. Classical diagnostics, the latest methods of prevention and treatment: a guide for doctors. Moscow: RAS; 2022. 378 p. (In Russ.)]
11. Овчинников Ю.В., Зеленов М.В., Половинка В.С., Крюков Е.В. Современные аспекты тромболитической терапии тромбоэмболии легочных артерий // Клиническая медицина. – 2021.– Т.99. – №1. – С.6-14. [Ovchinnikov YV, Zelenov MV, Polovinka VS, Kryukov EV. Present aspects of thrombolytic therapy of pulmonary artery thromboembolism. Clinical Medicine. 2021; 99(1): 6-14. (In Russ.)] doi: 10.30629/0023-2149-2021-99-1-6-14.
12. Никулина Н.Н., Тереховская Ю.В., Якушин С.С. Антитромботическая терапия и ближайший прогноз тромбоэмболии легочной артерии в рутинной клинической практике (данные регионального сосудистого центра Рязанской области) // Рациональная Фармакотерапия в Кардиологии. – 2022. – Т.18. – №2. – С.135-142. [Nikulina NN, Terekhovskaya YuV, Yakushin SS. Antithrombotic Therapy and the Nearest Forecast of Pulmonary Embolism in Rutine Clinical Practice (Data of the Regional Vascular Center of the Ryazan Region). Rational Pharmacotherapy in Cardiology 2022; 18(2): 135-142. (In Russ.)] doi: 10.20996/1819-6446-2022-04-13.
13. Федоров С.А., Медведев А.П., Целоусова Л.М. и др. Непосредственные результаты хирургического лечения тромбоэмболии легочной артерии высокого и промежуточно высокого риска в группе пациентов пожилого и старческого возраста // Клиническая медицина. –2021. – Т.99. – №7-8. – С.451-456. [Fyodorov SA, Medvedev AP, Tselousova LM, et al. Immediate

results of surgical treatment of high and intermediate risk pulmonary embolism in elderly and senile patients. Clinical Medicine. 2021; 99(7-8): 451-456. (In Russ.)] doi: 10.30629/0023-2149-2021-99-7-8-451-456.
14. Васильцева О.Я., Едемский А.Г., Гранкин Д.С. и др. Путь от тромбоэмболии легочной артерии к хронической тромбоэмболической легочной гипертензии: факторы риска // Патология кровообращения и кардиохирургия. – 2021. – Т.25. – №3. – С.11-19. [Vasiltseva OYa, Edemskiy AG, Grankin DS, et al. From pulmonary embolism to chronic thromboembolic pulmonary hypertension: risk factors. Patologiya krovoobrashcheniya i kardiokhirurgiya. Circulation Pathology and Cardiac Surgery. 2021; 25(3): 11-19. (In Russ.)] doi: 10.21688/1681-3472-2021-3-11-19.
15. Klok F, Delcroix M, Bogaard H. Chronic thromboembolic pulmonary hypertension from the perspective of patients with pulmonary embolism. Journal of Thrombosis and Haemostasis. 2018; 16: 1040-1051. doi: 10.1111/jth.14016.
16. Чаулин А.М., Карслян Л.С., Дупляков Д.В. Некоронарогенные причины повышения тропонинов в клинической практике. Клиническая практика. – 2019. – Т.10. – №4. – С.81-93. [Chaulin AM, Karslyan LS, Duplyakov DV. Non-Coronarogenic Causes of Increased Cardiac Troponins in Clinical Practice. Journal of Clinical Practice. 2019; 10(4): 81-93. (In Russ.)] doi: 10.17816/clinpract16309.
17. Затевахин И.И., Кириенко А.И., Стойко Ю.М. и др. Российские клинические рекомендации по диагностике и лечению хронических заболеваний вен // Флебология. – 2018. – Т.12. – №3. – С.146-240. [Zatevakhin II, Kiriyenko AI, Stoiko YuM, et al. Diagnostics and Treatment of Chronic Venous Disease: Guidelines of Russian Phlebological Association. Flebologiya. 2018; 12(3): 146-240. (In Russ.)] doi: 10.17116/flebo20187031146.
18. Кочмарева Е.А., Кокорин В.А., Волкова А.Л. и др. Предикторы краткосрочных осложнений тромбоэмболии легочной артерии высокого и промежуточного риска // Российский кардиологический журнал. – 2017. – №9. – С.7-12. [Kochmareva EA, Kokorin VA, Volkova AL, et al. Predictors of short term outcomes in high and moderate risk pulmonary thromboembolism. Russian Journal of Cardiology. 2017; 9: 7-12. (In Russ.)] doi: 10.15829/1560–4071–2017–9–7–12.
19. Delmas C, Aissaoui N, Meneveau N, et al. Reperfusion therapies in pulmonary embolism-state of the art and expert opinion: A position paper from the “Unite de Soins Intensifs de Cardiologie” group of the French Society of Cardiology. Arch Cardiovasc Dis. 2020; 11: 749-759. doi: 10.1016/j.acvd.2020.06.002.
20. Подлипаева А.А., Муллова И.С., Павлова Т.В. и др. Новые биологические маркёры диагностики и прогнозирования риска смерти у пациентов с тромбоэмболией лёгочной артерии // Российский кардиологический журнал. – 2020. – Т.25. – №4S – С.4202. [Podlipaeva AA, Mullova IS, Pavlova TV, et al. Novel biological markers for the diagnosis and prediction of mortality risk in patients with pulmonary embolism. Russian Journal of Cardiology. 2020; 25(4S): 4202. (In Russ.)] doi: 10.15829/1560–4071–2020–4202.
21. Barco S, Mahmudpur SH, Plunketka B, et al. Prognostic value of right ventricular dysfunction or elevated cardiac biomarkers in patients with low-risk pulmonary embolism: a systematic review and meta-analysis. European Heart Journal. 2019; 11: 902-910. doi: 10.1093/eurheartj/ehy873.
22. Нетылько Ю.Э, Тетерина М.А., Писарюк А.С. и др. Прогностическое значение эхокардиографических параметров у пациентов с тромбоэмболией легочной артерии // Клиническая фаркмакология и терапия. – 2021 – Т.30. – №3. – С.52-56. [Netylko J, Teterina M, Pisaryuk A, et al. Prognostic value of echocardiographic parameters in patients with pulmonary embolism. Klinicheskaya farmakologiya i terapiya. 2021; 30(3): 52-56 (In Russ.)] doi: 10.32756/0869-5490-2021-3-52-56.
23. Панченко Е.П., Балахонова Т.В., Данилов Н.М. и др. Диагностика и лечение тромбоэмболии легочной артерии: клинические рекомендации Евразийской ассоциации кардиологов для практических врачей (2021) // Евразийский кардиологический журнал. – 2021.– №1. – С.44-77. [Panchenko EP, Balahonova TV, Danilov NM, et al. Diagnosis and Management of pulmonary embolism: Eurasian Association of Cardiology (EAC) Clinical Practice Guidelines (2021). Eurasian heart journal. 2021; 1: 44-77. (In Russ.)] doi: 10.38109/2225-1685-2021-1-44-77.
24. Джиоева О.Н., Орлов Д.О., Никитин И.Г. Эхокардиография в неотложной кардиологии. Часть 2. Ультразвуковое исследование сердца и легких // Комплексные проблемы сердечно-сосудистых заболеваний. – 2020. – Т.9. – №3. – С.49-58. [Dzhioeva ON, Orlov DO, Nikitin IG. Echocardiography in acute cardiovascular care. Part 2. Cardiac and lung ultrasound examination. Complex Issues of Cardiovascular Diseases. 2020; 9(3): 49-58. (In Russ.)] doi: 10.17802/2306–1278–2020–9–3–49–58.
25. Авдеев С.Н., Барбараш О.Л., Баутин А.Е. и др. Легочная гипертензия, в том числе хроническая тромбоэмболическая легочная гипертензия. Клинические рекомендации 2020 // Российский кардиологический журнал. – 2021. – Т.26. – №12. – С.4683. [Avdeev SN, Barbarash OL, Bautin AE, et al. 2020 Clinical practice guidelines for Pulmonary hypertension, including chronic thromboembolic pulmonary hypertension. Russian Journal of Cardiology. 2021; 26(12): 4683. (In Russ.)] doi: 10.15829/1560-40712021-4683.
26. Burgos LM, Scatularo CE, Cigalini IM, et al. The addition of echocardiographic parameters to PESI risk score improves mortality prediction in patients with acute pulmonary embolism: PESI-Echo score // European Heart Journal Acute Cardiovascular Care. 2021; 10(3): 250-257. doi: 10.1093/ehjacc/zuaa007.
27. Lahham S, Fox JC, Thompson M, et al. Tricuspid annular plane of systolic excursion to prognosticate acute pulmonary symptomatic embolism (TAP-SEPAPSE study). Journal of Ultrasound in Medicine. 2019; 38(3): 695-702. doi: 10.5811/westjem.2019.11.44968.
28. Lyhne MD, Kabrhel C, Giordano N, et al. The echocardiographic ratio tricuspid annular plane systolic excursion/pulmonary arterial systolic pressure predicts short-term adverse outcomes in acute pulmonary embolism. Eur Heart J Cardiovasc Imaging. 2021; 22(3): 285-294. doi: 10.1093/ehjci/jeaa243.
29. Эрлих А.Д., Барбараш О.Л., Бернс С.А. и др. Шкала SIRENA для оценки риска госпитальной смерти у пациентов с острой лёгочной эмболией // Российский кардиологический журнал. – 2020 – Т.25. – №4S. – С.4231. [Erlikh AD, Barbarash OL, Berns SA, et al. SIRENA score for in-hospital mortality risk assessment in patients with acute pulmonary embolism. Russian Journal of Cardiology. 2020; 25(4S): 4231 (In Russ.)] doi: 10.15829/1560-4071-2020-4231.
30. Баутин А.Е., Осовских В.В. Острая правожелудочковая недостаточность // Вестник анестезиологии и реаниматологии. – 2018. – Т.15. – №5. – С.74-86. [Bautin AE, Osovskikh VV. Acute right ventricular failure. Messenger of Anesthesiology and Resuscitation. 2018; 15(5): 74-86. (In Russ.)]. doi: 10.21292/2078-5658-2018-15-5-74-86.
31. Bartholomew JR. Pulmonary Embolism in the Intensive Care Unit: Therapy in Subpopulations. Crit Care Clin. 2020; 36(3): 547-60. doi: 1011016/j.ccc.2020.03.001.
32. Kaplovitch E, Shaw JR, Douketis J. Thrombolysis in Pulmonary Embolism: An Evidence-Based Approach to Treating Life-Threatening Pulmonary Emboli. Crit Care Clin. 2020; 36(3): 465-80. doi: 101016/j.ccc.2020.02.004.
33. Пронин А.Г., Сивохина Н.Ю., Гончаров М.А. Перегрузка правого желудочка у больных тромбоэмболией легочной артерии: анализ новых критериев оценки // Российский медико-биологический вестник имени академика И.П. Павлова – 2023. – Т.31. – №5. – С.415-426. [Pronin AG, Sivokhina NYu, Goncharov MA. Overload of the right ventricle in patients with pulmonary embolism: analysis of new evaluation criteria. I.P. Pavlov Russian Medical Biological Herald. 2023; 31(3): 415-426. (In Russ.)] doi: 10.17816/PAVLOVJ119868.
34. Пронин А.Г., Сивохина Н.Ю. Корригированный индекс градиента давления на клапане легочной артерии у больных тромбоэмболией легочной артерии // Медицинский вестник МВД. – 2023. – Т.123. – №2. – С.27-31. [Pronin AG, Sivokhina NYu, Corrected pressure gradient index on the pulmonary artery valve in patients with pulmonary embolism. MIA Medical Bulletin. 2023; 123(2): 27-31. (In Russ.)]. doi: 10.52341/20738080_2023_123_2_27.
35. Сивухин Д.В. Общий курс физики. Т.I. Механика. Учебное пособие для вузов. – М.: Физматлит, 2020. – 560 с. [Sivukhin DV. General course of physics. V.I. Mechanics. Textbook for universities. Moscow: Fizmatlit, 2020. 560 p. (In Russ.)]
36. Евлахов В.И., Пуговкин А.П., Рудакова Т.Л., Шалковская Л.Н. Введение в физиологию сердца. – СПб: СпецЛит, 2019 – 311 с. [Yevlakhov VI, Pugovkin AP, Rudakova TL, Shalkovskaya LN. Introduction to the physiology of the heart. SPb: SpetsLit, 2019. 311 p. (In Russ.)]
37. Кульчиев А.А., Морозов А.А., Кульчиева Л.М. Визуализационная диагностика тромбоэмболии легочной артерии // Главный врач Юга России – 2021. – Т.76. – №1. – С.9-14. [Kul’chiev AA, Morozov AA, Kul’chieva LM. Visualization diagnostics of pulmonary thromboembolism. Chief physician of the South of Russia. 2021; 76(1): 9-14 (In Russ.)]
38. Шляхто Е.В. Кардиология. Национальное руководство. Краткое издание. М.: ГЭОТАР-Медиа, 2019. – С.816. [Shlyakhto EV. Cardiology. National leadership. Short edition. Moscow: GEOTAR-Media. 2019: 816. (In Russ.)]

КЛИНИЧЕСКИЕ НАБЛЮДЕНИЯ • CLINICAL OBSERVATIONS

ХИРУРГИЧЕСКАЯ СТИМУЛЯЦИЯ ЭКСТРАКАРДИАЛЬНОЙ ВАСКУЛЯРИЗАЦИИ МИОКАРДА, КАК ЭЛЕМЕНТ ГИБРИДНОЙ КОРРЕКЦИИ ВЕНЕЧНОГО КРОВООБРАЩЕНИЯ У БОЛЬНОГО ИШЕМИЧЕСКОЙ БОЛЕЗНЬЮ СЕРДЦА

DOI: 10.25881/20728255_2024_19_3_145

Катков А.А.*, Марчак Д.И., Зайниддинов Ф.А.
Клиника грудной и сердечно-сосудистой хирургии Святого Георгия ФГБУ «Национальный медико-хирургический Центр им. Н.И. Пирогова», Москва

Резюме. Представлено клиническое наблюдение пациента с ИБС, 59 лет, с многососудистым поражением коронарного русла. Изначально пациенту планировали выполнить миниинвазивное коронарное шунтирование. Интраоперационно выявили такой характер поражения венечных артерий, который потребовал конверсии изначального плана операции. Была проведена гибридная экстракардиальная васкуляризации миокарда.

Ключевые слова: экстракардиальная васкуляризация миокарда, гибридная реваскуляризация миокарда, клинический случай.

SURGICAL STIMULATION OF EXTRACARDIAL MYOCARDIAL VASCULARIZATION AS AN ELEMENT OF HYBRID CORRECTION OF CORONARY CIRCULATION IN A PATIENT WITH CORONARY HEART DISEASE

Katkov A.A.*, Marchak D.I., Zainiddinov F.A.
St. George thoracic and cardiovascular surgery clinic Pirogov National Medical and Surgical Center, Moscow

Abstract. A 59-year-old man with a multivessel lesion of the coronary artery. Initially, the patient was scheduled to undergo minimally invasive coronary bypass surgery. Intraoperatively, such a nature of damage to the coronary arteries was revealed, which required the conversion of the original operation plan. Hybrid extracardial myocardial vascularization was performed.

Keywords: extracardiac myocardial vascularization, hybrid myocardial revascularization, case report.

Актуальность

В современном хирургическом лечении ишемической болезни сердца (ИБС) все чаще применяется относительно новый, набирающий популярность, гибридный подход к коронарной реваскуляризация (ГКР). Он представляет собой комбинацию хирургического коронарного шунтирования (КШ) и чрескожного коронарного вмешательства (ЧКВ), которое может быть выполнено либо одномоментно, либо поэтапно в течение 60 дней. Гибридный подход в качестве метода выбора стратегии реваскуляризации при многососудистом коронарном поражении, особенно при диффузном его характере, стали применять по нескольким причинам [1].

При КШ «золотым стандартом» является использование левой внутренней грудной артерии (ЛВГА) для реваскуляризации передней нисходящей артерии, что обеспечивает отличную проходимость анастомозов в долгосрочной перспективе и улучшает выживаемость. Для восстановления кровотока по остальным артериям сердца, как правило, используются аутовенозные графты большой подкожной вены. Они, к сожалению, в отдаленном периоде имеют значительно худшие отдаленные результаты. Одним из решений этого стало стремление к полной аутоартериальной реваскуляризации с задействованием правой внутренней грудной, лучевой, желудочно-сальниковой артерий. Такой подход позволил обеспечить повышение эффективности реваскуляризации, но, с другой стороны, увеличилась частота осложнений, связанных с выделением вышеуказанных артерий.

В противовес хирургическому лечению, происходило технологическое совершенствование эндоваскулярных методов лечения за счет выхода стентов нового поколения с лекарственным покрытием. Это позволило снизить частоту тромбозов и рестенозов, сделав ЧКВ жизнеспособной альтернативой хирургическому вмешательству у отдельных пациентов. Тем не менее, хотя ЧКВ со стентами нового поколения с лекарственным покрытием при многососудистом поражении и является привлекательным вариантом, использование ЛВГА для реваскуляризации системы передней нисходящей артерии обеспечивает наиболее предсказуемые долгосрочные результаты.

Применение гибридного подхода сочетает в себе лучшие возможности как чрескожной, так и хирургической реваскуляризации: позволяет добиться отличных отдаленных результатов с ранним восстановлением и снижением количества осложнений ЧКВ. Тем не менее, в настоящее время не существует четко сформулированного подхода о том, какой способ реваскуляризации следует выбирать первым: сначала ЧКВ, затем хирургическое вмешательство, наоборот, или оба метода одномоментно [2].

Общим и единым подходом при ГКР является использование ЛВГА, так как она, на удивление, «свободна» от ате-

* e-mail: sashamma@yandex.ru

росклероза и при формировании анастомоза с ПНА, ее проходимость превышает 95% в течение 10–15 лет. Таким образом решающее значение имеет неукоснительная реваскуляризация ПНА, являющейся наиболее важной коронарной артерией, обеспечивающей кровотоком до половины массы миокарда и способной коллатерально защитить большую часть сердца от ишемии.

Как бы то ни было, зачастую хирурги сталкиваются с тяжелым запущенным течением атеросклеротического поражения артерий, при котором ПНА диффузно и на всем протяжении поражена, кальцинирована, представляя собой единый монолитный слепок. Как правило, подобное поражение имеют пациенты пожилого возраста, страдающие сахарным диабетом или дислипидемией. Другой проблемой может явиться глубокое интрамиокардиальное расположение артерии или ее малый диаметр. Следующей неприятностью может стать перенесенное ранее ЧКВ ПНА на всем протяжении артерии.

Во всех подобных случаях хирургическая реваскуляризация ПНА технически невозможна или же неотъемлемо связана с колоссальным риском осложнений. Вне всякого сомнения, можно утверждать, что при диффузном поражении венечных артерий или при протяженном стентировании возможно применить эндартерэктомию либо стентэндартерэктомию. Безусловно, такая методика вполне допустима, но для ограниченного числа пациентов. Она трудоемка, значительно увеличивает продолжительность операции, требует искусственного кровообращения с остановкой сердца, увеличивает интраоперационную кровопотерю и риск периоперационного инфаркта миокарда вследствие деэндотелизации обширной площади коронарной артерии с последующей активацией процессов коагуляции и развитием тромбоза, несмотря на контролируемую антиагрегантную терапию [3–5].

В связи с этим, для данной категории больных, так называемых «нешунтабельных», академиком Ю.Л. Шевченко разработана и внедрена процедура стимуляции экстракардиальной васкуляризации миокарда – «ЮрЛеон».

Принимая во внимание вышесказанное, считаем правомерным сформулировать новый способ ГКР: экстракардиальная васкуляризация миокарда, как элемент общего гибридного вмешательства на коронарном русле в комбинации с ЧКВ. Для предотвращения путаницы в терминологии – гибридная экстракардиальная васкуляризация миокарда (гибридный метод «ЮрЛеон») [6; 7].

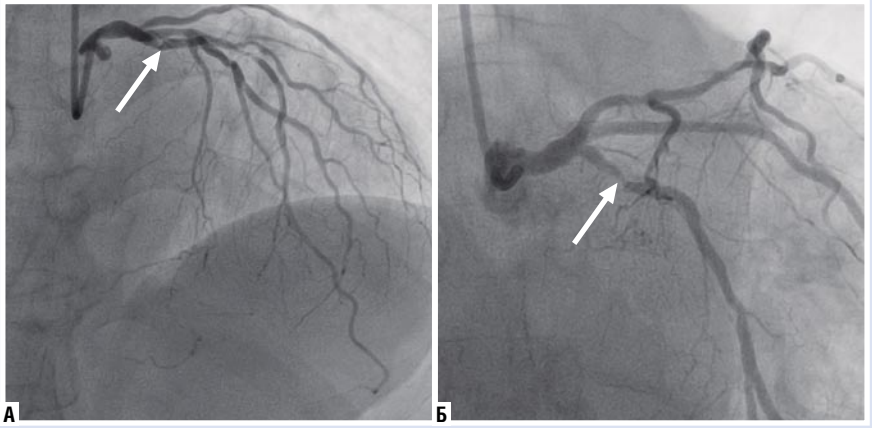

Рис. 1. Снимок коронарограммы на которой определяется а) протяженное гемодинамически значимое поражение ПНА (указано стрелками); б) стеноз ОВ (указано стрелками).

Представляем клиническое наблюдение успешного гибридного хирургического лечения пациента с многососудистым диффузным поражением коронарного русла.

Описание наблюдения

Больной Ч., 59 лет поступил в Клинику грудной и сердечно-сосудистой хирургии им. Святого Георгия Пироговского Центра с жалобами на одышку и боли давящего характера за грудиной с иррадиацией в левую руку, возникающие при незначительной физической нагрузке (ходьба на расстояние до 100 метров), и купирующиеся в покое в течение 2–3 минут.

С 2019 года отмечает повышение артериального давления максимально до 160 и 90 мм рт. ст., на фоне регулярной терапии достигнуто целевого значения давления.

С начала 2023 года появилась одышка и боли за грудиной при незначительных физических нагрузках. В ноябре 2023 года на фоне сильного эмоционального стресса, почувствовал дискомфорт колющего характера за грудиной, появление одышки в покое. В связи тем, что боль регулярно повторялась, обратился к врачу спустя 5 дней после первого приступа. Осмотрен терапевтом поликлиники по месту жительства. На зарегистрированной ЭКГ выявлены изменения ишемического характера, по причине чего экстренно госпитализирован. В стационаре выполнили коронарографию (Рис. 1), при которой выявили стеноз устья ствола ЛКА 35%, протяженные стенозы в проксимальном сегменте ПНА 75–80%, в среднем сегменте до 90%, устьевой стеноз ОА и субокклюзию в проксимальном сегменте, с хорошим контрастированием по внутрисистемным коллатералям, окклюзию ПКА в проксимальном сегменте с отсутствием анте- и ретроградного контрастирования ее периферического русла. В связи с этим осуществили стентирование огибающей артерии (стент FireHawk 3,5 × 18 mm) (Рис. 2). После проведенного лечения продолжала беспокоить одышка и боли за грудиной. В связи этим в плановом порядке рекомендована реваскуляризация миокарда в объеме коронарного шунтирования пораженных бассейнов.

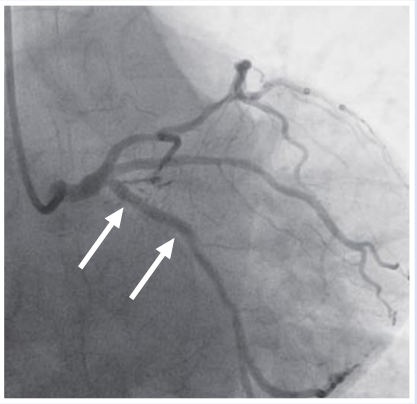

Рис. 2. Снимок коронарограммы после имплантации стента в огибающую артерию (зона стентирования указана стрелками).

Результаты обследования

По результатам эхокардиографического исследования фракция выброса левого желудочка 65%, глобальная, локальная систолические функции и показатель общей продольной деформации миокарда левого желудочка не снижены, диасто-

лическая функция не изменена, значимой клапанной патологии не выявлено, признаков повышения расчетного давления в легочной артерии не выявлено.

Клинический диагноз:

Основное заболевание: ИБС. Стенокардия III ФК. Стенозирующий коронарный атеросклероз.

Фоновое заболевание: Гипертоническая болезнь III стадии, артериальная гипертензия 2 степени, риск IV.

Осложнения основного заболевания: ХСН I. ФК II.

Сопутствующие заболевания: Подагра. Контрактура Дюпюитрена 4-го пальца левой кисти

Операция: Балонная коронарная ангиопластика с имплантацией 1-го стента в ОА (стент FireHawk 3,5 × 18 mm) от 09.11.2023 года.

Лечение

Принимая во внимание сохраняющуюся клиническую картину стенокардии III функционального класса, характер и особенности гемодинамически значимого поражения коронарного русла, коллегиально принято решении о выполнении реваскуляризации миокарда в объеме коронарного шунтирования. С целью уменьшения операционной травмы, объёма кровопотери, обеспечения косметичности выполнения операции, снижения риска раневой инфекции, выбран миниторакотомный доступ.

Пациент размещен на операционном столе в положении лежа на правом боку. Использована однолегочная искусственная вентиляция легких. Левосторонняя миниторакотомия. Разрез кожи длиной 8 см выполнен на 7 см латеральнее средней линии так, чтобы срединно-ключичная линия отделяла его треть в медиальной части. На основании предоперационного рентгенологического исследования грудной клетки, для доступа выбрали 4-е межреберье. После торакотомии установили ретрактор. Внутривенно выполнена инфузия гепарина, рассчитанная по массе тела больного. При помощи электрокоагулятора выделена левая внутренняя грудная артерия. Т-образный разрез перикарда с его фиксацией к краям раны. При ревизии ПНА определятся выраженное атеросклеротическое поражение с кальцинозом на всем протяжении от ствола ЛКА до верхушки сердца.

Подобный характер коронарного поражения стал неожиданной находкой, так как на основании предопера-

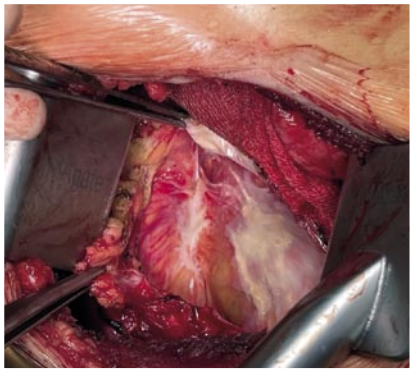

Рис. 3. Интраоперационный вид сердца- определяется выраженное кальцинированное поражение ПНА на всем протяжении.

ционного обследования его невозможно было диагностировать. В свете полученной информации стало ясно, что исходный план операции непрактичен и неисполним: маммарокоронарное шунтирование технически невозможно, а проведение эндартерэктомии из ПНА с протяженной коронарной шунтопластикой создаст несоизмеримые риски периоперационных осложнений. Интраоперационным консилиумом принято решение о проведении гибридного лечения: хирургической стимуляции экстракардиальной реваскуляризации со стентированием ПНА.

Тупым и острым путем, без использования электрокоагулятора, выполнили сепарацию жировой ткани от перикарда на максимально доступной площади. Сначала с правой ее части, в направлении от верхушки левого желудочка медиально к восходящему отделу аорты, затем провели сепарацию левой части на максимально возможном протяжении в сторону боковой стенки левого желудочка. Часть перикарда, освобожденную от окружающей жировой ткани, иссекли – по существу, выполнив субтотальную перикардэктомию. Следующим этапом провели десквамацию эпикарда, путем механической абразивной обработки до появления петехий (Рис. 4): сначала передней, затем боковой и задней стенок левого желудочка с аналогичным параллельным воздействием на окружающий перикард, который затем дренировали тонкой 5 мм силиконовой трубкой. Следующим этапом выполнили липокардиопсию, укрыв сердце двумя сформированными ранее частями жировой ткани, с их фиксацией друг с другом.

После ушивания раны и гемостаза пациенту выполнили контрольную

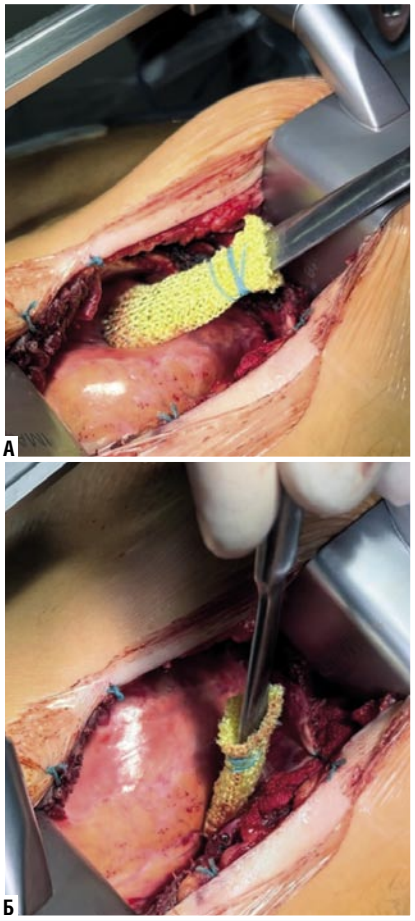

Рис. 4. Механическая обработка эпикарда и перикарда (десквамация) с целью стимуляции экстракардиального ангиогенеза. А – обработка передней стенки левого желудочка; Б – обработка боковой стенки левого желудочка.

коронароангиографию доступом через лучевую артерию. Определяется выраженный кальциноз, диффузное поражение ПНА со стенозами до 75–85%. При внутрисосудистистом ультразвуковом исследовании (ВСУЗИ):, протяженность пораженного сегмента 60 мм, минимальная площадь просвета 5,0 мм^2. Последовательно выполнили имплантацию стентов НаноМЕд 2,5×28 мм, НаноМЕд 3,0×28 мм, Calipso 3,0×18 мм. При контрольной ангиографии отмечается окклюзия диагональной ветви (ДВ), в связи с этим осуществили последовательную баллонную ангиопалстику. При контрольном ВСУЗИ – раскрытие стента удволетворительное, заполнение дистальных отделов основной и боковых артерий оптимальное (Рис. 5).

На 7-е сутки после проведенного лечения пациент в удовлетворительном

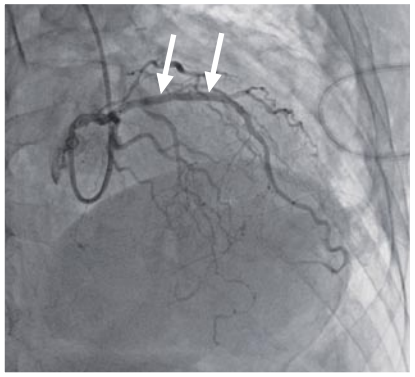

Рис. 5. Снимок коронарограммы после имплантации стента в ПНА (зона стентирования указана стрелками).

состоянии выписан из Клиники. В дальнейшем пациент проходил регулярные осмотры: рецидива стенокардии не наблюдали, сердечная недостаточность не прогрессировала. При контрольной сцинтиграфии в динамике через 6 и 12 месяцев после операции определяется положительная динамика в виде снижения зон гипоперфузии и гибернированного миокарда (Рис. 6).

Обсуждение

Долгое время операция коронарного шунтирования сохраняла статус «золотого стандарта» лечения ишемической болезни сердца. Гибридная коронарная реваскуляризация стала альтернативным методом лечения больных ИБС с многососудистым поражением венечного русла. Эта процедура включает в себя оптимальное сочетание коронарного шунтирования с чрескожным коронарным вмешательством. В последние годы наблюдается растущая тенденция к гибридным процедурам, поскольку кардиохирурги и рентгенэндоваскулярные специалисты стремятся лечить многососудистые коронарные поражения, сохраняя при этом эквивалентные результаты с меньшим количеством осложнений [8]. Несмотря на то, что продолжают разрабатываться новые методы, важно тщательно оценивать и сравнивать их с традиционными методами «золотого стандарта». Vassiliades и соавт. сравнили гибридную реваскуляризацию с операцией коронарного шунтирования на работающем сердце и обнаружили схожие результаты с точки зрения смертности, частоты инсультов инфарктов миокарда на протяжении 3-летнего периода наблюдения [9; 10].

И все же, вопреки развитию и совершенствованию технологических подходов к реваскуляризации миокарда, среди пациентов ИБС остается группа, противоречащая современным хирургическим подходам. Сюда относятся пациенты с неподходящим для хирургической реваскуляризации коронарным руслом и наличием стенокардии, рефрактерной к проводимой медикаментозной терапии. Тем не менее, у большинства из них имеются ограниченные участки коронарных артерий, подходящих для ЧКВ [11; 12].

На основе собственных многолетних наблюдений, опыта предшественников, современных данных в области клеточной терапии, академиком Ю.Л. Шевченко проведены специальные лабораторные и клинические исследования, позволившие разработать методику стимуляции формирования сосудистых анастомозов между коронарным руслом и артериальными системами различных тканей, окружающих сердце – «ЮрЛеон» – экстракардиальная васкуляризация миокарда.

Эти принципы стали основополагающими для нового подхода гибридной реваскуляризации миокарда – гибридной экстракардиальной васкуляризации миокарда (гибридный метод «ЮрЛеон»).

Мы обнаружили, что гибридный подход к лечению ИБС, включающий в себя коронарное стентирование, дополненное миниинвазивной процедурой ЮрЛеон, безопасен и осуществим с хорошими ранними клиническими результатами. Важно отметить, что реализация такого подхода к лечению не требует длительного обучения, делает его легко воспроизводимым и полезным вариантом для коронарной реваскуляризации.

Заключение

Таким образом, комбинированная хирургическая и чрескожная коронарная реваскуляризация сердца является весьма эффективным вариантом лечения при многососудистом и диффузном коронарном поражении. Оптимальный подход использует минимально инвазивную хирургическую технику в сочетании с ЧКВ. Ряд факторов выбора, включая: поражение дистального отдела коронарного русла или проксимального отдела ПМЖВ, диабет, систолическую дисфункцию, хирургические риски и анатомию коронарных артерий могут иметь важное значение при принятии решения для отбора пациентов в качестве кандидатов на гибридный подход. Использование стратегии экстракардиальной реваскуляризации (процедуры «ЮрЛеон») способно расширить возможности гибридного подхода, обеспечить весьма стойкий и долгосрочный благоприятный эффект лечения в отдаленном периоде.

Итак, как показывает приведенное наблюдение, новая стратегия гибридного принципа коррекции коронарного кровообращения в сочетании с процедурой «ЮрЛеон», без сомнения обеспечивает большую пользу широкому кругу пациентов за счет выживаемости и улучшения качества жизни.

Дополнительная информация

Согласие пациента. Пациент добровольно подписал информированное согласие на публикацию персональной медицинской информации в обезличенной форме.

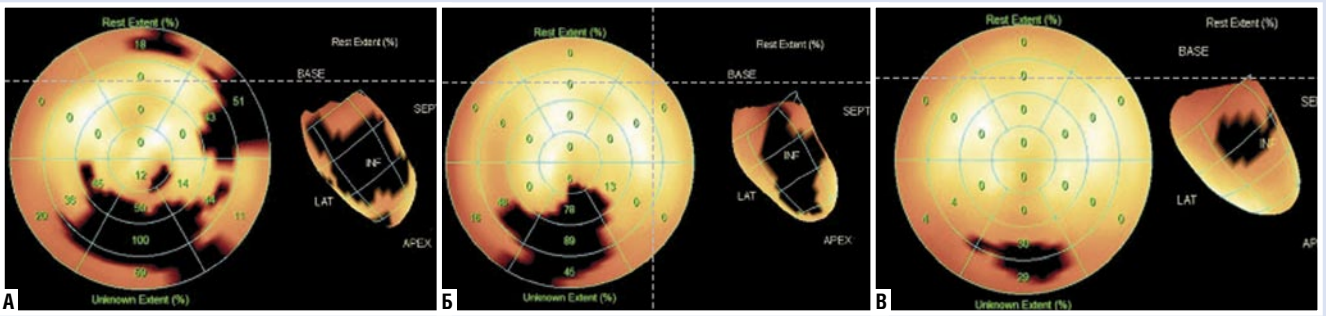

Рис. 6. Изменение перфузии миокарда по данным сцинтиграфии. А – до операции; Б – через полгода после операции; В – через 12 месяцев после операции.

Авторы заявляют об отсутствии конфликта интересов (The authors declare no conflict of interest).

ЛИТЕРАТУРА/REFERENCES

1. Шевченко Ю.Л., Ермаков Д.Ю., Вахрамеева А.Ю., Баранов А.В. Сравнительные результаты различных принципов этапной гибридной реваскуляризации миокарда у пациентов с предварительным стентированием венечных артерий и эндоваскулярной коррекцией венечного русла после коронарного шунтирования // Вестник НМХЦ им. Н.И. Пирогова. – 2024. – №19(2). – С.4-10. [Shevchenko YuL, Ermakov DYu, Vaxrameeva AYu, Baranov AV. Sravnitel`ny`e rezul`taty` razlichny`x principov e`tapnoj gibridnoj revaskulyarizacii miokarda u pacientov s predvaritel`ny`m stentirovaniem venechny`x arterij i e`ndovaskulyarnoj korrekciej venechnogo rusla posle koronarnogo shuntirovaniya. Vestnik NMXCz im. N.I. Pirogova. 2024; 19(2): 4-10. (In Russ.)] doi: 10.25881/20728255_2024_19_2_4.
2. Борщев Г.Г., Миминошвили Л.Г., Зайниддинов Ф.А., Катков А.А., Ульбашев Д.С. Сравнительная оценка результатов коронарного шунтирования в сочетании с методом экстракардиальной ревакуляризации миокарда у пациентов с диффузным поражением венечного русла. // Вестник НМХЦ им. Н.И. Пирогова. – 2024. – №19(2). – С.19-25. [Borshhev GG, Miminoshvili LG, Zajniddinov FA, Katkov AA, Ul`bashev DS. Sravnitel`naya ocenka rezul`tatov koronarnogo shuntirovaniya v sochetanii s metodom e`kstrakardial`noj revakulyarizacii miokarda u pacientov s diffuzny`m porazheniem venechnogo rusla. Vestnik NMXCz im. N.I. Pirogova. 2024; 19(2): 19-25. (In Russ.)] doi: 10.25881/20728255_2024_19_2_19.
3. Шевченко Ю.Л., Борщев Г.Г., Катков А.А., Зайниддинов Ф.А., Сидоров Р.В., Омаров А.И. Гибридный миниинвазивный хирургический принцип стимуляции экстракардиальной васкуляризации миокарда у больных ИБС с диффузным поражением коронарного русла. // Вестник НМХЦ им. Н.И. Пирогова. – 2024. – №19(1). – С.4-8. [Shevchenko YuL, Borshhev GG, Katkov AA, Zajniddinov FA, Sidorov RV, Omarov AI. Gibridny`j miniinvazivny`j xirurgicheskij princip stimulyacii e`kstrakardial`noj vaskulyarizacii miokarda u bol`ny`x IBS s diffuzny`m porazheniem koronarnogo rusla. Vestnik NMXCz im. N.I. Pirogova. 2024; 19(1): 4-8. (In Russ.)] doi: 10.25881/ 20728255_2023_19_1_4.
4. Ганюков В.И., Кочергин Н.А., Шилов А.А. и др. Рандомизированное исследование гибридной коронарной реваскуляризации в сравнении со стандартными аортокоронарным шунтированием и многососудистым стентированием: 5-летние результаты исследования HREVS // Кардиология. – 2023. – №63(11). – С.57-63. [Ganyukov VI, Kochergin NA, Shilov AA, et al. Randomizirovannoe issledovanie gibridnoj koronarnoj revaskulyarizacii v sravnenii so standartny`mi aortokoronarny`m shuntirovaniem i mnogososudisty`m stentirovaniem: 5-letnie rezul`taty` issledovaniya HREVS. Kardiologiya. 2023; 63(11): 57-63. (In Russ.)] doi: 10.18087/cardio.2023.11.n2475.
5. Козлов К.Л., Шишкевич А.Н., Кравчук В.Н. и др. Гибридная реваскуляризация как метод хирургического лечения ишемической болезни сердца при многососудистом поражении коронарного русла. // Вестник хирургии имени И.И. Грекова. – 2015. – №174(3). – С.11-14. [Kozlov KL, Shishkevich AN, Kravchuk VN, et al. Gibridnaya revaskulyarizaciya kak metod xirurgicheskogo lecheniya ishemicheskoj bolezni serdcza pri mnogososudistom porazhenii koronarnogo rusla. Vestnik xirurgii imeni I.I. Grekova. 2015; 174(3): 11-14. (In Russ.)] doi: 10.24884/0042-4625-2015-174-3-11-14.
6. Шевченко Ю.Л., Ермаков Д.Ю., Вахрамеева А.Ю., Баранов А.В. Сравнительные результаты различных принципов этапной гибридной реваскуляризации миокарда у пациентов с предварительным стентированием венечных артерий и эндоваскулярной коррекцией венечного русла после коронарного шунтирования. // Вестник НМХЦ им. Н.И. Пирогова. – 2024. – №19(2). – С.4-10. [Shevchenko YuL, Ermakov DYu, Vaxrameeva AYu, Baranov AV. Sravnitel`ny`e rezul`taty` razlichny`x principov e`tapnoj gibridnoj revaskulyarizacii miokarda u pacientov s predvaritel`ny`m stentirovaniem venechny`x arterij i e`ndovaskulyarnoj korrekciej venechnogo rusla posle koronarnogo shuntirovaniya. Vestnik NMXCz im. N.I. Pirogova. 2024; 19(2): 4-10. (In Russ.)] doi: 10.25881/20728255_2024_19_2_4.
7. Шевченко Ю.Л., Байков В.Ю., Борщев Г.Г. и др. Миниинвазивная торакоскопическая техника стимуляции экстракардиальной васкуляризации миокарда методом ЮрЛеон при диффузном поражении коронарного русла при ИБС // Вестник НМХЦ им. Н.И. Пирогова. – 2022. – Т.17. – №2. – С.103-106. [Shevchenko YuL, Bajkov VYu, Borshhev GG, et al. Miniinvazivnaya torakoskopicheskaya texnika stimulyacii e`kstrakardial`noj vaskulyarizacii miokarda metodom YurLeon pri diffuznom porazhenii koronarnogo rusla pri IBS. Vestnik NMXCz im. N.I. Pirogova. 2022; 17(2): 103-106. (In Russ.)] doi: 10.25881/20728255_2022_17_2_103.
8. Акчурин Р.С., Ширяев А.А., Галяутдинов Д.М. Показания к операции коронарного шунтирования у больных с различным течением ИБС // РМЖ. – 2002. – №19. – С.871. [Akchurin RS, Shiryaev AA, Galyautdinov DM. Pokazaniya k operacii koronarnogo shuntirovaniya u bol`ny`x s razlichny`m techeniem IBS. RMZh. 2002; 19: 871. (In Russ.)]
9. Green KD, Lynch DR Jr, Chen TP, Zhao D. Combining PCI and CABG: the role of hybrid revascularization. Curr Cardiol Rep. 2013; 15(4): 351. doi: 10.1007/s11886-013-0351-9.
10. Saha T, Naqvi SY, Goldberg S. Hybrid revascularization: a review. Cardiology. 2018; 140(1): 35-44.
11. Kiaii B, Teefy P. Hybrid coronary artery revascularization: a review and current evidence. Innovations. 2019; 14(5): 394-404.
12. Lawton JS, Tamis-Holland JE, Bangalore S, et al. 2021 ACC/AHA/SCAI Guideline for Coronary Artery Revascularization: A Report of the American College of Cardiology/American Heart Association Joint Committee on Clinical Practice Guidelines. Circulation. 2022; 145(3): 18-114. doi: 10.1161/CIR.0000000000001038.

ВАРИАНТЫ ХИРУРГИЧЕСКОЙ ТАКТИКИ И СТРУКТУРНЫЕ ИЗМЕНЕНИЯ В СТЕНКЕ ПИЩЕВОДА ПРИ СИНДРОМЕ БУРХАВЕ

Демальдинов Д.А.*[1], Мустафин Р.Д.[1], Куртусунов Б.Т.[1], Рожкова С.В.[2]

[1] *ФГБОУ ВО «Астраханский государственный медицинский университет», Астрахань*

[2] *ГБУЗ АО «Патологоанатомическое Бюро», Астрахань*

DOI: 10.25881/20728255_2024_19_3_150

Резюме. Представляются два клинических наблюдения с использованием различных вариантов хирургической тактики при синдроме Бурхаве (спонтанном разрыве пищевода). Проведена оценка статуса пациентов, характера вмешательств, результатов гистологических исследований и исходов заболевания. В обоих наблюдениях поводом к госпитализации в торакальное отделение явился спонтанный разрыв пищевода, осложненный медиастинитом и эмпиемой плевры.

Первому пациенту, 70 лет, было проведено консервативное лечение. В связи с возникшим на 7-е сутки аррозивным кровотечением в экстренном порядке выполнена тораколапаротомия, ушивание дефекта пищевода. В послеоперационном периоде произошло прогрессивное ухудшение состояния, связанное с несостоятельностью швов пищевода и острым инфарктом миокарда, закончившееся летальным исходом.

Второму пациенту, 59 лет, была выполнена экстирпация пищевода с наложением гастро- и эзофагостомы. Достигнуто клиническое выздоровление с последующей реконструктивной операцией.

Ключевые слова: разрыв пищевода, синдром Бурхаве, экстирпация пищевода, гистологическое исследование.

VARIANTS OF SURGICAL TACTICS AND STRUCTURAL CHANGES IN THE ESOPHAGEAL WALL IN THE BURHAAVE SYNDROME

Demaldinov D.A.*[1], Mustafin R.D.[1], Kurtusunov B.T.[1], Rozhkova S.V.[2]

[1] *Astrakhan State Medical University, Astrakhan, Russia*

[2] *Pathoanatomical bureau, Astrakhan, Russia*

Abstract. Two clinical cases of surgical tactics options for Burhaave syndrome (spontaneous perforation of the esophagus) are presented. The assessment of the status of patients, the nature of interventions, the results of histological examination and the outcomes of the disease was carried out.

In both cases, the reason for hospitalization in the thoracic department was a spontaneous rupture of the esophagus, complicated by mediastinitis and pleural empyema.

The first patient, 59 years old, underwent esophageal extirpation with the imposition of gastro- and esophagostomy. Clinical recovery has been achieved with the reconstructive surgery was performed. The second patient, 69 years old, underwent conservative treatment. On the 7th day, there was an arrosive bleeding. A thoracolaparotomy and suturing of the esophageal defect were urgently performed. In the postoperative period, there was a progressive deterioration with the death for the esophageal sutures leak and coronary syndrome.

Keywords: Boerhaave syndrome, case reports, esophageal perforation, esophagectomy, histological examination.

Актуальность

Синдром Бурхаве представляет собой трансмуральный разрыв стенки пищевода во время рвоты за счет внезапного повышения внутрипросветного давления при закрытом глоточно-пищеводном переходе. Дефект образуется чаще слева на уровне нижней трети, но возможны и другие локализации [1].

Повреждение стенки приводит к быстрому развитию медиастинита. Уже через 6 часов при гистологическом исследовании краев разрыва пищевода и клетчатки средостения обнаруживаются признаки гнойного воспаления [2–4].

Диагностика и хирургическое лечение данной патологии представляет сложности даже в настоящее время [5; 6]. Результаты лечения зависят от сроков госпитализации, характера повреждения, выбранной тактики и адекватности оперативного вмешательства [7–9].

Пациент С., 69 лет, заболел остро: на фоне многократной рвоты возникла сильная боль в груди и одышка. В районной больнице проведено дренирование левой плевральной полости по поводу пневмогидроторакса, и пациент переведен в торакальное отделение.

При поступлении состояние тяжелое: одышка, бледность, гипотония, тахикардия. При аускультации дыхание слева резко ослаблено, выслушиваются разнокалиберные хрипы. По плевральному дренажу серозно-гнойное отделяемое с примесью пищи.

R-графия грудной клетки с контрастированием пищевода: левое легкое коллабировано на 1/3 объема, определяется уровень жидкости до 5-го межреберья. Определяется пневмомедиастинум. Имеется затек контраста в левую плевральную полость.

Эзофагоскопия: по левой стенке пищевода на 32,5 см от резцов определяется продольный разрыв всех слоев пищевода размером 3,0×1,0 см с воспалительной инфильтрацией и налетом фибрина. Диагноз: спонтанный разрыв пищевода. Медиастинит. Эзофагоплевральный свищ. Эмпиема плевры слева. Подкожная эмфизема шеи, груди.

В отделении произведено дополнительное дренирование левой плевральной полости, установлен назогастральный зонд, продолжена антибактериальная и инфузионная терапия, санации плевральной полости.

На 2-е сутки наблюдения отмечено нарастание подкожной эмфиземы головы и шеи, выполнено дренирование переднего средостения.

Данные посева плевральной жидкости: P. aeruginosa, Enterobacter spp., E. Faecalis.

Состояние пациента оставалось тяжелым. При динамическом контроле выявлен двусторонний плевральный выпот и сохраняющийся затек контраста в плевральную полость.

На 17-е сутки у пациента возникло кровотечения по плевральному дренажу и желудочному зонду. Оперирован в экстренном порядке: выполнены тораколапаротомия, ушивание разрыва пищевода с герметизацией перемещенным желудком. В послеоперационном периоде продолжалась посиндромная терапия с санацией плевральной полости. Состояние пациента оставалось стабильно тяжелым. На 8-е сутки наступил летальный исход

* e-mail: demdanir@yandex.ru

на фоне внезапного ухудшения самочувствия, остановки сердечно-легочной деятельности.

По данным патологоанатомического вскрытия причиной смерти явился острый инфаркт миокарда с развитием сердечной недостаточности. Выявлена полная несостоятельность швов на пищеводе, признаки аррозивного кровотечения.

При гистологическом исследовании стенки пищевода выявлены признаки хронического воспаления. В слизистой оболочке пищевода отмечаются признаки некроза, гнойные очаги, богатые полиморфно-нуклеарными нейтрофильными лейкоцитами, моноцитами и клетками инородных тел, – распространяющиеся во все слои стенки пищевода. Обнаружены фрагменты грануляционной ткани, где между новообразованными сосудами располагаются клетки соединительной ткани – лимфоциты, плазматические и тучные клетки, фибробласты, а также единичные полиморфно-ядерные лейкоциты. Между клетками – рыхлое межуточное вещество (Рис. 1).

Пациент Д., 59 лет, поступил в отделение на 3-е сутки заболевания с жалобами на одышку, слабость, озноб. Заболевание началось остро в виде многократной рвоты после обильного приема пищи и алкоголя.

При осмотре состояние тяжелое. Видимые слизистые бледные. Акроцианоз. Пальпаторно определяется крепитация в области шеи и верхних отделах грудной клетки. Аускультативно: справа дыхание ослаблено, выслушиваются разнокалиберные хрипы.

Эзофагогастродуоденоскопия: Длина пищевода от резцов по эндоскопу 44,0 см. Слизистая оболочка пищевода отечная, в нижней трети с налетом фибрина. На расстоянии 32 см от резцов по правой боковой стенке – продольный разрыв стенки размерами 4,0×1,5 см с подрытыми краями и дном темно-коричневого цвета. Слизистая оболочка кардиального отдела желудка отечная, гиперемированная.

Рентгеноскопия пищевода с контрастированием («Ультравист 300»): мягкие ткани шеи не изменены, предпозвоночное пространство не расширено. Легочные поля без очаговых и инфильтративных теней. Синусы свободные. Тень сердца в поперечнике не расширена. Пищевод свободно проходим для контраста. Стенки его ровные, четкие. На уровне Th8-Th9 справа определяется затек контраста размерами 3×4,5 см.

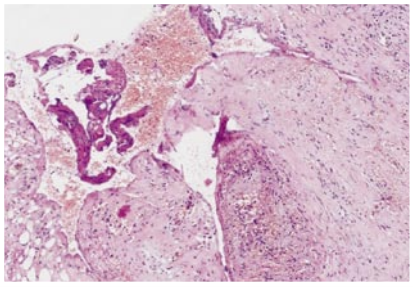

Рис. 1. Гистологическое исследование стенки пищевода, окраска гематоксилином и эозином (ув. 10×20).

КТ органов грудной клетки: легкие по дорсальной поверхности поджаты за счет жидкости в обеих плевральных полостях (толщина слоя 8 мм). Средостение расширено, имеется пневмомедиастинум с наличием жидкости и затеком контрастного вещества вправо ниже уровня бифуркации трахеи. Сердце смещено кпереди. Массивная эмфизема мягких тканей шеи и грудной стенки.

Диагноз: спонтанный разрыв пищевода. Медиастинит. Эмпиема плевры справа. Подкожная эмфизема.

Начато интенсивное лечение в отделении реанимации. Установлены назогастральный зонд для питания и аспирационный дренаж в средостение через дефект стенки пищевода.

На 10-е сутки при контроле выявлено нарастание плеврита с затеком контраста в плевральную полость, в связи с чем принято решение о подготовке к операции. Выполнена передне-боковая торакотомия справа в 4-м межреберье. Плевральная полость облитерирована, в заднем синусе осумкованное скопление экссудата. Медиастинальная плевра утолщена, гиперемирована. Прилежащая ткань легкого рубцово изменена. Лимфоузлы легочной связки гиперплазированы. На уровне бронхиального сегмента пищевода по его передней стенке, несколько вправо от средней линии имеется сквозной дефект размерами 4×2 см с плотными краями, прилежащий к перикарду. Выполнены резекция грудного отдела пищевода, шейная эзофагостомия и гастростомия.

Для патологоанатомического исследования представлены: 1) фрагмент стенки пищевода 2,0×2,0×1,5 см; 2) фрагмент стенки желудка 1,5×1,0×2,0 см.

Заключение: субтотальная десквамация слизистой оболочки пищевода с умеренной лимфогистиоцитарной инфильтрацией и фиброзом подслизистого слоя. Мышечный слой гипертрофирован

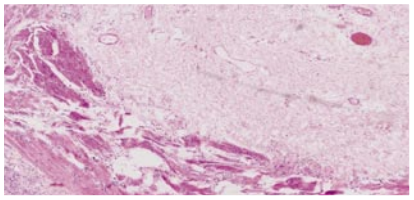

Рис. 2. Гистологическое исследование стенки пищевода, окраска гематоксилином и эозином (ув. 10×20).

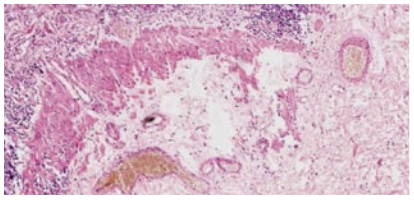

Рис. 3. Гистологическое исследование стенки пищевода, окраска гематоксилином и эозином (ув. 10×20).

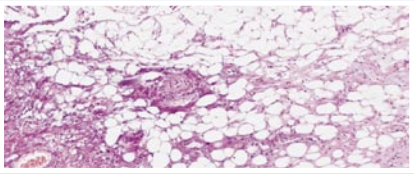

Рис. 4. Гистологическое исследование, окраска гематоксилином и эозином (ув. 10×20).

с очагами разрастания рыхлой волокнистой соединительной ткани вокруг сосудов; диффузная периваскулярная лимфогистиоцитарная инфильтрация. Сосуды расширены, полнокровны. Очаговые кровоизлияния, выраженный отек стромы. В некоторых сосудах выявлено краевое стояние лейкоцитов (Рис. 2).

При гистологическом исследовании стенки желудка выявлены очаги кровоизлияния; сосуды полнокровны и расширены, выраженный отек стромы, лимфогистиоцитарная инфильтрация слизистого и подслизистого слоев. Мышечный слой гипертрофирован с участками интерстициального и периваскулярного фиброза (Рис. 3).

В окружающих тканях определяются признаки хронического воспаления с множеством макрофагов и гигантских клеток рассасывания инородных тел, с полнокровными сосудами, разрастаниями грануляционной и фиброзной ткани, переходящими в гнойно-некротический детрит, очаговые скопления лейкоцитов в области участков деструкции (Рис. 4).

В послеоперационном периоде продолжалась комплексная интенсивная терапия. Контрольная R-графия органов грудной клетки на 14 сутки после операции: легкие расправлены с обеих сторон. Утолщение париетальной плевры справа в нижних отделах. Выпот не определяется.

Пациент выписан в удовлетворительном состоянии на 15-е сутки. Через 6 месяцев проведена реконструктивная операция: пластика пищевода желудком по типу операции Льюиса. Послеоперационный период без осложнений, осмотрен через 8 месяцев – жалоб не предъявляет, сохраняется снижение массы тела.

Обсуждение

Представленные наблюдения хирургического лечения повреждений пищевода показывают сохраняющуюся актуальность открытых оперативных вмешательств, особенно при поздней госпитализации пациента в специализированное отделение [10–13].

Возможности консервативной терапии имеют свои ограничения и не всегда могут предотвратить развитие гнойно-некротических процессов в стенке пищевода, средостении и плевральной полости [14].

Быстрое обследование, своевременная госпитализация и адекватная индивидуальная хирургическая тактика значительно повышают шансы положительного исхода [15–16].

Заключение

Пациенты с подозрением на наличие спонтанного разрыва пищевода нуждаются в быстром и достаточно полном обследовании для уточнения локализации и распространенности процесса, уточнения коморбидного фона.

Госпитализация в специализированное хирургическое отделение должна происходить в максимально сжатые сроки.

Применение консервативных методов лечения не всегда позволяет контролировать изменения в окружающих пищевод тканях.

Прогрессирование данных изменений может потребовать изменения хирургической тактики в пользу открытых радикальных вмешательств.

Характер и объем оперативного пособия в каждом случае должен определяться индивидуально.

Дополнительная информация

Согласие пациента. Пациенты добровольно подписали информированное согласие на публикацию персональной медицинской информации в обезличенной форме. Конфликт интересов.

Авторы заявляют об отсутствии конфликта интересов (The authors declare no conflict of interest).

ЛИТЕРАТУРА/REFERENCES

1. Haba Y, Yano S, Akizuki H, et al. Boerhaave syndrome due to excessive alcohol consumption: two case reports. Int J Emerg Med. 2020; 13(1): 56. doi: 10.1186/s12245-020-00318-5.
2. Cuccì M, Caputo F, Fraternali Orcioni G, et al. Transition of a Mallory-Weiss syndrome to a Boerhaave syndrome confirmed by anamnestic, necroscopic, and autopsy data: A case report. Medicine (Baltimore). 2018; 97(49): e13191. doi: 10.1097/MD.0000000000013191.
3. Kimura-Kataoka K, Fujihara J, Kurata S, et al. An autopsy case of spontaneous esophageal perforation (Boerhaave syndrome). Leg Med (Tokyo). 2016; 23:5-9. doi: 10.1016/j.legalmed.2016.08.009.
4. Han D, Huang Z, Xiang J, et al. The Role of Operation in the Treatment of Boerhaave's Syndrome. Biomed Res Int. 2018; 2018: 8483401. doi: 10.1155/2018/8483401.
5. Mureşan M, Mureşan S, Balmoş I, Sala D, Suciu B, Torok A. Sepsis in Acute Mediastinitis – A Severe Complication after Oesophageal Perforations. A Review of the Literature. J Crit Care Med (Targu Mures). 2019; 5(2): 49-55. doi: 10.2478/jccm-2019-0008.
6. Аснер Т.В., Калягин А.Н., Киселёва Е.Р. и др. Сложности диагностики болезней пищевода: спонтанный разрыв пищевода (синдром Бурхаве) // Доктор.Ру. – 2022. – Т.21. – №6. – С.41–44. [Asner TV, Kalyagin AN, Kiseleva ER, et al. The difficulties of diagnostics of diseases of the oesophagus: spontaneous rupture of the oesophagus (Boerhaave's syndrome). Doctor. Ru. 2022; 21(6): 41-44. (In Russ.)] doi: 10.31550/1727-2378-2022-21-6-41-44.
7. Sohda M, Saeki H, Kuwano H, et al. Current status of surgical treatment of Boerhaave's syndrome. Esophagus. 2022; 19(1): 175-181. doi: 10.1007/s1038 -021-00858-6.
8. Ariza-Traslaviña J, Caballero-Otálora N, Polanía-Sandoval CA, et al. Two-staged surgical management for complicated Boerhaave syndrome with esophagectomy and deferred gastroplasty: A case report. Int J Surg Case Rep. 2023; 103: 107881. doi: 10.1016/ j.ijscr.2023.107881.
9. Шевченко Ю.Л., Сусов Р.П. Послеоперационные инфекционно-воспалительные осложнения в кардиоторакальной хирургии // Вестник НМХЦ им. Н.И. Пирогова. – 2022. – №17(1). – С.84-89. [Shevchenko YuL, Susov RP. Postoperative infectious and inflammatory complications in cardiothoracic surgery. Bulletin of the NMHC named after N.I. Pirogov. 2022; 17(1): 84-89. (In Russ.)] doi: 10.25881/20728255_2022_17_1_84.
10. Shen G, Chai Y, Zhang GF. Successful surgical strategy in a late case of Boerhaave's syndrome. World J Gastroenterol. 2014; 20(35): 12696-12700. doi: 10.3748/wjg.v20.i35.12696.
11. Pezzetta E, Kokudo T, Uldry E, et al. The surgical management of spontaneous esophageal perforation (Boerhaave's syndrome) – 20 years of experience. Biosci Trends. 2016; 10(2): 120-124. doi: 10.5582/bst.2016.01009.
12. Wahed S, Dent B, Jones R, Griffin SM. Spectrum of oesophageal perforations and their influence on management. Br J Surg. 2014; 101(1): e156-e162. doi: 10.1002/bjs.9338.
13. Отдельнов Л.А., Малышев И.О. Синдром Бурхаве в практике хирурга: реалии и перспективы // Курский научно-практический вестник «Человек и его здоровье». – 2019. – №1. – С.23-32. [Otdelnov LA, Malyshev IO. Boerhaave's syndrome in general surgery: the realities and prospects. Kursk Scientific and Practical Bulletin «Man and His Health». 2019; 1: 23-32. (In Russ.)] doi: 10.21626/vestnik/ 2019-1/03.
14. Veltri A, Weindelmayer J, Alberti L, at al. Laparoscopic transhiatal suture and gastric valve as a safe and feasible treatment for Boerhaave's syndrome: an Italian single center case series study. World J Emerg Surg. 2020; 15(1): 42. doi: 10.1186/s13017-020-00322-3.
15. Sudarshan M, Elharram M, Spicer J, at al. Management of esophageal perforation in the endoscopic era: Is operative repair still relevant? Surgery. 2016; 160(4): 1104-1110. doi: 10.1016/j.surg.2016.07.025.
16. Zimmermann M, Hoffmann M, Jungbluth T, et al. Predictor of morbility and mortality and mortality in esophageal perforation: retrospective stady of 80 patiens. Scand J Surg. 2017; 106(2): 126-132. doi: 10.1177/1457496916654097 1.

ИНДИВИДУАЛЬНЫЙ ПОДХОД К ДИАГНОСТИКЕ УВЕИТА ТУБЕРКУЛЕЗНОЙ ЭТИОЛОГИИ: ОТ ТЕОРИИ К ПРАКТИКЕ

Гамзаев М.Г.[1], Булдаков И.А.* [2], Козлова М.И.[1], Романова Д.А.[3]

[1] *Клиника №2 ГБУЗ «Московский городской научно-практический центр борьбы с туберкулезом», Москва*
[2] *ФГАУ НМИЦ «МНТК «Микрохирургия глаза» им. акад. С.Н. Федорова», Москва*
[3] *ФГАОУ ВО «Российский национальный исследовательский медицинский университет им. Н.И. Пирогова», Москва*

DOI: 10.25881/20728255_2024_19_3_153

Резюме. Внутриглазной туберкулез – великий мистификатор различных форм увеита, и его надо ставить в первый ряд в дифференциальной диагностике любого типа внутриглазного воспаления, а также четко дифференцировать его от других этиологий поражения хориоидеи, что представляет определенные сложности ввиду разнообразия, мозаичности, зачастую нетипичности клиники туберкулезного процесса. В статье представлено клиническое наблюдение увеита туберкулезного генеза, у больной Д. 61 года, который хорошо купировался неспецифической противовоспалительной терапией и антибактериальными препаратами. При проведении и оценки результатов дополнительных исследований, таких как компьютерная томография органов грудной клетки и высокоспецифичного TSPOT.TB теста было заподозрено наличие латентной туберкулезной инфекции у пациентки. В результате была поставлена проба с аллергеном туберкулезным рекомбинантным (АТР), по результатам которой авторы получили выраженную очаговую реакцию со стороны глаза. Таким образом, впервые в мировом научном сообществе представлена клиническая картина выраженной реакции глаза на пробу с АТР, так как на данный момент среди доступных источников отечественной и зарубежной литературы нет сведений, описывающих такую же реакцию на пробу с АТР, как в представленном клиническом примере. Автора отмечают, что неординарность течения туберкулеза зрительного анализатора обязывает врача правильно собирать анамнез, выбирать актуальные методы диагностики, верно оценивать их результаты и проводить оценку эффективности противотуберкулезной терапии.

Ключевые слова: туберкулез глаза, проба с АТР, увеит, противотуберкулезная терапия.

AN INDIVIDUAL APPROACH TO THE DIAGNOSIS OF UVEITIS OF TUBERCULOUS ETIOLOGY: FROM THEORY TO PRACTICE

Gamzaev M.G.[1], Buldakov I.A.* [2], Kozlova M.A.[1], Romanova D.A.[3]

[1] *The Moscow Research and Clinical Center for Tuberculosis Control, Moscow*
[2] *S.N. Fedorov NMRC «MNTK «Eye microsurgery», Moscow*
[3] *Pirogov Russian National Research Medical University, Moscow*

Abstract. Intraocular tuberculosis is a great mystifier of various forms of uveitis, and it should be put in the first row in the differential diagnosis of any type of intraocular inflammation, as well as clearly differentiate it from other etiologies of choroidal lesions, which presents certain difficulties due to the diversity, mosaic, and often atypical clinic of the tuberculosis process. The article presents a clinical observation of tuberculous uveitis in a 61-year-old patient D., which was well stopped by non-specific anti-inflammatory therapy and antibacterial drugs. When conducting and evaluating the results of additional studies, such as computed tomography of the chest and a highly specific TSPOT.TB test, the patient was suspected to have a latent tuberculosis infection in the patient. As a result, a test with recombinant tuberculosis allergen (ATR) was performed, as a result of which the authors received a pronounced focal reaction from the eye. Thus, for the first time in the world scientific community, a clinical picture of a pronounced reaction of the eye to an ATR test is presented, since at the moment there is no information among the available sources of domestic and foreign literature that describes the same reaction to an ATR test as in the presented clinical example. The authors note that the eccentricity of the course of tuberculosis of the visual analyzer obliges the doctor to correctly collect an anamnesis, choose current diagnostic methods, correctly evaluate their results and evaluate the effectiveness of anti-tuberculosis therapy.

Keywords: ocular tuberculosis, ATP test, uveitis, anti-tuberculosis therapy.

Актуальность

Глазной туберкулез – это инфекционное заболевание, вызываемое Micobacterium tuberculosis. Он имеет различные механизмы и способы передачи и может поражать практически любую ткань зрительного анализатора и окружающих его структур: глазницу и вспомогательный аппарат, а также фасции глазницы и жировое тело.

По оценкам ВОЗ и ведущих медицинских экспертов, на данный момент более 1,7 млрд. человек инфицированы туберкулезом. Во всем мире это одна из ведущих причин смерти от одного инфекционного агента и ведущая причина смерти среди людей, живущих с инфекцией, вызванной вирусом иммунодефицита человека [1–3].

Распространенность туберкулеза глаз варьирует в широких пределах в структуре общей заболеваемости: 0,7% в США, 4% в КНР, 31% в Италии, 68% в Японии, 9,8% в северной Индии, 10,5% в Саудовской Аравии, 11,7% в Ираке, где туберкулез является эндемическим [1]. В РФ на долю глазного туберкулеза приходится от 10 до 20% (Рис. 1).

Регистрируемая частота поражения глазного аппарата значительно различается в зависимости от критериев, используемых для диагностики и выборки населения. Однако считается, что туберкулез поражает легкие у 80% пациентов, а остальные 20% отводятся на заболевания других органов, в том числе зрительного анализатора [4].

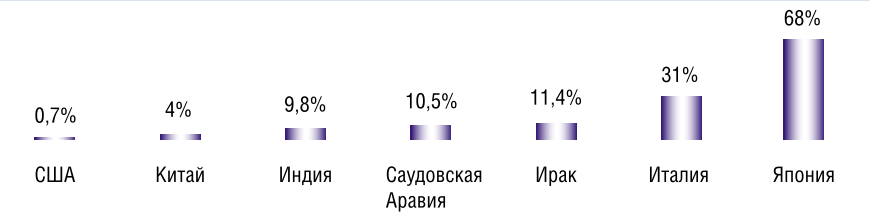

Рис. 1. Распространенность глазного туберкулеза в наиболее развитых странах на 2020 год. В России от 10 до 20%.

* e-mail: van.buldakov@yandex.ru

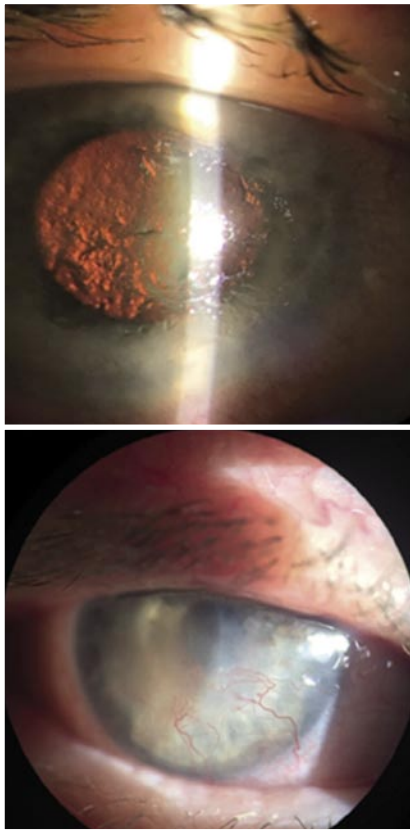

Рис. 2. Первичный осмотр пациентки с глазным туберкулезом.

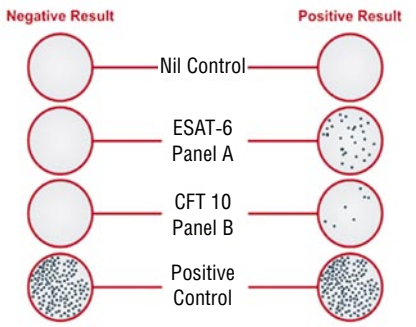

Рис. 3. Результат теста TSPOT. TB – пограничный; 3 лунка снизу.

Отсутствие клинически выраженного туберкулеза легких не исключает возможности офтальмологического туберкулеза, поскольку у 60% пациентов с внелегочным туберкулезом нет данных о перенесенном легочном процессе, а рентгенография грудной клетки не обнаруживает патологического процесса в грудной полости [5; 6].

Несмотря на обширные исследования, включая использование анализа высвобождения гамма-интерферона (Interferon-gamma release assay IGRA), диагностика внутриглазного туберкулеза остается сложной задачей. Стоит отметить, что поражения глаз Micobacterium tuberculosis в странах с низкой эндемичностью по туберкулезу – крайне редки, и приходится констатировать, что часто врачи забывают о возможном возникновении увеита, связанного именно с этим микроорганизмом [7].

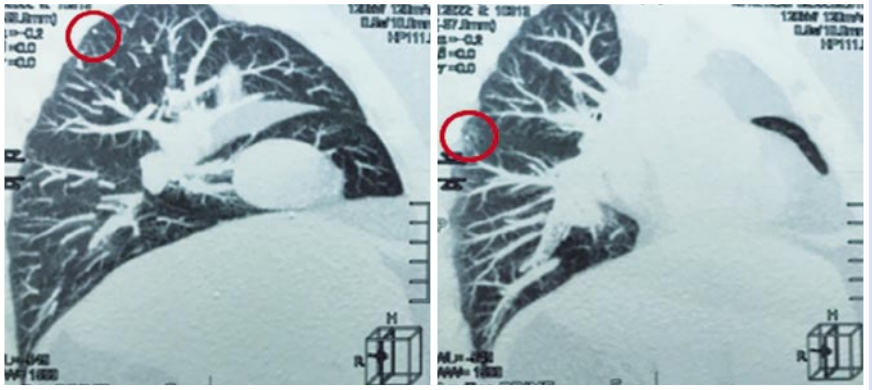

Рис. 4. Туберкулезные очаги в легких на КТ.

Цель

Проиллюстрировать различные проблемы диагностики и клинических проявления туберкулеза органа зрения. Основное внимание уделено диагностическим критериям значимости туберкулинового кожного теста (реакции Манту с 2 ТЕ), кожного теста с аллергеном туберкулезным рекомбинантным («Диаскинтест»), исследования высвобождения интерферона-гамма (Interferon-gamma release assay IGRA).

Клиническое наблюдение

Пациентка Д., 61 год. Обратилась в стационар к офтальмологу с подозрением на вялотекущий кератоувеит туберкулезной этиологии правого глаза. Жаловалась на выраженную инъекцию конъюктивы, боль и низкое зрение в правом глазу. Из анамнеза: впервые увеит правого глаза установлен 30 лет назад, и в дальнейшем рецидивировал ежегодно. Каждое обострение было сильнее предыдущего, зрение снижалось, процесс осложнился вторичной глаукомой. Она многократно госпитализировалась в различные лечебно-профилактические учреждения, ей проводилось неспецифическое противовоспалительное лечение с временным улучшением. В конечном итоге, офтальмологом герпетического центра пациентка была направлена в противотуберкулезный диспансер. Настоящее обострение в течение четырех месяцев с отрицательной динамикой на фоне терапии. Туберкулез легких и контакт с инфицированными больными отрицает. Была госпитализирована по причине торпидности воспалительного процесса и отсутствия стойкой положительной динамики на проводимое неспецифическое лечение. При биомикроскопии обнаружено: правый глаз (OD) умеренно раздражен, роговицы мутная, отечная, поверхность неровная, имеются дефекты эпителия, множественные инфильтраты, васкуляризация роговицы (Рис. 2). Глазное дно невозможно просмотреть из-за выраженного отека и мутности роговицы. Оценка визометрии: visus OD = 0,01 н/к – счет пальцев с расстояния 50 см.

Результат TSPOT.TB – пограничный (Рис. 3). Тест TSPOT.TB основан на выявлении секреции интерферона-гамма лимфоцитами, стимулированными специфическими антигенами микобактерии туберкулеза ESAT-6 и CFP10 [8]. TSPOT.TB менее или равный 4 – отрицательный, от 5 до 7 – пограничный, более и равный 8 – положительный.

КТ органов грудной клетки: единичные кальцинаты в S2 сегменте правого легкого и в S5 сегменте левого легкого (Рис. 4). Кислотоустойчивые микобактерии туберкулеза в мокроте и моче методом люминесцентной микроскопии трехкратно не обнаружены.

Прежде чем выполнять пробу с АТР, с учетом тяжести состояния глаза, пациентке провели неспецифическое лечение: это антибиотики, противовирусные, иммуномодуляторы, офтальмогипотензивные средства и кератопротекторы. На фоне проводимой терапии глаз успокоился, поверхность стала гладкой и прозрачной (Рис. 5).

Однако настораживало наличие пограничного TSPOT и признаков спон-

Рис. 5. Результат неспецифического лечения воспалительного процесса глаза пациентки.

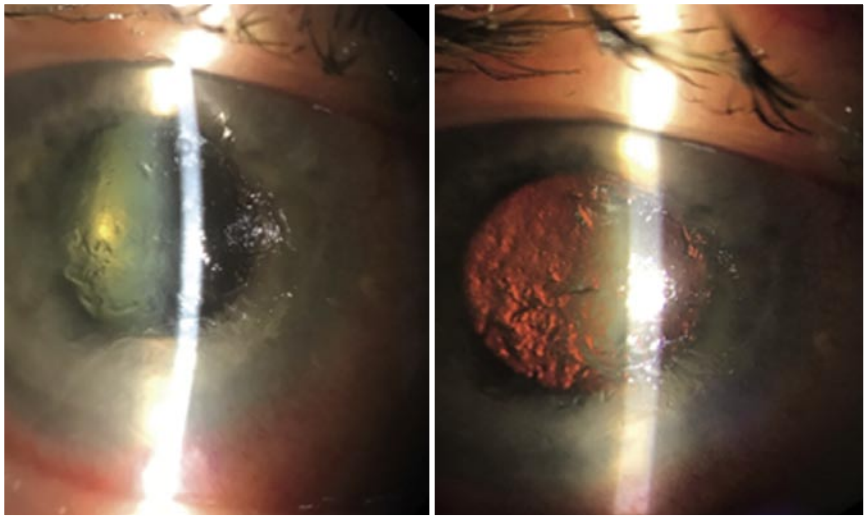

Рис. 6. Осмотр глазного яблока через 72 часа после проведения пробы с АТР.

танно перенесенного туберкулеза легких. Была поставлена проба с АТР. Через 72 часа местно отмечалась уколочная реакция, а вот глаз стал похож на тот, что при поступлении. Отмечено снижение зрения, усиление смешанной инъекции, выраженный отек роговицы, нарастание эпителиопатии (Рис. 6).

Решением центральной врачебной комиссии назначена тест-терапия по схеме: феназид 0,5, пиразинамид 1,5, протионамид 0,5. Далее, при окончательном подтверждении диагноза, терапия продолжалась в двух фазах: а) интенсивной (курс 150 доз), и б) продолжения с использованием тех же противотуберкулезных препаратов. Удалось купировать увеит, достигнута положительная динамика при использовании противотуберкулезных препаратов.

Обсуждение. Представленный клинический случай указывает на необходимость специфического и всеобъемлющего подхода к патологии глазного туберкулеза. Скрытность туберкулеза, его маскировка под другие болезни может сбить столку неопытного врача. Важно отметить компетентность и настороженность авторов в данном примере, так как временное местное улучшение ситуации в связи с лечением неспецифической противовоспалительной терапией, давало повод отпустить пациентку домой. Но важно было верно оценить данные дополнительных методов исследования, а также помнить, что пробы (реакция Манту с 2 ТЕ, «Диаскинтест») проводятся только в фазе ремиссии воспалительного процесса для предотвращения усугубления состояния. В результате авторы получили очаговую реакцию на пробу с АТР, нигде более ранее не описанную в доступной мировой научной литературе. Стоит подчеркнуть, что аналогичная реакция описана на пробу с туберкулином [9].

Заключение

Для своевременной диагностики, правильной постановки диагноза и верно составленной схемы лечения врачам офтальмологам, офтальмофтизиатрам и инфекционистам необходимо помнить, что для туберкулеза органа зрения характерны следующие признаки: 1) редкость характерной клинической картины; 2) вялая положительная или отрицательная динамика на многокомпонентное неспецифическое лечение; 3) невозможность исключить туберкулез глаз при отсутствии специфического экстраокулярного поражения; 4) высокий риск развития осложнений при получении биоматериала для верификации; 5) индивидуальный подход в проведении проб с туберкулином и АТР; 6) оценка эффективности пробной противотуберкулезной терапии.

Авторы заявляют об отсутствии конфликта интересов (The authors declare no conflict of interest).

ЛИТЕРАТУРА/REFERENCES

1. Global Tuberculosis Report. 2020. WHO.
2. Сюнякова Д.А. Особенности эпидемиологии туберкулеза в мире и в России в период 2015–2020 гг. Аналитический обзор // Социальные аспекты здоровья населения. – 2021. – №67(3). – С.11. [Syunyakova DA. Features of the epidemiology of tuberculosis in the world and in Russia in the period 2015-2020. Analytical survey. Social'nye aspekty zdorov'a naselenia. 2021; 67(3): 11. (In Russ.)] doi: 10.21045/2071-5021-2021-67-3-11.
3. Salil M, Remco PH, Derrick PS, Vishali G. Ocular Tuberculosis in HIV-infected Individuals. Ocular Immunology and Inflammation. 2020. doi: 10.1080/09273948.2020.1776882.
4. Abdisamadov A, Tursunov O. Ocular tuberculosis epidemiology, clinic features and diagnosis: A brief review. Tuberculosis (Edinb). 2020; 124: 101963, doi: 10.1016/j.tube.2020.101963.
5. Luca C, Carl PH, Raffaella A, Carlo S, Luigi B. Tuberculous uveitis, a resurgent and underdiagnosed disease. Int Ophthalmol. 2009; 29(2): 67-74. doi: 10.1007/s10792-007-9071-8.
6. Faiz IS. Ocular tuberculosis: current perspectives. Clin Ophthalmol. 2015; 9: 2223-7. doi: 10.2147/OPTH.S65254.
7. Trad S, Saadoun D, Errera MH, Abad S, et al. Rev Med Interne. Ocular Tuberculosis. 2018; 39(9): 755-764. doi: 10.1016/j.revmed.2018.05.003.
8. Ang M, Wong W, Ngan CC, Chee SP. Interferon-gamma release assay as a diagnostic test for tuberculosis-associated uveitis. Eye. 2012; 26(5): 658-665.
9. Llorenç V, González-Martin J, Keller J, et al. Indirect supportive evidence for diagnosis of tuberculosis-related uveitis: from the tuberculin skin test to the new interferon gamma release assays. Acta Ophthalmol. 2013; 91(2): e99-e107. doi: 10.1111/j.1755-3768.2012.02564.x.

ЭНДОВАСКУЛЯРНОЕ ЛЕЧЕНИЕ КРОВОТЕЧЕНИЯ ИЗ ВАРИКОЗНО-РАСШИРЕННЫХ ВЕН ПРЯМОЙ КИШКИ ПРИ ЦИРРОТИЧЕСКОЙ ПОРТАЛЬНОЙ ГИПЕРТЕНЗИИ

Джуракулов Ш.Р.* [1, 2], **Вечорко В.И.**[1, 2], **Северцев А.Н.**[1, 2], **Фахриев Ж.А.**[1, 3], **Хоконов А.М.**[1]

[1] *ГБУЗ «Городская клиническая больница №15 им. О.М. Филатова», Москва*
[2] *ФГАОУ ВО «Российский национальный исследовательский медицинский университет им. Н.И. Пирогова», Москва*
[3] *ФГАОУ ВО «Российский университет дружбы народов им. Патриса Лумумбы», Москва*

DOI: 10.25881/20728255_2024_19_3_156

Резюме. Цирроз печени является одним из факторов развития портальной гипертензии. Портальная гипертензия в свою очередь приводит к расширению коллатеральных портосистемных вен вдоль желудочно-кишечного тракта (ЖКТ). Наиболее частым и грозным осложнением портальной гипертензии является варикозное расширение вен пищевода и кровотечение из них. Менее известным, но не менее опасным, является кровотечение из варикозно-расширенных эктопических вен нижнего отдела ЖКТ. Частота развития эктопических варикозно-расширенных вен встречается у 38–56% пациентов с циррозом. Подтверждение диагноза не редко затруднено, а кровотечение иногда бывает массивным. Это может быть опасно для жизни, если не поставить четкий диагноз и своевременно не лечить. В отличие от лечения варикозно-расширенных вен желудка и пищевода, в настоящее время не существует окончательного стандартизированного метода лечения из-за недостаточности данных и редкости.

В данной статье мы сообщаем о наблюдении 78-летней женщины с циррозом печени и кровотечением из варикозно-расширенных вен прямой кишки, рефрактерным к медикаментозной и эндоскопической терапии и успешно вылеченного с помощью трансъюгулярным внутрипеченочным портосистемным шунтированием (TIPS).

Ключевые слова: цирроз печени, портальная гипертензия, желудочно-кишечный тракт, кровотечение из варикозно-расширенных вен прямой кишки, операция TIPS.

ENDOVASCULAR MANAGEMENT OF RECTAL VARICEAL BLEEDING IN PATIENTS WITH CIRRHOSIS AND PORTAL HYPERTENSION

Dzhurakulov S.R.* [1, 2], **Vechorko V.I.**[1, 2], **Severcev A.N.**[1, 2], **Fakhriev J.A.**[1, 3], **Hokonov A.M.**[1]

[1] *O.M. Filatov City Clinical Hospital №15, Moscow*
[2] *Pirogov Russian National Research Medical University, Moscow*
[3] *RUDN university, Moscow*

Abstract. Liver cirrhosis is one of the factors in the development of portal hypertension. Portal hypertension leads to dilation of collateral portosystemic veins along the gastrointestinal tract. The most common and serious complication of portal hypertension is varicose veins of the esophagus and bleeding from them. Less known, but no less dangerous, is bleeding from varicose veins of the lower gastrointestinal tract. The incidence of varicose veins occurs in 38–56% of patients with liver cirrhosis. Confirming the diagnosis is often difficult, and bleeding is sometimes massive. It can be life-threatening if not clearly diagnosed and treated promptly. Unlike the treatment of gastric and esophageal varices, there is currently no definitive recomended treatment due to insufficient data and rarity. In this article, we report the case of a 78-year-old woman with liver cirrhosis and rectal variceal bleeding which was refractory to medical and endoscopic therapy and successfully treated with transjugular intrahepatic portosystemic shunting (TIPS).

Keywords: liver cirrhosis; portal hypertension; gastrointestinal tract, rectal variceal bleeding; Transjugular Intrahepatic Portosystemic Shunt (TIPS).

Актуальность

Кровотечение из нижних отделов желудочно-кишечного тракта (ЖКТ) составляет 20–30% всех случаев желудочно-кишечных кровотечений (ЖКК), обычно приводит к госпитализации [1]. Смертность наблюдается у 2–4% пациентов, поступивших по поводу кровотечения из нижних отделов ЖКТ [2]. Ранее считалось, что кровотечение из нижних отделов ЖКТ является менее тяжелым заболеванием, чем кровотечение из верхних отделов ЖКТ, но современные данные показывают, что пациенты с кровотечением из нижних отделов ЖКТ, как правило, имеют более длительную продолжительность пребывания в больнице и могут подвергаться более высокому риску смерти или повторного кровотечения [3].

Кровотечение из нижних отделов ЖКТ является распространенной клинической проблемой и может быть более распространено среди пациентов с циррозом печени, особенно на фоне портальной гипертензии и коагулопатии. Однако данных о кровотечении из нижних отделов ЖКТ у пациентов с циррозом печени крайне мало [4]. Портальная гипертензия является основным осложнением цирроза печени, приводящим к варикозному расширению вен (ВРВ) пищевода, асциту, гидротораксу, печеночной энцефалопатии и другим осложнениям [5]. А также портальная гипертензия приводит к формированию портосистемных шунтов. Эти шунты могут быть от нижней брыжеечной вены к средним и нижним прямокишечным венам, что приводит к ВРВ прямой кишки, которое может вызвать хроническое рецидивирующее кровотечение или острое, опасное для жизни кровотечение [6].

Варикоз прямой кишки можно отличить от геморроя, поскольку он обычно возникает на высоте более 4 см над анальным краем и имеет более трубчатый вид под слизистой оболочкой толстой кишки, а не комковатый вид геморроя [7]. Распространенность ВРВ прямой кишки составляет 38–56% у пациентов с циррозом печени или 63–94% у пациентов с внепеченочной обструкцией воротной вены [8]. Хотя распространенность данных вен прямой кишки относительно высока в этой подгруппе населения, редко бывает, что оно может вызвать значительное кровотечение, примерно у 0,5–5% пациентов [7]. Несмотря на то, что кровотечение из нижних отделов ЖКТ встречается редко, у пациентов с циррозом печени, он связан с высоким уровнем летальности [9].

В настоящее время не разработаны специальные рекомендации по диагностике и лечению кровотечений из ВРВ прямой кишки. Доступные варианты лечения включают вазоактивные препараты, эндоскопическую инъекционную склеротерапию, эндоскопическое лигирование, трансъюгулярное внутрипеченочное портосистемное шунтирование

* e-mail: dzhurakulov.1982@mail.ru

(TIPS), ретроградную трансвенозную облитерацию с баллонной окклюзией (BRTO) и ангиографическую эмболизацию только цианоакрилатом или комбинацией цианоакрилата и спиралей, в то время как хирургическое вмешательство рассматривается как вариант лечения рефрактерного кровотечения из ВРВ прямой кишки [10].

TIPS – это эндоваскулярный и эффективный метод, используемый для лечения осложненной портальной гипертензии [11]. Установка TIPS позволяет добиться декомпрессии системы воротной вены и предотвратить рецидивы кровотечений из ВРВ ЖКТ [12]. Он может служить как подготовительным этапом к трансплантации печени, так и окончательным лечением у пациентов, которые не являются хорошими кандидатами на операцию трансплантации [13]. Впервые TIPS был использован в 1993 году Katz и соавторами у пациента с повторным кровотечением из аноректальных ВРВ, который привел к выраженной декомпрессии данных вен через 24 часа после установки TIPS. Через 6 месяцев наблюдения у пациента не было рецидива кровотечения [11].

Пациентка В. в возрасте 78 лет поступила 9 января 2020 г. в ГКБ №15 им. О.М. Филатова по каналу скорой медицинской помощи с жалобами на выделение крови из заднего прохода в значительном количестве при дефекации, слабость и головокружение. Из анамнеза было известно, что она в течение года неоднократно отмечала выделение крови при дефекации, а также многократно госпитализировалась в хирургические и проктологическое отделение разных учреждениях с диагнозом: комбинированный геморрой, осложненный кровотечением, вторичным геморроем на фоне цирроза печени, варикозное расширение вен пищевода II степени, постгеморрагической анемией средней и тяжелой степени.

Была госпитализирована в колопроктологическое отделении. При поступлении состояние пациентки было средней тяжести, сознание ясное, отмечалась бледность кожных покровов, АД 100/40 мм рт. ст, ЧСС 90 в мин., живот мягкий, не вздут. При осмотре в области ануса выявлены увеличенные наружные и внутренние геморроидальные узлы на 3, 7 и 11 часах условного циферблата. Анус сомкнут. При натуживании внутренные узлы пролабируют в анальный канал. На перчатке следы кала обычного цвета. При поступлении в общем анализе крови отмечено снижение гемоглобина

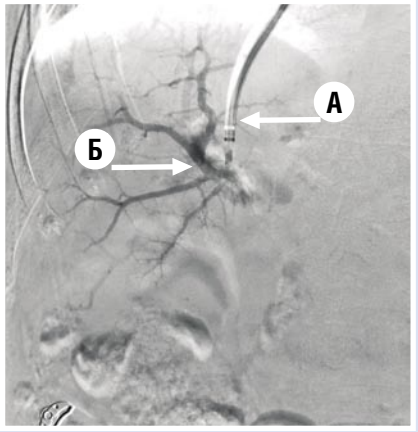

Рис. 1. Пункция воротной вены: А – проводниковый катетер Rosch-Uchida; Б – правая ветвь воротной вены.

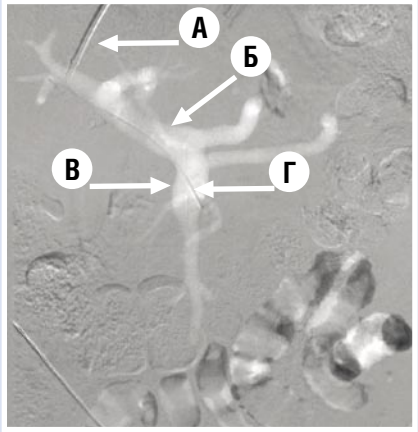

Рис. 2. Карбоксипортограмма: А – проводниковый катетер Rosch-Uchida; Б – воротная вена; В – верхняя брыжеечная вена; Г – 0,035 проводник.

(до 67 г/л) и количество всех форменных элементов крови (панцитопения). В биохимическом анализе крови печеночные и почечные ферменты в пределах нормы. А также отмечены умеренная гиперкоагуляция, снижение количество общего белка (44 г/л) и альбумина (24 г/л). В крови не выявлены маркеры вируса гепатита В и С. Рентгенография органов грудной клетки без патологических изменений. При КТ брюшной полости с контрастированием выявлены признаки цирроза печени, свободная жидкость в полости малого таза, кисты печени. Степень тяжести неуточненного цирроза печени соответствовала типу В (9 баллов) по классификации Child-Pugh. Принято решение о медикаментозной терапии.

Проводилась гемостатическая и кровозаместительная терапия, переливание эритроцитарной массы. Состояние пациентки в динамике улучшилось, гемоглобин повысился до 95г/л. Однако спустя 7 дней, 16 января, в отделении произошёл очередной рецидив кровотечения. Пациентка жаловалась на активное выделение темной крови из ануса, после дефекации. Больная была переведена в отделение реанимации и интенсивной терапии. Экстренно была выполнена колоноскопия, при которой определен источник кровотечения – вены прямой кишки, с последующим их лигированием. По анализам крови уровень гемоглобина снизился до 72 г/л. Учитывая малую эффективность медикаментозной терапии и наличие рецидива кровотечения, принято решение о выполнении операции TIPS. Согласие больной на операцию получено.

В рентгеноперационной под местной анестезией при соблюдении правил

Рис. 3. Флебограмма из нижней брыжеечной вены: А – ВРВ прямой кишки.

асептики была пунктирована и катетеризирована яремная вена справа. С помощью проводника катетер вводился в правую печёночную вену. Выполнено измерение портосистемного градиента, который составил 20 мм рт. ст. (в норме до 5 мм рт. ст.). После заклинивания катетером в печёночной вене выполнена ретроградная карбоксипортография. Далее с помощью специальной системы (Rosch-Uchida) пунктирована правая ветвь воротной вены с последующей катетеризации её ствола (Рис. 1).

На контрольной карбоксипортографии подтверждено увеличение диаметра портальной вены (Рис. 2).

При селективной катетеризации и контрастировании дистальных отделов нижней брыжеечной вены определяется ствол ВРВ прямой кишки, который является источником кровотечении (Рис. 3).

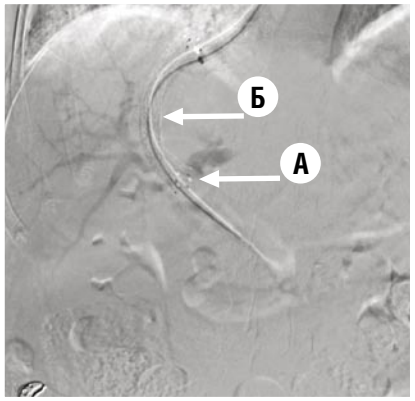

Рис. 4. Обзорный снимок sandwich-техники: А – голометаллический стент; Б – эндографт.

Рис. 5. Финальная портограмма: А – правая печёночная вена; Б – правая ветвь воротной вены; В – воротная вена.

Выполнена поочередная имплантация голометаллического и покрытого стента (по методике «Sandwich») между воротной и печёночной венами (Рис. 4).

На контрольной ангиографии стенты проходимы, сброс в правые отделы сердца адекватный, кровоток в воротной вене сохранен (Рис. 5).

Инструменты удалены, выполнен гемостаз пальцевым прижатием 15 мин. Наложена асептическая повязка на место пункции.

Послеоперационный период протекал без особенностей. Гематохезия прекратилась, уровень гемоглобина стабилизировался и больная благополучно выписана из больницы с рекомендациями.

Спустя более 1,5 лет, в сентябре 2021 г., больная обратилась в клинику с диагнозом: хроническая ишемия головного мозга; гипертоническая болезнь. В течение этого времени не наблюдались эпизоды кровотечении. Во время госпитализации было проведено УЗИ брюшной полости: диаметр воротной вены 11 мм; печеночные вены не расширены; лоцируется портокавальный стент, при ЦДК кровоток сохранен.

Обсуждение

В настоящее время имеется недостаточно литературных данных по теме кровотечения из нижних отделов ЖКТ у пациентов с циррозом печени, особенно при наличии портальной гипертензии [4]. По нескольким литературным данным [7; 11] известно, что хотя распространенность ВРВ прямой кишки в этой подгруппе населения относительно высока, оно может вызвать значительное кровотечение примерно до 5% пациентов. Мы предполагаем, что этот процент мог быть выше, при условии, что кровотечение из этих вен не было бы связано с высоким уровнем летальности на догоспитальном этапе. По нашему мнению, большинство случаев кровотечений из аноректальных вен, которые происходят при дефекации, приводят к быстрому летальному исходу больного, до оказания медицинской помощи и не учитываются в статистике литературных источников.

Заключение

Кровотечение из нижних отделов ЖКТ представляет собой сложную клиническую проблему, которая требует мультидисциплинарной оценки для успешного лечения. На наш взгляд, всем пациентам, у которых есть признаки осложненной портальной гипертензии, нужно дообследование, вплоть до колоноскопии, чтобы исключить или подтвердить наличие варикозно-расширенных аноректальных вен. В случае выявления таких вен, с высоким риском кровотечения, пациенту необходимо подбирать подходящую тактику лечения не дожидаясь эпизода кровотечения, который в свою очередь может быть фатальным для больного.

Наложение эндоваскулярного порто-кавального шунта (операция TIPS), у данных пациентов, является радикальным методом лечения портальной гипертензии, тем самым снижает риск повторных кровотечений из ВРВ прямой кишки.

Дополнительная информация

Согласие пациента. Информированное согласие от пациентки получено.

Авторы заявляют об отсутствии конфликта интересов (The authors declare no conflict of interest).

ЛИТЕРАТУРА/REFERENCES

1. Strate LL, Gralnek IM. ACG Clinical Guideline: Management of Patients With Acute Lower Gastrointestinal Bleeding. American Journal of Gastroenterology. 2016; 111(4): 459-474. doi: 10.1038/ajg.2016.41.
2. Hawks MK, Svarverud JE. Acute Lower Gastrointestinal Bleeding: Evaluation and Management. American family physician. 2020; 101(4): 206-212.
3. Oakland K. Changing epidemiology and etiology of upper and lower gastrointestinal bleeding. Best Practice and Research Clinical Gastroenterology. 2019; 42-43: 101610. doi: 10.1016/j.bpg.2019.04.003.
4. Khalifa A, Rockey DC. Lower Gastrointestinal Bleeding in Patients With Cirrhosis – Etiology and Outcomes. The American Journal of the Medical Sciences. 2020; 359(4): 206-211. doi: 10.1016/j.amjms.2020.01.007.
5. Затевахин И.И., Шиповский В.Н., Цицишвили М.Ш., Монахов Д.В. Портальная гипертензия диагностика и лечение. – М.: БукиВеди, 2015. – С.51. [Zatevakhin II, Shipovskii VN, Tsitsiashvili MSh, Monakhov DV. Portal'naya gipertenziya diagnostika i lechenie. M.: BukiVedi, 2015. P.51. (In Russ.)]
6. Chinnappan J, Shabbir M, Deliwala S, Bansal A. Successful treatment of intractable rectal varices with Gelfoam slurry embolisation and coiling. European Journal of Case Reports in Internal Medicine. 2023; 10(7): 003930. doi: 10.12890/2023_003930.
7. Al-Warqi A, Kassamali RH, Khader M, Elmagdoub A, Barah A. Managing Recurrent Rectal Variceal Bleeding Secondary to Portal Hypertension With Liquid Embolics. Cureus. 2022; 14(1): e21614. doi: 10.7759/cureus.21614.
8. Campbell EV, Aslanian HR, Muniraj T. Endoscopic rectal variceal ligation. VideoGIE. 2020; 5(6): 257-259. doi: 10.1016/j.vgie.2020.02.006.
9. Then E, Lund C, Uhlenhopp DJ, Sunkara T, Gaduputi V. Cirrhosis Is Associated With Worse Outcomes in Ischemic Colitis: A Nationwide Retrospective Study. Gastroenterology Research. 2020; 13(6): 253-259. doi: 10.14740/ gr1339.
10. Sotiropoulos C, Sakka E, Diamantopoulou G, Theocharis GJ, Thomopoulos KC. Combination of Percutaneous Transhepatic Balloon-Assisted Transjugular Intrahepatic Collateral Caval Shunt and Embolization for Successful Hemostasis of Lower Gastrointestinal Bleeding Associated With Extremely Enlarged Anorectal Varicose Veins. Cureus. 2022; 14(1): e21053. doi: 10.7759/cureus.21053.
11. Al Khalloufi K, Laiyemo AO. Management of rectal varices in portal hypertension. World journal of hepatology. 2015; 7(30): 2992-2998. doi: 10.4254/wjh.v7.i30.2992.
12. Garrido M, Gonçalves B, Ferreira S, Rocha M, Salgado M, Pedroto I. Treating Untreatable Rectal Varices. GE Portuguese journal of gastroenterology. 2019; 26(6): 420-424. doi: 10.1159/000496121.
13. Maslekar S, Toh EW, Adair R, Bate JP, Botterill I. Systematic review of anorectal varices. Colorectal disease: the official journal of the Association of Coloproctology of Great Britain and Ireland. 2013; 15(12): e702-e710. doi: 10.1111/codi.12417.

ВОЗМОЖНОСТИ ХИРУРГИЧЕСКОГО ЛЕЧЕНИЯ МЕСТНО-РАСПРОСТРАНЕННОГО РАКА ОБОДОЧНОЙ КИШКИ

Каминский Ю.Д.[1, 2], Куликов Е.П.[1], Ботов А.В.[2], Михеев А.В.[1, 2], Плотникова О.А.* [1], Шарапов Д.А.[2], Шустов А.Э.[2]

[1] *ФГБОУ ВО РязГМУ Минздрава России, Рязань*

[2] *ГБУ Рязанский областной клинический онкологический диспансер, Рязань*

DOI: 10.25881/20728255_2024_19_3_159

Резюме. Представлено клиническое наблюдение пациента с местно-распространенным раком ободочной кишки. Обсуждается необходимость и целесообразность выполнения мультивисцеральной резекции ободочной кишки. При раке толстой кишки с вовлечением соседних органов и мягких тканей вторичные поражения носят ограниченный характер, что позволяет рассматривать возможность выполнения органосохраняющих хирургических вмешательств. Пациенту с опухолью селезеночного изгиба толстой кишки с признаками экстраорганного распространения была выполнена комбинированная левосторонняя гемиколэктомия с продольной резекцией желудка, резекцией левого купола диафрагмы с атипичной резекцией S4, 5 левого легкого, спленэктомией. Послеоперационный период протекал без особенностей. Перенес удовлетворительно 4 курса адъювантной химиотерапии по схеме XELOX. При динамическом наблюдении данных за рецидивирование не получено, достигнута стабилизация процесса. Пациент на сегодняшний день чувствует себя удовлетворительно, ведет активный образ жизни.

Ключевые слова: местно-распространенного рака-ободочной кишки, мультивисцеральные резекции толстой кишки, мультиорганные резекции ободочной кишки.

POSSIBILITIES OF SURGICAL TREATMENT OF LOCALLY ADVANCED COLON CANCER

Kaminskij Yu.D.[1, 2], Kulikov E.P.[1], Botov A.V.[2], Miheev A.V.[1, 2], Plotnikova O.A.* [1], Sharapov D.A.[2], Shustov A.E.[2]

[1] *Federal State Budgetary Educational Institution of the Ryazan State Medical University of the Ministry of Health of Russia, Ryazan*

[2] *State-Funded Institution Ryazan Regional Clinical Oncological Dispensary, Ryazan*

Abstract. In this article a clinical case of a patient with locally advanced colon cancer is presented. The necessity and expediency of performing multivisceral colon resection are discussed. In colon cancer involving neighboring organs and soft tissues, secondary lesions are limited in nature, which makes it possible to consider the possibility of performing organ-preserving surgical interventions. A patient with a tumor of the splenic bend of the colon with signs of extraorgan spread underwent a combined left-sided hemicolectomy with longitudinal resection of the stomach, resection of the left dome of the diaphragm with an atypical resection S4. 5 of the left lung, splenectomy. The postoperative period was uneventful. He satisfactorily underwent 4 courses of adjuvant chemotherapy according to the XELOX regimen. With dynamic observation, no data for recurrence was obtained, and stabilization of the process was achieved. The patient currently feels satisfactory and leads an active lifestyle.

Keywords: a clinical case of a locally advanced colon cancer, multivisceral colon resections, multi-organ resection of the colon.

Актуальность

На 2022 г. в России рак ободочной кишки на III стадии был выявлен в 22,6% и на IV стадии – в 26,1% случаев [1; 2]. Такой высокий удельный вес поздних стадий среди впервые выявленных пациентов ограничивает возможности хирургического лечения и ухудшает отдаленный прогноз.

В 31–63% случаев колоректальный рак носит местно-распространенный характер заболевания, при этом у 10% пациентов возможно проведение только паллиативных или симптоматических операций [3].

В литературе описано множество клинических ситуаций, в которых отражаются различные нюансы мультиорганных операций: показания, возможные осложнения, техника оперативного вмешательства, риски. Если в случае моноорганного опухолевого поражения разработаны стандарты, то для расширенных мультиорганных операций их нет.

Стандартом считается моноблочный характер операции. По мнению некоторых авторов, показания к мультиорганной резекции должны устанавливаться независимо от визуальной картины распространения процесса соседние структуры [3]. Истинное врастание опухоли в окружающие ткани у пациентов с местно-распространенными формами морфологически подтверждается только в 34–51% случаев [4].

При местно-распространенном раке толстой кишки без отдаленных метастазов выполняют мультиорганную резекцию с расширенной лимфодиссекцией [5–7]. В связи с высокой степенью индивидуализации и особенностей врастания первичной опухоли в другие органы стандартных объемов хирургических вмешательств практически нет. Многими авторами доказано, что показатели 5-летней выживаемости после стандартной резекции толстой кишки и мультиорганной резекции толстой кишки идентичны ($p<0,05$) [4; 8; 9]. По данным М.И. Давыдова и соавт. (2017) при местно-распространенном раке толстой кишки 5-летняя выживаемость составляет 36,5% [4; 8].

Таким образом, можно сделать вывод, что успех комбинированного лечения местно-распространенного рака толстой кишки в большей степени определяется радикальностью хирургического вмешательства.

Описание клинического наблюдения

Пациент К., 69 лет поступил в абдоминальное отделение Рязанского областного клинического онкологического диспансера (ГБУ РО ОКОД) для хирургического лечения с диагнозом: рак селезеночного изгиба толстой кишки с признаками экстраорганного распространения, стадия cT4NxM0 в июне 2023.

Сопутствующая патология: гипертоническая болезнь 3 ст, 2 ст, риск 4. ХСН 1. ФК 1.

* e-mail: olga.plotnikova.99@inbox.ru

При поступлении жаловался на общую слабость, фебрильную температуру до 38,5, снижение массы тела на 10 кг за 3 месяца.

Из анамнеза заболевания:

С февраля 2023 г. амбулаторно лечился по поводу пневмонии у терапевта по месту жительства. Лечение без выраженного эффекта. Выполнена РКТ ОГК в мае 2023 г. – обнаружена опухоль толстой кишки с косвенными признаками экстраорганного распространения на желудок, диафрагму и левое легкое. Направлен к онкологу.

Рис. 1. Пациент К., КТ органов грудной клетки до оперативного лечения.

Результаты физикального, лабораторного и инструментального исследования

Колоноскопия от 31.05.23: колоноскоп проведен ориентировочно до селезеночного изгиба, на перегибе определяется дистальный край циркулярной, бугристой и обильно васкулярилизованной опухоли с выраженной контактной кровоточивостью. Опухоль с некротическим налетом, много фибрина, тромбированные участки. Полностью необозрима. Просвет кишки сужен, пройти за опухоль не удается, попытки продвинуться провоцируют кровотечение. Биопсия.

Гистологическое исследование биоптата опухоли толстой кишки №27282-86/1416 от 06.06.2023: low-grade аденокарцинома толстой кишки.

Фиброгастродуоденоскопия от 09.06.23: в области в/3 желудка по большой кривизне определяется выбухание стенки на участке не менее 5 см и в центре участок перестроения складок (не расправляются при инсуфляции) – локальная инфильтрация слизистой на протяжении 1,5–2 см. Ригидность, при подтягивании слизистой отсутствует подвижность (подпаяна к слизистой).

МРТ ОБП с КУ от 26.05.23: в области селезеночного изгиба определяется новообразование размерами 7×9×8,3 см, солидной структуры, с нечеткими неровными контурами, с кистозным компонентом. Конгломерат увеличенных лимфоузлов (3,6×2,9 см). Так же новообразование интимно прилегает к куполу диафрагмы с признаками инвазии и формирования свища. В грудной полости определяется скопление жидкости. При в/в введении контраста – опухоль гетерогенно его накапливает.

КТ ОГК от 21.05.23: в правом легком – без изменений. В левом легком на уровне S4, 5 участок перибронхиального уплотнения по типу консолидации, на фоне которой определяются просветы сегментарных бронхов. На уровне сканирования в области селезеночного изгиба толстой кишки отмечается неравномерное, циркулярное утолщение ее стенки до 2 см с деформацией просвета кишки, выраженной инфильтрацией параколитической клетчатки общим размером около 9,4×4,5 см. Данный участок кишки плотно прилегает к куполу диафрагмы с его утолщением и к большой кривизне желудка (Рис. 1).

УЗИ ОБП и плевральных полостей от 06.23: в левой плевральной полости определяется жидкость, небольшое количество, преимущественно в синусе, расхождение листков плевры 15 мм. Плевральная линия неравномерно утолщена до 6 мм, местами с нечетким контуром + в ее проекции участки пониженной плотности до 4 мм. В поддиафрагмальном пространстве определяется солидное изоэхогенное образование 120×85 мм, неравномерной эхоплотности. Не исключается инвазия в диафрагму на участке 33 мм.

Пациент госпитализирован в абдоминальное отделение ГБУ РО ОКОД для хирургического лечения.

15.06.2023 г. выполнена операция: комбинированная левосторонняя гемиколэктомия с продольной резекцией в/3 и дна желудка, резекцией левого купола диафрагмы с атипичной резекцией S4, 5 левого легкого, спленэктомией.

Протокол операции:

Верхняя срединная лапаротомия. При ревизии брюшной полости в левом эпи-мезогастрии определяется опухолевый конгломерат до 20 см в диаметре, включающий в себя опухоль селезеночного изгиба ободочной кишки, врастающую в в/3 большой кривизны желудка на протяжении 15 см, также опухоль врастает в левый переднебоковой свод купола диафрагмы на участке диаметром около 10 см, ворота селезенки. Отдаленных метастазов нет, случай операбельный. Толстая кишка мобилизована с перевязкой левой ветви средней ободочной артерии и вены, левой ободочной артерии и вены с D2-лимфодиссекцией. Проксимально и дистально кишка отсечена линейным степлером. Резекция большой кривизны желудка на протяжении 15 см линейным степлером. Сквозная резекция левого купола диафрагмы в пределах здоровых тканей. При ревизии левой плевральной полости: в опухолевый конгломератвовлечены S4, 5 левого легкого на участке диаметром 8 см. Выполнена атипичная резекция с ушиванием паренхимы легкого двухрядным линейным степлером 60 мм. Левая плевральная полость дренирована в 9-м межреберье. Дефект левого купола диафрагмы около 15 см ушит двухрядным узловым швом. Сформирован ручной, двухрядный трансверзо-сигмо анастомоз конец-в-бок. В связи с ранением капсулы селезенки выполнена спленэктомия. Брюшная полость дренированаи послойно ушита. Кровопотеря 600 мл. На рис. 2 представлен макропрепарат удаленных органов пациента К.

Гистологическое исследование операционного материала №13112012м-015 от 21.06.23 – картина low-grade аденокарциномы толстой кишки с массивными очагами некроза, периваскулярным и периневральным ростом и инвазией всех слоев стенки органа, выходом за его пределы, выраженным паратуморозным воспалением, распространяющимся за стенку желудка, диафрагмы и паренхиму легкого, без достоверных признаков истинной инвазии в них. В краях резекции опухолевого роста не выявлено. В 1 околожелудочном и 26 узлах брыжейки – гистиоцитоз синусов, метастазов не выявлено. На рис. 3 представлено гистологическое строение опухоли пациента К.

Послеоперационный период протекал без осложнений. Заживление первичным натяжением, выписан 23.06.23 г. (8 сутки после операции) в удовлетворительном состоянии.

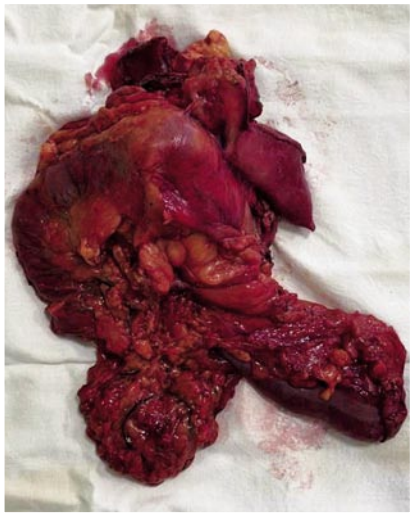

Рис. 2. Пациент К., макропрепарат удаленных органов.

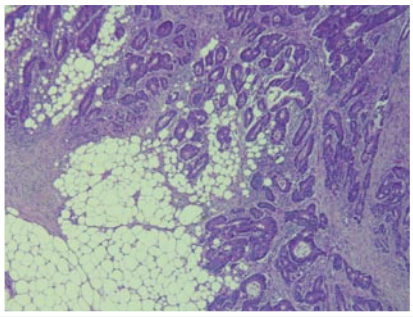

Рис. 3. Пациент К., микропрепарат удаленной опухоли. Окраска гематоксилин-эозином. Ув.х40.

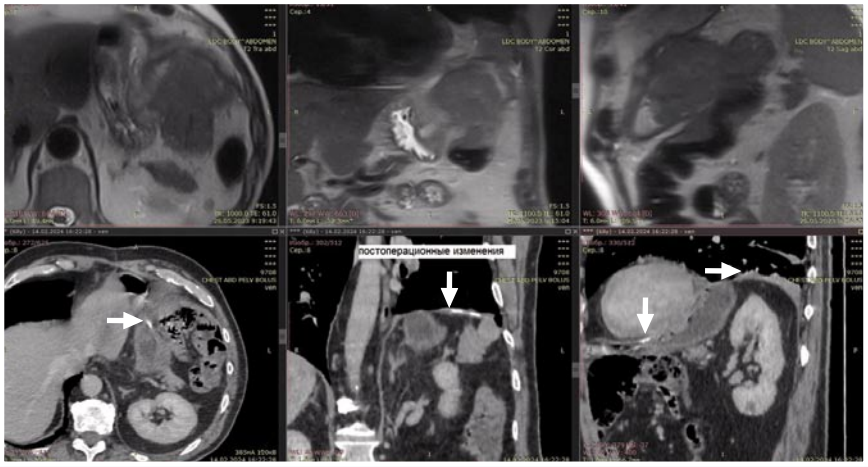

Рис. 4. Пациент К., КТ-картина органов грудной и брюшной полостей через 6 месяцев после операции.

Диагноз при выписке: Рак селезеночного изгиба толстой кишки St IIC pT4bN-0M0 low-grade, R0. Хирургическое лечение – 15.06.2023 комбинированная левосторонняя гемиколэктомия с резекцией в/3 и дна желудка и резекцией левого купола диафрагмы с атипичной резекцией S4, 5 левого легкого, спленэктомия.

Пациенту проведено 4 курса адъювантной химиотерапии по схеме XELOX, перенес удовлетворительно. В настоящее время достигнута стабилизация процесса, данных за прогрессирование нет.

Показатели онкомаркеровот 25.11. 2023: РЭА – 3 нг/мл; СА19-9 – 11 ЕД/мл;

РКТ ОБП с КУ и ОГК 15.11.2023 – данных за рецидив и mts не выявлено (Рис. 4).

Обсуждение и заключение

Приведенное клиническое наблюдение демонстрирует современные возможности хирургического лечения местно-распространенного рака ободочной кишки. Мультиорганные резекции в лечении данной категории пациентов являются онкологически обоснованными, безопасными, и позволяют достичь R0-краев резекции даже при вовлечении в опухолевый процесс органов грудной клетки.

Дополнительная информация

Согласие пациента. Пациент добровольно подписал информированное согласие на публикацию персональной медицинской информации в обезличенной форме.

Авторы заявляют об отсутствии конфликта интересов (The authors declare no conflict of interest).

ЛИТЕРАТУРА/REFERENCES

1. Куликов Е.П., Рязанцев М.Е., Зубарева Т.П. и др. Динамика заболеваемости и смертности от злокачественных новообразований в Рязанской области в 2004-2014 годах // Российский медико-биологический вестник им. академика И.П. Павлова. – 2015. – Т.23. – №4. – С.109-115. [Kulikov EP, Ryazancev ME, Zubareva TP, et al. Dinamika zabolevaemosti i smertnosti ot zlokachestvennyh novoobrazovanij v Ryazanskoj oblasti v 2004-2014 godah. Rossijskij mediko-biologicheskij vestnik im. akademika I.P. Pavlova. 2015; 23(4): 109-115. (In Russ.)] doi: 10.17816/PAVLOVJ20154109-115.
2. Состояние онкологической помощи населению России в 2022 году. Под ред. А.Д. Каприна, В.В. Старинского, А.О. Шахзадовой. – М.: МНИОИ им. П.А. Герцена – филиал ФГБУ «НМИЦ радиологии» Минздрава России, 2022. – 239 с. [Sostoyanie onkologicheskoj pomoshchi naseleniyu Rossii v 2022 godu. A.D. Kaprin, V.V. Starinskiy, A.O. SHahzadova, editors. M.: MNIOI im. P.A. Gercena – filial FGBU «NMIC radiologii» Minzdrava Rossii, 2022. 239 p. (In Russ.)]
3. Давыдов М.И., Расулов А.О., Кузьмичев Д.В. и др. Гастропанкреатодуоденальная резекция в хирургическом лечении осложненного рака правой половины ободочной кишки // Клиническая и экспериментальная хирургия им. акад. Б.В. Петровского. – 2015. – №4(10). – С.12-7. [Davydov MI, Rasulov AO, Kuzmichev DV, et al. Gastropancreatoduodenal resection in surgical treatment of complicated right-sided colon cancer. Klinicheskaya i eksperimentalnaya khirurgiya im. akad. B.V. Petrovskogo. 2015; 4(10): 12-7. (In Russ.)]
4. Давыдов М.И., Патютко Ю.И., Расулов А.О. и др. Стратегия хирургического лечения местно-распространенного рака // Хирургия. Журнал им. Н.И. Пирогова. – 2017. – №4. – С.30-5. [Davydov MI., PatyutkoYuI, Rasulov-AO, et al. Strategy of surgical treatment for locally advanced cancer. Khirurgiya. Zhurnalim. N.I. Pirogova. 2017; 4: 30-5. (In Russ.)]
5. Croner RS, Merkel S, Papadopoulos T, et al. Multivisceral resection for colon carcinoma. Dis Colon Rectum. 2009; 52(8): 1381-6. doi: 10.1007/ DCR.0b013e3181ab580b.
6. Ганцев Ш.Х., Хуснутдинов Ш.М., Парфенов А.Ю. Обоснование объема мультиорганных операций при колоректальном раке // Креативная хирургия и онкология. – 2011. – №1. [Gancev SHH, Husnutdinov SHM, Parfenov AYU. Obosnovanie ob"ema mul'tiorgannyh operacij pri kolorektal'nom rake. Kreativnaya hirurgiya i onkologiya. 2011; 1. (In Russ.)]
7. Парфенов А.Ю. Отдаленные результаты мультиорганных операций при местнораспространенном колоректальном раке // Креативная хирургия и онкология. – 2013. – №4. [Parfenov AYU. Otdalennye rezul'taty mul'tiorgannyh operacij pri mestnorasprostranennom kolorektal'nom rake. Kreativnaya hirurgiya i onkologiya. 2013; 4. (In Russ.)]
8. Будурова М.Д., Давыдов М.М., Алиев В.А., Полоцкий Б.Е., Ахмедов Б.Б. Клиническое наблюдение мультиорганной резекции при местно-распространенном раке левой половины толстой кишки // Тазовая хирургия и онкология. – 2018. – №1. [Budurova MD, Davydov MM, Aliev VA, Polockij BE, Ahmedov BB. Klinicheskoe nablyudenie mul'tiorgannoj rezekcii pri mestno-rasprostranennom rake levoj poloviny tolstoj kishki. Tazovaya hirurgiya i onkologiya. 2018; 1. (In Russ.)]
9. Севостьянов В.В. Оперативное лечение осложненного местно-распространенного рака толстой кишки. Автореф. дис. … канд. мед. наук. Ростов-на-Дону, 2009. [Sevostyanov VV. Surgical treatment of complicated locally advanced colon cancer. [autoreferat]. Rostovon-Don, 2009. (In Russ.)]

ХИРУРГИЧЕСКОЕ ЛЕЧЕНИЕ ПАЦИЕНТА С РАКОМ ОБОДОЧНОЙ КИШКИ И ОСТРЫМ НАРУШЕНИЕМ МЕЗЕНТЕРИАЛЬНОГО КРОВООБРАЩЕНИЯ, ОСЛОЖНЕННЫМ ОСТРОЙ КИШЕЧНОЙ НЕПРОХОДИМОСТЬЮ

Русева А.Д.*[1,2], Соловьев И.А.[1,2], Ханевич М.Д.[1,2], Зиновьев Е.В.[1,2], Хаиров А.М.[1,2], Тлехугова М.М.[1], Каюмова А.Ш.[1]

[1] *ФГБОУ ВО «Санкт-Петербургский государственный педиатрический медицинский университет», Санкт-Петербург*

[2] *ГБУЗ «Городская Мариинская больница», Санкт-Петербург*

DOI: 10.25881/20728255_2024_19_3_166

Резюме. Представлено клиническое наблюдение колоректального рака, осложнённого острой кишечной непроходимостью, в сочетании с острым нарушением мезентериального кровообращения. Больная поступила в многопрофильный стационар г. Санкт-Петербурга в крайне тяжелом состоянии. При обследовании установлен распространенный перитонит, осложненный абдоминальным сепсисом и септическим шоком. После выведения больной из критического состояния была выполнена операция. Интраоперационно установлен рак печеночного изгиба ободочной кишки, осложненный острой кишечной непроходимостью и острое нарушение мезентериального кровообращения. Выполнена расширенная гемиколэктомия с резекцией 1,5 м некротически измененной подвздошной кишки. В послеоперационном периоде пациентке осуществлялись программные санации брюшной полости. Однако добиться успешного лечения не удалось. Причиной летального исхода явилась массивная двухсторонняя тромбоэмболия легочной артерии и её ветвей.

Ключевые слова: острое нарушение мезентериального кровообращения, колоректальный рак, острая кишечная непроходимость, клинический случай.

SURGICAL TREATMENT OF A PATIENT WITH ACUTE MESENTERIC CIRCULATORY DISORDER AND COLON CANCER COMPLICATED BY ACUTE INTESTINAL OBSTRUCTION

Ruseva A.D.*[1,2], Solovev I.A.[1,2], Khanevich M.D.[1,2], Zinoviev E.V.[1,2], Khairov A.M.[1,2], Tlekhugova M.M.[1], Kayumova A.Sh.[1]

[1] *St. Petersburg State Pediatric Medical University, St. Petersburg*

[2] *Mariinsky Hospital, St. Petersburg*

Abstract. A clinical case of colorectal cancer complicated by acute intestinal obstruction, combined with acute violation of mesenteric circulation, is presented. The patient was admitted to a multidisciplinary hospital in St. Petersburg in extremely serious condition. The examination revealed widespread peritonitis complicated by abdominal sepsis and septic shock. After the patient was brought out of critical condition, an operation was performed. The operation revealed cancer of the hepatic bend of the colon, complicated by acute intestinal obstruction and acute violation of mesenteric circulation. An extended hemicolectomy with resection of 1.5 m necrotically altered ileum was performed. In the postoperative period, the patient underwent program rehabilitation of the abdominal cavity. However, it was not possible to achieve successful treatment. The cause of death was massive bilateral thromboembolism of the pulmonary artery and its branches.

Keywords: acute violation of mesenteric circulation, colorectal cancer, acute intestinal obstruction, a clinical case.

Актуальность

Острое нарушение мезентериального кровообращения (ОНМзК) –тяжелая патология в экстренной абдоминальной хирургии, характеризующаяся высокой летальностью, достигающей 90% [1]. Столь высокий показатель смертности связан в первую очередь с трудностями своевременной диагностики. Клиническая картина при ОНМзК неспецифична. На исходы заболевания оказывает влияние потеря времени, которая связана как с запоздалым обращением пациентов за медицинской помощью, так и проведением неоправданных диагностических мероприятий. ОНМзК может выявляться как случайная находка при выполнении мультиспиральной КТ живота с контрастированием или при диагностической лапароскопии, выполняемой по экстренным показаниям [2].

Авторы данной статьи заявляют о собственном опыте хирургического лечения острого нарушения мезентериального кровообращения в сочетании с впервые диагностированной опухолью восходящего отдела ободочной кишки, осложненной острой кишечной непроходимостью, в условиях многопрофильного стационара.

Клиническое наблюдение

Больная М. 79 лет, была доставлена бригадой скорой медицинской помощи в приёмное отделение Городской Мариинской больницы г. Санкт-Петербурга 14.05.2024 г. в 14:10 с предварительным диагнозом: «Острая коронарная недостаточность, отёк лёгких, гиповолемический шок». Состояние пациентки на догоспитальном этапе было расценено как крайне тяжёлое. Сразу же она госпитализирована в отделение реанимации и интенсивной терапии.

Со слов сопровождающей родственницы установлено, что у пациентки в течение трёх дней отмечается тошнота, рвота и частый жидкий стул. За последние сутки общее состояние ухудшилось, наросла одышка, общая слабость. На момент вызова скорой медицинской помощи больная потеряла сознание. В отделении реанимации и интенсивной терапии стационара пациентку сразу же перевели на ИВЛ.

Данные объективного осмотра: температура тела при поступлении – 36,4 °С; частота сердечных сокращений – 100 уд. в одну мин.; артериальное давление – 80/40 мм рт. ст. При осмотре пациентки: живот умеренно вздут, при пальпации мягкий, напряжение мышц передней брюшной стенки отсутствует.

* e-mail: doctor.ruseva@gmail.com

Признаков раздражения брюшины не установлено. Диурез через уретральный катетер – 30 мл. Аускультативно перистальтика кишечника вялая, «шум плеска» не определялся.

Основные лабораторный данные: число лейкоцитов – $11{,}52\times10^9$/л, тропонин I – 43,4 пг/мл, С-реактивный белок – 278,6 мг/л, креатинин – 129 мкмоль/л, мочевина – 24 ммоль/л, глюкоза – 12,2 ммоль/л, фибринонген – 8,1 г/л. Остальные лабораторные показатели крови в пределах референтных величин.

На фаст-УЗИ органов живота установлено небольшое количество свободной жидкости в отлогих местах брюшной полости, растяжение просвета петель кишечника до 27 мм, маятникообразное движение фрагмента подвздошной кишки. Высказано предположение о наличии у больной острой кишечной непроходимости. Для уточнения диагноза 14.05.2024 в 14:38 пациентке была выполнена мультиспиральная КТ органов брюшной полости, забрюшинного пространства и малого таза с внутривенным контрастированием. Во всех отделах брюшной полости определялся свободный газ толщиной до 22 мм. Так же определялась ограниченная жидкость вокруг печени, по левому боковому каналу и в малом тазу. Петли тонкой кишки расширены до 30 мм, восходящий отдел ободочной кишки – до 85 мм. Определялись множественные тонкокишечные уровни различных размеров. В стенке восходящего отдела ободочной кишки выявлены пузырьки газа. В области печеночного изгиба ободочной кишки установлено локальное сужение просвета с наличием опухолевого инфильтрата протяжённостью 40 мм. Здесь же имеет место наличие участков интенсивного накопления контрастного вещества – размерами 35×22 мм. Дистальные отделы толстой кишки в спавшемся состоянии. Удалось оценить просвет нижней брыжеечной артерии – прослеживается на всем протяжении. Просвет верхней брыжеечной артерии до конца определить не удалось. Её начальные отделы без признаков нарушения мезентериального кровообращения (Рис. 1).

14.05.2024 в 15:30 на фоне стабильных показателей гемодинамики, больной была произведена срединная лапаротомия. В брюшной полости, во всех её отделах, выявлен мутный выпот с каловым запахом. Произведён посев содержимого на микрофлору и чувствительность к антибиотикам. Осуществлена санация брюшной полости. При её ревизии в 30 см от илеоцекального угла на протяжении 20 см установлены изменения в стенке кишки, характерные для артериального тромбоза с некрозом и двумя перфоративными отверстиями диаметром 2 мм. Слепая и восходящий отдел ободочной кишки расширены до 8 см в диаметре и заполнены жидким каловым содержимым. В печеночном изгибе обнаружена бугристая опухоль размерами 3×4 сантиметра, стенозирующая просвет кишки. Дистальнее опухоли толстая кишка в спавшимся состоянии. Тонкая кишка на всем протяжении перерастянута жидким содержимым и газом. Первым этапом хирургического вмешательства выполнена назоинтестинальная интубация тонкой кишки с эвакуацией 2,5 л кишечного содержимого. Учитывая ОНМзК с некрозом и перфорацией стенки подвздошной кишки, наличие опухоли области печеночного изгиба, являющейся причиной кишечной непроходимости, деструктивных изменений в стенке восходящего отдела ободочной кишки, решено выполнить расширенную правостороннюю гемиколэктомию с резекцией до 1,5 м подвздошной кишки (Рис. 2).

Учитывая тяжелую форму кишечной непроходимости и распространённый перитонит, ОНМзК с некрозом и перфорацией стенки кишки, межкишечный анастомоз решено не формировать. Оба конца кишок были «заглушены» двухрядным швом и оставлены в брюшной полости. Операция завершена санацией и дренированием брюшной полости. Наложены швы на кожу.

Послеоперационный диагноз: «Рак печеночного изгиба ободочной кишки T3NxMx IIA стадии. Острая обтурационная толстокишечная непроходимость. Острое нарушение мезентериального кровообращения. Сегментарный тромбоз ветвей верхней брыжеечной артерии (III сегмент), осложненный некрозом и перфорацией стенки тонкой кишки. Распространённый фибринозно-гнойный перитонит. Абдоминальный сепсис. Септический шок».

В послеоперационном периоде пациентке дважды проводилась ревизия и программная санация брюшной полости. Однако ввиду сохраняющегося тяжелого перитонита наложить межкишечный анастомоз не представилось возможным. Кроме того, во время повторной санации и ревизии брюшной полости от 18.05.2024 года было установлено прогрессирование ОНМзК с некрозом и перфорацией стенки подвздошной кишки на расстоянии 10 см от её культи. Была выполнена повторная резекция 1 м 70 см тонкой кишки.

Рис. 1. Мультиспиральная КТ органов живота с внутривенным конрастированием. Стрелкой указан просвет второго сегмента верхней брыжеечной артерии.

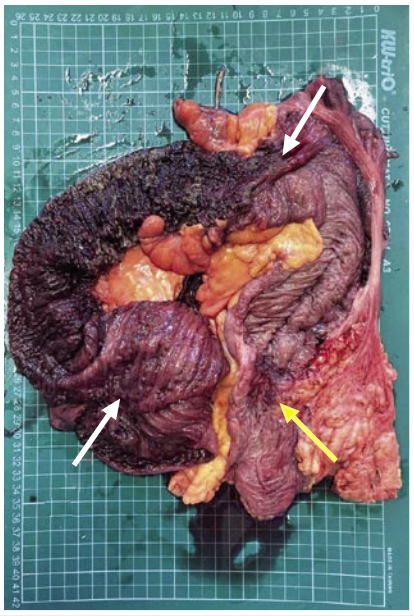

Рис. 2. Удаленный препарат: правая половина толстой кишки с участками подвздошной кишки. Стрелками указана зона острого нарушения мезентериального кровообращения с некрозом и перфорацией стенки кишки (белые стрелки). Опухоль восходящего отдела толстой кишки (желтая стрелка).

19.05.2024 года на фоне массивной двухсторонней тромбоэмболии легочной артерии и её ветвей наступил летальный исход.

Обсуждение

В отечественной и зарубежной литературе найдена лишь одна работа, касающаяся описания клинических наблюдений хирургического лечения острого нарушения мезентериального кровообращения в сочетании с раком толстой

кишки [3]. Эти два грозных заболевания сами по себе являются сложными для диагностики и лечения. Поэтому на этапе обследования в условиях приёмного отделения стационара установить диагноз не представляется возможным без применения таких современных методов, как КТ с контрастированием или диагностическая лапароскопия [4; 5]. Хирургическое вмешательство предусматривает не только устранение кишечной непроходимости, но и нежизнеспособной части тонкой кишки. Сложным вопросом остается завершение операции. Оптимальным считается отказ от наложения первичного межкишечного анастомоза и выполнение программных санаций брюшной полости.

Заключение

Таким образом, представленный нами случай сочетания двух грозных заболеваний: колоректального рака, осложнённого острой кишечной непроходимостью в сочетании с острым нарушением мезентериального кровообращения, представляет собой сложный случай как для диагностики, так и для лечения. Накопление опыта диагностики и лечения такого рода больных, обмен информацией, внедрение современных методов диагностики на этапе приемного отделения, позволит улучшить результаты и исходы их лечения.

Авторы заявляют об отсутствии конфликта интересов (The authors declare no conflict of interest).

ЛИТЕРАТУРА/REFERENCES

1. Wyers MC, Powell RJ, Nolan BW, Cronenwett JL. Retrograde mesenteric stenting during laparotomy for acute occlusive mesenteric ischemia. Journal Vascular Surgery. 2007; 45(2): 269-75.
2. Kumar S, Vijayalakshmi V, Jayasankar N, Ross K. Mesentric vein thrombosis – bowel gangrene: a case series. International Surgery Journal 2022; 9(7): 1344-1349.
3. Ахметзянов Ф.Ш., Валиев Н.А., Егоров В.И., Розенгартен М.В., Бурба Д.В. Клинические случаи хирургического лечения инфаркта кишечника, обусловленного острым нарушением мезентериального кровообращения, в сочетании с раком толстой кишки // Казанский медицинский журнал. – 2018. – 99(4). – С.708-711. [Akhmetzyanov FSh, Valiev NA, Yegorov VA, Rosengarten MV, Burba DV. Clinical cases of surgical treatment of intestinal infarction caused by acute violation of mesenteric circulation, in combination with colon cancer. Kazan Medical Journal. 2018; 99(4): 708-711. (In Russ.)]
4. Муравьёв А.В., Бруснёв Л.А., Муравьева А.А., Минаев С.В., Ефимов А.В., Жерносенко А.О. Наш опыт одномоментных операций при колоректальном раке с метастазами в печень // Вестник Национального медико-хирургического Центра им. Н.И. Пирогова. – 2020. – №15(4). – С.26-28. [Muravyov AV, Brusnyov LA, Muraveva AA, Minaev SV, Efimov AV, Zhernosenko AO. Our experience of one-time operations for colorectal cancer with liver metastases. Bulletin of the National Medical and Surgical Center named after N.I. Pirogov. 2020; 15(4): 26-28. (In Russ.)]
5. Завражнов А.А., Соловьев И.А., Оглоблин А.Л. и др. Стратегия диагностики и лечения пациентов с острым нарушением мезентериального кровообращения в условиях многопрофильного стационара // Вестник Национального медико-хирургического Центра им. Н.И. Пирогова. – 2023. – №18(2). – С.36-40. [Zavrazhnov AA, Solovyov IA, Ogloblin AL, et al. The strategy of diagnosis and treatment of patients with acute mesenteric circulatory disorders in a multidisciplinary hospital. Bulletin of the National Medical and Surgical Center named after N. I. Pirogov. 2023; 18(2): 36-40. (In Russ.)]

ИСТОРИЯ МЕДИЦИНЫ • HISTORY OF MEDICINE

АКАДЕМИК АМН СССР КОЛЕСОВ АНАТОЛИЙ ПАНТЕЛЕЙМОНОВИЧ (К 100-ЛЕТИЮ СО ДНЯ РОЖДЕНИЯ)

Шевченко Ю.Л.* [1], **Хубулава Г.Г.**[2, 3], **Сизенко В.В.**[2]

[1] *ФГБУ «Национальный медико-хирургический Центр им. Н.И. Пирогова», Москва*
[2] *ФГБВОУ ВО «Военно-медицинская Академия им. С.М. Кирова», Санкт-Петербург*
[3] *ФГБОУ ВО «Первый Санкт-Петербургский медицинский университет им. академика И.П. Павлова», Санкт-Петербург*

DOI: 10.25881/20728255_2024_19_3_169

Резюме. Представлена краткая биография академика Анатолия Пантелеймоновича Колесова - ученика и последователя Куприяновской хирургической школы, его вклад в развитие грудной и сердечно-сосудистой хирургии, военно-полевой хирургии, хирургической инфекции, анестезиологии и реаниматологии, преподавание хирургических дисциплин.

Ключевые слова: Колесов А.П., грудная и сердечно-сосудистая хирургия, военно-полевая хирургия, хирургическая инфекция, анестезиология и реаниматология.

ACADEMICIAN OF THE ACADEMY OF MEDICAL SCIENCES OF THE USSR ANATOLY PANTELEIMONOVICH KOLESOV (ON THE 100th ANNIVERSARY OF HIS BIRTH)

Shevchenko Yu.L.* [1], **Khubulava G.G.**[2, 3], **Sizenko V.V.**[2]

[1] *Pirogov National Medical and Surgical Center, Moscow*
[2] *S.M. Kirov Military medical academy, St. Petersburg*
[3] *Pavlov First Saint Petersburg State Medical University, St. Petersburg*

Avstract. Biography of academician Anatoly Panteleimonovich Kolesov, a student and follower of the Kupriyanov Surgical School, his contribution to the development of thoracic and cardiovascular surgery, military field surgery, surgical infection, anesthesiology and intensive care, teaching surgical disciplines is presented.

Keywords: Kolesov A.P., thoracic and cardiovascular surgery, military field surgery, surgical infection, anesthesiology and intensive care.

Анатолий Пантелеймонович Колесов родился 5 июля 1924 г. в г. Улан–Удэ в семье военного врача. Из-за особенностей службы отца в детстве приходилось много раз переезжать из города в город (Ленинград, Красноярск, Никольско-Уссурийск, Спасск, Симферополь, Житомир), но несмотря на это А.П. Колесов в 1941 г. с отличием окончил общеобразовательную школу №15 в г. Киеве.

После окончания школы А.П. Колесов подал заявление в Московский авиаинститут, но в связи с началом Великой Отечественной войны добровольно вступил в ряды Красной Армии и в июле 1941 г. был направлен на Западный фронт, где в течение года служит переводчиком в Разведотделе, за что был отмечен благодарственными грамотами и ценным подарком.

В 1942 г. был направлен на обучение в Военно-медицинскую академию им. С.М. Кирова, которая в 1941 г. была эвакуирована из Ленинграда в Самарканд. После окончания академии с золотой медалью в 1947 г. по распределению направлен в адъюнктуру на кафедру факультетской хирургии №2 Военно-медицинской академии, которую возглавлял академик АМН СССР Петр Андреевич Куприянов.

В 1950 г. под руководством П.А. Куприянова он защитил кандидатскую диссертацию «Происхождение, развитие и распознавание некоторых форм бронхоэктазий».

Опыт, накопленный А.П. Колесовым во время его командировки в Корейскую Народно-Демократическую Республику, лег в основу докторской диссертации «Некоторые вопросы лечения огнестрельных переломов с применением антибиотиков», защищенной им в 1956 г.

После смерти П.А. Куприянова в 1963 г., Анатолий Пантелеймонович воз-

Колесов Анатолий Пантелеймонович

* e-mail: nmhc@mail.ru

главил кафедру хирургии усовершенствования врачей, которой руководил до 1986 г.

Широкую известность получили исследования А.П. Колесова по патогенезу, классификации, диагностике и оперативному лечению бронхоэктазий. Им подробно описаны клинико-рентгенологические особенности различных форм бронхоэктазий, доказана природа их приобретенного характера заболевания. С 1953 г. он стал производить экономные резекции легких при бронхоэктазиях, а несколько позднее, одним из первых в нашей стране, стал выполнять двухсторонние резекции легких при бронхоэктазиях. Особенно значителен опыт А.П. Колесова в лечении хронических заболеваний легких у детей, включая изучение отдаленных последствий таких операций, предпринятых в детском возрасте. Помимо кандидатской диссертации (1950 г.), ряда журнальных статей и докладов, им совместно с П.А. Куприяновым были написаны разделы о бронхоэктазиях в руководстве по хирургическому лечению гнойных заболеваний плевры и легких (1955 г.) и в руководстве по хирургии (V том, 1960 г.).

В 1950-е годы А.П. Колесов, совместно с П.А. Куприяновым, опубликовал несколько крупных исследований по гнойным заболевания легких (абсцессы, нагноившиеся кисты, последствия огнестрельных повреждений и травм легких). Интерес представляли подробно описанные ими малоизвестные клиницистам остаточные изменения в легких после перенесенных абсцессов. Одним из результатов всех этих работ явились предложения по номенклатуре и классификации хронических неспецифических заболеваний легких, что в те времена являлось одной из весьма злободневных проблем в бронхопульмонологии.

Также совместно с П.А Куприяновым Анатолий Пантелеймонович обобщил опыт распознавания и хирургического лечения новообразований легких, предложил классификацию и методы диагностики, а также описал его отдельные формы («полостной» и «паравазальный» рак). Этот опыт был освещен в докладах на XXVI Всесоюзном съезде хирургов (январь 1955 г.), VIII Международном противораковом конгрессе (июль 1962 г.), и, уже после смерти П.А. Куприянова, на IX Международном конгрессе геронтологов (1972 г.).

Вместе со своим учителем Анатолий Пантелеймонович стоял у истоков зарождения и развития хирургии сердца при его врожденных и приобретенных пороках. А.П. Колесов активно участвовал в разработке и внедрении в клиническую практику метода искусственного кровообращения. Был одним из членов комиссии, которая проводила клиническую апробацию первых отечественных аппаратов искусственного кровообращения – АИК-57 и АИК-58, принимал непосредственное участие в разработке Ленинградской модели аппарата искусственного кровообращения – «ИСЛ» (искусственное сердце-легкие).

С 1959 г. приступил к выполнению операций с использованием искусственного кровообращения в условиях клиники. Был соавтором одной из первых в нашей стране монографий по искусственному кровообращению – Искусственное кровообращение в хирургии сердца и магистральных сосудов (1962 г.). К 1974 г. П.А. Колесов располагал опытом более 1000 операций на открытом сердце. Им впервые были описаны уникальные операции при постинфарктных аневризмах сердца и двойной дуге аорты, отработаны операции при аневризмах и коарктациях аорты, выполнены протезирования митрального и аортального клапанов, разработаны методы контроля и ранней диагностики развития осложнений.

Большой вклад был внесен в развитие методов диагностики при врожденных и приобретенных пороках сердца. Итогом многолетней работы А.П. Колесова и сотрудников диагностического отделения клиники в распознавании пороков сердца и определения степени нарушения гемодинамики явилось издание монографии «Ангиокардиография. Качественный и количественный анализ» (1974 г.). В результате многолетней работы достигнутые ранее успехи были закреплены, и клиника стала одним из ведущих учреждений нашей страны по организации, уровню исследований и хирургическому лечению кардиохирургических больных.

Другой важной составляющей работы клиники становится разработка методов борьбы с терминальными состояниями при острых и хронических повреждениях почек и печени, разрабатывались вопросы временного замещения функций ксеноорганами, а также трансплантации органов. В 1965 г. на базе клиники создается отделение, которое занималось проблемами гемодиализа, в дальнейшем из отделения сформирована научно-исследовательская лаборатория «Искусственная почка». В 1968 г. А.П. Колесов впервые в Ленинграде производит успешную пересадку почки. В этом же году сотрудником клиники М.О. Стерниным проводится уникальная операция – одномоментное подключение аппаратов ИК и гемодиализа, а также ксенопечени пациенту с острой печеночно-почечной недостаточностью.

Накопление опыта выполнения операций на органах грудной клетки, а также непосредственные и отдаленные наблюдения за этими пациентами привели к пониманию того, что одним из частых осложнений является развитие послеоперационных инфекций. Этими вопросами, впервые в клинике, системно начали заниматься с 1965 г. Результатами этих исследований стало создание специализированного отделения для лечения пациентов с инфекционными осложнениями, разработаны методы профилактики внутригоспитальной инфекции, отработаны методики проведения перфузии во время операций с использованием ИК и методы экстракорпоральной детоксикации, в том числе применение ультрафиолетового облучения крови и оптимальной антибактериальной терапии [1–3].

В конце 70-х начале 80-х годов с приходом в клинику Леонида Николаевича Бисенкова получила свое развитие хирургия огнестрельных повреждений. Совместно с А.П. Колесовым был выполнен ряд работ, посвященных хирургическому лечению боевой травмы органов груди, которые в дальнейшем легли в основу докторской диссертации Л.Н. Бисенкова (1981 г.) и монографии «Хирургическое лечение огнестрельных повреждений груди» (1986 г.).

Серьезное внимание А.П. Колесов уделял подготовке научных и педагогических кадров. Под его руководством подготовлено 26 докторских и 62 кандидатских диссертации. Он явился автором более 250 научных работ, в том числе 7 монографий, 5 учебных руководств, 8 глав в учебниках, 6 статей в Большой медицинской энциклопедии.

Анатолий Пантелеймонович принимал активное участие в работе медицинских научных обществ, избирался в правление Всесоюзных обществ хирургов и кардиологов, стал председателем хирургического общества им. Пирогова, кардиологического общества имени Г.Ф. Ланга; многие годы был членом президиума АМН СССР, членом Международной ассоциации хирургов, Европейского общества сердечно-сосудистых хирургов, членом редакционных советов журналов «Вестник хирургии», «Хирур-

гия», «Вопросы онкологии», издательства «Медицина», «Большой медицинской энциклопедии», редакционной коллегии Публичной библиотеки Ленинграда.

В середине 1986 года А.П. Колесов добровольно оставил клинику.

Скончался Анатолий Пантелеймонович ночью 17 июня 1987 г. Похоронен в Санкт-Петербурге на Богословском кладбище.

В 1988 году на стене дома по адресу: набережная реки Фонтанки, 106 была установлена мемориальная доска: «В этом здании с 1963 по 1986 год работал выдающийся советский хирург, действительный член Академии медицинских наук СССР Анатолий Пантелеймонович Колесов».

Авторы заявляют об отсутствии конфликта интересов (The authors declare no conflict of interest).

ЛИТЕРАТУРА/REFERENCES

1. Колесов А.П., Красногоров Б.В. Результаты хирургического лечения рака легкого // Вестник хирургии им. И. Грекова. – 1956. – №77. – С.77-82. [Kolesov A.P., Krasnogorov B.V. Rezul'taty hirurgicheskogo lecheniya raka legkogo. Vestnik hirurgii im. I. Grekova. 1956; 77: 77-82. (In Russ.)]
2. Хубулава Г.Г., Немченко В.И., Лукьянов Н.Г. Академик РАМН П.А. Куприянов (1893–1963) и его школа грудной и сердечно-сосудистой хирургии // Анналы хирургии. – 2003. – №5-6. – С.24-28. [Hubulava G.G., Nemchenko V.I., Luk'yanov N.G. Akademik RAMN P.A. Kupriyanov (1893–1963) i ego shkola grudnoj i serdechno-sosudistoj hirurgii. Annaly hirurgii. 2003; 5-6: 24-28. (In Russ.)]
3. Шевченко Ю.Л. Вклад А.П. Колесова в развитие отечественной хирургии (к 70-летию со дня рождения) // ВМЖ. – 1994. – №7. – С.64-66. [SHevchenko YU.L. Vklad A.P. Kolesova v razvitie otechestvennoj hirurgii (k 70-letiyu so dnya rozhdeniya). VMZH. 1994; 7: 64-66. (In Russ.)]

АКАДЕМИК ДОНАТ СЕМЁНОВИЧ САРКИСОВ – ВЫДАЮЩИЙСЯ ПАТОМОРФОЛОГ (К 100-ЛЕТИЮ СО ДНЯ РОЖДЕНИЯ)

Шевченко Ю.Л.[1], Деев Р.В.[2], Матвеев С.А.[1], Джалаев Ф.Ш.* [1]

[1] *ФГБУ «Национальный медико-хирургический Центр им. Н.И. Пирогова», Москва;*

[2] *НИИ морфологии человека им. академика А.П. Авцына; ФГБНУ РНЦХ им. академика Б.В. Петровского, Москва*

DOI: 10.25881/20728255_2024_19_3_171

Резюме. Представлена краткая биография академика Саркисова Доната Семёновича, его вклад в развитие медико-биологических наук.

Ключевые слова: Саркисов Донат Семёнович, академик, морфология, патология.

ACADEMICIAN DONAT SEMENOVICH SARKISOV – AN OUTSTANDING PATHOLOGIST (ON THE 100th ANNIVERSARY OF HIS BIRTH)

Shevchenko Yu.L.[1], Deev R.V.[2], Matveev S.A.[1], Dzhalaev F.Sh.* [1]

[1] *Pirogov National Medical and Surgical Center, Moscow*

[2] *A.P. Avtsyn Research Institute of Human Morphology of B.V. Petrovskiy National Research Centre of Surgery, Moscow*

Abstract. A brief biography of Academician Donat Semenovich Sarkisov and his contribution to the development of medical and biological sciences is presented.

Keywords: Sarkisov Donat Semenovich, academician, morphology, pathology.

Донат Семёнович Саркисов (Рис. 1) родился в Москве 5 сентября 1924 года в семье будущего академика АМН СССР Семёна Александровича Саркисова, нейроморфолога, нейрофизиолога, одного из организаторов Института мозга, директором которого он был на протяжении четырех десятилетий.

В разгар Великой Отечественной войны – в 1942 году Д. С. Саркисов окончил среднюю школу, причем 10 класс – в Казани. В 1942 году был призван в армию и военкоматом направлен на обучение в Военно-морскую медицинскую академию, которую закончил в 1947 году и для дальнейшего прохождения военной службы был распределен на должность научного сотрудника Научно-исследовательского морского медицинского института ВМС, где стал специализироваться в области морфологии (Рис. 2). Судьбоносной стала встреча с официальным оппонентом по кандидатской диссертации, написанной по теме: «К вопросу о токсичности таниновой кислоты для печени и почек при тяжёлой ожоговой травме» (1950) профессором Соломоном Самуиловичем Вайлем (Рис. 3), который предложил молодому учёному перевестись на возглавляемую им кафедру

* e-mail: furkatjon98@bk.ru

Рис. 1. Донат Семёнович Саркисов (фото любезно предоставлено И.А. Чекмаревой).

Рис. 2. Офицер медицинской службы – Д.С. Саркисов.

Рис. 3. Соломон Самуилович Вайль в окружении слушателей Военно-морской медицинской академии, Ленинград.

Рис. 4. Мемориальные доски, установленные по адресу: Москва, Большая Серпуховская улица, дом 27, строение 8 и строение 1. Институт хирургии имени А.В. Вишневского.

патологической анатомии Военно-морской медицинской академии [1]. С 1949 по 1956 годы Д.С. Саркисов последовательно занимал должности: прозектора клинического госпиталя, младшего преподавателя, преподавателя кафедры. Профессор С.С. Вайль стал его любимым учителем, которому, как писал Д.С. Саркисов, он обязан всем: «… воспитанием его в классической клинико-анатомической (С.С. Вайль – ученик академика А.И. Абрикосова) патологоанатомической школе, прививкой ему любви к прозекторскому делу, к медицинской науке, её истории, литературе, искусству, философским основам медицины, в общем ко всему тому, что является главным в жизни учёного, что так нелегко встретить на своём пути» [2; 3]. Знаком самого глубокого и искреннего почитания Учителя стала его статья о С.С. Вайле в Большой медицинской энциклопедии (ред. Б.В. Петровский, 1976), увековечившая память благодарного ученика.

Об успешности научно-исследовательской работы Доната Семёновича в это время свидетельствует то, что уже в 1955 году он блестяще защитил докторскую диссертацию на тему: «О влиянии нарушений морфологии и функции головного мозга на возникновение, течение и исходы экспериментальной пневмонии».

В 1956 году Военно-морская медицинская академия была преобразована в факультет по подготовке военно-морских врачей в составе Военно-медицинской академии имени С.М. Кирова [3]. Д.С. Саркисов стал старшим преподавателем объединённой кафедры патологической анатомии, а в 1958 году он демобилизовался и избрался по конкурсу на должность заведующего отделом патологической анатомии Института хирургии им. А.В. Вишневского АМН СССР, которым руководил 42 года. В этом учреждении установлены мемориальные доски в честь академика РАМН Д.С. Саркисова (Рис. 4).

В 1964 году Д.С. Саркисову было присвоено учёное звание «профессор». В 1978 году он избран членом-корреспондентом АМН СССР, а в 1982 году – действительным членом отделения медико-биологических наук Академии, с 1984 года он академик-секретарь этого отделения. С 1985 по 2000 годы Д.С. Саркисов был Главным учёным секретарём Президиума РАМН. С 1995 года он избирался профессором кафедры общей патологии ММА имени И.М. Сеченова.

Как отметили современники: «Особенностью научных работ отражают основные характерологические черты автора: его образование, интеллект, культуру, мировоззрение. В [нем] диалектически соединялись ум, склонный к теоретическому анализу и обобщениям, и долг врача, главной целью которого является помощь больному человеку» [4]. Донат Семенович отличался заметными целеустремленностью, огромным трудолюбием и высочайшей культурой общения. Он – патолог, и даже шире, врач-энциклопедист. Диапазон научного наследия Доната Семеновича чрезвычайно широк, и помимо частных вопросов патологии ему принадлежит ряд фундаментальных обобщений.

Еще в 30–40 годы С.С. Вайль заложил основы изучения функциональной морфологии сердца, которые стали отправной точкой для последующего анализа патологии сердечно-сосудистой



Рис. 5. Ключевые труды Д.С. Саркисова по вопросам патологии сердца.



Рис. 6. Ключевые труды Д.С. Саркисова по вопросам регенерации.

системы. Поэтому неудивительно, что исследование структурных основ заболеваний сердца на протяжении многих лет было магистральной темой Д.С. Саркисова. Еще будучи сотрудником кафедры в Ленинграде, он пишет лекцию для врачей «Патологическая анатомия и патогенез изменений сердца при гипертонической болезни» (1956), в которой им подчеркнуто компенсаторное значение гипертрофии миокарда левого желудочка. Последующее десятилетие Д.С. Саркисов посвятил изучению патологической анатомии гипертрофированного сердца. В то время уже стало возможно применение электронной микроскопии для характеристики морфо-функционального состояния кардиомиоцитов. Однако, он ставил перед собой задачу не только оценить структурные признаки повреждения и компенсации в миокарде, но и «установить основные закономерности морфологии восстановительных процессов в сердечной мышце, выяснить, при каких условиях и в каких пределах могут быть обратимы изменения миокарда…» [5]. Наблюдение за динамикой внутриклеточных органелл, а именно «гиперплазией внутриволоконных ультраструктур» позднее приведет его к постулированию механизма внутриклеточной регенерации. В 1969 в соавторстве с Б.В. Втюриным он выпускает новую монографию – «Электронно-микроскопический анализ повышения выносливости сердца», в которой авторы описывают свои научно-исследовательские задачи как необходимость «рассмотреть полученные результаты [об ультраструктурных изменениях кардиомиоцитов при повышенной функциональной нагрузке, утомлении и отдыхе] под углом зрения данных о внутриклеточных регенераторных процессах» [6].

Дискуссия в среде специалистов о возможности соотнесения гипертрофии, внутриклеточной гиперплазии органелл с явлениями регенерации приводила к пониманию единства этих процессов. Потребовался скрупулёзный анализ восстановительных процессов в тканях человека вообще. Фундаментальная монография «Регенерация и ее клиническое значение» (1970) стала настольной книгой многих исследователей последней трети XX и начала XXI веков. В ней Д.С. Саркисов описал как общую часть учения о восстановлении живых элементов – заметки по теории регенерации, так и частный раздел – анализ регенерации органов и систем [7]. Автор, опираясь на результаты 10-летнего труда своих сотрудников и коллег фактически создает современную теорию регенерации клеток и тканей человека; критически оценивает ее диапазоны и возможности применительно к понятиям болезни и здоровья. В этом контексте указанная работа существенно дополнила фрагментарные положения о регенерации, выдвинутые в близкое время советскими учеными-биологами [8; 9].

Вскрытие клеточных механизмов восстановления не могли не привести к технологическим решениям, которые сегодня мы назвали бы «регенеративной медициной». Потребности ожоговой клиники, а в Институте хирургии им. А.В. Вишневского АМН СССР уже в 1960 г. был организован Всесоюзный ожоговый центр, сделали актуальным попытки воссоздания кожного покрова за счет динамично регенерирующей, в том числе и в условиях ex vivo, эпителиальной ткани. Коллектив под руководством Д.С. Саркисова первым в нашей стране, усовершенствовав методику культивирования кератиноцитов и фибробластов, получил пионерский опыт пересадок живых тканевых эквивалентов на раневую поверхность [10]. Это в полной мере соответствовало его мировоззрению и перспективам надвигающегося XXI века, а именно – ожиданиям «решительного шага вперед в направлении строго научно обоснованной и высокоэффективной этиотропной профилактики и терапии» – курсив Д.С. Саркисова; «Следовательно, – писал он, – мы вступаем в принципиально новый реконструктивный период развития медицинской науки…» [11]. Серия работ, развивших это направление, была удостоена Государственной премии Российской Федерации в 1996 г. с формулировкой «За новый метод лечения тяжелообожженых культивированными фибробластами».

Безусловно, перечисленными работами вклад Д.С. Саркисова в развитие медицины не ограничен. Его самоотверженный научный труд удостоен самых высоких наград для учёного: он – дважды лауреат Государственной премии – СССР и РФ (1981; 1996), лауреат Премии Правительства РФ (1999), Премии им. А.И. Абрикосова (1979), Премии им. И.В. Давыдовского (1985), Премии им. Н.И. Пирогова (1992), Диплома премии им. А.А. Богомольца (1979) [13]. Д.С. Саркисов – кавалер орденов Трудового Красного Знамени, «За заслуги перед Отечеством IV степени» и «Знак Почёта». 28 июня 1996 года по предложению начальника Военно-медицинской академии Ю.Л. Шевченко Донат Семёнович Саркисов был избран Учёным Советом Почётным доктором Военно-медицинской академии [12].

Академик Д.С. Саркисов сформировал собственную научную школу, под его научным руководством выполнено и защищено 50 диссертаций (в том числе 17 докторских). Он оставил библиографическое наследие, став автором и соавтором 32 книг, 170 научных работ, 18 из них является научными монографиями. Поистине редкими можно считать работы, посвященные длительно находящимся в легких инородным телам – осколкам и пулям («эхо войны»). Такие наблюдения длительностью до 22 лет опубликованы в соавторстве в двух монографиях: «Отдаленные последствия слепых огнестрельных ранений легких» (1965) и

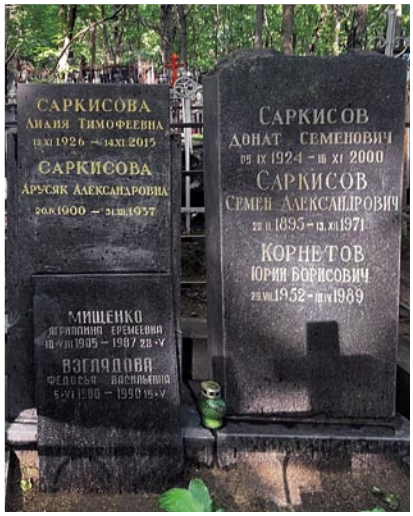

Рис. 7. Могила Саркисова Доната Семёновича на Ваганьковском кладбище.

«Осколочные и пулевые ранения легких многолетней давности» (1974). Большую известность приобрели такие научные труды, как «Приспособительная перестройка биоритмов» (1975), «Периферический рак лёгкого» (1977), «Очерки по структурным основам гомеостаза» (1977), «Электронно-микроскопическая радиоавтография клетки» (1980), «Очерки истории общей патологии» (1988), «Общая патология» (1995; 1997) и другие стали надежными пособиями не только для учёных-морфологов, но и врачей самого широкого спектра специальностей, исследователей в области медико-биологических наук [14; 15].

Многие годы Д.С. Саркисов был ответственным редактором редакционного отдела «Патологическая анатомия» Большой медицинской энциклопедии, входил в состав редакционных коллегии журналов: «Архив патологии», «Бюллетень экспериментальной биологии и медицины», «Клиническая медицина».

Преобразования страны, произошедшие в 90-х годов прошлого века, оказали на ученого гнетущее впечатление. Будучи истинным патриотом, свой доклад на торжественном заседании РАМН, посвященном 55-летию Победы в Великой Отечественной войне, он сопроводил критическим анализом нашего общества и необходимости сохранения исторической памяти, воспитанию молодежи [16]. Удивительно, как через два десятилетия высказанные им опасения и прогнозы сбылись, а проблема осознанного развития страны не утратила своей актуальности, несмотря на интенсивный научно-технический прогресс.

Умер академик Донат Семёнович Саркисов 16 ноября 2000 года в Москве в возрасте 76 лет; похоронен на Ваганьковском кладбище (Рис. 7).

Авторы заявляют об отсутствии конфликта интересов (The authors declare no conflict of interest).

ЛИТЕРАТУРА/REFERENCES

1. Профессора Военно-медицинской (Медико-хирургической) академии / Под ред. Е.В. Крюкова. – 3-е изд., испр. и доп. – СПб.: ВМедА, 2023. – 644 с. [Professors of the Military Medical (Medical-Surgical) Academy / E.V. Kryukov, editor. 3rd ed., corrected and additional. St. Petersburg: VMedA, 2023. 644 p. (In Russ.)]
2. Саркисов Д.С. Соломон Самуилович Вайль (к 100-летию со дня рождения) // Архив патологии. – 1998. – Т.60. – №4. – С.54-55. [Sarkisov DS. Solomon Samuilovich Vajl' (on the 100th anniversary of his birth). Archives of Pathology. 1998; 60(4): 54-55. (In Russ.)].
3. Пальцын А.А. Донат Семёнович Саркисов (к 90-летию со дня рождения) // Архив патологии. – 2014. – Т.76. – №6. – С.84-86. [Paltsyn AA. Donat Semenovich Sarkisov (on the 90th anniversary of his birth). Archives of Pathology. 2014; 76(6): 84-86. (In Russ.)]
4. Бочков Н.П., Пальцын А.А. Научный почерк ученого Д.С. Саркисова. В кн.: Чтения, посвященные 80-летию со дня рождения академика РАМН Д.С. Саркисова / Под ред. В.Д. Федорова, А.И. Щеголева. – М., 2004. – С.44-56. [Bochkov NP, Paltsyn AA. Scientific handwriting of the scientist D.S. Sarkisov. In: Readings dedicated to the 80th anniversary of the birth of Academician of the Russian Academy of Medical Sciences D.S. Sarkisov. V.D. Fedorov, A.I. Shchegolev, editors. Moscow, 2004. P. 44-56. (In Russ.)]
5. Саркисов Д.С., Арутюнов В.Д., Крымский Л.Д., Рубецкой Л.С. Гипертофия миокарда и ее обратимость. – Л.: Медицина, 1966. – 156 с. [Sarkisov DS, Arutyunov VD, Krymsky LD, Rubetskoy LS. Myocardial hyperophy and its reversibility. Leningrad: Medicine, 1966. 156 p. (In Russ.)]
6. Саркисов Д.С., Втюрин Б.В. Электронно-микроскопический анализ повышения выносливости сердца. – М.: Медицина, 1969. – 172 с. [Sarkisov DS, Vtyurin BV. Electron microscopic analysis of increasing cardiac endurance. Moscow: Medicine, 1969. 172 p. (In Russ.)]
7. Саркисов Д.С. Регенерация и ее клиническое значение. – М.: Медицина, 1970. – 284 с. [Sarkisov DS. Regeneration and its clinical significance. Moscow: Medicine, 1970. 284 p. (In Russ.)]
8. Лиознер Л.Д. Основные проблемы учения о регенерации. – М.: Наука, 1975. – 104 с. [Liozner LD. Basic problems of the doctrine of regeneration. Moscow: Science. 1975. 104 p. (In Russ.)]
9. Бабаева А.Г. Регенерация: факты и перспективы. – М.: Издательство РАМН, 2009. – 336 с. [Babaeva AG. Regeneration: facts and prospects. Moscow: RAMS Publishing House, 2009. 336 p. (In Russ.)]
10. Туманов В.П., Пальцын А.А., Саркисов Д.С. Пластика ожоговых ран с помощью культивированного эпителия // Комбустилогия. Acta Chirurgiae plasticae. – 1989. – Т.31. – №1. – 14-20 с. [Tumanov VP, Paltsyn AA, Sarkisov DS. Plastic surgery of burn wounds using cultured epithelium. Combustilology. Acta Chirurgiae plasticae. 1989; 31(1): 14-20. (In Russ.)]
11. Саркисов Д.С. Некоторые особенности развития медико-биологических наук в последнее столетие // Бюллетень экспериментальной биологии и медицины. – 2001. – Т.131. – №1. – С.5-10. [Sarkisov DS. Some features of the development of medical and biological sciences in the last century. Bulletin of Experimental Biology and Medicine. 2001; 131(1): 5-10. (In Russ.)]
12. Российская Военно-медицинская академия (1798-1998) / Под ред. Ю.Л. Шевченко. – СПб.: ВМедА, 1998. – 728 с. [Russian Military Medical Academy (1798-1998). YuL Shevchenko, editor. – SPb: VMedA, 1998. 728 p. (In Russ.)]
13. 60 лет Российской Академии медицинских наук. – М.: Медицинская энциклопедия, 2004. – 492 с. [60 years of the Russian Academy of Medical Sciences. M.: Medical Encyclopedia, 2004. 492 p. (In Russ.)]
14. Пальцын А.А. Врач-философ – Донат Семёнович Саркисов (к 90-летию со дня рождения) // Патологическая физиология и экспериментальная терапия. – 2014. – Т.58. – №4. – С.139-145. [Paltsyn AA. Physician-philosopher – Donat Semenovich Sarkisov (on the 90th anniversary of his birth). Pathological physiology and experimental therapy. 2014; 58(4): 139-145. (In Russ.)]
15. Щеголев А.И., Федоров В.Д. Научно-творческое наследие академика Д.С. Саркисова. В кн.: Чтения, посвященные 80-летию со дня рождения академика РАМН Д.С. Саркисова / Под ред. В.Д. Федорова, А.И. Щеголева. – М., 2004. – С.72-97. [Shchegolev AI, Fedorov VD. Scientific and creative heritage of academician D.S. Sarkisov. In: Readings dedicated to the 80th anniversary of the birth of Academician of the Russian Academy of Medical Sciences D.S. Sarkisov. VD Fedorov, AI Shchegolev, editors. Moscow, 2004. P.72-97. (In Russ.)]
16. Саркисов Д.С. День Победы (к 55-й годовщине Победы в Великой Отечественной войне). – М.: Азбука, 2002. – 33 с. [Sarkisov DS. Victory Day (on the 55th anniversary of Victory in the Great Patriotic War). M.: Azbuka, 2002. 33 P. (In Russ.)]

ПАМЯТЬ О ВЕЛИКОМ УЧЕНОМ НА РЯЗАНСКОЙ ЗЕМЛЕ (К 175-ЛЕТИЮ СО ДНЯ РОЖДЕНИЯ АКАДЕМИКА И.П. ПАВЛОВА)

Лапкин М.М.* [1], Загрина Н.А.[2], Козеевская Н.А.[1]

[1] *Рязанский государственный медицинский университет им. академика И.П. Павлова, Рязань*

[2] *Мемориальный музей-усадьба академика И.П. Павлова, Рязань*

DOI: 10.25881/20728255_2024_19_3_175

Резюме. Обоснование: В 2024 году исполняется 175 лет со дня рождения великого Российского ученого-физиолога, академика И.П. Павлова. В этом же году исполняется 120 лет присуждения ему Нобелевской премии. В наше непростое время существует необходимость не только развивать его богатое научное наследие, но и в сохранять для будущих поколений памятные места, связанные с его жизнью, в т.ч. на его малой Родине, в Рязани, где он родился, где прошли его детство и юность, а также формировалась мировоззренческая основа его жизни.

Цель: Представить основные этапы жизни академика И.П. Павлова и то, как сохраняется на Рязанской земле память о великом ученом и его семье.

Материалы и методы: анализ литературных данных, работа с архивными материалами Рязанского государственного медицинского университета имени академика И.П. Павлова и Мемориального музея-усадьбы академика И.П. Павлова, расположенного в г. Рязани.

Результаты: Авторами статьи отражены основные этапы жизни великого ученого и то, как сохраняется память о нем на Рязанской земле. В статье представлено большое количество иллюстративного материала, подтверждающие представленные данные.

Заключение: По общему признанию ученых всего мира академик И.П. Павлов является личностью планетарного масштаба. Поэтому память об этом выдающемся ученом должна сохраняться не только в развитии его богатого научного наследия, но и в сохранении для будущих поколений памятных мест, связанных с его жизнью, в т.ч. на его Родине, в Рязани, где он родился, где прошли его детство и юность и формировалась мировоззренческая основа его жизни.

Ключевые слова: академик И.П. Павлов, основные этапы жизни, память об И.П. Павлове на Рязанской земле.

PRESERVING THE MEMORY OF THE GREAT SCIENTIST ON THE RYAZAN LAND (DEDICATED TO THE 175th ANNIVERSARY OF THE BIRTH OF ACADEMICIAN I.P. PAVLOV)

Lapkin M.M.* [1], Zagrina N.A.[2], Kozeevskaya N.A.[1]

[1] *Ryazan State Medical University named after academician I.P. Pavlov, Ryazan*

[2] *The Memorial Museum-estate of Academician I.P. Pavlov, Ryazan*

Avstract. Rationale: 2024 marks the 175th anniversary of the birth of the great Russian scientist-physiologist, academician I.P. Pavlov. This year marks the 120th anniversary of his Nobel Prize award. In our difficult times, there is a need not only to develop his rich scientific heritage, but also to preserve for future generations the memorable places associated with his life, including in his small homeland, in Ryazan, where he was born, where his childhood and youth were spent, and the ideological basis of his life was formed.

Purpose: To present the main stages of the life of academician I.P. Pavlov and how the Ryazan region is preserved.

Materials and methods: Analysis of literary data, work with archival materials of the Ryazan State Medical University named after Academician I.P. Pavlov and the Memorial Museum-estate of Academician I.P. Pavlov, located in Ryazan.

Results: The authors of the article reflect the main stages of the great scientist's life and how the memory of him is preserved on the Ryazan land. The article presents a large amount of illustrative material confirming the presented data.

Conclusion: According to the general recognition of scientists around the world, academician I.P. Pavlov is a personality of a planetary scale. Therefore, the memory of this outstanding scientist should be preserved not only in the development of his rich scientific heritage, but also in the preservation for future generations of memorable places associated with his life, including in his homeland, in Ryazan, where he was born, where his childhood and youth were spent and the ideological basis of his life was formed.

Keywords: academician I.P. Pavlov, the main stages of life, the memory of I.P. Pavlov on the Ryazan land.

Имя академика Ивана Петровича Павлова – выдающегося ученого, старейшины физиологов мира, первого русского лауреата Нобелевской премии, Почетного члена 132 академий, и научных обществ, Почетного доктора Кембриджского университета, лауреата премии Копли, золотыми буквами вписано в историю России и его Родины – Рязани.

Иван Петрович Павлов родился в Рязани 26 (14) сентября 1849 г. в семье священника Петра Дмитриевича Павлова. В 1860–1870-х гг. учился в Рязани – в духовном училище и семинарии. Старинная усадьба, взрастившая гениального физиолога, находится в центе города Рязань. Здесь прошли детство и юность Ивана Петровича со всеми радостями и тревогами.

В конце обучения в Рязанской духовной семинарии, он понял, что быть священником, как его отец, он не хочет и продолжил учебусначала в Петербургском университете, а затем – в Военно – медицинской академии. Позже была стажировка в Германии, путешествия по Европе. И все же истоки любви ученого к Родине здесь,в Рязани. Иван Петрович неоднократно приезжал в Рязань, посещал отчий дом. Последний его приезд датируется 1935 годом.

В марте 1946 г. на родине Павлова, в г. Рязани, в доме на улице, получившей его имя, был открыт музей И.П. Павлова. Мемориальная доска на доме гласит: «Здесь

Иван Петрович Павлов.

* e-mail: lapkin_rm@mail.ru

Дом, в котором родился И.П. Павлов (фотография 1926 г. из открытых источников).

И.П. Павлов с жителями г. Рязани на фоне родительского дома в 1935 году (фотография из открытых источников).

Дом, в котором родился И.П. Павлов (фотография 1926 г. из открытых источников).

Открытие памятника академику И.П. Павлову в 1949 году. (В первом ряду четвертый справа академик П.К. Анохин, далее академик Л.А. Орбели, второй слева – чл. корр. АМН СССР А.И. Смирнов) (фотография из открытых источников).

родился и жил с 1849 по 1870 г. академик И.П. Павлов». С 1993 г. музей имеет статус «Мемориальный музей-усадьба академика И.П. Павлова».

Для увековечивания памяти выдающегося ученого и в связи со 100-летним юбилеемв октябре 1949 г., на месте, где в свой последний приезд в Рязань ученый обращался с речью к гражданам города, был установлен памятник работы скульптора М.Г. Манизера. На открытие памятника приехали ведущие физиологи страны, ученики Ивана Петровича – академики Л.О. Орбели, П.К. Анохин, чл. корр. АМН СССР А.И. Смирнов и ряд других.

Кроме того, в связи юбилеем, администрация г. Рязани обратилась в Правительство СССР с ходатайством об открытии в Рязани медицинского института имени академика И.П. Павлова. Совет МинистровСССР издал Постановление от 10.06.1950 г. № 2472 о переводе в Рязань одного из московских медицинских вузов – Московского медицинского института Министерства здравоохранения РСФСР и переименовании его в Рязанский медицинскийинститут им. академика И.П. Павлова.

Летом 1950 года Московский медицинский институт Министерствздравоохранения РСФСР под новым названием был передислоцирован в г.Рязань.

За время работы вуза в Рязани многие сотрудники института основали свои научные школы, известные как в России, так и за рубежом. Это ученик И.П. Павлова, действительный член АМНСССР, физиолог П.К. Анохин; действительный член АМН СССР, биохимикС.Е. Северин; член-корр. АМН СССР, биофизик А.М. Кузин; микробиолог,член-корр. АМН СССР Н.Е. Клюева; анатом, заслуженный деятель науки РСФСР, профессор М.Ф. Иваницкий; патофизиолог, профессор Л.Н. Карлик; физик, профессор А.М. Кронеберг; хирург, заслуженный деятель науки РСФСР профессор И.Л. Фаерман; терапевт, профессор И.Л. Фогельсон и многие другие.

И.П. Павлов (крайний справа) и один из его выдающихся учеников – академик П.К. Анохин (крайний слева) при обсуждении результатов исследований (фотография из открытых источников).

Кафедру нормальной физиологии Рязанского медицинского института имени академика И.П. Павлова возглавил один из выдающихся его учеников– академик П.К. Анохин.

С 1979 года в Рязани на базе Рязанского государственного медицинского университета им. акад. И.П. Павлова и Мемориального музея-усадьбы акаде-

Корпус Рязанского медицинского института имени академика И.П. Павлова, в котором на третьем этаже располагалась кафедра нормальной физиологии, возглавляемой учеником И.П. Павлова, академиком П.К. Анохиным с 1950 по 1952 гг.

Открытие бюста академика И.П. Павлова в сквере перед корпусом Рязанского государственного медицинского университета имени академика И.П. Павлова в 2019 году. Памятник открывают губернатор Рязанской области Н.В.Любимов и ректор университета, профессор Р.Е.Калинин.

мика И.П. Павлова регулярно проводятся Всероссийские научно-практические конференции, посвященные развитию научного наследия великого ученого. С докладами на конференциях в Рязани выступали ведущие ученые нашей страны академики П.В. Симонов, Е.А. Строев, М.М. Хананашвили, К.В. Судаков, А.Г. Чучалин, Л.И. Афтонас, чл.-корр. РАН Э.А. Асратян, В.О. Самойлов, Е.А. Умрюхин, С.К. Судаков, С.С. Перцов и многие другие.

В Рязанском государственном медицинском университете на регулярной основе проводятся научные студенческие конференции, посвященные развитию научного наследия академика И.П. Павлова, в Центре развития образования университета одной из учебных аудиторий присвоено имя И.П. Павлова. В 2019 году в связи со 170-летием И.П. Павлова и 115-летием присуждения ему Нобелевской премии в сквере, перед одним из корпусов университета, был установлен бюст академика И.П. Павлова.

Рязанцы бережно хранят память о семье, в которой вырос выдающийся ученый. Студенты и сотрудники РязГМУ, сотрудникиМемориального музея-усадьбы академика И.П. Павлова принимают участие по уходу за родовой усыпальницей семьи Павловых на Лазаревском кладбище г. Рязани.

Заключение

По общему признанию ученых всего мира академик И.П. Павлов является личностью планетарного масштаба. Поэтому память об этом выдающемся ученом должна сохраняться не только в развитии его богатого научного наследия, но и в сохранении для будущих поколений памятных мест, связанных с его жизнью, в т.ч. на его Родине, в Рязани, где он родился, где прошли его детство и юность и формировалась мировоззренческая основа его жизни.

Авторы заявляют об отсутствии конфликта интересов (The authors declare no conflict of interest).

Усыпальница семьи Павловых на Лазаревском кладбище г. Рязани (фотография из открытых источников).

ЛИТЕРАТУРА/REFERENCES

1. Асратян Э.А. Иван Петрович Павлов: Жизнь. Научное творчество. Современное состояние учения. – М.: Наука, 1981. – 436 с. [Asratyan E.A. Ivan Petrovich Pavlov: ZHizn'. Nauchnoe tvorchestvo. Sovremennoe sostoyanie ucheniya. M.: Nauka, 1981. 436 p. (In Russ.)]
2. Григорьев А.И., Григорян Н.А. Великий сын России: к 155-летию со дня рождения и 100-летию присуждения Нобелевской премии И.П. Павлову. – М.: Наука, 2004. – 271 с. [Grigor'ev AI, Grigoryan NA. Velikij syn Rossii: k 155-letiyu so dnya rozhdeniya i 100-letiyu prisuzhdeniya Nobelevskoj premii I.P. Pavlovu. M.: Nauka, 2004. 271 p. (In Russ.)]
3. Павловская энциклопедия: люди, события, факты: в 2 т. – СПб.: Гуманистика, 2011. [Pavlovskaya enciklopediya: lyudi, sobytiya, fakty: v 2 t. SPb.: Gumanistika, 2011. (In Russ.)]
4. Загрина Н.А., Лапкин М.М., Козеевская Н.А. Рязанский гений России (к 170-летию со дня рождения академика И.П. Павлова и 115-летию присуждения ему Нобелевской премии) // Российский медико-биологический вестник имени академика И.П. Павлова. – 2019. – Т.27. – №3. – С.413-417. [Zagrina NA, Lapkin MM, Kozeevskaya NA. Ryazanskij genij Rossii (k 170-letiyu so dnya rozhdeniya akademika I.P. Pavlova i 115-letiyu prisuzhdeniya emu Nobelevskoj premii). Rossijskij mediko-biologicheskij vestnik imeni akademika I.P. Pavlova. 2019; 27(3): 413-417. (In Russ.]

ЮБИЛЕИ • ANNIVERSARIES

НИКОЛАЙ НИКОЛАЕВИЧ ЛЕБЕДЕВ (К 60-ЛЕТИЮ СО ДНЯ РОЖДЕНИЯ)

28 сентября 2024 года профессору кафедры хирургии с курсом хирургической эндокринологии Института усовершенствования врачей ФГБУ «НМХЦ им. Н.И. Пирогова», главному врачу Отраслевого клинико-диагностического центра ПАО «Газпром», Заслуженному врачу РФ, полковнику медицинской службы запаса, профессору Николаю Николаевичу Лебедеву исполняется 60 лет.

Николай Николаевич родился в Белоруссии в небольшом городке Столбцы. В 1980 году закончил с отличием школу и в 1982 году поступил Военно-медицинскую академию. С первого курса Н. Лебедев начал заниматься научной работой. Первое исследование под названием «Особенности отхождения ветвей внутренней артерии бедра у людей разного пола» было выполнено на кафедре нормальной анатомии под руководством профессора Лев Иосифа Давидовича. С третьего курса Николай дежурил по ночам в отделении гнойной хирургии в больнице Володарского, затем на кафедре Военно-морской госпитальной хирургии, которую в этот период возглавлял генерал-майор медицинской службы профессор Михаил Алексеевич Лущицкий. За период обучения Николай Николаевич выполнил более 60 аппендэктомий. К окончанию Академии Лебедев Н.Н. имел 17 печатных работ, дважды становился лауреатом конкурса научных работ слушателей ВМА.

Окончив с отличием Военно-медицинскую академию, лейтенант Лебедев Н.Н. был назначен начальником медицинской службы большого противолодочного корабля на Северном флоте. Регулярно дежурил в главном госпитале Северного флота, где и прошел первичную специализацию по хирургии. Полученные навыки пригодились в море, во время дальнего плавания и учений.

В 1990 году Николай Николаевич поступил в адъюнктуру кафедры Хирургии усовершенствования врачей №2 Военно-медицинской академии в Санкт-Петербурге. Под руководством начальника кафедры, генерал-майора медицинской службы, профессора Курыгина Анатолия Алексеевича формировалась хирургическая закалка молодого адъюнкта – 8–9 суточных дежурств по институту скорой помощи имени И.И. Джанелидзе позволили по-новому взглянуть на хирургические подходы в лечении пациентов с тяжелой патологией, перенять у старших товарищей технику оперирования и выхаживания больных. Активно продвигалась и научная деятельность по написанию кандидатской диссертации по влиянию стволовой ваготомии на портальное давление. Экспериментальное исследование на 74 собаках, детальное морфологическое изыскание (этой частью работы руководил начальник кафедры нормальной анатомии профессор Гайворонский Иван Васильевич) завершилось защитой кандидатской диссертации в 1993 году. С этого времени началась и педагогическая работа Лебедева Н.Н. на кафедре ХУВ-2. Он прошел путь от адъюнкта до начальника учебной части кафедры. В докторской диссертации, посвященной вопросу кровотечения из язв желудочно-кишечного соустья, Н.Н. Лебедев нашел оригинальный подход к решению сложной проблемы повторных операций на желудке, 12-перстной и тонкой кишке у больных с пептическими язвами желудочно-кишечных соустий. Наддиафрагмальная ваготомия стала альтернативой стандартной операции и позволила помочь большому количеству пациентов с этой тяжелой патологией. Защита диссертации состоялась в 2001 году (научный консультант: проф. Курыгин А.А.). Заключением ВАК работа была признана одной из лучших по хирургии за 2001 год.

В 2001 году Лебедев Н.Н. перешел на работу в Москве. Он возглавил хирургическую службу нефтегазовой отрасли и продолжил преподавательскую деятельность на кафедре хирургии с курсом хирургической эндокринологии Института усовершенствования врачей ФГБУ «НМХЦ им. Н.И. Пирогова». В 2004 году ему было присвоено ученое звание «Профессор».

Под руководством профессора Лебедева Н.Н. защищено четыре кандидатских и одна докторская диссертация по различным аспектам хирургии. Николай Николаевич – автор более 300 научных работ, в том числе 11 монографий и учебников, трех патентов на изобретения. Неоднократно представлял доклады и сообщения на различных отечественных и международных форумах по различным аспектам абдоминальной хирургии, внедрения стационарозамещающих хирургических технологий в практику работы амбулаторного хирурга.

Николай Николаевич Лебедев.

Широта интересов профессора Лебедева Н.Н. затрагивает множество сложных направлений, среди которых неотложная хирургия, абдоминальная хирургия, лечение больных с желудочно-кишечными кровотечениями, включая экстренное эндоскопическое исследование желудочно-кишечного тракта, эндокринная хирургия.

Особенный вклад профессора Лебедева Н.Н. в развитие стационарозамещающих хирургических технологий. В 2017 году он организовал и возглавил секцию амбулаторной хирургии в рамках Российского общества хирургов. За это время проведено три съезда амбулаторных хирургов России, в рамках всероссийских хирургических съездов и конгрессов проведено 7 секций по различным направлениям стационарозамещающих хирургических технологий. Николай Ни-

колаевич стал одним из пионеров практической направленности съездов, конференций, мастер-классов. Проведение в их рамках выездных реальных операций в условиях амбулаторных медицинских организаций в регионах России позволило донести принципы и возможности современного оказания хирургической амбулаторной помощи до большого количества практических хирургов.

Свои научные идеи профессор Лебедев Н.Н. реализовал на практике в повседневной работе возглавляемого им Отраслевого клинико-диагностического центра ПАО «Газпром». Результаты хирургического лечения больных в амбулаторных условиях доказали правильность выбранного направления. Практически полное отсутствие гнойно-септических, сердечно-легочных, тромбоэмболических осложнений позволило в кратчайшие сроки вернуть к трудовой деятельности тысячи сотрудников отрасли.

Лебедев Н.Н. входит в состав редакционного совета журнала «Амбулаторная хирургия. Стационарозамещающие технологии». Является членом Правления Всероссийского общества хирургов.

Профессор Н.Н. Лебедев награжден медалью ордена «За заслуги перед Отечеством» II степени, орденом Николая Пирогова Европейской академии естественных наук, Почетной грамотой Российского общества хирургов.

Доброта, понимание, готовность прийти в любую минуту на помощь снискали подлинное уважение к нему коллег и учеников. Многочисленные коллеги, ученики, коллектив Национального медико-хирургического Центра им. Н.И. Пирогова Минздрава России и члены редколлегии журнала «Вестник НМХЦ им. Н.И. Пирогова», коллективы медицинских организаций нефтегазовой отрасли от всей души поздравляют Николая Николаевича с юбилеем и желают ему здоровья, счастья, удачи, успехов в его творческой деятельности, общественной и личной жизни.

Поздравляем Николая Николаевича Лебедева – блестящего хирурга, талантливого ученого и эффективного организатора здравоохранения – с юбилеем и желаем реализации всех творческих планов по развитию медицинской науки во славу отечественного здравоохранения.

ПРОФЕССОР ЕВГЕНИЙ БОРИСОВИЧ ЖИБУРТ (К 60-ЛЕТИЮ СО ДНЯ РОЖДЕНИЯ)

15 сентября 2024 г. исполняется 60 лет, заведующему кафедрой трансфузиологии и проблем переливания крови института усовершенствования врачей ФГБУ «Национальный медико-хирургический Центр им. Н.И. Пирогова» Минздрава России, главному трансфузиологу Пироговского Центра, академику РАЕН, доктору медицинских наук, профессору, Заслуженному рационализатору РФ, подполковнику (в запасе) медицинской службы Жибурту Евгению Борисовичу.

Жибурт Е.Б. родился в Омске. После окончания школы поступил в Военно-Медицинскую академию им. С.М. Кирова. По окончании академии в 1987 году был назначен начальником медицинского пункта танкового полка Забайкальского военного округа (Читинская область).

Годы службы в Забайкалье Евгений Борисович активно использовал для своего профессионального роста, повышения образовательного уровня. Выписывал и тщательно изучал двенадцать периодических медицинских изданий, в том числе на английском языке. Благодаря его успешной врачебной деятельности удалось значительно снизить заболеваемость среди личного состава полка. Его успехи были замечены.

В 1990 году Евгений Борисович направляется для дальнейшей учебы в Военно-Медицинскую академию им. С.М. Кирова на факультет руководящего состава медицинской службы по специальности «Лабораторное дело клинических лабораторий».

Учебу в Академии успешно сочетает с научной деятельностью, начатой еще во время службы в Забайкалье. В 1992 г. Жибурт Е.Б. защитил кандидатскую диссертацию по специальностям «пульмонология; аллергология и иммунология» на тему: «О состоянии мононуклеарных фагоцитов при острых заболеваниях органов дыхания (В условиях Забайкалья)» (научные руководители профессор Положенцев С.Д. и Филев Л.В.).

В 1993 году он с отличием закончил факультет руководящего состава и был назначен начальником отдела Центра крови и тканей Военно-Медицинской академии им. С.М. Кирова. Через год стал заместителем начальника Центра, а с 1998 по 2002 год возглавлял его, одновременно являлся главным трансфузиологом Министерства обороны России.

В этот период его профессиональные интересы сосредоточились на вопросах производственной трансфузиологии, лабораторной диагностики, освоение новых методик заготовки компонентов крови, повышения их безопасности.

Евгений Борисович Жибурт.

Результатом его напряженного труда стала защита в 1995 г. докторской диссертации по специальностям «хирургия; гематология и переливание крови» «Обеспечение иммунологической и инфекционной безопасности гемокомпонентной терапии в хирургической практике» (научные консультанты профессор Шевченко Ю.Л. и Данильченко В.В.).

После увольнения из рядов Вооруженных Сил в 2002 г. Евгений Борисович возглавил Центр производственной трансфузиологии Минздрава России, реорганизованный в 2003 г. в Центр крови Минздрава России, а в 2005 г. перешедший в ведение ФМБА России. В эти годы Центр крови стал ведущим организационно-методическим учреждением, оказывающим практическую помощь органам управления здравоохранением субъектов Российской Федерации и учреждениям здравоохранения по вопросам организации службы крови. Проводились разработка прогрессивных форм и методов организации службы крови, технологий производства и применения препаратов и компонентов крови, их внедрение в практическое здравоохранение, научно-исследовательские работы в области службы крови, апробация и испытание новой медицинской техники.

Е.Б. Жибурт был одним из инициаторов и активных разработчиков национальной программы развития Службы крови России. Успешная реализация этой программы вывела ее на качественно новый уровень.

В 2005 году Евгений Борисович продолжил свою деятельность в НМХЦ им. Н.И. Пирогова. При его непосредственном участии в Центре была создана трансфузиологическая служба. В 2006-2012 годах, продолжая заведовать кафедрой трансфузиологии и проблем переливания крови и трансфузиологической службой Центра, руководил поликлиникой Национального медико-хирургического центра имени Н.И. Пирогова, а в 2012–2015 был проректором по научно-организационной работе Института усовершенствования врачей.

Е.Б. Жибурт активно внедряет достижения современной доказательной медицины в клиническую практику. В Пироговском Центре впервые в стране была разработана и применена концепция менеджмента крови. Обеспечение качества трансфузионной терапии стало приоритетной целью службы крови. Были утверждены и регулярно обновляются правила переливания компонентов крови, основанные на доказательствах. Внедрена идеология кровесбережения и борьбы с анемией на всех этапах лечения пациента. Осуществлен переход на использование современных, эффективных и безопасных компонентов крови.

Евгений Борисович щедро делится своим богатым практическим опытом и обширными научными знаниями с коллегами и учениками.

Огромной популярностью и неизменным интересом среди трансфузиологов пользуются проводимые им научные конференции и семинары по актуальным вопросам трансфузиологии.

Под его руководством защищены 8 докторских и 28 кандидатских диссертаций.

Е.Б. Жибурт – председатель объединенного диссертационного совета НМХЦ им. Н.И. Пирогова и МОНИКИ им. М.Ф. Владимирского. Входит в состав редколлегии журналов: «Вестник Национального медико-хирургического Центра им. Н.И. Пирогова», «Трансфузиология» (заместитель главного редактора), “Тромбоз, гемостаз и реология”, «Молекулярная диагностика».

Автор более 1400 научных работ, в том числе легендарного учебника «Трансфузиология», более 50 монографий.

Евгений Борисович – основатель и председатель Совета Российской ассоциации трансфузиологов, председатель Координационного Совета служб крови государств — участников СНГ, член Рабочей группы по гемотрансмиссивным инфекциям Международного общества переливания крови, член Американской ассоциации банков крови (American Association of Blood Banks), член Международного общества переливания крови (International Society of Blood Transfusion).

Доброта, отзывчивость, огромная работоспособность и успешная профессиональная деятельность, готовность в любую минуту прийти на помощь снискали искреннее уважение к нему коллег и учеников.

Коллектив Пироговского Центра и редколлегия сердечно поздравляют Евгения Борисовича с юбилеем!

Желаем ему здоровья, счастья, успехов в научной и трудовой деятельности, общественной и личной жизни.

“Служите верно науке и правде
и живите так, чтобы, состарившись,
могли безупречно вспоминать вашу
и уважать чужую молодость”

Н.И. Пирогов