ВЕСТНИК

НАЦИОНАЛЬНОГО
МЕДИКО-ХИРУРГИЧЕСКОГО ЦЕНТРА
ИМ. Н.И. ПИРОГОВА

НАУЧНО-ПРАКТИЧЕСКИЙ ЖУРНАЛ
издается с 2006 г., выходит 4 раза в год

Журнал включен в перечень рецензируемых научных изданий, которые рекомендованы ВАК при Министерстве науки и высшего образования Российской Федерации для публикации результатов диссертаций на соискание ученой степени кандидата и доктора наук.

Все статьи публикуются бесплатно.

Редакция журнала доводит до сведения читателей, что в издании соблюдаются принципы международной организации «Комитет по издательской этике» (Committee On Publication Ethics – COPE).
Сайт журнала http://pirogov-vestnik.ru
Правила для авторов на русском и английском языке размещены на сайте.

СОДЕРЖАНИЕ

РЕДАКЦИОННЫЕ СТАТЬИ

ШЕВЧЕНКО Ю.Л.
ПРИНЦИП ПООЧЕРЕДНОГО СОКРАЩЕНИЯ КАРДИОМИОЦИТОВ И ИХ АССОЦИАЦИЙ. Новая концепция физиологии работы сердца — 4

ОРИГИНАЛЬНЫЕ СТАТЬИ

ЕПИФАНОВ С.А., ШТЕМПЕЛЬ М.С., ЗАНГИЕВА О.Т., ФЕДОТОВ Р.Н., ВЫСЕЛЬЦЕВА Ю.В., ШОМИН Е.А.
ТОТАЛЬНОЕ ЭНДОПРОТЕЗИРОВАНИЕ ПРИ АНКИЛОЗЕ ВИСОЧНО-НИЖНЕЧЕЛЮСТНОГО СУСТАВА — 9

СТОЙКО Ю.М., МАСЛЕННИКОВ М.А., ЯШКИН М.Н., МАРЧАК Д.И., ЛИТВИНОВ А.А.
ЭНДОВАСКУЛЯРНЫЕ ТЕХНОЛОГИИ В ЛЕЧЕНИИ ПАЦИЕНТОВ С ОККЛЮЗИОННО-СТЕНОТИЧЕСКИМИ ПОРАЖЕНИЯМИ ИЛИО-КАВАЛЬНОГО СЕГМЕНТА — 16

ПОЛИТОВА А.К., БОЛОМАТОВ Н.В., БРУСЛИК С.В., СЛАБОЖАНКИНА Е.А., СВИРИДОВА Т.И. АМЕЛИНА Ю.Л.
СУПЕРСЕЛЕКТИВНАЯ ЭМБОЛИЗАЦИЯ АРТЕРИЙ, ПИТАЮЩИХ МИОМАТОЗНЫЕ УЗЛЫ, ПРИ ЛЕЧЕНИИ ПАЦИЕНТОК С МИОМОЙ МАТКИ — 23

РЯБЧЕНКО Е.В., ДУРЛЕШТЕР В.М.
НЕЙРОМОНИТОРИНГ ВОЗВРАТНЫХ ГОРТАННЫХ НЕРВОВ ПРИ ОПЕРАЦИЯХ ПО ПОВОДУ РАКА ЩИТОВИДНОЙ ЖЕЛЕЗЫ В СОЧЕТАНИИ С АУТОИММУННЫМ ТИРЕОДИТОМ — 28

МАСЛЯКОВ В.В., БАРАЧЕВСКИЙ Ю.Е., ПАВЛОВА О.Н., СИДЕЛЬНИКОВ С.А., ПИМЕНОВА А.А., ПОЛИКАРПОВ Д.А., БАХАЕВ А.Д.
РЕЗУЛЬТАТЫ ЛЕЧЕНИЯ ПАЦИЕНТОВ С СОЧЕТАННЫМИ И МНОЖЕСТВЕННЫМИ ПОВРЕЖДЕНИЯМИ ЛИЦЕВОГО ЧЕРЕПА, ПОЛУЧЕННЫМИ В РЕЗУЛЬТАТЕ ДОРОЖНО-ТРАНСПОРТНЫХ ПРОИСШЕСТВИЙ — 32

ВОЙНОВСКИЙ А.Е., СЕУРКО К.И.
РОЛЬ ВАРИАНТНОЙ АНАТОМИИ ЛЕВОЙ ОБОДОЧНОЙ АРТЕРИИ И НИЖНЕЙ БРЫЖЕЕЧНОЙ ВЕНЫ ПРИ ПЛАНИРОВАНИИ РЕЗЕКЦИЙ ЛЕВОЙ ПОЛОВИНЫ ТОЛСТОЙ КИШКИ ПО ПОВОДУ КОЛОРЕКТАЛЬНОГО РАКА — 36

ГУЛОВ М.К., САФАРОВ Б.И., РУЗИБОЙЗОДА К.Р.
КОМПЛЕКСНОЕ ЛЕЧЕНИЕ ПАЦИЕНТОВ С ОСТРОЙ СПАЕЧНОЙ ТОНКОКИШЕЧНОЙ НЕПРОХОДИМОСТЬЮ — 41

СУКОВАТЫХ Б.С., БЛИНКОВ Ю.Ю., ВАЛУЙСКАЯ Н.М., ЖУКОВСКИЙ В.А.
РЕЗУЛЬТАТЫ ЛЕЧЕНИЯ ПАЦИЕНТОВ С ВЕНТРАЛЬНЫМИ ГРЫЖАМИ И СПАЕЧНОЙ БОЛЕЗНЬЮ БРЮШИНЫ ПОСЛЕ ПЕРЕНЕСЕННОГО РАСПРОСТРАНЕННОГО ПЕРИТОНИТА — 45

НАВМАТУЛЯ А.Ю., КУЗНЕЦОВ А.И., АЛЬМУХАМЕТОВА Ф.Р., ЦАРЕГОРОДЦЕВ А.Е., БРАТОВ О.З., САВЧУК С.А., МИРОШНИКОВ Б.И., ЕГОРЕНКОВ В.В., МОИСЕЕНКО В.М., СОЛОВЬЕВ И.А., БРОМБЕРГ Б.Б.
ОСНОВНЫЕ ФАКТОРЫ РИСКА РАЗВИТИЯ ПАНКРЕАТИЧЕСКОЙ ФИСТУЛЫ ПОСЛЕ ПАНКРЕАТОДУОДЕНАЛЬНОЙ РЕЗЕКЦИИ — 49

BULLETIN

of PIROGOV
NATIONAL MEDICAL & SURGICAL
CENTER

THEORETICAL & PRACTICAL JOURNAL
PUBLISHED SINCE 2006 4 ISSUES PER YEAR

The journal is included into the List of the leading peer-reviewed editions which are recommended by the State Commission for Academic Degrees and Titles of the Ministry of Science and Higher Education Russian Federation for publication of dissertations results for competition of an academic degree of the candidate and doctor of science.

All articles are published for free.

The Journal follows the standards of publication ethics of the international organization «Committee On Publication Ethics» (COPE).
The journal's website: http://pirogov-vestnik.ru
Rules for authors in Russian and in English are available on the website.

CONTENTS

EDITORIAL

SHEVCHENKO YU.L.
THE PRINCIPLE OF ALTERNATING CONTRACTION OF CARDIOMYOCYTES AND THEIR ASSOCIATIONS. The new concept of the heart physiology — 4

ORIGINAL ARTICLES

EPIFANOV S.A., SHTEMPEL M.S., ZANGIEVA O.T., FEDOTOV R.N., VYSELCEVA U.V., SHOMIN E.A.
TOTAL TEMPOROMANDIBULAR JOINT REPLACEMENT IN TMJ ANKYLOSIS — 9

STOYKO YU.M., MASLENNIKOV M.A., YASHKIN M.N., MARSHAK D.I., LITVINOV A.A.
ENDOVASCULAR DEEP VEIN STENTING OF POST-THROMBOTIC AND NON-THROMBOTIC ILIAC AND CAVAL VEIN STENOTIC LESIONS — 16

POLITOVA A.K., BOLOMATOV N.V., BRUSLIK S.V., SLABOZHANKINA E.A., SVIRIDOVA T.I. AMELINA YU.L.
SUPERSELECTIVE EMBOLIZATION OF ARTERIES FEEDING MYOMATOUS NODES IN THE TREATMENT OF UTERINE FIBROIDS — 23

RYABCHENKO E.V., DURLESHTER V.M.
NEUROMONITORING OF RECURRENT LARYNGEAL NERVES IN THYROID CANCER IN COMBINATION WITH AUTOIMMUNE THYREODIT — 28

MASLJAKOV V.V., BARACHEVSKIJ JU.E., PAVLOVA O.N., SIDELNIKOV S.A., PIMENOVA A.A., POLIKARPOV D.A., BAHAEV A.D.
RESULTS OF TREATMENT OF COMBINED AND MULTIPLE INJURIES OF THE FACIAL SKULL RESULTING FROM TRAFFIC ACCIDENTS — 32

VOYNOVSKIY A.E., SEURKO K.I.
THE ROLE OF VARIANT ANATOMY OF THE LEFT COLON ARTERY AND INFERIOR MESENTERIC VEIN IN PLANNING RESECTIONS OF THE LEFT COLON FOR COLORECTAL CANCER — 36

GULOV M.K., SAFAROV B.I., RUZIBOYZODA K.R.
COMPLEX TREATMENT OF ACUTE ADHESIVE SMALL BOWEL OBSTRUCTION — 41

SUKOVATYKH B.S., BLINKOV YU.YU., VALUYSKAYA N.M., ZHUKOVSKY V.A.
RESULTS OF TREATMENT OF VENTRAL HERNIAS AND ADHESIVE PERITONEAL DISEASE IN PATIENTS AFTER ADVANCED PERITONITIS — 45

NAVMATULYA A.YU., KUZNETSOV A.I., ALMUKHAMETOVA F.R., TSAREGORODTSEV A.E., BRATOV O.Z., SAVCHUK S.A., MIROSHNIKOV B.I., EGORENKOV V.V., MOISEENKO V.M., SOLOVIEV I.A., BROMBERG B.B.
MAIN RISK FACTORS FOR PANCREATIC FISTULA DEVELOPMENT AFTER PANCREATODUODENECTOMY — 49

СОДЕРЖАНИЕ

ОРИГИНАЛЬНЫЕ СТАТЬИ

ПРОНИН А.Г., СИВОХИНА Н.Ю., РАХМАТУЛЛИНА А.Р., ГЛУХОВ Д.К.
ВЗАИМОСВЯЗЬ ПРОГНОСТИЧЕСКИХ КРИТЕРИЕВ ТРОМБОЭМБОЛИИ ЛЕГОЧНОЙ АРТЕРИИ 54

ХОДЫРЕВ С.А., ЛЕВЧУК А.Л., ШАБАЕВ Р.М.
КАЧЕСТВО ЖИЗНИ ПАЦИЕНТОК ПОСЛЕ РЕКОНСТРУКТИВНЫХ ОПЕРАЦИЙ НА МОЛОЧНОЙ ЖЕЛЕЗЕ 58

БОЧАРОВ А.В., ГРУЗДЕВА А.А., ПОПОВ Л.В., ХОХЛОВ А.Л.
ЧАСТОТА ВОЗНИКНОВЕНИЯ НАРУШЕНИЯ ФУНКЦИИ ПЕЧЕНИ У ПАЦИЕНТОВ С ОСТРЫМ КОРОНАРНЫМ СИНДРОМОМ БЕЗ ПОДЪЕМА СЕГМЕНТА ST НА ФОНЕ КОРОНАВИРУСНОЙ ИНФЕКЦИИ (COVID-19) 64

ЧЕРНЕНКО С.В., СУРОВ Д.А., КОРЖУК М.С., АГАСИЕВ М.В., ЕСЕЛЕВИЧ Р.В., РЕЗИНА А.И.
ВОЗДУШНЫЙ СИНДРОМ У ПАЦИЕНТОВ С COVID-19 68

ХАМИТОВ Р.Г., АЮПОВА Р.Ф., ЖИБУРТ Е.Б.
ВНЕДРЕНИЕ ЗАГОТОВКИ И ПЕРЕЛИВАНИЯ АНТИКОВИДНОЙ ПЛАЗМЫ 73

КАРПОВ О.Э., ДАМИНОВ В.Д., НОВАК Э.В., ГОРОХОВА И.Г., СЛЕПНЕВА Н.И., СТРЕЛЬЦОВ А.Н., СУББОТИН С.А.
ИНФОРМАЦИОННО-ТЕХНОЛОГИЧЕСКОЕ ОБЕСПЕЧЕНИЕ ОРГАНИЗАЦИИ МЕДИЦИНСКОЙ РЕАБИЛИТАЦИИ 76

ОБЗОРЫ ЛИТЕРАТУРЫ

ШЕВЧЕНКО Ю.Л., СУСОВ Р.П.
ПОСЛЕОПЕРАЦИОННЫЕ ИНФЕКЦИОННО-ВОСПАЛИТЕЛЬНЫЕ ОСЛОЖНЕНИЯ В КАРДИОТОРАКАЛЬНОЙ ХИРУРГИИ 84

НАСИМОВ Б.Т., ВЕТШЕВ П.С., ЖИВОТОВ В.А., ДРОЖЖИН А.Ю.
ВИДЕОЭНДОСКОПИЧЕСКИЕ ОПЕРАЦИИ НА ЩИТОВИДНОЙ И ОКОЛОЩИТОВИДНЫХ ЖЕЛЕЗАХ ТРАНСОРАЛЬНЫМ ДОСТУПОМ 90

МОРГОШИЯ Т.Ш., КОХАНЕНКО Н.Ю., ТЕР-ОВАНЕСОВ М.Д., СЫРОЕЖИН Н.А.
ЭТИОПАТОГЕНЕЗ, ДИАГНОСТИКА И ЛЕЧЕНИЕ ПАЦИЕНТОВ С ПИЩЕВОДОМ БАРРЕТТА: СОВРЕМЕННЫЕ ПРЕДСТАВЛЕНИЯ. ЧАСТЬ 1 97

ВАН Ж., АХТЯМОВ И.Ф., ЗИАТДИНОВ Б.Г., ФАЙЗРАХМАНОВА Г.М.
МЕТА-АНАЛИЗ АРТРОСКОПИЧЕСКОЙ ТЕХНИКИ И ТРАДИЦИОННОГО ОТКРЫТОГО АРТРОДЕЗА ГОЛЕНОСТОПНОГО СУСТАВА ПРИ ЛЕЧЕНИИ ПАЦИЕНТОВ С ПОЗДНЕЙ СТАДИЕЙ ЕГО ОСТЕОАРТРОЗА 103

КАБАНОВ М.Ю., СЕМЕНЦОВ К.В., АЛЕКСЕЕВ В.В., ФОКИНА А.А., БОЯРИНОВ Д.Ю., СЕДОВ А.С., КОШЕЛЕВ Т.Е., БЕСЕДИН И.И.
ПОДХОДЫ К ДИАГНОСТИКЕ И ЛЕЧЕНИЮ ХОЛЕДОХОЛИТИАЗА У ПАЦИЕНТОВ ПОЖИЛОГО И СТАРЧЕСКОГО ВОЗРАСТА 107

КЛИНИЧЕСКИЕ НАБЛЮДЕНИЯ

ШЕВЧЕНКО Ю.Л., БОРЩЕВ Г.Г., БАЙКОВ В.Ю.
ПОВТОРНОЕ КОРОНАРНОЕ ШУНТИРОВАНИЕ В СОЧЕТАНИИ С НЕПРЯМОЙ РЕВАСКУЛЯРИЗАЦИЕЙ МИОКАРДА: МЕТОДИКА ЮРЛЕОН НА РАБОТАЮЩЕМ СЕРДЦЕ ИЗ ЛЕВОСТОРОННЕЙ МИНИТОРАКОТОМИИ 116

БОЧАРОВ А.В., ПОПОВ Л.В., МИТЦИЕВ А.К., ЛАГКУЕВ М.Д.
СТЕНТИРОВАНИЕ ПОДКЛЮЧИНОЙ АРТЕРИИ КАК МЕТОД ЭНДОВАСКУЛЯРНОЙ РЕДУКЦИИ КОНКУРЕНТНОГО КРОВОТОКА В МАММАРО-КОРОНАРНОМ ШУНТЕ ПРИ ЛЕЧЕНИИ ПАЦИЕНТОВ С ОСТРЫМ КОРОНАРНЫМ СИНДРОМОМ БЕЗ ПОДЪЕМА СЕГМЕНТА ST 121

МИЛЕНИН О.Н., ПИМАНЧЕВ О.В., ШИРЯЕВА М.А.
ИСПОЛЬЗОВАНИЕ СУХОЖИЛИЯ ДЛИННОЙ ГОЛОВКИ БИЦЕПСА ДЛЯ ЛЕЧЕНИЯ КОМБИНИРОВАННЫХ ПОВРЕЖДЕНИЙ SLAP И БАНКАРТА ПЛЕЧЕВОГО СУСТАВА 124

МАКСИМОВ Б.И.
СПОНТАННЫЙ РАЗРЫВ СУХОЖИЛИЯ ДЛИННОГО РАЗГИБАТЕЛЯ БОЛЬШОГО ПАЛЬЦА ПОСЛЕ НАКОСТНОГО ОСТЕОСИНТЕЗА ДИСТАЛЬНОГО МЕТАЭПИФИЗА ЛУЧЕВОЙ КОСТИ 128

CONTENTS

ORIGINAL ARTICLES

PRONIN A.G., SIVOKHINA N.Y., RAKHMATULLINA A.R., GLUKHOV D.K.
RELATIONSHIP OF PROGNOSTIC CRITERIA OF PULMONARY EMBOLISM 54

KHODYREV S.A., LEVCHUK A.L., SHABAEV R.M.
THE QUALITY OF LIFE OF PATIENTS AFTER RECONSTRUCTIVE BREAST SURGERY 58

BOCHAROV A.V., GRUZDEVA A.A., POPOV L.V., KHOKHLOV A.L.
FREQUENCY OF LIVER FUNCTION DISTURBANCES IN PATIENTS WITH ACUTE CORONARY SYNDROME WITHOUT ST SEGMENT ELEVATION IN THE BACKGROUND OF NEW CORONAVIRUS INFECTION (COVID-19) 64

CHERNENKO S.V., SUROV D.A., KORZHUK M.S., AGASIEV M.V., ESELEVICH R.V., REZINA A.I.
AIR LEAK SYNDROME IN PATIENTS WITH COVID-19 68

KHAMITOV R.G., AYUPOVA R.F., ZHIBURT E.B.
IMPLEMENTATION OF ANTICOVID PLASMA COLLECTION AND TRANSFUSION 73

KARPOV O.E., DAMINOV V.D., NOVAK E.V., GOROHOVA I.G., SLEPNEVA N.I., STRELTSOV A.N., SUBBOTIN S.A.
INFORMATION AND TECHNOLOGY SUPPORT OF MEDICAL REHABILITATION ORGANIZATION 76

REVIEWS

SHEVCHENKO YU.L., SUSOV R.P.
INFECTIOUS AND INFLAMMATORY COMPLICATIONS AFTER OPERATIONS IN CARDIOTHORACIC SURGERY 84

NASIMOV B.T., VETSHEV P.S., ZHIVOTOV V.A., DROZHZHIN A.YU.
VIDEOENDOSCOPIC OPERATIONS ON THE THYROID AND PARATHYROID GLANDS BY TRANSORAL METHOD 90

MORGOSHIIA T.SH., KOHANENKO N.YU., TER-OVANESOV M.D., SYROEZHIN N.A.
ETIOPATHOGENESIS, DIAGNOSIS AND TREATMENT OF BARRETT'S ESOPHAGUS: MODERN VIEWS. PART 1 97

WANG R., AKHTYAMOV I.F., ZIATDINOV B.G., FAIZRAKHMANOVA G.M.
META-ANALYSIS OF ARTHROSCOPIC TECHNIQUE AND TRADITIONAL OPEN ANKLE ARTHRODESIS FOR THE TREATMENT OF ADVANCED ANKLE OSTEOARTHRITIS 103

KABANOV M.YU., SEMENCOV K.V., ALEKSEEV V.V., FOKINA A.A., BOYARINOV D.YU., SEDOV A.S., KOSHELEV T.E., BESEDIN I.I.
MODERN APPROACHES TO THE DIAGNOSIS AND TREATMENT OF CHOLEDOCHOLITHIASIS IN ELDERLY AND SENILE PATIENTS 107

CASE REPORTS

SHEVCHENKO YU.L., BORSHCHEV G.G., BAIKOV V.YU.
REPEATED CORONARY ARTERY BYPASS GRAFTING COMBINED WITH INDIRECT MYOCARDIAL REVASCULARIZATION — YURLEON PROCEDURE ON A WORKING HEART FROM A LEFT-SIDED MINITHORACOTOMY 116

BOCHAROV A.V., POPOV L.V., MITTSIEV A.K., LAGKUEV M.D.
SUBCLAVIAN ARTERY STENTING AS A METHOD OF ENDOVASCULAR REDUCTION OF COMPETITIVE BLOOD FLOW IN MAMMAROCORONARY SHUNT IN THE TREATMENT OF ACUTE CORONARY SYNDROME WITHOUT ST SEGMENT ELEVATION 121

MILENIN O.N., PIMANCHEV O.V., SHIRYAEVA M.A.
TREATMENT OF THE COMBINED SLAP AND BANKART LESIONS USING THE LONG HEAD OF THE BICEPS 124

MAXIMOV B.I.
SPONTANEOUS RUPTURE OF EXTENSOR POLLICIS LONGUS TENDON AFTER VOLAR LOCKING PLATE FIXATION OF DISTAL RADIUS: CLINICAL CASE 128

СОДЕРЖАНИЕ

КЛИНИЧЕСКИЕ НАБЛЮДЕНИЯ

КОРЖУК М.С., СУРОВ Д.А., НОВИКОВА М.В., ДЕМКО А.Е., ХОМУТОВА Е.Ю., ЕСЕЛЕВИЧ Р.В., АНДАБЕКОВ Т.Т., БАЛЮРА О.В., ДЫМНИКОВ Д.А., РЕЗИНА А.И.
КОМПЛЕКСНОЕ ЛЕЧЕНИЕ БОЛЬНОГО ВЫСОКОАГРЕССИВНОЙ ФОРМОЙ НЕМЕЛКОКЛЕТОЧНОГО РАКА ЛЕГКОГО С МЕТАСТАЗАМИ В ЖЕЛУДОЧНО-КИШЕЧНЫЙ ТРАКТ

ИСТОРИЯ МЕДИЦИНЫ

ШЕВЧЕНКО Ю.Л., МАТВЕЕВ С.А., СУСОВ Р.П.
АКАДЕМИК ВЛАДИМИР НИКОЛАЕВИЧ ТОНКОВ И ЕГО РОЛЬ В ИСТОРИИ ОТЕЧЕСТВЕННОЙ НАУКИ И СУДЬБЕ ВОЕННО-МЕДИЦИНСКОЙ АКАДЕМИИ (К 150-ЛЕТИЮ СО ДНЯ РОЖДЕНИЯ)

ШАЛЫГИН Л.Д., ИВАНОВ А.В.
АКАДЕМИК НИКОЛАЙ НИКОЛАЕВИЧ САВИЦКИЙ — ОДИН ИЗ ОСНОВОПОЛОЖНИКОВ ВОЕННО-ПОЛЕВОЙ ТЕРАПИИ И ТОКСИКОЛОГИИ, КРУПНЫЙ УЧЕНЫЙ, ТАЛАНТЛИВЫЙ КЛИНИЦИСТ И ПЕДАГОГ

МОРГОШИЯ Т.Ш., СЫРОЕЖИН Н.А.
У ИСТОКОВ СТАНОВЛЕНИЯ МЕТОДА ИСКУССТВЕННОГО КРОВООБРАЩЕНИЯ В СССР. ПАМЯТИ ВИДНЫХ УЧЕНЫХ-НОВАТОРОВ С.С. БРЮХОНЕНКО (1890–1960) И Н.Н. ТЕРЕБИНСКОГО (1880–1959)

БОЙЦОВ С.А., ФИСУН А.Я., СИМОНЕНКО В.Б., ЧЕРКАШИН Д.В., ТЫРЕНКО В.В., ЧУМАКОВ А.В.
ЭВОЛЮЦИЯ КОНЦЕПЦИИ ОЧАГОВОЙ ИНФЕКЦИИ НА РУБЕЖЕ ВЕКОВ (К 100-ЛЕТИЮ СО ДНЯ РОЖДЕНИЯ ПРОФЕССОРА А.Н. СЕНЕНКО)

ДУБОШИНА Т.Б., ТОЛСТОКОРОВ А.С., БАРСУКОВА М.И., КАПРАЛОВ С.В., МАСЛЯКОВ В.В.
К 100-ЛЕТИЮ ПРОФЕССОРА КОНСТАНТИНА ИВАНОВИЧА МЫШКИНА

ЮБИЛЕИ

БАРКОВ В.Н., МАЦ Е.Г., НОСОВ Е.В.
К 80-ЛЕТИЮ СО ДНЯ РОЖДЕНИЯ ПРОФЕССОРА АЛЕКСАНДРА АРТЕМЬЕВИЧА МАТЧИНА

CONTENTS

CASE REPORTS

KORZHUK M.S., SUROV D.A., NOVIKOVA M.V., DEMKO A.E., KHOMUTOVA E.Y., ESELEVICH R.V., ANDABEKOV T.T., BALYURA O.V., DYMNIKOV D.A., REZINA A.I.
134 COMPLEX TREATMENT OF PATIENT SUFFERING HIGH-GRADE NON-SMALL CELL LUNG CANCER WITH METASTASES IN GASTROINTESTINAL TRACT

HISTORY OF MEDICINE

SHEVCHENKO YU.L., MATVEEV S.A., SUSOV R.P.
137 THE ACADEMICIAN VLADIMIR NIKOLAEVICH TONKOV AND HIS ROLE IN THE HISTORY OF RUSSIAN SCIENCE AND THE DESTINY OF THE MILITARY MEDICAL ACADEMY (ON THE 150th ANNIVERSARY OF HIS BIRTH)

SHALYGIN L.D., IVANOV A.V.
141 ACADEMICIAN NIKOLAY NIKOLAEVICH SAVISKY — ONE OF THE FOUNDERS OF MILITARY FIELD THERAPY AND TOXICOLOGY, A GREAT SCIENTIST, TALENTED CLINICIAN AND TEACHER

MORGOSHIIA T.SH., SYROEZHIN N.A.
143 AT THE ORIGINS OF THE FORMATION OF THE METHOD OF ARTIFICIAL BLOOD CIRCULATION IN THE USSR. IN MEMORY OF PROMINENT SCIENTISTS AND INNOVATORS S.S. BRYUKHONENKO (1890–1960) AND N.N. TEREBINSKY (1880–1959)

BOYTSOV S.A., FISUN A.Y., SIMONENKO V.B., CHERKASHIN D.V., TYRENKO V.V., CHUMAKOV A.V.
151 TRANSFORMATION OF THE CONCEPT OF FOCAL INFECTION AT THE TURN OF THE CENTURY (TO THE 100th ANNIVERSARY OF THE BIRTH OF PROFESSOR A.N. SENENKO)

DUBOSHINA T.B., TOLSTOKOROV A.S., BARSUKOVA M.I., KAPRALOV S.V., MASLJAKOV V.V.
160 TO THE 100th ANNIVERSARY OF PROFESSOR KONSTANTIN IVANOVICH MYSHKIN

ANNIVERSARIES

BARKOV V.N., MATZ E.G., NOSOV E.V.
163 ON THE OCCASION OF THE 80TH ANNIVERSARY OF THE BIRTH OF PROFESSOR ALEXANDER ARTEMYEVICH MATCHIN

Учредитель

МИНИСТЕРСТВО ЗДРАВООХРАНЕНИЯ РОССИЙСКОЙ ФЕДЕРАЦИИ
НАЦИОНАЛЬНЫЙ МЕДИКО-ХИРУРГИЧЕСКИЙ ЦЕНТР ИМ. Н.И. ПИРОГОВА

Журнал зарегистрирован в Федеральной службе по надзору за соблюдением законодательства в сфере массовых коммуникаций и охраны культурного наследия.
Рег. свид. ПИ № ФС77-24981 от 05 июля 2006 г.

Все права защищены. Никакая часть этого издания не может быть репродуцирована в какой-либо форме без письменного разрешения издателя.
Редакция не несет ответственности за содержание рекламных материалов.
© НМХЦ им. Н.И. Пирогова, 2022 г.

Адрес редакции
105203, Москва, ул. Нижняя Первомайская, 70
тел./факс (495) 464-10-54, e-mail: info@pirogov-center.ru
www.pirogov-center.ru
http://pirogov-vestnik.ru

Тираж 1000 экз. Отпечатано в типографии ООО «Вива-Стар»
Адрес: г. Москва, ул. Электрозаводская, д. 20, стр. 8, этаж 2, помещение 1.
Тел. +7 (495) 780-67-06, www.vivastar.ru

Publisher

PIROGOV NATIONAL MEDICAL & SURGICAL CENTER

The magazine is registered with the Federal Service for Media Law Compliance and Cultural Heritage.
Certificate of registration as a mass medium
PI No. FS77-24981 dated 05.07.2006.

All rights reserved. No part of the publication can be reproduced without the written consent of editorial office.
The editors are not responsible for the content of promotional materials.
© FSPI «National Medical and Surgical Center named after N.I. Pirogov» of the Ministry of Healthcare of the Russian Federation, 2022.

Editorial Board Address
70, Nizhnyaya Pervomayskaya St.,105203 Moscow Russia
tel./fax +7 (495) 464-10-54, e-mail: info@pirogov-center.ru
www.pirogov-center.ru
http://pirogov-vestnik.ru

Circulation 1000 copies. Printed in the «Viva-Star»
Printing house: st. Elektrozavodskaya, 20, Moscow, Russia
Tel. +7 (495) 780-67-06, www.vivastar.ru

РЕДАКЦИОННЫЕ СТАТЬИ • ORIGINAL ARTICLES

ПРИНЦИП ПООЧЕРЕДНОГО СОКРАЩЕНИЯ КАРДИОМИОЦИТОВ И ИХ АССОЦИАЦИЙ. Новая концепция физиологии работы сердца

Шевченко Ю.Л.*
ФГБУ «Национальный медико-хирургический Центр им. Н.И. Пирогова», Москва

DOI: 10.25881/20728255_2022_17_1_4

Резюме. Несмотря на современные знания физиологии здорового сердца, остается необъяснимой возможность этого органа выполнять колоссальную работу на протяжении всей жизни, энергии которой бы хватило для полета до Луны и обратно. Учитывая, что структурные единицы сердца (кардиомиоциты) не регенерируют, не поддается объяснению выполняемая сердцем эта гигантская работа, особенно при мощнейших физических нагрузках, стрессах и различных болезнях. Многолетние клинические наблюдения, экспериментальные исследования, морфологический анализ, а также изучение эмбриональных кардиомиоцитов, позволили предположить, что сердце функционирует по принципу поочередного сокращения кардиомиоцитов или их пучков («вахтовый принцип») — это дает возможность отдыха для восстановления структуры и энергии клеток сердца.

Заключение. Несмотря на то, что изучение и анализ таких физиологических явлений как фибрилляция, гибернация и особенно поведение кардиомиоцитов в их эмбриональной культуре косвенно подтверждают изложенную концепцию, необходимо дальнейшее проведение экспериментальных и клинических исследований.

Ключевые слова: нормальная физиология, кардиомиоциты, поочередный принцип работы.

THE PRINCIPLE OF ALTERNATING CONTRACTION OF CARDIOMYOCYTES AND THEIR ASSOCIATIONS. The new concept of the heart physiology

Shevchenko Yu.L.*
Pirogov National Medical and Surgical Center, Moscow

Abstract. Despite modern knowledge of the physiology of a healthy heart, it remains inexplicable that this organ can perform colossal work throughout life, the energy of which would be enough to fly to the moon and back. Considering that the structural units of the heart (cardiomyocytes) do not regenerate, this gigantic work performed by the heart defies explanation, especially with the most powerful physical exertion, stress and various diseases. Long-term clinical observations, experimental studies, morphological analysis, as well as the study of embryonic cardiomyocytes, suggested that the heart functions according to the principle of alternating contraction of cardiomyocytes or their bundles ("shift principle") — this makes it possible to rest and restore the energy of heart cells.

Conclusion. Despite the fact that the study and analysis of such physiological phenomena as fibrillation, hibernation, and especially the behavior of cardiomyocytes in their embryonic culture indirectly confirm the above concept, further experimental and clinical studies are necessary.

Keywords: normal physiology, cardiomyocytes, alternating principle of contraction.

История изучения сердца как органа (эмбриология, анатомия, физиология) насчитывает несколько столетий. Но особенно в XX веке в физиологии кровообращения и сердца, в частности, были сделаны многие важные открытия. Накоплено большое количество знаний о функционировании системы, а также разработаны многие практические и клинические методы управления деятельностью сердца, сосудов и кровообращения в целом. Однако до сих пор этот «мотор жизни», с древности наделяемый различными функциями вплоть до сосредоточения души, представляется нам великой тайной.

Слово «καρδιά» во времена древних греков означало не только центральный орган кровообращения в прямом значении, но и душу, вместилище чувств и страстей, середину, желание, намерение, благоразумие и прочее [1].

Часто можно слышать и читать: сердце «тоскует», «трепещет от радости», «предчувствует», «чувствует», «страдает», «скорбит», «рвется от гнева», «негодует», «замирает от страха, тревоги, отчаяния» и прочее [2]. *Оно определяется еще и как тонкий и универсальный орган чувств, который обладает высшей способностью ощущать и любить Бога: «Возлюби Господа Бога твоего всем сердцем твоим»* (Мф.22:37), *является источником жизни: «Больше всего хранимого храни сердце твое, потому что из него источники жизни»* (Притч.4:23).

На третьей неделе развития плода под глоткой из скопления ангиогенных клеток (из мезенхимы) образуются парные эндокардиальные пузырьки, которые вытягиваются в трубки. Две трубки сливаются в одно трубчатое сердце, в котором выделяют артериальный конус, желудочек и венозный синус. Сердечная трубка растет в длину, изгибается (стадия S-образного сердца): венозный синус загибается назад и вверх, формируются ушки, желудочек смещается вперед и влево, артериальный конус опускается вперед и вниз. На пятой неделе в стенках S-образного трубчатого сердца появляются два утолщения — эндокардиальные подушки, которые растут навстречу друг другу и, соединяясь, формируют фиброзный

* e-mail: nmhc@mail.ru

скелет сердца. Формируются межпредсердная и межжелудочковая перегородки, разделяется артериальный ствол на аорту и легочный ствол с формированием клапанов. К концу второго месяца беременности заканчивается формирование сердца. Увеличение массы миокарда в эмбриональном периоде происходит как за счет митозов, так и за счет увеличения размеров клеток. Постэмбриональное сердце растет (даже в случаях гипертрофии) без увеличения количества кардиомиоцитов. Увеличение диаметра волокон миокарда связано с увеличением массы цитоплазмы, главным образом, за счет новообразования миофибрилл внутри каждой клетки [3].

Иннервация сердца поразительно богата и сложна. Оно все оплетено сетью волокон симпатической нервной системы, а также иннервируется блуждающим нервом. Однако даже денервированное, пересаженное в другой организм сердце продолжает сокращаться благодаря свойству автоматизма, которое обеспечивается спонтанной генерацией потенциала действия пейсмекерными клетками синоатриального узла. В этих клетках во время диастолы цитоплазматическая мембрана медленно спонтанно деполяризуется, благодаря этому на ней самопроизвольно генерируется потенциал действия [4–6].

Миокард по структуре и функции неоднороден. В нем можно выделить два основных типа волокон: типичные кардиомиоциты и специализированные (атипичные). Типичные образуют основную массу миокарда стенок предсердий и желудочков — это сократительный миокард. Кроме того, часть кардиомиоцитов предсердий (особенно правого) обладает способностью к секреции — представляют собой секреторные кардиомиоциты. Ими вырабатывается натрийуретический пептид, увеличивающий выведение ионов натрия почками и вызывающий снижение артериального давления. Атипичные волокна образуют проводящую систему сердца [7; 8].

В клетках кардиомиоцитов много митохондрий, что указывает на интенсивный аэробный обмен веществ. В них также много миофибрилл, которые расположены строго упорядоченно, что придает типичному миокарду поперечную исчерченность. Сарколемма мышечных волокон образует Т-систему для проведения возбуждения вглубь волокна. Саркоплазматический ретикулум, который является местом накопления ионов кальция, в миокарде развит неотчетливо; в отличие от скелетной мышцы, Т-трубочки проходят на уровне Z-линий и контактируют чаще с одной терминальной цистерной, формируя диады. Границами клеток являются вставочные диски, образованные плазматическими мембранами двух соседних клеток. Одним из элементов вставочных дисков являются десмосомы — служат для фиксации клеток и миофибрилл, так как включают склеивающее вещество. Межфибриллярное пространство является дополнительным депо внеклеточных ионов кальция. Другим элементом вставочных дисков является нексус — участок тесного контакта с низким электрическим сопротивлением, включающий ионные каналы [9].

Сокращение (систола) миокарда продолжительностью 0,3 с по времени примерно совпадает с длительностью общей рефрактерности, представляющей собой сумму абсолютной и относительной рефрактерности (Рис. 1). *Следовательно, в периоде сокращения сердце не способно реагировать на другие раздражители* [10].

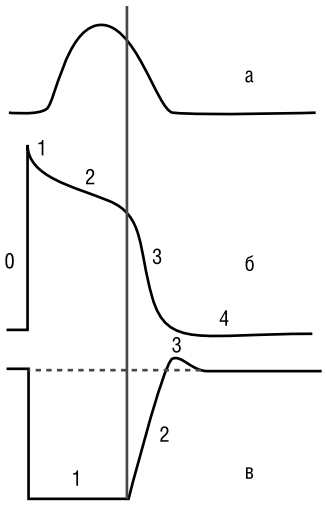

Рис. 1. Сопоставление потенциала действия и сокращения миокарда с фазами изменения возбудимости: а — кардиограмма, б — потенциал действия кардиомиоцита (0–4 — фазы потенциала действия), в — динамика возбудимости (пунктирной линией обозначена исходная возбудимость; 1 — абсолютная рефрактерность, 2 — относительная рефрактерность, 3 — супернормальная возбудимость). Рефрактерность миокарда практически совпадает не только с возбуждением, но и с периодом сокращения.

Выдающиеся умы человечества на протяжении веков изучали работу сердца, но в основном внимание было посвящено «больному» сердцу. Разработаны различные медикаментозные, физические и хирургические методы лечения сердечно-сосудистых заболеваний. При этом сложилась парадоксальная ситуация, что о «больном» сердце мы знаем гораздо больше, чем о «здоровом». Нам не всегда дано объективно оценить его резервы и возможности при тех огромных нагрузках, которые порой испытывает сердце.

Остается непонятным, как всего 250–300 граммов мышечной массы обеспечивает такую внешнюю работу по перекачке крови и внутреннюю — по обеспечению энергетического метаболизма. Ведь за каждое сокращение сердце выбрасывает в аорту 50–70 мл — стакан крови, за минуту работы — 5 литров, за 1 час — 300 литров крови, а за год сердце перекачивает 175 миллионов литров крови — огромный железнодорожный состав цистерн. Энергетических затрат сердца за сутки хватит на то, чтобы легковой

автомобиль проехал 32 километра, а за 70 лет жизни человека энергия сердца могла бы обеспечить полет до Луны и обратно. Но все это становится особенно удивительным и необъяснимым, если учесть, что после завершения эмбрионального развития сердца, кардиомиоциты не способны к митозу (лишаются возможности регенерировать, увеличиваться количественно). Пожалуй, это главная тайна сердца!

Мною в результате многолетних, многочисленных клинических и экспериментальных наблюдений, размышлений и анализа встречающихся явлений в живой природе, касающихся физиологии кровообращения, предлагается новая концепция, объясняющая принцип функционирования сердца. В основе этой концепции — принцип поочередной (сменной, вахтовой) работы кардиомиоцитов или их пучков (ассоциаций). Это позволяет предположить, что увеличение времени диастолы (расслабления) клеток способствует более полноценному восстановлению их энергии.

В нашей жизни мы часто наблюдаем и используем принцип подобного режима работы различных механизмов: функционирование многоцилиндрового двигателя внутреннего сгорания, что обеспечивает большую мощность, уменьшая изнашиваемость; последовательное отсоединение двигателей при запуске многоступенчатой ракеты в космос — позволяет эффективно достигнуть скорости большей, чем каждая из ступеней в отдельности; поочередная работа новогодних гирлянд — уменьшает нагревание и увеличивает продолжительность функционирования световых элементов. Кстати, по этому принципу организована караульная служба в военных формированиях и организация работы на всяких гражданских производствах.

В природе, например, у дельфинов поочередно работают полушария головного мозга. Почки, как парный орган, могут работать поочередно, давая возможность отдыха и восстановления каждой из них. Во время операции на открытом сердце мы нередко видим сокращение разных зон миокарда при восстановлении сердечной деятельности после кардиоплегии, даже можем наблюдать поочередное сокращение правого и левого желудочков. Особенно фибрилляция сердца явно демонстрирует возможность сокращение отдельных участков и сегментов миокарда. При изучении в лабораторных условиях культуры эмбриональных кардиомиоцитов, можно явно наблюдать этот принцип их работы — поочередное сокращение клеток и их групп [11].

Многочисленные наблюдения подобного рода фактов позволяют полагать, что «вахтовый метод» работы отдельных кардиомиоцитов или пучков клеток могут подтверждать способность их поочередного сокращения, что позволяет в диастолу (довольно продолжительный рефрактерный период) восстановить энергию до следующего эффективного сокращения.

Схемы работы кардиомиоцитов и их пучков (Рис. 2–5).

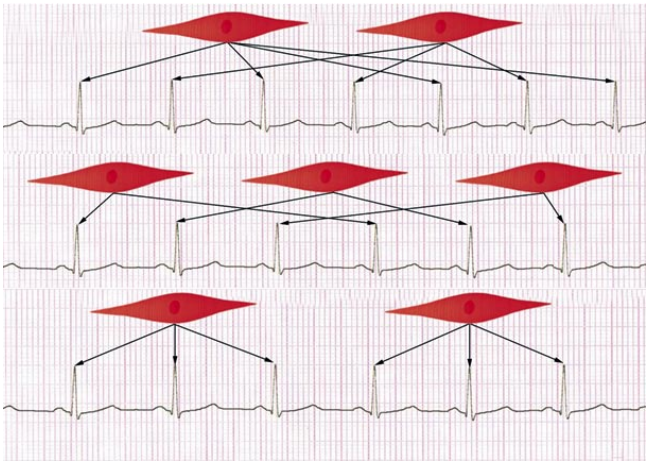

Рис. 2. Схематическое изображение разных режимов работы кардиомиоцитов в связи с ЭКГ.



Рис. 3. А–В. Схематическое изображение «вахтового принципа» работы пучков кардиомиоцитов (посменное сокращение отдельных зон кардиомиоцитов).

По-видимому, возможны различные режимы работы кардиомиоцитов: смена через разное количество сокращений или после группы сокращений (Рис. 2).



Рис. 4. А–В. Схематическое изображение «вахтового принципа» работы пучков кардиомиоцитов (посменное сокращение отдельных зон кардиомиоцитов).

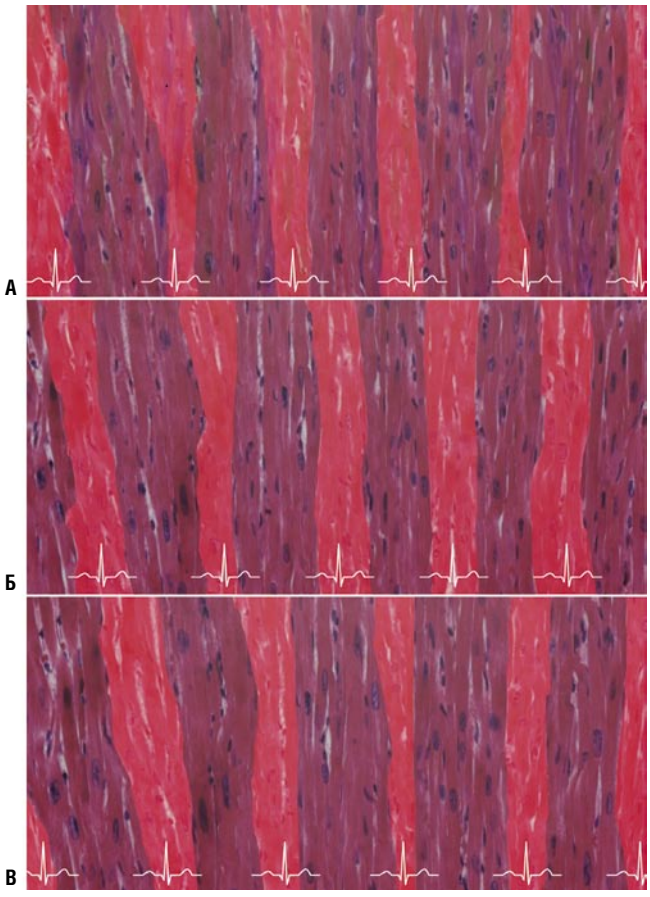

Рис. 5. А–В. Гистологический препарат сердца (увеличение х400). Окраска гематоксилином и эозином. Посменный принцип работы зон кардиомиоцитов (красным цветом выделены ассоциации контрактированных групп).

В зависимости от величины нагрузки кардиомиоциты могут работать в разных режимах. Например, значительная нагрузка «включает» мобилизационный режим: работают все кардиомиоциты. Но при таком варианте происходит быстрое истощение энергии клеток, за которым следует обратимая дисфункция миокарда, носящая кратковременный характер — «оглушение» (станнинг) [12]. В дальнейшем происходит адаптивное более длительное снижение функции для поддержания необходимого метаболизма — «спячка» (гибернация) [13]. Чрезмерная же и продолжительная нагрузка приводит к дистрофии и некрозу. Постоянное возбуждение миокарда при длительном адреналовом стрессе или искусственно вызываемых электроимпульсах (электрокардиостимуляции) лишает миокард способности работать по вышеописанному принципу поочередности сокращений его клеток и их групп. Это, естественно, будет способствовать постепенному истощению его резервов и развитию дисфункции сердца (хронической сердечной недостаточности).

Все вышеприведенное позволяет предположить и в определенной степени объяснить способность сердца на протяжении всей жизни выполнять колоссальную работу, энергии которой хватило бы для полета до Луны и обратно. А с учетом, что структурные единицы сердца (кардиомиоциты) не способны к митозу, не поддается другому объяснению выполняемая сердцем эта гигантская работа, особенно при мощнейших физических нагрузках, стрессах, болезнях и прочем.

Несомненно, в ближайшем будущем концепция «поочередной работы кардиомиоцитов», как принцип экономного энергосберегающего функционирования органа, будет обоснована теоретически и доказана практически. А результаты этого фундаментального исследования позволят более эффективно управлять работой сердца и надежно сохранять потенциал его долгосрочной деятельности.

Автор заявляет об отсутствии конфликта интересов (The author declare no conflict of interest).

ЛИТЕРАТУРА/REFERENCES

1. Дворецкий И.Х., Соболевский С.И. Древнегреческо-русский словарь: Около 70000 слов. В 2 т. — М.: ГИС, 1958. [Dvoreckij IH, Sobolevskij SI. Drevnegrechesko-russkij slovar': Okolo 70000 slov. V 2 t. Moscow: GIS; 1958. (In Russ).]

2. Лука (Войно-Ясенецкий). Дух, душа и тело. — М.: Образ, 2011. [Luka (Vojno-Yaseneckij). Duh, dusha i telo. Moscow: Obraz; 2011. (In Russ).]
3. Волкова О.В., Пекарский М. И. Эмбриогенез и возрастная гистология внутренних органов человека. М.: Медицина, 1976. [Volkova OV, Pekarskij MI. Embriogenez i vozrastnaya gistologiya vnutrennih organov cheloveka. Moscow: Medicina; 1976. (In Russ).]
4. Хабарова А.Я. Иннервация сердца и коронарных сосудов. — Л.: Наука, 1975. [Habarova AYa. Innervaciya serdca i koronarnyh sosudov. Leningrad: Nauka; 1975. (In Russ).]
5. Швалев В.Н., Сосунов А.А., Гуски Г. Морфологические основы иннервации сердца. — М.: Наука, 1992. [Shvalev VN, Sosunov AA, Guski G. Morfologicheskie osnovy innervacii serdca. Moscow: Nauka; 1992. (In Russ).]
6. Ellison JP, Williams TH. Sympathetic nerve pathways to the human heart and their variations. Amer. J. Anat. 1969; 124(2): 149-162.
7. Koeppen BM, Stanton BA. Berne Levy Physiology. 6th edition. Philadelphia: Mosby Elsevier; 2008.
8. Ткаченко Б.И. Нормальная физиология человека. — 2-е изд. — М.: Медицина, 2005. [Tkachenko BI. Normal'naya fiziologiya cheloveka. 2-e izd. Moscow: Medicina; 2005. (In Russ).]
9. Guyton AC, Hall JE, Textbook of Medical Physiology. 11th edition. Philadelphia: Elsevier Saunders; 2008.
10. Nerbonne JM, Kass RS. Molecular Physiology of Cardiac Repolarization. Physiological Reviews. 2005; 85(4): 1205-1253. doi:10.1152/physrev.00002.2005.
11. Shevchenko YuL. Experimental Validation of Embryonic Cardiomyocyte Implantation in Complex Therapy of Myocardial Failure. Progress in Biomedical Research. 1999; 4(5): 468-474.
12. Paul AK, Hasegawa S, Yoshioka J, Mu X, Maruyama K, Kusuoka H, Nishimura T. Characteristics of regional myocardial stunning after exercise in gated myocardial SPECT. J Nucl Cardiol. 2002; 9(4): 388-94.
13. Marongiu E, Crisafulli A. Cardioprotection acquired through exercise: the role of ischemic preconditioning. Curr Cardiol Rev. 2014; 10(4): 336-348.

ОРИГИНАЛЬНЫЕ СТАТЬИ • ORIGINAL ARTICLES

ТОТАЛЬНОЕ ЭНДОПРОТЕЗИРОВАНИЕ ПРИ АНКИЛОЗЕ ВИСОЧНО-НИЖНЕЧЕЛЮСТНОГО СУСТАВА

Епифанов С.А.[1], Штемпель М.С.[1], Зангиева О.Т.[1], Федотов Р.Н.[2], Высельцева Ю.В.[3], Шомин Е.А.* [1]

[1] *ФГБУ «Национальный медико-хирургический Центр им. Н.И. Пирогова», Москва*
[2] *ФГБОУ ВО «Московский государственный медико-стоматологический университет имени А.И. Евдокимова»*
[3] *ГБОУ ВО «Приволжский исследовательский медицинский университет», Нижний Новгород*

DOI: 10.25881/20728255_2022_17_1_9

Резюме. Цель: оценить лечебные исходы, связанные с применением тотального эндопротезирования у пациентов с анкилозирующим поражением височно-нижнечелюстного сустава (ВНЧС).

Материалы и методы: исследование включало в себя ретроспективный анализ данных и историй болезни пациентов с анкилозом ВНЧС, которым выполнено тотальное эндопротезирование в период с 2010 по 2018 гг. Критерии включения: 1) рентгенологическое подтверждение анкилоза, 2) ограничение открывания рта, 3) минимальный послеоперационный период не менее 12 месяцев, 4) применение индивидуально-изготавливаемого тотального эндопротеза ВНЧС. У каждого пациента оценивали количество предшествующих хирургических вмешательств в области поражённого ВНЧС (если таковые имели место), длительность послеоперационного периода до развития рецидива заболевания. Субъективную оценку состояния производили методом анкетирования по визуально-аналоговой шкале (ВАШ) (от 0 до 10) для показателей: 1) боль в области ВНЧС, 2) лицевая боль и головная боль, 3) функция ВНЧС, 4) диета (способность пережевывать твердую пищу), 5) дееспособность (субъективная оценка влияния тотального эндопротезирования ВНЧС на повседневную жизнедеятельность).

Объективными методами исследования явились: оценка максимального межрезцового расстояния при максимальном открытии рта (ММР), оценка боковых движений нижней челюстью. Статистическая обработка проводилась с использованием непараметрических функций. Нами проведено обследование и лечение 32 пациентов (22 женщины, 10 мужчин) с 48 анкилозами ВНЧС (16 двухсторонних, 16 односторонних), средний возраст пациентов 39 лет (от 18 до 68 лет), 69% с 2 или более предшествующими операциями в области ВНЧС, и средним периодом наблюдения 24 месяца (от 12 до 84 месяца). Травма, как главная причина развития анкилоза зарегистрирована у 17 из 32 пациентов (53%). В результате хирургического лечения были достигнуты следующие результаты: средние показатели оценки боли в области ВНЧС до хирургического лечения — 8.0, после — 1.5; головной боли: до — 8, после — 3.5; лицевой боли: до — 8, после — 4.0; функции ВНЧС: до — 8.0, после — 2.5; способность пережевывать твердую пищу: до — 7.0, после — 3.0; дееспособность пациенты оценивали до операции как 7, после — 1.5.

До хирургического лечения средний показатель ММР составил 14,5 мм (от 6.3, до 20 мм) и в послеоперационном периоде 35 мм (от 30, до 40 мм), соответственно. Средняя боковая экскурсия нижней челюсти улучшилась с 0.5 до 2.0 мм с левосторонним анкилозом внчс и с 1.0 до 1.3 мм с правой стороны. Все улучшения имели статистически значимые показатели ($p<0.001$).

Одинаково значимые улучшения были зарегистрированы у пациентов с периодом наблюдения 12–48 месяцев и более 48 месяцев.

Выводы: тотальное эндопротезирование у пациентов с анкилозом ВНЧС — доступный, предсказуемый метод хирургического лечения, направленный на улучшение функции ВНЧС, уменьшение уровня боли, повышение качества жизни.

Ключевые слова: височно-нижнечелюстной сустав, ВНЧС, анкилоз, тотальное эндопротезирование, артропластика.

TOTAL TEMPOROMANDIBULAR JOINT REPLACEMENT IN TMJ ANKYLOSIS

Epifanov S.A.[1], Shtempel M.S.[1], Zangieva O.T.[1], Fedotov R.N.[2], Vyselceva U.V.[3], Shomin E.A.* [1]

[1] *Pirogov National Medical and Surgical Center, Moscow*
[2] *A.I. Yevdokimov Moscow State University of Medicine and Dentistry, Moscow*
[3] *Privolzhsky Research Medical University, Nizhnij Novgorod*

Abstract. Aim: to evaluate the results of the total temporomandibular joint replacement for patients with ankylosis of temporomandibular joint (TMJ).

Methods and materials: the research includes the retrospective analysis of patients with tmj ankylosis and total tmj replacement from 2010 to 2018.

Inclusion criteria: 1) Xray confirmation of ankylosis, 2) Restriction of mouth opening, 3) Post operation period more than 12 months, 4) Use of a custom-made total TMJ endoprosthesis. For each patient the number of previous surgical interventions in the affected TMJ was assessed (in case it happened) and the duration of the post operation period before the disease recurrance. Subjective assessment of the patient's condition was made by the method of questioning the visual-analog scale (VAS) from 0 to 10 for the following parameters: 1) pain in the TMJ, 2) facial pain and headaches, 3) TMJ function, 4) ability to chew solid food, 5) subjective impact assessment of the total TMJ endoprosthesis on life quality. The subjective assessment of the impact total MJ endoprosthesis has on day-to-day life.

Objective methods of research consisted of an evaluation of the interstitial distance at maximum mouth opening (MOP) and an assessment of mandibula lateral movements. Non-parametric functions were used for statistical analysis.

We examined and treated 32 patients (22 women, 10 men) with 48 TMJ ankyloses (16 bilateral, 16 unilateral), average age of patients was 39 years (spread from 18 to 68), 69% with 2 or more previous surgeries in the TMJ area, and the average observation period 24 months (spread from 12 to 84). Injury as the main cause of ankylosis was registered in 17 out of 32 cases (53%). As a result of surgical treatment, the following results were achieved: average subjective assessment of pain in the TMJ before surgical treatment — 8.0, after — 1.5; headache: before — 8, after — 3.5; facial pain: before — 8, after — 4.0; TMJ functions: before — 8.0, after — 2.5; Ability to chew solid food: up to — 7.0, after — 3.0; patients assessed the legal capacity before the operation as 7, after — 1.5.

Before the surgical treatment the average MR was 14.5 mm (spread from 6.3 to 20 mm) and in the postoperative period 35 mm (spread from 30 to 40 mm). The average lateral excursion of the lower jaw improved from 0.5 to 2.0 mm with left-sided ankylosis and from 1.0 to 1.3 mm on the right side. All improvements had statistically significant indicators ($p<0.001$).

Equally significant improvements were registered for patients with observation period 12–48 months and more than 48 months.

Conclusions: total endoprosthesis at the patients with TMJ ankylosis is an affordable and predictable method of surgical treatment aimed to improve the function of the TMJ, reduce the level of pain and increase life quality.

Keywords: temporomandibular joint, TMJ, ankylosis, total endoprosthesis, arthroplasty.

* e-mail: ev.al.sh@yandex.ru

Введение

Анкилоз височно-нижнечелюстного сустава (ВНЧС) — это состояние, которое характеризуется костным, костно-фиброзным, фиброзным сращением части или всей суставной поверхности головки мыщелкого отростка нижней челюсти с суставной ямкой височной кости, что проявляется нарушением жевания, речи, затрудняет соблюдение гигиены полости рта и других жизненно-важных функций, связанных с полноценным открыванием рта [1]. К развитию анкилоза может привести множество факторов, таких как травма, артриты, инфекционные заболевания, предшествующие хирургические вмешательства в области ВНЧС, врожденные деформации, идиопатические факторы и ятрогенные причины [2; 3]. Травма является наиболее частой причиной развития анкилозирурющего поражения ВНЧС [4].

Развитие анкилоза у пациентов с челюстно-лицевой деформацией может быть следствием нарушения окклюзии [5].

Диагноз анкилоза ВНЧС мы устанавливали на основании клинического и инструментального обследования, которое дополнительно включало компьютерную томографию (КТ), магнитно-резонансную томографию (МРТ), а также компьютерную обработку полученных данных.

Shawhney и др. и He и др. предложили рабочую классификацию анкилоза ВНЧС [6; 7], однако, она не нашла широкого распространения в нашей стране.

Основная цель лечения пациентов с анкилозом ВНЧС — вернуть пациенту нормальную его функцию со стабильным результатом, провести коррекцию челюстно-лицевой деформации, уменьшить болевой синдром и предотвратить возможное развитие рецидива анкилоза [8]. Многочисленные хирургические методики были предложены для устранения анкилоза ВНЧС: «щелевая артропластика», интерпозиционная артропластика и тотальное эндопротезирование ВНЧС [9]. Первоначально для интерпозиционной артропластики были использованы аутоткани, такие как хрящ, лоскут височной мышцы, кожножировой, жировой свободные лоскуты и др. Некоторые аллопластические материалы так же были использованы, однако сообщалось о большом количестве осложнений, связанных с их применением (в частности Proplast Teflon (Vitek, Houston, TX) и Silastic (Dow Corning, Midland, MO)) [10; 11].

Тотальная реконструкция ВНЧС может быть подразделена на аутогенную, такую как костохондральный трансплантат (КХТ) и грудиноключичный трансплантат (ГКТ) и аллопластическую [12; 13]. По данным литературы и нашим собственным наблюдениям использование КХТ связано с менее прогнозируемым результатом лечения больных и сопряжено с осложнениями, такими как реанкилоз, резорбция трансплантата, переломы, болевой синдром. ГКТ по своему строению более схож с мыщелковым отростком нижней челюсти, взятие трансплантата может быть выполнено с суставным диском, что обеспечивает лучшую функцию, однако, сохраняется высокий риск развития рецидива анкилоза [14].

Использование индивидуально-изготавливаемых или стандартных тотальных эндопротезов ВНЧС значительно сокращает время хирургического вмешательства, нет необходимости использовать донорские участки, пациент может в максимально короткое время вернуться к обычному ритму жизни, восстановив утраченные функции [15]. К недостаткам необходимо отнести их стоимость, износ материала, возможную несостоятельность эндопротеза (перелом, нестабильность фиксации и т.д.) [16]. L. Wolford и др. сообщили об успешном 5-летнем использовании тотального индивидуально-изготавливаемого эндопротеза ВНЧС [17]. Mercuri и др. представили отчёт об успешном применении подобных эндопротезов с долгосрочным результатом в 9 и 14 лет [18; 19].

Нами использован протокол устранения анкилоза ВНЧС, предложенный L. Wolford в 1992 г.: 1) рассечение анкилозированных тканей сустава; 2) удаление разрастаний костной и соединительной тканей в области ВНЧС; 3) реконструкция ВНЧС с использованием индивидуально-изготавливаемого тотального эндопротеза ВНЧС; 4) использование свободного жирового графта, размещаемого вокруг суставной части эндопротеза; 5) выполнение корректирующей ортогнатической операции при наличии челюстно-лицевой деформации [20–22]. Базовый протокол может быть выполнен в 2 и более этапа, стадийность зависит от клинической картины заболевания.

Целью исследования стало изучение исходов лечения больных с анкилозом ВНЧС по предложенному протоколу в зависимости от: 1) пола и возраста, 2) субъективной оценки боли, восстановления функции, диеты, дееспособности; 3) объективных исследований функции ВНЧС; 4) оценки эффекта от предшествующих хирургических вмешательствах на ВНЧС; 5) оценки частоты реанкилозирования ВНЧС.

Материалы и методы

Исследование выполнено на основе анализа историй болезни пациентов, проходивших лечение в ФГБУ НМХЦ им. Н.И. Пирогова в период с 2010 по 2018 гг. по поводу анкилоза ВНЧС, которым выполнено тотальное эндопротезирование ВНЧС индивидуально-изготавливаемым имплантатом.

Критерии включения пациентов в исследование: 1) рентгенологическое подтверждение анкилоза ВНЧС, 2) ограничение открывания рта, 3) минимальный послеоперационный период не менее 12 месяцев, 4) применение индивидуально-изготавливаемого тотального эндопротеза ВНЧС. Критерии исключения: 1) неполное обследование пациента 2) наличие злокачественных новообразований головы и шеи, 3) ранее проведенная лучевая терапия.

У каждого пациента мы фиксировали количество предшествующих хирургических вмешательств перед тотальным эндопротезированием. Пациенты условно

разделены на группы: первая у которых выполнено 0–1 хирургическое вмешательство в области ВНЧС; вторая группа — 2–3; третья группа — 4 и более. Нами оценено шесть, на наш взгляд, наиболее важных показателей качества жизни в отношении состояния ВНЧС: боль в области ВНЧС, головная боль, лицевая боль, функция ВНЧС, диета (способность пережевывать твердую пищу), дееспособность. Самооценка выполнялась по психометрической шкале с градацией от 0 до 10.

Объективные исследования включали в себя измерения: межрезцового расстояния при максимальном открытии рта (ММР), латеральную экскурсию нижней челюсти влево (ЛЭЛ), латеральную экскурсию нижней челюсти вправо (ЛЭП). Всем пациентам до и после хирургического вмешательства выполнено КТ, в некоторых случаях исследование дополнено МРТ до хирургического вмешательства. Использование МРТ после эндопротезирования сопряжено с появлением большого количества артефактов, в связи с чем оно было ограниченно. Учитывая, что вероятность рецидива анкилоза с течением времени выше, пациенты разделены на две подгруппы: а) с давностью наблюдения 12–48 месяцев; б) >48 месяцев. Все субъективные и объективные данные по каждому пациенту внесены в специальную регистрационную форму.

Табл. 1. Наиболее распространенные тотальные эндопротезы ВНЧС, технические характеристики

Производитель	TMJ Concepts	Biomet Microfixation	КОНМЕТ
Тип	Индивидуальный	Серийный (стандартный) Индивидуальный	Индивидуальный
Материал ямки	Ямка: сплав титана; Суставная поверхность: полиэтилен сверхвысокой молекулярной массы	Полиэтилен сверхвысокой молекулярной массы	Полиэтилен сверхвысокой молекулярной массы (ISO 5834-2)
Материал мыщелка	Титановый сплав	Хромово-кобальтовый сплав Титановый сплав	Титановый сплав (Ti6Al4V ELI ASTM F136-13)

Индивидуально-изготавливаемые тотальные эндопротезы ВНЧС (ИИТЭ ВНЧС) являются двухкомпонентными, состоят из имплантата мыщелкого отростка, изготавливаемого из титана, и имплантата суставной ямки височной кости из полиэтилена ультравысокой молекулярной массы (табл. 1).

Имплантат мыщелкого отростка крепится к ветви нижней челюсти 5–7 бикортикальными винтами диаметром от 2 до 2,7 мм. Имплантат суставной ямки крепится к скуловому отростку височной кости 3–5 винтами диаметром 2 мм. Процесс производства имплантатов, а также используемые материалы аналогичны применяемым при протезировании тазобедренных и коленных суставов и являются на сегодняшний день «золотым стандартом» в травматологии и ортопедии.

Технологический цикл производства основан на обработке DICOM данных пациента, получаемых при КТ с последующим моделированием в специальных программах и получением виртуальной 3D модели имплантатов и костей лицевого скелета. В зависимости от клинической картины заболевания в своей практике мы использовали аналоговое, цифровое и комбинированный вид моделирования тотальных эндопротезов. Аналоговое моделирование включало в себя первоначальное изготовление стереолитографических моделей с последующим восковым моделированием имплантатов. Однако этот метод сопряжён с множеством недостатков, таких как неточности при сканировании восковых моделей, их усадка, возможная деформация при транспортировке, длительность производства. С 2014 г. мы активно применяем только цифровое моделирование (Рис. 1, 2). Эта технология позволила нам в значительной степени

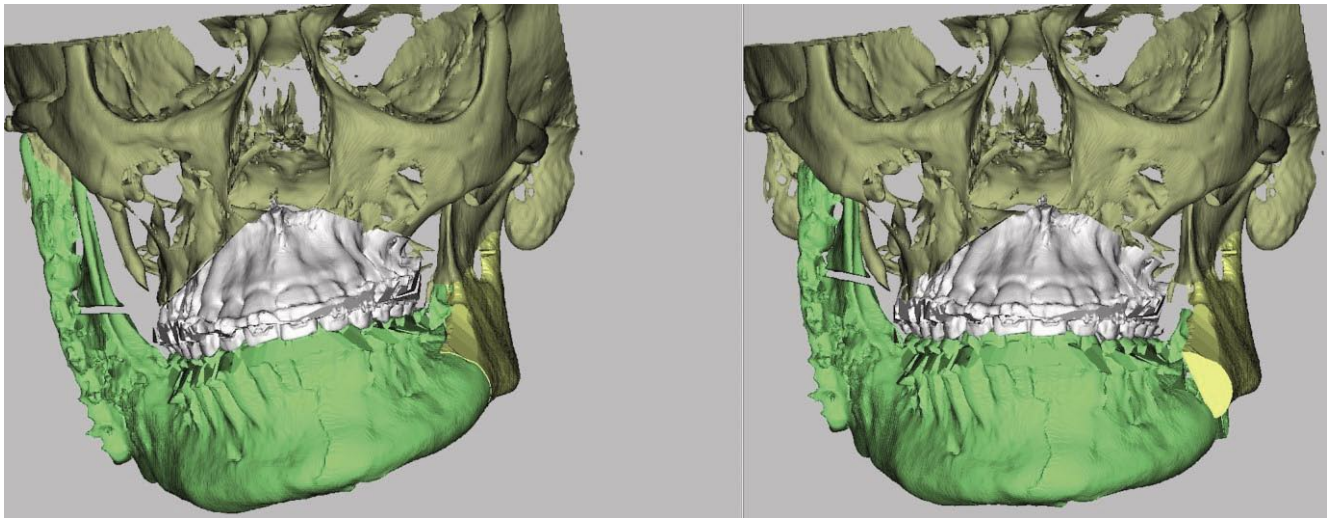

Рис. 1. Компьютерное моделирование ортогнатической операции.

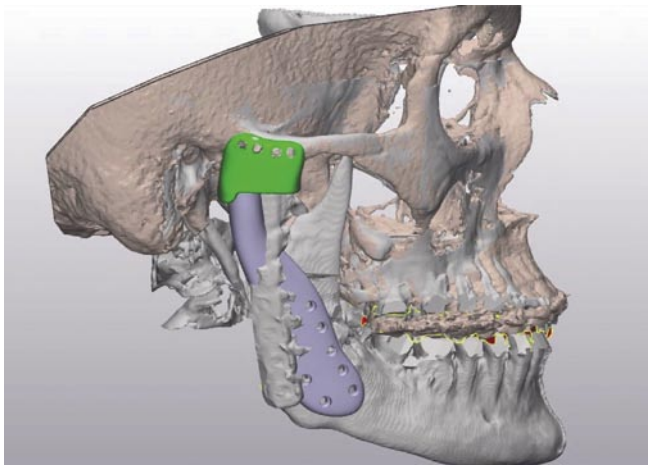

Рис. 2. Компьютерное моделирование индивидуального имплантата правого ВНЧС.

сократить время необходимое на производство ИИЭ ВНЧС с 21 до 7 суток. С 2015 г. в качестве технологии производства имплантата мыщелкого отростка мы используем 3D печать из порошкового титана.

Отличительной особенностью этой технологии является высокая точность производства, позволяющая воспроизводить контактную поверхность имплантата мыщелкого отростка в точности по рельефу поверхности нижней челюсти. Это позволяет уменьшить количество возможных ошибок, связанных с неточностью позиционирования имплантата во время хирургического вмешательства.

Протокол хирургического вмешательства

В доступной литературе и в нашей практике мы используем два базовых протокола хирургического лечения пациентов с анкилозом ВНЧС: 1-этапный и 2-х этапный.

2-х этапный протокол включает в себя: 1) 1-й хирургический этап: рассечение анкилозированного сустава, удаление трансформированной и реактивно-изменённой костной ткани, подготовка протезного ложа суставной впадины, имплантация временного аллогенного материала (силикон, акрил, костный цемент) или свободного жирового трансплантата с применением или без межчелюстной фиксации; 2) КТ челюстей и основания черепа; 3) моделирование имплантата с использованием специальных программ с участием хирурга (расстояние от резецированного участка мыщелкого отростка до суставной впадины должно быть не менее 20 мм); 4) производство имплантата мыщелкого отростка и суставной ямки на сертифицированном производстве; 5) 2-й хирургический этап: имплантация тотального эндопротеза. 2-й этап хирургического вмешательства может быть дополнен использованием свободного жирового аутотрансплантата, который необходимо разместить вокруг шейки имплантата, а также проведением ортогнатических или корректирующих операций. В нашей практике 2-х этапный протокол мы использовали у пациентов со злокачественными новообразованиями (ЗНО) головы и шеи, которым выполнено хирургическое лечение по поводу ЗНО, проведена лучевая терапия, антирезорбтивная терапия, которые не вошли в это клиническое исследование.

1 этапный протокол включает в себя: 1) КТ челюстей и основания черепа; 2) моделирование предстоящего хирургического вмешательства и имплантата с использованием специальных компьютерных программ с участием хирурга (расстояние от резецированного участка мыщелкого отростка до суставной впадины должно быть не менее 20 мм); 3) изготовление имплантата мыщелкого отростка и суставной ямки на сертифицированном производстве; 4) рассечение анкилозированного сустава, удаление трансформированной и реактивно-изменённой костной ткани, подготовка протезного ложа суставной впадины, имплантация тотального эндопротеза. Хирургический этап так же как и при 2-х этапном протоколе может быть дополнен дополнительными хирургическими вмешательствами.

Техника хирургического вмешательства

Нами использованы базовые хирургические доступы к анкилозированым тканям ВНЧС через внутриушной (предушный) и окаймляющий угол нижней челюсти. Этапы хирургического вмешательства: 1) унилатеральное или билатеральное рассечение анкилозированных структур сустава, удаление мыщелкого отростка, удаление гетеротопическиой и реактивно-измененной костной ткани в области суставной ямки, скулового отростка височной кости и прилегающих областей; 2) короноидэктомия через внутриушной (предушный) хирургические доступы при его реактивной гипертрофии, увеличении длины или вовлечении в гетеротопическую костную трансформацию; 3) позиционирование нижней челюсти в физиологическое положение, при необходимости может быть выполнена сагиттальная остеотомия с противоположной стороны с временной стабилизацией промежуточным сплинтом с жесткой фиксацией; 4) реконструкция с использованием ИИТЭ ВНЧС; 5) выполнение дополнительных хирургических процедур (аутотрансплантация жирового графта вокруг суставной части эндопротеза, ортогнатические операции и т.д.).

Результаты

Нами проведено обследование и лечение 32 пациентов (22 женщины и 10 мужчин) с 48 анкилозами ВНЧС (16 билатеральных, 16 односторонних), средний возраст пациентов составил 39 лет (от 18 до 68 лет). Средний период послеоперационного наблюдения составил 29,5 месяцев (от 12 до 84 месяцев) (табл. 2).

Травма как основная причина развития анкилоза зарегистрирована у 17 пациентов из 32 (53%) (табл. 3).

Средний показатель боли в области ВНЧС до хирургического лечения составил 8.0, после операции он

Табл. 2. Распределение по возрасту и полу

Количество пациентов	Двухсторонний анкилоз суставов (оперированных суставов)	Односторонний анкилоз	Средний возраст начала заболевания ВНЧС (от и до)	Средний возраст на момент хирургического вмешательства	Мужчин/ Женщин	Число предшествующих хирургических вмешательств на пациента 0-1 /2-3/ 4 или более	Средний период послеоперационного наблюдения месяцев (от и до)
32	16 (32)	16	20 (13,26)	39	10/22	10/6/16	29.5 (12, 84)

Табл. 3. Этиологические причины развития анкилоза (n = 32)

Этиологическая причина	Количество пациентов
Травма	17
Хронический артрит	9
Остеохондрома	1
Анкилозирующий спондилит	2
Ятрогенная причина	3

уменьшился до 1.5; показатели уровня головной боли по ВАШ уменьшились с 8.0 до 3.5; лицевой боли с 8.0 до 4.0; показатели функции ВНЧС улучшились с 8.0 до 2.5; показатели «диета» улучшились с 7.0 до 3.0; и показатель «дееспособность» улучшился с 7.0 до 1.5. Средний показатель ММР до хирургического вмешательства составил 14.5 мм (от 0 до 25 мм), в отдаленном послеоперационном периоде он составил 32 мм (от 17 до 54 мм). Показатель ЛЭЛ улучшился с 0.5 до 2 мм и ЛЭП с 1 до 1.3 мм. Все показатели за исключением ЛЭЛ и ЛЭП имели высокую статистическую значимость ($p<0.001$). Измерения боковых экскурсий нижней челюсти имели статистическую значимость $p<0.05$ (табл. 4).

Ни у одного пациента не зарегистрировано развитие реанкилоза (Рис. 3).

Послеоперационное обследование выполнено в период от 12 до 84 месяцев. Статистически значимых различий не отмечено. Результаты представленные в обоих группах сопоставимы и имеют положительный результат.

Десять пациентов (31%) имели 0–1 предшествующее хирургическое вмешательство в области ВНЧС, 6 пациентов (8%) — от 2 до 3 и 16 пациентов (50%) имели 4 и более хирургических вмешательств. Мы не обнаружили статистически значимых различий между двумя группами пациентов у которых было 2–3 и 4 и более предшествующих хирургических вмешательств в области ВНЧС. Более выраженные изменения мы наблюдали в подгруппе где у пациентов выполнено 2 и более хирургических вмешательств.

Табл. 4. Измерения показателей до хирургического вмешательства (Гр1) и в отдаленный период (Гр2) (n = 32). Первые шесть измерений выполнены по шкале от 0 до 10, в скобках указаны величины от и до

	Гр 1	Гр 2	p
Боль в области ВНЧС	8 (4.3, 9.0)	1.5 (0, 7)	<0.001
Головная боль	8 (4, 9)	3.5 (0, 7)	<0.001
Лицевая боль	8 (4, 9)	4 (0, 7)	<0.001
Функция сустава	8 (7, 9)	2.5 (1, 6.5)	<0.001
Диета (способность пережевывать твердую пищу)	7 (5, 8)	3 (0, 6)	<0.001
Дееспособность	7 (4, 8)	1.5 (0, 7)	<0.001
Межрезцовое расстояние при максимальном открытии рта (мм) МР	14.5 (6.3, 20.3)	32 (30, 40)	<0.001
Боковое выдвижение нижней челюсти влево (мм)	0.5 (0, 2.5)	2 (1, 3)	p<0.05
Боковое выдвижение нижней челюсти вправо (мм)	1 (0, 1.9)	1.3 (1, 2)	p<0.05

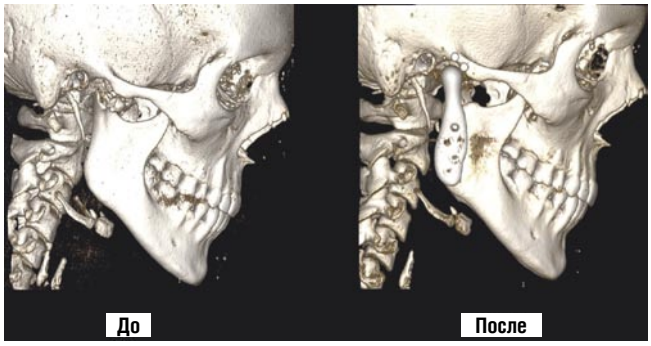

Рис. 3. Компьютерная томограмма пациента до и через 36 месяцев после тотального эндопротезирования правого ВНЧС.

Осложнения после хирургических вмешательств

Шесть пациентов (19%) имели осложнения, потребовавшие дополнительных хирургических вмешательств — образование гетеротопической костной ткани (но без анкилозирования) и появление боли в области оперированного ВНЧС в период более чем 2 года после хирургического вмешательства, потребовавшая вторичного удаления гетеротопической костной ткани и использования свободного жирового трансплантата вокруг эндопротеза (Рис. 4).

У одного пациента (3%) развилась одностороннее инфекционное поражение в области ВНЧС через 2 недели после хирургического вмешательства. Пациент был успешно вылечен консервативно по протоколу L. Wolford (протокол ведения пациентов с перипротезной инфекцией) [23].

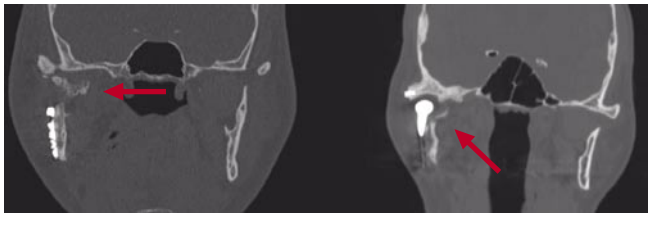

Рис. 4. Осложнение хирургического лечения, образование гетеротопической костной ткани вокруг эндопротеза (отмечено стрелкой).

У одного пациента (3%) зарегистрирован синдром Фрей на стороне хиргического вмешательства. Проявления синдрома разрешились в течение 3 месяцев, в дальнейшем пациент имел стабильный результат в течение 4,5 лет.

У шестнадцати (50%) пациентов был использован имплантат мыщелкого отростка заготавливаемый методом машинного фрезерования, у 16 (50%) — изготовлен методом 3D-печати.

Один пациент (3%) имел 4 предшествующих неудачных хирургических вмешательств в области ВНЧС, направленных на устранение анкилоза. Однако в послеоперационном периоде через 3 года мы наблюдали рецидив ограничения открывания рта за счёт выраженной гипертрофии венечного отростка и его контакта со скуловой дугой. Мы не обнаружили у него развития гетеротопической костной ткани вокруг эндопротеза. В качестве лечения была выполнена внутриротовая резекция гипертрофированного участка венечного отростка с аутотрансплантацией свободного жирового трансплантата. Послеоперационное наблюдение в течении 12 месяцев показало отсутствие признаков рецидива заболевания.

Обсуждения

Цель представленного исследования — оценка лечебных исходов у пациентов, пролеченных по поводу анкилоза ВНЧС с использованием тотального эндопротезирования. Нами прооперировано 48 анкилозированных ВНЧС у 32 пациентов (16 односторонних и 16 двухсторонних) со средним периодом наблюдения 29,5 месяцев, признаков развития рецидива анкилоза не отмечено. У 6 пациентов в послеоперационном периоде зарегистрировано развитие гетеротопической костной ткани в области оперированного ВНЧС без признаков анкилозирования, которые зарегистрированы через 2 года и позднее после тотального эндопротезирования. Средний показател ММР улучшился с 14.5 мм до хирургического лечения до 32 мм после. Все субъективные показатели до и после хирургии продемонстрировали статистически значимое улучшение.

В настоящее время в зарубежной литературе представлено большое количество вариантов лечения пациентов с анкилозом ВНЧС. Надежность и успех хирургических вмешательств напрямую зависит от их количества, наличия послеоперационных рубцов, степени повреждения окружающих сустав тканей и устранения боли связанной с патологией ВНЧС.

Заключение

В заключении необходимо отметить, что, исходя из данных проведённого ретроспективного исследования, хирургическое лечение пациентов с анкилозом ВНЧС в одну хирургическую стадию с использованием индивидуально-изготавливаемого тотального эндопротеза, трансплантации аутожировой ткани является безопасным и предсказуемым. Однако, большинство хирургов могут придерживаться лечения в 2 стадии с первоначальным устранением анкилоза, удалением гетеротопической костной ткани и последующим отсроченным восстановлением сустава с помощью тотального эндопротеза.

Т.о. методика хирургического лечения пациентов с анкилозом ВНЧС с использованием индивидуально-изготавливаемых тотальных эндопротезов ВНЧС и жирового аутографта является методикой выбора при данной патологии и может быть отнесена к протоколу ведения пациентов с этой нозологической группой.

Авторы заявляют об отсутствии конфликта интересов (The authors declare no conflict of interest).

ЛИТЕРАТУРА/REFERENCES

1. Епифанов С.А. Заболевания височно-нижнечелюстного сустава — междисциплинарная проблема: переосмысление устоявшихся понятий в практике врача — челюстно-лицевого хирурга // Вестник Национального медико-хирургического Центра им. Н.И. Пирогова. — 2020. — Т.15. — №3. — Часть 2. — С. 102-105. [Epifanov SA. Disorders of the temporomandibular joint — it's an interdisciplinary problem: rethinking established concepts in the practice of a maxillofacial surgeon. Vestnik Natsionalnogo mediko-khirurgicheskogo Tsentra im. N.I. Pirogova. 2020; 15(3 part 2): 102-105 (In Russ).] doi: 10.25881/BPNMSC.2020.57.96.019.
2. Roychoudhury A, Parkash H, Trikha A. Functional restoration by gap arthroplasty in temporomandibular joint ankylosis: A report of 50 cases. Oral Surg Oral Med Oral Pathol Oral Radiol Endod. 1999; 87(2): 166-9. doi: 10.1016/s1079-2104(99)70267-2.
3. Erol B, Tanrikulu R, GoÅNrgun B: A clinical study on ankylosis of the temporomandibular joint. J Craniomaxillofac Surg. 2006; 34(2): 100-6. doi: 10.1016/j.jcms.2005.07.008.
4. Topazian RG: Etiology of ankylosis of temporomandibular joint: Analysis of 44 cases. J Oral Surg Anesth Hosp Dent Serg. 2008; 12(2): 61-6. doi: 10.1007/s10006-008-0103-y.
5. Miyamoto H, Kurita K, Ogi N, Ishimaru JI, Goss A. The role of the disk in sheep temporomandibular joint ankylosis. Oral Surg Oral Med Oral Pathol Oral Radiol Endod. 1999; 88(2): 151-8. doi: 10.1016/s1079-2104(99)70109-5.
6. Sawhney CP. Bony ankylosis of the temporomandibular joint: Follow-up of 70 patients treated with arthroplasty and acrylic spacer interposition. Plast Reconstr Surg. 1986; 77(1): 29-40.
7. He D, Yang C, Chen M, Zhang X, et.al. Traunatic Temporomandibular joint ankylosis: Our classification and treatment experience. J Oral Maxillofac Surg. 2011; 69(6): 1600-7. doi: 10.1016/j.joms.2010.07.070.
8. Епифанов С.А., Поляков А.П., Скуредин В.Д. Протезирование височно-нижнечелюстного сустава // Вестник Национального медико-хирургического Центра им. Н.И. Пирогова. — 2014. — Т.9. — №4. — С. 17-22. [Epiphanov SA, Poliakov AP, Skuredin VD. Tmj prosthesis. Vestnik Natsionalnogo mediko-khirurgicheskogo Tsentra im. N.I. Pirogova. 2014; 9(4): 17-22. (In Russ).]
9. Епифанов С.А., Скуредин В.Д. Эволюция тотального эндопротезирования височно-нижнечелюстного сустава // Вестник Национального медико-хирургического центра им. Н.И. Пирогова. — 2018. — Т.13. — №2. — С. 141-145. [Epiphanov SA, Skuredin VD. The evolution of total endoprosthesis of the temporo-mandibular joint. Vestnik Natsionalnogo mediko-khirurgicheskogo Tsentra im. N.I. Pirogova. 2018; 13(2): 141-145. (In Russ).]
10. Wolford LM, Henry CH, Nikaein A, Newman JT, Namey TC: The Temporomandibular Joint Alloplastic Implant Problem. In Sessle BJ, Bryant PS, and Dionne RA, (Editors), Temporomandibular Disorders and Related Pain Conditions, IASP Press, Seattle. WA. 1995. pp.443-447.
11. Henry CH, Wolford LM: Treatment Outcomes for TMJ Reconstruction After Proplast-Teflon Implant Failure. J Oral Maxillofac Surg. 1993; 51(4): 352-8. doi:10.1016/s0278-2391(10)80343-x.
12. Matukas VJ, Szvmela VF, Schmidt JF: Surgical treatment of bony ankylosis in a child using a composite cartilage-bone iliac crest graft. J oral Surg. 1980; 38(12): 903-5.

13. MacIntosh RB, Henny FA: A spectrum of application of autogenous costochondral grafts. J Maxillofac Surg. 1977; 5(4): 257-67. doi: 10.1016/s0301-0503(77)80120-3.
14. Wolford LM, Cottrell DA, Henry CH: Sternoclavicular grafts for temporomandibular joint reconstruction. J Oral Maxillofac Surg. 1994; 52(2): 119-28. doi: 10.1016/0278-2391(94)90391-3.
15. Epifanov S, Ruidel D. Total temporomandibular joint replacement with use of custom 3-D printed TMJ prosthetics // Craniomaxillofacial Trauma & Reconstruction. 2020; 13(3): 19.
16. Loveless TP, Bjornland T, Dodson TB, Keith DA. Efficacy of temporomandibular joint ankylosis surgical treatment. J Oral Maxillofac Surg. 2010; 68(6): 1276-82. doi: 10.1016/j.joms.2009.10.014.
17. Wolford LM, Pitta MC, Reiche-Fischel O, Franco PF: TMJ Concepts/Techmedica custom- made TMJ total joint prosthesis: 5-year follow-up study. Int J Oral Maxillofac Surg. 2003; 32(3): 268-74. doi: 10.1054/ijom.2002.0350.
18. Mercuri LG, Wolford LM, Sanders B, White RD, Giobbie-Hurder A. Long-term follow-up of the CAD/CAM patient fitted total temporomandibular joint reconstruction system. J Oral Maxillofac Surg. 2002; 60(12): 1440-8. doi: 10.1053/joms.2002.36103.
19. Mercuri LG, Edibam NR, Giobbie-Hurder: Fourteen-year follow-up of a patient-fitted total temporomandibular joint reconstruction system. J Oral Maxillofac Surg. 2007; 65(6): 1140-8. doi: 10.1016/j.joms.2006.10.006.
20. Wolford LM, Morales-Ryan CA, Garcia-Morales P, Cassano DS. Autologous fat grafts placed around temporomandibular joint (TMJ) total joint prostheses to prevent heterotopic bone. Proc (Bayl Univ Med Cent). 2008; 21(3): 248-54. doi: 10.1080/08998280.2008.11928404.
21. Wolford LM, Cassano DS: Autologous Fat Grafts Around Temporomandibular Joint (TMJ) Total Joint Prostheses to Prevent Heterotopic Bone. In M.A. Shiffman (Ed.) Autologous Fat Transfer. Springer-Verlag Berlin Heidelberg. 2010. pp. 361-382.
22. Mercuri LG, Ali FA, Woolson R. Outcomes of total alloplastic replacement with periarticular autogenous fat grafting for management of reankylosis of the temporomandibular joint. J Oral Maxillofac Surg. 2008; 66(9): 1794-803. doi: 10.1016/j.joms.2008.04.004.
23. Wolford LM, Rodrigues DB, McPhillips A: Management of the Infected Temporomandibular Joint Total Joint Prosthesis. J Oral Maxillofac Surg. 2010; 68(11): 2810-23. doi: 10.1016/j.joms.2010.05.089.

ЭНДОВАСКУЛЯРНЫЕ ТЕХНОЛОГИИ В ЛЕЧЕНИИ ПАЦИЕНТОВ С ОККЛЮЗИОННО-СТЕНОТИЧЕСКИМИ ПОРАЖЕНИЯМИ ИЛИО-КАВАЛЬНОГО СЕГМЕНТА

Стойко Ю.М., Масленников М.А., Яшкин М.Н.*, Марчак Д.И., Литвинов А.А.

Клиника грудной и сердечно-сосудистой хирургии Святого Георгия ФГБУ «Национальный медико-хирургический Центр им. Н.И. Пирогова», Москва

DOI: 10.25881/20728255_2022_17_1_16

Резюме. В статье представлены результаты эндоваскулярного стентирования илио-кавального венозного сегмента у двух групп пациентов — с посттромботической болезнью и неопухолевой нетромботической экстравазальной компрессией подвздошных вен. Полученные результаты подтверждают эффективность и относительную безопасность стентирования подвздошных вен в лечении пациентов с хроническими заболеваниями вен нижних конечностей.

Ключевые слова: хронические заболевания вен, венозное стентирование, посттромботическая болезнь, синдром Мей-Тернер.

ENDOVASCULAR DEEP VEIN STENTING OF POST-THROMBOTIC AND NON-THROMBOTIC ILIAC AND CAVAL VEIN STENOTIC LESIONS

Stoyko Yu.M., Maslennikov M.A., Yashkin M.N.*, Marshak D.I., Litvinov A.A.

St. George thoracic and cardiovascular surgery clinic Pirogov National Medical and Surgical Center, Moscow

Abstract. In article are presented results of endovascular stenting of an ilio-caval venous segment at two groups of patients — with a posttrombotic obstruction and not tumoral extravasal compression of iliac veins. The received results confirm efficiency and relative safety of stenting the ilio-caval veins in treatment of patients with chronic diseases of veins of the legs.

Keywords: chronic venous diseases, venous stenting, postthrombotic syndrome, May-Turner's syndrome.

В последнее десятилетие в лечении хронических заболеваний вен нижних конечностей, а также их осложненного течения явное признание получили эндовазальные методики — лазерная облитерация, радиочастотная абляция, нетермические методы облитерации подкожных вен и ряд других современных внутрисосудистых технологий. Эти методы направлены на устранение патологического вено-венозного рефлюкса в поверхностных венах. Операции же на глубоких венах при обструкции различного генеза имеют меньшую распространенность, так как их выполнение требует более тщательной подготовки как команды врачей, так и оснащенности медицинского учреждения. Шли поиски технических возможностей устранения окклюзии вен после перенесенного тромбоза. В 1985 г. Wright K.C. и соавт. [1] предприняли первую попытку венозного стентирования у собак. В эксперименте было выполнено стентирование внутренней яремной вены, нижней полой вены и аорты у 5 собак. За 6 месяцев наблюдения без дополнительной антитромботической терапии не было выявлено тромбоза стента. Подобный эксперимент дал повод исследователям попытаться выполнить стентирование вен при посттромботической болезни. Так, в 1988 г. Zollikofer C.L. и соавт. [2] выполнили стентирование подвздошных вен у 4 пациентов. Без антитромботической терапии в течение 12 месяцев наблюдения только у 1 пациента был отмечен рестеноз подвздошной вены. С тех пор эндоваскулярные хирурги взяли этот метод лечения пациентов с посттромботической болезнью себе на вооружение. Имея успешный опыт реканализации, ангиопластики и стентирования артерий, эндоваскулярные хирурги все чаще стали применять этот метод для лечения пациентов с посттромботической обструкцией подвздошных вен и нижней полой вены. Так как венозное стентирование являлось малоизученным направлением эндоваскулярной хирургии вен, то P. Neglen и соавт. [3] в 2007 г. начали развивать это направление, оперируя пациентов с трофическими язвами, и доказали его эффективность в заживлении трофических язв и улучшении качества жизни пациентов. Позднее, S. Raju и соавт. [4] в 2010 г. подтвердили ранее полученные результаты, а венозное стентирование заняло ведущую роль, как операция выбора для ликвидации илио-кавальных поражений различной этиологии. В 2016 г. M.J. Seager и соавт. [5] представили систематический обзор по результатам стентирования подвздошных вен. В обзор включены 14 рандомизированных исследований со всего мира со сроком наблюдения за пациентами от 6 месяцев до 4 лет. В анализ включены результаты 2373 операций по поводу посттромботической обструкции и 2586 операций по поводу экстравазальной компрессии подвздошных вен (синдром Мей-Тернер). Обобщенные результаты анализа показали, что частота заживления трофических язв после операции увеличилась с 56% до 100% (по сравнению с консервативной терапией), первичная проходимость стентов составила 32–98,7%, вторичная проходимость стентов — 66–96%. Послеоперационные

* e-mail: yashkin-vmeda@yandex.ru

осложнения отмечены в 8,7% случаев. Мировой опыт стентирования нижней полой вены не так велик, как при стентировании подвздошных вен. Тем не менее, в 2017 г. O. Grotta и соавт. [6] представили опыт успешного стентирования подвздошных вен и нижней полой вены при посттромботической болезни. У 19 пациентов выполнена эндоваскулярная операция, за 2 года вторичная проходимость стентов составила 83%. Но уже за период наблюдения до 42 месяцев — у 15 из 19 пациентов стенты сохранили свою проходимость. Если первые свои наблюдения хирурги сосредоточили на лечение пациентов с посттромботической болезнью, то позже появилась необходимость лечения пациентов с нетромботическим нарушением венозного оттока по подвздошным венам. Так, в 2017 г. R. Goldman и соавт. [7] доказали, что эндоваскулярное стентирование служит безальтернативным способом устранения нарушений венозного оттока при синдроме Мей-Тернер. Эффективность венозного стентирования определяется не только правильной техникой выполнения операции, адекватной антитромботической терапией, но и выбором стента, характеристики которых улучшаются их года в год [8]. В 2018 г. S. Raju и соавт. [9] предложен оптимальный диаметр стента в зависимости от пораженного венозного сегмента.

Целью нашего исследования послужил анализ клинических результатов лечения пациентов с посттромботической болезнью и экстравазальной неопухолевой компрессией илио-кавального сегмента с использованием эндоваскулярных методов лечения.

Материал и методы

Проведен анализ результатов эндоваскулярного лечения 90 пациентов в клинике грудной и сердечно-сосудистой хирургии им. Св. Георгия НМХЦ им. Н.И. Пирогова в период с 01.2015 по 09.2021 гг.

В первую группу включено 55 пациентов, которым выполняли эндоваскулярную операцию по поводу экстравазальной компрессии левой общей подвздошной вены (синдром Мей-Тернер). По половому признаку пациенты разделились практически поровну: 26 мужчин, 29 женщин. Средний возраст составил 32 года у мужчин и 30 лет у женщин. У пациентов с экстравазальной компрессией отмечался клинический класс C2,3,S (симптоматический) по классификации CEAP.

Вторую группу составили 44 пациента с посттромботической болезнью и обструкцией илио-кавального сегмента. По половому признаку пациенты разделились следующим образом: 11 мужчин и 27 женщин. Средний возраст составил 31 год у мужчин, 39 лет у женщин. У пациентов с посттромботической болезнью диагностирован клинический класс C3-C6,S (симптоматический) по классификации CEAP.

На контрольных осмотрах и перед операцией в обеих группах оценивали клинический класс по международной классификации хронических заболеваний вен CEAP, тяжесть хронического заболевания вен по шкале VCSS, качество жизни по опроснику CIVIQ-20. У пациентов с посттромботической болезнью оценивали тяжесть заболевания по шкале VILLALTA.

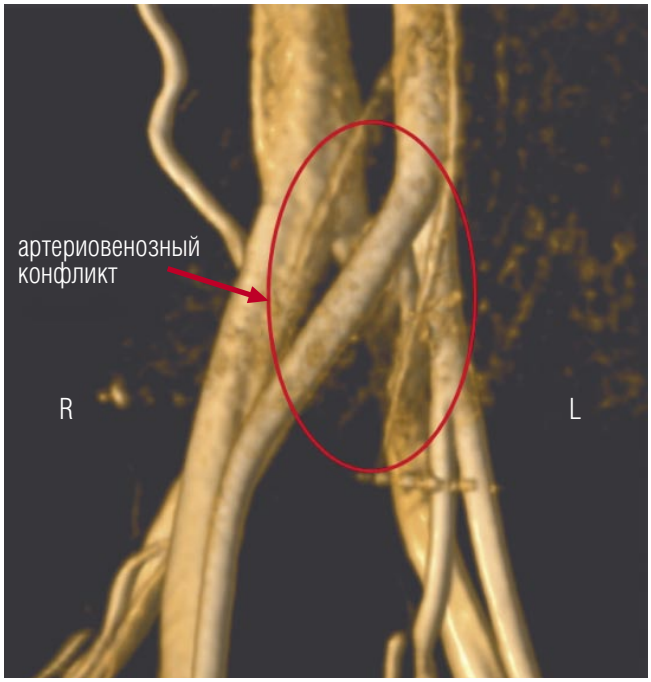

Рис. 1. Результат МР-флебографии — экстравазальная компрессия левой общей подвздошной вены.

Показанием к операции являлись нарушение венозного оттока в зоне подвздошных вен и кавального сегмента с клиническими проявлениями хронической венозной недостаточности (C3-C6 по CEAP).

В предоперационном периоде для подтверждения диагноза выполняли бесконтрастную магнитно-резонансную флебографию (МР-флебография) (Рис. 1) или контрастную компьютерно-томографическую флебографию (КТ-флебография) (Рис. 2). МР-флебографию выполняли в проекциях TRA, COR, SAG, в последовательности BH FIESTA, 3D Inhance PC, обработка MIP и 3D изображений. КТ-флебографию выполняли с внутривенным введением контрастного вещества (Оптирей-350) в проекциях TRA, COR, SAG, с обработкой MIP и 3D изображений.

Техника выполнения операции

В большинстве случаев пункционный доступ под УЗ-наведением выполнялся через подколенную вену, в связи с чем оптимальным положением пациента являлось лежа на животе. Далее с использованием проводников различной жесткости выполнялась реканализация окклюзированного участка вены (Рис. 3). В связи с обилием развитых венозных коллатералей, обязательным было ангиографическое подтверждение нахождения проводника в просвете нижней полой вены (Рис. 4). Перед имплантацией стент-системы во всех случаях выполнялась предилатация (баллонная ангиопластика) пораженных венозных сегментов баллонным катетером с диаметром

Рис. 2. Результат КТ-флебографии — посттромботическая окклюзия нижней полой вены.

Рис. 3. Этап выполнения проводниковой реканализации при посттромботической обструкции.

Рис. 4. Успешная проводниковая реканализация подвздошных вен при посттромботической обструкции.

от 7 до 16 мм (Рис. 5). Вслед за баллонной ангиопластикой производилось позиционирование стент-системы так, чтобы проксимальный и дистальный края стента располагались в тромботически или стенотически неизмененных участках венозного русла (Рис. 6). Этап имплантации стента всегда завершался баллонной постдилатацией стентированного участка с целью его полного расправления. Диаметр баллонных катетеров составил от 12 до 22 мм (Рис. 7). При выполнении операции по поводу экстравазальной компрессии левой общей подвздошной вены пациент располагался на операционном столе лежа на спине, под УЗ-наведением проводилась пункция общей бедренной вены.

После операции пациентам рекомендовалась ранняя активизация, а до полного восстановления после сочетанной анестезии — перемежающаяся пневмокомпрессия (Рис. 8).

В послеоперационном периоде назначалась компрессионная терапия — пациентам с посттромботической болезнью — гольфы 34–46 мм рт. ст. на период до 1 года, пациентам с экстравазальной компрессией — чулки 23–32 мм рт. ст. до 2 месяцев.

С целью контроля проходимости стентированного участка проводилось ультразвуковое ангиосканирование вен нижних конечностей в 1–3 сутки после операции, через 1 месяц, далее 1 раз в год. КТ-флебография прово-

Рис. 5. Баллонная ангиопластика (предилатация) правой общей подвздошной вены при посттромботической обструкции.

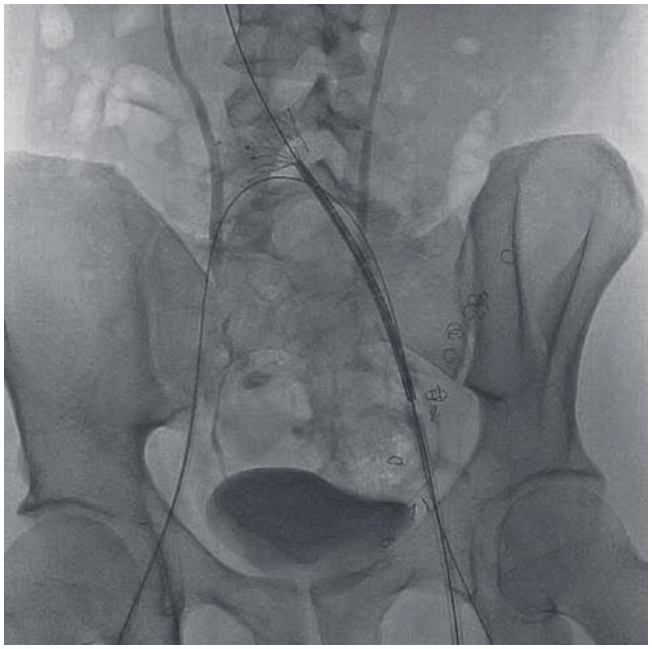

Рис. 6. Заведение стент-системы, позиционирование и начало установки стента.

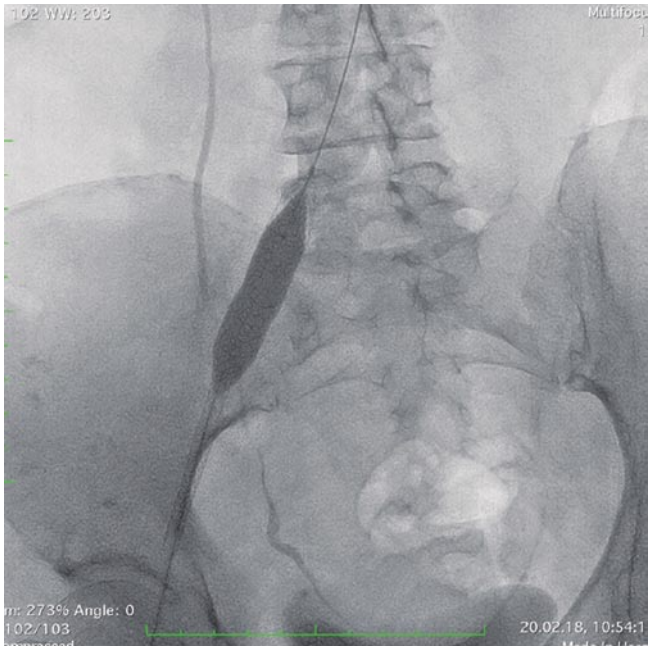

Рис. 7. Постдилатация правой общей подвздошной вены.

Рис. 8. Перемежающаяся пневмокомпрессия до активизации пациента (режим В, 60–70 мм рт.ст.).

дилась через 6 месяцев для определения проходимости стентов, исключения деформации их конструкции.

Одним из самых обсуждаемых вопросов эндоваскулярного стентирования подвздошных вен и нижней полой вены является выбор антитромботической терапии в послеоперационном периоде. В 2018 г. вышел международный консенсус по антитромботической терапии после венозного стентирования (K. Milinis, A. Thapar, J. Shalhoub, 2018). Консенсус опирается на исследование по типу Делфи, то есть не имеет высокой степени доказательности, тем не менее, во всем мире достигнуты определенные закономерности. Во-первых, антикоагулянтная терапия должна проводиться в сроки не менее 6–12 месяцев, наиболее часто используемая терапия — низкомолекулярные гепарины в сроки от 2 до 6 недель после операции. Пожизненная антикоагулянтная терапия показана при рецидивирующем тромбозе глубоких вен. У пациентов с первичным тромбозом терапия может быть отменена через 12 месяцев. А вот объем и длительность дезагрегантной терапии полностью не определены.

В начале освоения методики мы назначали антикоагулянтную терапию в объеме ривароксабана 20 мг в сутки (либо другие ПАОК) в сочетании с дезагрегантной терапией клопидогрела 75 мг в сутки на 6 месяцев. С 2018 г. используется созданный внутренний протокол, по которому антитромботическая терапия была изменена. Пациентам с посттромботической болезнью назначали варфарин (МНО 2–3) с клопидогрелом 75 мг в сутки, при

нетромботическом поражении вен — ривароксабан 20 мг и клопидогрел 75 мг в сутки не менее 12 месяцев.

Результаты

После эндоваскулярных операций у 44 пациентов по поводу посттромботической болезни положительный результат достигнут у 30, у 6-ти в сроки от 1 до 6 месяцев выявлен тромбоз стентов наружной или общей подвздошных вен (Рис. 9). У 6 пациентов выявлено сужение проксимальной части стента «тепперинг», которое не потребовало повторных вмешательств. Данная особенность оказалась характерной для плетеных стентов (Рис. 10). У 2 пациентов отмечена деформация стента в сегменте общей бедренной вены, осложнившаяся тромбозом данного участка, что потребовало рестентирования (Рис. 11).

При стентировании подвздошных вен при посттромботической обструкции у подавляющего числа пациентов получены обнадеживающие клинические результаты операции. Уменьшились общеклинические проявления венозного заболевания по VCSS 14±6 баллов (до операции) и 6±3 баллов (после операции). Улучшилось качество жизни пациентов по опроснику CIVIQ 61±27 баллов (до операции), 40±6 баллов (после операции).

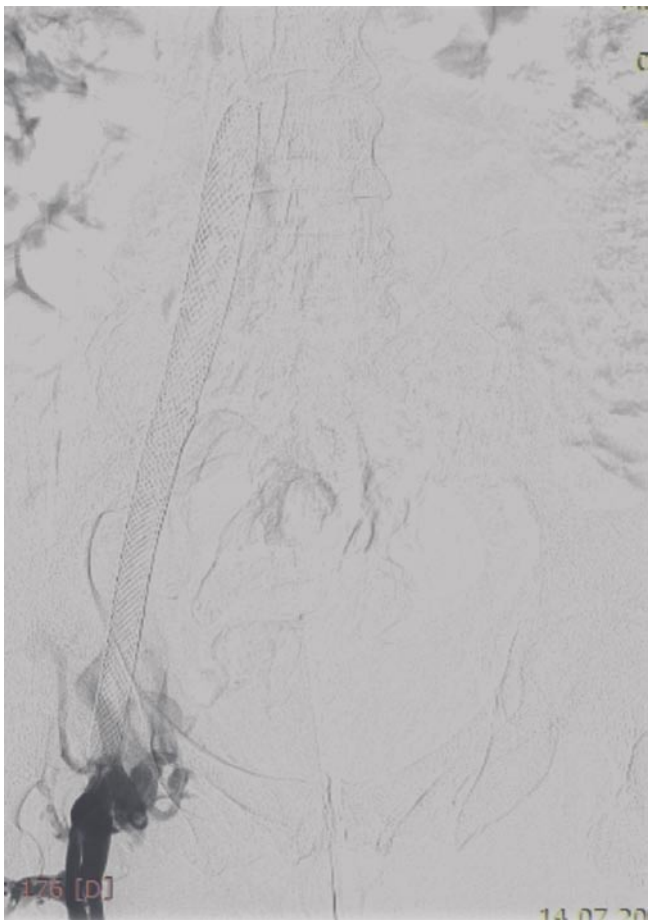

Рис. 9. Тромбоз наружной и общей подвздошных вен — отсутствие контрастирования.

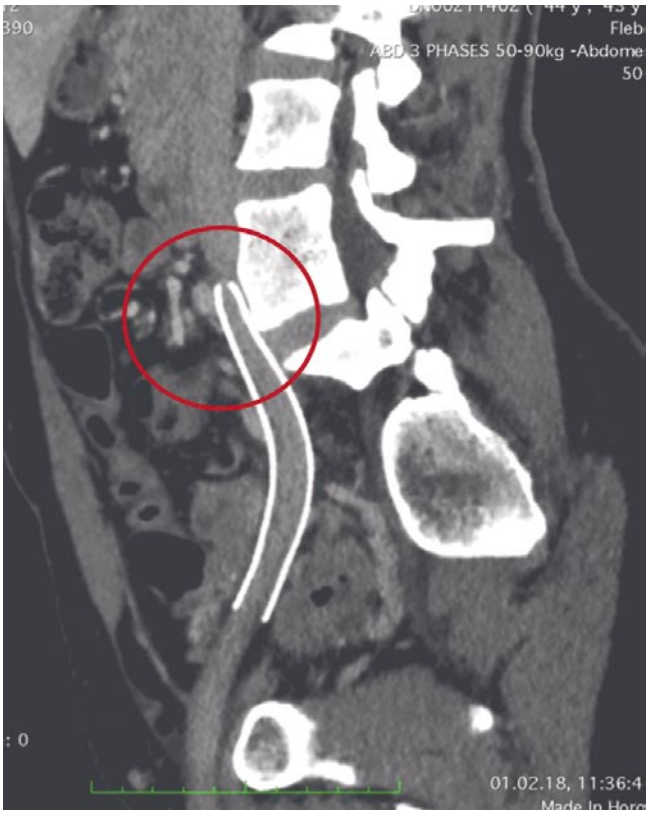

Рис. 10. Сужение проксимальной или верхней части стента в отдаленном периоде после операции.

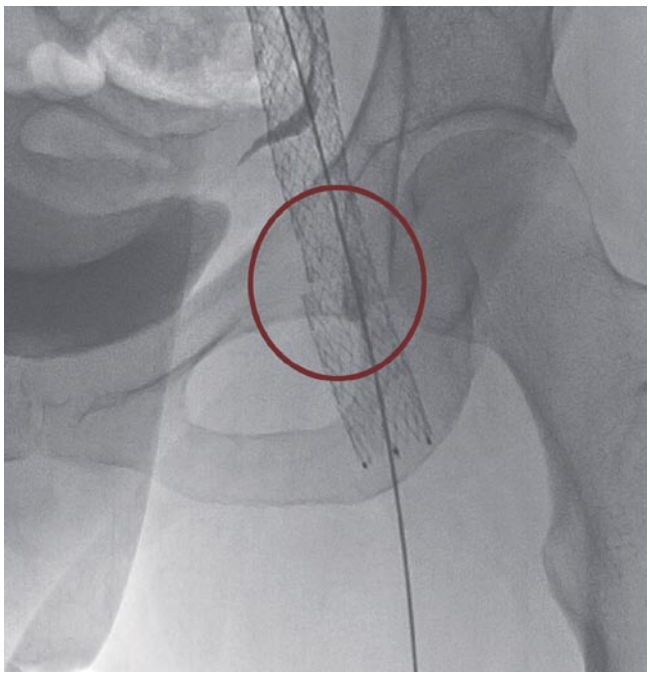

Рис. 11. Надлом стента в области бедренного сгиба.

Снизилась тяжесть клинических проявлений посттромботической болезни по шкале VILLALTA 13±9 баллов (до операции), 6±3 баллов (после операции).

Рис. 12. Полное восстановление венозного оттока крови при тяжелой двусторонней посттромботической обструкции подвздошных вен и нижней полой вены.

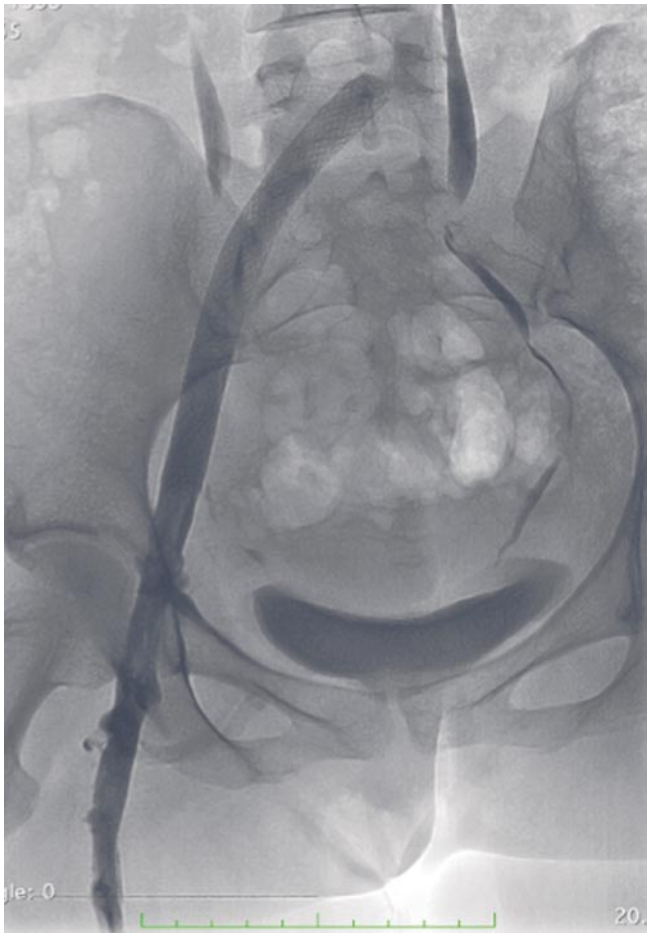

Рис. 13. Полное восстановление венозного оттока крови при экстравазальной компрессии подвздошной вены.

После стентирования подвздошных вен при экстравазальной компрессии отдаленные результаты изучены в сроки от 3 до 46 месяцев.

После операций у 55 пациентов по поводу экстравазальной компрессии проходимость стентов составила 100%. У 7 пациентов выполнено дополнительное вмешательство на поверхностных венах после стентирования (ЭВЛО, РЧА, стриппинг). При клинической оценке результатов вмешательства получены следующие результаты: снижение тяжести заболевания по шкале VCSS 6±3 баллов (до операции) и 3,6±1,6 балла (после операции). Улучшилось качество жизни пациентов: CIVIQ 43±7 балла (до операции) и 26±3 баллов (после операции).

Операции завершались ангиографическим контролем, по данным которого подтверждалось полное восстановление венозного оттока по пораженному сегменту (Рис. 12, 13).

Помимо прямого ангиографического результата проведен анализ лучевой нагрузки во время операции. Среднее время рентгеноскопии при операции по поводу посттромботической болезни составило — 29,7 мин., при экстравазальной неопухолевой компрессии подвздошной вены (синдром Мей-Тернер) — 10,1 мин. Среднее количество контрастного вещества (Йогексол/Йопромид) при операции по поводу посттромботической болезни — 187,5 мл, при синдроме Мей-Тернер — 160 мл. Таким образом указанные показатели не превышают таковые при вмешательствах на артериальном русле аналогичного сегмента.

Выводы

1. Показанием к эндоваскулярному стентированию являются клинически значимые нарушения венозного оттока в илио-феморальном сегменте вследствие окклюзионных поражений или экстравазальной компрессии.
2. Эндоваскулярное стентирование подвздошных вен является эффективным и относительно безопасным методом ликвидации окклюзионно-стенотических поражений глубоких вен нижних конечностей, улучшающий клинический результат комплексного лечения пациентов.

3. Выполнение данных вмешательств прерогатива специалистов с опытом эндоваскулярных операций в условиях высокотехнологичного оснащения лечебного учреждения и возможностью лечения интраоперационных и послеоперационных осложнений.

Авторы заявляют об отсутствии конфликта интересов (The authors declare no conflict of interest).

ЛИТЕРАТУРА/REFERENCES

1. Wright KC, Wallace S, Charnsangavej C, Carrasco CH, Gianturco C. Percutaneous endovascular stents: an experimental evaluation. Radiology. 1985; 156(1): 69-72. doi: 10.1148/radiology.156.1.4001423.
2. Zollikofer CL, Largiader I, Bruhlmann WF, Uhlschmid GK, Marty AH. Endovascular stenting of veins and grafts: preliminary clinical experience. Radiology. 1988; 167(3): 707-12. doi: 10.1148/radiology.167.3.2966417.
3. Neglen P. Chronic venous obstruction: diagnostic consideration and therapeutic role of percutaneous iliac stenting. Vascular. 2007; 15(5): 273-80. doi: 10.2310/6670.2007.00071.
4. Raju S, Darcey R, Neglen P. Unexpected major role for venous stenting in deep reflux disease. J. Vasc. Surg. 2010; 51(2): 401-8. doi: 10.1016/j.jvs.2009.08.032.
5. Seager MJ, Busuttil A, Dharmarajah B, Davies AH. A Systematic Review of Endovenous Stenting in Chronic Venous Disease Secondary to Iliac Vein Obstruction. Eur. J. Endovasc. Surg. 2016; 51(1): 100-20. doi: 10.1016/j.ejvs.2015.09.002.
6. Grotta O, Enden T, Sandbaek G, Gjerdalen GF, Slagsvold CE, Bay D, Klow NE, Rosales A. Patency and Clinical Outcome After Stent Placement for Chronic Obstruction of the Inferior Vena Cava. Eur. J. Endovasc. Surg. 2017; 54(5): 620-628. doi: 10.1016/j.ejvs.2017.07.003.
7. Goldman RE, Arendt VA, Kothary N, Kuo WT, Sze DY, Hofmann LV, Lungren MP. Endovascular Management of May-Thurner Syndrome in Adolescents: A Single-Center Experience. J. Vasc. Interv. Radiol. 2017; 28(1): 71-77. doi: 10.1016/j.jvir.2016.09.005.
8. Литвинов А.А. Сравнительная характеристика венозных стентов. Вестник Национального медико-хирургического Центра им. Н.И. Пирогова. — 2021. — Т.16. — №2. — С.98-104. [Litvinov AA. Comparative characteristics of venous stents. Bulletin of Pirogov National medical&surgical center. 2021; 16(2): 98-104. (In Russ).] doi: 10.25881/20728255_2021_16_2_98.
9. Raju S, Buck WJ, Crim W, Jayaraj A. Optimal sizing of iliac vein stents. Phlebology. 2018; 33(7): 451-457. doi: 10.1177/0268355517718763.

СУПЕРСЕЛЕКТИВНАЯ ЭМБОЛИЗАЦИЯ АРТЕРИЙ, ПИТАЮЩИХ МИОМАТОЗНЫЕ УЗЛЫ, ПРИ ЛЕЧЕНИИ ПАЦИЕНТОК С МИОМОЙ МАТКИ

Политова А.К., Боломатов Н.В.*, Бруслик С.В., Слабожанкина Е.А., Свиридова Т.И. Амелина Ю.Л.
ФГБУ «Национальный медико-хирургический Центр им. Н.И. Пирогова», Москва

DOI: 10.25881/20728255_2022_17_1_23

Резюме. Операция по эндоваскулярной эмболизации маточных артерий (ЭМА) при миоме матки (ММ) имеет ряд недостатков. Проанализировав патофизиологию и осложнения ЭМА, наша исследовательская группа предложила методику суперселективной эмболизации артерий миом матки. Учитывая локальность эмболизации, мы назвали эту методику технологией «снайпера» при эмболизации ММ.

Цель исследования. Оценить непосредственные результаты суперселективной артериальной эмболизации сосудов миоматозных узлов при ММ.

Материал и методы. В исследование было включено 132 пациентки с диагнозом, которым проведено 133 операций. Возраст 42,8±5,7 (от 32 до 57 лет). Всем пациенткам приводилась эмболизация артерий, питающих миоматозный узел, ММ с применением микрокатетерной техники. С целью оценки эффективности окклюзии ММ выполнялось трансвлагалищное УЗИ с допплерографией перед операцией и на следующий день после операции, перед выпиской пациентки и спустя 14, 30 суток после операции.

Результаты. В качестве артериальных доступов при ЭМА использовались: радиальный — 75 (56,3%); плечевой — 52 (39,0%); бедренный доступ — 5 (3,7%). У 19 (14,2%) пациенток была выполнена ЭМА только одной артерии. Отсутствие кровотока в миоматозных узлах при сокращении его в маточных и яичниковых артериях было у 132 (100%) пациенток.

Выводы. 1. Метод артериальной суперселективной эмболизации миоматозных узлов матки является эффективным и безопасным способом лечения. 2. Метод артериальной суперселективной эмболизации миоматозных узлов матки нуждается в проведении дополнительных исследований.

Ключевые слова: миома матки, миома, суперселективная, эмболизация, снайпер, поливинилалкоголь, микросферы, микрокатетер.

SUPERSELECTIVE EMBOLIZATION OF ARTERIES FEEDING MYOMATOUS NODES IN THE TREATMENT OF UTERINE FIBROIDS

Politova A.K., Bolomatov N.V.*, Bruslik S.V., Slabozhankina E.A., Sviridova T.I. Amelina Yu.L.
Pirogov National Medical and Surgical Center, Moscow

Abstract. Surgery for endovascular embolization of the uterine arteries (UAE) for uterine myoma has a number of disadvantages. Having analyzed the pathophysiology and complications of UAE, our research group proposed a technique for superselective embolization of uterine fibroids arteries. Considering the locality of embolization, we called this technique "sniper" technology for embolization of uterine fibroids (MM).

Purpose of the study. To evaluate the immediate results of superselective arterial embolization of vessels of myomatous nodes in uterine myoma.

Material and methods. The study included 132 patients with a diagnosis of MM, who underwent 133 operations. Age 42.8±5.7 (from 32 to 57 years old). All patients underwent embolization of arteries feeding the myomatous node of the MM using microcatheter technique. In order to assess the effectiveness of MM occlusion, transvaginal ultrasound with Doppler ultrasound was performed before the operation and the next day after the operation, before the patient was discharged and 14, 30 days after the operation.

Results. The following were used as arterial approaches for UAE: radial — 75 (56.3%); shoulder — 52 (39.0%); femoral approach — 5 (3.7%). In 19 (14.2%) patients, UAE of only one artery was performed. The absence of blood flow in the myomatous nodes with its contraction in the uterine and ovarian arteries was in 132 (100%) patients.

Conclusions. 1. Method of arterial superselective embolization of myomatous nodes of the uterus is an effective and safe method of treatment. 2. The method of superselective arterial embolization of myomatous nodes of the uterus needs additional research.

Keywords: uterine fibroids, fibroids, superselective, embolization, sniper, polyvinyl alcohol, microspheres, microcatheter.

Миома матки (ММ) — самая распространенная опухоль женской половой системы, встречающаяся более чем у 40% женщин в репродуктивном возрасте, в 30% случаев она имеет клинические проявления. Важным негативным моментом является влияние опухоли на репродуктивную функцию женщины, обуславливая бесплодие и невынашивание беременности, что является важным социально экономическим значением данного заболевания. Основным методом лечения ММ является хирургический, включая гистерэктомию и миомэктомию [1].

В течение последних 20 лет широкое распространение получил малоинвазивный способ лечения ММ — эмболизация маточных артерий (ЭМА). Прототипом этой методики послужила перевязка, а потом и эндоваскулярная окклюзия внутренних подвздошных артерий для остановки послеродовых и послеоперационных маточных кровотечений. Эта технология нашла широкое применение в конце 70 гг. XX века [2]. По данным доступной литературы первая окклюзия маточных артерий при ММ была проведена в 1974 г. французским нейрорадиологом J.-J. Merland для лечения острой метроррагии, вызванной ММ у пациентки с тяжёлой сопутствующей патологией. Несколько лет спустя J.-J. Merland начал совместно с гинекологом J. Ravina выполнять окклюзию маточных артерий перед миомэктомией с целью снижения интраоперационной кровопотери [3]. При наблюдении за пациентками было отмечено уменьшение размеров узлов. С учетом накопленного опыта в 1993 г. было проведено многоцентровое исследование, которое доказало эффективность и безопасность ЭМА как самостоятельного метода лечения ММ [4]. Положительные результаты исследования привели к серии подобных исследований в других странах, а, как следствие, к широкому внедрению этой технологии в клиническую практику [5; 6].

В патогенезе ММ важная роль отводится неоангиогенезу. По мере гипертрофии миометрия и роста массы

* e-mail: n-v-bolomatov@yandex.ru

опухоли в капиллярной сети миометрия, прилежащего к миоматозным узлам, полностью исчезает характерная правильная зигзагообразная извитость (Рис. 2 Б1), артерии миоматозного узла представляют собой хаотичную сосудистую сеть, окружающую миому по периферии и представлены дуговыми и радиальными артериями, огибающими узел и отдающими внутрь опухоли слабовыраженную питающую капиллярную сеть (Рис. 2 А2) [7].

Метод ЭМА, заключается в окклюзии маточных артерий микросферами (микрочастицами) [7; 8]. Окклюзия артерий матки, вызывает временную ишемию, как правило, не приводящую к некрозу, так как матка кровоснабжается не только маточными артериями, но и через анастамозы с яичниковыми артериями и ветвями внутренних подвздошных артерий. Капиллярная сеть в миоматозных узлах не имеет коллатералей, поэтому попадающие в них микросферы приводят к стойкой окклюзии питающих опухоль сосудов, ишемии и некрозу, а в последствии фиброзу ММ. Что в конечном итоге сопровождается уменьшением объема узла [9–13].

Особенностью послеоперационного течения ЭМА является «постэмболизационный синдром», который имеет следующие клинические проявления: боль внизу живота, выделения из половых путей, гипертермия, лейкоцитоз, гиперфибриногенемия, дизурия, нарушение функций ЖКТ, тахикардия. Патофизиологическим механизмом его возникновения является ишемия матки и некроз ММ, что приводит к развитию острого воспаления и интоксикации [14–16].

Одной из проблем, возникающих после ЭМА, является рецидив ММ, причинами которого являются: 1) дополнительное кровоснабжение узла из бассейна противоположной маточной, яичниковой или ветвями внутренней подвздошной артерии; 2) неадекватная эмболизация; 3) реваскуляризация узла через коллатерали [8; 14; 17; 18].

ЭМА является технически отработанной операцией, но имеет ряд недостатков: 1) попадание эмболизирующего материала в миометрий, что при отсутствии анастомозов с яичниковыми артериями приводит к некрозу неизмененного участка мышцы матки; 2) попадание эмболизирующего материала в яичниковую артерию, что при слабой выраженности или отсутствии анастомозов с яичниковыми ветвями аорты, приводит к ишемии яичника и постэмболизационной аменорее; 3) тотальная окклюзия маточных артерий при беременности приводит к плацентарной артериальной недостаточности и, как следствие, самопроизвольному аборту; 4) рецидив ММ, в случае хорошо выраженного коллатерального кровотока в матке.

Проанализировав патофизиологию и осложнения ЭМА наша исследовательская группа предложила методику суперселективной эмболизации артерий ММ. Основные концепции при разработке метода были следующие: 1) провести селективную эмболизацию непосредственно ММ, что позволяет снизить риск нецелевой эмболизации (в том числе и яичниковых артерий); 2) уменьшить объем эмболизированной ткани матки и снизить интенсивность постэмболизационного синдрома; 3) выполнить более глубокую эмболизацию сосудистого русла ММ (использовать сферы меньшего диаметра), что позволит провести более качественную окклюзию опухоли. Учитывая точечность доставки микросфер в опухоль эту методику можно назвать технологией «снайпера» при эмболизации ММ.

Цель исследования: оценить непосредственные результаты суперселективной артериальной эмболизации сосудов миоматозных узлов.

Критериями включения в исследование были: 1) симптомная ММ; 2) не более 4-х миоматозных узлов; 3) отсутствие другой патологии гениталий, которая могла бы послужить показанием к гистерэктомии; 4) отсутствие экстрагенитальной патологии в стадии декомпенсации; 5) беременность. Перед операцией проводились следующие дополнительные обследования; трансвагинальное УЗИ, МРТ и МРА органов малого таза; гистологическое исследование соскоба полости матки.

Материал и методы

В исследование было включено 132 пациентки, которым проведено 133 операции. Возраст 42,8±5,7 (от 32 до 57 лет). Размер миоматозно-измененной матки 10,1±1,69 нед. беременности. Размеры узлов от 1,8 см до 10,1 см. Средний объем доминантного узла — 79,91±25,72 см^3.

Операция выполнялась по следующему протоколу. Перед операцией проводилось изучение хирургом сосудистой анатомии по данным МРА и УЗИ (Рис. 1 А, Б). Под местной анестезией проводилась пункция лучевой или локтевой артерии, при невозможности проведения инструмента через руку применялся бедренный доступ. При доступе через руку, с целью профилактики артериального спазма использовалось внутриартериальное введение нитроглицерина 250–500 мкг. После обеспечения артериального доступа вводилось 5000 ЕД гепарина. С целью определения сосудистой анатомии артерий малого таза проводилась брюшная аортография (Рис. 1 В). Однако, после 30 операций от проведения брюшной ангиографии отказались, т.к. сосудистую анатомию артерий малого таза изучали на основании МРА. Затем проводилась поочередная катетеризация и ангиография левой и правой маточных артерий, с целью выявления источников кровоснабжения ММ (Рис. 2). В качестве катетеров применялись JR, HH1, V, C1, CR, длинной 125 см. Наиболее удобными для катетеризации был JR. При бедренном артериальном доступе катетер Roberts. Подводящий катетер устанавливался в маточную артерию, в которой находился основной источник кровоснабжения ММ. Через него на коронарном проводнике проводили микрокатетер до артерии, кровоснабжающей ММ. Проводилась селективная ангиография через микрокатетер, с целью определения правильности его

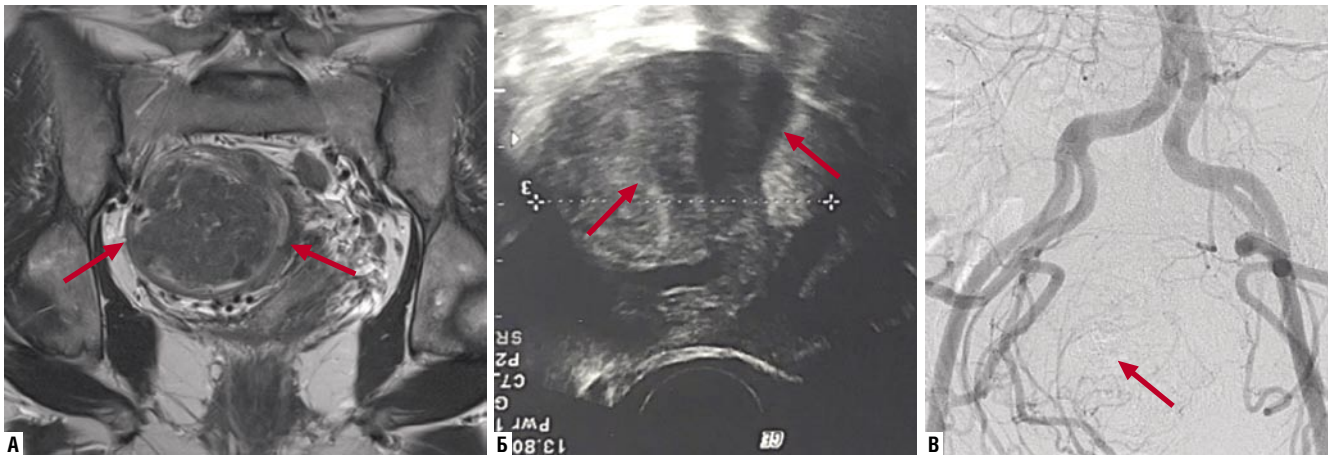

Рис. 1. Матка и миома матки (указана стрелкой) перед эмболизацией пациентка Л. 45 лет. А — МРТ. Б — трансвлагалищное УЗИ. В — брюшная ангиография.

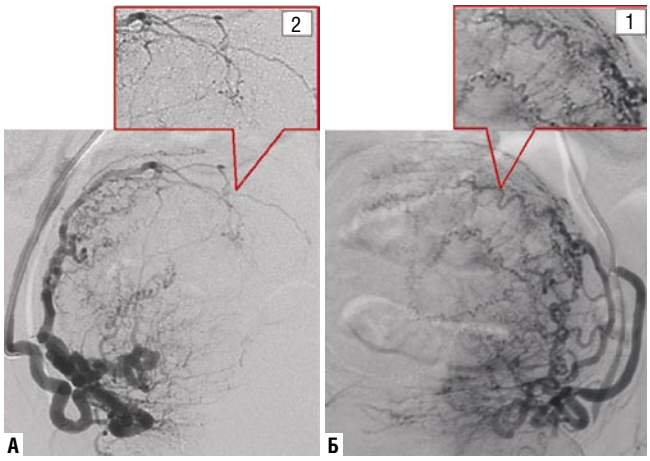

Рис. 2. Селективная ангиография маточных артерий пациентки Р. 46 лет. Переднезадняя проекция с краниальным завалом 20. А — правая маточная артерия. Б — левая маточная артерия. 1 — неизмененные маточные артерии. 2 — артерии миоматозного узла матки.

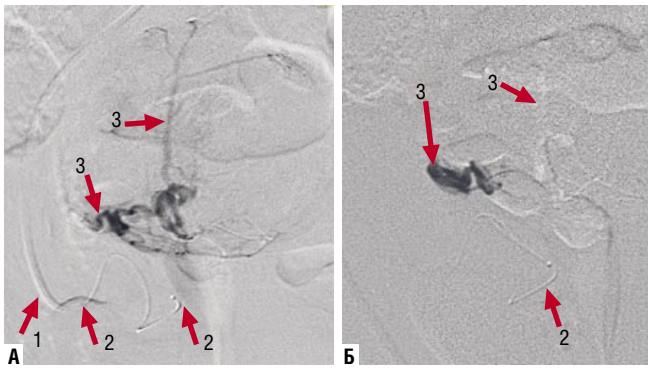

Рис. 3. Селективная ангиография артерии миоматозного узла через микрокатетер пациентки Р. 46 лет. А — до эмболизации. Б — после эмболизации. 1 — подводящий катетер. 2 — микрокатетер. 3 — артерии миоматозного узла.

положения (Рис. 3 А). В качестве микрокатетеров использовались: Headway17, 21 (Microvention), Excelsior 1010, 1018 (Stryker); Rebar 18 (Medtronic); баллонный катетер Scepter (Microvention). Применение инструментария, использующегося в нейроваскулярных вмешательствах обусловлено малыми диаметрами маточных артерий и их извитостью, а также отсутствием специализированного инструмента для этого вида операций. Далее проводилась эмболизация микросферами до достижения «стоп контраст» на протяжении 5 сердечных циклов. Затем проводилась контрольная ангиография, спустя 5–10 мин., при сохранении кровотока по артерии, питающей ММ проводилась повторная эмболизация, при стойкой окклюзии инструмент удаляли (Рис. 3 Б). Затем, при необходимости, проводилась катетеризация других миоматозных узлов в том числе и с противоположной стороны и процедура повторялась. В качестве эмболизирующих материалов применялись микросферы поливинилалкоголя Contour (Boston Scientific), 45–150 μm PVA или 150–250 μm, потом далее Contour 250–355 μm PVA до достижения необходимого ангиографического результата. Последовательное использование микросфер вначале меньшего, а затем большего диаметра обусловлено использованием технологии эмболизации по типу «дорожной насыпи», которая позволяет провести эффективную окклюзию микроциркуляторного русла опухоли [19]. После завершения операции инструменты удалялись, проводился гемостаз и пациентка переводилась в отделение.

С целью оценки эффективности окклюзии ММ выполнялось трансвлагалищное УЗИ с допплерографией перед операцией и на следующий день после операции, перед выпиской пациентки и спустя 14, 30 суток после операции.

Обезболивание в процессе операции проводилось наркотическими анальгетиками, в послеоперационный период наркотическими анальгетиками, трамадолом или ненаркотическими анальгетиками. Болевой синдром в послеоперационном периоде оценивался в течении 3-х дней по вербальной рейтинговой шкале (ВРШ) боли: «слабая», «умеренная», «средняя», «сильная», «очень сильная».

Результаты

В качестве артериальных доступов использовались: радиальный — 75 (56,3%); плечевой — 52 (39,0%); бедренный доступ — 5 (3,7%). У 19 (14,2%) пациенток была выполнена ЭМА только одной артерии. Время рентгеноскопии составило 18,4 мин. (12,5–123 мин.). Время операции — 55,4 мин. (35–123 мин.), причём первые 17 операций 87+15,3 (максимальное время 123 мин.) время рентгеноскопии 41,2+17,2 мин. (максимальное время 60 мин.). В последующем время операции составило 45,2+14, время рентгеноскопии 16,1+3,8 (максимальное 22 мин.). Отсутствие кровотока в миоматозных узлах по данным трансвлагалищного УЗИ при сокращении его в маточных и яичниковых артериях было у 132 (100%) пациенток. Болевой синдром в послеоперационном периоде отмечался следующим образом: «не было» — 10 (7,5%); «слабая боль» у 32 (24,0%); «средней силы боль» 41 (30,8%); «сильная боль» 27 (20,3%); «очень сильная боль» 19 (14,2%); «невыносимая» 4 (3,0%).

Осложнения отмечались в месте артериального доступа у 3 (2,2%) пациенток, из них асимптомный тромбоз лучевой артерии — 2 (1,5%), постпункционная пульсирующая гематома на плечевой артерии — 1 (0,7%). Перфорация маточных и мочепузырной артерий проводником отмечались у 3 (2,2%) пациенток. Дефект в артерии был окклюзирован, в одном случае спиралью (Рис. 4), в 2-х — микросферами. В послеоперационном периоде у этих пациенток особенностей не было. Восстановление кровотока в миоматозном узле спустя 15 суток отмечалось у 1 (0,7%) пациентки, она одна из первых, которой проведена суперселективная ЭМА.

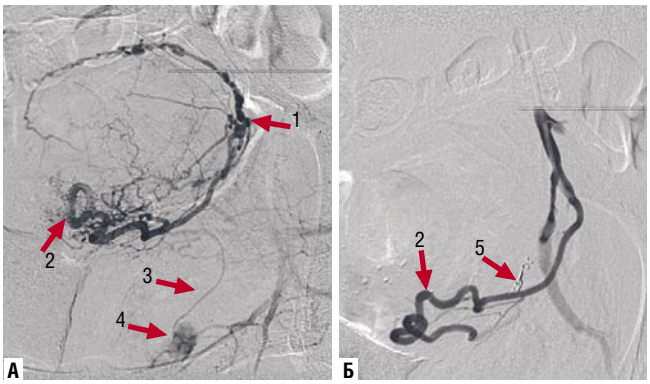

Рис. 4. Экстравазация ренгеноконтрастного вещества из мочепузырной артерии И.52 лет. А — до эмболизации. Б — после эмблизации. 1 — артерии ММ. 2 — маточные артерии. 3 — артерия мочевого пузыря. 4 — экстравазация контрастного вещества. 5 — микроспираль в артерии мочевого пузыря.

Обсуждение

Разработанная нами концепция суперселективной эмболизации артерий ММ или метод «снайпера» показала хороший непосредственный результат. У всех пациенток отмечалось прекращение кровоснабжения ММ как по данным ангиографии, так и УЗИ малого таза, при сохраненном кровотоке в матке и яичниках. Реваскуляризация узла отмечалась только у 1 (0,7%) пациентки через 15 суток после операции. Мы связываем это «с кривой обучения» на этапе освоения данной методики. При этом, несмотря на использование микросфер малого диаметра (45–150 μm), некрозов матки при попадании их в маточные артерии мы не отметили [20–23].

Среди особенностей послеоперационного течения отмечена меньшая выраженность постэмболизационного синдрома, «очень сильная боль» и «невыносимая» отмечались только у 17,2% больных, что потребовало использования наркотических анальгетиков. Не потребовалось использования каких-либо обезболивающих у 31,5% пациенток. В остальных случаях болевой синдром купировался нестероидными противовоспалительными препаратами, а длительность болевого синдрома не превысила 1 суток. Это значительно меньше, чем при использовании традиционного метода. Исходя из нашего опыта, при проведении ЭМА по традиционной методике длительность болевого синдрома составляла не менее 2–3 сут., использование наркотических анальгетиков требовалось у более 70% пациенток, а случаев, когда обезболивание не проводилось, не было отмечено. В ряде исследований частота болевого синдрома с необходимостью применения наркотических анальгетиков доходит до 86% [23; 24].

Обращает на себя внимание увеличение времени операции и ренгеноскопии по сравнению с традиционным ЭМА. Если первые 17 операций занимали до 123 мин. при 58 мин. рентгеноскопии, то продолжительность последующих операций не превышала, в среднем 60 мин. при 22 мин. рентгеноскопии. Подобная длительность вмешательства и рентгеноскопии не превышают общепринятые нормативы [25]. Как видно из результатов с нарабатыванием опыта, время операции сократилось в 2 раза, а рентгеноскопии — в 2,6 раза.

Применение артериального доступа через руку позволило раньше активизировать больных, что, по мнению пациенток, было позитивным фактором и улучшало послеоперационное течение. Однако, отмечались осложнения в месте пункции артерии у 2,2% пациенток, что значительно меньше, чем в других исследованиях (5–30%) [26; 27].

Были отмечены следующие осложнения. У 2,2% пациенток имела место перфорация артерии коронарным проводником. С целью предупреждения подобных проблем целесообразно использовать мягкие коронарные проводники и проходить сложные участки артерий изогнув коронарный проводник J-образно. Также необходимо отметить, что два из трех осложнений возникли в когорте первых 30 операций. Поврежденные маточные артерии эмболизировались микросферами. В случае повреждения артерии мочевого пузыря мы использовали микроспирали, т.к. опасались некроза стенки мочевого пузыря [28; 29]. Однако, последующий анализ литературы показал, что подобные осложнения развиваются только

при двухсторонней окклюзии артерий мочевого пузыря [30]. Несмотря на различные исследования, по нашему мнению, в случае перфорации артерии мочевого пузыря целесообразнее отдавать предпочтение спиралям, если нет необходимости окклюзировать дистальное сосудистое русло.

Вышеперечисленные факты позволяют подтвердить правильность предложенной нами концепции суперселективной эмболизации ММ. Это возможно позволит расширить показания к ЭМА у женщин, не реализовавших свои репродуктивные планы.

Выводы

1. Метод артериальной суперселективной эмболизации миоматозных узлов матки является эффективным и безопасным способом лечения.
2. Метод артериальной суперселективной эмболизации миоматозных узлов матки нуждается в проведении дополнительных исследований.

Авторы заявляют об отсутствии конфликта интересов (The authors declare no conflict of interest).

ЛИТЕРАТУРА/REFERENCES

1. Адамян Л.В., Андреева Е. Н., Артымук Н.В. и др. «Письмо Минздрава России от 02.10.2015 N 15-4/10/2-5805 «О направлении клинических рекомендаций Миома матки: диагностика, лечение и реабилитация». [Adamyan LV, Andreeva EN, Artymuk NV, et al. «Letter of the Ministry of Health of Russia dated 02.10.2015 N 15-4 / 10 / 2-5805 «On the direction of clinical recommendations of uterine fibroids: diagnosis, treatment and rehabilitation». (In Russ).]
2. Heaston DK, Mineau DE, Brown BJ, et al. Transcatheter arterial embolization for the control of persistent massive puerperal hemorrhage after bilateral surgical hypogastric artery ligation. AJR Am J Roentgenol. 1979; 133: 152-154. doi:10.2214 / ajr.133.1.152.
3. Spies JS, Pelage JP. Uterine artery embolization and gynecologic embolotherapy. Philadelphia: Lippincott Williams & Wilkins; 2005; 3-18.
4. Ravina JH, Herbreteau D, Ciraru-Vigneron N, et al. Arterial embolization to treat uterine myomata. Lancet. 1995; 346: 671-672. doi: 10.1016 / s0140-6736 (95) 92282-2.
5. Goodwin SC, Vedantham S, McLucas B, et al. Preliminary experience with uterine artery embolization for uterine fibroids. J Vasc Interv Radiol. 1997; 8: 517-526. doi: 10,1016 / s1051-0443 (97) 70603-1.
6. Goodwin SC, Bonilla SM, Sacks D, et al. Reporting standards for uterine artery embolization for the treatment of uterine leiomyomata. J Vasc Interv Radiol. 2001; 12: 1011-1020. doi: 10.1016 / s1051-0443 (07) 61586-3.
7. Ravina J, Uterine fibroids. Embolization: state-of-the-art. Gynecol Obstet Fertil 2004; 32: 1057-63. Gynecol Obstet Fertil. 2005, 33: 363-364. doi: 10.1016/j.gyobfe.2005.04.004.
8. Said Izreig, Arash Fereydooni and Naiem Nassiri (June 21st 2019). Uterine Fibroid Embolization, Leiomyoma, Hassan Abduljabbar, IntechOpen. doi: 10.5772/intechopen.86937.
9. Ravina J, Uterine fibroids. Embolization: state-of-the-art. Gynecol Obstet Fertil 2004; 32: 1057-63. Gynecol Obstet Fertil. 2005, 33: 363-364.
10. Poujade O, Ceccaldi PF, Davitian C, et al. Uterine necrosis following pelvic arterial embolization for post-partum hemorrhage: Review of the literature. European Journal of Obstetrics & Gynecology and Reproductive Biology 2013, 170(2): 309-314. doi:10.1016/j.ejogrb.2013.07.016.
11. Mutiso SK, Oindi FM, Hacking N, et al. Uterine Necrosis after Uterine Artery Embolization for Symptomatic Fibroids. Case Rep Obstet Gynecol. 2018; 28: 2018:9621741. doi: 10.1155/2018/9621741.
12. Karlsen K, Hrobjartsson A, Korsholm M, et al. Fertility after uterine artery embolization of fibroids: a systematic review. Arch Gynecol Obstet. 2018; 297: 13-25. doi: 10.1007/s00404-017-4566-7.
13. Domenico LJr, Siskin GP. Uterine artery embolization and infertility. Tech Vasc Interv Radiol. 2006; 9: 7-11. doi: 10.1053/j.tvir.2006.08.003.
14. Доброхотова Ю.Э., Капранов С.А., Бобров Б.Ю. и др. Эмболизация маточных артерий – постэмболизационный синдром // Российский вестник акушера-гинеколога. — 2005. — Т.5. — №2. — С.44-49. [Dobrokhotova YuE, Kapranov SA, Bobrov BYu, et al. Embolization of the uterine arteries – postembolization syndrome. Russian Bulletin of Obstetrician-Gynecologist. 2005; 5(2): 44-49. (In Russ).]
15. Hemingway A, Allison D. Complications of embolization: analysis of 410 procedures. Radiology. 1998; 166: 669-672.
16. Ganguli S, Faintuch S, Salazar GM, et al. Postembolization syndrome: changes in white blood cell counts immediately after uterine artery embolization. J Vasc Interv Radiol. 2008; 19: 443-445. doi: 10.1016/j.jvir.2007.11.021. PMID: 18295706.
17. Bae SH, Kim MD, Kim GM, et al. Uterine Artery Embolization for Adenomyosis: Percentage of Necrosis Predicts Midterm Clinical Recurrence. J Vasc Interv Radiol. 2015; 26: 1290-6.e2. doi: 10.1016/j.jvir.2015.04.026.
18. Marret H, Cottier JP, Alonso AM, et al. Predictive factors for fibroids recurrence after uterine artery embolisation. BJOG. 2005; 112: 461-5. doi: 10.1111/j.1471-0528.2004.00487.x.
19. Боломатов Н.В. Эмболизационные материалы – характеристики и основные концепции использования. М.: РАЕН, 2020. — С.29. [Bolomatov NV. Embolization materials – characteristics and basic concepts of use. M.: RANS, 2020. P.29. (In Russ).]
20. Poujade O, Ceccaldi PF, Davitian C, et al. Uterine necrosis following pelvic arterial embolization for post-partum hemorrhage: Review of the literature. European Journal of Obstetrics & Gynecology and Reproductive Biology. 2013, 170(2): 309-314. doi.org/10.1016/j.ejogrb.2013.07.016.
21. Mutiso SK, Oindi FM, Hacking N, et al. Uterine Necrosis after Uterine Artery Embolization for Symptomatic Fibroids. Case Rep Obstet Gynecol. 2018; 28: 2018:9621741. doi: 10.1155/2018/9621741.
22. Domenico LJr, Siskin GP. Uterine artery embolization and infertility. Tech Vasc Interv Radiol. 2006; 9: 7-11. doi: 10.1053/j.tvir.2006.08.003.
23. Bilhim T, Pisco JM, Duarte M, et al. Polyvinyl alcohol particle size for uterine artery embolization: a prospective randomized study of initial use of 350-500 μm particles versus initial use of 500-700 μm particles. J Vasc Interv Radiol. 2011; 22: 21-27. doi: 10.1016/j.jvir.2010.09.018. Epub 2010 Nov 24.
24. Ganguli S, Faintuch S, Salazar GM, et al. Postembolization syndrome: changes in white blood cell counts immediately after uterine artery embolization. J Vasc Interv Radiol. 2008; 19: 443-445. doi: 10.1016/j.jvir.20-07.11.021. PMID: 18295706.
25. Szkodziak P, Pyra K, Szkodziak F, et al. The Lublin Protocol of the Uterine Arteries Embolization in the Treatment of Symptomatic Uterine Fibroids. J Vis Exp. 2020; 15: 163. doi: 10.3791/61530. PMID: 33016950.
26. Pancholy SB, Bernat I, Bertrand OF, et al. Prevention of radial artery occlusion after transradial catheterization: the PROPHET-II Randomized Trial. JACC Cardiovasc Interv. 2016; 9: 1992-1999.
27. Uhlemann M, Mo¨bius-Winkler S, Mende M, et al. The Leipzig prospective vascular ultrasound registry in radial artery catheterization: impact of sheath size on vascular complications. JACC Cardiovasc Interv. 2012; 5: 36-43.
28. Tarkhanov A, Bartal G, Druzhin S, et al. Bladder wall and surrounding tissue necrosis following bilateral superselective embolization of internal iliac artery branches due to uncontrollable haematuria related to bladder tumor: case report. CVIR Endovasc. 2018; 1: 34. doi: 10.1186/s42155-018-0043-z.
29. Matityahu A, Marmor M, Elson JK, et al. Acute complications of patients with pelvic fractures after pelvic angiographic embolization. Clin Orthop Relat Res. 2013; 471(9): 2906-2911. doi: 10.1007/s11999-013-3119-z.
30. Ali A, Nabi G, Swami S, Somani B. Bladder necrosis secondary to internal iliac artery embolization following pelvic fracture. Urol Ann. 2014; 6(2): 166-168. doi: 10.4103/0974-7796.130657.

НЕЙРОМОНИТОРИНГ ВОЗВРАТНЫХ ГОРТАННЫХ НЕРВОВ ПРИ ОПЕРАЦИЯХ ПО ПОВОДУ РАКА ЩИТОВИДНОЙ ЖЕЛЕЗЫ В СОЧЕТАНИИ С АУТОИММУННЫМ ТИРЕОДИТОМ

Рябченко Е.В.*, Дурлештер В.М.
ГБУЗ «Краснодарская Краевая клиническая больница №2», Краснодар

DOI: 10.25881/20728255_2022_17_1_28

Резюме. Актуальность. Впервые представлены результаты нейромониторинга возвратных гортанных нервов (НВГН) при операциях на щитовидной железе (ЩЖ) в сочетании с аутоиммунным тиреодитом (АИТ). Значительная частота пареза гортани при оперативном вмешательстве при АИТ объясняется воспалительным неспецифическим перипроцессом, который локализируется в тканях, расположенных возле железы, что затрудняет выделение и визуализацию возвратного гортанного нерва (ВГН) и околощитовидных желез при оперативном вмешательстве на пораженном органе. Представлен опыт использования НВГН при данной патологии, а также возможное предупреждение двустороннего пареза мышц гортани.

Цель. Дать оценку результатам применения нейромониторинга функции нервов гортани при РЩЖ в сочетании с АИТ, а также рассмотреть предполагаемые риски появлений осложнений после проведения хирургического вмешательства на аутоиммуно измененном органе.

Материал и методы. В отделении эндокринной хирургии было выполнено с 01.10.20 по 01.07.21 гг. 120 оперативных вмешательств при раке ЩЖ в сочетании АИТ: с папиллярным раком — 100 больных, фолликулярным — 12 больных, медуллярным — 8 больных. Все вмешательства осуществлялись с применением НВГН.

Ключевые слова: аутоиммунный тиреодит, тиреоидит Хашимото, рак щитовидной железы, нейромониторинг, возвратный гортанный нерв, парез гортани, электромиографический сигнал.

NEUROMONITORING OF RECURRENT LARYNGEAL NERVES IN THYROID CANCER IN COMBINATION WITH AUTOIMMUNE THYREODIT

Ryabchenko E.V.*, Durleshter V.M.
Krasnodar Regional Hospital, Krasnodar

Abstract. For the first time, the results of neuromonitoring recurrent laryngeal nerves (NRLN) in the treatment of the oncological process in the thyroid gland (thyroid gland) in combination with autoimmune thyroiditis (AIT) are presented. A significant frequency of laryngeal paresis during surgical intervention in AIT can be explained by inflammatory periprocess. This is a non-specific process that is localized in tissues located near the gland, which makes it difficult to isolate and visualize the recurrent laryngeal nerve (RLN) and parathyroid glands during surgery on the autoimmune affected organ. The paper presents the experience of using NRLN in this pathology, as well as the possible prevention of bilateral paresis of the laryngeal muscles.

Aim. To evaluate the results of the use of neuromonitoring of the function of the nerves of the larynx in thyroid cancer in combination with AIT, as well as to consider the alleged risks of complications after surgery on an autoimmun organ.

Material and methods. In the Department of Endocrine Surgery, from 01.10.20 to 01.07.21. 120 surgical interventions for thyroid cancer in combination with AIT were performed: with papillary cancer — 100 patients, follicular cancer — 12 patients, medullary — 8 patients. All interventions were carried out using neuromonitoring of the RLN function.

Keywords: autoimmune thyroiditis, Hashimoto's thyroiditis, thyroid cancer, neuromonitoring, recurrent laryngeal nerve, laryngeal paresis, electromyographic signal.

Введение

Аутоиммунный тиреоидит (АИТ) с признаками малигнизации впервые был описан в 1975 году. Как тиреодит Хашимото (ТХ), так и рак щитовидной железы (РЩЖ) имеют высокую распространенность во всем мире, и эти патологические состояния могут иметь тесную связь. Так, большое количество людей могут иметь оба заболевания одновременно, и остаётся дискутабельным вопрос является ли РЩЖ реактивным ответом на ТХ или ТХ является обязательным условием злокачественного поражения ЩЖ[1]. Результаты исследований Konturek et al. [1] и Silva de Morais et al. [2] свидетельствуют о патогенетической связи между РЩЖ и ТХ [1; 2]. На РЩЖ статистически приходится 7,9% злокачественных новообразований, которые диагностируется у людей в возрасте до 30 лет, в основном у молодых женщин, и составляет 11% [3]. На аутоиммунно-измененном органе оперативное вмешательство представляет большой риск по причине серьезных технических трудностей. В качестве примера можно привести проблемы с визуализацией и выделением возвратного гортанного нерва (ВГН), а также сложности с визуализацией околощитовидных желез, особенностями кровоснабжения данного участка. Последнее может стать причиной появления одностороннего или двухстороннего пареза или паралича гортани. При первичном хирургическом вмешательстве с АИТ статистика травматизации равна 0,5–23% [4–6]. В случае повторного хирургического вмешательства до 62% увеличивается вероятность риска [7]. Обуславливаются данные показатели существованием неспецифического воспалительного перипроцесса в тканях, которые расположены рядом с железой. По этой причине визуализирование и выделение из участка манипуляций ВГН и околощитовидных желез на стороне поражения становится невозможном. Полная потеря голоса человека или частичная происходит из-за появления нарушения функции нерва с одной стороны. Также из-за этого могут возникнуть проблемы с дыханием. При двусторонней травме нерва появляется угроза для жизни человека. В таком случае необходима трахеостомия [8]. Соответственно, трудности,

* e-mail: rev7512@mail.ru

связанные с профилактикой повреждений ВГН, не без причины считаются предметом внимания специалистов. Главный способ профилактики пареза гортанных мышц во время проведения операции — выделение ВГН при хирургических вмешательствах на ЩЖ [8]. В случае хорошего визуального контроля нельзя установить проблемы, связанные с нервной проводимостью. Появляются данные трудности в связи с перерастяжением ВГН, даже при сохранении его визуальной целостности. Если не было визуализировано травматизации нерва, то тракция ВГН в этом случае будет усугублять тяжесть повреждения. В этом случае происходит парез ВГН [9]. По литературным данным при механической тракции в зоне ВГН происходит изменение проводимости со снижением амплитуды и увеличением латентности [10]. Благодаря определению данных показателей возможно изменить ход операции со снижением осложнений в послеоперационном периоде [11; 12]. Сегодня выделяют следующие способы НВГН: переменный и постоянный [13]. Достичь постоянного контроля с помощью переменного мониторинга не представляется возможным, учитывая, что перерастяжение ВГН возможна в промежутках между стимуляциями [13].

Цель

Дать оценку результатам применения нейромониторинга функции нервов гортани при РЩЖ в сочетании с АИТ, а также рассмотреть предполагаемые риски появлений осложнений после проведения хирургического вмешательства на аутоиммунно измененном органе.

Пациенты и методы исследования

В специализированном отделении эндокринной хирургии с 01.10.20 по 01.07.21 гг. было выполнено 120 операций на ЩЖ с подтвержденным по данным тонкоигольной аспирационной биопсией онкологией в сочетании АИТ: с папиллярным раком — 100 больных, фолликулярным– 12, медуллярным — 8. Все операции проводились с применением НВГН. В среднем возрастная категория варьировалась от 45–72 лет. Средние возрастные показатели пациентов мужского пола — 44–59 лет; женского пола — 46–64 лет. При хирургическом вмешательстве применялся нейромонитор C2 (Inomed, Germany). Также использовались электроды на эндотрахеальную трубку. Трубка среднего размера — около 7 и 8 мм в зависимости от конституции и телосложения пациента. Биполярный игольчатый и вильчатый зонды использовались для стимулирования нервов гортани. Для анестезиологического пособии применялись деполяризующие миорелаксанты ультракороткого временного интервала [15]. Из классического доступа по Кохеру и без пересечения мышц обнажали ЩЖ, и мобилизовали сосудисто-нервный пучок. С помощью диссектора выделяли n.vagus и фиксировали на нем дельта-электрод. При выполнении операции фиксировались данные с наивысшим отклонением данных с определением милливольт — мВ, а также период реполяризации электромиографического сигнала (ЭМС) с n.vagus с фиксированием миллисекунд — мс. При мониторинговом расчёте колебаний учитывалась разница от высшей точки вершины положительной первичной аберрации волны до нижнего уровня при обратной стадии полярности. Во время деполяризации определяется интервал времени импульсного ответа с периода возбуждения нерва до регистрации сигнала.

Результаты

При получении ЭМС показатели определяли в соответствии с условным делением тела на две стороны. При анализе полученных результатов исследования колебаний и деполяризации ЭМС во время операции, при которых отражены различия пропорционально зеркальному отражению сторон. По частоте колебаний средние величины особо не отличаются и составляют 1,67±1,27 и 1,68±1,01 (p = 0,2544). Одновременно при оценки деполяризации отмечено расхождение показателей в зависимости от сторон тела. Они составили 7,05±1,37 и 5,22±1,48 (p = 0,0001). Показатели слева превышают показатели с правой стороны. Это имеет взаимосвязь со значительной длиной ВГН с левой стороны. Были выявлены меняющиеся факторы ЭМС до проведения операции и после. В соответствии с установленным протоколом нейромониторинга мы смогли регистрировать показатели амплитуды и латентности. (табл. 1).

В результате проведенного исследования отмечается снижение уровня амплитуды в положении V2 в сравнении показателей с V1 (p = 0,0554). В R2 не отмечалось каких-либо изменений. Сравнение проводили с R1 (p = 0,9927). Учитывая латентность в показателях V2 с V1, можно сказать, что было обнаружено явное возрастание показателей латентности к концу вмешательства (p = 0,0291). При сопоставлении обоих показателей не было выявлено существенной разницы (p = 0,8532). Рассматриваемые нами сведения говорят о том, что произошли изменения проводимости по нервам гортани после проведения хирургического вмешательства. Во многих источниках потеря ЭМС в случае нейромониторинга имеет аббревиатуру — LOS. Ее полное значение — loss of signal. LOS определяется, когда в случае стимуляции n. laryngeus recurrens ЭМС не может быть определено. Также это происходит, когда амплитуда сигнала не достигает 100 мкВ при нормальной проводимости по нервам. Однако крайне важно устранить все причины потери сигнала, которые не имеют никакой связи с повреждением ВГН. Для этих целей используется пальпаторная или визуальная оцен-

Табл. 1. Сравнение амплитуды и латентности

	До (m±s)	После(m±s)	Динамика абс	p
Амплитуда R1 (мВ)	1,5±0,8	1,4±1,1	-0,05	0,9927
Латентность R2 (мс)	4,0±1,1	3,6±0,6	-0,36	0,8532
Амплитуда V1 (мВ)	1,8±1,1	1,7±1,1	-0,11	0,0554
Латентность V2 (мс)	5,9±1,55	6,1±1,9	0,19	0,0291

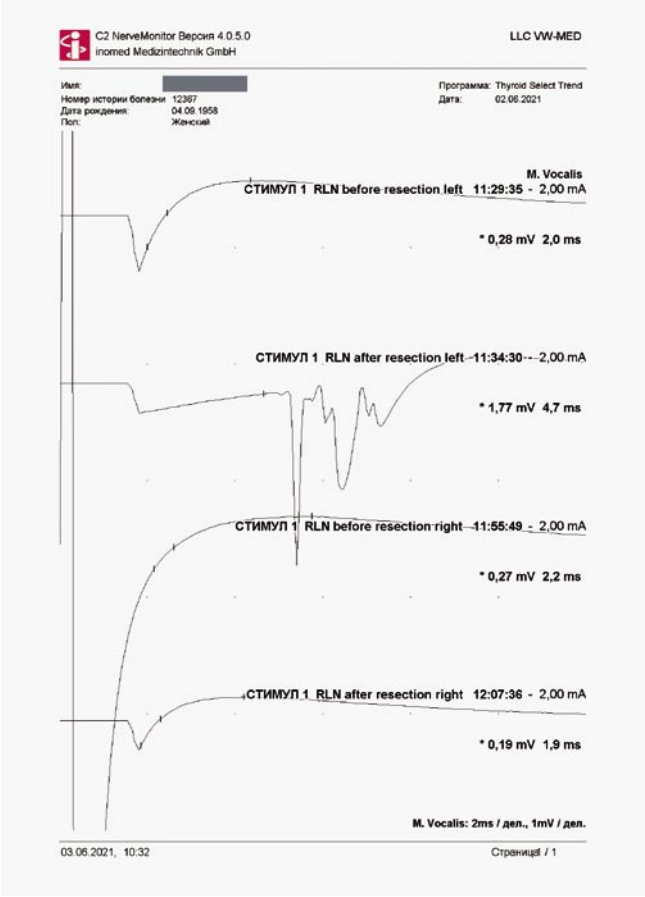

Рис. 1. Протокол ЭМГ с комбинированным событием.

ка. В ходе этих методов исследуется анализ гортани на возбуждение на n.vagus со стороны ослабления сигнала. Если же проверка показала положительные результаты, то можно предположить, что стимулирующая часть область НВГН функционирует и ВГН не имеет повреждений. Помимо этого выделяют нарушения в функционировании регистрирующей части системы. Часто регистрирующий блок ЭМС не функционирует должным образом. Причиной может быть нарушение правильного расположения интубационной трубки при интубации. У этого элемента есть чувствительный электрод. Если он расположен на голосовых складках, то с другой стороны нерв имеет нормальный ЭМС-ответ. В таком случае существенно возрастает риск повредить его. Повреждения могут возникнуть со стороны потери сигнала. При установлении потери ЭМС подразумевается нарушение локализации возбуждения по нервам. Также существует риск возникновения пареза гортани после хирургического вмешательства. Мы провели исследование и смогли выявить 12 случаев «комбинированного события».

Благодаря своевременной реакции и снижению тракции нерва удалось в 9 случаях восстановить ответную реакцию. Важно заметить, что не было выявлено нарушений функции мышц гортани после операции. Было выявлено 3 случая, когда после проведения операции был выявлен парез мышц гортани с одной стороны. Это состояние продлилось в среднем 2 недели. Приведем пример, когда было установлено «комбинированное событие» в случае осуществления мониторинга на постоянной основе. Установить изменение амплитуды и латентности получилось на 10 минуте хирургического вмешательства. Комбинированное изменение произошло в случае мобилизации нижнего полюса левой стороны. Следует отметить, что на тот момент оператором не был замечен ВГН. Когда нарушение появилось на аппарате прозвучал предупреждающий звуковой сигнал. В этот момент были прекращены все манипуляции на ЩЖ и прекращена тракция. На восстановление сигнала потребовалось в среднем 5 секунд. После проведения хирургического вмешательства выполнялось ультразвуковое исследование (УЗИ) голосовых связок, которое является альтернативой непрямой ларингоскопии при операциях на ЩЖ. Причиной снижения голоса при отсутствии повреждения ВГН послужил послеоперационный отек голосовых связок и снижение подвижности голосовых складок с левой стороны. При повторном осмотре через 10 суток функция гортани была полностью восстановлена. Благодаря данному фактору и быстрой реакции оператора удалось предупредить прогрессирование пареза ВГН. Необходимо отметить, что по результатам УЗИ у обследованных пациентов был установлен односторонний парез гортанных мышц. У большинства пациентов он носил временный характер и у одного постоянный. Предотвратить развитие двустороннего пареза гортани получилось у всех больных. Мы считаем, что это имеет связь с тем, что при повторных хирургических вмешательствах был проведен постоянный мониторинг у пациентов, которые находятся в группе риска.

Обсуждение

Основным достоинством применения НВГН в случае хирургического вмешательства на ЩЖ при АИТ — мониторинг функции ВГН во время мобилизации ЩЖ и выделения нерва. Наблюдение позволяет своевременно установить факт уменьшения амплитуды или увеличения латентности. Благодаря этому реально предупредить повреждение нерва. С помощью такого способа снижается количество парезов ВГН после проведения операции. Schneider et al. рассказали об установленном снижении количества больных с постоянным послеоперационным парезом. Количество пациентов с этой патологией снизилось с 4% до 0% [15]. Установить целостность нерва при помощи переменного НВГН возможно только выше зоны стимуляции. В случае комбинированного события («combined event») — отрицательное изменение электропроводимости, которое подразумевает существенное снижение амплитуды наполовину и устанавливает увеличение латентности при увеличивании показателей на 10%. Это обусловлено тракцией ЩЖ и в таком случае оператор не предпринимает активных действий. Железа занимает анатомическую позицию и как только все необходимые

значения придут в норму, будут проведены повторные манипуляции по выделению нерва. В случае повторного исчезновения сигнала операция останавливается. В среднем остановка не занимает более 30 минут. Если за это время не будет восстановлена электропроводимость, то требуется проведение этапного вмешательства. Это помогает избежать возникновение двустороннего пареза. О вероятности возникновения подобного исхода необходимо предварительное уведомление пациента.

Заключение

Благодаря наблюдению, осуществляемому на постоянной основе с помощью нейромониторинга при РЩЖ в сочетании с АИТ можно оценить функциональную активность ВГН во время манипуляции на аутоиммунном изменённом органе, тем самым определить и изменить ход операции при комбинированном событии и предотвратить двусторонний парез гортани.

Авторы заявляют об отсутствии конфликта интересов (The authors declare no conflict of interest).

ЛИТЕРАТУРА/REFERENCES

1. Konturek A, Barczyński M, Wierzchowski W, Stopa M, Nowak W. Coexistence of papillary thyroid cancer with Hashimoto thyroiditis. Langenbeck's Arch. Surg. 2013; 398(3): 389-394.
2. Silva de Morais N, Stuart J, Guan H, Wang Z, Cibas ES, Frates MC, Benson CB, Cho NL, Nehs MA, Alexander CA, et al. The impact of Hashimoto thyroiditis on thyroid nodule cytology and risk of thyroid Cancer. J Endocr Soc. 2019; 3: 791-800.
3. Каприн А.Д., Старинский В.В., Петрова Г.В. Состояние онкологической помощи населению России в 2016 году. М.: МНИОИ им. П.А. Герцена — филиал ФГБУ «НМИРЦ» Минздрава России, 2017. [Kaprin AD, Starinsky VV, Petrova GV. The state of oncological care for the population of Russia in 2016. M.: P.A. Herzen MNIOI — branch of the Federal State Financial University "NIRRC" of the Ministry of Health of Russia, 2017. (In Russ).]
4. Sinclair IS. The risk to the recurrent laryngeal nerves in thyroid and parathyroid surgery. J R Coll Surg Edinb. 1994; 39(4): 253-257.
5. Василенко Ю.С., Романенко С.Г. Клинико-функциональное обследование больных с односторонним параличом гортани // Вестник оториноларингологии. — 2000. — №5. — С.50-53. [Vasilenko YuS, Romanenko SG. Clinical and functional examination of patients with unilateral laryngeal paralysis. Bulletin of Otorhinolaryngology. 2000; 5: 50-53. (In Russ).]
6. Sancho JJ, Pascual-Damieta M, Pereira JA, et al. Risk factors for transient vocal cord palsy after thyroidectomy. Br J Surg. 2008; 95(8): 961-967. doi: 10.1002/bjs.6173.
7. Caragacianu D, Kamani D, Randolph GW. Intraoperative monitoring: normative range associated with normal postoperative glottic function. Laryngoscope. 2013; 123(12): 3026-3031. doi: 10.1002/lary.24195.
8. Ветшев П.С., Янкин П.Л., Животов В.А. Ультразвуковое исследование гортани в диагностике нарушений подвижности голосовых складок // Эндокринная хирургия. — 2016. — Т.10. — №3. — С.5-14. [Vetshev PS, Yankin PL, Zhivotov VA. Ultrasound examination of the larynx in the diagnosis of mobility disorders of the vocal folds. Endocrine surgery. 2016; 10(3): 5-14. (In Russ).]
9. Chiang FY, Lu IC, Kuo WR, et al. The mechanism of recurrent laryngeal nerve injury during thyroid surgery: the application of intraoperative neuromonitoring. Surgery. 2008; 143: 743-749.
10. Randolph GW, Dralle H. International Nerve Monitoring Study Group. Electrophysiologic recurrent laryngeal nerve monitoring during thyroid and parathyroid surgery: international standards guideline statemen. Laryngoscope. 2011; 121(1): 1-16.
11. Duclos A, Lifante JC, Ducarroz S, et al. Influence of intraoperative neuromonitoring on surgeons' technique during thyroidectomy. World J. Surg. 2011; 35: 773-778.
12. Melin M, Schwarz K, Lammers BJ, Goretzki PE. IONMguided goiter surgery leading to two-stage thyroidectomy — indication and results. Langenbecks Arch Surg. 2013; 398: 411–418.
13. Schneider R, Sekulla C, Machens A, et al. Postoperative vocal fold palsy in patients undergoing thyroid surgery with continuous or intermittent nerve monitoring. Br. J. Surg. 2015; 102: 1380-1387. doi:10.1002/ bjs.9889.

РЕЗУЛЬТАТЫ ЛЕЧЕНИЯ ПАЦИЕНТОВ С СОЧЕТАННЫМИ И МНОЖЕСТВЕННЫМИ ПОВРЕЖДЕНИЯМИ ЛИЦЕВОГО ЧЕРЕПА, ПОЛУЧЕННЫМИ В РЕЗУЛЬТАТЕ ДОРОЖНО-ТРАНСПОРТНЫХ ПРОИСШЕСТВИЙ

Масляков В.В.* [1], Барачевский Ю.Е.[2], Павлова О.Н.[3], Сидельников С.А.[1], Пименова А.А.[4], Поликарпов Д.А.[4], Бахаев А.Д.[4]

[1] *ФГБОУ ВО «Саратовский государственный медицинский университет им. В.И. Разумовского», Саратов*
[2] *ФГБОУ ВО «Северный государственный медицинский университет», Архангельск*
[3] *ФГБОУ ВО «Самарский государственный медицинский университет», Самара*
[4] *Медицинский университет «Реавиз», Саратов*

DOI: 10.25881/20728255_2022_17_1_32

Резюме. Цель. Изучить результаты лечения пациентов с сочетанными и множественными повреждениями лицевого черепа, полученными в результате дорожно-транспортных происшествий.

Материалы и методы. Представлен анализ лечения 96 пострадавших, получивших сочетанные и множественные в результате ДТП в Саратовской области с 2010 по 2020 гг. Преобладали пострадавшие мужского пола — 67 (69,8%) человек, женщин — 29 (30,2%). Средний возраст пациентов составил 29±5 лет.

Результаты. Множественные и сочетанные травмы при повреждениях лицевого черепа, полученных при ДТП, характеризуются тяжелыми повреждениями. При этом наиболее тяжелые повреждения встречаются при травме головы, живота и сочетанных повреждениях лицевого черепа, головы, груди и живота.

Выводы. 1. Сочетанные и множественные повреждения лицевого черепа, полученные в результате ДТП, характеризуются большим количеством осложнений — 44 (45,8%) случаев и летальных исходов — 24 (25%).

2. С целью снижения осложнений и летальных исходов при таких повреждения следует применять тактику Damage Control, которая использовалась в 20 (20,8%) наблюдениях.

Ключевые слова: повреждения лицевого черепа, дорожно-транспортные происшествия, летальность, осложнения.

RESULTS OF TREATMENT OF COMBINED AND MULTIPLE INJURIES OF THE FACIAL SKULL RESULTING FROM TRAFFIC ACCIDENTS

Masljakov V.V.* [1], Barachevskij Ju.E.[2], Pavlova O.N.[3], Sidel'nikov S.A.[1], Pimenova A.A.[4], Polikarpov D.A.[4], Bahaev A.D.[4]

[1] *Saratov State Medical University named after V.I. Razumovsky, Saratov*
[2] *Northern State Medical University, Arkhangelsk*
[3] *Samara State Medical University, Samara*
[4] *Medical University «Reaviz», Saratov*

Abstract. Target. Study the results of treatment of combined and multiple facial skull injuries resulting from road traffic accidents.

Materials and methods. The work included an analysis of 96 victims who received combined and multiple as a result of accidents received in the Saratov region from 2010 to 2020. Male victims dominated — 67 (69,8%) people, women — 29 (30,2%). The average age of patients was 29±5 years.

Results. The presented study shows that multiple and combined injuries in facial skull injuries resulting from road accidents are characterized by severe injuries. At the same time, the most severe injuries are found in damage to the head, abdomen and combined injuries to the facial skull, head, chest and abdomen.

Conclusions. 1. Combined and multiple injuries to the facial skull resulting from traffic accidents are characterized by a large number of complications — 44 (45,8%) cases and fatalities — 24 (25%).

2. In order to reduce complications and fatalities in such injuries, the Damage Control tactic, which was used in 20 (20,8%) observations, should be used.

Keywords: facial skull injuries, traffic accidents, lethality, complications.

Введение

Дорожно-транспортные происшествия (ДТП) относятся к наиболее частым чрезвычайным ситуациям, сопровождающимся человеческими жертвами [1]. Нередко при таких травмах происходят повреждения лицевого черепа [2; 3]. Такие травмы, как правило, сопровождаются множественными и сочетанными повреждениями, что не может не сказаться на течении ближайшего послеоперационного периода, развитии осложнений и летальных исходов [3–5].

Цель

Изучить результаты лечения пациентов с сочетанными и множественными повреждениями лицевого черепа, полученными в результате ДТП.

Материалы и методы

В работу вошёл анализ 96 пострадавших, получивших сочетанные и множественные в результате ДТП в Саратовской области с 2010 по 2020 гг. Преобладали пострадавшие мужского пола — 67 (69,8%) человек,

* e-mail: maslyakov@inbox.ru

женщин — 29 (30,2%). Средний возраст пациентов составил 29±5 лет. В качестве первичной документации использовались истории болезни, амбулаторные карты, сопроводительные листы бригады скорой медицинской помощи (СМП). Сроки доставки пострадавших в лечебное учреждение составили в среднем 23±5 мин. В исследование включались все пациенты, которые были доставлены бригадами СМП, имеющие открытые и закрытые множественные и/или сочетанные повреждения лицевого черепа, начиная с 15 лет, полученные в результате ДТП. Исключались пациенты, которые были доставлены не бригадами СМП, пациенты с множественными и сочетанными повреждениями лицевого черепа, полученными не в результате ДТП, изолированные повреждения лицевого черепа. Исследование ретроспективное, сплошное. Лечение пациентов проводилось на базе Городской клинической больницы №1 г. Энгельса, которая относится к травмоцентру 1 уровня. Во всех наблюдениях доставка пострадавших осуществлялась врачебными бригами СМП. Оценку тяжести состояния пострадавших при поступлении в лечебное учреждение по шкале «ВПХ-СП». В соответствии с данной шкалой удовлетворительное состояние считается при 12 баллах, состояние средней степени тяжести — 13–20 баллов, тяжелое — 21–31 балл, крайне тяжелое — 32–45 баллов, терминальное — >45 баллов [6].

На проведение исследования было получено разрешение локального этического комитета медицинского университета «Реавиз». Все исследования проводились после разъяснения цели и задач исследования и получения разрешения пациентов на участие в исследовании, что подтверждалось письменным согласием. С целью проведения математической обработки результатов, которые были получены в ходе проведенного исследования, изначально результаты вносились в электронную базу данных . Она представляла собой картотеку в табличном виде формата Excel. После занесения данных в базу анализ результатов проводился с использованием метода описательной статистики. В качестве критерия использовался критерий согласия X^2. Статистическая значимость определялась как $p<0,05$.

Результаты

Как показывает проведенный анализ, наиболее часто при сочетанных и множественных повреждениях лицевого черепа встречались открытые травмы — 53 (55,2%) человек, закрытые травмы были отмечены у 43 (44,8%) пострадавших ($p<0,05$). При этом, как при открытых, так и при закрытых повреждениях были зарегистрированы повреждения костей лицевого черепа: переломы костей носа — 56 (58,3%) человека, переломы нижней челюсти — 23 (23,9%) пострадавших, переломы скуловой кости — 15 (15,6%) человек, переломы верхней челюсти — 12 (12,5%) человек и переломы обеих челюстей — в 10 (10,4%) пострадавших.

Всех пострадавших с сочетанными и множественными повреждениями можно условно разделить на несколько групп в зависимости от повреждений. Наиболее часто — 58 (60,4%) случая было отмечено сочетанное повреждение лицевого черепа и черепно-мозговые травмы. В структуре данной травмы преобладали закрытые черепно-мозговые травмы (ЗЧМТ) — 43 (44,8%) наблюдений, открытые черепно-мозговые травмы (ОЧМТ) были отмечены лишь в 15 (15,6%) наблюдений. В данной группе пострадавших имелись следующие сочетанные повреждения: переломы костей лицевого черепа и сотрясение головного мозга — в 34 (35,4%) случаях, переломы костей лицевого черепа и ушиб головного мозга — в 15 (15,6%) наблюдений, ушиб мягких тканей лица и ЗЧМТ — в 17 (17,7%) случаев, переломы костей лицевого черепа и ОЧМТ — в 10 (10,4%) наблюдениях. Результаты оценки тяжести состояния пострадавших при поступлении в лечебное учреждение по шкале «ВПХ-СП» представлены на рисунке 1.

Как видно из данных, представленных на рисунке 1, в данной группе пострадавших в момент поступления преобладали пострадавшие, состояние которых по шкале «ВПХ-СП» было расценено как средней степени тяжести — 23 (23,9%) человек, несколько меньше — 18 (18,7%) пострадавших, состояние которых расценивалось как тяжелое, затем 15 (15,6%) пострадавших, состояние которых оценивалось как удовлетворительное, по 1 (1,0%) пациенту пришлось на пострадавших, состояние которых в момент поступления расценивалось как крайне тяжелое и терминальное.

Тяжесть состояния в данной группе была обусловлена несколькими факторами, первый из которых — травматический шок был выявлен в 35 (36,4%). При этом шок I степени был отмечен в 12 (12,5%) случаях, II степени — в 9 (9,4%) наблюдениях III степени — в 12 (12,5%) случаях и IV степени — в 2 (2,1%) наблюдениях. Второй фактор, которые обусловливал тяжесть состояния — тяжесть черепно-мозговой травмы. Экстренное оперативное вмешательство среди пациен-

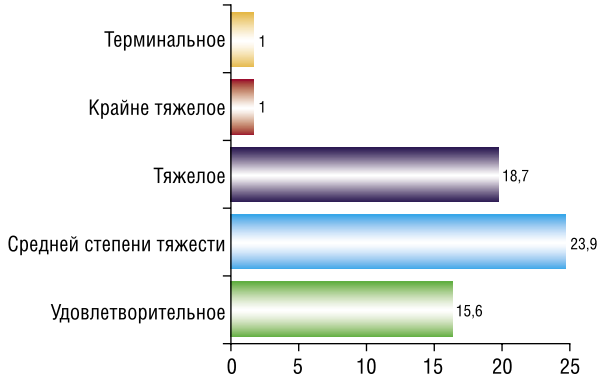

Рис. 1. Результаты оценки тяжести состояния пострадавших с сочетанными повреждениями лицевого черепа и черепно-мозговыми травмами, полученными в результате ДТП, при поступлении в лечебное учреждение по шкале «ВПХ-СП» (в %).

тов этой группы было выполнено в 39 (40,6%) случаях, подавляющем большинстве оперативное лечение заключалось в проведении первичной хирургической обработки (ПХО) раны. В 5 (5,2%) случаях была применена тактика Damage Control в связи с тяжестью состояния пострадавших в момент поступления, сначала выполнялся временный гемостаз, а затем, после стабилизации состояния, полноценная ПХО раны. В 8 (8,3%) наблюдениях показаний для хирургического лечения не было, лечение заключалось в проведении консервативной терапии. Осложнения в данной группе пациентов развились в 23 (23,9%) наблюдениях ($r = 0,81, p<0,05$) и носили гнойно-септический характер, а летальность на уровне 12 (12,5%) человек ($r = 0,86, p<0,05$), основные причины летальных исход — черепно-мозговые травмы и шок.

Вторая группа составила сочетанные повреждения лицевого черепа и груди. В данную группу вошло 12 (12,5%) пострадавших. В этой группе преобладали пострадавшие с закрытыми травмами груди и различными травмами лицевого черепа. Были выявлены следующие сочетанные повреждения: переломы костей лицевого черепа и ушиб грудной клетки — в 2 (2,1%) случаях, переломы костей лицевого черепа и переломы ребер — в 5 (5,2%) наблюдений, ушиб мягких тканей лица и перелом ребер с пневмотораксом и/или гемотораксом — в 2 (2,1%) случаев, переломы костей лицевого черепа и ушиб сердца — в 3 (3,1%) наблюдениях. Результаты оценки тяжести состояния пострадавших данной группы при поступлении в лечебное учреждение по шкале «ВПХ-СП» представлены на рисунке 2. Как видно из данных, представленных на рисунке 2, в данной группе пострадавших в момент поступления как тяжелое состояние расценивалось у 1 (1,0%) человека, средней степени тяжести — у 2 (2,1%) и удовлетворительное — 9 (9,4%) человек. Таким образом, можно сделать заключение, что среди пострадавших данных группы преобладали не тяжелые повреждения, что не могло не отразиться на течении послеоперационного периода. Среди пациентов этой группы в экстренном оперативном лечении нуждались 8 (8,3%) человека. В подавляющем большинстве это были ПХО ран лица и дренирование плевральной полости поводу закрытого пневмоторакса — 7 (7,3%) случая, еще в 1 (1,0%) наблюдении у пострадавшего с ушибом грудной клетки и ранением лицевого черепа была выполнена ПХО ран лица. Осложнения в данный группе развились в 3 (3,1%) случаях ($r = 0,13, p>0,05$), во всех наблюдениях они носили гнойно-септический характер и связаны с нагноением послеоперационной раны, летальных случаев в данной группе пострадавших отмечено не было.

Следующую группу составили 16 (16,7%) пострадавших с сочетанным повреждением лицевого черепа и живота. В данной группе наиболее часто встречались повреждения следующих органов брюшной полости: селезёнка — в 8 (8,3%) случаях, печени — в 5 (5,2%) наблюдениях, селезенка и печень — 3 (3,1%) наблюдения, т.е. во всех наблюдениях отмечались повреждения паренхиматозных органов верхнего этажа брюшной полости, что сопровождалось внутрибрюшным кровотечением. При этом в данной группе пациентов преобладали переломы костей лицевого черепа — в 11 (11,4%), что также не могло отразиться на общем состоянии пострадавших. Результаты оценки тяжести состояния пострадавших данной группы при поступлении в лечебное учреждение по шкале «ВПХ-СП» представлены на рисунке 3.

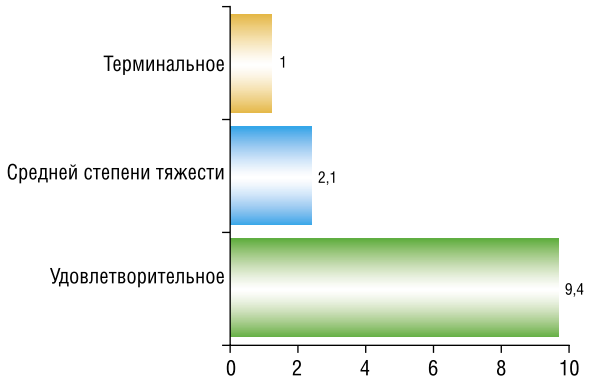

Рис. 2. Результаты оценки тяжести состояния пострадавших с сочетанными повреждениями лицевого черепа и груди, полученными в результате ДТП, при поступлении в лечебное учреждение по шкале «ВПХ-СП» (в %).

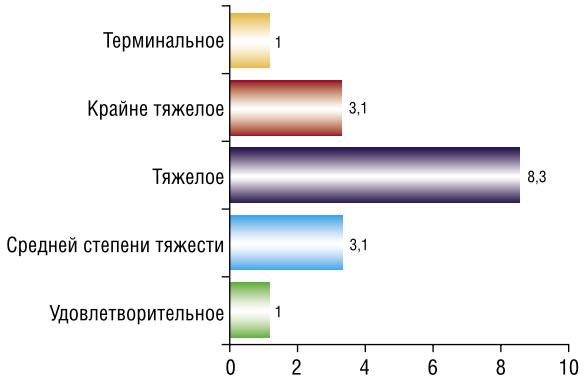

Рис. 3. Результаты оценки тяжести состояния пострадавших с сочетанными повреждениями лицевого черепа и живота, полученными в результате ДТП, при поступлении в лечебное учреждение по шкале «ВПХ-СП» (в %).

Как видно из данных, представленных на рисунке 3, в данной группе пострадавших в момент поступления как терминальное у 1 (1,0%) пострадавшего, крайне тяжелое — у 3 (3,1%) человек, тяжелое — у 8 (8,3%) человек, средней степени тяжести — у 3 (3,1%) и удовлетворительное — у 1 (1,0%) человек. Таким образом, можно сделать заключение, что среди пострадавших данных группы преобладали тяжелые повреждения, что не могло не отразиться на течении послеоперационного периода. Тяжесть состояния в данной группе была обусловлена несколькими факторами, первый, из которых — травматический шок, который был выявлен в 12 (12,5%) человек. При этом шок I степени был отмечен

в 3 (3,1%) случаях, II степени — в 5 (5,2%) наблюдениях III степени — в 4 (4,2%) случаях. Второй фактор, которые обусловливал тяжесть состояния — внутрибрюшное кровотечение, обусловленное повреждениями паренхиматозных органов. Экстренное оперативное вмешательство среди пациентов этой группы было выполнено во всех 16 (16,7%) случаях, в подавляющем большинстве оперативное лечение заключалось в проведении ПХО раны лица. В связи с тяжестью сочетанной травмы, что приводило к развитию шока, в 8 (8,3%) случаях была применена тактика Damage Control, что позволили снизить летальность и количество осложнений в ближайшем послеоперационном периоде. При повреждениях селезенки, в связи с тем, что травмы были сочетанные и состояние пострадавших в большинстве наблюдений, было тяжелым, проводилась спленэктомия, при повреждениях печени — ушивание. Осложнения в данной группе пациентов развились в 10 (10,4%) ($r = 0,67$, $p<0,05$) наблюдениях и носили гнойно-септический характер, а летальность на уровне 6 (6,2%) ($r = 0,53$, $p<0,05$), основные причины летальных исход — шок.

Еще одну группу составили 10 (10,4%) человек, наиболее тяжелые, пострадавшие с одновременным повреждением лицевого черепа, черепно-мозговыми травмами, травмами груди и живота. Результаты оценки тяжести состояния пострадавших данной группы при поступлении в лечебное учреждение по шкале «ВПХ-СП» представлены на рисунке 4. Как видно из данных, подавляющее большинство пациентов данной группы в момент поступления имели крайне тяжелое состояние — 5 (5,2%), терминальное — 3 (3,1%) человек и тяжелое — 2 (2,1%) пострадавших. Во всех случаях пострадавшим потребовалось выполнение оперативных вмешательств в экстренном порядке. Тяжесть состояния была обусловлена, в первую очередь, шоком, который носил комбинированный характер травматический и геморрагический. При этом шок II степени был отмечен у 3 (3,1%) человека, шок III степени — у 5 (5,2%) и IV степени — у 2(2,1%) человека.

С учетом того, что на момент поступления все пострадавшие нуждались в экстренном оперативном вмешательстве, а показатели гемодинамики были нестабильные, в большинстве наблюдений — 7 (7,3%) пациентов была применена тактика Damage Control. Однако, несмотря на применение данной тактики, количество осложнений и летальных исходов в данной группе оказалось наибольшее. Так, осложнения развились в 8 (8,3%) ($r = 0,95$, $p<0,05$), а летальность составила 6 (6,2%) случаев ($r = 0,83$, $p<0,05$).

Таким образом, представленное исследование показывает, что множественные и сочетанные травмы при повреждениях лицевого черепа, полученные при ДТП, характеризуются тяжелыми повреждениями. При этом наиболее тяжелые повреждения встречаются при повреждении головы, живота и сочетанных повреждениях лицевого черепа, головы, груди и живота.

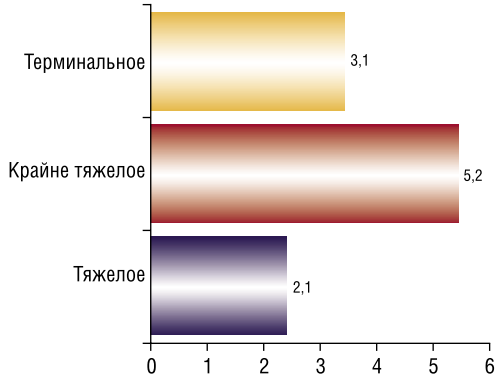

Рис. 4. Результаты оценки тяжести состояния пострадавших с сочетанными повреждениями лицевого черепа и политравмой, полученными в результате ДТП, при поступлении в лечебное учреждение по шкале «ВПХ-СП» (в %).

Выводы

1. Сочетанные и множественные повреждения лицевого черепа, полученные в результате ДТП, характеризуются большим количеством осложнений — 44 (45,8%) случаев и летальных исходов — 24 (25%).
2. С целью снижения осложнений и летальных исходов при таких повреждения следует применять тактику Damage Control, которая использовалась в 20 (20,8%) наблюдениях.

Авторы заявляют об отсутствии конфликта интересов (The authors declare no conflict of interest).

ЛИТЕРАТУРА/REFERENCES

1. Пьянкова А.И., Фаттахов Т.А. Смертность от дорожно-транспортных происшествий в России: подходы к оценке, тенденции и перспективы // Демографическое обозрение. — 2019. — Т.6. — №3. — С. 58-84. [Pjankova AI, Fattahov TA Mortality from traffic accidents in Russia: approaches to assessment, trends and prospects for observations. Demographic review. 2019; 6(3): 58–84. (In Russ).]
2. Масляков В.В., Барачевский Ю.Е., Павлова О.Н. и др. Организационные аспекты оказания скорой медицинской помощи пострадавшим в дорожно-транспортных происшествиях с повреждениями лицевого черепа // Медицина катастроф. — 2021. — №2(114). — С.65-67 [Masljakov VV, Barachevskij JuE, Pavlova ON, et al. Organizational aspects of providing emergency medical care to victims of road accidents with facial skull injuries. Disaster Medicine. 2021; 2(114): 65-67. (In Russ).]
3. Умаров О.М. Особенности сочетанной травмы челюстно-лицевой области // Вестник экстренной медицины. — 2016. — Т.IX. — №1. — С.38-39. [Umarov OM. Peculiarities of combined trauma of maxillofacial region. Bulletin of Emergency Medicine. 2016; IX(1): 38-39. (In Russ).]
4. Ахмедов М.М., Мусаев Т.С. Анализ сочетанных и множественных травм у детей после дорожно-транспортного происшествия // Вестник экстренной медицины. — 2015. — №2. — С.19-20. [Ahmedov MM, Musaev TS. Analysis of combined and multiple injuries in children after a traffic accident. Bulletin of Emergency Medicine. 2015; 2: 19-20. (In Russ).]
5. Марченко Д.В. Проблемы оказания первой помощи пострадавшим в ДТП: современный аспект // Вестник Восточно-Сибирского института МВД России. — 2009. — №3(50). — С.113-118. [Marchenko DV. Problems of providing first aid to victims of accidents: a modern aspect. Bulletin of the East Siberian Institute of the Ministry of Internal Affairs of Russia. 2009; 3(50): 113-118. (In Russ).]
6. Гуманенко Е.К., Бояринцев В.В., Супрун Т.Ю. и др. Объективная оценка тяжести травм. СПб.: ВМедА, 1999. — 110 с. [Gumanenko EK, Bojarincev VV, Suprun TJu, et al. Objective assessment of injury severity. SPb.: VMedA. 1999. 110 p. (In Russ).]

РОЛЬ ВАРИАНТНОЙ АНАТОМИИ ЛЕВОЙ ОБОДОЧНОЙ АРТЕРИИ И НИЖНЕЙ БРЫЖЕЕЧНОЙ ВЕНЫ ПРИ ПЛАНИРОВАНИИ РЕЗЕКЦИЙ ЛЕВОЙ ПОЛОВИНЫ ТОЛСТОЙ КИШКИ ПО ПОВОДУ КОЛОРЕКТАЛЬНОГО РАКА

Войновский А.Е.[1, 2], Сеурко К.И.* [1]

[1] *ФГАОУ ВО «Первый Московский государственный медицинский университет им. И.М. Сеченова», Москва*

[2] *ГБУЗ «Городская клиническая больница им. С.С. Юдина», Москва*

DOI: 10.25881/20728255_2022_17_1_36

Резюме. Во время лапароскопической операции по поводу колоректального рака сосудистые структуры могут быть неправильно идентифицированы и повреждены из-за незнания вариантной анатомии нижней брыжеечной артерии (НБА), левой ободочной артерии (ЛОА) и нижней брыжеечной вены (НБВ), отсутствия тактильных ощущений, суженного поля зрения, что приводит к таким осложнениям, как массивное кровотечение и ишемия кишечника. Следовательно, предоперационное изучение вариантной анатомии НБА, ЛОА и НБВ имеет первостепенное значение. Зная вариантную анатомию сосудов перед операцией, можно заранее составить план операции, что обеспечит быструю и безопасную перевязку сосудов на требуемом уровне и лимфодиссекцию.

Цель: разработка классификации вариабельности ЛОА, НБВ для практического применения при операциях по поводу колоректального рака.

Методы: с 2013 по 2021 гг. проанализировано 214 компьютерных томограмм (КТ) органов брюшной полости с внутривенным контрастированием. Изучили вариантную анатомию ЛОА и НБВ, ход ЛОА.

Результат: у 54% пациентов ЛОА отходила отдельно от сигмовидной артерии (СА) (тип А); у 25% пациентов ЛОА и СА отходили от нижней брыжеечной артерии (НБА) из одной точке (тип В); у 20% пациентов ЛОА и СА отходили от общего ствола (тип С); ЛОА отсутствовала в 1% (тип D). В 73,83% ЛОА идет прямо вверх и влево к проксимальной части нисходящей ободочной кишки (тип I), в 26,17% ЛОА сначала идет в левый нижний угол, а затем поднимается вверх к проксимальной части нисходящей ободочной кишке (тип II). НБВ впадала в верхнюю брыжеечную вену (ВБВ) у 47 пациентов, в точку слияния ВБВ и селезеночной вены (СВ) у 55 пациентов, в СВ у 109 пациентов и в среднюю ободочную вену (СОВ) у остальных 3 пациентов.

Заключение: 3D-КТ-ангиография помогает на предоперационном этапе изучить анатомию ЛОА, НБА и НБВ для предотвращения осложнений во время операций по поводу колоректального рака.

Ключевые слова: КТ-ангиография, левая ободочная артерия, нижняя брыжеечная вена, анатомия, лапароскопия.

THE ROLE OF VARIANT ANATOMY OF THE LEFT COLON ARTERY AND INFERIOR MESENTERIC VEIN IN PLANNING RESECTIONS OF THE LEFT COLON FOR COLORECTAL CANCER

Voynovskiy A.E.[1, 2], Seurko K.I.* [1]

[1] *I.M. Sechenov First Moscow State Medical University, Moscow*

[2] *Clinical Hospital named after S.S. Yudin, Moscow*

Abstract. During laparoscopic surgery, vascular arrangements and variations can be misidentified and injured because of the lack of tactile sensation and narrowed view, resulting in complications such as massive bleeding and bowel ischemia. Therefore, preoperative awareness of the vessels anatomical variations is of the utmost importance so that preoperative strategies can be applied to ensure safe and rapid vessel ligation and lymph node dissection.

Aim: development of a classification of variability of the left colon artery (LCA), inferior mesenteric vein (IMV) for practical use in operations for colorectal cancer.

Materials and methods: 214 CT – studies of the abdominal cavity with intravenous contrast were analyzed from 2013 to 2021 year. The variant anatomy LCA and IMV was studied. The trajectory of the LCA was studied.

Results: in 54% patients, the LCA arose independently from the sigmoidal trunk (SA) (type A); in 25% patients, the LCA and SA arose from the inferior mesenteric artery (IMA) at the same point (type B); in 20% patients, the LCA and SA had a common trunk (type C); the LCA did not exist in 1% (type D). 73.83% of the LCA went straight upper left and upward to proximal part of descending colon (type I), 26.17% went to the lower left at first, then turned to travel straight upward to proximal part of descending colon (type II). The IMV drained into the superior mesenteric vein (SMV) in 47 patients, into the confluence point of the SMV and splenic vein (SV) in 55 patients, into the SV in 109 patients, and into the middle colic vein (MCV) in the remaining three patients.

Conclusions: 3D-CT angiography is useful for the preoperative assessment of vascular anatomical variations of the IMV and IMA, LCA for safe intraoperative navigation and prevention of complications during left-sided colorectal surgery.

Keywords: CT-angiography, left colic artery, inferior mesenteric vein, anatomy, laparoscopy.

Введение

Колоректальный рак (КРР) составляет около 10% среди всех ежегодно диагностируемых онкологических заболеваний [1]. Занимает второе место по частоте распространенности онкологических заболеваний у женщин и третье место у мужчин. У женщин заболеваемость и смертность примерно на 25% ниже, чем у мужчин. Прогнозируется, что при продолжающемся прогрессе в развивающихся странах заболеваемость КРР во всем мире вырастет до 2,5 млн. новых случаев к 2035 г. [1; 2]. Тенденции к стабилизации и снижению обычно наблюдаются только в развитых странах. Это в первую очередь связано с общенациональными программами скрининга и увеличением количества диагностических колоноскопий, обычно изменения в образе жизни и диете также могут внести свой вклад [3]. В наше время наблюдается тревожный рост числа пациентов с КРР моложе 50 лет, особенно раком прямой кишки и раком левой половины ободочной кишки [4–7]. Хотя генетические факторы, образ жизни, ожирение и факторы окружающей среды могут иметь некоторую связь, точные причины этого увеличения до конца не изучены.

Ключевым методом лечения больных КРР является радикально выполненное хирургическое вмешательство. На сегодняшний день все чаще применяется миниинвазивная хирургия, лапароскопический доступ. Лапаро-

* e-mail: seurkokirill@icloud.com

скопические операции на толстой кишке при КРР являются онкологически безопасными, дают преимущества, обеспечивают такую же долгосрочную безрецидивную выживаемость и общую выживаемость, как и открытые операции [8–12]. Однако это технически сложно и требует долгого обучения [13].

При раке левой половины ободочной кишки общепринятым является высокая перевязка нижней брыжеечной артерии (НБА) с радикальной лимфаденэктомией [14–17]. Однако, высокая перевязка НБА снижает приток крови к анастомозу, что может привести к его несостоятельности [18–21]. Именно поэтому, многие хирурги используют метод скелетизации основного стола НБА с сохранением левой ободочной артерии (ЛОА) [19; 22–27]. Скелетизация НБА — это метод, позволяющий выполнить расширенную лимфодиссекцию с прецизионным пересечением сосудов брыжейки тонкой и толстой кишок на требуемом с хирургической позиции уровне, не ухудшая прогнозы онкологического вмешательства и сохраняя хорошее кровоснабжение остающегося участка ободочной и прямой кишок.

Во время лапароскопической операции по поводу КРР сосудистые структуры могут быть неправильно идентифицированы и повреждены из-за незнания вариантной анатомии НБА, ЛОА и нижней брыжеечной вены (НБВ), отсутствия тактильных ощущений, суженного поля зрения, что приводит к таким осложнениям, как массивное кровотечение и ишемия кишечника [28]. Следовательно, предоперационное изучение вариантной анатомии НБА, ЛОА и НБВ имеет первостепенное значение. Зная вариантную анатомию сосудов перед операцией, можно заранее составить план операции, что обеспечит быструю и безопасную перевязку сосудов на требуемом уровне и лимфодиссекцию [28–30].

В нашем предыдущем исследовании мы разработали новую классификацию НБА в сторону практической потребности хирурга. А также мы провели предоперационную оценку связи между ЛОА и НБА на уровне основания НБА для более лучшей навигации во время операции, особенно при лапароскопической хирургии, так как именно на уровне основания НБА находится зона резекции брыжейки и верхняя граница лимфодиссекции при раке сигмовидной и прямой кишки [31].

Новизна данной темы состоит в том, что ни в одном зарубежном исследовании не изучалась вариантная анатомия ЛОА и расстояние от основания НБА до начала ЛОА, расстояние от начала ЛОА до пересечения ЛОА с НБВ по данным КТ — ангиографии.

Предоперационная КТ-ангиография — это неинвазивный метод, используемый для изучения вариантной анатомии НБА, ЛОА и НБВ [32–34].

Целью работы явилась разработка классификации вариабельности ЛОА, НБВ для практического применения при операциях по поводу КРР.

В связи с эти были поставлены следующие задачи:

1. Изучить вариабельность сосудистого русла ЛОА, основываясь на предоперационной мультиспиральной КТ с контрастным усилением.
2. Изучить вариантную анатомию НБВ.
3. Измерить расстояние от основания НБА до уровня отхождения ЛОА.
4. Измерить расстояние от начала ЛОА до пересечения ЛОА с НБВ.

Материалы и методы

Ретроспективное когортное исследование. В исследовании проведен анализ пациентов с раком левой половины ободочной кишки, которые проходили лечение в ГКБ им. С.С. Юдина ДЗ г. Москвы с 2013 по 2021 гг. В исследуемую группу вошли 214 пациентов (113 женщин и 101 мужчин), возрастом от 19 до 91 года, с раком левой половины ободочной кишки. Всем пациентам была выполнена сегментарная резекция ободочной кишки с D3- лимфодиссекцией. Критерии исключения: пациенты, перенесшие оперативные вмешательства в области НБА, НБВ и пациенты, имеющие отдаленные метастазы.

Мы просмотрели КТ — ангиографию всех пациентов, чтобы создать классификацию ЛОА и НБВ. Вариантная анатомия ЛОА была разделена на 4 типа: тип А — ЛОА отходит от основного ствола НБА независимо от сигмовидной артерии (СА), тип В — ЛОА и СА отходят из одной точки от НБА, тип С — ЛОА и СА отходят от общего ствола, тип D — ЛОА отсутствует (Рис. 1).

Также мы проследили ход ЛОА и выделили 2 типа: I тип — ЛОА идет прямо вверх к проксимальной части нисходящей ободочной кишки, тип II — ЛОА сначала идет в левый нижний угол, а затем подымается вверх к проксимальной части нисходящей ободочной кишке (Рис. 2).

Мы рассчитали расстояние от основания НБА до уровня отхождения ЛОА (мм) и расстояние от начала ЛОА до пересечения ЛОА с НБВ (мм) (Рис. 3).

Кроме этого, мы выделили 4 типа вариантной анатомии НБВ: тип А — НБВ впадает в месте слияния верхней брыжеечной вены (ВБВ) и селезеночной вены (СВ), тип В — НБВ впадает в ВБВ, тип С — НБВ впадает в СВ, тип D — НБВ впадает в среднюю ободочную вену (СОВ) (Рис. 4).

Для изучения сосудистого строения использовали метод предоперационного МСКТ органов брюшной полости с внутривенным контрастированием. Сроки сбора материала — КТ с 23.05.16 по 10.09.21 гг. Исследования выполнялись на 64-срезовом мультиспиральном КТ Aquillion Prime (Toshiba) и 40-срезовом Somatom Sensation (Siemens). Серийность сканирования проводилось по стандартному протоколу: до введения внутривенного контрастного вещества — нативная фаза; после введения внутривенного контрастного вещества — артериальная фаза (сканирование проводилось автоматически в момент максимального насыщения контрастного вещества в аорте), венозная фаза (на 45–50 с после введения

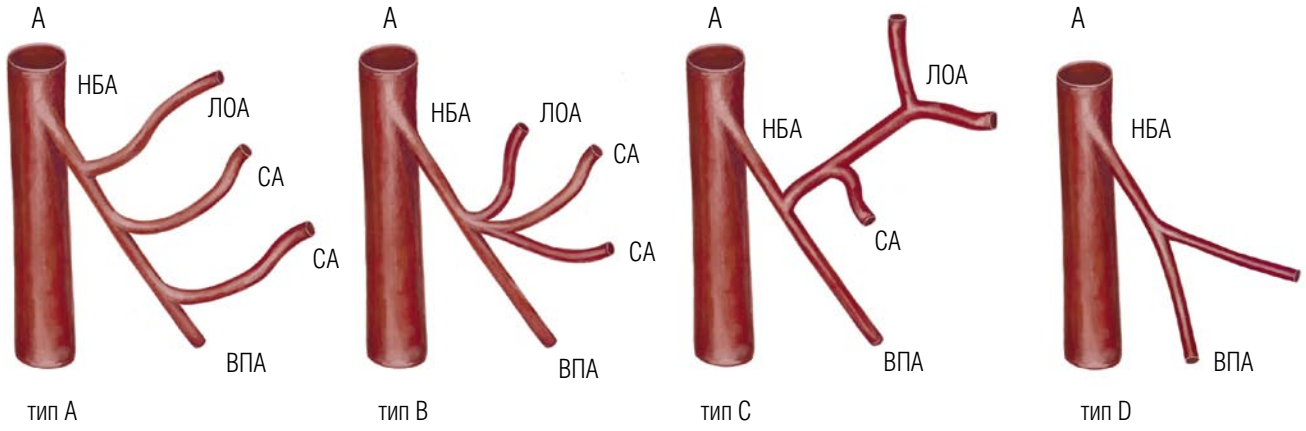

Рис. 1. Вариантная анатомия ЛОА. А — аорта, СА — сигмовидная артерия, ВПА — верхняя прямокишечная артерия.

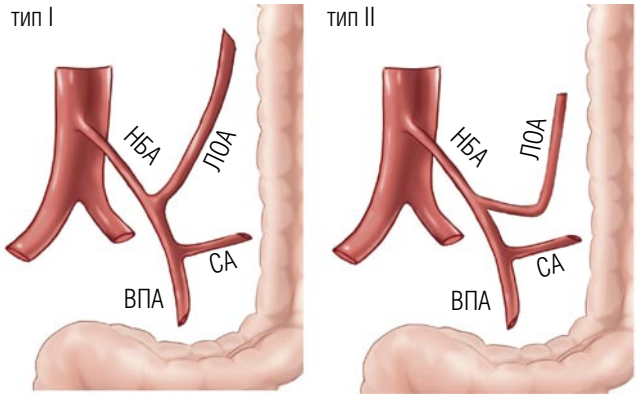

Рис. 2. Ход ЛОА. СА — сигмовидная артерия, ВПА — верхняя прямокишечная артерия.

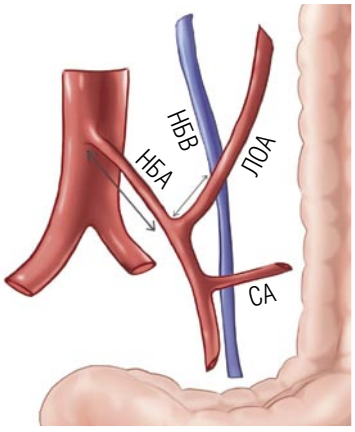

Рис. 3. Расстояние от основания НБА до начала ЛОА, расстояние от начала ЛОА до точки пересечения ЛОА и НБВ. НБА — нижняя брыжеечная артерия, НБВ — нижняя брыжеечная вена, СА — сигмовидная артерия.

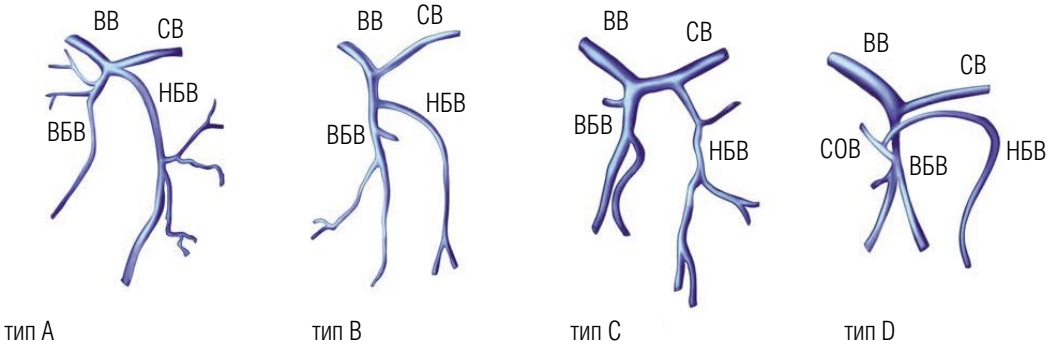

Рис. 4. Вариантная анатомия НБВ. ВВ — воротная вена, ВБВ — верхняя брыжеечная вена, НБВ — нижняя брыжеечная вена, СВ — селезеночная вена.

контрастного вещества), отсроченная (на 10 мин. после введения контрастного вещества). Использовавшееся контрастное вещество — Омнипак (350 mg I/ml, неионный йодсодержащий препарат), со скоростью введения 3,0–3,5 мл/с, вводили из расчета 1,0–1,5 мл на 1 кг массы тела пациента. Всем пациентам выполнялась 3D реконструкция сосудистого русла в программе OsiriX с дальнейшим интраоперационным сопоставлением данных.

Методы статистической обработки результатов: расчет средних величин и средних ошибок. Для определения достоверности различий выборки использовался t-критерий Стьюдента. Во всех случаях достоверным

признавались различия с уровнем статистической значимости $p<0,05$. Статистическую обработку результатов проводили с помощью программы «MS Exel».

Результаты

В процессе изучения было выделено 4 типа вариантной анатомии ЛОА (типы A, B, C и D). Большинство пациентов было отнесено к типу А — 116 пациентов (54%), тип В встретился у 54 пациентов (25%), тип С встретился у 42 пациентов (20%) и тип D обнаружен очень редко у 2 пациентов (1%). Среди четырех типов ветвления ЛОА у пациентов с типом В было самое продолжительное время операции (327,3±104,4 мин.) и самое большое количество интраоперационных кровотечений (160,7±230,3 мл).

Расстояние от основания НБА до начала ЛОА составило от 16,0 до 63,2 мм (медиана 41,3 мм). Расстояние от начала ЛОА до пересечения ЛОА и НБВ составило от 18,1 до 47,2 мм (медиана 32,6 мм). 2 пациента, у которых ЛОА отсутствовала, были исключены из этого анализа. Расстояние от основания НБА до начала ЛОА в типах А, В и С варьировало от 26,5 до 63,2 мм (медиана 42,3 мм), от 27,5 до 60,0 мм (медиана 41,4 мм) и от 16,0 до 50,8 (медиана 39,1 мм) соответственно. Расстояние от начала ЛОА до места пересечения ЛОА и НБВ в типах А, В и С варьировало от 26,5 до 47,2 мм (медиана 36,6 мм), от 29,1 до 41,3 мм (медиана 34,3 мм) и от 18,1 до 38,5 мм (медиана 26,8 мм), соответственно.

Также мы проследили ход ЛОА и выделили 2 типа (тип I, тип II). 2 пациента, у которых отсутствовала ЛОА были исключены из данного анализа. Тип I встретился у 158 пациентов (73,83%), тип II был обнаружен у 56 пациентов (26,17%). Количество пациентов, у которых ЛОА идет прямо вверх к нисходящей ободочной кишке в типах А, В и С, составило 73, 27, 42, соответственно. Количество пациентов, у которых ЛОА сначала идет в левый нижний угол, а затем подымается вверх к проксимальной части нисходящей ободочной кишки в типах А, В и С, составило 43, 27, 0, соответственно. Большинство пациентов с типом А и В были отнесены к типу I. Все пациенты с типом С были отнесены к типу I.

В процессе исследования разработана новая классификация НБВ (тип А, В, С, D). Наиболее частый тип С, который был обнаружен у 109 пациентов (50,9%). Тип D наиболее редкий, встретился у 3 пациентов (1,4%). Тип А был обнаружен у 55 пациентов (25,7%), а тип В — у 47 пациентов (22%).

Вывод

Таким образом, четкое предоперационное понимание анатомии сосудов НБА, НБВ и ЛОА помогает избежать интраоперационного повреждения сосудов и последующих послеоперационных осложнений. Кроме того, 3D — КТ-ангиография позволяет превосходно визуализировать брыжеечные сосуды и их коллатерали, что помогает в предоперационном планировании лапароскопической операции по поводу КРР.

Авторы заявляют об отсутствии конфликта интересов (The authors declare no conflict of interest).

ЛИТЕРАТУРА/REFERENCES

1. Bray F, Ferlay J, Soerjomataram I, Siegel RL, Torre LA, Jemal A. Global cancer statistics 2018: GLOBOCAN estimates of incidence and mortality worldwide for 36 cancers in 185 countries. CA Cancer J Clin 2018; 68: 394–424.
2. Arnold M, Sierra MS, Laversanne M, Soerjomataram I, Jemal A, Bray F. Global patterns and trends in colorectal cancer incidence and mortality. Gut 2017; 66: 683-91.
3. Ait Ouakrim D, Pizot C, Boniol M, et al. Trends in colorectal cancer mortality in Europe: retrospective analysis of the WHO mortality database. BMJ. 2015; 351: h4970.
4. Siegel RL, Fedewa SA, Anderson WF, et al. Colorectal cancer incidence patterns in the United States, 1974–2013. J Nat Cancer Inst. 2017; 109: djw322.
5. Bailey CE, Hu CY, You YN, et al. Increasing disparities in the age-related incidences of colon and rectal cancers in the United States, 1975–2010. JAMA Surgery. 2015; 150: 17-22.
6. Wolf AMD, Fontham ETH, Church TR, et al. Colorectal cancer screening for average-risk adults: 2018 guideline update from the American Cancer Society. CA Cancer J Clin. 2018; 68: 250-81.
7. Kasi PM, Shahjehan F, Cochuyt JJ, Li Z, Colibaseanu DT, Merchea A. Rising proportion of young individuals with rectal and colon cancer. Clin Colorectal Cancer 2019; 18: e87-95.
8. Trastulli S, Cirocchi R, Listorti C, Cavaliere D, Avenia N, Gulla N, et al. Laparoscopic vs open resection for rectal cancer: ameta-analysis of randomized clinical trials. Colorectal Dis. 2012; 14(6): e277-96.
9. Aziz O, Constantinides V, Tekkis PP, Athanasiou T, Purkayastha S, Paraskeva P, et al. Laparoscopic versus open surgery for rectal cancer: a meta-analysis. Ann Surg Oncol. 2006; 13(3): 413-24.
10. Laurent C, Leblanc F, Wьtrich P, Scheffler M, Rullier E. Laparoscopic versus open surgery for rectal cancer: long-term oncologic results. Ann Surg. 2009; 250(1): 54-61.
11. Kellokumpu IH, Kairaluoma MI, Nuorva KP, Kautiainen HJ, Jantunen IT. Short-and long-term outcome following laparoscopic versus open resection for carcinoma of the rectum in the multimodal setting. Dis Colon Rectum. 2012; 55(8): 854-63.
12. McKay GD, Morgan MJ, Wong SK, Gatenby AH, Fulham SB, Ahmed KW, South Western Sydney Colorectal Tumor Group, et al. Improved short-term outcomes of laparoscopic versus open resection for colon and rectal cancer in an area health service: a multicenter study. Dis Colon Rectum. 2012; 55(1): 42-50.
13. Kim J, Edwards E, Bowne W, Castro A, Moon V, Gadangi P, et al. Medial-to-lateral laparoscopic colon resection: a view beyond the learning curve. Surg Endosc. 2007; 21(9): 1503-7.
14. Sammour T, Malakorn S, Bednarski BK, Kaur H, Shin US, Messick C, You YN, Chang GJ (2018) Oncological outcomes after robotic proctectomy for rectal cancer: analysis of a prospective database. Ann Surg. 267: 521-526.
15. Alici A, Kement M, Gezen C, Akin T, Vural S, Okkabaz N, Basturk E, Yegenoglu A, Oncel M. Apical lymph nodes at the root of the inferior mesenteric artery in distal colorectal cancer: an analysis of the risk of tumor involvement and the impact of high ligation on anastomotic integrity. Technol Coloproctol. 2010; 14: 1-8.
16. Titu LV, Tweedle E, Rooney PS. High tie of the inferior mesenteric artery in curative surgery for left colonic and rectal cancers: a systematic review. Dig Surg. 2008; 25: 148-157.
17. Singh D, Luo J, Liu XT, Ma Z, Cheng H, Yu Y, Yang L, Zhou ZG. The long-term survival benefits of high and low ligation of inferior mesenteric artery in colorectal cancer surgery: a review and meta-analysis. Medicine (Baltimore). 2017; 96: e8520.
18. Zhang W, Yuan WT, Song JM. Ileum interposition for low rectal anastomosis in rectal cancer surgery: is it a remedial option? Dis Colon Rectum. 2015; 58: 708-709.
19. Fan YC, Ning FL, Zhang CD, Dai DQ. Preservation versus non-preservation of left colic artery in sigmoid and rectal cancer surgery: a meta-analysis. Int J Surg. 2018; 52: 269-277.

20. Dworkin MJ, Allen-Mersh TG () Effect of inferior mesenteric artery ligation on blood flow in the marginal artery-dependent sigmoid colon. J Am Coll Surg. 1996; 183: 357-360.
21. Seike K, Koda K, Saito N, Oda K, Kosugi C, Shimizu K, Miyazaki M. Laser Doppler assessment of the influence of division at the root of the inferior mesenteric artery on anastomotic blood flow in rectosigmoid cancer surgery. Int J Colorectal Dis. 2007; 22: 689-697.
22. Sekimoto M, Takemasa I, Mizushima T, Ikeda M, Yamamoto H, Doki Y, Mori M. Laparoscopic lymph node dissection around the inferior mesenteric artery with preservation of the left colic artery. Surg Endosc. 2011; 25: 861-866.
23. Miyamoto R, Nagai K, Kemmochi A, Inagawa S, Yamamoto M. Three-dimensional reconstruction of the vascular arrangement including the inferior mesenteric artery and left colic artery in laparoscope-assisted colorectal surgery. Surg Endosc. 2016; 30: 4400-4404.
24. Malakorn S, Sammour T, Bednarski B, You YN, Chang GJ. Three different approaches to the inferior mesenteric artery during robotic D3 lymphadenectomy for rectal cancer. Ann Surg Oncol. 2017; 24: 1923.
25. Yasuda K, Kawai K, Ishihara S, Murono K, Otani K, Nishikawa T, Tanaka T, Kiyomatsu T, Hata K, Nozawa H, Yamaguchi H, Aoki S, Mishima H, Maruyama T, Sako A, Watanabe T. Level of arterial ligation in sigmoid colon and rectal cancer surgery. World J Surg Oncol. 2016; 14: 99.
26. Guo Y, Wang D, He L, Zhang Y, Zhao S, Zhang L, Sun X, Suo J. Marginal artery stump pressure in left colic artery-preserving rectal cancer surgery: a clinical trial. ANZ J Surg. 2017; 87: 576-581.
27. Goh N, Fong SS, How KY, Wong KY, Loong TH, Tay GT. Apical lymph node dissection of the inferior mesenteric artery.Colorectal Dis. 2016; 18: O206-209.
28. Ke J, Cai J, Wen X, Wu X, He Z, Zou Y, et al. Anatomic variations of inferior mesenteric artery and left colic artery evaluated by 3-dimensional CT angiography: insights into rectal cancer surgery — a retrospective observational study. Int J Surg. 2017; 1(41):106-11.
29. Zhang W, Yuan WT, Wang GX, Song JM. Anatomical study of the left colic artery in laparoscopic-assisted colorectal surgery. Surg Endosc. 2019; 13: 1-7.
30. Cirocchi R, Randolph J, Cheruiyot I, Davies JR, Wheeler J, Lancia M, et al. Systematic review and meta-analysis of the anatomical variants of the left colic artery. Colorectal Dis. 2020; 22(7): 768-78.
31. Войновский А.Е., Башанкаев Б.Н., Сеурко К.И., Винокуров И.А. Новый взгляд на вариантную анатомию нижней брыжеечной артерии у пациентов с колоректальным раком // Клиническая и экспериментальная хирургия. Журнал имени академика Б.В. Петровского. — 2021. — Т.9. — №3. —С.44-50. [Vojnovskij AE, Bashankaev BN, Seurko KI, Vinokurov IA. Novyj vzglyad na variantnuyu anatomiyu nizhnej bryzheechnoj arterii u pacientov s kolorektal'nym rakom. Klinicheskaya i eksperimental'naya hirurgiya. ZHurnal imeni akademika B.V. Petrovskogo. 2021; 9(3): 44-50. (In Russ).]
32. Hiroishi A, Yamada T, Morimoto T, Horikoshi K, Nakajima Y. Three-dimensional computed tomographic angiography with computed tomographic colonography for laparoscopic colorectal surgery. Jpn J Radiol. 2018; 36(12): 698-705.
33. Mari FS, Nigri G, Pancaldi A, De Cecco CN, Gasparrini M, Dall'Oglio A, et al. Role of CT angiography with three-dimensional reconstruction of mesenteric vessels in laparoscopic colorectal resections: a randomized controlled trial. Surg Endosc. 2013; 27(6): 2058-67.
34. Kim JS, Cho SY, Min BS, Kim NK. Risk factors for anastomotic leakage after laparoscopic intracorporeal colorectal anastomosis with a double stapling technique. J Am Coll Surg. 2009; 209(6): 694-701.

КОМПЛЕКСНОЕ ЛЕЧЕНИЕ ПАЦИЕНТОВ С ОСТРОЙ СПАЕЧНОЙ ТОНКОКИШЕЧНОЙ НЕПРОХОДИМОСТЬЮ

Гулов М.К., Сафаров Б.И., Рузибойзода К.Р.*
Таджикский государственный медицинский университет им. Абуали ибни Сино, Таджикистан, Душанбе

DOI: 10.25881/20728255_2022_17_1_41

Резюме. Цель. Улучшение результатов комплексного лечения пациентов с острой спаечной тонкокишечной непроходимостью.

Материал и методы. Приведены результаты комплексного лечения 50 больных острой спаечной тонкокишечной непроходимостью. В 46 (92%) наблюдениях из 50 (100%) больных причинами острой спаечной тонкокишечной непроходимости являлась различная патология органов абдоминальной полости, которые в анамнезе перенесли различные по характеру и объёму оперативные вмешательств, а в 4 (8%) случаях возникла первично, без проведения оперативных вмешательств.

Результаты. Больным острой спаечной тонкокишечной непроходимостью (n = 50) в 30 (60%) случаях при наличии единичного рубцового тяжа и локальном спаечном процессе осуществлен видеолапароскопический адгезиолизис с дренированием брюшной полости. В 13 (26%) наблюдениях, у которых имел место ограниченный непротяженный некроз кишечника с геморрагическим перитонитом, были выполнены видеолапароскопически-ассистированный адгезиолизис, резекция тонкой кишки с анастомозом бок в бок с дренированием брюшной полости. В 7 (14%) случаях в ходе диагностической лапароскопии констатировался факт наличия распространенного спаечного процесса, грубых рубцовых изменений и некроз кишечника более 20 см с наличием распространенного гнойно-фибризнозного перитонита, при котором осуществлялась конверсия доступа – лапаротомия с последующим тотальным адгезиолизисом. В раннем послеоперационном периоде проведена комплексная патогенетическая консервативная терапия, включающая применение серотонин адипината по 1,0 мл в 3 раза в сутки, мексидола по 2,0 в/в 2 раза в сутки, тивортина по 100,0 мл в/в 1 раз в сутки, а также препарата эноксатила по 0,6 мл п/к 1 раз в сутки в течение 5–7 сутки.

Заключение. Для восстановления моторно-эвакуаторной функции тонкой кишки и профилактики риска развития рецидива спаечной кишечной непроходимости наряду с лапароскопическом адгезиолизисом необходимо проведение комплексного патогенетического лечения, включая антиоксиданта и антигипоксанта, серотонина адипината и эноксатила.

Ключевые слова: острая кишечная непроходимость, спаечная болезнь, провоспалительные цитокины, серотонин, комплексное лечение.

COMPLEX TREATMENT OF ACUTE ADHESIVE SMALL BOWEL OBSTRUCTION

Gulov M.K., Safarov B.I., Ruziboyzoda K.R.*
Avicenna Tajik State Medical University, Tajikistan, Dushanbe

Abstract. Purpose. Improving the results of complex treatment of acute adhesive small bowel obstruction.

Material and methods. The results of complex treatment of 50 patients with acute adhesive small bowel obstruction are presented. In 46 (92%) observations out of 50 (100%) patients, the causes of acute adhesive small bowel obstruction were various pathologies of the abdominal organs, which in the anamnesis underwent surgical interventions of various nature and volume, and in 4 (8%) cases it arose primarily, without performing surgical interventions.

Results. Patients with acute adhesive small bowel obstruction (n = 50) in 30 (60%) cases in the presence of a single cicatricial band and a local adhesive process underwent videolaparoscopic adhesiolysis with drainage of the abdominal cavity. In 13 (26%) cases with limited non-extended intestinal necrosis with hemorrhagic peritonitis, videolaparoscopic-assisted adhesiolysis, resection of the small intestine with side-to-side anastomosis with drainage of the abdominal cavity were performed. In 7 (14%) cases, during diagnostic laparoscopy, the presence of a widespread adhesive process, gross cicatricial changes and intestinal necrosis of more than 20 cm with the presence of widespread purulent-fibrous peritonitis was stated, in which access conversion was performed — laparotomy followed by total adhesiolysis. In the early postoperative period, complex pathogenetic conservative therapy was carried out, including the use of serotonin adipate 1.0 ml 3 times a day, mexidol 2.0 intravenously 2 times a day, tivortin 100.0 ml intravenously 1 time per day, as well as the drug enoxatil, 0.6 ml s / c 1 time per day for 5–7 days.

Conclusion. To restore the motor-evacuation function of the small intestine and prevent the risk of recurrence of adhesive intestinal obstruction, along with laparoscopic adhesiolysis, it is necessary to carry out complex pathogenetic treatment with the inclusion of an antioxidant and antihypoxant, serotonin adipinate and enoxatil.

Keywords: acute intestinal obstruction, adhesive disease, pro-inflammatory cytokines, serotonin, complex treatment.

Актуальность

Острая спаечная тонкокишечная непроходимость (ОСТКН) является трудноразрешимой задачей в абдоминальной хирургии [1; 2]. Спайки в брюшной полости встречаются у 75–82% пациентов, которые госпитализируются в отделения хирургического профиля [3]. У 35–45% из них операции выполняются в связи с развитием ОСТКН [4]. Осложнения после повторных оперативных вмешательств при ОСТКН наблюдаются у 19,1–45,8%, а летальность составляет 5,2–30% [5]. Лапаротомия с адгезиолизисом приводит к высокому проценту (до 45%) осложнений после операции, а также развитию рецидивов образования спаек [6; 7]. Миниинвазивные вмешательства при ОСТКН обладают преимуществом перед открытыми [8].

Необходимо подчеркнуть, на заре развития лапароскопической хирургии спаечная болезнь считалась абсолютным противопоказанием к лапароскопии [9]. Однако с накоплением опыта и развитием эндоскопических технологий хирурги сначала стали выполнять диагностические и лечебные лапароскопические вмешательства у пациентов, оперированных ранее на органах брюшной полости, а затем перешли к лапароскопическому лечению острой ОСТКН. Видеолапароскопический адгезиолизис на 70–80% уменьшил вероятность образования спаек в брюшной полости [10], однако не всегда даёт ожидаемый результат, а иногда требует проведение повторных оперативных вмешательств.

* e-mail: dr.hero85@mail.ru

Таким образом, необходимость проведения патогенетически обоснованных методов раннего восстановления моторно-эвакуаторной функции кишечного тракта и профилактики спайкообразования брюшной полости после проведение адгезиолизиса делают проблему лечения больных ОСТКН весьма актуальной.

Цель исследования — улучшение результатов комплексного лечения больных ОСТКН.

Материал и методы исследования

Располагаем опытом комплексной диагностики и лечения 50 больных ОСТКН, среди которых мужчин было 23 (46%) пациента, а женщины составили 27 (54%) человек. Возраст пациентов варьировался от 18 до 82 лет. В 46 (92%) наблюдениях из 50 (100%) причинами ОСТКН являлась различная патология органов абдоминальной полости, которые в анамнезе перенесли различные по характеру и объёму оперативные вмешательств. В 4 (8%) случаях ОСТКН возникла первично, без проведения оперативных вмешательств.

Все больные разделены на 2 группы: I группа — 50 (45,5%), перенесшие лапароскопические и лапароскопически-ассистированные вмешательства с проведением комплексной патогенетической консервативной терапии в послеоперационном периоде.

Необходимо подчеркнуть, что для выбора наиболее оптимального объема оперативных вмешательств при ОСТКН и улучшения результатов хирургического лечения важное значение имеют время госпитализация пациентов в стационар в зависимости от начала заболевания. Так, анализ данных показывает, что до 6 часов госпитализированы 11 (22,0%) больных, от 7 до 12 часов — 14 (28,0%) и времени от 13 до 24 часов — 13 (26,0%), в целом составляющие 38 (76,0%) пациентов, госпитализированные в клинику до 24 час. с момента начало заболевания. Спустя 24 часа от начала заболевания составили 12 (24,0%) наблюдений.

Для диагностики больным ОСТКН проведены различные клинико-лабораторные, включающие исследование показателей перекисного окисления липидов, провоспалительных цитокинов, уровень серотонина в крови в слизистой тонкой кишки, а также инструментальные методы — рентгенологическое и ультразвуковое исследования.

Статистический анализ полученных результатов выполнялся с использованием программы «Statistica 10.0». Количественные показатели описаны в виде средних значений и их стандартного отклонения (M±SD). Виду несоответствия распределения выборки нормальному закону, оцениваемому по критерию Шапиро-Уилка, нами использовались непараметрические методы статанализа. Множественные сравнения нескольких групп проводили методом Крускала-Уоллиса (H-тест), а парные сравнения — методом Манна-Уитни (U-тест). Полученные результаты можно было считать статистически значимыми при уровне $p<0,05$.

Результаты и их обсуждение

Стоит подчеркнуть, что на момент госпитализации состояние большей части больных ОСТКН оценивалось как среднетяжёлое либо тяжёлое. При этом у всех больных отмечалось наличие спастических болей в животе, имевших схваткообразный характер, которые возникали на фоне абсолютного благополучия и удовлетворительного состояния. Кроме этого у больных отмечались диспептические явления: тошнота — в 46 (92%) наблюдениях, рвота — в 42 (84%). Также клиническими проявлениями были неотхождение газов (n = 48), стула (n = 46) и вздутие кишечника с увеличением живота (n = 50).

Необходимо отметить, что при ультразвуковом исследовании особое значение придавали выявлению висцеро-париетальных и висцеро-висцеральных сращений и «акустических окон» для выбора места введения первого троакара при видеолапароскопии. Ультразвуковыми признаками «акустического окна» были максимальная подвижность висцерального и париетального листков брюшины, превышающая 30 мм, удалённость от послеоперационных рубцов и места перехода диаметра кишечных петель, отсутствие вблизи зоны прокола конгломератов петель, фиксированных между собой висцеро-висцеральными сращениями. Наличие «акустических окон» определялось у 50 (45,5%) пациентов из 110, что позволило выполнить у них видеолапароскопическую диагностику и в последующем подвергнуть адгезиолизису.

Так, больным ОСТКН (n = 50) в экстренном порядке после кратковременной предоперационной подготовки в 30 (60%) случаях при наличии единичного рубцового тяжа и локальном спаечном процессе осуществлен видеолапароскопический адгезиолизис с дренированием брюшной полости. В 13 (26%) наблюдениях, у которых имел место ограниченный непротяженный некроз кишечника с геморрагическим перитонитом, были выполнены видеолапароскопически-ассистированный адгезиолизис, резекция тонкой кишки с анастомозом бок в бок с дренированием брюшной полости. Необходимо отметить, что в 7 (14%) случаях в ходе диагностической лапароскопии констатировался факт наличия распространенного спаечного процесса, грубых рубцовых изменений и некроз кишечника более 20 см с наличием распространенного гнойно-фибризнозного перитонита, а также было необходимо выполнение им продленной назогастроинтестинальной интубации, при этом осуществлялась конверсия доступа — лапаротомия с последующим тотальным адгезиолизисом. У 4 пациентов были сформированы тонко-тонко-кишечные анастомозы по типу бок в бок, в 3 случаях в связи наличие распространенного гнойно-фибринозного перитонита произведена резекция некротизированной части тонкой кишки с с формированием Y-образного тонко-тонкоанастомоза и назоинтестинальная интубация тонкой кишки.

Следует отметить, что даже после проведения своевременного миниинвазивного адгезиолизиса наблюда-

ется рецидив заболевания. В связи с этим нами в раннем послеоперационном периоде проводилась комплексная патогенетическая консервативная терапия, которая была направлена на воздействие на каждое основное звено механизма развития спаечного процесса и ОСТКН.

Комплексная дополненная консервативная терапия заключалась в назначении серотонина адипината в дозировках по 1,0 мл трижды в сутки, мексидола в дозировках по 2,0 мл внутривенно дважды в сутки, тивортина в дозировках по 100,0 внутривенно однократно в сутки, а также для улучшения микроциркуляции в стенке тонкой кишки применялся препарат эноксатил в дозировках по 0,6 мл подкожно в сутки. Курс данной терапии составлял 5–7 суток в зависимости от тяжести заболевания и выраженности изменений лабораторных показателей (Табл. 1–2).

После проведения комплексного патогенетического консервативного лечения на 3–5-е сутки у больных ОСТКН без некроза (n = 30) и с некрозом тонкой кишки (n = 20) наблюдалось снижение показателей перекисного окисления липидов: ДК — до 0,43±0,8 отн. ед. и 0,65±0,06 отн. ед., МДА — до 1,22±0,18 мкмоль/мг и 1,63±0,31 ммоль/л и повышение СОД до 8,21±0,24 усл. ед. и 8,12±0,27 усл. ед., снижение цитокинового профиля — IL-6 — 3,26±0,19 пг/мл и 3,38±0,15 пг/мл и ФNOα — 15,42±2,04 пг/мл и 20,42±2,14 пг/мл, а также повышение уровня серотонина — 1,1±0,13 мкмоль/л и 0,9±0,14 мкмоль/л. Наряду с этим также наблюдалось улучшение показателей микроциркуляции в стенке тонкой кишки до и после лечения при ультразвуковом дуплексном сканировании (Табл. 3–4).

Также отмечалась отчетливая положительная динамика в раннем послеоперационном периоде, о чем свидетельствует восстановление моторно-эвакуаторной функции тонкой кишки, выслушивание перистальтики, отсутствие пареза кишечника и вздутия живота, а также раннее отхождение газа и стула.

Стоит также отметить, что в раннем послеоперационном периоде среди 50 пациентов только у 2 (4%) наблюдались осложнения в виде нагноения троакарных ран, которые лечили местно консервативными методами. Летальные исходы не отмечались.

Таким образом, ОСТКН на сегодняшней день продолжает оставаться тяжелой и опасной хирургической патологией в экстренной абдоминальной хирургии. Для профилактики спайкообразования и рецидива ОСТКН целесообразно применение комплексного патогенетического подхода.

Заключение

1. Хирургическая тактика при ОСТКН должна быть активной и основываться на данных лучевых методов диагностики, лапароскопии и интраоперационных характеристик тяжести патоморфологических изменений в стенке тонкой кишке и выраженности спаечного процесса в брюшной полости.

Табл. 1. Показатели оксидантного стресса, провоспалительных цитокинов и серотонина у больных ОСТКН в сыворотке крови до лечения (n = 50)

Показатель	Спаечная болезнь без ОСТКН (n = 30)	ОСТКН с некрозом тонкого кишечника (n = 20)	p
ДК (отн. ед.)	1,01±0,32	1,21±0,09	<0,001 (U = 102,0; z = -3,91)
МДА (ммоль/мг)	2,94±0,16	3,84±0,21	<0,001 (U = 0; z = -5,93)
СОД (усл. ед.)	6,34±0,19	4,27±0,17	<0,001 (U = 0; z = 5,94)
ФНО α (пг/мл)	24,2±1,4	35,4±1,2	<0,001 (U = 0; z = -5,94)
IL 6 (пг/мл)	4,38±0,07	5,26±0,12	<0,001 (U = 0; z = -5,94)
Серотонин	0,39±0,08	0,20±0,08	<0,001 (U = 27,5; z = 5,52)

Примечание: p — статистическая значимость различий показателей между сравниваемыми группами (по U-критерию Манна-Уитни).

Табл. 2. Показатели оксидантного стресса, провоспалительных цитокинов и серотонина у больных ОСТКН в сыворотке крови после лечения (n = 50)

	Спаечная болезнь без ОСТКН (n = 30)	ОСТКН с некрозом тонкого кишечника (n = 20)	p
ДК (отн. ед.)	1,01±0,32	1,21±0,09	<0,001 (U = 102,0; z = -3,91)
МДА (ммоль/мг)	2,94±0,16	3,84±0,21	<0,001 (U = 0; z = -5,93)
СОД (усл. ед.)	6,34±0,19	4,27±0,17	<0,001 (U = 0; z = 5,94)
ФНО α (пг/мл)	24,2±1,4	35,4±1,2	<0,001 (U = 0; z = -5,94)
IL 6 (пг/мл)	4,38±0,07	5,26±0,12	<0,001 (U = 0; z = -5,94)
Серотонин	0,39±0,08	0,20±0,08	<0,001 (U = 27,5; z = 5,52)

Примечание: p — статистическая значимость различий показателей между сравниваемыми группами (по U-критерию Манна-Уитни).

Табл. 3. Показатели ультразвукового дуплексного сканирования в стенок тонкого кишечника при ОСТКН до лечения (n = 50)

	ОСТКН без ОСТКН (n = 30)	ОСТКН с некрозом тонкого кишечника (n = 20)	p
V max (см/сек.)	17,47±0,39	12,35±0,81	<0,001 (U = 0; z = 5,94)
V min (см/сек.)	6,14±0,26	4,11±0,35	<0,001 (U = 0; z = 5,94)
RI (см/сек.)	0,61±0,11	0,52±0,11	= 0,014 (U = 176,0; z = 2,45)

Примечание: p — статистическая значимость различий показателей между сравниваемыми группами (по U-критерию Манна-Уитни).

Табл. 4. Показатели ультразвукового дуплексного сканирования в стенке тонкого кишечника при ОСТКН после лечения (n = 50)

	ОСТКН без ОСТКН (n = 30)	ОСТКН с некрозом тонкого кишечника (n = 20)	p
V max (см/сек.)	23,35±0,13	24,64±0,25	<0,001 (U = 0; z =-5,94)
V min (см/сек.)	6,82±0,18	6,04±0,18	<0,001 (U = 0; z =5,94)
RI (см/сек.)	0,84±0,10	0,79±0,15	>0,05 (U = 231,5; z = 1,35)

Примечание: p — статистическая значимость различий показателей между сравниваемыми группами (по U-критерию Манна-Уитни).

2. Включение антиоксидантов и антигипоксантов, препаратов серотонина адипината и эноксатила в комплексное лечение больных ОСТКН в раннем послеоперационном периоде позволяет восстановить моторно-эвакуаторную функцию тонкой кишки и предотвратить риск развития рецидива спаечной кишечной непроходимости за счёт коррекции оксидантного стресса и серотониновой недостаточности в слизистой тонкой кишки.

Авторы заявляют об отсутствии конфликта интересов (The authors declare no conflict of interest).

ЛИТЕРАТУРА/REFERENCES

1. Алтиев Б.К., Атаджанов Ш.К., Исабаев Ш.Б. Проблемы диагностики и лечения острой спаечной тонкокишечной непроходимости // Вестник экстренной медицины. — 2010. — №1. — С.88-92. [Altiev BK, Atadzhanov ShK, Isabaev ShB. Problems of diagnosis and treatment of acute adhesive intestinal obstruction. Vestnik Emergency honey. 2010; 1: 88-92. (In Russ).]
2. Боймуродов О.С., Ёров Ё.Б., Газиев З.Х., Тошев Ш.А. Случай успешного лечения острой спаечной тонкокишечной непроходимости с использованием малоинвазивной технологии // Вестник Авиценны. — 2017. — №4. — С. 556-570. [Boimurodov OS, Yorov YB, Gaziev ZKh, Toshev ShA. A case of successful treatment of acute adhesive small bowel obstruction using minimally invasive technology. Avicenna Bulletin. 2017; 4: 556-570. (In Russ).]
3. Хаджибаев А.М., Ходжимухамедова Н.А., Хаджибаев Ф.А. Диагностика и лечение кишечной непроходимости // Казанский медицинский журнал. — 2013. — №94(3). — С. 377-381. [Khadzhibaev AM, Khodzhimuhamedova NA, Khadzhibaev FA. Diagnosis and treatment of intestinal obstruction. Kazan medical journal. 2013; 94(3): 377-381. (In Russ).]
4. Степанюк А.А. Диагностика, лечение и профилактика спаечной кишечной непроходимости // Экстренная медицина. — 2012. — №2. — С.113-122. [Stepanyuk A.A. Diagnostics, treatment and prevention of adhesive intestinal obstruction. Extr. the medicine. 2012; 2: 113-122. (In Russ).]
5. Meier RP, de Saussure WO, Orci LA. Clinical outcome in acute small bowel obstruction after surgical or conservative management. World J. Surg. 2014; 38(12): 3082-3088.
6. Курбонов К.М., Назирбоев К.Р., Ёров С.К. Коррекция синдрома энтеральной недостаточности у больных распространенным перитонитом // Вестник последипломного образования в сфере здравоохранения. — 2017. — №1. — С.38-42. [Kurbonov KM, Nazirboev KR, Yorov SK. Correction of the syndrome of enteric insufficiency in patients with widespread peritonitis. Postgraduate education bulletin in health care. 2017, 1: 38-42. (In Russ).]
7. Byrne J, Saleh F, Ambrosini L, Quereshy F, Jackson TD, Okrainec A. Laparoscopic versus open surgical management of adhesive small bowel obstruction: a comparison of outcomes. Surg. Endosc. 2015; 29: 2525-2532.
8. Курбонов К.М., Назирбоев К.Р., Даминова Н.М. Интубация тонкой кишки как компонент лечения острой странгуляционной тонкокишечной непроходимости // Вестник Авиценны. — 2018. — №20(4). — С.436-441. [Kurbonov KM, Nazirboyev KR, Daminova NM. Intubation of the small intestine as a component of the treatment of acute strangulated small bowel obstruction. Avicenna Bulletin. 2018; 20(4): 436-441. (In Russ).]
9. Степанюк А.А., Завада Н.В. Отдаленные результаты хирургического лечения пациентов с острой спаечной кишечной непроходимостью // Хирургия. Вост. Европа. — 2016. — №1. — С.17-23. [Stepanyuk AA, Zavada NV. Long-term results of surgical treatment of patients with acute adhesive intestinal obstruction. Surgery. East Europe. 2016; 1: 17-23. (In Russ).]
10. Луцевич О.Э., Галлямов Э.А., Попов С.В. Особенности лапароскопических операций в условиях спаечной болезни брюшины и возможности ее лапароскопического лечения и профилактики. Тихоокеанский медицинский журнал. — 2017. — №1(67). — С.69-73. [Lutsevich OE, Gallyamov EA, Popov SV. Features of laparoscopic operations in conditions of peritoneal adhesive disease and the possibility of its laparoscopic treatment and prevention. Pacific Medical Journal. 2017; 1(67): 69-73. (In Russ).]

РЕЗУЛЬТАТЫ ЛЕЧЕНИЯ ПАЦИЕНТОВ С ВЕНТРАЛЬНЫМИ ГРЫЖАМИ И СПАЕЧНОЙ БОЛЕЗНЬЮ БРЮШИНЫ ПОСЛЕ ПЕРЕНЕСЕННОГО РАСПРОСТРАНЕННОГО ПЕРИТОНИТА

Суковатых Б.С.*, Блинков Ю.Ю., Валуйская Н.М., Жуковский В.А.
ФГБОУ ВО «Курский государственный медицинский университет», Курск

DOI: 10.25881/20728255_2022_17_1_45

Резюме. Цель. Сравнить результаты лечения послеоперационной вентральной грыжи без и после интестенолизиса у больных, перенесших распространенный гнойный перитонит.

Материалы и методы. Изучены результаты лечения 60 больных, перенесших распространённый гнойный перитонит, после которого развились послеоперационная вентральная грыжа и спаечная болезнь брюшины. В первой группе (n = 30) лечение заключалось в грыжесечении с надапоневротическим эндопртезированием брюшной стенки без проведения интестенолизиса. Во второй группе (n = 30) после проведения грыжесечения выполняли тщательный интестенолизис, после которого в брюшную полость вводили противоспаечный препарат «Мезогель», а заключительный этап операции проводили аналогично первой группы. В ближайшем послеоперационном периоде рассчитывали интегральный коэффициент дисфункции и дистанцию скольжения кишечника, а в отдалённом определяли качество жизни больных и результат лечения по 4-х балльной шкале.

Результаты. Во второй группе интегральный коэффициент дисфункции снизился на 0,5±0,1 балла, а дистанция скольжения кишечника увеличилась на 0,65±0,1 см. При изучении качества жизни больных во второй группе было отмечено повышение физического компонента здоровья на 11,6%, а психологического — на 11,9%, что привело к увеличению отличных результатов лечения на 33,3%, хороших — на 30%, снижению удовлетворительных на 56,6% и отсутствию эпизодов острой спаечной кишечной непроходимости.

Заключение: проведение интестенолизиса с введением противоспаечного препарата «Мезогель» во время грыжесечения позволяет улучшить качество жизни больных.

Ключевые слова: послеоперационная вентральная грыжа; спаечная болезнь брюшины; грыжесечение; интестенолизис; противоспаечный препарат «Мезогель»; качество жизни; результат лечения.

RESULTS OF TREATMENT OF VENTRAL HERNIAS AND ADHESIVE PERITONEAL DISEASE IN PATIENTS AFTER ADVANCED PERITONITIS

Sukovatykh B.S.*, Blinkov Yu.Yu., Valuyskaya N.M., Zhukovsky V.A.
Kursk State Medical University, Kursk

Abstract. Goal. To compare the results of treatment of postoperative ventral hernia without and after enthenolysis in patients with advanced purulent peritonitis.

Materials and methods. The results of treatment of 60 patients who suffered from widespread purulent peritonitis, after which postoperative ventral hernia and adhesive peritoneal disease developed, were studied. In the first group (n = 30), the treatment consisted of herniation with over-aponeurotic endoprosthesis of the abdominal wall without the implementation of enthenolysis. In the second group (n = 30), after herniation, a thorough enthenolysis was performed, after which the anti-adhesive drug "Mesogel" was injected into the abdominal cavity, and the final stage of the operation was performed similarly to the first group. In the immediate postoperative period, the integral coefficient of dysfunction and the distance of intestinal sliding were calculated, and in the long term, the quality of life of patients and the result of treatment were determined on a 4-point scale.

Results. In the second group, the integral coefficient of dysfunction decreased by 0.5±0.1 points.and the bowel sliding distance increased by 0.65±0.1 cm. When studying the quality of life of patients in the second group, an increase in the physical component of health by 11.6% and psychological by 11.9% was noted, which led to an increase in excellent treatment results by 33.3%, good by 30%, a decrease in satisfactory by 56.6% and the absence of episodes of acute adhesive intestinal obstruction.

Conclusion: carrying out of enthenolysis with the introduction of the anti-adhesive drug "Mesogel" during herniation can improve the quality of life of patients

Keywords: postoperative ventral hernia; adhesive disease of the peritoneum; herniation; intestinolysis; anti-adhesive drug "Mesogel"; quality of life; result of treatment.

Введение

За последние годы в экстренной абдоминальной хирургии произошли революционные изменения, связанные с широким внедрением в клиническую практику лапароскопических методов диагностики и лечения. Однако остается достаточно большая группа пациентов с распространенным тяжелым гнойным перитонитом различной этиологии, у которых основным способом является традиционное хирургическое лечение. После широкой лапаротомии производится устранение источника перитонита, назоинтестинальная интубация, санация и дренирование брюшной полости. У большинства больных при запущенных формах перитонита накладывается лапаростома и через каждые 24–48 часов выполняются программированные санации брюшной полости [1]. Летальность пациентов при распространенном гнойном перитоните колеблется от 30% до 40% [2].

У подавляющего числа выживших пациентов развиваются новые патологические состояния: послеоперационные вентральные грыжи и спаечная болезнь брюшины [3]. Частота развития послеоперационной грыжи у пациентов после перенесенного распространенного перитонита составляет 50–60% [4]. В основе развития послеоперационной грыжи лежит синдром интраабдоминальной гипертензии. Высокое внутрибрюшное давление вызывает повышенную нагрузку на швы апоневроза с образованием в нем дефектов, что и является субстратом развития грыжи. После медицинской и социальной реабилитации пациента размеры грыжи постепенно увеличиваются от малых до больших, а нередко гигантских размеров [5].

Спаечная болезнь брюшины после перенесенного распространенного перитонита в той или иной степени развивается у 80–90% больных [6]. Основной ее причиной

* e-mail: sukovatykhbs@kursksmu.net

является выпадение фибрина из воспалительного экссудата. Если при небольших сроках развития перитонита фибриновые наслоения легко удалимы, то через 24 часа от начала процесса удалить их становится чрезвычайно сложно. Постепенно фибриновые наслоения подвергаются соединительнотканному перерождению, деформируют кишечную трубку с нарушением ее моторно-эвакуаторной и переваривающей функций, развивается спаечная болезнь брюшины [7].

Предметом дискуссии является тактика хирургического лечения пациентов, страдающих послеоперационной вентральной грыжей и спаечной болезнью брюшины. Большинство хирургов считает, что необходимо устранить послеоперационную грыжу, а лечение спаечной болезни проводить консервативными мероприятиями. Основным постулатом является утверждение, чем больше хирургических вмешательств у больных спаечной болезнью, тем больше образуется спаек в брюшной полости. Больные, соглашаясь на оперативное лечение послеоперационной вентральной грыжи, надеются, что ее устранение поможет восстановить нормальный пассаж по кишечной трубке. Оставшиеся после операции периодические боли в животе, запоры, вздутия живота, связанные со спайкообразованием, иногда приносят пациенту больше проблем, чем само грыженосительство, и соответственно, снижают качество последующей жизни больных.

Цель исследования: сравнить результаты лечения послеоперационной вентральной грыжи без и после интестенолизиса у больных, перенесших распространенный гнойный перитонит.

Материалы и методы

Изучены результаты лечения 60 больных, перенесших распространённый гнойный перитонит, после которого развились послеоперационная вентральная грыжа и спаечная болезнь брюшины. По гендерному составу было равное количество женщин и мужчин в возрасте от 45 до 72 лет. Грыжами средних размеров страдали 12 (20%), больших-34 (56,7%), гиганских-14 (23,3%) больных. У всех больных имели место выраженные клинические проявления спаечной болезни: схваткообразные боли через 1–2 часа после приема пищи, вздутие живота, затруднение отхождения газов и кала, требующие соблюдения строгой диеты и медикаментозной поддержки пищеварения. По технологии лечения больные были разделены на две равные группы. В первой группе (n = 30) лечение заключалось в грыжесечении с надапоневротическим эндопротезированием брюшной стенки без проведения интестенолизиса. Проводилось только разделение спаек между грыжевым мешком и органами брюшной полости, которые в нем находились. Во второй группе (n = 30) после проведения грыжесечения выполняли тщательный интестенолизис с резекцией рубцово измененных участков большого сальника, после которого в брюшную полость вводили противоспаечный препарат «Мезогель» производства ООО «Линтекс» (Санкт-Петербург). Препарат представляет собой стерильный 4% водный раствор натриевой соли карбоксиметилцеллюлозы (КМЦ-Na). В среднем наносили на висцеральную брюшину тонкой кишки, освобожденную от спаек, 40–100 мл противоспаечного средства, В ближайшем послеоперационном периоде на основании клинического и ультразвукового методов исследования определяли интегральный коэффициент нарушений функции желудочно-кишечного тракта, методика расчета которого описана нами ранее [8]. До операции и на 10 сутки после операции во время ультразвукового исследования определяли выраженность спайкообразования в брюшной полости по амплитуде скольжения кишечника при форсированном вдохе-выдохе больного. У человека при отсутствии спаечного процесса в брюшной полости при фукциональной нагрузке дистанция скольжения кишечника превышает 1 см [9].

Качество жизни больных изучали путем анкетирования через 12 месяцев после выписки из стационара с помощью опросника MOS SF-36. Опросник заполнялся самим больным на основе собственных переживаний. Результаты представлялись в виде оценки по 8 шкалам, которые интегрировались в два показателя: 1) физический компонент здоровья; 2) психический компонент здоровья. Шкалы физического и ролевого функционирования, физической боли и общего здоровья составили физический компонент здоровья. Шкалы жизненной активности, социальной функции, эмоционального функционирования, психологического функционирования составили психический компонент здоровья. Результаты лечения оценивались по 4-х балльной шкале. Отлично: пациент здоров, не соблюдает диету, клинических признаков спаечной болезни нет. Хорошо: появление после приема обильной пищи кратковременных клинических проявлений дисфункции кишечника, которые самостоятельно исчезают, не требуют медикаментозной поддержки пищеварения и не нарушают трудоспособность. Удовлетворительно: наличие стойких признаков спаечной болезни, которые требуют соблюдения диеты, медикаментозной поддержки. Трудоспособность больных снижена. Неудовлетворительно: выраженные признаки спаечной болезни, рецидивы острой спаечной кишечной непроходимости, наличие вентральных грыж больших размеров. Больные нетрудоспособны.

Статистическая обработка результатов проводилась с использованием статистических пакетов SPSS 16.0 и Биостатистика (версия 4.03) для Microsoft Windows. Были применены методы описательной и аналитической, а так же непараметрической статистики. Статистически значимыми считали различия при $p<0,05$.

Результаты

Показатели нарушения функции кишечника и процессов спайкообразования после оперативного вмешательства представлены в таблице 1.

Табл. 1. Показатели нарушения функции кишечника и процессов спайкообразования

Показатель	1-я группа (n = 30)	2-я группа (n = 30)
Интегральный коэффициент нарушений функции кишечника (баллы)	3,1±0,33	2,6±0,2*
Дистанция скольжения кишечника (см)	0,75±0,2	1,4±0,3*

Примечание: * — p≤0,05 в сравнении с показателями первой группы.

В ближайшем послеоперацинном периоде у больных в первой группе отмечена выраженная дисфункция кишечника. По назогастральному зонду в течение 2 суток выделялось до 500 мл желудочного содержимого, перистальтика появилась на 3 сутки и начали отходить газы. После медикаментозной стимуляции кишечника самостоятельный стул у пациентов возникал на 5–6 сутки. Во второй группе дисфункция кишечника у пациентов была менее выражена. Дебет содержимого по назогастральному зонду до 300 мл в сутки продолжался 2 суток. В конце 2 суток появлялась перистальтика, и начинали отходить газы. Самостоятельный стул возникал на 3–4 сутки. Интегральный показатель дисфункции кишечника снизился на 0,5±0,1 балла.

До операции у больных дистанция скольжения кишечника в обеих группах больных оказалось равной 0,75±0,2 см при нормальном показателе свыше 1 см, что свидетельствовало о нарушении моторно-эвакуаторной функции. После операции в первой группе у больных в ближайшем послеоперационном периоде сохранились ультразвуковые признаки нарушения моторики кишечника. Во второй группе больных после итестенолизиса и введения противоспаечного средства отмечена позитивная динамика ультразвуковых показателей моторно-эвакуаторной функции кишечника. Дистанция скольжения кишечника увеличилась на 0,65±0,1 см.

Оценка качества жизни больных через 1 год после операции представлена в таблице 2.

Нормализация функции кишечника у больных второй группы положительно влияло как на физическую, так и психологическую составляющую качества жизни. Во второй группе физический фактор увеличился на 11,2%, ролевой фактор — на 13,7%, фактор боли — на 6,4%, общее ощущение здоровья — на 15,1%, жизненная активность — на 8,6%, социальное функционирование — на 10%, психическое здоровье — на 12,3%, эмоциональная роль — на 13,9%, физический компонент здоровья — на 11,6%, психологический компонент — на 11,9%.

Результаты лечения больных представлены в таблице 3.

В первой группе хороший позитивный результат получен лишь у 16,7% пациентов, у которых разделение спаек между грыжевым мешком и петлями кишечника позволило улучшить его функциональное состояние. У остальных 83,3% позитивных результатов не отмечено, что обусловлено сохранившейся деформацией

Табл. 2. Показатели качества жизни пациентов в отдаленном послеоперационном периоде

Показатель	1-я группа (n = 30)	2-я группа (n = 30)
Физический фактор (PF)	64,1±3,6	75,3±2,2*
Ролевой фактор (RP)	58,5±3,1	72,2±4,3*
Фактор боли (BP)	63,0±5,2	69,4±2,3*
Общее ощущение здоровья (GH)	53,9±2,9	69,0±3,4*
Жизненная активность (VT)	59,4±3,2	67,0±4,4*
Социальный фактор (SF)	72,3±4,6	82,3±4,0*
Психическое здоровье (RE)	50,8±4,1	63,1±6,2*
Эмоциональная роль (MH)	56,3±3,3	74,2±3,1*
Физический компонент здоровья (PH)	59,8±3,7	71,4±3,1*
Психический компонент здоровья (MH)	59,7±3,8	71,6 ±4,4*

Примечание: * — p≤0,05 в сравнении с показателями первой группы.

Табл. 3. Результаты лечения больных

Результаты	1-я группа (n = 30)		2-я группа (n = 30)	
	Абс.	%	Абс.	%
Отличный	–	–	10	33,3
Хороший	5	16,7	14	46,7
Удовлетворительный	23	76,6	6	20,0
Неудовлетворительный	2	6,7	–	–

кишечной трубки спаечным процессом. Проведение интестенолизиса с введением в брюшную полость противоспаечного препарата во второй группе позволило получить у одной трети пациентов отличные результаты. По сравнению с первой группой хорошие увеличились на 30%, удовлетворительные снизились на 56,6%, неудовлетворительных результатов удалось избежать. Рецидива грыжи в обеих группах не наблюдалось.

Таким образом, исследование показало, что проведение во время операции по поводу послеоперационной вентральной грыжи интестенолизиса с введением противоспаечного барьерного средства» Мезогель» позволяет улучшить моторно-эвакуаторную функцию кишечника,что положительно сказывается на качестве жизни больных.

Вывод

Интестенолизис с введением противоспаечного средства «Мезогель» во время грыжесечения позволяет повысить физический компонент здоровья пациентов на 11,6%, психологический — на 11,9%, увеличить отличные результаты на 33,3%, хорошие на 30%, снизить удовлетворительные на 56,6% и избежать неудовлетворительных.

Авторы заявляют об отсутствии конфликта интересов (The authors declare no conflict of interest).

ЛИТЕРАТУРА/REFERENCES

1. Ермолов А.С., Воленко А.В., Горский В.А. Радикальное устранение источника перитонита — кардинальная проблема хирургического лечения перитонита // Анналы хирургии. — 2016. — Т.21. —№3. — С.211-214. [Ermolov AS, Volenko AV, Gorskij VA. Radikal'noe ustranenie istochnika peritonita — kardinal'naya problema hirurgicheskogo lecheniya peritonita. Annaly hirurgii. 2016; 21(3): 211-214. (In Russ).]
2. Алиев С.А., Алиев Э.С. Абдоминальный сепсис: состояние проблемы, интегральные системы оценки тяжести течения и критерии прогноза исхода // Вестник хирургии им. И.И.Грекова. — 2018. — Т.177. — №5. — С.108-112.[Aliev SA, Aliev ES. Abdominal'nyj sepsis: sostoyanie problemy, integral'nye sistemy ocenki tyazhesti techeniya i kriterii prognoza iskhoda. Vestnik hirurgii im. I.I.Grekova. 2018; 177(5): 108-112. (In Russ).]
3. Ермолов А.С., Коровишвили В.Т., Д.А., Ярцев П.А., Шляховский И.А. Послеоперационные грыжи живота: распространенность и этиопатогенез //Хирургия. Журнал им.Н.И.Пирогова. — 2017. — №5. — С.76-82.[Ermolov AS, Korovishvili VT, Blagovestov DA, YArcev PA, SHlyahovskij IA. Posleoperacionnye gryzhi zhivota: rasprostranennost' i etiopatogenez. Hirurgiya. ZHurnal im.N.I.Pirogova. 2017; (5): 76-82. (In Russ).]
4. Litian Zhang Incidence of abdominal incisional hernia in developing country: a retrospective cohort study. Int. J Clin Exp Med. 2015; 8(8): 1349-1352.
5. Klinge U, Klosterhalfen B. Modified classification of surgical meshes for hernia repair based on the analyses of 1,000 explanted meshes //Hernia. 2012; 16(3): 251-258. doi.org/10.1007/s10029-012-0913-6.
6. Воробьев А.А., Бебуришвили А.Г. Хирургическая анатомия оперированного живота и лапароскопическая хирургия спаек. — Волгоград: Издатель, 2001. — 240 с.[Vorob'ev AA, Beburishvili AG. Hirurgicheskaya anatomiya operirovannogo zhivota i laparoskopicheskaya hirurgiya spaek. Volgograd: Izdatel, 2001. 240 p.(In Russ).]
7. Слесаренко С.С., Коссодич М.А., Коршунов С.Н. Современные методы хирургического лечения спаечной болезни // Эндоскопическая хирургия. — 2006. — №2. — С.125-128. [Slesarenko SS, Kossodich MA, Korshunov SN. Sovremennye metody hirurgicheskogo lecheniya spaechnoj bolezni. Endoskopicheskaya hirurgiya. 2006; 2: 125-128. (In Russ).]
8. Суковатых Б.С., Блинков Ю.Ю., Ештокин С.А., Фролова О.Г. Применение иммобилизированных форм гипохлорита натрия в геле карбоксиметилцнллюлозы в комплексном лечении распространенного перитонита // Хирургия. Журнал им.Н.И.Пирогова. 2009; (11): 14-17. [Sukovatyh BS, Blinkov YuYu, Eshtokin SA, Frolova OG. Primenenie immobilizirovannyh form gipohlorita natriya v gele karboksimetilcnllyulozy v kompleksnom lechenii rasprostranennogo peritonita // Hirurgiya. ZHurnal im.N.I.Pirogova. 2009; 11: 14-17. (In Russ).]
9. Sigel B, Golub RM, Loiacono LA, et al. Technique of ultrasonic detection and mapping of abdominal wall adhesions. Surg. Endosc. 1991; 5: 161-165.

ОСНОВНЫЕ ФАКТОРЫ РИСКА РАЗВИТИЯ ПАНКРЕАТИЧЕСКОЙ ФИСТУЛЫ ПОСЛЕ ПАНКРЕАТОДУОДЕНАЛЬНОЙ РЕЗЕКЦИИ

Навматуля А.Ю.* [1], **Кузнецов А.И.**[1], **Альмухаметова Ф.Р.**[1], **Царегородцев А.Е.**[1], **Братов О.З.**[1], **Савчук С.А.**[1], **Мирошников Б.И.**[1], **Егоренков В.В.**[1], **Моисеенко В.М.**[1], **Соловьев И.А.**[2], **Бромберг Б.Б.**[3]

[1] *ГБУЗ «Санкт-Петербургский клинический научно-практический центр специализированных видов медицинской помощи (онкологический)», Санкт-Петербург*

[2] *ГБУЗ «Городская Мариинская больница», Санкт-Петербург*

[3] *ФГБВОУ ВО «Военно-медицинская академия им. С.М. Кирова», Санкт-Петербург*

DOI: 10.25881/20728255_2022_17_1_49

Резюме. Цель исследования. Изучить факторы риска развития панкреатической фистулы после панкреатодуоденальной резекции.

Материал и методы. Проанализированы результаты хирургического лечения 108 больных опухолями панкреатодуоденальной зоны. Выявлены наиболее значимые факторы риска, влияющие на частоту формирования панкреатической фистулы (ПФ).

Результаты. На основании изученной литературы были выделены и проанализированы ведущие факторы риска развития ПФ. По нашим данным частота развития ПФ у пациентов с диаметром главного панкреатического протока до 3 мм составила 37,8%, с широким (≥3 мм) — 14,3%, p = 0,039; у больных с «плотной» железой — 5,8%, «мягкой» — 42,0%, p = 0,001. Дренирование желчевыводящих протоков в предоперационном периоде, объем интраоперационной кровопотери и тип панкреатикоеюноанастомоза не влияли на развитие ПФ.

Заключение. Таким образом, диаметр Вирсунгова протока до 3 мм и поджелудочная железа «мягкой» консистенции являются основными факторами развития ПФ.

Ключевые слова: панкреатодуоденальная резекция, панкреатическая фистула, опухоли панкреатодуоденальной зоны, хирургическое лечение.

MAIN RISK FACTORS FOR PANCREATIC FISTULA DEVELOPMENT AFTER PANCREATODUODENECTOMY

Navmatulya A.Yu.* [1], **Kuznetsov A.I.**[1], **Almukhametova F.R.**[1], **Tsaregorodtsev A.E.**[1], **Bratov O.Z.**[1], **Savchuk S.A.**[1], **Miroshnikov B.I.**[1], **Egorenkov V.V.**[1], **Moiseenko V.M.**[1], **Soloviev I.A.**[2], **Bromberg B.B.**[3]

[1] *Saint-Petersburg clinical scientific and practical center for specialized types of medical care (oncological), Saint-Petersburg*

[2] *Mariinsky Hospital, Saint-Petersburg*

[3] *S.M. Kirov Military medical academy, St. Petersburg*

Abstract. Objective: to study risk factors for the development of pancreatic fistula after pancreatoduodenectomy.

Materials and methods. We studied results of surgical treatment of 108 patients with tumors of the pancreatoduodenal zone, who underwent pancreatoduodenectomy. Based on the results of the treatment, the main risk factors that affect on the frequency of pancreatic fistula formation were identified.

Results. According to the literature, risk factors of pancreatic fistula formation were identified and analyzed. Based on our data, the incidence of pancreatic fistula in patients with a diameter of the main pancreatic duct less than 3 mm was 37.8%, with a wide one (≥3 mm) — 14.3%, p = 0.039; in patients with «hard» parenchyma — 5.8%, «soft» — 42.0%, p = 0.001. Drainage in bile ducts, the volume of intraoperative blood loss and the type of pancreaticojejunostomy did not affect on the development of pancreatic fistula.

Conclusion. Thus, the diameter of the main pancreatic duct less than 3 mm and the pancreas with «soft» parenchyma are the main factors in the development of pancreatic fistula.

Keywords: pancreatoduodenectomy, pancreatic fistula, pancreatoduodenal tumors, surgical treatment.

Введение

Первую панкреатодуоденальную резекцию (ПДР) в 1898 году выполнил A. Codevilla. До середины XX века в литературе описаны лишь единичные случаи выполнения подобной операции. В 1934 г. A.O. Whipple разработал методику оперативного вмешательства при опухолях головки поджелудочной железы (ПЖ), а в 1945 г. выполнил первую одномоментную ПДР с формированием панкреатоэнтероанастомоза [1].

На современном этапе развития хирургии и онкологии ПДР остается единственным радикальным методом лечения больных опухолями органов панкреатодуоденальной зоны (ПДЗ) [2]. По мере развития хирургической техники удалось снизить общее количество осложнений до 43%. Самым грозным из них считается несостоятельность швов панкреатодигестивного анастомоза. Его частота в крупных специализированных центрах достигает 30%, являясь основной причиной послеоперационных осложнений и летальности [3–5].

В 2016 г. международная группа по изучению панкреатической фистулы (ПФ) (International Study Group of Pancreatic Fistula) уточнила ее определение и классификацию. ПФ — «это сочетание любого измеримого объема жидкости, выделившейся из контрольного дренажа (уровень амилазы >3-кратного верхнего предела институциональной нормальной активности амилазы сыворотки крови), с клинически значимым состоянием, непосредственно связанным с развившимся осложнением» [6].

* e-mail: docnavmatulia@mail.com

Выделяют следующие категории ПФ: B и C. Отличительными признаками фистулы класса C являются наличие полиорганной недостаточности, необходимость повторной операции, смерть в раннем послеоперационном периоде.

Основным механизмом развития ПФ является действие активированных ферментов ПЖ в зоне линии шва анастомоза.

Наиболее часто встречаемые факторы риска развития ПФ при анализе литературы следующие:
- консистенция ПЖ,
- диаметр Вирсунгова протока,
- компетенция хирурга, выполняющего панкреатодигестивный анастомоз,
- профиль центра, где выполняется оперативное лечение.

Среди дополнительных факторов указываются: длительность операции, степень кровопотери, возраст пациента, наличие тяжелой сопутствующей патологии [5].

При планировании оперативного вмешательства мы можем точно знать диаметр Вирсунгова протока, что нельзя сказать о консистенции ткани ПЖ. Результаты крупного метаанализа, включающего 2706 пациентов после ПДР, показали, что у больных с «мягкой» ПЖ, малым размером панкреатического протока (до 3 мм), интраоперационной кровопотерей, потребовавшей гемотрансфузии, риск развития фистулы категории C выше на 5–31%.

Таким образом, факторы риска развития ПФ, связанные с диаметром Вирсунгова протока и плотностью ПЖ, не могут быть изменены. Переменными факторами риска являются квалификация хирурга и количество выполняемых операций в лечебном учреждении. Стационар, где выполняется больше 25 ПДР в год считается специализированным (high-volume) центром [7].

Цель исследования

Изучить факторы риска развития ПФ после ПДР.

Материал и методы

Проанализированы результаты обследования и хирургического лечения 108 пациентов в период с 2015 по 2020 гг. В исследование были включены больные с резектабельными опухолями головки ПЖ, терминального отдела холедоха и большого дуоденального сосочка (БДС). Всем пациентам была выполнена ПДР.

По возрастному составу распределение пациентов было следующее: 38 пациентов (35,2%) от 40 до 59 лет, 59 (54,6%) от 60 до 74 лет и 11 (10,2%) 75 лет и старше. Женщин — 53 (49,0%), мужчин 55 (51%).

Обследование пациентов перед операцией проводилось в рамках стандартизированных алгоритмов RUSSCO и NCCN [8]. УЗИ брюшной полости по стандартной методике выполнено у 100% больных, КТ брюшной полости с внутривенным многофазным контрастированием — у 85,6%, МРТ брюшной полости — 30,1%. Повышенный уровень онкомаркера CA 19-9 в сыворотке крови определялся у 42,7% пациентов. В качестве основного метода инструментальной диагностики опухолей ПДЗ и определения их резектабельности, выполняли КТ брюшной полости с внутривенным контрастированием. МРТ с программой магнитно-резонансной холангиопанкреатикографии выполняли в случае подозрения на опухоли в проекции БДС или терминального отдела холедоха, а также при наличии у пациента признаков почечной недостаточности или аллергии на йодсодержащие контрастные вещества. На дооперационном этапе диагноз был верифицирован у 15,6% больных. Всем пациентам дополнительно выполняли КТ грудной клетки и малого таза для стадирования онкологического процесса по системе TNM.

После обследования и подтверждения диагноза 87 (80,5%) больным выполнена пилоруссохраняющая ПДР, и 21 (19,5%) в модифицированном варианте с резекцией антрального отдела желудка. Доступом для выполнения ПДР во всех случаях являлась верхнесрединная лапаротомия. Операцию начинали по единой методике «мезентериальным» или «задним» доступом с последующей оценкой «резектабельности» опухоли. Всем 100% больных на реконструктивном этапе операции был выполнен панкреатикоеюноанастомоз «duct-to-mucosa». У каждого пациента на 3 сутки после операции, и при необходимости в дальнейшем, проводили измерение уровня амилазы из отделяемого, полученного по дренажу, установленному к панкреатикоеюноанастомозу. Оценка категории ПФ производилась по оригинальной классификации Bassi [6]. Степень тяжести развившихся послеоперационных осложнений определяли согласно классификации Clavien-Dindo [7].

На основании проанализированной литературы мы выделили следующие основные факторы риска развития ПФ:
- дренирование желчевыводящих протоков по поводу механической желтухи в предоперационном периоде,
- консистенция ПЖ (определяемая субъективно по принципу «мягкая»/«плотная»),
- диаметр Вирсунгова протока,
- интраоперационная кровопотеря,
- тип панкреатикоеюноанастомоза.

Дизайн исследования заключался в оценке ретроспективных данных и изучении факторов риска развития ПФ. Статистическую обработку результатов исследования выполняли с помощью пакета компьютерных программ IBM SPSS Statistic sv. 23.0. Различие средних величин, оцененных по параметрическому критерию Стьюдента, считали статистически значимым при $p<0,05$.

Результаты. Распределение больных по основным нозологическим формам заболевания было следующее: 65 (60,2%) пациентов с протоковой аденокарциномой головки ПЖ, 11 (10,2%) больных раком большого дуоденального сосочка (БДС) и 7 (6,5%) — раком терминального отдела холедоха (табл. 1).

Табл. 1. Заболевания ГПБЗ, послужившие поводом для ПДР

Гистологическая форма заболевания ГПБЗ	Количество пациентов n = 108	Процент (%)
Протоковая аденокарцинома головки ПЖ	65	60,2
Аденокарцинома БДС	11	10,2
Аденокарцинома терминального отдела холедоха	7	6,5
Нейроэндокринная опухоль головки ПЖ	6	5,5
Хронический головчатый панкреатит	5	4,6
Серозная цистаденома головки ПЖ	3	2,8
Муцинозная папиллярная опухоль головки ПЖ	3	2,8
Муцинозная аденокарцинома головки ПЖ	2	1,8
Карциноид головки ПЖ	1	0,9
Гастроинтестинальная стромальная опухоль (ГИСО) ДПК	1	0,9
Метастаз светлоклеточного рака почки в головку ПЖ	3	2,8
Папиллярная неоплазия вирсунгова протока	1	0,9

Общая продолжительность оперативного вмешательства составляла от 155 до 480 минут, средняя 265±73 минуты. Всем пациентам в конце оперативного вмешательства устанавливали один контрольный дренаж к области панкреатикоеюно- и гепатикоеюноанастомоза. По уровню амилазы из отделяемого по дренажной трубке и клинической картине определяли наличие ПФ. Всего ПФ развилась у 26 (24,0%) пациентов, из них категории В — 12 (46,0%), С — 14 (54%). Ранняя послеоперационная летальность составила 5,6% (n = 6). У 5 пациентов причиной смерти был септический шок с формированием полиорганной недостаточности. Один пациент умер на 8-ые сутки от острого инфаркта миокарда.

Декомпрессия желчных протоков в связи с наличием механической желтухи до операции была выполнена 71 (65,7%) больному. Чрескожно-чреспеченочное холангиодренирование (ЧЧХД) выполнено 35 (49,2%) пациентам, эндоскопическое стентирование (ЭС) — 19 (26,4%), холецистостомия — 7 (9,8%), холецистоэнтероанастомоз — 7 (9,8%), лапаротомия и наружное дренирование холедоха — 3 (4,8%). Среди больных после дренирования желчных протоков ПФ развилась в 17 (23,9%) случаях, а в группе без дренирования (37 пациентов) у 9 (24,3%), (p = 0,25).

Степень фиброза остающейся ткани ПЖ определяли субъективно по принципу «мягкая» или «плотная». Пациентов с «мягкой» ПЖ было 50 (46,3%), с плотной 58 (53,7%). У больных с «мягкой» ПЖ ПФ развилась в 21 (42,0 %) случае, с «плотной» — в 5 (5,8%), (p = 0,001).

Размеры вирсунгова протока варьировали от 1 до 10 мм, в среднем — 4,5±1,7 мм. Диаметр до 3 мм включительно было принято считать узким, от 4 мм и более — широким. У 45 (41,7%) пациентов с узким вирсунговым протоком ПФ развилась в 17 случаях (37,8%). У63 (58,3%) больных с широким протоком ПФ определялась в 9 случаях (14,3%), p = 0,039 (табл. 2).

Объем интраоперационной кровопотери варьировал от 100 до 1500 мл и в среднем составил 241±125 мл. Кровопотеря менее 400 мл расценивалась как минимальная и зафиксирована у 90 больных (83,3%), более 400 мл — у 18 (17,7%). ПФ в группе больных с незначительной кровопотерей развилась у 24 (26,7%) человек и у 2 (11,1%) с кровопотерей более 400 мл (p = 0,072).

Всем пациентам на реконструктивном этапе операции был выполнен панкреатикоеюноанастомоз. Нами было использовано два способа наложения анастомоза: у 89 больных был выполнен анастомоз «duct-to-mucosa» в стандартном варианте без дренирования вирсунгова протока (82,4%). ПФ развилась у 18 (20,0%) больных. Панкреатикоеюноанастомоз на каркасном дренаже был наложен 19 (17,6%) пациентам, ПФ диагностирована у 8 (42,1%) человек. Статистически значимая разница (p = 0,034) была получена, однако в связи с тем, что отход от стандарта формирования анастомоза у данной группы пациентов был связан с сочетанием узкого Вирсунгова протока и «мягкой» ПЖ, объективизация такого фактора риска невозможна.

Таким образом, из исследуемых факторов риска статистически значимое влияние на формирования ПФ оказывали: плотность ПФ и диаметр Вирсунгова протока (табл. 3).

Табл. 2. Распределение ПФ в послеоперационном периоде в зависимости от состояния ПЖ и вирсунгова протока

Класс ПФ	Состояние поджелудочной железы			
	Мягкая (n = 50)	Плотная (n = 58)	Узкий проток (n = 45)	Широкий проток (n = 63)
Класс В	6 (12%)	1 (1,7%)	5 (11,1%)	1 (1,6%)
Класс С	11 (22%)	3 (5,1%)	6 (13,3%)	6 (9,5%)

Табл. 3. Степень влияния различных факторов на риск формирования ПФ

Фактор риска формирования ПФ	Степень влияния на формирования ПФ (p<0,05 — выборка достоверная)
Плотность железы	p = 0,001
Ширина вирсунгова протока	p = 0,039
Интраоперационная кровопотеря	p = 0,072
Дренирование МЖ в анамнезе	p = 0,25
Тип панкреатикоеюноанастомоза	Выборка нерепрезентативная

Обсуждение

Хирург перед планированием оперативного вмешательства и в особенности реконструктивного этапа должен для себя решить следующие вопросы:

1. Какой панкреатодигестивный анастомоз формировать (панкреатогастро- или панкреатикоеюноанастомоз)?
2. Использовать ли технику «duct-to-mucosa»?
3. Использовать ли стентирование вирсунгова протока?

Помимо данных основных вопросов также параллельно решаются множество дополнительных: выбор количества рядов анастомоза, шовного материала, способы наружного контрольного дренирования области анастомоза и т.д. Эти вопросы возникают из-за отсутствия единой стандартизированной методики операции.

На сегодняшний день одним из наиболее спорных и обсуждаемых вопросов является выбор отдела пищеварительного тракта, который должен быть использован для панкреатодигестивного анастомоза (тонкая кишка или желудок). Следующий дискутабельный вопрос — требуется ли изолированное вшивание вирсунгова протока при формировании соустья. Продолжается поиск наиболее надежных способов формирования анастомоза: инвагинационный панкреатоеюноанастомоз с антирефлюксными свойствами; панкреатоеюноанастомоз на дренаже (наружном или «потерянном»); продольный панкреатикоеюноанастомоз; концепетлевой (телескопический) панкреатикоеюноанастомоз; панкреатогастроанастомоз и другие). Среди преимуществ панкреатикогастроанастомоза часто указываются более удобная и лучше кровоснабжаемая стенка желудка по сравнению со стенкой тонкой кишки, а также возможность декомпрессии области анастомоза желудочным зондом. Минусом этого анастомоза является необходимость длительного отказа от энтерального питания в случае развития ПФ [2].

Плюсы панкреатикоеюноанастомоза следующие: большая мобильность и универсальность тонкой кишки, а также возможность формирования анастомоза на отдельной интактной петле тонкой кишки вне пассажа пищи.

Несмотря на все плюсы и минусы описанных анастомозов, количество и тяжесть ПФ, послеоперационная летальность и длительность госпитализации были статистически сопоставимы в одинаковых группах больных в ходе сравнительных работ [2; 9].

Особый интерес в такой ситуации приобретают публикации, посвященные анализу результатов выполненных ПДР одним хирургом в одном центре. В таких работах объективизируются факторы риска формирования ПФ, а также описываются способы минимизации возможных осложнений.

Тема интраоперационного дренирования главного панкреатического протока при выполнении панкреатикодигестивного анастомоза наиболее актуальна у больных с сочетанием узкого протока и «мягкой» ПЖ. Именно у данной категории пациентов многие авторы прогнозируют наибольшую частоту развития ПФ [9]. Выделяют основные виды стентирования вирсунгова протока: на «потерянном» дренаже или его наружное дренирование. Однако не было достигнуто консенсуса относительно того, какая процедура панкреатикоеюностомии является более безопасной. С наличием дренажа в протоке связывают такие осложнения, как острый панкреатит, в результате окклюзии или перегиба стента, поздняя стриктура анастомоза в результате ятрогенного повреждения, полученного при извлечении наружного дренажа.

Большинство авторов приходят к мнению о том, что наибольшей проблемой и риском формирования ПФ является сочетание у одного больного следующих факторов: «мягкой» ПЖ и узкого вирсунгова протока. Если при планировании оперативного вмешательства мы можем точно знать диаметр вирсунгова протока, чего нельзя сказать о консистенции ткани ПЖ. Многие авторы предпринимают попытки объективизировать такое понятие как «мягкая» и «твердая» ПЖ. Наиболее перспективными являются программа МРТ эластографии и количественная оценка плотности ПЖ по данным КТ.

Суть МРТ эластографии заключается в использовании специального программного обеспечения, которое рассчитывает количественные значения жесткости ткани тела и хвоста ПЖ вне опухоли в килопаскалях (кПа). Величина жесткости ткани имеет прямую корреляцию с понятием плотности ткани ПЖ и степенью ее фиброза.

Оценка плотности ткани ПЖ, определяемая с помощью КТ, проводится посредством вычисления коэффициента ее контрастирования или с помощью оценки степени жировой инфильтрации паренхимы.

Авторы измеряли рентгенологическую плотность ткани ПЖ в нативную, панкреатическую (позднюю артериальную) и печеночную (венозную) фазы с последующим вычислением коэффициента контрастирования, который рассчитывали как отношение плотности в печеночную фазу к плотности в панкреатическую фазу. Считалось, чем больше коэффициент контрастирования,

тем «плотнее» ПЖ. Получена положительная корреляционная связь между коэффициентом контрастирования и гистологической степенью фиброза. В группе больных с низким коэффициентом контрастирования («мягкая» железа), клинически значимая ПФ (категории B, C) развивалась статистически чаще [10].

Также было доказано, что большое количество жировой ткани внутри паренхимы ПЖ, по данным компьютерной томографии, коррелирует с низкой степенью фиброза при патологоанатомическом исследовании, «мягкой» консистенцией ПЖ и, как следствие, высоким риском развития ПФ.

Вследствие отсутствия стандартов хирургической техники, выбор метода выполнения панкреатодигестивного анастомоза, как основного источника ПФ, остается дискутабельным. Именно стандартизация методики панкреатодигестивной реконструкции, могла бы достоверно привести к снижению частоты развития ПФ. Большинство авторов выбирают один наиболее успешный в их центре вид панкреатодигестивного анастомоза, а оперативное вмешательство осуществляет наиболее опытный хирург центра.

Заключение

Таким образом, среди всех факторов риска формирования ПФ объективно можно повлиять лишь на собственную технику со стандартизацией подходов к оперативному пособию. Стремление к единой тактике операции должны формироваться в каждом учреждении, которое занимается выполнением панкреатодуоденальных резекций и должны являться «рутиной», а не эксклюзивом. Оперировать пациентов с узким панкреатическим протоком и «мягкой» поджелудочной железой должен наиболее опытный и компетентный хирург центра. Также необходимо разрабатывать новые алгоритмы к послеоперационному ведению пациентов с развившейся ПФ. В нашем исследовании факторами, достоверно увеличивающими частоту формирования ПФ, были плотность ПЖ и диаметр вирсунгова протока. В связи с этим мы планируем дальнейшую работу, направленную на поиск оптимального варианта панкреатикодигестивного анастомоза, с целью снижения частоты развития ПФ.

Авторы заявляют об отсутствии конфликта интересов (The authors declare no conflict of interest).

ЛИТЕРАТУРА/REFERENCES

1. Whipple A.O. Pancreaticoduodenectomy for islet carcinoma: a five year follow-up. Ann. Surg. 1945; 121: 847-852. doi: 10.1097/00000658-194506000-00008.
2. Патютко Ю.И., Кудашкин Н.Е., Котельников А.Г. Различные виды панкреатодигестивных анастомозов при панкреатодуоденальной // Анналы хирургической гепатологии. — 2013. — Т.18. — №3. — С. 9-15. [PatyutkoYul, Kudashkin NE, Kotelnikov AG. Different Types of Pancreatodigestive Anastomoses for Pancreatoduodenectomy. Annaly khirurgicheskoy gepatologii. 2013; 18(3): 9-15. (In Russ).]
3. Seetharam P. Postoperative Pancreatic Fistula: A Surgeon's Nightmare! An Insight with a Detailed Literature Review. JOP. J Pancreas (Online). 2015; 16(2): 115-124. doi: 10.6092/1590-8577/2937.
4. Janot MS. Indications and Early Outcomes for Total Pancreatectomy at a High-Volume Pancreas Center. Clinical Study. HPB Surgery Volume. 2010. doi:10.1155/2010/686702.
5. Imaizumi T. Pancreaticojejunostomy using duct-to-mucosa anastomosis without a stenting tube. J. Hepatobiliary Pancreat. Surg. 2006; 13: 194-201. doi: 10.1007/s00534-005-1037-5.
6. Bassi C. The 2016 update of the International Study Group (ISGPS) definition and grading of postoperative pancreatic fistula: 11 Years After. Surgery. 2017; 161(3): 584-591. doi: 10.1016/j.surg.2016.11.014.
7. Dindo D, Demartines N, Clavien PA. Classification of surgical complications: a new proposal with evaluation in a cohort of 6336 patients and results of a survey. Ann. Surg. 2004; 240(2): 205-213. doi: 10.1097/01.sla.0000133083. 54934.ae.
8. Tempero M, et al. National Comprehensive Cancer Network Guidelines version 2. 2021. Pancreatic Adenocarcinoma https://nccn.org.
9. Yang Y. M. Risk factors of pancreatic leakage after pancreaticoduodenectomy. World Journal of Gastroenterology. 2005; 11(16): 2456-2461. doi: 10.3748/wjg. v11.i16.2456.
10. Хатьков И.Е., Домрачев С.А., Цвиркун В.В., Израилов Р.Е., Васнев О.С., Кулезнева Ю.В., Лесько К.А., Щадрова В.В., Никитин Б.С., Старостина Н.С., Тютюнник П.С., Байчоров М.Э., АндрияновА.В., Михневич М.В. Прогнозирование панкреатической фистулы после панкреатодуоденальной резекции с помощью компьютерной томографии. Медицинская визуализация. — 2019. — №1. — С.19-27. [Khatkov IE, Domrachev SA, Tsvirkun VV, et al. Prediction of postpancreatoduodenectomy pancreatic fistula with the use of computer tomography. Medical Visualization. 2019; 1: 19-27. (In Russ).] doi: 10.24835/1607-0763-2019-1-19-27.

ВЗАИМОСВЯЗЬ ПРОГНОСТИЧЕСКИХ КРИТЕРИЕВ ТРОМБОЭМБОЛИИ ЛЕГОЧНОЙ АРТЕРИИ

Пронин А.Г.*, Сивохина Н.Ю., Рахматуллина А.Р., Глухов Д.К.
ФГБУ «Национальный медико-хирургический Центр им. Н.И. Пирогова», Москва

DOI: 10.25881/20728255_2022_17_1_54

Резюме. Обоснование: установление прогностических критериев исхода тромбоэмболии легочной артерии является важным аспектом для создания алгоритма оптимальной тактики лечения пациентов.

Цель: определить взаимосвязь прогностических критериев тромбоэмболии легочной артерии с целью установления наиболее значимых из них.

Методы: в исследование были включены 428 больных тромбоэмболией легочной артерии, из которых у 21 наступила смерть, а у 50 в отдаленный период наблюдения развилась хроническая тромбоэмболическая легочная гипертензия. Проведен анализ для установления наиболее значимых критериев неблагоприятных исходов и их взаимосвязи.

Результаты: подтверждена значимость для неблагоприятных исходов тромбоэмболии легочной артерии таких критериев как наличие гипотонии со снижением систолического артериального давления менее 90 мм рт. ст., повышение уровня плазменной концентрации тропонина, эхокардиографические признаки перегрузки правого желудочка, наиболее часто встречающимися из которых являются увеличение отношения размера правого желудочка к левому более 0,9 и повышение систолического давления в легочной артерии более 50 мм рт. ст. При этом наличие при эхокардиографии критериев перегрузки правого желудочка более значимо, чем повышения уровня плазменной концентрации тропонина,

Заключение: наиболее значимым эхокардиографическим прогностическим критерием у больных тромбоэмболией легочной артерии является увеличение отношения размера правого желудочка к левому более 0,9.

Ключевые слова: тромбоэмболия легочной артерии, гемодинамика, исходы заболевания, эхокардиография, тропонин.

RELATIONSHIP OF PROGNOSTIC CRITERIA OF PULMONARY EMBOLISM

Pronin A.G.*, Sivokhina N.Y., Rakhmatullina A.R., Glukhov D.K.
Pirogov National Medical and Surgical Center, Moscow

Abstract. The establishment of prognostic criteria for the outcome of pulmonary embolism is an important aspect for creating an algorithm for optimal tactics of treatment of patients.

Aims: to determine the relationship of prognostic criteria of pulmonary embolism in order to establish the most significant of them.

Materials and methods: the study included 428 patients with pulmonary embolism, of whom 21 died, and 50 developed chronic thromboembolic pulmonary hypertension in the long-term follow-up period. An analysis was carried out to establish the most significant criteria for adverse outcomes and their relationship.

Results: the significance of adverse outcomes of pulmonary embolism for criteria such as the presence of hypotension with a decrease in systolic blood pressure of less than 90 mm Hg, an increase in the plasma concentration of troponin, echocardiography signs of overload of the right ventricle was confirmed. At the same time, the presence of right ventricular overload criteria in echocardiography is more significant than an increase in the level of plasma troponin concentration, the most common of them are an increase in the ratio of the size of the right ventricle to the left more than 0.9 and an increase in systolic pressure in the pulmonary artery more than 50 mm Hg.

Conclusions: the most significant echocardiography prognostic criterion in patients with pulmonary embolism is an increase in the ratio of the size of the right ventricle to the left more than 0.9.

Keywords: Pulmonary embolism, hemodynamics, outcomes of the disease, echocardiography, troponin.

Обоснование

Исход течения тромбоэмболии легочной артерии (ТЭЛА) во многом зависит от сроков начала и адекватности терапии заболевания [1]. В настоящее время для определения оптимальной тактики лечения больных ТЭЛА Европейским обществом кардиологов рекомендована стратификация пациентов на группы высокого, умеренно-высокого, умеренно-низкого и низкого риска ранней смерти от данного заболевания. От того к какой группе относится пациент зависит объем терапии [2]. Стратификация риска ранней смерти от ТЭЛА основывается на наличии или отсутствии у пациента гемодинамической стабильности, повышения уровня плазменной концентрации тропонина, ЭхоКГ критериев перегрузки правого желудочка (ПЖ) [2; 3].

Гемодинамическая нестабильность проявляется снижением систолического артериального давления (АД) менее 90 мм рт. ст. в течение не менее 15 минут, которое обусловлено только ТЭЛА. Данный симптом отмечается у 5–10% больных ТЭЛА, при этом у 60–80% из них заболевание заканчивается летальным исходом [4–6].

Повышение уровня плазменной концентрации тропонина, как правило, не выраженное и краткосрочное, регистрируется у 10–50% больных ТЭЛА и в 3–5 раз повышает вероятность неблагоприятного исхода [7; 8]. По данным современной литературы, не менее важна отрицательная прогностическая значимость данного маркера [9–11].

К ЭхоКГ критериям перегрузки давлением и дисфункции ПЖ относятся: увеличение отношения размера правого желудочка к размеру левого желудочка (ЛЖ) в четырехкамерной позиции более 0,6, а для гемодинамически значимой ТЭЛА — более 0,9; уплощение и парадоксальное сокращение межжелудочковой перегородки (МЖП); дискинезия свободной стенки ПЖ при сохраненной подвижности верхушки (признак McConell); расширение нижней полой вены (НПВ) более 20 мм со снижением ее коллабирования при дыхании; повышение систолического давления в легочной артерии (ЛА) более 30 мм рт. ст. [12–14]. Наличие этих ЭхоКГ признаков сопряжено с 2–3 кратным увеличением вероятности неблагоприятных исходов, таких как наступление смерти и развитие

* e-mail: lek32@yandex.ru

хронической тромбоэмболической легочной гипертензии (ХТЛГ) [7; 15]. Последняя появляется в течение пяти лет у 90% пациентов, у которых на момент острой ТЭЛА давления в ЛА превышало 50 мм рт. ст. [16; 17].

Также повышается вероятность неблагоприятного исхода у больных ТЭЛА при наличии следующих симптомов: увеличение частоты сердечных сокращений более 100 ударов в минуту, снижение сатурации кислорода артериальной крови менее 90%, появление ЭКГ изменений, самым значимым из которых является наличие феномена SIQIII [2; 7; 13].

Несмотря на большое количество проводимых исследований, посвященных установлению наиболее важных прогностических критериев ТЭЛА, данный вопрос остается крайне актуальным [18; 19].

Цель исследования

Определить взаимосвязь прогностических критериев ТЭЛА с целью установления наиболее значимых из них.

Материалы и методы

Проанализировано течение заболеваний у 428 пациентов с ТЭЛА, находившихся на стационарном лечении с 2010 по 2021 гг. Возраст колебался в диапазоне от 23 до 95 лет, средний возраст составил 55,8±14,3 лет. Мужчин было 219 человек, женщин — 209. Высокий риск ранней смерти от ТЭЛА был у 39 (9,1%) больных, умеренно-высокий — у 47 (11%), умеренно-низкий — у 175 (40,9%), низкий — у 167 (39%).

Смерть от ТЭЛА наступила у 21 (4,9%) больного. У 50 (11,7%) пациентов в отдаленный период наблюдения, через 6 и более месяцев, развилась ХТЛГ.

Всем больным в первые сутки госпитализации и в динамике были выполнены общеклинические и биохимические исследования крови, определение уровня плазменной концентрации тропонина и мозгового натрийуретического пептида, ЭКГ, ЭхоКГ, ультразвуковое ангиосканирование вен, которые подозревались как источник ТЭЛА, КТ-ангиопульмонография.

Лечение пациентов осуществлялось согласно стратификации риска ранней смерти от ТЭЛА по критериям Европейского общества кардиологов.

При помощи регрессионного анализа и анализа отношения шансов были установлены наиболее важные прогностические клинические, лабораторные и инструментальные критерии ТЭЛА. При помощи сравнительного и корреляционного анализа оценена их взаимосвязь друг с другом. Статистическая обработка результатов проводилась с использованием компьютерной программы «Statistica 6.0».

Результаты и обсуждение

Нами было подтверждено прогностическое значение многих из широко используемых в настоящее время критериев, а именно: наличие гипотонии со снижением систолического АД менее 90 мм рт. ст.; пресинкопальное и синкопальное состояния в анамнезе; повышение уровня плазменной концентрации тропонина; появление таких ЭхоКГ критериев перегрузки ПЖ как увеличение отношения размера ПЖ к ЛЖ более 0,9, уплощение и парадоксальное сокращение МЖП, дискинезия ПЖ, расширение НПВ более 20 мм со снижением ее коллабирования при дыхании, повышение систолического давления в легочной артерии более 50 мм рт. ст.); наличие феномена SIQIII на ЭКГ (Табл. 1).

Такие показатели, как частота сердечных сокращений более 100 ударов в мин., сатурация кислорода артериальной крови менее 90% обладали малой прогностической значимостью для неблагоприятных исходов ТЭЛА и из дальнейшего исследования были исключены.

При проведении оценки взаимосвязи установленных критериев у 41% пациентов с гемодинамической нестабильнстью в виде гипотонии со снижением систолического артериального давления менее 90 мм рт. ст., обусловленного ТЭЛА, отмечалось повышение уровня плазменной концентрации тропонина, у 79,5% больных — пресинкопальные или синкопальные состояния в анамнезе, у 61,5% — наличие феномена SIQIII на ЭКГ. Соотношение размера ПЖ к ЛЖ более 0,9 и систолическое давление в ЛА более 50 мм рт. ст. регистрировалось при

Табл. 1. Характеристики клинических и лабораторно-инструментальных симптомов заболевания при регрессионном анализе у больных ТЭЛА

Параметр	Показатели					
	Beta	Std.Err	B	Std.Err	t(424)	p
Гипотония менее 90/60 мм рт. ст.	0,837	0,060	0,830	0,059	3,901	0,001
(Пре-) синкопальное состояние	0,624	0,047	0,647	0,090	0,524	0,04
Частота сердечных сокращений более 100 ударов в мин.	0,003	0,047	0,003	0,061	0,064	0,049
Сатурация кислорода артериальной крови менее 90%	0,011	0,053	0,058	0,074	0,783	0,043
Отношения размера ПЖ к ЛЖ более 0,9	0,653	0,050	0,662	0,059	1,05	0,029
Гипокинез ПЖ	0,580	0,051	0,559	0,165	1,56	0,018
Легочная гипертензия более 50 мм рт. ст.	0,645	0,053	0,673	0,063	2,73	0,006
Парадоксальное сокращение МЖП	0,625	0,044	0,633	0,116	2,84	0,004
Размер НПВ более 20 мм	0,541	0,049	0,566	0,079	0,83	0,043
Глубокие S_IQ_{III} на ЭКГ	0,683	0,058	0,606	0,065	3,143	0,001
Повышенные значения уровня тропонина	0,531	0,046	0,561	0,057	2,829	0,045

гемодинамически нестабильной ТЭЛА у 94,9% и 76,9% пациентов, соответственно. Остальные клинические, лабораторные и инструментальные симптомы у данной категории больных были менее чем в 20% случаев. Также установлено, что наличие снижения систолического АД менее 90 мм рт. ст. увеличивает вероятность наступления смерти больного ТЭЛА почти в 10 раз (ОШ = 9,79; 95% ДИ 1,56-29,84; p = 0,04), и не влияет на развитие хронической тромбоэмболической легочной гипертензии.

У больных ТЭЛА с повышенным уровнем плазменной концентрации тропонина гипотония со снижением систолического АД менее 90 мм рт. ст. была у 25,4% пациентов, а такие ЭхоКГ критерии как соотношение размера ПЖ к ЛЖ более 0,9 и систолическое давление в ЛА более 50 мм рт. ст. регистрировались в 88,9% и 77,8% случаев, соответственно. Остальные ЭхоКГ симптомы отмечались менее чем у 10% или не регистрировались вовсе. Пресинкопальные или синкопальные состояния в анамнезе и наличие феномена SIQIII на ЭКГ у этих пациентов были у 39,7% и 57,1%, соответственно. При проведении корреляционного анализа, установлена умеренная зависимость между наступлением смерти или развитием ХТЛГ и наличием повышения концентрации тропонина в плазме крови, r = 0,42 и r = 0,39, соответственно. Что подтверждается и анализом отношения шансов. Наличие данного критерия не выраженно повышает вероятность наступления смерти у больных ТЭЛА (ОШ = 1,3; 95% ДИ 1,11-8,12; p = 0,03), и не влияет на вероятность развития ХТЛГ (p = 0,14).

Значительно более значимыми для наступления как смерти, так и развития ХТЛГ обладают все ЭхоКГ признаки перегрузки ПЖ, r = 0,72 и r = 0,69, соответственно. Наиболее значимыми из которых являются увеличение соотношения размера ПЖ к ЛЖ более 0,9 для наступления смерти (ОШ = 7,26; 95% ДИ 2,12-19,27; p = 0,01), и повышение систолического давления в ЛА более 50 мм рт. ст. для развития ХТЛГ (ОШ = 3,36; 95% ДИ 1,12-29,27; p = 0,03). Однако следует заметить, что ХТЛГ статистически достоверно чаще регистрировалась при уровне систолического давления в ЛА более 70 мм рт. ст., в среднем 71,9±18,4 мм рт. ст. на момент острого эпизода ТЭЛА.

Увеличение отношения размера ПЖ к ЛЖ более 0,9 и повышение систолического давления в ДА более 50 мм рт. ст. сопровождались наличием пресинкопального или синкопального состояния в анамнезе, повышением уровня плазменной концентрации тропонина и феноменом SIQIII на ЭКГ, в 56,3%%, 42,3%, 50,7% случаев, соответственно. Что подтверждается и корреляционным анализом, при котором умеренная зависимость была установлена между соотношением размера ПЖ к ЛЖ более 0,9 и следующими признаками: наличие феномена SIQIII на ЭКГ (r = 0,46), синкопальных состояний в анамнезе, (r = 0,41), повышение уровня плазменной концентрации тропонина (r = 0,38).

При сравнении ЭхоКГ критериев между собой, было установлено, что увеличение отношения размера ПЖ к ЛЖ более 0,9 в 92,5% случаев сопровождается повышением систолического давления в ЛА более 50 мм рт. ст. Также было установлено, что такие симптомы как дискинезия ПЖ, расширение НПВ более 20 мм со снижением ее коллабирования при дыхании, уплощение и парадоксальное сокращение МЖП всегда имели место только у больных с соотношением размера ПЖ к ЛЖ более 0,9. Наибольшую прогностическую значимость данного ЭхоКГ критерия подтверждают и результаты корреляционного анализа, так как именно с ним установлены наиболее выраженные взаимосвязи практически со всеми ЭхоКГ критериями перегрузки ПЖ. Так, данный параметр коррелировал с уплощением и парадоксальным сокращением МЖП (r = 0,79), наличием дискинезии ПЖ (r = 0,64), повышением систолического давления в ЛА более 50 мм рт. ст. (r = 0,58), расширением НПВ более 20 мм со снижением ее коллабирования при дыхании (r = 0,39) (Табл. 2).

На основании полученных данных, можно утверждать, что наиболее значимыми для прогностически неблагоприятной ТЭЛА являются гипотония со снижением систолического АД менее 90 мм рт. ст., повышение уровня плазменной концентрации тропонина, увеличение отношения размера ПЖ к ЛЖ более 0,9 и повышение систолического давления в ЛА более 50 мм рт. ст. по данным ЭхоКГ. При этом ЭхоКГ критерии являются более важными, чем повышение уровня плазменной концентрации тропонина.

Такие симптомы как уплощение и парадоксальное сокращение МЖП, дискинезия ПЖ, расширение НПВ более 20 мм со снижением ее коллабирования при дыхании, нали-

Табл. 2. Корреляционная зависимость ЭхоКГ критериев перегрузки ПЖ у больных ТЭЛА

N = 428		ЭхоКГ критерий				
		Дискинезия ПЖ	**Парадоксальное сокращение МЖП**	**Расширение НПВ более 20 мм**	**Соотношение размера ПЖ к ЛЖ более 0,9**	**Трикуспидальная регургитация более чем 2 степени**
ЭхоКГ критерий	Парадоксальное сокращение МЖП	0,06				
	Расширение НПВ более 20 мм	**0,29**	**0,34**			
	Соотношение размера ПЖ к ЛЖ более 0,9	**0,64**	**0,79**	**0,39**		
	Трикуспидальная регургитация более чем 2 степени	0,21	0,16	**0,47**	**0,51**	
	Давление в ЛА более 50 мм рт. ст.	0,17	0,01	**0,31**	**0,58**	**0,36**

Примечание: выделенные значения имеют статистическую значимость (p<0,01).

чие феномена SIQIII на ЭКГ, пресинкопальные и синкопальные состояния в анамнезе, увеличение частоты сердечных сокращений более 100 ударов в мин., снижение сатурация кислорода артериальной крови менее 90% у больных ТЭЛА чаще всего являются признаками дисфункции сердца, при увеличении отношения размера ПЖ к ЛЖ более 0,9.

Выводы

Подтверждена прогностическая значимость для исходов ТЭЛА снижения систолического АД менее 90 мм рт. ст., повышения уровня плазменной концентрации тропонина, увеличения отношения размера ПЖ к ЛЖ более 0,9, уплощения и парадоксального сокращение МЖП, дискинезии ПЖ, расширения НПВ более 20 мм со снижением ее коллабирования при дыхании, повышения систолического давления в ЛА более 50 мм рт. ст. по данным ЭхоКГ, наличия феномена SIQIII на ЭКГ.

Наличие ЭхоКГ признаков перегрузки ПЖ более прогностически значимо, чем повышение уровня плазменной концентрации тропонина.

У больных ТЭЛА наиболее значимыми ЭхоКГ критериями для наступления смерти или развития ХТЛГ являются увеличение отношения размера ПЖ к ЛЖ более 0,9 и повышение систолического давления в ЛА более 50 мм рт. ст.

Авторы заявляют об отсутствии конфликта интересов (The authors declare no conflict of interest).

ЛИТЕРАТУРА/REFERENCES

1. Ковалёва Г.В., Королёва Л.Ю., Аминева Н.В. и др. Трудности дифференциальной диагностики тромбоэмболии легочной артерии в терапевтической клинике. Разрыв дивертикула пищевода, имитирующий тромбоэмболию легочной артерии (случай из практики) // Медицинский Альманах. — 2018. — №1. — С.98-100. [Kovalyova GV, Korolyova LYu, Amineva NV, et all. Difficulties in differential diagnosis of pulmonary embolism in a therapeutic clinic. Rupture of esophageal diverticulum simulating a pulmonary thromboembolism (a case from practice). Medicinskij Al'manah. 2018; 1: 98-100. (In Russ).] doi:10.21145/2499-9954–2018–1–98–100.
2. Konstantinides SV, et al. 2019 ESC Guidelines for the diagnosis and management of acute pulmonary embolism developed in collaboration with the European Respiratory Society (ERS). The Task Force for the diagnosis and management of acute pulmonary embolism of the European Society of Cardiology (ESC). European Heart Journal. 2020; 41: 543-603. doi: 10.1093/eurheartj/ehz405.
3. Becattini C, Agnelli G. Acute treatment of venous thromboembolism. Blood. 2020; 5: 305-316. doi: 10.1182/blood.2019001881.
4. Венозный тромбоэмболизм и тромбоэмболия легочной артерии/ Под ред. Бокарева И.Н., Попова Л.В. — М.: МИА, 2013. — С.512. [Bokarev IN, Popov LV, editors. Venous thromboembolism and pulmonary embolism. Moscow: MIA; 2013: 512. (In Russ).]
5. Овчинников Ю.В., Зеленов М.В., Линчак Р.М. и др. Успешная тромболитическая терапия пациентки с массивной тромбоэмболией легочной артерии в ранний послеоперационный период // Военно-медицинский журнал. — 2017. — №9. — С.74-76. [Ovchinnikov YuV, Linchak RM, Zelenov MV, et al. Successfulthrombolytic therapy in female patient with massive pulmonary embolism in early post-operativeperiod. Russian military medical journal. 2017; 9: 74-76 (In Russ).] doi: 10.17816/RMMJ73486.
6. Шляхто Е.В. Кардиология. Национальное руководство. Краткое издание. М.: ГЭОТАР-Медиа, 2019. — С.816. [Shlyakhto EV. Cardiology. National leadership. Short edition. Moscow: GEOTAR-Media. 2019: 816. (In Russ).]
7. Затевахин И.И., Кириенко А.И., Стойко Ю.М. и др. Российские клинические рекомендации по диагностике и лечению хронических заболеваний вен // Флебология. — 2018. — Т.12. — №3. — С.146-240. [Zatevakhin II, Kiriyenko AI, Stoiko YuM, et al. Diagnostics and Treatment of Chronic Venous Disease: Guidelines of Russian Phlebological Association. Flebologiya. 2018; 12(3): 146-240. (In Russ).] doi:10.17116/flebo20187031146.
8. Delmas C, Aissaoui N, Meneveau N, et al. Reperfusion therapies in pulmonary embolism-state of the art and expert opinion: A position paper from the "Unite de Soins Intensifs de Cardiologie" group of the French Society of Cardiology. Arch Cardiovasc Dis. 2020; 11: 749-759. doi: 10.1016/j.acvd.2020.06.002.
9. Белялов Ф.И. Клинические рекомендации по кардиологии. ГЭОТАР-Медиа, 2017. — С.288. [Belyalov FI. Clinical guidelines for cardiology. 2017: 288. (In Russ).]
10. Barco S, Mahmudpur SH, Plunketka B, et al. Prognostic value of right ventricular dysfunction or elevated cardiac biomarkers in patients with low-risk pulmonary embolism: a systematic review and meta-analysis. Eur Heart J. 2019; 11: 902-910. doi: 10.1093/eurheartj/ehy873.
11. Гиляров М.Ю., Константинова Е.В. Каким образом новые подходы к терапии тромбоэмболии легочной артерии влияют на исходы заболевания? // Медицинский Совет. — 2017. — №7. — С.48-55. [Gilyarov MY, Konstantinova EV. How new approaches to the treatment of pulmonary embolism affect the outcome of the disease? Medical Council. 2017; 7: 48-55. (In Russ).] doi: 10.21518/2079–701X–2017–7–48–55.
12. Неклюдова Г.В., Науменко Ж.К. Диагностические возможности ультразвуковых методов исследования в пульмонологической практике // Пульмонология. — 2017. — Т.27. — №2. — С.283-290. [Neklyudova GV, Naumenko ZhK. Ultrasound diagnostic opportunities in pulmonology. Russian Pulmonology. 2017; 27(2): 283-290. (In Russ).] doi: 10.18093/08-69 0189 2017 27 2 283 290.
13. Панченко Е.П., Балахонова Т.В., Данилов Н.М. и др. Диагностика и лечение тромбоэмболии легочной артерии: клинические рекомендации Евразийской ассоциации кардиологов для практических врачей (2021).// Евразийский кардиологический журнал. — 2021. — №1 — С.44-77. [Panchenko EP, Balahonova TV, Danilov NM, et al. Diagnosis and Management of pulmonary embolism: Eurasian Association of Cardiology (EAC) Clinical Practice Guidelines (2021). Eurasian heart journal. 2021; (1): 44-77 (In Russ).] doi:10.38109/2225-1685-2021-1-44-77.
14. Джиоева О.Н., Орлов Д.О., Никитин И.Г. Эхокардиография в неотложной кардиологии. Часть 2. Ультразвуковое исследование сердца и легких // Комплексные проблемы сердечно-сосудистых заболеваний. — 2020. — Т.9. — №3. — С.49-58. [Dzhioeva ON, Orlov DO, Nikitin IG. Echocardiography in acute cardiovascular care. Part 2. Cardiac and lung ultrasound examination. Complex Issues of Cardiovascular Diseases. 2020; 9(3): 49-58. (In Russ).] doi: 10.17802/2306–1278–2020–9–3–49–58.
15. Кочмарева Е.А., Кокорин В.А., Волкова А.Л. и др. Предикторы краткосрочных осложнений тромбоэмболии легочной артерии высокого и промежуточного риска // Российский кардиологический журнал. — 2017. — №9. — С.7-12. [Kochmareva EA, Kokorin VA, Volkova AL, et al. Predictors of short term outcomes in high and moderate risk pulmonary thromboembolism. Russian Journal of Cardiology. 2017; 9: 7-12. (In Russ).] doi: 10.15829/1560–4071–2017–9–7–12.
16. Чернявский М.А., Кудаев Ю.А., Чернов А.В. и др. Эндоваскулярные методы лечения при острой тромбоэмболии легочной артерии // Трансляционная медицина. — 2018. — №4. — С.5-11. [Chernyavskiy MA, Kudaev YA, Chernov AV, et al. Endovascular treatment of acute pulmonary embolism. Translational Medicine. 2018; 5(4): 5-11. (In Russ).] doi:10.18705/2311-4495-2018-5-4-5-11.
17. D'Armini AM. Diagnostic advances and opportunities in chronic thromboembolic pulmonary hypertension: review. Eur. Respir. Rev. 2015; 24: 253-262. doi: 10.1183/16000617.00000915.
18. Джорджикия Р.К., Вагизов И.И., Стекольщикова Н.Ю. и др. Актуальные вопросы диагностики и лечения острой тромбоэмболии легочной артерии // Медицинский Альманах. — 2015. — Т.38. — №3. — С.37-39. [Dzhordzhikiya RK, Vagizov II, Stekol'shchikova NYu, et al. Topical issues of diagnosis and treatment of acute pulmonary embolism. Medicinskij Al'manah. 2015; 38(3): 37-39. (In Russ).]
19. Кочмарева Е.А., Кокорин В.А., Волкова А.Л. и др. Современные возможности прогнозирования клинического течения и исхода тромбоэмболии легочной артерии // Медицинский вестник Северного Кавказа. — 2017. — №4. — С.476-483. [Kochmareva EA, Kokorin VA, Volkova AL, et al. Modern possibilities of prediction of clinical course and outcome of pulmonary embolism. Medical news of north Caucasus. 2017; 9: 476-483. (In Russ).] doi: 10.14300/mnnc.2017.12133.

КАЧЕСТВО ЖИЗНИ ПАЦИЕНТОК ПОСЛЕ РЕКОНСТРУКТИВНЫХ ОПЕРАЦИЙ НА МОЛОЧНОЙ ЖЕЛЕЗЕ

Ходырев С.А.* [2], **Левчук А.Л.**[1], **Шабаев Р.М.**[2]
[1] *ФГБУ «Национальный медико-хирургический Центр им. Н.И. Пирогова», Москва*
[2] *Военно-медицинское учреждение, Голицыно*

DOI: 10.25881/20728255_2022_17_1_58

Резюме. В настоящее время лечение новообразований молочных желез подразумевает не только удаление первичной опухоли, но и системное воздействие на весь организм пациентки, в связи с чем его эффективность значительно возросла. Реконструктивные операции по поводу утраченной молочной железы в комплексе с симметризирующими операциями на контрлатеральной молочной железе играют важнейшую роль в ранней реабилитации пациенток. Их конечной целью является исключение психосоциальной дезадаптации пациенток с новообразованиями молочных желез, их сохранение в окружающем социуме.

Цель исследования: изучение качества жизни пациенток, перенесших хирургическое лечение по поводу новообразований молочных желез.

Задачи исследования: оценка степени влияния реконструктивной хирургии (способов реконструкции молочных желез, развившихся послеоперационных осложнений) на психоэмоциональный статус пациенток в послеоперационном периоде; сравнение способов реконструкции молочных желез, развившихся осложнений и их воздействие на показатели качества жизни; оптимизация хирургической тактики при выборе того или иного способа реконструкции молочных желез для достижения наилучших показателей физического и психологического благополучия пациенток.

Изучены показатели качества жизни 70 пациенток, перенесших реконструктивные операции на молочной железе, с использованием опросника депрессивности Бека и опросника «MOS Short Form 36». Пациентки разделены на 3 группы в зависимости от объема хирургического лечения.

Результаты: более высокий уровень депрессии у пациенток II группы по сравнению с I группой обусловлен преобладанием пациенток в возрасте 30–49 лет с более требовательным психоэмоциональным статусом; низкий уровень депрессивности пациенток III группы объясняется отсутствием злокачественных новообразований, оптимальными результатами хирургического лечения с меньшим количеством осложнений; показатели физического компонента здоровья наибольшие во II группе по сравнению с I и III группами; низкие показатели физического компонента здоровья у пациенток III группы связаны травматичностью резекционного этапа операции; показатели психологического компонента здоровья выше в III группе по сравнению со II и I группами в связи с избавлением пациенток от риска возникновения РМЖ; более высокие показатели психологического компонента здоровья пациенток II и III групп объясняются проведением одномоментных реконструктивно-восстановительных операций, исключающих психотравмирующий фактор отсутствия МЖ.

Выводы: реконструктивные операции на молочных железах играют немаловажную роль в реабилитации пациенток, перенесших лечение по поводу новообразований молочных желез.

Ключевые слова: новообразования молочных желез, реконструктивные операции, опросник депрессивности Бека, качество жизни.

THE QUALITY OF LIFE OF PATIENTS AFTER RECONSTRUCTIVE BREAST SURGERY

Khodyrev S.A.* [2], **Levchuk A.L.**[1], **Shabaev R.M.**[2]
[1] *Pirogov National Medical and Surgical Center, Moscow*
[2] *Military Medical Organization, Golitsyno*

Abstract. Currently, the treatment of breast neoplasms involves not only the removal of the primary tumor, but also a systemic effect on the entire patient's body, and therefore its effectiveness has increased significantly. Reconstructive operations for the lost breast in combination with symmetrizing operations on the contralateral breast play an important role in the early rehabilitation of patients. Their ultimate goal is to exclude psycho-social maladaptation of patients with breast neoplasms, their preservation in the surrounding society.

The purpose of the study: to study the quality of life of patients who underwent surgical treatment for breast neoplasms.

Objectives of the study: assessment of the degree of influence of reconstructive surgery (methods of breast reconstruction, developed postoperative complications) on the psycho-emotional status of patients in the postoperative period; comparison of methods of breast reconstruction, developed complications and their impact on quality of life; optimization of surgical tactics when choosing one or another method of breast reconstruction to achieve the best indicators of physical and psychological well-being of patients.

The quality of life indicators of 70 patients who underwent reconstructive breast surgery were studied using the Beck depression questionnaire and the MOS Short Form 36 questionnaire. The patients were divided into 3 groups depending on the volume of surgical treatment.

Results: the higher level of depression in group II patients compared to group I is due to the predominance of patients aged 30–49 years with a more demanding psycho-emotional status; the low level of depression in group III patients is due to the absence of malignant neoplasms, optimal results of surgical treatment with fewer complications; indicators of the physical component of health are highest in group II compared to groups I and III; low indicators of the physical component of health in patients of group III are associated with the traumatism of the resection stage of the operation; indicators of the psychological component of health are higher in group III compared to groups II and I in connection with the release of patients from the risk of breast cancer; higher indicators of the psychological component of the health of patients of groups II and III are explained by simultaneous reconstructive and reconstructive operations, excluding the psychotraumatic factor of the absence of breast cancer.

Conclusions: reconstructive breast surgeries play an important role in the rehabilitation of patients who have undergone treatment for breast neoplasms.

Keywords: breast neoplasms, reconstructive surgery, Beck's depression questionnaire, quality of life.

Введение

Заболеваемость злокачественными новообразованиями молочных желез (МЖ) неуклонно растет с каждым годом, в 2019 г. выявлено 73918 новых случаев рака молочной железы (РМЖ), при этом I–II стадии заболевания диагностированы в 71,7%, III–IV стадии в 27,9% случаев, средний возраст пациенток составил 61,6 года. Хирургическое лечение РМЖ изолированно проведено в 33,6% случаев, комбинированное и комплексное лечение в 66,3% [1].

Реконструктивно-восстановительные операции в лечении новообразований МЖ являются неотъемлемой

* e-mail: lolita-74@mail.ru

частью ранней реабилитации [2] и направлены на предотвращение психосоциальной дезадаптации, улучшение качества жизни пациенток [3]. Современная литература показывает противоречивые результаты оценки качества жизни из-за использования различных критериев [4]. Показатели исходов, сообщаемые пациентками (PROM), являются важным инструментом оценки различных хирургических методик [5]. Использование валидированных опросников PROM позволяет оптимизировать тактику хирургического, в том числе и реконструктивно-восстановительного лечения пациенток с новообразованиями МЖ [6]. В то же время, информирование о возможных краткосрочных и долгосрочных последствиях после реконструктивно-восстановительного лечения позволяет пациенткам принимать оптимальные для них решения [7].

Цель исследования: изучение качества жизни пациенток, перенесших хирургическое лечение по поводу новообразований молочных желез.

Материалы и методы

Для изучения роли реконструктивно-восстановительных операций на МЖ мы оценили показатели качества жизни пациенток, перенесших лечение по поводу новообразований МЖ, в период с 2010 по 2021 годы. Всего в исследование включено 79 пациенток, 5 из них не ответили, 4 пациентки ответили не на все предложенные опросники, в связи с чем также были исключены из исследования. Все пациентки (n = 70) были разделены по объему хирургического пособия на три группы: I группа пациенток, контрольная, (n = 18, 25,7%), которым выполнена традиционная радикальная мастэктомия (РМЭ) по поводу РМЖ; II группа пациенток (n = 46, 65,7%), которым выполнена радикальная модифицированная мастэктомия по Мадену с одномоментной или отсроченной реконструкцией МЖ; III группа пациенток (n = 6, 8,6%) с высоким риском развития РМЖ, которым выполнена билатеральная сосок-сохраняющая подкожная мастэктомии без аксиллярной лимфаденэктомии с одномоментной реконструкцией МЖ.

Возраст пациенток колебался от 30 до 70 лет и старше, в основном это были пациентки трудоспособного и репродуктивного возраста (Табл. 1).

Для оценки уровня депрессивности среди пациенток мы использовали тест-опросник депрессии (Beck Depression Inventory), предложенный Аароном Т. Беком в 1961 году на основе клинических наблюдений, позволивших выявить

Табл. 1. Распределение пациенток по возрасту

Группа	30–39 лет	40–49 лет	50–59 лет	60–69 лет	70 лет и старше
I группа (n = 18)	1	7	5	4	1
II группа (n = 46)	8	23	9	6	–
III группа (n = 6)	–	4	–	2	–
Всего: 70	9	34	14	12	1

перечень симптомов депрессии [8]. Каждый из 21 пункта опросника состоит из 4–5 утверждений, соответствующих специфическим проявлениям депрессии. Оценка результатов проводилась по суммарному баллу, при наличии 9 баллов и менее депрессивные симптомы отсутствовали, от 10 до 18 баллов состояние оценивалось как легкая депрессия, 19–29 баллов — умеренная депрессия, 30–63 балла — явно выраженная депрессивная симптоматика.

Использованный нами для оценки показателей качества жизни опросник «MOS Short Form 36» является наиболее распространенным и широко применяется как в популяционных, так и в специальных исследованиях качества жизни [9; 10]. Он состоит из 36 пунктов, сгруппированных в 8 шкал. Количественно от 0 до 100 оценивались следующие показатели: физическое функционирование (PhysicalFunctioning — PF) — отражает степень, в которой физическое состояние ограничивает выполнение физических нагрузок; ролевое функционирование (Role-PhysicalFunctioning — RP) — показывает влияние физического состояния на повседневную ролевую деятельность; интенсивность боли (Bodilypain — BP) — ее влияние на способность заниматься повседневной деятельностью, включая работу по дому и вне дома; общее состояние здоровья (GeneralHealth — GH) — оценка пациентом своего состояния здоровья в настоящий момент и перспектив лечения; жизненная активность (Vitality — VT) — ощущение себя полным сил и энергии или, напротив, обессиленным; социальное функционирование (SocialFunctioning — SF) — степень, в которой физическое или эмоциональное состояние ограничивает социальную активность, общение; ролевое функционирование, обусловленное эмоциональным состоянием (Role-Emotional — RE) — степень, в которой эмоциональное состояние мешает выполнению работы или другой повседневной деятельности; психическое здоровье (MentalHealth — MH) — характеризует настроение наличие депрессии, тревоги, общий показатель положительных эмоций. Все шкалы формируют два показателя — физическое (1–4 шкалы) и душевное (5–8 шкалы) благополучие [9].

Тест-опросники в большинстве случаев рассылались в электронном виде через доступные средства коммуникации. Пациентки самостоятельно заполняли тест-опросники, после чего проводился перенос данных на формализованные бланки, их систематизация и анализ с использованием программы «Medstat».

Результаты исследования

В ходе анализа мы не выявили ни одной пациентки с умеренной и выраженной степенью уровня депрессии (Табл. 2).

Обращает на себя внимание более высокий уровень депрессии у пациенток II группы по сравнению с I группой (5,5 и 4,9 баллов, соответственно; $p<0,001$), обусловленный преобладанием пациенток в возрасте 30–49 лет с более требовательным психоэмоциональным статусом. Низкий уровень депрессивности пациенток III группы

(2,5 балла) объясняется отсутствием злокачественных новообразований, оптимальными результатами хирургического лечения с меньшим количеством осложнений.

При детальной оценке влияния реконструктивно-восстановительных операций на психоэмоциональное состояние пациенток II группы становится очевидным более низкий уровень депрессивности при использовании для одномоментной реконструкции утраченной МЖ силиконового импланта в сочетании с сетчатым эндопротезом или перемещенным TD-лоскутом по сравнению одномоментным использованием перемещенного TRAM-лоскута (4,7 и 6,8 баллов, соответственно; p<0,01) и отсроченной двухэтапной реконструкцией с тканевым экспандером/силиконовым имплантом (4,7 и 7,3 баллов, соответственно; p<0,01) (Табл. 3).

При оценке абсолютных показателей наибольший уровень депрессивности показали 2 пациентки с прогрессированием онкопроцесса (11 и 12 баллов), 1 пациентка с развившейся капсулярной контрактурой восстановленной МЖ после отсроченной двухэтапной реконструкции тканевым экспандером и силиконовым имплантом (11 баллов), 2 пациентки с выраженной сопутствующей патологией (14 и 15 баллов).

Любая хирургическая операция вносит определенные коррективы в образ жизни, самовосприятие, двигательную и социальную активность пациента. Показатели качества жизни в соответствии с опросником SF-36 позволили объективизировать степень влияния реконструктивно-восстановительных операций на физическое и психологическое благополучие пациенток (Табл. 4).

При анализе полученных данных видно, что показатели физического компонента здоровья наибольшие во II группе по сравнению с I и III группами (47,5, 45,1 и 42,8, соответственно; p<0,001). Низкие показатели физического компонента здоровья (PF, BP) у пациенток III группы обусловлены травматичностью резекционного этапа операции, наибольшими ожиданиями пациенток в вопросе эстетических результатов реконструктивно-восстановительного лечения. Показатели психологического компонента здоровья выше в III группе по сравнению со II и I группами (49,5, 45,8 и 42,4, соответственно; p<0,001), что обусловлено избавлением пациенток от риска возникновения РМЖ. Более высокие показатели психологического компонента здоровья пациенток II и III групп объясняются проведением одномоментных реконструктивно-восстановительных операций, исключающих психотравмирующий фактор отсутствия МЖ.

Характер и объем выполняемых операций влиял на физическое состояние, двигательную активность пациента в послеоперационном периоде (Табл. 5).

Наибольший уровень физического благополучия получен у пациенток II группы, что было связано не только с удалением новообразования, но и с выполнением корригирущих операций на контрлатеральной МЖ. Средний уровень показателя физического компонента здоровья у пациенток I группы был обусловлен минимальной операци-

Табл. 2. Распределение пациенток по уровню депрессии

	Отсутствие депрессии (менее 9)	Легкая депрессия (10–18)	Умеренная депрессия (19–29)	Выраженная депрессия (30–63)	Итого:
I группа (n = 18)	15 чел / 49 баллов	3 чел / 40 баллов	–	–	18 чел / 4,9 балла
II группа (n = 46)	36 чел / 139 баллов	10 чел / 113 баллов	–	–	46 чел / 5,5 балла
III группа (n = 6)	6 чел / 15 баллов	–	–	–	6 чел / 2,5 балла
p	0,005	0,027	–	–	<0,001

Табл. 3. Распределение пациенток в зависимости от объема хирургического лечения

	РМЭ по Мадену	Радикальная модифицированная мастэктомия по Мадену				Подкожная мастэктомия	
		Одномоментная		Отсроченная			
		TRAM	TDL+З/п	TRAM	Экс / Э/п	TRAM	Экс / Э/п
I группа (n = 18)	18 чел / 4,9 балла	–	–	–	–	–	–
II группа (n = 46)	–	9 чел / 6,8 баллов	31 чел / 4,7 балла	–	6 чел / 7,3 балла	–	–
III группа (n = 6)	–	–	–	–	–	2 чел / 2 балла	4 чел / 2,75 балла
p	0,027	<0,01	<0,01	–	<0,01	<0,05	<0,05

Табл. 4. Показатели качества жизни пациенток

	Физический компонент здоровья (PH)				Итого:	Психологический компонент здоровья (MH)				Итого:
	PF	RP	BP	GH		VT	SE	RE	MH	
I группа (n = 18)	75,0	56,1	74,8	46,7	45,1	48,9	75,7	59,3	58,0	42,4
II группа (n = 46)	83,2	68,5	78,2	49,6	47,5	48,7	86,1	88,4	57,7	45,8
III группа (n = 6)	55,0	66,7	73,3	52,0	42,8	50,0	95,8	88,9	60,0	49,5
p	<0,01	<0,01	<0,01	= 0,027	<0,001	= 0,035	= 0,035	= 0,035	= 0,027	<0,001

Табл. 5. Влияние реконструктивно-восстановительных операций на физический компонент здоровья

	РМЭ по Мадену	Радикальная модифицированная мастэктомия по Мадену				Подкожная мастэктомия	
		Одномоментная реконструкция		Отсроченная реконструкция			
		TRAM	Э/п+TDL, Э/п+сетка	TRAM	Экспандер/Э/п	TRAM	Э/п+сетка
I (n = 18)	45,1	–	–	–	–	–	–
II (n = 46)	–	43,7	48,5	–	48,2	–	–
III (n = 6)	–	–	–	–	–	44,8	41,8
p	0,035	0,027	0,033	–	0,035	0,025	0,02

Табл. 6. Влияние реконструктивно–восстановительных операций на психологический компонент здоровья

	РМЭ по Мадену	Радикальная модифицированная мастэктомия по Мадену				Подкожная мастэктомия	
		Одномоментная реконструкция		Отсроченная реконструкция			
		TRAM	Э/п+TDL, Э/п+сетка	TRAM	Экспандер/Э/п	TRAM	Э/п+сетка
I (n = 18)	42,4	–	–	–	–	–	–
II (n = 46)	–	48,8	44,9	–	45,2	–	–
III (n = 6)	–	–	–	–	–	49,6	49,5
p	0,033	0,027	0,027	–	0,035	0,027	0,02

Табл. 7. Влияние послеоперационных осложнений на физический компонент здоровья

	I группа		II группа		III группа	
	б/осл	с осл	б/осл	с осл	б/осл	с осл
РМЭ по Мадену	46,6 (n = 15)	37,9 (n = 3)	–	–	–	–
	p = 0,035		–		–	
Одномоментная реконструкция TRAM–лоскутом	–	–	43,6 (n = 5)	43,8 (n = 5)	–	–
	–		p = 0,027		–	
Одномоментная реконструкция Э/п+сетка или TD–лоскут	–	–	49,6 (n = 17)	47,3 (n = 14)	–	–
	–		p = 0,02		–	
Отсроченная реконструкция Эксп/Э/п	–	–	50,2 (n = 4)	40,3 (n = 1)	–	–
	–		p = 0,035		–	
Одномоментная реконструкция Э/п+сетка	–	–	–	–	41,9 (n = 4)	44,7 (n = 2)
	–		–		p = 0,027	

Табл. 8. Влияние послеоперационных осложнений на психологический компонент здоровья

	I группа		II группа		III группа	
	б/осл	с осл	б/осл	с осл	б/осл	с осл
РМЭ по Мадену	43,3 (n = 15)	41,1 (n = 3)	–	–	–	–
	p = 0,033		–		–	
Одномоментная реконструкция TRAM–лоскутом	–	–	49,7 (n = 5)	47,7 (n = 5)	–	–
	–		p = 0,02		–	
Одномоментная реконструкция Э/п+сетка или TD–лоскут	–	–	44,5 (n = 17)	45,4 (n = 14)	–	–
	–		p = 0,02		–	
Отсроченная реконструкция Эксп/Э/п	–	–	45,5 (n = 4)	44,2 (n = 1)	–	–
	–		p = 0,02		–	
Одномоментная реконструкция Э/п+сетка	–	–	–	–	49,4 (n = 4)	49,7 (n = 2)
	–		–		p = 0,027	

онной травмой, незначительными ограничениями в вопросе двигательной активности. Низкие показатели физического благополучия у пациенток III группы объясняются более травматичным билатеральным удалением МЖ.

В ходе анализа влияния характера выполненных операций, в том числе реконструктивно-восстановительных, на психологический компонент здоровья выявлены наибольшие показатели у пациенток III группы, наименьшие у пациенток I группы (Табл. 6).

Для оценки влияния развившихся осложнений в послеоперационном периоде проанализированы показатели физического и психологического компонента здоровья пациенток с гладким послеоперационным периодом и с наличием осложнений (Табл. 7, 8).

Становится очевидным снижение показателей физического и психологического компонента здоровья у пациенток I и II групп с развившимися послеоперационными осложнениями. Увеличение данного показателя у пациенток II группы с послеоперационными осложнениями, перенесшими одномоментную реконструкцию силиконовым имплантом в сочетании с сетчатым эндопротезом или перемещенным TD-лоскутом, — объясняется лучшими эстетическими результатами после проведения им корригирующих операций (капсулэктомия с реэндопротезированием и др.) для ликвидации развившихся осложнений (45,4 и 44,5, соответственно; p = 0,02).

Обсуждение результатов

После радикального резекционного этапа во II группе 10 пациенткам выполнена реконструкция МЖ перемещенным TRAM-лоскутом, 31 пациентке силиконовым имплантом в сочетании с сетчатым эндопротезом или перемещенным TD-лоскутом. В III группе после билатеральной сосок-сохраняющей подкожной мастэктомии без аксиллярной лимфаденэктомии 2 пациенткам реконструкция МЖ выполнена перемещенным TRAM-лоскутом, 4 пациенткам силиконовым имплантом и сетчатым эндопротезом.

Из осложнений у 3 пациенток I группы длительно (до 20–25 дней) сохранялась лимфорея постмастэктомического ложа, купированная пункционным способом. У 3 пациенток II группы после одномоментного восстановления МЖ перемещенным TRAM-лоскутом развился частичный некроз перемещенного лоскута, потребовавший реконструкции другим способом (силиконовый имплант и перемещенный TD-лоскут), пролабирование передней брюшной стенки развилось у 2 пациенток. У 5 пациенток II группы после одномоментной реконструкции силиконовым имплантом в комбинации с перемещенным TD-лоскутом или сетчатым эндопротезом развился частичный некроз постмастэктомического лоскута, что было обусловлено радикализмом резекционного этапа, сопутствующими предрасполагающими факторами (курение, избыточная масса тела). В 8 случаях после одномоментной реконструкции и 1 случае после отсроченной реконструкции у пациенток выявлена капсулярная контрактура восстановленной МЖ 2–3 степени по Backer, из них в 3 наблюдениях постлучевого характера. Длительно некупируемое парапротезное лимфоцеле отмечено у 1 пациентки II группы. У пациенток III группы в 1 случае развилось длительно некупируемое парапротезное лимфоцеле, в 1 случае некроз постмастэктомического лоскута, в результате чего силиконовый имплант был удален, а от дальнейшей коррекции пациентка временно отказалась.

Прогрессирование онкопроцесса на момент исследования диагностировано у 1 пациентки I группы и 1 пациентки II группы. На фоне проводимого комбинированного лечения (радиочастотная термоабляция метастатических очагов печени, полихимиотерапия) у них была достигнута стабилизация онкопроцесса.

Сравнительный анализ уровня депрессии среди пациенток I и II групп показал незначительную разницу показателей (4,9 балла и 5,5 балла, соответственно; p<0,001), отсутствие умеренной и выраженной депрессии, что обусловлено эффективностью проводимого специального лечения (радикальное хирургическое лечение, полихимиотерапия, лучевая терапия), наличием возможности отсроченного восстановления МЖ при стабилизации онкопроцесса. Полученные данные соответствуют результатам систематического обзора и метаанализа [11]. Наименьший уровень депрессии у пациенток III группы обусловлен исключением психотравмирующего фактора риска возникновения рака без нарушения эстетического самовосприятия.

Более высокие показатели физического и психологического благополучия среди пациенток II группы подтверждают результаты проведенных ранее исследований [12]. Проводимые реконструктивно-восстановительные операции на МЖ позволяют исключить ограничивающие психо-физические факторы после радикального лечения и сохранить пациенток в окружающем их социуме (Рис. 1, 2).

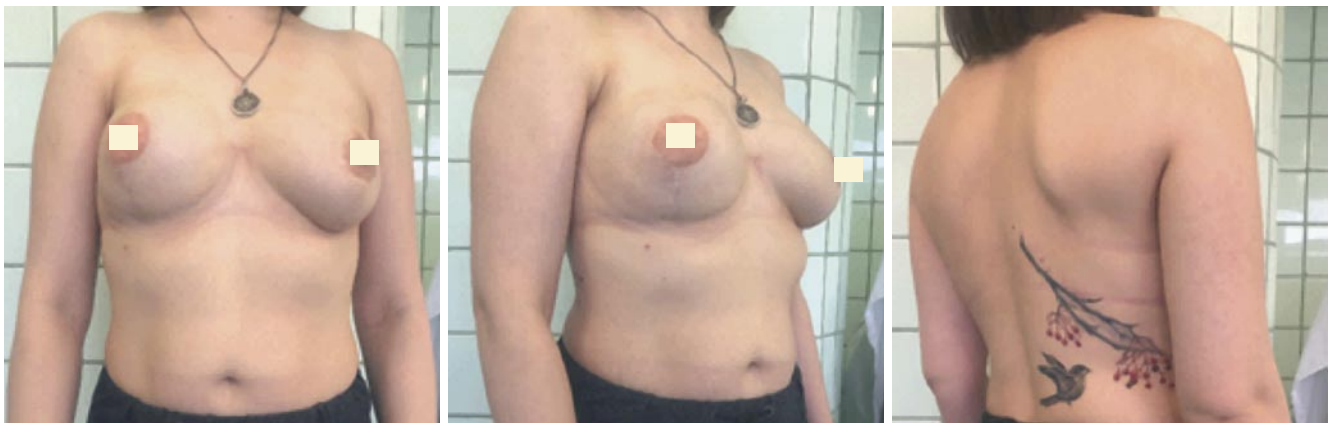

Рис. 1. Пациентка Д., 1990 г.р., диагноз: Рак инфильтративный протоковый правой молочной железы, pT2mN0M0R0G3, IIa стадия. Комбинированное лечение: 4 курса неоадъювантной ПХТ по схеме АС + 4 курса доцетакселом + 5 введений трастузумаба; операции правосторонняя радикальная кожесохранная мастэктомия с одномоментной реконструкцией эндопротезом и перемещенным TD-лоскутом, левосторонняя аугментационная маммопластика от 08.05.2018 года, формирование неососка восстановленной правой молочной железы от 14.11.2019 года. Ремиссия онкопроцесса в течение 3 лет.

Рис. 2. Пациентка У., 1987 г.р., диагноз: Рак инвазивный протоковый левой молочной железы, pT1bN0M0G2, Ia стадия. Комплексное лечение: операции: секторальная резекция левой молочной железы, аугментационная маммопластика от 05.12.2016 года; расширенная секторальная резекция левой молочной железы от 27.12.2016 года; биопсия сигнального лимфоузла левой аксиллярной области от 06.03.2017 года; лапароскопическая двусторонняя овариэктомия от 20.03.2017 года; операция коррекция (липофиллинг) молочных желез от 17.11.2017 года; формирование неососка восстановленной левой молочной железы от 03.10.2018 года; адъювантная ДЛТ на над-, подключичные лимфоузлы слева РОД 2,6 Гр, СОД 40 Гр, аксиллярные лимфоузлы слева РОД 2,6 Гр, СОД 40 изоГр. Антиэстрогенотерапия тамоксифеном. Ремиссия онкопроцесса в течение 5 лет.

Выводы

Современные принципы лечения патологии МЖ позволяют не только увеличить безрецидивный период жизни, но и минимизировать уровень депрессивности, сохраняя активную жизненную позицию пациенток.

При анализе полученных данных мы очередной раз убедились в необходимости проведения реабилитационных мероприятий среди пациенток, перенесших радикальное хирургическое лечение по поводу новообразований МЖ. Реконструктивно-восстановительные операции играют немаловажную роль в реабилитации пациенток с новообразованиями МЖ. Их своевременное проведение позволяет вернуть пациенток к самостоятельной полноценной жизни.

Прогнозирование всех этапов специального онкологического лечения основного заболевания (нуждаемость в проведении химиолучевой терапии), тщательная оценка сопутствующей патологии, минимизация операционной травмы при выборе того или иного способа реконструкции МЖ после радикального лечения, позволяет уменьшить частоту и тяжесть возможных послеоперационных осложнений, необходимость повторных реконструктивных вмешательств, что исключит ухудшение показателей физического и психологического благополучия пациенток.

Авторы заявляют об отсутствии конфликта интересов (The authors declare no conflict of interest).

ЛИТЕРАТУРА/REFERENCES

1. Каприн А.Д., Старинский В.В., Шахзадова А.О. Злокачественные новообразования в России в 2019 году (заболеваемость и смертность). — М.: МНИОИ им. П.А. Герцена – филиал ФГБУ «НМИЦ радиологии» Минздрава России, 2020. — 252 с. [Kaprin AD, Starinsky VV, Shakhzadova AO. Malignant neoplasms in Russia in 2019 (morbidity and mortality). M.: P.A. Herzen Moscow State Medical Research Institute, 2020. 252 p. (In Russ).]
2. Грушина Т.И., Жаворонкова В.В., Ткаченко Г.А. и др. Пособие для врачей о реабилитации больных раком молочной железы // Современная Онкология. — 2020. — 22(3). [Grushina TI, Zhavoronkova VV, Tkachenko GA, et al. A manual for doctors about the rehabilitation of patients with breast cancer. Modern Oncology. 2020; 22(3). (In Russ).] doi: 10.26442/18151434.2020.3.200404.
3. Fang SY, Shu BC, Chang YJ. The effect of breast reconstruction surgery on body image among women after mastectomy: a meta-analysis. Breast Cancer Res Treat. 2013; 137(1): 13-21. doi: 10.1007/s10549-012-2349-1.
4. Kouwenberg CAE, de Ligt KM, Kranenburg LW, Rakhorst H, de Leeuw D, Siesling S, Busschbach JJ, Mureau MAM. Long-Term Health-Related Quality of Life after Four Common Surgical Treatment Options for Breast Cancer and the Effect of Complications: A Retrospective Patient-Reported Survey among 1871 Patients. Plast Reconstr Surg. 2020; 146(1): 1-13. doi: 10.1097/PRS.0000000000006887.
5. Davies CF, Macefield R, Avery K, Blazeby JM, Potter S. Patient-Reported Outcome Measures for Post-mastectomy Breast Reconstruction: A Systematic Review of Development and Measurement Properties. Ann Surg Oncol. 2021; 28(1): 386-404. doi: 10.1245/s10434-020-08736-8.
6. Char S, Bloom JA, Erlichman Z, Jonczyk MM, Chatterjee A. A comprehensive literature review of patient-reported outcome measures (PROMs) among common breast reconstruction options: What types of breast reconstruction score well? Breast J. 2021; 27(4): 322-329. doi: 10.1111/tbj.14186.
7. Rosenberg SM, Dominici LS, Gelber S, Poorvu PD, Ruddy KJ, Wong JS, Tamimi RM, Schapira L, Come S, Peppercorn JM, Borges VF, Partridge AH. Association of Breast Cancer Surgery With Quality of Life and Psychosocial Well-being in Young Breast Cancer Survivors. JAMA Surg. 2020; 155(11): 1035-1042. doi: 10.1001/jamasurg.2020.3325.
8. Beck AT, Ward CH, Mendelson M, Mock J, Erbaugh J. An inventory for measuring depression. Arch Gen Psychiatry. 1961; 4: 561-71. doi: 10.1001/archpsyc.1961.01710120031004.
9. Ware JE Jr, Sherbourne CD. The MOS 36-item short-form health survey (SF-36). I. Conceptual framework and item selection. Med Care. 1992; 30(6): 473-83.
10. Новик А.А., Ионова Т.И.. Руководство по исследованию качества жизни в медицине. 2-е издание / Под ред. акад. РАМН Ю.Л. Шевченко. М.: Олма Медиа Групп, 2007. — 320 с. [Novik AA, Ionova TI. Guide to the study of the quality of life in medicine. 2nd edition. Yu. L. Shevchenko, editor. M.: Olma Media Group, 2007. 320 p. (In Russ).]
11. Zhang C, Hu G, Biskup E, Qiu X, Zhang H, Zhang H. Depression Induced by Total Mastectomy, Breast Conserving Surgery and Breast Reconstruction: A Systematic Review and Meta-analysis. World J Surg. 2018; 42(7): 2076-2085. doi: 10.1007/s00268-018-4477-1.
12. Zehra S, Doyle F, Barry M, Walsh S, Kell MR. Health-related quality of life following breast reconstruction compared to total mastectomy and breast-conserving surgery among breast cancer survivors: a systematic review and meta-analysis. Breast Cancer. 2020; 27(4): 534-566. doi: 10.1007/s12282-020-01076-1.

ЧАСТОТА ВОЗНИКНОВЕНИЯ НАРУШЕНИЯ ФУНКЦИИ ПЕЧЕНИ У ПАЦИЕНТОВ С ОСТРЫМ КОРОНАРНЫМ СИНДРОМОМ БЕЗ ПОДЪЕМА СЕГМЕНТА ST НА ФОНЕ КОРОНАВИРУСНОЙ ИНФЕКЦИИ (COVID-19)

Бочаров А.В.* [1,2], **Груздева А.А.**[2,3], **Попов Л.В.**[4], **Хохлов А.Л.**[3]

[1] *ГБУЗ «Республиканская клиническая больница», Владикавказ*
[2] *ГБУЗ «Костромская областная клиническая больница им. Е.И. Королева», Кострома*
[3] *ФГБОУ ВО «Ярославский государственный медицинский университет», Ярославль*
[4] *ФГБУ «Национальный медико-хирургический Центр им. Н.И. Пирогова», Москва*

DOI: 10.25881/20728255_2022_17_1_64

Резюме. Цель: сравнить частоты возникновения поражения печени у больных острым коронарным синдромом без подъема сегмента ST с коронавирусной инфекцией (COVID-19) и без нее.

Материалы и методы: в исследовании было включено 150 пациентов с острым коронарным синдромом без подъема сегмента ST, с успешно выполненной реваскуляризацией миокарда методом стентирования коронарных артерий, которые были разделены на 2 группы. В группу COVID вошли 70 пациентов с острым коронарным синдромом без подъема сегмента ST и среднетяжелым течением коронавирусной инфекции, выявленной при госпитализации методом ПЦР. Группу COVID free составили 80 пациентов с острым коронарным синдромом без подъема сегмента ST. Диагностика повреждения печени осуществлялась с учетом биохимических маркеров, а именно: уровней трансаминаз, билирубина, альбумина.

Результаты: анализ результатов показал более высокую частоту возникновения повышения активности трансаминаз в группе пациентов с коронавирусной инфекцией: Δ АлТ, ME 20,7 против 6,0 (p = 0,004), Δ АсТ, ME 24,0 против 13,0 (p = 0,04) в сопоставимых клинических группах по гендерным показателям, сопутствующей патологии, сердечно-сосудистой терапии.

Заключение: у пациентов с острым коронарным синдромом без подъема сегмента ST после чрескожных коронарных вмешательств и коронавирусной инфекцией (SARS-CoV-2, COVID-19) на фоне применения дополнительной терапии, входящей в схему лечения COVID-19 инфекции, по сравнению с пациентами с острым коронарным синдромом без подъема сегмента ST после чрескожных коронарных вмешательств — почти в 3,5 раза сильнее наблюдается рост аланинаминотрансферазы и почти в 2 раза — рост аспартатаминотрансферазы печени, p = 0,004 и p = 0,04, соответственно.

Ключевые слова: COVID-19, острый коронарный синдром, нарушение функции печени, аминотрансферазы, чрескожные коронарные вмешательства.

FREQUENCY OF LIVER FUNCTION DISTURBANCES IN PATIENTS WITH ACUTE CORONARY SYNDROME WITHOUT ST SEGMENT ELEVATION IN THE BACKGROUND OF NEW CORONAVIRUS INFECTION (COVID-19)

Bocharov A.V.* [1,2], **Gruzdeva A.A.**[2,3], **Popov L.V.**[4], **Khokhlov A.L.**[3]

[1] *Republican Clinical Hospital, Vladikavkaz*
[2] *Kostroma Regional Clinical Hospital named after E.I. Korolev, Kostroma*
[3] *Yaroslavl State Medical University, Yaroslavl*
[4] *Pirogov National Medical and Surgical Center, Moscow*

Abstract. Aims: To compare the incidence of liver damage in non-ST-segment elevation acute coronary syndrome patients with and without novel coronavirus infection (COVID-19).

Materials and methods: the study included 150 patients with acute coronary syndrome without ST-segment elevation who underwent successful myocardial revascularization by coronary artery stenting, which were divided into 2 groups. The COVID group included 70 patients with acute coronary syndrome without ST-segment elevation and a moderate course of new coronavirus infection detected during hospitalization by the polymerase chain reaction (nasopharyngeal and oropharyngeal swabs). The COVID-free group consisted of 80 with acute coronary syndrome without ST-segment elevation patients. Diagnosis of liver damage was carried out taking into account biochemical markers, namely: an increase in the level of transaminases, bilirubin, albumin.

Results: analysis of the results showed a higher incidence of increased transaminase activity in the group of patients with new coronavirus infection: Δ Alt, ME 20.7 versus 6.0 (p = 0.004), Δ AST, ME 24.0 versus 13.0 (p = 0.04) in similar clinical groups by gender, comorbidity, cardiovascular therapy.

Conclusions: the use of additional therapy included in the treatment regimen for COVID-19 infection against the background of standard ACS therapy in patients with acute coronary syndrome without ST segment elevation after percutaneous coronary interventions and new coronavirus infection (SARS-CoV-2, COVID-19) compared with patients with acute coronary syndrome without ST-segment elevation after percutaneous coronary interventions, it causes an increase in alanine aminotransferase almost 3.5 times and an increase in liver aspartate aminotransferase almost 2 times, p = 0.004 and p = 0.04, respectively.

Keywords: COVID-19, acute coronary syndrome, liver dysfunction, aminotransferases, percutaneous coronary interventions.

Обоснование

В настоящее время происходит ежегодный рост лекарственной гепатотоксичности вследствие экспансии фармацевтического рынка. Свыше 1200 лекарственных препаратов могут вызвать острое поражение печени. По данным исследований наиболее агрессивными для печени являются нестероидные противовоспалительные средства и антимикробные препараты, часто применяемые в лечении вирусных и бактериальных инфекций [1]. Одновременно с ними все пациенты с острым коронарным синдромом (ОКС) получают статины в лечебной дозе, которые так же напрямую влияют на печень, являясь обратимыми ингибиторами микросомального фермента редуктазы 3-гидрокси-3-метилглутарил-коэнзима А (HMG-CoA редуктазы), основного фермента в синтезе холестерина (ХС), конвертирующего HMG-CoA до ме-

* e-mail: bocharovav@mail.ru

валоната. Применение любого статина может вызвать нарушение функции печени в виде бессимптомного повышения печеночных ферментов: аланинаминотрансферазы, аспартатаминотрансферазы, щелочной фосфатазы, гаммаглютамилтрансферазы, билирубина [2].

Основными патогенетическими механизмами развития лекарственных гепатопатий являются:

1) поражение митохондрий гепатоцитов вследствие блокады ферментных систем цикла Кребса и разобщения окислительного фосфорилирования, что приводит к энергетическому голоду клеток и накоплению недоокисленных продуктов метаболизма, запуская тем самым оксидативный стресс;
2) блокада фосфодиэстеразы IV приводит к повышению внутриклеточной концентрации циклического аденозинмонофосфата (цАМФ) и способствует изменению активности ферментов гепатоцитов, ответственных за биотрансформацию молекул лекарственного препарата, приводя к накоплению токсичных метаболитов;
3) снижение экскреции желчи в результате образования комплексов с желчными кислотами и развитием холестаза;
4) гипоальбуминемия, поскольку ряд препаратов связываются с белками крови, а при повышении их свободной фракции может увеличится токсичность препарата.

Вирус SARS-CoV-2 может непосредственно поражать клетки печени, что доказывается повышенной экспрессией рецепторов АПФ-2 в холангиоцитах [3; 4]. Любая тяжелая вирусная инфекция может нередко сопровождаться преходящим подъемом уровня АЛТ, АСТ, что связано с циркулирующими цитокинами без нарушения функции печени. Тяжелое течение коронавирусной инфекции так же не является исключением. [5]. Двукратное повышение уровня трансаминаз отмечалось у 43–57% больных с COVID-19 [6; 7]. Также, уровень трансаминаз может повышаться на фоне противовирусных средств (лопинавир, ритонавира) и возвращаться к норме после прекращения лечения [8].

Было показано, что повышение уровня АЛТ, снижение содержания тромбоцитов, а также низкий уровень альбумина в крови в момент поступления ассоциируются с более высокими показателями летальности больных [9].

Данные о связи имеющихся заболеваний печени с течением SARS-CoV-2 инфекции в настоящее время очень ограничены, и многие вопросы остаются открытыми, но появляется все больше данных, что коронавирусная инфекция (SARS-CoV-2, COVID-19) поражает все системы и органы, включая печень, и является самостоятельным фактором риска возникновения острой повреждения печени, поэтому представляет интерес изучение частоты возникновения у пациентов с острым коронарным синдромом без подъема сегмента ST (ОКСбпST) ее поражения.

Цель

Сравнить частоту поражения печени после стентирования коронарных артерий у больных с COVID-19 и без нее.

Материалы и методы

Проведено нерандомизированное исследование в период с января 2020 по июль 2021 года включительно. В исследование было включено 150 пациентов с ОКСбпST и успешно выполненной реваскуляризацией миокарда методом стентирования коронарных артерий, которые были разделены на 2 группы. В группу COVID вошли 70 пациентов с ОКСбпST и среднетяжелым течением коронавирусной инфекции, выявленной при госпитализации методом ПЦР. Группу COVID free составили 80 пациентов с ОКСбпST.

Критерии исключения: возраст менее 18 и более 65 лет, заболевания печени, онкологические заболевания, нарушения ритма сердца, анемия (гематокрит менее 39%), хроническая сердечная недостаточность III-IV класса по NYHA, терминальные стадии хронических заболеваний, невозможность выполнения реваскуляризации миокарда, противопоказания к приему двойной антиагрегантной терапии.

Пациенты обеих групп были доставлены с диагнозом ОКСбпST бригадами скорой медицинской помощи. На догоспитальном этапе проводилась следующая терапия: ацетилсалициловая кислота 500 мг перорально, клопидогрел 300 мг перорально, гепарин 4000 Ед внутривенно, нитроглицерин аэрозоль, морфин 1% 1 мл в/в. В связи с плечом доставки до ЧКВ-стационара менее 60 мин. тромболитическая терапия не проводилась. В дальнейшем, на стационарном этапе пациенты получали: тикагрелор 180 мг, аспирин 100 мг, аторвастатин 80 мг, метопролол в средней дозе 38,3 мг, рамиприл 7 мг, диуретики 44 чел. (29,3%), амлодипин 42 чел. (28,0%), моксонидин 7 чел. (4,7%). Все пациенты с COVID-19 получали стандартную противовирусную терапию: фавипиравир 65 чел. (92,8%), ремдесевир 2 чел. (2,8%), барицитиниб 49 чел. (70,0%), дексаметазон 54 чел. (77,1%), антикоагулянты 70 чел. (100,0%), ИФН-α 55 чел. (78,5%), антибактериальную терапию 15 чел. (21,4%), НПВП 68 чел. (97,1%).

Биохимические анализы крови, для определения показателей, характеризующих работу печени, брались при поступлении (билирубин1, АлТ1, АсТ1, альбумин1) и затем на 7 сутки госпитализации (билирубин2, АлТ2, АсТ2, альбумин2).

Все пациенты дали согласие на обработку персональных данных и медицинские вмешательства. Исследование соответствовало стандартам Хельсинской декларации. С учетом типа исследования и его дизайна получено заключение локального этического комитета об отсутствии необходимости проведения этической экспертизы.

Статистический анализ

Статистическую обработку полученных данных проводили при помощи программы Statistica версии 13.3 (TIBCO Software Inc., 2017). Результаты представлены медианой с интерквартильным размахом в виде 25-го и

75-го перцентилей при ассимметричном распределении или средним значением со стандартным отклонением. Тип распределения количественных переменных оценивали по критерию Колмогорова-Смирнова с поправкой Лиллиефорса. При сравнении количественных данных применяли критерий U манна-Уитни. Для сопоставления качественных переменных использовали критерий хи-квадрат с поправкой Йетса. Различия между группами считали достоверными при $p \leq 0,05$.

Результаты

Достоверных различий между группами по клинико-демографическим показателям получено не было (табл. 1).

Группы были сходны по сопутствующей патологии, исходных биохимических показателях. Разница в среднем койко-дне закономерна и обусловлена переводом из кардиологического стационара в инфекционное отделение: 17,36±5,61 в 1 группе и 8,54±2,16 во 2 группе, соответственно, p = 0,008 (табл. 2).

Анализ результатов показал более высокую частоту роста трансаминаз на фоне лечения COVID-19 инфекции. АЛТ повысилась в два раза: на 20,7 МЕ, а в группе сравнения лишь на 6,0 МЕ, p = 0,0004: 41,6 [30,3; 52] МЕ в первой и 29,5 [24; 41,7] МЕ во второй группе, соответственно, p = 0,03. Схожее повышение на 24,0 МЕ в группе пациентов с коронавирусной инфекцией и на 13,1 МЕ в группе COVID-19 free, p = 0,04 отмечалось и по аспарагинату: 51 [37,3; 69,5] МЕ против 39,6 [28,8; 51], p = 0,006. Уровень билирубина: 0,8 и 0,2, p = 0,054 и альбумина 1,0 и 0,0 p = 0,786 изменился без достоверной разницы.

Таким образом, сердечно-сосудистая терапия в обеих группах значимых различий не имела.

Табл. 1. Клинико-демографическая характеристика групп

Показатель	Группа COVID n = 70	Группа COVID free n = 80	p
Возраст, лет	64 [58;70]	66 [57;71]	0,35
Мужчины, n	41 (58,6%)	46 (57,5%)	0,97
Женщины, n	29 (41,4%)	34 (42,5%)	0,95
Индекс массы тела, кг/м^2	28 [25,3;31]	27 [24,7;32]	0,73
Ожирение (ИМТ >30), n (%)	22 (31,4%)	31 (38,8%)	0,11
Гипертоническая болезнь, n (%)	68 (97,1%)	73 (91,3%)	0,24
Стенокардия в анамнезе, n (%)	55 (76,8%)	62 (77,5%)	0,97
Острый инфаркт миокарда в анамнезе, n (%)	17 (23,3%)	24 (30,0%)	0,55
Острое нарушение мозгового кровообращения в анамнезе, n (%)	4 (5,7%)	5 (6,3%)	0,84
Сахарный диабет, n (%)	22 (34,4%)	20 (25,0%)	0,49
Фракция выброса левого желудочка по Simpson, %	54 [50; 58]	60 [56,3; 60]	0,09
Средний койко-день, сутки	17 [14; 21]	8 [7; 10]	**0,008**
Количество имплантированных стентов, штук	2 [1; 2]	1 [1; 2]	0,09

Следует отметить, что выявленное повышение активности ферментов печени не привело к необходимости коррекции проводимой терапии.

Обсуждение

Препараты группы статинов являются жизненно важными в лечении больных, перенесших ОКС, однако, оказывают влияние на печень, поскольку процесс их метаболизма происходит в гепатоцитах. Статины трансформируются в печени микросомальными цитохромами CYP P450. При приеме других препаратов параллельно со статином возможны перегрузка системы цитохрома CYP P450, нарушение метаболизма лекарственных средств и развитие токсического (лекарственного) гепатита [10–15].

Так, по результатам данных метаанализа 135 исследований, включивших 246 955 пациентов, выявил достоверное увеличение риска повышения уровня трансаминаз при использовании любого препараты группы статинов (относительный риск — ОР 1,51; 95% ДИ 1,24–1,84) [16].

Табл. 2. Биохимические показатели в группах сравнения

Показатель	Группа COVID n = 70	Группа COVID free n = 80	p
Билирубин общий 1, мМоль/л	12 [9,3;14]	12 [10; 17,8]	0,372
Билирубин общий 2, мМоль/л	12,6 [11,9]	12,4 [12,3; 13,8]	0,293
Δ Билирубин общий, мМоль/л	0,8	0,2	0,054
АлТ 1, МЕ	20,9 [14; 27]	23,5 [18 ;31]	0,17
АлТ 2, МЕ	41,6 [30,3; 52]	29,5 [24; 41,7]	**0,03**
Δ АлТ, МЕ	20,7	6,0	**0,004**
АсТ 1, МЕ	27 [20; 32,8]	26,5 [22; 36]	0,35
АсТ 1, МЕ	51 [37,3; 69,5]	39,6 [28,8; 51]	0,006
Δ АсТ, МЕ	24	13,1	**0,04**
Альбумин 1, г/л	41 [38; 42]	44 [39; 48]	0,578
Альбумин 2, г/л	40 [38; 41]	44 [39; 47]	0,431
Δ Альбумин, г/л	1,0	0,0	0,786
Холестерин общий, мМоль/л	5,6 [4,5; 7,1]	5 [4; 5,7]	0,62
ЛПВП, мМоль/л	1,2 [1; 1,5]	1,1 [1; 1,4]	0,08
ЛПНП, мМоль/л	3,9 [2,9; 4,7]	2,9 [2; 3,8]	0,12
Триглицериды, мМоль/л	1,3 [0,8; 1,8]	1,2 [0,9; 1,7]	**0,03**

Табл. 3. Постоянно принимаемая терапия

Показатель	Группа COVID n = 70	Группа COVID free n = 80	p
Постоянно принимаемая терапия до госпитализации:			
Аспирин, n (%)	35 (50,0%)	46 (57,5%)	0,57
Статины, n (%)	35 (50,0%)	43 (53,8%)	0,77
Ингибиторы АПФ, n (%)	47 (67,1%)	60 (75,0%)	0,88
В-блокаторы, n (%)	29 (41,4%)	46 (57,5%)	0,07
Диуретики, n (%)	35 (50,0%)	35 (43,8%)	0,55
Сердечно-сосудистая терапия в период стационарного лечения:			
Аторвастатин 80 мг, n (%)	70 (100,0%)	80 (100,0%)	1,0
Тикагрелор 180 мг, n (%)	70 (100,0%)	80 (100,0%)	1,0
Ингибиторы АПФ, n (%)	69 (98,6%)	77 (93,8%)	0,71
В-блокаторы, n (%)	70 (100,0%)	75 (93,8%)	0,1
Диуретики, n (%)	70 (100,0%)	76 (95,0%)	0,17

Эти препараты не сами по себе вызывают развитие поражения печени, а провоцируют проявление скрытой, не диагностированной ранее патологии печени или синергируют действие одновременно назначенного потенциально гепатотоксического препарата. Они подавляют созревание транспортной РНК, необходимой для включения в состав полипептидной цепочки экзотической аминокислоты селеноцистеина [2; 17], нарушение обмена которой стимулирует окисление свободными радикалами [18]. Помимо этого, статины повышают липогенез в печени, что приводит к жировой инфильтрации печени [19].

Вероятность возникновения нарушения функции печени на фоне приема статинов резко увеличивается при наличии следующих факторов: хронические заболевания печени, применение гепатотоксичных препаратов, имеющих конкурентный метаболизм в печени. НПВП, антибактериальные и противовирусные препараты, применяемые в лечении коронавирусной инфекции согласно временным клиническим рекомендациям от 07.05.2021 г. №11, являются в большинстве своем одними из самых гепатотоксичных дозозависимых средств. Согласно литературным данным, происходит рост трансаминаз, щелочной фосфатазы, ГГТ, билирубина, снижение альбумина [20–22].

В нашем исследовании все пациенты получали максимальные дозы аторвастатина. Группа с COVID-19 100% получали противовирусный препарат (фавипиравир, ремдесевир), 21,4% антибактериальную терапию, 97,1% НПВП. Данный факт подтверждает реакцию со стороны печени в виде двукратного повышения уровня трансаминаз в период лечения: АлТ1 20,9 [14; 27] и АлТ2 41,6 [30,3; 52] МЕ, АсТ1 27 [20; 32,8] и АсТ2 51 [37,3; 69,5]. Отсутствие достоверного изменения по уровню билирубина, альбумина не получено, вероятно, в связи с нетяжелым течением коронавирусной инфекции.

Заключение

У пациентов с ОКСбпST после чрескожных коронарных вмешательств и новой коронавирусной инфекцией (SARS-CoV-2, COVID-19) на фоне применения дополнительной терапии, входящей в схему лечения COVID-19 инфекции, по сравнению с пациентами с ОКСбпST после чрескожных коронарных вмешательств — почти в 3,5 раза сильнее наблюдается рост АЛТ и почти в 2 раза — рост АСТ печени, $p = 0{,}004$ и $p = 0{,}04$, соответственно.

Авторы заявляют об отсутствии конфликта интересов (The authors declare no conflict of interest).

ЛИТЕРАТУРА/REFERENCES

1. Звягинцева Т.Д., Чернобай А.И. Лекарственные поражения печени. НПВП-ассоциированные гепатопатии: актуальность проблемы и современные терапевтические подходы // Укр. Мед. Часопис. — 2014. — Т.99. — №1. — С.80-85. [Zvyaginceva TD, Chernobay AI. Medicinal liver damage. NSAID-associated hepatopathies: the relevance of the problem and modern therapeutic approaches. Ukr. Med. J. 2014; 99(1): 80-85 (In Russ).]
2. Драпкина О.М., Фадеева М.В. Статины и печень. Коротко о главном // Русский медицинский журнал. — 2014. — Т.22. — №6. — С.428-432. [Drapkina OM, Fadeeva MV. Statins and the liver. Briefly about the main thing. Russian Med. J. 2014; 22(6): 428-432 (In Russ).]
3. Chai X, Hu L, Zhang Y, Han W, Lu Z, Ke A, et al. Specific ACE2 Expression in cholangiocytes may cause liver damage after 2019-nCoV infection. bioRxiv. 2020. doi:10.1101/2020.02.03.931766.
4. Xu J, Helfand B. Genetic risk score linked with younger age diagnosis of prostate cancer. Oncology Times. 2020; 42(6): 8, 36. doi:10.1097/01.COT.0000658832.18056.12.
5. Boettler T, Newsome PN, Mondelli MU, Matitic M, Cordeo E, Cornberg M, et al. Care of patients with liver disease during the COVID-19 pandemic: EASL-ESCMID position paper. JHEP Rep. 2020; 2(3): 100113. doi:10.1016/j.jhepr.2020.100113.
6. Fan Z, Chen L, Li J, Tian C, Zhang Y, Huang S, Liu Z, Cheng J. Clinical Features of COVID-19-Related Liver Damage. 2020. doi:10.2139/ssrn.3546077.
7. Chen N, Zhou M, DongX, Qu J, Gong F, Han Y, et al. Epidemiological and clinical characteristics of 99 cases of 2019 novel coronavirus pneumonia in Wuhan, China: a descriptive study. Lancet. 2020; 395(10223): 507-13. doi:10.1016/S0140-6736(20)30211-7.
8. Ong J, Young BE, Ong S. COVID-19 in gastroenterology: a clinical perspective. Gut. 2020; 69(6): 1144-45. doi:10.1136/gutjnl-2020-321051.
9. Zhou F, Yu T, Du R, Fan G, Liu Y, Liu Z, et al. Clinical course and risk factors for mortality of adult inpatients with COVID-19 in Wuhan, China: a retrospective cohort study. Lancet. 2020; 395(10229): 1054-62. doi:10.10-16/S0140-6736(20)30566-3.
10. Губергриц Н.Б., Ларева Н.В., Клочков А.Е. Статины в гепатологии: добро или зло? М.: Форте принт, 2014. [Gubergrits NB, Lareva NV, Klochkov AE. Statiny v gepatologii. Dobro ili zlo? M.: Forte print. 2014. (In Russ).]
11. Драпкина О.М., Дуболазова Ю.В. Статины и печень: тупик или новые горизонты? // Русский медицинский журнал. — 2009. — Т.17. — №4. — С.210-215. [Drapkina OM, Dubolazova IuV. Statiny i pechen': tupik ili novye gorizonty? Russian Med. J. 2009; 17(4): 210-215. (In Russ).]
12. Маев И.В., Полунина Т.Е. Лекарства и печень // Фарматека. — 2013. — №2. — С.80-88. [Maev IV, Polunina TE. Lekarstva i pechen'. Farmateka. 2013; 2: 80-88. (In Russ).]
13. Казюлин А.Н., Переяслова Е.В. Лекарственная гепатотоксичность в клинической практике // Мед. совет. — 2012. — №9. — С.37-45 [Kaziulin AN, Pereiaslova EV. Lekarstvennaia gepatotoksichnost' v klinicheskoi praktike. Med. sovet. 2012; 9: 37-45. (In Russ).]
14. Alegret M, Silvestre JS. Pleotropic eff ects of statins and related pharmacological experimental approaches. Methods Find Exp Clin Pharmacol. 2006; 28(9): 627-56. doi:10.1358/mf.2006.28.9.1003573.
15. Neuvonen PJ, Niemi M, Backman JT. Drug interactions with lipid-lowering drugs: mechanisms and clinical relevance. Clin Pharmacol Ther. 2006; 80: 565-581. doi:10.1016/j.clpt.2006.09.003.
16. Naci H, Brugts J, Ades T. Comparative Tolerability and Harms of Individual Statins. A Study-Level Network Meta-Analysis of 246 955 Participants From 135 Randomized, Controlled Trials. Circ Cardiovasc Qual Outcomes. 2013; 6(4): 390-399. doi:10.1161/CIRCOUTCOMES.111.000071.
17. Kromer A, Moosmann B. Statin-induced liver injury involves cross-talk between cholesterol and selenoprotein biosynthetic pathways. Mol Pharmacol. 2009; 75(6): 1421-1429. doi:10.1124/mol.108.053678.
18. Kostapanos MS, Milionis HJ, Elisaf MS. Rosuvastatin-associated adverse effects and drug-drug interactions in the clinical setting of dyslipidemia. Am J Cardiovasc Drugs. 2010; 10(1): 11-28. doi:10.2165/13168600-000000000-00000.
19. Browning JD. Statins and hepatic steatosis: perspectives from the Dallas Heart Study. Hepatology. 2006; 44(2): 466-471. doi:10.1002/hep.21428.
20. Lin L, Lu L, Cao W, Li T. Hypothesis for potential pathogenesis of SARS-CoV-2 infection — a review of immune changes in patients with viral pneumonia. Emerg. Microbes Infect. 2020; 9(1): 727-732. doi: 10.1080/22-221751.2020.1746199.
21. Ивашкин В.Т., Шептулин А.А., Зольникова О.Ю., Охлобыстин Е.А., Полуэктова Е.А., Трухманов А.С. и др. Новая коронавирусная инфекция (COVID-19) и система органов пищеварения // Российский журнал гастроэнтерологии, гепатологии, колопроктологии. — 2020. — Т.30. — №3. — С.7-13. [Ivashkin VT, Sheptulin AA, Zolnikova OYu, Okhlobystin AV, Poluektova EA, Trukhmanov AS, et al. New coronavirus infection (COVID-19) and digestive system. Russian Journal of Gastroenterology, Hepatology, Coloproctology. 2020; 30(3): 7-13. doi:10.22416/1382-4376-2020-30-3-7. (In Russ).]
22. Ильченко Л.Ю., Никитин И.Г., Федоров И.Г. COVID-19 и поражение печени // Архив внутренней медицины. — 2020. —Т.10. — №3. — С.188-197. [Ilchenko LYu, Nikitin IG, Fedorov IG. COVID-19 and liver damage. The Russian Archives of Internal Medicine. 2020; 10(3): 188-197. doi: 10.20514/2226-6704-2020-10-188-197. (In Russ).]

ВОЗДУШНЫЙ СИНДРОМ У ПАЦИЕНТОВ С COVID-19

Черненко С.В.[1], Суров Д.А.[2], Коржук М.С.* [1, 2], Агасиев М.В.[3], Еселевич Р.В.[2], Резина А.И.[4]

[1] *ФГБОУ ВО «Омский государственный медицинский университет», Омск*

[2] *ФГБВОУ ВО «Военно-медицинская академия им. С.М. Кирова», Санкт-Петербург*

[3] *ГБУЗ «Московская городская онкологическая больница №62», Москва*

[4] *ФГБОУ ВО «Северо-Западный государственный медицинский университет им. И.М. Мечникова», Санкт-Петербург*

DOI: 10.25881/20728255_2022_17_1_68

Резюме. Введение. Воздушный синдром с развитием пневмоторакса и эмфиземы средостенья и мягких тканей приобрёл выраженную актуальность в связи с частым развитием у пациентов, страдающих COVID-19

Материалы и методы. В статье приведено описание серии клинических случаев возникновения воздушного синдрома у пациентов, страдающих коронавирусной инфекцией COVID-19. Количество наблюдений — 54. Количество мужчин было несколько больше, чем женщин — 30 против 24. Указаны качественные и количественные характеристики пациентов, включая пол, возраст, степень рентгенологический изменений и площадь поражения паренхимы легких по КТ. У большинства пациентов была III–IV степень тяжести поражения. Отражены наличие и профиль сопутствующей патологии. При анализе сроков возникновения осложнения выявлено, что подавляющее большинство эпизодов воздушного синдрома развились на 2–4-й неделях от начала заболевания. Рассмотрены вопросы лечебных мероприятий при различных вариантах воздушного синдрома с участием торакальных хирургов.

Результаты. У 2/3 пациентов воздушный синдром удалось купировать без использования инвазивных процедур. У 1/3 пациентов понадобились дренирующие операции. Умерло 6 пациентов, 3 мужчины и 3 женщины. Причиной смерти была прогрессирующая вирусная пневмония с развитием дыхательной, а затем — полиорганной, недостаточности. Летальных исходов, атрибутивных воздушного синдрома, не было. Проблем с обеспечением адекватного дренирования воздушных скоплений не встретилось.

Заключение. Благоприятных результатов удалось добиться максимально ранним привлечением к лечению пациентов с воздушным синдромом торакальных хирургов.

Ключевые слова: COVID-19, воздушный синдром, пневмоторакс, пневмомедиастинум, степень тяжести, дренирующие операции, консервативное лечение, торакальный хирург.

AIR LEAK SYNDROME IN PATIENTS WITH COVID-19

Chernenko S.V.[1], Surov D.A.[2], Korzhuk M.S.* [1, 2], Agasiev M.V.[3], Eselevich R.V.[2], Rezina A.I.[4]

[1] *Omsk state medical university, Omsk*

[2] *S.M. Kirov Military medical academy, St. Petersburg*

[3] *Moscow city oncological hospital №62, Moscow*

[4] *North-Western State Medical University named after I.I. Mechnikov, Saint Petersburg*

Abstract. The article describes a series of clinical cases of air leak syndrome in patients suffering from COVID-19 coronavirus infection. The number of observations was 54. The number of men was slightly more than women — 30 versus 24. Qualitative and quantitative characteristics of patients were indicated, including gender, age, degree of radiological changes and the area of lesion of the lung parenchyma by CT. Most patients had III-IV degrees of severity of the lesion. The presence and profile of concomitant pathology are reflected. When analyzing the timing of the air leak syndrome onset, it was revealed that the majority of episodes of air leak syndrome developed at 2-4 weeks from the onset of the disease. The issues of therapeutic measures for air leak syndrome with the participation of thoracic surgeons are considered. The results of treatment are presented. In 2/3 of patients, the air leak syndrome was cured and stopped without the use of invasive procedures. 1/3 of the patients needed chest tube drainage, or/and mediastinal drainage. 6 patients died, 3 men and 3 women. The cause of death was progressive SARS CoV 2-pneumonia with the development of respiratory, and then — multiple organ failure. There were no fatal outcomes attributed to the air leak syndrome. There were no difficulties with ensuring adequate drainage of air retention. Favorable results were achieved by the earliest possible involvement of thoracic surgeons in the treatment of patients with air leak syndrome.

Keywords: COVID-19, air leak syndrome, pneumothorax, pneumomediastinum, severity score, chest tube drainage, mediastinal drainage, conservative treatment, thoracic surgeon.

Введение

Совокупность нозологических форм, обсуждаемых в настоящем сообщении, — спонтанного пневмомедиастинума, эмфиземы средостения и мягких тканей грудной клетки, шеи, и смежных областей, а также спонтанного пневмоторакса — получила в литературе ряд названий: воздушный (газовый) синдром, синдром воздушной утечки (протечки) (air leak syndrome), синдром альвеолярной воздушной протечки [1]. Если спонтанный пневмоторакс (СПТ) является достаточно распространенным, известным медицинской общественности состоянием, то спонтанный пневмомедиастинум (СПМ), пневмоперикардиум и эмфизема мягких тканей, напротив, редкое, малоизвестное, малоизученное поражение [1; 2]. Термин «спонтанный» указывает на отсутствие таких причин, как, предшествующая операция либо другая медицинская процедура, газообразующая инфекция, травма воздухоносных органов [3–6]. СПМ (J98.2 МКБ-10) впервые описал Л.В. Хамман (1939), поэтому данная патология известна как синдром Хаммана [6]. Термин употребляется для наименования воздушного скопления в тканях средостенья, шеи, грудной клетки и смежных областей. Синонимы — спонтанная эмфизема средостенья, интерстициальная эмфизема. Частота синдрома Хаммана крайне невелика. Однако, у пациентов, страдающих COVID-19, воздушный синдром

* e-mail: gensurg@mail.ru

встречается значительно чаще, чем в целом в популяции. Заболеваемость синдромом Хаммана составляет около 1 на 30 000 пациентов, из обратившихся по неотложной помощи [3], главным образом, у мужчин второго десятилетия жизни, некоторые из которых страдают астмой. Ряд авторов считает, что воздушный синдром связан с высоким риском летальности [1; 2]. Воздушный синдром в ряде случаев может быть объяснен баротравмой при ИВЛ. Но и у неинтубированных пациентов на спонтанном дыхании от также встречается. Возможно, имеет значение изменения дыхательной аэродинамики вследствие высокопоточной ингаляции кислорода, гиперэкскурсий грудной клетки, кашля в положении лежа на животе. Но связь с поражением легочной паренхимы неоспорима. Просачивание воздуха в ткани средостения, в плевральные полости происходит через дефекты стенок дыхательных путей микроскопических размеров. В связи с отсутствием ограничивающих анатомических структур воздух через средостение быстро распространяется на шею, голову, грудную и брюшную стенки туловища, забрюшинную клетчатку и т.д. В случае формирования фистул в висцеральной плевре развивается однодвусторонний пневмоторакс. Скопление большого объема воздуха в средостение может нарушить барические отношения в грудной полости, а также вызвать сдавление податливых структур сердечно-сосудистой системы вплоть до воздушной экстраплевральной тампонады сердца [2; 4–7].

Частыми симптомами считаются внезапная боль в груди и одышка. Боль вскоре теряет интенсивность, но появляются стридор, дисфагия или дисфония [8; 9]. Динамику одышки у пациентов с SARS-CoV 2-пневмонией, как правило, оценить трудно. Распространяющийся в ткани шеи и грудной стенки воздуха приводит к визуальному увеличению данных анатомических областей тела в объеме, что можно увидеть при осмотре больного. Пальпаторный феномен «хруста снега» отличает подкожную эмфизему от отёка. При тщательной аускультации иногда обнаруживаются крепитирующие аускультативные симптомы.

Существовало ранее мнение, что данный синдром является доброкачественным и подлежит вниманию торакального хирурга для исключения вторичной природы при более опасном заболевании. Однако при SARS-Cov2- пневмонии по данным литературы и персональных коммуникаций имеются крайне тяжелые формы вплоть до атрибутивного летального исхода [7; 10–12].

Актуальность

В условиях пандемии, вызванной вирусом SARS-CoV2, у пациентов, страдающих ковидной пневмонией, частота случаев развития СПМ [5–7; 10–12] значительно превосходит таковую в популяции в целом [8; 9]. При этом, как отмечено выше, стали регистрироваться распространенные формы, усугубляющие вызванные SARS-Cov2 инфекционной пневмонией дыхательные и гемодинамические нарушения [7]. В публикациях, посвященных данной теме, сообщается о десятках наблюдений [10–12].

Материалы и методы

В настоящем сообщении представлены данные, полученные при анализе карт 54 пациентов с подтвержденной новой коронавирусной инфекцией, двусторонней полисегментарной пневмонией, осложненной в течении заболевания воздушным синдромом в вариантах СПМ, эмфиземы мягких тканей, а также СПТ. Согласие пациентов на использование их данных получено.

Пациенты находились в период с июля 2020 по март 2021 года на стационарном лечении в ГБУЗ ТО Областная клиническая больница №1 г. Тюмени. В составе ОКБ №1 развернуты торакальные хирургические отделения. С мая 2020 года по настоящее время стационар ГБУЗ ТО ОКБ №1 перепрофилирован в моноинфекционный госпиталь для лечения пациентов с подозрением или подтвержденным диагнозом коронавирусной инфекции.

В исследование включены пациенты с подтвержденной коронавирусной инфекцией, осложненной пневмомедиастинумом, в возрасте старше 18 лет. При проведении сравнительного анализа оценивали пол, возраст, распространённость процесса в легких, наличие ХОБЛ, бронхиальной астмы, сепсиса, исход заболевания.

Пациенты направлялись в стационар после осмотра врача первичного звена и формирования предварительного диагноза Ковид-инфекции и показаний к стационарному лечению. Диагностика поражения легких осуществлялась с использованием КТ легких. При поступлении в стационар проводилось установленное обследование.

Подтверждение коронавирусной инфекции проводилось следующими методами: ПЦР-тест на коронавирус SARS-CoV 2 мазка, анализ крови методом ИФА на наличие антител к белку SARS-CoV 2. Лечение пациентов с Ковид-инфекцией проводилось согласно рекомендациям, включая методики респираторной поддержки. При возникновении подозрения на СПМ или СПТ к пациенту приглашался дежурный врач, имеющий специальность торакального хирурга. В экстренном порядке проводилось профильное клиническое, рентгенологическое обследование и при необходимости — коррекция консервативного лечения или осуществление оперативного вмешательства. Оценка выраженности пневмомедиастинума проводилась по следующим критериям: I степень — воздух в пределах средостения, без подкожной эмфиземы; II степень — воздух в средостении и подкожная эмфизема шеи и/или верхней половины грудной клетки; III степень — распространенная подкожная эмфизема, выходящая за пределы грудной клетки. В составе инвазивных процедур при установлении показаний по поводу СПТ торакальными хирургами предпринимались дренирование плевральной полости, по поводу СПМ — супраюгулярная медиастинотомия и дренирование средостенья. После стойкого купирования СПТ и СПМ

дренажи удалялись. Показанием для дренирования средостения был напряженный пневмомедиастинум, который проявлялся гемодинамическими нарушениями (снижением сердечного выброса, уменьшением венозного возврата), значительным расширением средостения в динамике. При наличии сопутствующего клинически значимого пневмоторакса выполнялось дренирование плевральной полости.

Количественные и качественные характеристики пациентов сведены в электронные таблицы, рассчитаны данные в виде средней с отклонением либо медианы с 1-м и 3-м квартилями включения и исключения. В последнем случае запись имеет вид: (1-й квартиль исключения; 1-й квартиль включения; медиана; 3-й квартиль включения; 3-й квартиль исключения).

Результаты

Среди пациентов, у которых развился СПМ и/или СПТ, оказалось 30 мужчин и 24 женщины. Возраст пациентов составил от 19 до 90 лет, с медианой 63,5 года (55; 55,5; 63,5; 71,75; 72,25). Средний возраст составил 63,1±14,16 года. В гендерных группах: в группе женщин возраст составил от 19 до 90 лет, медиана — 66,5 лет, средний возраст составил 65,8±10,98 лет, медиана — 66,5 (62; 62; 66,5; 76; 76). В группе мужчин — от 33 до 87 лет, медиана — 60,5 лет (54,5; 55; 60,5; 70,75; 71), средний возраст составил 60,9±10,00 лет.

Сроки госпитализации в ГБУЗ ТО ОКБ №1 от начала заболевания распределились следующим образом. Самый короткий составил 2 суток, самый длительный — 47. Распределение в гендерных группах оказалось следующим: у мужчин — 2–47 суток, у женщин — 2–40 суток. Однако, надо иметь ввиду, что из 11 пациентов, поступивших ГБУЗ ТО ОКБ №1 позже 10-х суток от начала заболевания, семеро были переведены из других стационаров, куда они были своевременно госпитализированы. Среди 4-х пациентов, госпитализированных позже 10-х суток, были только мужчины: 1 поступил на 12-е сутки, 1 — на 14-е, 1 — на 15-е госпитализирован в другую клинику, а на 18-й переведен в ГБУЗ ТО ОКБ №1, и 1 — на 19-й. Анализ факторов, приведших к поздней госпитализации, лежит за рамками настоящего исследования.

При анализе случаев возникновения СПМ так же нами учитывались критерии тяжести воспалительного ответа как организма пациента в целом, так и тяжесть поражения легких: объем поражения легочной паренхимы, установленный при КТ, уровень С реактивного белка, а также уровень общего белка в сыворотке крови.

Объем поражения паренхимы легких по данным МСКТ в динамике у пациентов с синдромом воздушной протечки варьировал от 5 до 100%, при среднем значении во всей группе 71,5±16,14%. Гендерные различия оказались следующими: у мужчин — от 5 до 100%, при среднем значении 70,3±15,37%; у женщин — от 32 до 97%, при среднем значении 72,9±17,27%.

Степень тяжести поражения легких по данным МСКТ у пациентов с синдромом воздушной протечки присваивалась от 1-й до 4-й, при среднем значении во всей группе 3,3±0,68 и медиане 4 (3; 3; 4; 4; 4); у мужчин — от 1 до 4, при среднем значении 3,3±0,7 и медиане 3,5 (3; 3; 3,5; 4; 4); у женщин — от 2 до 4, при среднем значении 3,4±0,64 и медиане 4 (3; 3; 4; 4; 4).

Уровень С-реактивного белка, определенного в пределах суток от диагностики эпизода синдрома воздушной протечки, варьировал от 0,00 до 27,46 мг/дл, при среднем значении во всей группе 5,2 мг/дл; у мужчин — от 0,0 до 16,2 мг/дл, при среднем значении 3,7 мг/дл; у женщин — от 0,19 до 27,46 мг/дл, при среднем значении 70,1 мг/дл.

Таким образом, подгруппа женщин характеризуется большей по сравнению с подгруппой мужчин тяжестью заболевания COVID-19, и наиболее тяжелые пациенты были именно женщинами. Кроме того, женщин менее однородна, чем подгруппа мужчин в аспекте тяжести заболевания COVID-19.

В части сопутствующей патологии у пациентов изучены данные о наличии некоторых заболеваний: ожирении, ишемической болезни сердца, артериальной гипертензии, сахарном диабете, злокачественных новообразованиях любой локализации, а также — о хронической обструктивной болезни легких и бронхиальной астме.

У 17 пациентов из группы имелось ожирение, у 11 из мужчин и у 6 из женщин. Частота представления составила 0,31, 0,37, 0,25, соответственно.

У 21 пациента из группы имелась ишемическая болезнь сердца, у 11 из мужчин и у 10 из женщин. Частота заболевания составила: в группе — 0,39; у пациентов мужского пола — 0,37; у женщин — 0,42.

Артериальная гипертензия была диагностирована у 34 пациентов из группы, в подгруппах — у 19 из мужчин и у 15 из женщин. Частота в группе составила 0,63; в подгруппах: у пациентов мужского пола — 0,63; у женщин — 0,63.

Довольно большое количество пациентов из группы имели дисциркуляторную энцефалопатию — 11, среди них 6 мужчин и 5 женщин. Частота составила 0,20; 0,20; 0,21.

У 15 пациентов из группы присутствовал сахарный диабет, у 8 из этих пациентов были мужчины, 7 — женщины. Частота заболевания в группе и подгруппах составила: 0,28, у пациентов мужского пола — 0,27; у женщин — 0,29.

Злокачественные новообразования той или иной локализации отмечены у 8 пациентов из группы, 5 были в подгруппе мужчин, 3 — женщин. Частота составила: в группе в целом — 0,15; у пациентов мужского пола — 0,17; у женщин — 0,13.

Следует отметить, что у ряда пациентов, вошедших в исследование, присутствовали ХОБЛ (у 4, все — мужчины), и бронхиальная астма (у двух, все женщины). У этих пациентов, полностью не исключается причинно-

следственная связь между возникновением СПМ/СПТ и наличием у пациента в анамнезе ХОБЛ, или бронхиальной астмы. Но все-таки причиной развития синдрома воздушной протечки у большинства пациентов анализируемой группы следует считать пневмонию, вызванную вирусом SARS-CoV2.

Срок возникновения СПМ/СПТ является очень важным критерием, так как позволяет обоснованно предположить риск развития синдрома воздушной протечки применительно к длительности течения заболевания. СПМ/СПТ у пациентов возникал на разных стадиях развития заболевания COVID-19, как в ближайшие дни после начала, так и по прошествии определенного периода времени. Самым ранним днем развития синдрома воздушной протечки в наших наблюдениях бы 8-й, самым поздним — 89-й. У мужчин самым ранним днем развития синдрома воздушной протечки в наших наблюдениях был 8-й, самым поздним — 89-й. У женщин — 12-й и 72-й, соответственно.

Кроме того, мы сгруппировали пациентов по длительности заболевания до развития синдрома воздушной протечки в неделях от начала заболевания (табл. 1).

Отмечается тенденция к максимуму частоты возникновения СПМ/СПТ на 2-4-й неделе от начала заболевания COVID-19.

Степень тяжести воздушного синдрома и вызванного им усугубления дыхательных и сердечно-сосудистых нарушений имели определенные особенности. В таблице 2 приведены данные о степени тяжести проявления воздушного синдрома. Оценка стратификация по степени выраженности синдрома воздушной утечки проводилась по критериям, приведенным выше.

У 9 пациентов с пневмомедиастинумом произошло развитие 15 эпизодов СПТ. Четверо из этих пациентов были мужчины, у них зафиксировано 7 эпизодов СПТ, а в зависимости от степени выраженности эмфиземы мягких тканей и наличия пневмоторакса пациенты распределись так: 2 пациента со II степенью и двусторонним пневмотораксом, один пациент со II степенью и правосторонним пневмотораксом, и один пациент с I степенью и двусторонним пневмотораксом. (II(л+п), I(л+п), II(л+п), II (п)). Женщин было 5. Эпизодов пневмоторакса у них было 8, а распределение в зависимости от степени выраженности эмфиземы мягких тканей и наличия пневмоторакса было следующими: 3 пациентки со II степенью выраженности и двусторонним пневмотораксом, и 2 пациентки со II степенью выраженности и односторонним пневмотораксом (II (п+л), II(л), II(п), II(л+п), II(л+п). В 4-х случаях (у одного пациента с двух сторон, и у 2 — при одностороннем пневмотораксе (У 1(л+п)+1(П) 1(л)) пневмоторакс был диагностирован при проведении КТ, имел крайне малый объем, и не потребовал ни дренирования плевральной полости, ни иных инвазивных вмешательств. В остальных случаях при пневмотораксе были выставлены показания к дренированию плевральной полости и выполнено дренирование плевральной полости. После расправления легкого дренажи извлечены. В 25 случаях пневмомедиастинум представлял собой эмфизему одного или нескольких отделов средостенья. Эти пациенты проведены консервативно с положительным эффектом. Консервативные мероприятия включали назначение ингаляционных бронхолитиков путем небулизации, дыхательную гимнастику. У двух пациентов мы встретили резко выраженную эмфизему всех лож средостенья, сопровождавшуюся выраженной эмфиземой мягких тканей грудной стенки, шеи, плечевого пояса. Этим пациентам потребовалось выполнение оперативного вмешательства — супраюгулярной медиастинотомии и дренирования средостенья. Самыми тяжелыми в плане обсуждаемой патологии оказались трое пациентов, у которых воздушный синдром включал развитие выраженной эмфиземы средостенья, мягких тканей и выраженного одно- (у одного пациента) или двустороннего (у двух) пневмоторакса. У этих пациентов пришлось выполнить комплекс дренирующих оперативных вмешательств — супраюгулярную медиастиномию и дренирование одной или обеих плевральных полостей.

В 4 случаях пациентам проводилось неинвазивная ИВЛ и ИВЛ.

Из пациентов анализируемой группы умерло 6, 3 мужчин и 3 женщины. Летальные исходы наступили вследствие тяжести течения вирусной пневмонии. Летальных исходов, связанных с развитием синдрома Хаммана и других форм воздушного синдрома, не отмечено. Каких-либо сложностей в обеспечении адекватного

Табл. 1. Распределение сроков возникновения воздушного синдрома

Неделя от начала заболевания	М+Ж	М	Ж
1	0	0	0
2	12	6	6
3	16	6	10
4	17	12	5
5	2	0	2
6	2	2	0
7	1	1	0
8	1	1	0
9	0	0	0
10	1	1	0
11	1	0	1
12	0	0	0
13	1	1	0

Табл. 2. Выраженность воздушного синдрома

Степень выраженности синдрома воздушной протечки	М+Ж		М		Ж	
	Человек	%	Человек	%	Человек	%
I	25	46,3	18	33,3	7	12,9
II	25	46,3	10	18,5	15	27,8
III	4	7,4	2	3,7	2	3,7

дренирования патологических воздушных скоплений в послеоперационном периоде в исследуемой группе отмечено не было. Эти результаты достигнуты клиникой ГБУЗ ТО Областная клиническая больница №1 г. Тюмени в результате максимально раннего привлечения к пациентам с синдромом Хаммана и другими формами синдрома воздушной протечки торакального хирурга, в том числе авторов статьи, своевременной диагностики, рациональной хирургической тактики, своевременного выполнения дренирующих вмешательств, тогда, когда они были показаны. С другой стороны, взвешенная оценка возможностей консервативного лечения позволила избежать инвазивных процедур там, где к ним не было отчетливых показаний.

Заключение

Таким образом, группой риска по развитию синдрома Хаммана и других форм воздушного синдрома при вирусной SARS-Cov2 пневмонии являются пациенты в возрасте 55–65 лет, с избыточной массой тела или страдающе ожирением, имеющего в качестве сопутствующей патологии ишемическую болезнь сердца и/или артериальную гипертензию, с объемом поражения легочной паренхимы соответствующего КТ 2–3, и тяжелым течением вирусной SARS-Cov2 пневмонии, на 2–4-ю неделю от начала заболевания. Подобные пациенты являются также группой риска по тяжелому течению вирусной SARS-Cov2 пневмонии. Несмотря на то, что оперативное лечение становится показанным лишь у 1/3 пациентов, необходимо максимально быстрое привлечение к курации такого пациента с развившимся или подозреваемым воздушным синдромом торакального хирурга. Это необходимо для определения хирургической тактики и выполнения экстренного оперативного вмешательства, если оно показано. В то же время, отказ от дренирующих вмешательств в пользу консервативного лечения при незначительно выраженном синдроме Хаммана и других формах воздушного синдрома, таких как эмфизема мягких тканей и минимальный СПТ, является как оправданным с точки зрения бережливого использования ресурсов медицинской организации и снижения травматичности лечения для пациента, так и безопасным при условии включения в курирующую пациента врачебную бригаду торакального хирурга.

Авторы заявляют об отсутствии конфликта интересов (The authors declare no conflict of interest).

ЛИТЕРАТУРА/REFERENCES

1. Sabharwal P, Chakraborty S, Tyagi N, Kumar R, Taneja A. Spontaneous Air-leak Syndrome and COVID-19: A Multifaceted Challenge. Indian J Crit Care Med. 2021; 25(5): 584-587. doi:10.5005/jp-journals-10071-23819.
2. Rashedi S, Mardani M, Fooladgar M, Aliannejad R. Spontaneous pneumomediastinum, pneumopericardium, pneumothorax, and subcutaneous emphysema in a patient with COVID 19. Radiol Case Rep. 2021; 16(5): 1158-1161. doi:10.1016/j.radcr.2021.02.069.
3. Patrícia Dionísio, Luís Martins, Susana Moreira, Alda Manique, Rita Macedo, Fátima Caeiro, Luísa Boal, and Cristina Bárbara Spontaneous pneumomediastinum: experience in 18 patients during the last 12 years. J Bras Pneumol. 2017; 43(2): 101-105.
4. Абакумов М.М., Шамба Х.Л., Даниелян Ш.Н. Клиника, диагностика и лечение спонтанной эмфиземы средостения // Хирургия. Журнал им. Н. И. Пирогова. — 2010. — №10. — С.17-21. [Abakumov MM, Shamba KhL, Danielian ShN. Spontaneous emphysema of the mediastinum. Khirurgiya. 2010; 10: 17-21. (In Russ).]
5. Абакумов М.М., Шамба Х.Л., Даниелян Ш.Н. Спонтанная эмфизема средостения // Хирургия. Журнал им. Н. И. Пирогова. — 2010. — №2. — С.47-50. [Abakumov MM, Shamba KhL, Danielian ShN. Spontaneous mediastinal emphysema. Khirurgiya. 2010; 2: 47-50. (In Russ).]
6. Fishman AP, Elias JA, Fishman JA, Grippi MA, M R, Senior, Pack AI. Fishman's Pulmonary Disease and Disorders. Philadelphia: McGraw-Hill Medical; 2008.
7. Wang XH, Duan J, Han X, et al. High incidence and mortality of pneumothorax in critically Ill patients with COVID-19. Heart Lung. 2021; 50(1): 37-43. doi:10.1016/j.hrtlng.2020.10.002.
8. Song IH, Lee SY, Lee SJ, Choy WS. Diagnosis and treatment of spontaneous pneumomediastinum experience at a single institution for 10 years. Gen Thorac Cardiovasc Surg. 2017; 65(5): 280-284.
9. Dajer-Fadel WL, Argüero-Sánchez R, Ibarra-Pérez C, Navarro-Reynoso FP. Systematic review of spontaneous pneumomediastinum a survey of 22 years' data. Asian Cardiovasc Thorac Ann. 2014; 22(8): 997-1002.
10. Wang W, Gao R, Zheng Y, Jiang L. COVID-19 with spontaneous pneumothorax, pneumomediastinum and subcutaneous emphysema. J Travel Med. 2020; Aug 20: 27-32. doi: 10.1093/jtm/taaa062. PMID: 32330274; PMCID: PMC7188125. 5.
11. Xiang C, Wu G. SARS-CoV-2 pneumonia with subcutaneous emphysema, mediastinal emphysema, and pneumothorax: A case report. Medicine (Baltimore). 2020; 99(20): 20208. doi: 10.1097/MD.0000000000020208.
12. Sethi SM, Ahmed AS, Hanif S, Aqeel M, Zubairi ABS. Subcutaneous emphysema and pneumomediastinum in patients with COVID-19 disease; case series from a tertiary care hospital in Pakistan. Epidemiol Infect. 2021; 149: e37. Published online 2021 Jan 20.

ВНЕДРЕНИЕ ЗАГОТОВКИ И ПЕРЕЛИВАНИЯ АНТИКОВИДНОЙ ПЛАЗМЫ

Хамитов Р.Г.[1], Аюпова Р.Ф.[1], Жибурт Е.Б.* [2]
[1] *ГБУЗ «Республиканская станция переливания крови», г. Уфа*
[2] *ФГБУ «Национальный медико-хирургический Центр им. Н.И. Пирогова», Москва*

DOI: 10.25881/20728255_2022_17_1_73

Резюме. Изучили донации и переливание антиковидной плазмы в Республике Башкортостан. У доноров — реконвалесцентов провели 81 аппаратный плазмаферез, из продуктов которого приготовили 240 лечебных доз антиковидной плазмы. Установлено, что рекрутирование доноров, перенесших инфекцию COVID-19, на РСПК Башкортостана позволяет обеспечить потребность лечебных организаций региона в антиковидной патогенредуцированой плазме.

Среди выданной плазмы распространенность фенотипа системы группы крови АВО:

– О — на 17,6 % меньше, чем у здоровых доноров (p<0,001),

– А — на 14,9 % больше, чем у здоровых доноров (p<0,001).

Не зарегистрировано как побочных реакций как при аппаратном плазмаферезе у доноров-реконвалесцентов, так и трансфузионных реакций при переливании 94 доз антиковидной патогенредуцированой плазмы.

Накопленные в течение первого месяца работы данные не позволяют сделать заключения о лечебной эффективности антиковидной плазмы.

Ограничения настоящего исследования:

– 76 % переливаний выполнены позднее 6-х суток от начала заболевания,

– составляющие отчеты клинические трансфузиологи имеют ограниченный доступ к медицинской документации, находящейся в красной зоне.

Нужно продолжать накапливать и изучать опыт получения и применения антиковидной плазмы.

Ключевые слова: донор, кровь, донация, компонент крови, плазма, антиковидная, аферез, COVID-19.

IMPLEMENTATION OF ANTICOVID PLASMA COLLECTION AND TRANSFUSION

Khamitov R.G.[1], Ayupova R.F.[1], Zhiburt E.B.* [2]
[1] *Republican blood transfusion station, Ufa*
[2] *Pirogov National Medical and Surgical Center, Moscow*

Abstract. Donations and transfusions of anticonvid plasma were studied in the Republic of Bashkortostan. From covalescent donors 81 plasmapheresis was performed from the products of which 240 therapeutic units of anticovid plasma were prepared. It has been established that the recruitment of donors who have undergone COVID-19 infection at the Bashkortostan RSPK allows us to satisfy the need of the region's medical organizations for anticovid pathogen-reduced plasma. Among the issued plasma, the prevalence of the phenotype of the ABO blood group system:

– O — 17.6% less than healthy donors (p<0.001),

– A — 14.9% more than healthy donors (p<0.001).

No adverse reactions were recorded both with plasmapheresis in convalescent donors and transfusion reactions with transfusion of 94 units of anticonvid pathogen-reduced plasma.The accumulated data do not allow us to draw conclusions about the therapeutic effectiveness of anticovid plasma. Limitations of this study:

– 76% of transfusions were performed later than the 6th day from the onset of the disease,

– reporting clinical transfusionists have limited access to medical records located in the red zone.

It is necessary to continue to accumulate and study the experience of anticovid plasma collection and transfusion.

Keywords: donor, blood, donation, blood component, plasma, anticovid, apheresis, COVID-19.

Введение

11 марта 2020 г. ВОЗ объявила о пандемии новой коронавирусной инфекции COVID-19, вызванной SARS-CoV-2. Общепризнанных эффективных средств специфической терапии не выявлено. Одним из поисковых методов лечения полагают пассивную иммунотерапию плазмой переболевших инфекцией COVID-19 (доноры — реконвалесценты) [1; 2].

Обсуждаются возможные действия антиковидной плазмы:

- нейтрализация вируса,
- антителозависимая цитотоксичность и фагоцитоз,
- коррекция активации макрофагов и цитокинового шторма [3].

Цель исследования

Выявить закономерности заготовки, выдачи и применения антиковидной плазмы в Республике Башкортостан.

Материалы и методы исследования

Изучили:

1) характеристики доноров и донаций: количество, фенотип системы группы крови АВО,
2) заявки из 12 медицинских организаций и информацию клинических трансфузиологов о переливании плазмы антиковидной, патогенредуцированной.

У доноров-реконвалесцентов провели 81 аппаратный плазмаферез из продуктов которого приготовили 240 лечебных доз антиковидной плазмы [4].

До разделения на лечебные дозы проводили инактивацию патогенов амотосаленом и ультрафиолетом (УФ) — А (Intercept, Cerus, США) [5].

Для контроля фенотипа эритроцитов использовали данные 32383 здоровых доноров.

Выдали 161 дозу плазмы. Клинических трансфузиологов организаций — получателей просили представить специально разработанный отчёт об эффективности и побочных эффектах трансфузии.

* e-mail: ezhiburt@yandex.ru

Результаты исследования оценили с использованием описательной статистики и корреляционного анализа при уровне значимости 0,05.

Результаты и обсуждение

Побочных реакций при донациях плазмы [6] не наблюдали.

Получили отчеты о переливании 60 пациентам 94 доз антиковидной плазмы. 8 пациентов получили 1 дозу, 37 — 2 дозы, 4 — 3 дозы и в 11 отчетах количество перелитых доз не указано. Возраст реципиентов — от 31 до 85 лет (медиана — 61 год).

Завершено лечение 25 пациентов: 12 выписаны, 13 — летальный исход, лечение остальных продолжается.

Трансфузионных реакций [7] не наблюдали.

Период от начала заболевания до переливания антиковидной патогенредуцированной плазмы определили у 34 пациентов. Он составил от 1 до 33 суток (медиана — 12). В рекомендованный [8] срок (3–6) суток переливание выполнили 8 (24 %) пациентам.

Показатели лечения пациентов 3 вышеуказанных групп представлены в таблице 1. При их сопоставлении значимых отличий между группами не выявлено.

Степень повреждения легких, по данным следующей после переливания антиковидной плазмы компьютерной томографии, не изменилась.

Известно, что в Башкортостане распределение фенотипов эритроцитов системы группы крови АВО отличается от общероссийского. Фенотип В у доноров Башкортостана встречается на 27,8 % чаще ($p<0,01$), а фенотип А — на 14,9 % реже ($p<0,01$) [9].

Выявлены отличия распределения фенотипов системы группы крови АВО доз востребованной плазмы доноров-реконвалесцентов и здоровых доноров (табл. 2):

- распространенность фенотипа О на 17,6 % меньше, чем у здоровых доноров (отношение шансов (ОШ) 0,37, 95% доверительный интервал (ДИ) от 0,24 до 0,57, $\chi2 = 22,37$, $p<0,001$),
- распространенность фенотипа А на 14,9% больше, чем у здоровых доноров (ОШ 1,88, 95% доверительный интервал (ДИ) от 1,38 до 2,56, $\chi2 = 16,37$, $p<0,001$).

Аналогичный феномен выявлен турецкими [10] и китайскими [11] коллегами.

Обсуждение

В применении антиковидной плазмы пока больше вопросов, чем ответов. Неясны:

- дозировка антиковидной плазмы,
- необходимость определения пред- и посттранфузионной концентрации специфических антител у реципиента,
- способ оценки терапевтического эффекта антиковидной плазмы при комплексном лечении,
- какая реакция нейтрализации вируса, среди возникающих авторских технологий [12], должна использоваться в медицинской диагностике,
- насколько вообще лабораторные характеристики антиковидной плазмы связаны с ее лечебным потенциалом [13].

Табл. 1. Характеристики реципиентов и переливаний антиковидной плазмы, медиана (стандартное отклонение)

Показатель	Исход лечения		
	Летальный (n = 13)	Выписка (n = 12)	Продолжают лечение (n = 34)
Возраст, лет	65 (9,4)	56 (15,2)	59 (10,2)
Доля женщин, n (%)	6 (46)	6 (50)	18 (54)
Перелито доз	2 (0,6)	2 (0,5)	2 (0,5)
Период			
– от начала заболевания до госпитализации	7 (2,5)	5,5 (3,6)	4 (2,9)
– от госпитализации до переливания	7 (2,5)	5 (4,4)	5 (7,4)
– от начала заболевания до переливания	12 (4,2)	11,5 (7,1)	13 (7,7)
– от переливания до исхода	8 (3,9)	7,5 (3,3)	НП
Процент повреждения легких			
– до переливания	78 (16,2)	48 (37,4)	68 (23,7)
– после переливания	80,5 (18,1)	50,5 (37,3)	68 (22,5)

Примечание: НП — не применимо.

Табл. 2. Фенотип системы группы крови АВО и RhD доноров-реконвалесцентов, n (%)

Группа крови	Реконвалесценты, n = 78	Выданные дозы, n = 161	Доноры, n = 32383
O	13 (16,7)	25 (15,5)	10719 (33,1)
A	34 (43,6)	75 (46,6)	10265 (31,7)
B	22 (28,2)	53 (32,9)	8484 (26,2)
AB	9 (11,5)	8 (5,0)	2915 (9,0)

Заключение

Рекрутирование доноров, перенесших инфекцию COVID-19, на РСПК Башкортостана позволяет обеспечить потребность лечебных организаций региона в антиковидной патогенредуцированой плазме.

Среди выданной плазмы распространенность фенотипа системы группы крови АВО:

- О — на 17,6% меньше, чем у здоровых доноров ($p<0,001$),
- А — на 14,9% больше, чем у здоровых доноров ($p<0,001$).

Не зарегистрировано как побочных реакций как при аппаратном плазмаферезе у доноров-реконвалесцентов, так и трансфузионных реакций при переливании 94 доз антиковидной патогенредуцированой плазмы.

Накопленные данные не позволяют сделать заключения о лечебной эффективности антиковидной плазмы.

Ограничения настоящего исследования:

- 76% переливаний выполнены позднее 6-х суток от начала заболевания,

– составляющие отчеты клинические трансфузиологи имеют ограниченный доступ к медицинской документации, находящейся в красной зоне.

Нужно продолжать накапливать и изучать опыт получения и применения антиковидной плазмы.

Авторы заявляют об отсутствии конфликта интересов (The authors declare no conflict of interest).

ЛИТЕРАТУРА/REFERENCES

1. Кузнецов С.И., Кудинова Е.В., Жибурт Е.Б. Заготовка крови в период инфекции COVID-19 // Менеджер здравоохранения. — 2020. — №5. — С.41-44 [Kuznetsov SI, Kudinova EV, Zhiburt EB. Blood collection during the period of COVID-19 infection. Healthcare Manager. 2020; 5: 41-44. (In Russ).]
2. Кузнецов С.И., Аверьянов Е.Г., Шестаков Е.А., Жибурт Е.Б. Цифровой мониторинг отношения к донорству крови в период пандемии COVID-19 // Менеджер здравоохранения. — 2020. — №6. — С.50-55. [Kuznetsov SI, Averyanov EG, Shestakov EA, Zhiburt EB. Digital monitoring of the attitude to blood donation during the COVID-19 pandemic. Healthcare Manager. 2020; 6: 50-55. (In Russ).]
3. Al-Riyami AZ, Schäfer R, van der Berg K, et al. Clinical use of Convalescent Plasma in the COVID-19 pandemic; a transfusion-focussed gap analysis with recommendations for future research priorities // Vox Sang. 2020. doi:10.1111/vox.12973.
4. Жибурт Е.Б., Рейзман П.В., Голосова С.А. Аферез — технология для донора и реципиента // Трансфузиология. — 2004. — Т.5. — №1. — С.73-83. [Zhiburt EB, Reizman PV, Golosova SA. Apheresis — technology for the donor and recipient. Transfusiology. 2004; 5(1): 73-83. (In Russ).]
5. Жибурт Е.Б., Чемоданов И.Г., Аверьянов Е.Г. и др. Осложнения донаций крови и ее компонентов // Трансфузиология. — 2019. — Т.20. — №4. — С.275-291 [Zhiburt EB, Chemodanov IG, Averyanov EG, et al. Complications of blood donations and its components. Transfusiology. 2019; 20(4): 275-291. (In Russ).]
6. Жибурт Е.Б., Губанова М.Н., Коденев А.Т. и др. Вирусинактивированная плазма для переливания. Почему хороший продукт медленно внедряется // Вестник Росздравнадзора. — 2009. — №4. — С.14-17. [Zhiburt EB, Gubanova MN, Kodenev AT, et al. Virus-inactivated plasma for transfusion. Why a good product is slowly being introduced. Bulletin of Roszdravnadzor. 2009; 4: 14-17. (In Russ).]
7. Жибурт Е.Б., Протопопова Е.Б., Чемоданов И.Г. и др. Определения трансфузионных реакций // Трансфузиология. — 2019. — Т.20. — №1. — С.65-70. [Zhiburt EB, Protopopova EB, Chemodanov IG, et al. Definitions of transfusion reactions. Transfusiology. 2019; 20(1): 65-70. (In Russ).]
8. Временные методические рекомендации. Профилактика, диагностика и лечение новой коронавирусной инфекции (COVID-19). 7-я версия от 03.06.2020. [Temporary guidelines. Prevention, diagnosis and treatment of new coronavirus infection (COVID-19). 7th version of 06.03.2020. (In Russ).]
9. Султанбаев У.С., Стрельникова Е.В., Аюпова Р.Ф. и др. Совершенствование иммуногематологических исследований на республиканской станции переливания крови // Трансфузиология. — 2015. — Т.16. — №3. — С.25-35. [Sultanbaev US, Strelnikova EV, Ayupova RF, et al. Improvement of immunohematological studies at the Republican blood transfusion station. Transfusiology. 2015; 16(3): 25-35 (In Russ).]
10. Göker H, Aladağ Karakulak E, Demiroğlu H, et al. The effects of blood group types on the risk of COVID-19 infection and its clinical outcome. Turk J Med Sci. 2020; 10: 3906/sag-2005-395. doi:10.3906/sag-2005-395.
11. Zhao J, Yang Y, Huang H, et al. Relationship between the ABO Blood Group and the COVID-19 Susceptibility. MedRxiv 2020. [Epub ahead of print]. doi: 10.1101/2020.03.11.20031096.
12. Ng D, Goldgof G, Shy B, et al. SARS-CoV-2 seroprevalence and neutralizing activity in donor and patient blood from the San Francisco Bay Area. 2020. doi: 10.1101/2020.05.19.201074821.
13. Шевченко Ю.Л., Карпов О.Э., Жибурт Е.Б. Переливание крови: история и современность (к 100-летию переливания крови в России) // Вестник Национального медико-хирургического центра им. Н.И. Пирогова. — 2019. — Т.14. — №4. — С.4-11. [Shevchenko YuL, Karpov OE, Zhiburt EB. Blood transfusion: history and modernity (on the 100th anniversary of blood transfusion in Russia). Bulletin of Pirogov National Medical & Surgical Center. 2019; 14(4): 4-11. (In Russ).]

ИНФОРМАЦИОННО-ТЕХНОЛОГИЧЕСКОЕ ОБЕСПЕЧЕНИЕ ОРГАНИЗАЦИИ МЕДИЦИНСКОЙ РЕАБИЛИТАЦИИ

Карпов О.Э.[1], Даминов В.Д.[1, 2], Новак Э.В.[1], Горохова И.Г.[1, 2], Слепнева Н.И.[1, 2], Стрельцов А.Н.[1], Субботин С.А.* [1]

[1] *ФГБУ «Национальный медико-хирургический Центр им. Н.И. Пирогова», Москва*

[2] *ООО «Центр цифровых дистанционных технологий «Степс Реабил», Москва*

DOI: 10.25881/20728255_2022_17_1_76

Резюме. В статье рассматривается реализация и внедрение средств информационно-технологического обеспечения процессов медицинской реабилитации в ФГБУ «НМЦХ им. Н.И. Пирогова» Минздрава России (Пироговский Центр). Новые функциональные возможности обеспечивают полную поддержку требований вступившего в силу Порядка организации медицинской реабилитации взрослых и дополнительно обеспечивают сквозной процесс лечения и реабилитации за счет интеграции с внешними сервисами. Показана взаимосвязь отдельных необходимых программно-технических решений в рамках медицинской информационной системы (МИС) Пироговского Центра, отражены процессы создания нормативно-справочной базы и подготовки персонала. Приведены практические результаты эксплуатации новых функциональных возможностей на эффективность реабилитации.

Ключевые слова: медицинская реабилитация, медицинские информационные системы, Международная классификация функционирования, инвалидности и здоровья, дистанционная реабилитация.

INFORMATION AND TECHNOLOGY SUPPORT OF MEDICAL REHABILITATION ORGANIZATION

Karpov O.E.[1], Daminov V.D.[1, 2], Novak E.V.[1], Gorohova I.G.[1, 2], Slepneva N.I.[1, 2], Streltsov A.N.[1], Subbotin S.A.* [1]

[1] *Pirogov National Medical and Surgical Center, Moscow*

[2] *Center Digital Remote Technology «Steps Reabil» LLC, Moscow*

Abstract. The article discusses the implementation of information technology support for the processes of medical rehabilitation in „National Medical and Surgical Center named after N.I. Pirogov". The new functionalities provide full support for the requirements of the procedure for organizing medical rehabilitation of adults, which has come into force, and additionally ensure the end-to-end process of treatment and rehabilitation through integration with external services. The interrelation of particular mandatory software solutions within the health information system is shown. The processes of reference base creating and personnel training are reflected. The practical results of using new functionalities for the effectiveness of rehabilitation are presented.

Keywords: medical rehabilitation, health information systems, International Classification of Functioning, Disability and Health, remote rehabilitation.

Введение

Реабилитация (комплекс медицинских и др. мероприятий, направленных на восстановление или компенсацию утраченных функций организма), и абилитация (мероприятия, направленные на приспосабливание к новым условиям существования) являются важным этапом оказания медицинской помощи, определяющим, насколько пациент восстановит свое здоровье и вернется к привычной жизни, достигнет оптимума своей работоспособности. Важность восстановительной медицины признается и ВОЗ, которая отмечает, что:

- «реабилитация является неотъемлемой частью всеобщего охвата услугами здравоохранения…;
- …в настоящее время 2,4 млрд. человек в мире имеют такие нарушения здоровья, облегчению которых может способствовать реабилитация;
- во всем мире с изменением тенденций в сфере здравоохранения и демографии, которые задаются высокими темпами роста распространенности неинфекционных заболеваний и старения населения, возрастает потребность в реабилитационных услугах;
- …потребности в реабилитации во всем мире возрастут в связи с изменениями в состоянии здоровья и характеристиках населения;
- в настоящее время потребности в реабилитации в значительной мере не удовлетворены» [1].

Реабилитация и абилитация важны как для отдельного человека, его родных и близких, так и для общества в целом, поскольку доля инвалидизировнных, участие граждан в экономической жизни являются важными экономическими факторами. Исследования показывают, что потери от недопроизводства валового внутреннего продукта России неработающими инвалидами составили 11,3 млрд. руб. в 2015 г., при этом ограничением для трудоустройства является не возраст, а состояние здоровья [2].

Профильная инициатива ВОЗ

В связи с высокой важностью восстановительной медицины в 2017 г. ВОЗ приступила к осуществлению инициативы «Реабилитация 2030» [3], подчеркивая необходимость укрепления систем здравоохранения и призывая все заинтересованные стороны во всем мире объединить усилия в различных приоритетных областях, включая:

1) Создание сильного руководства и политической поддержки для реабилитации на субнациональном, национальном и глобальном уровнях.

* e-mail: SubbotinSA@pirogov-center.ru

2) Укрепление планирования и осуществления реабилитации на национальном и субнациональном уровнях, в том числе в рамках обеспечения готовности к чрезвычайным ситуациям и реагирования на них.
3) Улучшение интеграции реабилитации в сектор здравоохранения и укрепление межсекторальных связей для эффективного и действенного удовлетворения потребностей населения.
4) Включение реабилитации во Всеобщий охват услугами здравоохранения.
5) Создание комплексных моделей предоставления реабилитационных услуг для постепенного обеспечения равного доступа к качественным услугам, включая вспомогательные продукты, для всего населения, в том числе в сельских и отдаленных районах.
6) Создание сильной междисциплинарной реабилитационной рабочей силы, подходящей для контекста страны, и продвижение концепций реабилитации во всем образовании медицинских работников.
7) Расширение финансирования реабилитации с помощью соответствующих механизмов.
8) Сбор информации, относящейся к реабилитации, для совершенствования информационных систем здравоохранения, включая данные о реабилитации на системном уровне и информацию о функционировании с использованием Международной классификации функционирования, инвалидности и здоровья (МКФ).
9) Создание исследовательского потенциала и расширение доступа к надежным доказательствам для реабилитации.
10) Создание и укрепление сетей и партнерств в области реабилитации, особенно между странами с низким, средним и высоким уровнем дохода.

Рекомендованная в п. 8 МКФ (International Classification of Functioning, Disability and Health — ICF) [4] разработана ВОЗ в составе семейства международных классификаций (WHO Family of International Classifications, https://www.who.int/standards/classifications) и является признанием необходимости специфических подходов и самостоятельных инициатив для восстановительной медицины. Важно отметить, что ее использование не заменяет, но дополняет использование других классификаторов, в первую очередь Международного классификатора болезней.

Принятие Порядка организации медицинской реабилитации взрослых

Минздрав России в рамках реализации своих полномочий ведет регулярную систематическую работу по повышению качества и доступности медицинской помощи, в том числе и в области восстановительной медицины. С начала 2021 года в России вступил в силу новый Порядок организации медицинской реабилитации взрослых [5], согласованный с подходами ВОЗ. Ключевыми требованиями этого Порядка являются:

- регистрация характеристик состояния функционирования и ограничения жизнедеятельности (функции, структуры организма, активности и участия пациента), влияния факторов среды и личностных факторов на основе МКФ и его изменения в процессе проведения мероприятий по медицинской реабилитации;
- вытекающее из этого обеспечение в медицинских информационных системах (МИС) медицинских организаций новых видов нормативно-справочной информации, обеспечивающей ведение кодов и определителей доменов МКФ;
- учет установленных реабилитационных диагнозов (наборов кодов МКФ) пациентам и поддержка мониторинга изменения состояния пациентов;
- возможность использования для оценки состояния пациента шкал абилитации и реабилитации и расчета их значений на дату;
- формирование и контроль исполнения индивидуальных планов реабилитационных мероприятий (ИПРМ);
- обеспечение оценки эффективности реализованных в рамках ИПМР реабилитационных мероприятий, в т.ч с помощью интегрированных шкал и опросников;
- поддержка и оптимизация работы междисциплинарных реабилитационных команд (МДРК).

Целесообразность новаций, требуемых Порядком организации медицинской реабилитации взрослых, в т.ч. использования МКФ для планирования и мониторинга реабилитационных мероприятий, работа мультидисциплинарной командой, показана и российскими специалистами, которые подчеркнули важность того, что «В программу обучения специалиста по реабилитации должно входить обучение использованию МКФ и формулированию реабилитационного диагноза» [6].

В России уже есть ряд примеров использования части требуемых новым Порядком новаций [7; 8]. Было показано, что применяемые подходы позволяют более четко обозначать цели реабилитации, достигать лучшего понимания членами МДРК проблем пациента в целом, выстраивать последовательную и преемственную схему реабилитации каждого пациента. Однако необходимые изменения требуют внесения изменений в организацию процессов реабилитации, и, следовательно, в их методическое, информационное, и технологическое обеспечение Клиники медицинской реабилитации Пироговского Центра.

Реабилитация в Пироговском Центре

Пироговский Центр является крупным многопрофильным медицинским учреждением, который ежегодно оказывает специализированную, в том числе высокотехнологическую медицинскую помощь десяткам тысяч пациентов. Часть из них переходят на этап реабилитации, но многие пациенты реабилитируются и после травм, инсультов, нейродегенеративных заболеваний. Ключе-

выми направлениями восстановительной медицины в Пироговском Центре являются:
- послеоперационная реабилитация;
- реабилитация после инсультов;
- реабилитация с заболеваниями опорно-двигательного аппарата;
- реабилитация после черепно-мозговых и спинальных травм;
- реабилитация при рассеянном склерозе;
- реабилитация при болезни Паркинсона.

С первых дней создания отделения, а потом клиники медицинской реабилитации практикуется комплексный и мультидисциплинарный подход, когда в реабилитационном процессе принимают участие специалисты различных профилей: неврологи, кардиологи, логопеды, психологи, врачи и инструкторы по лечебной физкультуре. Помощь в реабилитации и абилитации получили тысячи пациентов (табл. 1).

Пироговский Центр уделяет много внимания процессам реабилитации своих пациентов, используя для этого как проверенные десятилетиями методы, так и инновационные, в т.ч. цифровые инструменты [9–11]. Именно в клинике медицинской реабилитации Пироговского Центра были апробированы, в ряде случаев впервые не только в России, но и в мире, такие инновации, как:
- роботизированная механотерапия, в т.ч. роботизированные экзоскелеты;
- транскраниальная магнитная стимуляция с навигацией;
- системы виртуальной и дополненной реальности для целей восстановительной медицины;
- безопорное восстановление двигательной функции у людей с тяжелыми травмами спинного мозга и неврологическими заболеваниями с виртуальной игровой средой и биологической обратной связью;
- дистанционные методы работы с пациентами.

Важно, что результаты этой работы активно транслируются по всей системе российского здравоохранения, как через научно-методические мероприятия (в том числе регулярные круглые столы по цифровой реабилитации), так и через учебные и научные программы кафедры медицинской реабилитации и восстановительного лечения Института усовершенствования врачей Пироговского Центра [11].

Реализация требований нового Порядка организации медицинской реабилитации в Пироговском Центре

Помимо нормативно определенных требований нового Порядка перед разработчиками МИС Пироговского Центра была поставлена задача обеспечить сквозной характер всех процессов работы с пациентом от диагностики и лечения через поддержку деятельности всех сотрудников клиники медицинской реабилитации до продолжения реабилитации и абилитации после выписки из стационара. В настоящее время в Пироговском Центре уже активно используются технологии дистанционного взаимодействия с пациентом, в т.ч. в области восстановительной медицины [12]. С точки зрения цифровых технологий требовался максимально прозрачный обмен данными между МИС и внешними программами, ориентированными на восстановление и поддержку пациентов.

Необходимо отметить, что на момент подготовки статьи справочники и классификаторы МКФ не были включены в Федеральный реестр нормативно-справочной информации Единой государственной информационной

Табл. 1. Поток пациентов реабилитационных отделений Пироговского Центра

	Отделение медицинской реабилитации	Отделение медицинской реабилитации пациентов с нарушением функции периферической нервной системы и опорно-двигательного аппарата	Отделение медицинской реабилитации пациентов с нарушением функции центральной нервной системы	Всего
1 кв. 2017 г.	1211			1211
2 кв. 2017 г.	1282			1282
3 кв. 2017 г.	1479			1479
4 кв. 2017 г.	955			955
1 кв. 2018 г.	973			973
2 кв. 2018 г.	1743			1743
3 кв. 2018 г.	1745			1745
4 кв. 2018 г.	1111			1111
1 кв. 2019 г.	735	167	74	976
2 кв. 2019 г.		927	429	1356
3 кв. 2019 г.		797	613	1410
4 кв. 2019 г.		595	441	1036
1 кв. 2020 г.		441	427	868
2 кв. 2020 г.		96	183	279
3 кв. 2020 г.		463	488	951
4 кв. 2020 г.		424	356	780
1 кв. 2021 г.		440	259	699

системы в сфере здравоохранения. Их самостоятельная реализация была выполнена в короткие сроки, и в настоящее время МИС Пироговского Центра обеспечивает такие функциональные возможности, как:

- ведение иерархического классификатора МКФ с фасетами определителей (доменов), описывающих степень функционирования пациента (Рис. 1);
- формулирование реабилитационного диагноза и измерение результатов лечения в рамках этого диагноза, принимая во внимание не только проблемы, но и возможности пациента, а также учитывая факторы окружающей среды, влияющие на исход реабилитационного процесса (Рис. 2);
- отслеживание динамики результатов лечения в рамках установленного реабилитационного диагноза на протяжении всей реабилитации (абилитации) для принятия решений о тактике ведения пациента (Рис. 3);
- эргономичное ведение необходимых шкал и калькуляторов для оценки динамики состояния пациента по диагнозам МКФ;
- формирование ИПРМ (Рис. 4);
- ведение специализированных разделов медицинской документации;
- формирование необходимой внутренней отчетности.

Реализованный набор шкал позволяет поддерживать все специальности МДРК, которые могут включать в себя врачей физической и реабилитационной медицины, логопедов, специалистов по лечебной физкультуре, психологов, врачей-специалистов. Для эффективной работы членов МДРК в МИС Пироговского Центра был включен набор шкал и калькуляторов, используемых при определении реабилитационного диагноза:

- шкала реабилитационной маршрутизации — разработанная Союзом реабилитологов России шкала оценки состояния пациента с точки зрения восстановительной медицины;
- госпитальная шкала тревоги и депрессии — предназначена для выявления и оценки тяжести депрессии и тревоги в условиях общемедицинской практики;
- модифицированная шкала Рэнкина — универсальная шкала, предназначенная для оценки инвалидности, независимости и исходов реабилитации;
- шкала Лекена — индекс тяжести состояния больных с остеоартрозом тазобедренного сустава для оценки эффективности консервативного лечения (Рис. 5);
- Монреальская шкала оценки когнитивных функций — предназначена для скрининга умеренных когнитивных нарушений;
- индекс мобильности Ривермид — методика клинической количественной оценки мобильности пациента;
- шкала Френчай — предназначена для оценки двигательных навыков верхней конечности при центральном парезе;

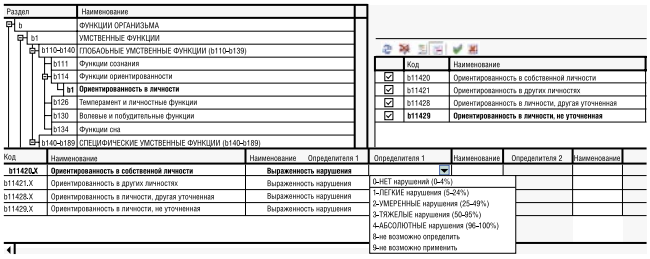

Рис. 1. Представление нормативно-справочной информации МКФ в МИС Пироговского Центра.

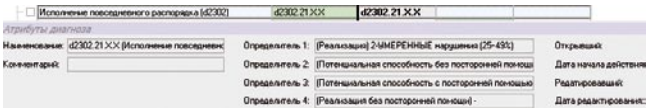

Рис. 2. Представление формирования реабилитационного диагноза пациента в МИС Пироговского Центра.

Домен, категории	Текущее значение	01.03.2021	18.03.2021	19.03.2021
ФУНКЦИИ ОРГАНИЗМА (b)				
Глобальные психо-социальные функции (b122)	b122.1			b122.1
Глобальные психо-социальные функции (b122)	b122.2	b122.2		
Волевой уровень (b1300)	b1300.2	b1300.2		
Волевой уровень (b1300)	b1300.1			b1300.1
Устойчивость внимания (b1400)	b1400.3	b1400.3		
Устойчивость внимания (b1400)	b1400.1			b1400.1
Переключение внимания (b1401)	b1401.2	b1401.2		
Психомоторный контроль (b1470)	b1470.2	b1470.2		
Психомоторный контроль (b1470)	b1470.1			b1470.1
Интегративные функции языка (b1672)	b1672.8	b1672.8		
Функции артикуляции (b320)	b320.0		b320.0	
Функции артикуляции (b320)	b320.1	b320.1		
Скорость речи (b3302)	b3302.1	b3302.1		
Скорость речи (b3302)	b3302.1		b3302.1	
АКТИВНОСТЬ И УЧАСТИЕ (d)				
Приобретение базисных навыков (d1550)	d1550.33XX	d1550.33XX		
Исполнение повседневного распорядка (d2302)	d2302.1XXX			d2302.1XX
Исполнение повседневного распорядка (d2302)	d2302.21XX	d2302.21XX		
Речь (d330)	d330.12XX		d330.12XX	
Речь (d330)	d330.12XX	d330.12XX		
Начало разговора (d3500)	d3500.12XX	d3500.12XX		
Начало разговора (d3500)	d3500.12XX		d3500.12XX	
Поддержание разговора (d3501)	d3501.12XX		d3501.12XX	
Поддержание разговора (d3501)	d3501.12XX	d3501.12XX		

Рис. 3. Экранная форма мониторирования динамики результатов реабилитации.

Индивидуальная программа реабилитационных мероприятий

Лист назначивших специалистов		
Назначивший	Специальность	Подпись
....	Медицинский психолог	
....	Врач-невролог	
....	Логопед	

Лечебно-диагностические назначения								
Код МКФ	Наименование домена МКФ	Наименование услуги	21.04.2021	22.04.2021	23.04.2021	24.04.2021	25.04.2021
b1308.3, b1440.2, d160.34X, b1602.2, e310+0	АКТИВНОСТЬ И УЧАСТИЕ, ФАКТОРЫ ОКРУЖАЮЩЕЙ СРЕДЫ, ФУНКЦИИ ОРГАНИЗМА	Сеанс нейропсихологической реабилитации (30 мин)	1	1	1		
b28016.3	ФУНКЦИИ ОРГАНИЗМА	Магнитотерапия 2 и более полей				1	1
b320.3, b3100.3, d3501.23X, d330.33X, d550.22X	АКТИВНОСТЬ И УЧАСТИЕ, ФУНКЦИИ ОРГАНИЗМА	Занятие по восстановлению речи (1занятие)	1	1	1		
b320.3, d550.22X	АКТИВНОСТЬ И УЧАСТИЕ, ФУНКЦИИ ОРГАНИЗМА	Комплексный логопедический массаж	1	1	1		
b4550.4, b7101.3, b7302.4	ФУНКЦИИ ОРГАНИЗМА	Индивидуальная механотерапия в режиме ВОС	1	1	1	1	1
b7302.4, b7352.4	ФУНКЦИИ ОРГАНИЗМА	Электростимуляция паретичной конечности 1 процедура				2	2
b7302.4, d4200.44X	АКТИВНОСТЬ И УЧАСТИЕ, ФУНКЦИИ ОРГАНИЗМА	Роботизированная механотерапия с использованием системы "ЭРИГО" 1 занятие	1	1	1	1	1
b7352.4	ФУНКЦИИ ОРГАНИЗМА	Массаж классический 1 конечность	2	2	2		
d4100.34X, d4103.44X, d4150.23X, d4153.44X, d4200.44X, d4201.24X	АКТИВНОСТЬ И УЧАСТИЕ	Сеанс лечебной гимнастики пациента с выраженным неврологическим дефицитом	1	1	1		
d4153.44X	АКТИВНОСТЬ И УЧАСТИЕ	Нейросенсорная стабилизация на вертикализаторе	1	1	1	1	1

Рис. 4. Выходная форма ИПРМ в МИС Пироговского Центра. Персональные данные пациента и медицинских работников, история болезни, диагнозы исключены.

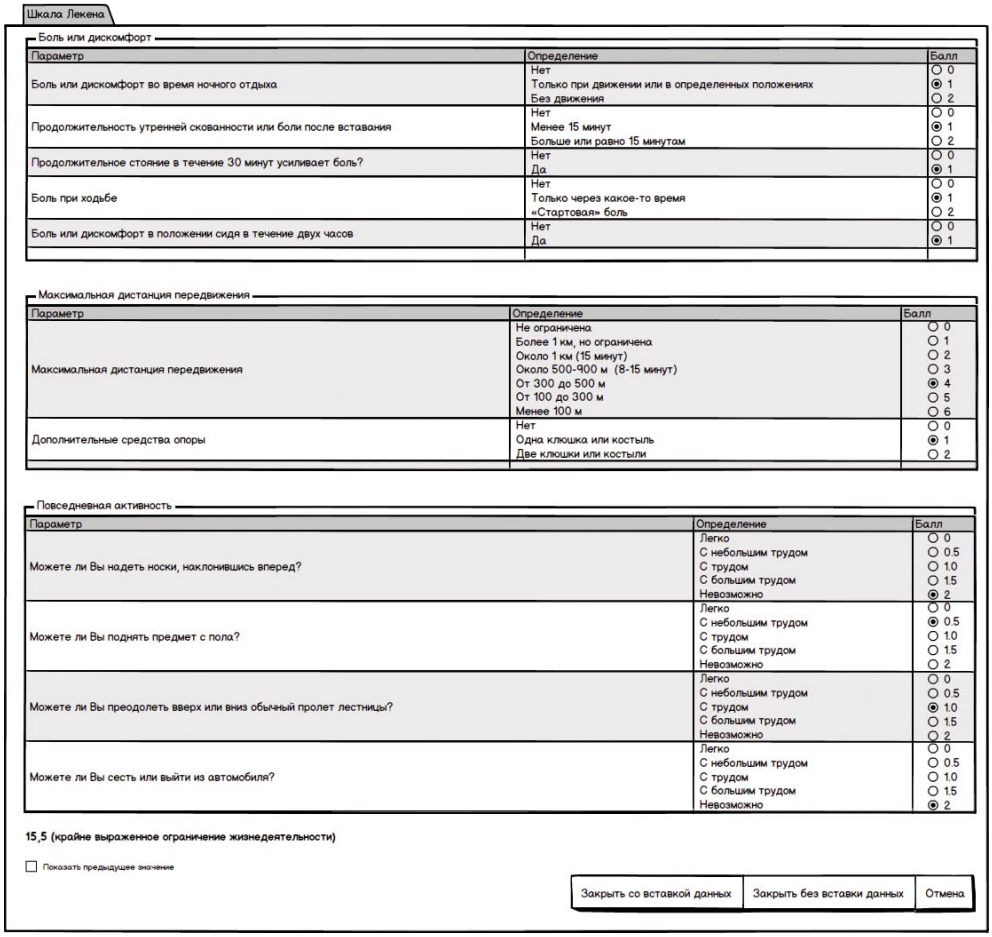

Рис. 5. Представление шкалы Лекена в МИС Пироговского Центра.

- шкала баланса равновесия Берга — клинический тест способностей человека к статическому и динамическому равновесию;
- шкала Вассерман Л.И. — предназначена для оценки степени выраженности речевых нарушений у больных с локальными поражениями мозга (афазия);
- шкала оценки дизартрии — объединяет клиническое и логопедическое исследование, предназначена для комплексной оценки расстройств и объективной оценки динамики восстановления речи;
- шкала оценки глотания — предназначена для скринингового тестирования функции глотания.

Каждая из шкал представляет собой набор вопросов и вариантов ответов, при необходимости с учетом определяемых пользователем весовых коэффициентов каждой позиции и алгоритмами расчета результата. Реализована возможность перехода в интерфейс работы со шкалами и вставки в ведущуюся в МИС медицинскую документацию указанных пользователем наборов значений по выбранным шкалам, даты и время заполнения, данных специалиста, заполнившего опросник.

Функциональные возможности МИС Пироговского Центра на текущем этапе позволяют легко расширять и дополнять список шкал в соответствие с требованиями научных обществ и клинических рекомендаций. Создание новой шкалы выполняется силами технической поддержки МИС и не требует обновления программного обеспечения.

Обеспечение сквозного характера лечения и реабилитации за счет поддержки дистанционного взаимодействия с пациентами

Для обеспечения индивидуальной программы реабилитационных или абилитационных мероприятий пациента после выписки из стационара врачи клиники медицинской реабилитации Пироговского Центра используют сервис «Степс Реабил» (http://stepsreabil.com). Он предназначен для двигательной, речевой и психологической домашней реабилитации пациентов при помощи телемедицинских технологий.

Данное решение является облачным, т.е. не требует установки специальных программ на компьютеры ни врачей, ни пациентов. Использование сервиса может одномоментно осуществляться множеством пациентов и специалистов с любого рабочего места, имеющего выход в интернет. «Степс Реабил» позволяет из обширной библиотеки видеозаписей отдельных движений, выполненных квалифицированными врачами и инструкторами-мето-

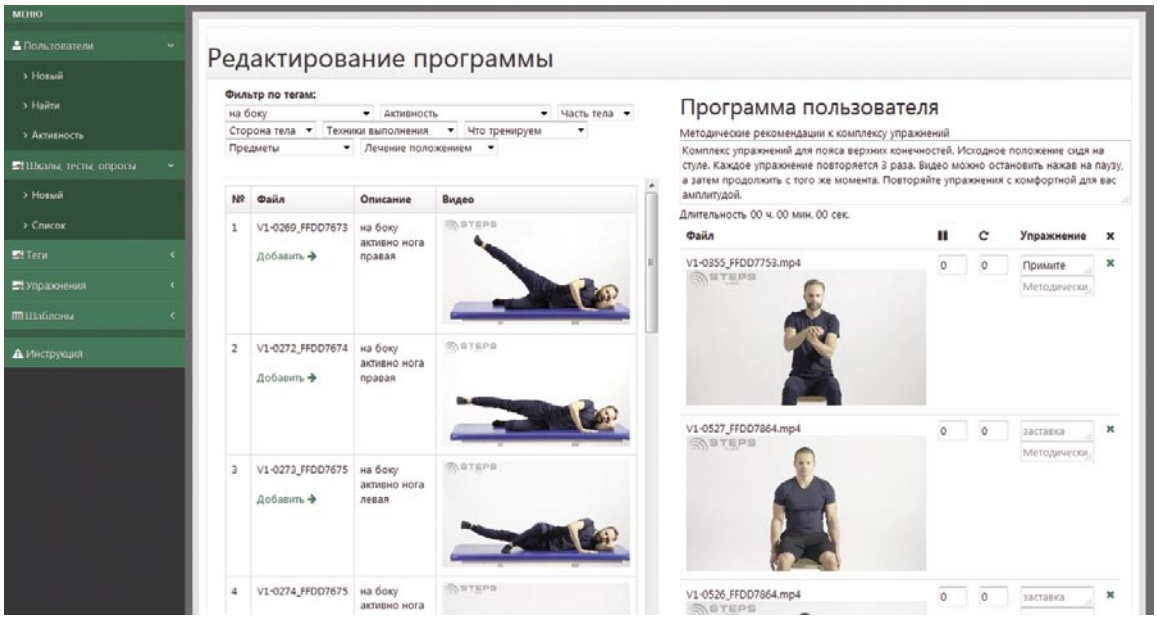

Рис. 6. Экранная форма формирования индивидуальной программы реабилитационных мероприятий после выписки из стационара в сервисе «Степс Реабил».

дистами по лечебной физкультуре, собрать для конкретного пациента набор упражнений и задать расписание их выполнения. Сервис ведет статистику прохождения упражнений, и при необходимости позволяет пациенту организовать обратную связь с их врачом. Интерфейс формирования индивидуальной программы упражнений приведен на рисунке 6.

Подобное сочетание доступности, высокой степени индивидуализации и контроля приверженности лечению позволило «Степс Реабил» стать востребованным сервисом во многих медицинских учреждениях России (крупнейшие из них — ФГБУ «Федеральный центр мозга и нейротехнологий» ФМБА России, ГАУЗ «Московский научно-практический центр медицинской реабилитации, восстановительной и спортивной медицины Департамента здравоохранения города Москвы»). В ряде случаев сервис используется сразу как решение для целого города или субъекта Российской Федерации (Адыгея, Чечня, Иваново, Казань, Воронеж, Красноярск, Тольятти). После разработки специальных упражнений для восстановления после новой короновирусной инфекции Covid-19 «Степс Реабил» включен Агентством инноваций Москвы в «Лучшие практики борьбы с пандемией» (https://innovationmap.innoagency.ru/pandemia).

МИС Пироговского Центра с рамках интеграции с сервисом «Степс Реабил» позволяет связать в сквозной процесс лечения и реабилитации стационарный и домашний этапы, в частности:

- вести единый список пациентов;
- передавать данные о заказе курса дистанционной реабилитации; вся необходимая информация автоматически переносится по факту регистрации услуги;
- формировать индивидуальные программы упражнений с демонстрацией правильной техники их выполнения;
- регистрировать динамику состояния пациента по кодам МКФ; врач может назначить пациенту проведение анкетирования, и заполненные пациентом в «Степс Реабил» опросники (Рис. 7) автоматически переносятся в медицинскую карту пациента в МИС Пироговского Центра;
- вести ИПРМ пациента столь долго, сколько требуется пациенту;
- обеспечить всем членам МДРК возможность мониторировать состояние пациента после его выписки;
- в зависимости от достигнутых результатов дистанционно изменять и корректировать упражнения, варьировать интенсивность нагрузки.

Сквозной характер процессов реабилитации и абилитации пациентов повышает качество оказания медицинской помощи. Дистанционные методы взаимодействия обеспечивают постоянную связь пациента с МДРК, повышают приверженность лечению за счет постоянного контроля и периодического тестирования. Как показывает практика врачей Пироговского Центра, у дистанционно курируемых пациентов повышается мотивация, быстрее улучшаются социально-бытовая активность и функционирование.

Подготовка к использованию новых функциональных возможностей всех потенциальных участников МДРК, прежде всего врачей физической и реабилитационной медицины, была проведена непосредственно в рамках приёмочных испытаний. В январе 2021 года уже началась эксплуатация новой подсистемы МИС Пироговского Центра, интегрированной с сервисом «Степс

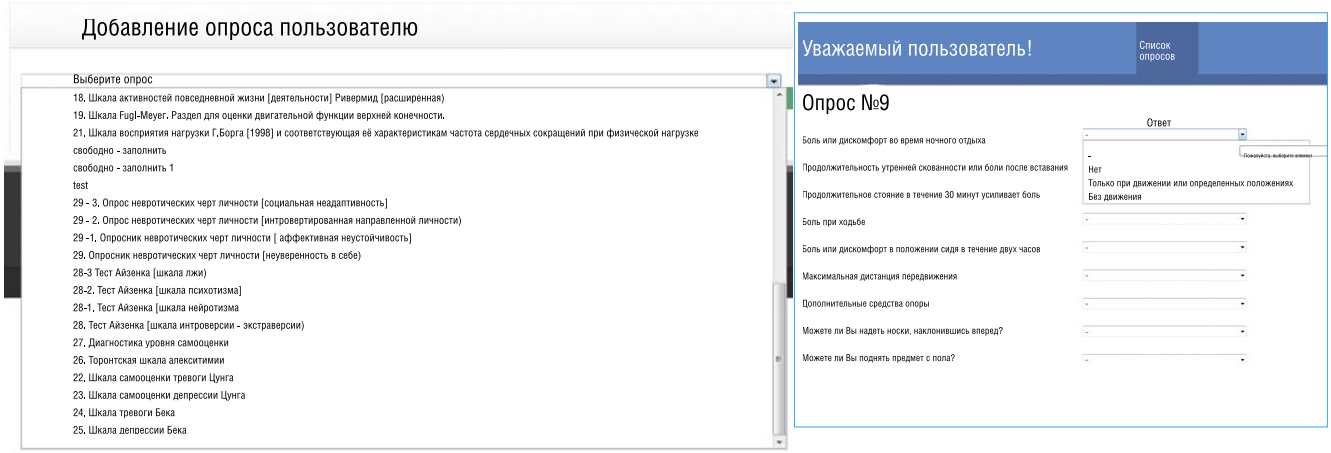

Рис. 7. Интерфейсы сервиса «Степс Реабил» в части назначения анкетирования и заполнения пациентом опросника.

Реабил». Во многом благодаря своевременно реализованной информационно-технологической поддержке врачи Клиники медицинской реабилитации полностью обеспечивают выполнение требований Порядка организации медицинской реабилитации взрослых.

Заключение

В течение первого квартала 2021 года новый Порядок организации медицинской реабилитации взрослых стал рутинной практикой клиники медицинской реабилитации Пироговского Центра. Предварительные итоги показывают, что в результате в наибольшей степени выросли такие критерии эффективности реабилитации, как:

- универсальность — возможность использования МКФ, дистанционной реабилитации при разных заболеваниях и в работе разных отделений;
- унификация способов оценки разных сторон реабилитации (функционального, бытового и социального восстановления);
- возможность непрерывного сравнения объективных данных до, в ходе и после реабилитации;
- простота и доступность оценок, возможность их использования всеми участниками МДРК.

Таким образом, новый Порядок организации медицинской реабилитации взрослых повышает качество оказания медицинской помощи, но требует поддержки и обеспечения новых подходов как со стороны медицинского персонала, так и со стороны информационно-технологических служб и подразделений. Эффективная информационно-технологическая поддержка организации является важным фактором успеха во внедрении требований Порядка. Обеспечение сквозных процессов позволило отслеживать прогресс восстановления пациентов и полноценную преемственность на всех этапах реабилитации, что демонстрирует подавляющее большинство клинических случаев с хорошим восстановлением. Обратная связь от пациентов показала высокий уровень доверия и удовлетворённости среди пациентов и их семьей, которые чувствовали себя активно вовлеченными в процесс реабилитации.

Считаем, что опыт клиники медицинской реабилитации Пироговского Центра по созданию информационно-технологического обеспечения организации медицинской реабилитации является полезным для использования большинством лечебных учреждений, имеющих реабилитационные подразделения, а также в амбулаторном звене, куда маршрутизируются пациенты, нуждающиеся в мониторировании и дистанционной реабилитации.

Авторы заявляют об отсутствии конфликта интересов (The authors declare no conflict of interest).

ЛИТЕРАТУРА/REFERENCES

1. Раздел «Реабилитация» на сайте Всемирной организации здравоохранения. Доступно по: https://www.who.int/ru/news-room/fact-sheets/detail/rehabilitation. Ссылка активна на 18.15.2021. [Rehabilitation. Section on the official website of the World Health Organization. Available at: https://www.who.int/ru/news-room/fact-sheets/detail/rehabilitation. Accessed May 18, 2021. (In Russ).]
2. Нацун Л.Н., Шабунова А.А. К вопросу об экономической цене инвалидности // Экономические и социальные перемены: факты, тенденции, прогноз. — 2018. — №2. — С.160-174. [Natsun LN, Shabunova AA. On the issue of economic cost of disability Ekonomicheskiye i sotsialnyye peremeny: fakty. tendentsii. Prognoz. 2018; 2: 160-174. (In Russ).]
3. Rehabilitation 2030 Initiative of World Health Organization. Доступно по: https://www.who.int/initiatives/rehabilitation-2030. Ссылка активна на 18.15.2021. [Rehabilitation 2030 Initiative Section on the official website of the World Health Organization. Available at: https://www.who.int/initiatives/rehabilitation-2030. Accessed May 18, 2021. (In Russ).]
4. Международная классификация функционирования, ограничений жизнедеятельности и здоровья, одобренная на Пятьдесят четвертой сессии Всемирной ассамблеи здравоохранения 22 мая 2001 г. [International Classification of Functioning, Disability and Health, approved at the Fifty-fourth World Health Assembly on 22 May 2001. (In Russ).]
5. Приказ Министерства здравоохранения Российской Федерации от 31 июля 2020 г. №788н «Об утверждении Порядка организации медицинской реабилитации взрослых». [Order of the Ministry of Health of Russia dated July 31, 2020 №788n «On approval of the Procedure for organizing medical rehabilitation of adults». (In Russ).]
6. Шмонин А.А., Мальцева М.Н., Мельникова Е.В., Иванова Г.Е. Базовые принципы медицинской реабилитации, реабилитационный диагноз в категориях МКФ и реабилитационный план // Вестник восстановительной медицины. — 2017. — №2(78). — С. 16-22. [Shmonin AA, Maltseva MN, Melnikova EV, Ivanova GE. Basic principles of medical rehabilitation, rehabilitation diagnosis in the ICF categories and rehabilitation plan. Vestnik vosstanovitelnoy meditsiny. 2017; 2: 16-22. (InRuss).]

7. Мельникова Е.В., Буйлова Т.В., Бодрова Р.А., Шмонин А.А., Мальцева М.Н., Иванова Г.Е. Использование международной классификации функционирования (МКФ) в амбулаторной и стационарной медицинской реабилитации: инструкция для специалистов // Вестник восстановительной медицины. — 2017. — №6(82). — С.7-20. [Melnikova EV, Builova TV, Bodrova RA, Shmonin AA, Maltseva MN, Ivanova GE. Use of the international classification of functioning (ICF) in outpatient and inpatient medical rehabilitation: instruction for specialists. Vestnik vosstanovitelnoy meditsiny. 2017; 6: 7-20. (In Russ).]
8. Васильченко Е.М., Ляховецкая В.В., Карапетян К.К., Филатов Е.В., Золоев Г.К. Применение инструментов Международной классификации функционирования, ограничений жизнедеятельности и здоровья в реабилитационной практике на модели пациентов с травматической болезнью спинного мозга // Физиотерапия, бальнеология и реабилитация. — 2017. — №5. — С.234-243. [Vasil'chenko EM, Lyahovetskaya VV, Karapetyan KK, Filatov EV, Zoloev GK. Using of the International Classification of Functioning, Disability and Health in rehabilitation practice in model of patients with traumatic spinal cord injury Fizioterapiya. Balneologiya i reabilitatsiya. 2017; 5: 234-243. (In Russ).]
9. Ястребцева И.П., Даминов В.Д., Дерябкина Л.Ю., Вялкова С.В., Макшанцева К.В. Дистанционная реабилитация пациентов с нарушением двигательных функций при церебральной патологии // Вестник восстановительной медицины. — 2021. — №1(20). — С.45-50. [Yastrebtseva IP, Daminov VD, Deryabkina LYu, Vyalkova SV, Makshantseva KV. Remote rehabilitation of patients with impaired motor functions in cerebral pathology. Vestnik vosstanovitelnoy meditsiny. 2021; 1: 45-50. (In Russ).]
10. Даминов В.Д., Уварова О.А., Карташов А.В., Горохова И.Г., Ткаченко П.В., Слепнева Н.И. Без фундамента не бывает инноваций. Достижения и перспективы службы реабилитации Пироговского центра // Вестник национального медико-хирургического центра имени Н.И.Пирогова. — 2017. — №4. — С. 93-96 [Daminov VD, Uvarova OA, Kartashov AV, Gorohova IG, Tkachenko PV. Without a foundation, there is no innovation. Achievements and prospects of the rehabilitation service of the Pirogov Center. Vestnik Nacional'nogo mediko-hirurgičeskogo centra im. N.I. Pirogova. 2017; 4: 93-96. (In Russ).]
11. Карпов О.Э., Ветшев П.С., Даминов В.Д., Епифанов С.А., Зуев А.А., Кузьмин П.Д., Махнев Д.А. Цифровые технологии в клинической хирургии и реабилитации // Вестник национального медико-хирургического центра имени Н.И.Пирогова. — 2017. — №1. — С.4-14. [Karpov OE, Vetshev PS, Daminov VD, Epifanov SA, Zuev AA, Kuz'min PD, Mahnev DA. Digital technologies in clinical surgery and rehabilitation. Vestnik Nacional'nogo mediko-hirurgičeskogo centra im. N.I. Pirogova. 2017; 1: 4-14. (In Russ).]
12. Захарченко Д.А., Новак Э.В., Даминов В.Д., Карпов О.Э. Телереабилитация — способ улучшить приверженность реабилитации на амбулаторном этапе // Журнал телемедицины и электронного здравоохранения. — 2018 — №3. — С. 71-75 [Zaharchenko DA,Novak EV, Daminov VD, Karpov OE. Telerehabilitation as a way for adherence to out-hospital recovery treatment improvement. Zhurnal telemeditsiny i elektronnogo zdravookhraneniya. 2018; 3: 71-75. (In Russ).]

ОБЗОРЫ ЛИТЕРАТУРЫ • REVIEWS

ПОСЛЕОПЕРАЦИОННЫЕ ИНФЕКЦИОННО-ВОСПАЛИТЕЛЬНЫЕ ОСЛОЖНЕНИЯ В КАРДИОТОРАКАЛЬНОЙ ХИРУРГИИ

Шевченко Ю.Л., Сусов Р.П.*
Клиника грудной и сердечно-сосудистой хирургии им. Св. Георгия ФГБУ «Национальный медико-хирургический Центр им. Н.И. Пирогова», Москва

DOI: 10.25881/20728255_2022_17_1_84

Резюме. Количество наиболее распространенных гнойно-воспалительных осложнений (инфекции области хирургического вмешательства, эмпиема плевры, нозокомиальная пневмония, инфекции мочевыводящих путей, ангиогенный сепсис) в кардиоторакальной хирургии значительно снизилось за последние десятилетия, но все равно остается на достаточно высоком уровне. Применяемые лечебно-диагностические алгоритмы не всегда позволяют выявить их на раннем этапе, а текущие методы профилактики разрознены и не применяются комплексно, что делает их несовершенными и не может считаться удовлетворительным результатом. Поиск путей уменьшения частоты послеоперационных осложнений является приоритетной задачей.

В обзоре рассматриваются частота и факторы развития послеоперационных инфекционно-воспалительных осложнений, применяемые методы профилактики и лечения. Сформулирована стратегия, направленная на уменьшение уровня гнойных осложнений операций и улучшение результатов хирургического вмешательства.

Ключевые слова: гнойно-воспалительные осложнения, инфекция области хирургического вмешательства, эмпиема плевры, нозокомиальная пневмония, инфекция мочевыводящих путей, ангиогенный сепсис.

INFECTIOUS AND INFLAMMATORY COMPLICATIONS AFTER OPERATIONS IN CARDIOTHORACIC SURGERY

Shevchenko Yu.L., Susov R.P.*
St. George thoracic and cardiovascular surgery clinic Pirogov National Medical and Surgical Center, Moscow

Abstract. The amount of the most common pyoinflammatory complications (surgical site infections, pleural empyema, nosocomial pneumonia, urinary tract infections, angiogenic sepsis) in cardiothoracic surgery has decreased significantly in recent decades but remains quite high. The applied therapeutic and diagnostic algorithms do not always allow their early detection, and the current methods of prevention are scattered and not applied comprehensively, which makes them imperfect and cannot be considered a satisfactory result. Finding ways to reduce the incidence of postoperative complications is a priority.

The review considers the incidence and factors of postoperative infectious and inflammatory complications, the methods of prevention and treatment used. The strategy aimed to reduce the rate of purulent surgical complications and improve the results of surgical intervention is formulated.

Keywords: pyoinflammatory complications, surgical infection, pleural empyema, nosocomial pneumonia, urinary tract infection, angiogenic sepsis.

Введение

Несмотря на современное развитие методов профилактики инфекции и достижения антибактериального лечения, гнойно-воспалительные осложнения в кардиоторакальной хирургии по-прежнему находятся на высоком уровне, значительно ухудшают течение послеоперационного периода, приводят к резкому возрастанию экономических затрат на лечение, увеличению длительности госпитализации, инвалидизации и летальности пациентов. В настоящее время поиск путей уменьшения частоты таких осложнений является одной из приоритетных задач медицины.

Частота и структура инфекционно-воспалительных осложнений

Согласно данным проведенного исследования Американского общества хирургов в рамках Национальной программы повышения качества хирургической помощи (ACS NSQIP), в которое было включено 50 408 пациентов, находившихся на лечении в отделениях грудной хирургии, инфекционные осложнения встречались в 5,8% (n = 2926), причем 60,6 % (n = 1773) наблюдений было выявлено до выписки, а после выписки — 39,4% (n = 1153) [1].

В Российской Федерации среди инфекционных осложнений у пациентов после кардиоторакальных операций наиболее часто выявляются следующие: нозокомиальная пневмония (НП), инфекции в области хирургического вмешательства (ИОХВ), мочевыводящих путей (ИМП) и сепсис [2].

По данным различных исследований частота развития внутрибольничной инфекции (ВБИ) после операций на сердце с искусственным кровообращением (ИК) может изменяться от 4,9 до 30,8% и быть связана с полиорганной недостаточностью, увеличением продолжительности искусственной вентиляции легких (ИВЛ), длительным нахождением в условиях реанимации и влиять на увеличение сроков госпитализации и уровень послеоперационной летальности [3].

Согласно данным Rosenthal V.D. и соавт, которые включили результаты лечения пациентов из 30 стран, частота встречаемости послеоперационных инфекций в

* e-mail: susovmd@gmail.com

торакальной хирургии составила 482 случая на 7880 операций (6,1%) [4].

НП остается серьезным осложнением у пациентов после кардиоторакальных вмешательств, связана с высокой госпитальной летальностью, низким уровнем долгосрочной выживаемости, является причиной длительного периода госпитализация и значительных экономических затрат [5; 6]. По данным зарубежных и отечественных авторов частота развития НП после торакальных вмешательств может составлять от 1,2 до 22% [1; 7–8].

Несмотря на стремительное развитие новых технологий в кардиоторакальной хирургии, включая модернизацию вентиляционных систем в операционных, методы стерилизации, хирургическую технику и доступность антибактериальной профилактики, частота ИОХВ составляет 15–25% всех нозокомиальных инфекций и остается важнейшей проблемой в настоящее время [9]. По последним данным американских коллег ИОХВ встречаются у 1,7% пациентов, из них обнаруживаются после выписки 67,3% [1]. Средняя частота их развития в Российской Федерации составляет 1,84% (0–3,25%) [2]. Широко применяемый в кардиохирургии доступ к сердцу — срединная стернотомия — может привести к целому ряду осложнений, наиболее неблагоприятным из которых является стернальная инфекция. Она встречается в 0,5–4% наблюдений, а летальность при развившемся послеоперационном гнойном медиастините достигает 32% [10–11]. Послеоперационный медиастинит может возникать вследствие несостоятельности швов после резекции или перфорации пищевода, на которую приходится 25–31% всех случаев медиастинита [12], а также при хирургическом вмешательстве на бронхах и трахее.

Еще одним грозным осложнением хирургической агрессии у пациентов, находившихся в торакальном отделении, является эмпиема плевры, которая диагностируется у 4–20% пациентов [13]. Показательно, что в США заболеваемость составляет 1 случай на 60 000 населения в год с летальностью 15% у пациентов торакального профиля. В целом уровень летальности при данной патологии остается достаточно высоким и варьирует от 4 до 30% [14].

Использование мочевых катетеров и инструментальные вмешательства на мочеполовых путях в торакальной хирургии приводит в 0,9% случаев к ИМП [1]. Возникновение, развитие и течение ИМП у кардиохирургических и торакальных больных имеют те же закономерности, что и у других больных хирургического профиля. Риск развития бактериурии возрастает на 3–10% за каждые сутки катетеризации мочевого пузыря. Не менее 10–25% пациентов с бактериурией имеют симптомы ИМП [15].

Ангиогенный сепсис встречается в 0,5% случаев у пациентов кардиопульмонального профиля [1]. По другим данным ежегодно из около 35 млн. пациентов, госпитализируемых в стационары США, примерно у 250 тыс. (0,71%) развивается сепсис [16]. Частота развития этой патологии колеблется от 1,3 до 14,5 на 1 тыс. больных, поступивших в стационар. Летальность при сепсисе варьирует в пределах 25–60% [17]. Практически 30% первичных инфекций кровотока у пациентов кардиохирургического и торакального профилей связано с использованием венозных и артериальных катетеров (катетер-ассоциированные инфекции кровотока), вызывая различные местные и системные инфекционно-воспалительные осложнения [16; 18].

Факторы риска развития гнойно-воспалительных осложнений

Выделяют множество причин, которые определяют высокую частоту развития послеоперационных инфекционно-воспалительных осложнений у пациентов кардиоторакального профиля.

Факторы, связанные с пациентом:

- пожилой возраст (старше 60 лет); с возрастом снижаются механизмы антибактериальной защиты, что способствует попаданию в дыхательные пути значительного количества потенциально патогенных микроорганизмов, снижается иммунная реактивность организма в целом [19];
- нарушения питания (кахексия, ожирение (ИМТ >30 кг/м^2)) [20];
- вредные привычки (курение; алкоголизм) [21];
- сопутствующие заболевания (хроническая обструктивная болезнь легких, сердечная недостаточность; сахарный диабет — пороговым значением, способствующим более высокой частоте ИОХВ, считается уровень глюкозы крови более 10,1 ммоль/л в течение 48-часового периода после операции [15];
- медикаментозная терапия кортикостероидами; иммуносупрессия, противоопухолевое лечение, антибиотикотерапия до операции [22];
- длительное пребывание больного в стационаре до операции, недавние предшествующие госпитализации, носительство золотистого стафилококка и антибиотикотерапия сопровождаются замещением обычной микрофлоры больного госпитальными резистентными штаммами, что снижает эффективность стандартной антибиотикопрофилактики и повышает вероятность послеоперационной инфекции [2; 23].

Факторы, связанные с самим хирургическим вмешательством:

- длительность операции и применение седативных препаратов [24];
- экстренные и повторные интубации, трахеостомия, ИВЛ более 48 часов [25];
- зондовое питание [26];
- длительное горизонтальное положение больного на спине [27];
- тип предоперационной подготовки (использование антисептиков, качественная обработка кожи). Препараты на спиртовой основе более эффективны в

снижении ИОХВ, чем водные, их следует использовать, если нет противопоказаний [28]. Эффективность растворов йода или хлоргексидина и спирта заключается в пролонгировании бактерицидной активности [29];

- объем операции и длина разреза; степень компрессии в зоне операционной раны; повторная операция; риск развития инфекционного воспалительного процесса выше при наличии гематом, каналов и карманов для затеков; прорезывание швов и нестабильность грудины в послеоперационном периоде, что позволяет инфекции из кожи и подкожно-жировой клетчатки проникать в средостение ввиду отсутствия механического барьера [30; 31];
- степень микробной контаминации раны во время операции. Частота развития ИОХВ составляет при «чистых» операциях 1,5–6,9%; условно чистых — 7,8–11,7%; контаминированных — 12,9–17% и грязных — 10–40%. Таким образом, в зависимости от типа оперативного вмешательства, риск развития ИОХВ может различаться в 20 раз и более [32];
- вскрытие полых органов в процессе операции [33];
- операции с ИК и гипотермией [34];
- кровопотеря; переливание крови. Вынужденное переливание донорской крови увеличивает частоту возникновения острой почечной недостаточности, тромботических и тромбоэмболических осложнений, инсульта, инфаркта миокарда, синдрома острого посттрансфузионного повреждения легких [35], посттрансфузионная иммуномодуляция увеличивает вероятность развития нозокомиальной инфекции и утяжеляет течение послеоперационного периода [36–39];
- использование чужеродных материалов (протезов, дренажей, шовного материала, венозного и мочевого катетеров, нефростомического и цистостомического дренажей, мочеточниковых и уретрального стентов) [40; 41];
- степень травматичности операции; хирургическая техника (ишемия тканей во время операции, недостаточный гемостаз, негерметическое ушивание раны) [42];
- бимаммарное коронарное шунтирование. По результатам многих исследований показано, что использование правой и левой внутренних грудных артерий связано с лучшими общими долгосрочными результатами. Однако в данной группе пациентов увеличиваются риски инфекционных осложнений (1,8% против 1,4%, p = 0,0008) [15; 43].

Принципы профилактики и лечения пациентов с гнойно-воспалительными осложнениями

Принципы профилактики направлены на сокращение предоперационного периода нахождения пациента в лечебном учреждении, своевременное удаление всех инвазивных устройств после операции; изоляция больных с инфекционными осложнениями и носителей полирезистентной госпитальной микрофлоры. Следует избегать спонтанной экстубации и реинтубации; ограничить применение миорелаксантов и седативных препаратов; необходим адекватный туалет ротоглотки, санационная бронхоскопия при необходимости; рекомендованы реабилитационные физические и дыхательные упражнения после экстубации; при отсутствии противопоказаний пациент должен находиться в положении с приподнятым головным концом кровати под углом 30–45 градусов; при необходимости проведение селективной деконтаминации кишечника [22].

Для предотвращения ИОХВ необходимо следовать методам асептики; разграничивать чистое операционное поле от контаминированного; поддерживать высокоочищенный фильтрованный воздух в операционной с ламинарным потоком; ограничивать движение людей в операционной; проводить дренажи через отдельные отверстия; следует обращать внимание на уровень глюкозы крови и минимизировать период гипергликемии (в течение 48 часов после операции) [15].

В настоящее время ведется дискуссия об оптимальной антибиотикопрофилактике. Чаще всего рекомендуется стандартная или двойная доза цефазолина или цефуроксима, продолжительностью от 24 до 48 часов [44]. Однако преимущества подобной тактики, как, например, уменьшение случаев инфекционных осложнений, должны быть соотнесены со скрытым риском повышения устойчивости к антибиотикам [45].

Для профилактики ИМП рекомендовано катетеризировать мочевой пузырь в асептических условиях, использовать системы стерильного сбора мочи, обеспечивающие ее свободный отток; избегать рутинных процедур по промыванию мочевого пузыря, за исключением случаев необходимости предотвращения или устранения обструкции; поддерживать чистоту в области наружного отверстия уретры; дренажная система должна оставаться закрытой, продолжительность катетеризации целесообразно свести к минимуму; при отсутствии признаков инфекции не рекомендуется проводить замену мочевых катетеров [33].

Для профилактики инфекционных ангиогенных осложнений необходимо строго соблюдать асептику при установке венозных катетеров, уходе за ними. Если катетер устанавливается экстренно, в условиях негарантированной асептики, то в течение 48 часов необходимо провести его замену. Неиспользуемые катетеры должны удаляться в обязательном порядке. С позиций профилактики развития катетер-ассоциированных инфекций крови предпочтение следует отдавать катетеризации подключичных вен [33; 46].

Основным принципом хирургического лечения медиастинита при несостоятельности грудины считается рестернотомия с некрэктомией, остеосинтез грудины и установка проточно-промывной системы. В некоторых случаях — после длительного неадекватного лечения у пациентов с факторами риска развивается остеомиелит

грудины — проводится резекция грудины с последующей пластикой большими грудными мышцами или торакооментопластика, однако это связано с длительным нахождением больного в отделении ОРИТ, с риском реинфицирования госпитальной микрофлорой, высокими экономическими затратами, а результаты не всегда остаются удовлетворительными, а иногда требуют повторного хирургического вмешательства пластических хирургов [47]. Применение метода вакуумного дренирования после стабилизации грудины позволило улучшить результаты лечения [48]. Agarwal J. с соавт. ретроспективно проанализировали данные пациентов, которым лечение нестабильности грудины с развившимся медиастинитом проводилось с дополнением вакуумной системы закрытия раны. Были выявлены положительные результаты в виде снижения количества койко-дней, уменьшения наблюдений, потребовавших торакопластики [49]. Сокращаются сроки между положительным и отрицательным микробиологическими исследованиями, значимо быстрее снижается уровень С-реактивного белка и увеличивается отдаленная выживаемость [50].

При развитии эмпиемы плевры проводится адекватное дренирование плевральной полости и ее санация растворами антисептиков, активная аспирация. При возникновении бронхоплевральных свищей применяют временную окклюзию несущих бронхов с помощью различных обтураторов, что предупреждает попадание инфицированного содержимого в бронхиальное дерево и способствует более эффективному промыванию плевральной полости, расправлению соседних отделов легкого с последующей облитерацией остаточной плевральной полости [51]. Параллельно проводится рациональная антибиотикотерапия, корректируются нарушения показателей гомеостаза, в том числе иммунной, нутритивной недостаточности. В некоторых случаях выполняется местная протеолитическая (трипсин, химопсин, террилитин) и фибринолитическая (стрептокиназа, урокиназа, целиаза) терапия полости эмпиемы с целью ферментации некротизированных тканей и фибрина с фракционной аспирацией гноя и продуктов некролиза. Преимущественно делается акцент на раннем видеоторакоскопическом вмешательстве с санацией плевральной полости и расправлением оставшейся части легкого. Рациональное комплексное лечение с разрешением гнойного воспаления плевры, облитерацией полости эмпиемы и достижением реэкспансии легкого, что предупреждает хронизацию процесса, инвалидизацию и минимизирует летальность [52]. По мере хронизации эмпиемы и перехода ее в стадию фиброзной организации выполняют декортикацию легкого, удаляя оперативным путем с его поверхности утолщенную и ригидную висцеральную плевру, а при необходимости сочетая эту операцию с резекцией разрушенных отделов легкого. При осумкованной эмпиеме идеальным вариантом операции считается удаление всего эмпиематозного мешка целиком — эмпиемэктомия [53].

Заключение

Проблема инфекционно-воспалительных осложнений в грудной хирургии, несмотря на развитие методов профилактики и лечения, по-прежнему остается актуальной.

Изменение демографической ситуации и увеличение пациентов пожилого возраста в кардиоторакальных стационарах, тяжесть состояния больных после необходимой хирургической агрессии, наличие факторов риска не позволяют в полной мере противостоять бактериальному влиянию, длительность госпитализации увеличивает резистентность инфекционных агентов — все это значимо сказывается на неудовлетворительных результатах лечения. Исследование и внедрение в практику новых антибактериальных препаратов идет очень медленно, на данный момент не существует уверенности в создании принципиально новых препаратов, способных кардинально решить проблему резистентности возбудителей. Поэтому необходимо оптимально использовать имеющиеся антибиотики, не допуская их неоправданного применения, чтобы не усугублять рост резистентности среди нозокомиальных патогенов.

Стратегия уменьшения инфекционно-воспалительных осложнений при операциях на грудной клетке подразумевает строгую систему профилактических и лечебных мероприятий, которые проводятся с момента поступления больного вплоть до его выписки с выявлением на основании клинико-анамнестических данных больных, относящихся к группе риска. Стремиться уменьшать хирургическую агрессию, индивидуально выбирать более щадящие операции, миниинвазивные доступы. Правильно проводимая антибиотикопрофилактика защищает больного от инфекции на этапе операции и в течение ближайшего послеоперационного периода. Остается важным соблюдение правил асептики и антисептики на всех этапах лечения пациентов.

Только комплексный подход в лечении пациентов кардиоторакальных стационаров может помочь снизить уровень гнойных осложнений операций и улучшить результаты хирургического вмешательства.

Авторы заявляют об отсутствии конфликта интересов (The authors declare no conflict of interest).

ЛИТЕРАТУРА/REFERENCES

1. Aasen DM, Bronsert MR, Rozeboom PD, et al. Relationships between predischarge and postdischarge infectious complications, length of stay, and unplanned readmissions in the ACS NSQIP database. Surgery. 2021; 169(2): 325-332. doi: 10.1016/j.surg.2020.08.009.
2. Бокерия Л.А., Белобородова Н.В. Инфекция в кардиохирургии // НЦССХ им. А.Н. Бакулева РАМН. — 2007. — 583 с. [Bokerija LA, Beloborodova NV. Infekcija v kardiohirurgii. A.N. Bakoulev Scientific Center for Cardiovascular Surgery; 2007. 583 p. (In Russ).]
3. Conte JV, Baumgartner WA, Dorman T, et al. The Johns Hopkins manual of cardiac surgical care. 2nd ed. Elsevier Science; 2007.
4. Rosenthal VD, Richtmann R, Singh S, et al. Surgical site infections, International Nosocomial Infection Control Consortium (INICC) report, data summary of 30 countries, 2005–2010. Infect Control Hosp Epidemiol. 2013; 34(6): 597-604. doi: 10.1086/670626.

5. Ibañez J, Riera M, Amezaga R, et al. Long-Term Mortality After Pneumonia in Cardiac Surgery Patients: A Propensity-Matched Analysis. J Intensive Care Med. 2016; 31(1): 34-40. doi: 10.1177/0885066614523918.
6. Safdar N, Dezfulian C, Collard HR, Saint S. Clinical and economic consequences of ventilator-associated pneumonia: a systematic review. Crit Care Med. 2005; 33(10): 2184-93. doi: 10.1097/01.ccm.0000181731.53912.d9.
7. Спринджук М.В., Адзерихо И.Э., Лаптева И.М., Дергачев А.В. Бронхолегочные осложнения в кардиохирургии // Новости хирургии. — 2008. — Т.16. — №2. — С.149-157. [Sprindzhuk MV, Adzeriho IJe, Lapteva IM, Dergachev AV. Bronholegochnye oslozhnenija v kardiohirurgii. Novosti hirurgii. 2008; 16(2): 149-157. (In Russ).]
8. Riera M, Ibáñez J, Herrero J, et al. Respiratory tract infections after cardiac surgery: impact on hospital morbidity and mortality. J Cardiovasc Surg (Torino). 2010; 51(6): 907-14.
9. Митрофанова Н.Н., Мельников В.Л., Бабаев С.Ю., Журавлев Р.В. Эколого-эпидемиологические особенности госпитальных инфекций в отделении торакальной хирургии многопрофильного стационара // Фундаментальные исследования. — 2014. — №7-3. — С.540-543. [Mitrofanova NN, Mel'nikov VL, Babaev SJu, Zhuravlev RV. Ecological and epidemiological features of nosocomial infections in department of thoracic surgery multidisciplinary hospital. Fundamental'nye issledovanija. 2014; 7-3: 540-3. (In Russ).]
10. Kunal S, Vishal K, Deepak KS. Mediastinitis in cardiac surgery: A review of the literature. Int J Med Biomed Res 2012; 1(2): 97-103. doi: 10.14194/ijmbr.123.
11. Rehman SM, Elzain O, Mitchell J, et al. Risk factors for mediastinitis following cardiac surgery: the importance of managing obesity. J Hosp Infect. 2014; 88(2): 96-102. doi: 10.1016/j.jhin.2014.06.011.
12. Petitpas F, Blancal JP, Mateo J, et al. Factors associated with the mediastinal spread of cervical necrotizing fasciitis. Ann Thorac Surg. 2012; 93(1): 234-8. doi: 10.1016/j.athoracsur.2011.09.012.
13. Киреева Е.М., Романов М.Д., Тишенков Д.А. Локальная санация больных острой эмпиемой плевры: возможности и перспективы // Научное обозрение. Медицинские науки. — 2016. — №3. — С.62-70. [Kireeva EM, Romanov MD, Tishenkov DA. Local sanation of patients with acute pleural empyema: opportunities and prospects. Nauchnoe obozrenie. Medicinskie nauki. 2016; (3): 62-70. (In Russ).]
14. Sugarbaker DJ, Bueno R, Colson YL, et al. Adult Chest Surgery. 2nd ed. In: Overview of benign lung disease: anatomy and Pathophysiology. Mc Graw Hill Education; 2015. p.744-51. doi: 10.13140/RG.2.1.2530.1204.
15. Bennett J, Dolin R, Blaser MJ. Mandell, Douglas, and Bennett's Principles and Practice of Infectious Diseases. 9th ed. Elsevier; 2019.
16. O'Grady NP, Alexander M, Burns LA, et al. Guidelines for the Prevention of Intravascular Catheter-Related Infections. Healthcare Infection Control Practices Advisory Committee; 2017.
17. Hansen S, Schwab F, Schneider S, et al. Time-series analysis to observe the impact of a centrally organized educational intervention on the prevention of central-line-associated bloodstream infections in 32 German intensive care units. J Hosp Infect. 2014; 87(4): 220-6. doi: 10.1016/j.jhin.2014.04.010.
18. Лыткин М.И., Костин Э.Д., Костюченко А.Л., Терешин И.М. Септический шок. — Л.: Медицина, 1980. — 240 с. [Lytkin MI, Kostin ED, Kostyuchenko AL, Tereshin IM. Septicheskij shok. L.: Medicina; 1980. p. 240. (In Russ).]
19. Zalacain R, Torres A, Celis R, et al. Community-acquired pneumonia in the elderly: Spanish multicentre study. Eur Respir J. 2003; 21(2): 294-302. doi: 10.1183/09031936.03.00064102.
20. Чучалин А.Г., Синопальников А.И., Страчунский Л.С., и др. Нозокомиальная пневмония у взрослых: практические рекомендации по диагностике, лечению и профилактике. Пособие для врачей // Пульмонология. — 2005. — №3. — С.13-36. [Chuchalin AG, Sinopal'nikov AI, Strachunskij LS, et al. Nozokomial'naja pnevmonija u vzroslyh: prakticheskie rekomendacii po diagnostike, lecheniju i profilaktike. Posobie dlja vrachej. Pul'monologija. 2005; 3: 13-36. (In Russ).] doi: 10.18093/0869-0189-2005-0-3-13-36.
21. Rautaporras N, Furuholm J, Uittamo J, et al. Deep odontogenic infections-identifying risk factors for nosocomial pneumonia. Clin Oral Investig. 2021; 25(4): 1925-32. doi: 10.1007/s00784-020-03500-4.
22. Гельфанд Б.Р., Белоцерковский Б.З., Проценко Д.Н. и др. Нозокомиальная пневмония в хирургии: Метод. рекомендации. — М.: РАСХИ, 2003. — 19 с. [Gel'fand BR, Belocerkovskij BZ, Procenko DN, et al. Nozokomial'naja pnevmonija v hirurgii: Metod. rekomendacii. M.: RASHI, 2003. 19 p. (In Russ).]
23. Шевченко А.А., Топалов К.П., Жила Н.Г., Кашкаров Е.А. Хирургическое лечение остеомиелита грудины и стерномедиастинита вследствие кардиохирургических операций // Хирургия. Журнал им. Н.И. Пирогова. — 2021. — №9. — С.34-39. [Shevchenko AA, Topalov KP, Zhila NG, Kashkarov EA. Surgical treatment of sternal osteomyelitis and sternomediastinitis following cardiac surgery. Hirurgija. Zhurnal im. N.I. Pirogova. 2021; 9: 34-9. (In Russ).] doi: 10.17116/hirurgia202109134.
24. Hubmayr RD, Burchardi H, Elliot M, et al. Statement of the 4th International Consensus Conference in Critical Care on ICU-Acquired Pneumonia-Chicago, Illinois, May 2002. Intensive Care Med. 2002; 28(11): 1521-36. doi: 10.1007/s00134-002-1514-0.
25. Dries DJ, McGonigal MD, Malian MS, et al. Protocol-driven ventilator weaning reduces use of mechanical ventilation, rate of early reintubation, and ventilator-associated pneumonia. J Trauma. 2004; 56(5): 943-51; discussion 951-2. doi: 10.1097/01.ta.0000124462.61495.45.
26. Altintas ND, Aydin K, Türkoğlu MA, et al. Effect of enteral versus parenteral nutrition on outcome of medical patients requiring mechanical ventilation. Nutr Clin Pract. 2011; 26(3): 322-9. doi: 10.1177/0884533611405790.
27. Großmann J, Schulz-Stübner S. Nosokomiale Pneumonien. Dtsch Med Wochenschr. 2020; 145(6): 371-382. German. doi: 10.1055/a-0993-1078.
28. Dumville JC, McFarlane E, Edwards P, et al. Preoperative skin antiseptics for preventing surgical wound infections after clean surgery. Cochrane Database Syst Rev. 2015; 2015(4): CD003949. doi: 10.1002/14651858.CD003949.pub4.
29. Ling ML, Apisarnthanarak A, Abbas A, et al. APSIC guidelines for the prevention of surgical site infections. Antimicrob Resist Infect Control. 2019; 8: 174. doi: 10.1186/s13756-019-0638-8.
30. Корымасов Е.А., Пушкин С.Ю., Бенян А.С., Медведчиков-Ардия М.А. Стратегия и тактика хирургического лечения инфекционных осложнений после стернотомии // Раны и раневые инфекции. Журнал имени профессора Б. М. Костючёнка. — 2015. — №4. — С.15-25. [Korymasov EA, Pushkin SYu, Benyan AS, Medvedchikov-Ardiya MA. Post-sternotomy infectious complications: surgical treatment strategy and tactics. Wounds and wound infections. The prof. B.M. Kostyuchenok journal. 2015; 2(4): 15-25. (In Russ).] doi: 10.17650/2408-9613-2015-2-4-15-25.
31. Чернявский А.М., Таркова А.Р., Рузматов Т.М., и др. Инфекции в кардиохирургии // Хирургия. Журнал им. Н.И. Пирогова. — 2016. — №5. — С.64-68. [Cherniavskiy AM, Tarkova AR, Ruzmatov TM, et al. Infections in cardiac surgery. Pirogov Russian Journal of Surgery. 2016; 5:64-8. (In Russ).] doi: 10.17116/hirurgia2016564-68.
32. Awad SS. Adherence to surgical care improvement project measures and post-operative surgical site infections. Surg Infect (Larchmt). 2012; 13(4): 234-7. doi: 10.1089/sur.2012.131.
33. Казачек Я.В., Помешкина С.А., Барбараш О.Л. Профилактика инфекционных осложнений в кардиохирургии // Комплексные проблемы сердечно-сосудистых заболеваний. — 2014. — №4. — С. 62-69. [Kazachek JaV, Pomeshkina SA, Barbarash OL. Prevention of infectious complications in cardiac surgery. Kompleksnye problemy serdechno-sosudistyh zabolevanij. 2014; 4: 62-9. (In Russ).]
34. Шевченко Ю.Л., Немченко В.И., Макаров А.А. Инфекционные осложнения операций на сердце с искусственным кровообращением // Актуальные проблемы гнойно-септических инфекций. — СПб.: Наука, 1996. [Shevchenko JuL, Nemchenko VI, Makarov AA. Infekcionnye oslozhnenija operacij na serdce s iskusstvennym krovoobrashheniem. Aktual'nye problemy gnojno-septicheskih infekcij. SPb.: Nauka; 1996. (In Russ).]
35. Glance LG, Dick AW, Mukamel DB, et al. Association between intraoperative blood transfusion and mortality and morbidity in patients undergoing noncardiac surgery. Anesthesiology. 2011; 114(2): 283-92. doi: 10.1097/ALN.0b013e3182054d06.
36. Шевченко Ю.Л., Данильченко В.В., Жибурт Е.Б., и др. К проблеме посттрансфузионной иммуносупрессии // Военно-медицинский журнал. — 1996. — Т.317. — №10. — С.22-25. [Shevchenko JuL, Danil'chenko VV, Zhiburt EB, et al. K probleme posttransfuzionnoj immunosupressii. Voenno-medicinskij zhurnal. 1996; 317(10): 22-5. (In Russ).]
37. Шевченко Ю.Л., Жибурт Е.Б., Бельгесов Н.В., Серебряная Н.Б. Инфекционная безопасность гемотрансфузионной терапии // Международные медицинские обзоры. — 1995. — Т.3. — №2. — С.91-94.

[Shevchenko JuL, Zhiburt EB, Bel'gesov NV, Serebrjanaja NB. Infekcionnaja bezopasnost' gemotransfuzionnoj terapii. Mezhdunarodnye medicinskie obzory. 1995; 3(2): 91-4. (In Russ).]
38. Шевченко Ю.Л., Жибурт Е.Б., Серебряная Н.Б. Иммунологическая и инфекционная безопасность гемокомпонентной терапии // СПб.: Наука, 1998. — 227 с. [Shevchenko JuL, Zhiburt EB, Serebrjanaja NB. Immunologicheskaja i infekcionnaja bezopasnost' gemokomponentnoj terapii. SPb.: Nauka; 1998. p.227. (In Russ).]
39. Stokes ME, Ye X, Shah M, et al. Impact of bleeding-related complications and/or blood product transfusions on hospital costs in inpatient surgical patients. BMC Health Serv Res. 2011; 11: 135. doi: 10.1186/1472-6963-11-135.
40. Шевченко Ю.Л., Фадеев Н.П., Матвеев С.А., и др. Современная методика диагностики протезного эндокардита // Современные технологии диагностики и терапии инфекционных болезней. СПб.: Наука, 1999. [Shevchenko JuL, Fadeev NP, Matveev SA, et al. Sovremennaja metodika diagnostiki proteznogo jendokardita. Sovremennye tehnologii diagnostiki i terapii infekcionnyh boleznej. SPb.: Nauka; 1999. (In Russ).]
41. Шевченко Ю.Л. Хирургическое лечение инфекционного эндокардита и основы гнойно-септической кардиохирургии. 2-е издание. — М.: Династия, 2020. — 448 с. [Shevchenko JuL. Hirurgicheskoe lechenie infekcionnogo jendokardita i osnovy gnojno-septicheskoj kardiohirurgii. 2nd ed. M.: Dinastija; 2020. p.448. (In Russ).]
42. Хирургические инфекции кожи и мягких тканей: Российские национальные рекомендации / Под ред. Б.Р. Гельфанда. — 2-е изд., перераб. и доп. — М.: Медицинское информационное агентство, 2015. — С.111. [Hirurgicheskie infekcii kozhi i mjagkih tkanej: Rossijskie nacional'nye rekomendacii. B.R. Gel'fand, editor. M.: Medicinskoe informacionnoe agentstvo; 2015. 111 p. (In Russ).]
43. Юсупов А.И., Вицукаев В.В., Захаревич В.М. Бимаммарная реваскуляризация миокарда на работающем сердце // Кардиология и сердечно-сосудистая хирургия. — 2020. — Т.13. — №1. — С.56-63. [Yusupov AI, Vitsukaev VV, Zakharevich VM. Bilateral internal thoracic artery grafting for on-pump coronary artery bypass surgery. Kardiologiya i Serdechno-Sosudistaya Khirurgiya. 2020; 13(1): 56-63. (In Russ).] doi: 10.17116/kardio20201301156.
44. Surat G, Bernsen D, Schimmer C. Antimicrobial stewardship measures in cardiac surgery and its impact on surgical site infections. J Cardiothorac Surg. 2021; 16(1): 309. doi: 10.1186/s13019-021-01693-7.
45. Gelijns AC, Moskowitz AJ, Acker MA, et. al. Management practices and major infections after cardiac surgery. J Am Coll Cardiol. 2014; 64(4): 372-81. doi: 10.1016/j.jacc.2014.04.052.
46. Rupp ME, Karnatak R. Intravascular Catheter-Related Bloodstream Infections. Infect Dis Clin North Am. 2018; 32(4): 765-787. doi: 10.1016/j.idc.2018.06.002.
47. Sahasrabudhe PB, Pradhan MD, Panse N, Jagtap R. Post-CABG Deep Sternal Wound Infection: A Retrospective Comparative Analysis of Early versus Late Referral to a Plastic Surgery Unit in a Tertiary Care Center. Indian J Plast Surg. 2021; 54(2): 157-162. doi: 10.1055/s-0041-1731256.
48. Waked K, Ballaux P, Goossens D, Cathenis K. The 'Two Bridges Technique' for sternal wound closure. The use of vacuum-assisted closure for the treatment of deep sternal wound defects: a centre-specific technique. Int Wound J. 2018; 15(2): 198-204. doi: 10.1111/iwj.12823.
49. Agarwal JP, Wu LC, Wu LC, et al. Vacuum-assisted closure for sternal wounds: a first-line therapeutic management approach. Plast Reconstr Surg. 2005; 116(4): 1035-40. doi: 10.1097/01.prs.0000178401.52143.32.
50. Yadav S, Rawal G, Baxi M. Vacuum assisted closure technique: a short review. Pan Afr Med J. 2017; 28: 246. doi: 10.11604/pamj.2017.28.246.9606.
51. Цеймах Е.А., Левин А.В., Швецов И.В., Бродер И.А. Применение клапанного бронхоблокирования и видеоторакоскопии в комплексном лечении пиопневмоторакса // Эндоскопическая хирургия. — 2011. — №2. — С.14-17. [Tseimakh EA, Levin AV, Shvetsov IV, Broder IA. Application of endobronchial valve occlusion and videothoracoscopy in complex treatment of pyopneumothorax. Endoscopic Surgery. 2011; 17(2): 14-7. (In Russ).]
52. Матвеев В.Ю., Хасанов Р.М., Гайфуллин Р.Ф., и др. Комбинированное хирургическое лечение эмпиемы плевры с применением видеоторакоскопии // Практическая медицина. — 2012. — Т.2. — №8. — С.111-116. [Matveev VJu, Hasanov RM, Gajfullin RF, et al. Combination surgical treatment of pleural empyema pleura using video-assisted thoracoscopy. Prakticheskaja medicina. 2021; 2(8): 111-16. (In Russ).]
53. Chan DT, Sihoe AD, Chan S, et al. Surgical treatment for empyema thoracis: is video-assisted thoracic surgery "better" than thoracotomy? Ann Thorac Surg. 2007; 84(1): 225-31. doi: 10.1016/j.athoracsur.2007.03.019.

ВИДЕОЭНДОСКОПИЧЕСКИЕ ОПЕРАЦИИ НА ЩИТОВИДНОЙ И ОКОЛОЩИТОВИДНЫХ ЖЕЛЕЗАХ ТРАНСОРАЛЬНЫМ ДОСТУПОМ

Насимов Б.Т., Ветшев П.С., Животов В.А.*, Дрожжин А.Ю.
ФГБУ «Национальный медико-хирургический Центр им. Н.И. Пирогова», Москва

DOI: 10.25881/20728255_2022_17_1_90

Резюме. В статье представлен обзор современных тенденций в мининвазивной хирургии щитовидной и околощитовидных железах. Обзор включает анализ инновационных видеоэндоскопических операций при новообразованиях щитовидной и околощитовидных желез.

Ключевые слова: трансоральная тиреоидэктомия, видеоэндоскопия, щитовидная железа, околощитовидная железа, трансоральная эндоскопическая тиреоидэктомия вестибулярным доступом, трансоральная эндоскопическая паратиреоидэктомия вестибулярным доступом.

VIDEOENDOSCOPIC OPERATIONS ON THE THYROID AND PARATHYROID GLANDS BY TRANSORAL METHOD

Nasimov B.T., Vetshev P.S., Zhivotov V.A.*, Drozhzhin A.Yu.
Pirogov National Medical and Surgical Center, Moscow

Abstract. The article presents an overview of current trends in minimally invasive surgery of the thyroid and parathyroid glands. The review includes innovative video endoscopic operations for neoplasms of the thyroid and parathyroid glands.

Keywords: transoral thyroidectomy, video endoscopy, thyroid gland, parathyroid gland, transoral endoscopic thyroidectomy vestibular approach, transoral endoscopic parathyroidectomy vestibular approach.

По статистике ВОЗ на 2020 год более 650 млн. человек в мире страдают заболеваниями щитовидной железы (ЩЖ), ежегодный прирост количества хирургических заболеваний ЩЖ в мире составляет 5–8% [1–3]. В России заболеваниями ЩЖ страдают 15–40% населения, в отдельных регионах свыше 95% пациентов нуждаются в консервативном или хирургическом лечении. Выявление новообразований ЩЖ при УЗИ достигает до 50%, при аутопсии узловые образования ЩЖ находят у 85% женщин и у 65% мужчин [3–7]. Заболевания ЩЖ и ОЩЖ остаются одной из наиболее значимых проблем в хирургической эндокринологии, развитие которой на современном этапе диктует внедрение минимально инвазивных технологий (МИТ) и определяет высокие требования к выбору оптимального, персонифицированного лечебно-диагностического подхода [8–10].

Первичный гиперпаратиреоз (ПГПТ) занимает третье место по распространённости среди эндокринных заболеваний, уступая лишь сахарному диабету II типа и заболеваниям ЩЖ [8; 11; 12; 14]. Результаты больших эпидемиологических исследований демонстрируют, что наиболее часто ПГПТ встречается в возрасте 40–60 лет, у женщин — в 3 раза чаще, чем у мужчин [8]. Причинами развития ПГПТ в 80–85% случаев оказывается единичная аденома ОЩЖ, в 4% множественные аденомы ОЩЖ, в 10% гиперплазия (синдром множественных эндокринных неоплазий (МЭН) I или МЭН 2а типа и др.), в 1–4% наблюдений ПГПТ вызван злокачественными опухолями ОЩЖ [8; 15]. В результате широкого внедрения и совершенствования скрининговых программ отмечается рост количества больных с узловыми образованиями ЩЖ как с неопределенным потенциалом злокачественности, так и с ранними формами рака ЩЖ [2; 16; 17; 62].

Стремление к сокращению сроков послеоперационной реабилитации и улучшение эстетического результата хирургического лечения больных заболеваниями ЩЖ и ОЩЖ послужило толчком к развитию миниинвазивных методов хирургического лечения этой категории пациентов [18–20]. Традиционная техника выполнений операций из цервикального разреза, предложенного еще Т. Кохером в 1883 году, остается основной при хирургических вмешательствах на ЩЖ и ОЩЖ. Послеоперационные рубцовые изменения кожи шеи, вследствие применения этого метода, негативно влияют на качество жизни пациента с учетом того, что часто заболевания ЩЖ диагностируются у молодых женщин [9; 21; 22]. Первые предложения, направленные на минимизацию хирургических вмешательств на ЩЖ были предприняты в середине 90-х годов XX века в экспериментальных условиях на животных [23–25].

Анализ хирургических методов

M. Gagner в 1996 году выполнил первую видеоэндоскопическую параденомэктомию пациенту с аденомой ОЩЖ [26]. Вслед за этим в хирургии ЩЖ и ОЩЖ были предложены различные миниинвазивные эндоскопические методы цервикальным и экстрацервикальными доступами. Одновременно хирурги изучали не только показания и техническую возможность выполнения эндовидеохирургических вмешательств, но и условия и технические приемы создания операционного пространства, минимально достаточного для выполнения тех или

* e-mail: lzhivotovva@pirogov-center.ru

иных хирургических манипуляций. В начале развития видеоэндоскопической тиреоидной хирургии оперативные вмешательства на ЩЖ выполняли с инсуфляцией углекислого газа (CO_2) в операционное пространство [28]. При этом авторы сообщали о трудностях выбора оптимального давления нагнетаемого CO_2 [29; 30]. В исследованиях было отмечено, что при показателях давления CO_2 в пределах 10 мм рт. ст. не возникает нарушения функций сердечно-сосудистой и дыхательной систем, однако такого давления часто бывает недостаточно для создания адекватного рабочего пространства. В то же время повышение давления до 15 мм рт. ст. и более увеличивает риск развития метаболических и гемодинамических расстройств. В связи с высоким риском развития осложнений, связанных с инсуфляцией CO_2, хирурги начали разрабатывать методы, основанные на механической тракции мягких тканей с помощью чрескожной подвесной техники лифтинга, с использованием специальных ретракторов и кожных крючков для создания рабочего пространства [25; 28; 31–34].

P. Cougard и соавторы [39] в 2008 г. предложили модификацию ранее предложенного метода Husher C.S. с установкой одного 10 мм троакара для размещения оптической системы по срединной линии шеи на уровне традиционного разреза и введением одного 5 мм и одного 3 мм троакаров для рабочих инструментов справа и слева от троакара для видеоэндоскопа. Среднее время хирургического вмешательства на серии из 40 наблюдений в объеме гемитиреоидэктомии составило 89 мин., а средний размер удаленного узлового образования 24 мм. Несмотря на отсутствие специфических интраоперационных осложнений, конверсия потребовалась в 8 случаях.

W. Inabnet и соавт. [18] разработали боковой цервикальный эндоскопический метод операций на ЩЖ, модифицировав методику M. Gagner за счет установки двух троакаров (3 мм и 5 мм) по срединной линии шеи и двух троакаров (3 мм и 10 мм) над медиальной ножкой грудинно-ключично-сосцевидной мышцы на стороне проведения вмешательства. Всего авторы выполнили 38 вмешательств, во время трех из которых потребовалась конверсия на традиционную методику. Среднее время вмешательства составило 190 мин. (от 105 до 330 мин.).

Еще одна разновидность цервикального эндоскопического метода была предложена J.F. Henry и соавт [36]. Хирургические вмешательства проводили с помощью трех троакаров (двух 3 мм и одного 10 мм), установленных над краем медиальной ножки грудинно-ключично-сосцевидной мышцы на стороне вмешательства. В серии из 38 хирургических вмешательств среднее время операции составило 99 мин. (от 64 до 150 мин.), конверсия потребовалась в 2 наблюдениях.

В процессе внедрения в клиническую практику вышеуказанных цервикальных эндохирургических методов постепенно были выявлены недостатки, оказывающие существенное влияние на возможность выполнения вмешательства в адекватном объёме. В первую очередь — это вынужденный угол оси наклонения хирургического действия инструментов, в большинстве случаев превышающий 90 градусов, что значительно затрудняло манипулирование. Эти технические сложности обосновывают высокую частоту конверсии (до 25%). Вышеуказанные проблемы послужили причиной того, что цервикальные эндоскопические методы при операциях на ЩЖ и ОЩЖ не получили широкого распространения в среде эндокринных хирургов и в настоящее время применяются в основном, лишь самими авторами [37; 38; 40].

Первой альтернативой традиционным операциям на ЩЖ, получившей более широкое признание, стала методика, разработанная в Италии хирургом Paolo Miccoli, выполняемая из срединного шейного мини-доступа и с использованием видеоэндоскопа (минимально инвазивная видео-ассистированная тиреоидэктомия minimally invasive video-assisted thyroidectomy — MIVAT) [51]. Доступ к ЩЖ при MIVAT осуществляется посредством разреза длиной 1,5–2 см на 2 см выше вырезки грудины с использованием специального набора инструментов. Преимущества этой методики — снижение болевого синдрома, сокращение сроков пребывания пациентов в стационаре и периода реабилитации, хороший эстетический результат в отличие от традиционных методов. Choi Y. и соавт. отмечали, что увеличение разрез кожи до 3–3,5 см обеспечит значительно увеличить число пациентов, подходящих для применения данной методики, за счет допустимого размера узловых образований ЩЖ размером до 6 см и объема ЩЖ до 50 мл/^{3} [42; 43]. Метаанализ основных осложнений, возникающих при выполнении вышеуказанных методик, не показал существенного увеличения частоты осложнений в сравнении с традиционными вмешательствами. Односторонний парез голосовых складок возник в 1,5–8,3% прооперированных больных, паралич — у 0,2–1,2%. Достаточно редким осложнением является послеоперационный гипопаратиреоз, транзиторные формы которого возникали в 5%, а постоянные не превышали 0,5% наблюдений [33; 44; 61]. Однако, по нашему мнению, эстетические результаты выполненных вмешательств методом MIVAT не в полной мере вызывают удовлетворения хирургов и пациентов.

В 2001 г. группа исследователей представила методику выполнения миниинвазивных неэндоскопических вмешательств на ЩЖ из срединного шейного доступа (миниинвазивная неэндоскопическая тиреоидэктомия — MIT). Некоторые хирурги стремились улучшить косметический результат при MIT посредством уменьшения разреза до 3 см и показали хорошие клинические результаты [26; 36]. Справедливости ради следует заметить, что разрез длиной 3–5 см вряд ли можно считать «мини-разрезом» при операциях на ЩЖ и ОЩЖ.

Российскими хирургами была разработана методика асимметричного «плавающего» минидоступа, основанная на хорошей мобильности кожи и фасциальных слоев шеи. Особенностью предложенной методики является выполнение поперечного разреза длиной около 3 см над

местом расположения узлового образования ЩЖ и опухоли ОЩЖ. Учитывая технику выполнения операций по этой методике, критерии отбора пациентов расширены и включают узловые образования ЩЖ диаметром до 6 см а также, объеме ЩЖ до 80 см^3. При применении методики допускается наличие фонового тиреоидита, операций на ЩЖ в анамнезе, а также минимальное экстратиреоидное распространение высокодифференцированного рака ЩЖ с наличием метастазов в паратрахеальных лимфоузлах [12; 49]. Анализ литературы свидетельствует о возможности выполнения оперативных вмешательств на ЩЖ и ОЩЖ по методике MIT и методом «плавающий доступ» в случаях соблюдения дифференцированного подхода к методу хирургического вмешательства. Вместе с тем, косметические результаты после таких операции сопряжены с незначительным дефектом, но намного лучше, чем при традиционных методах [38].

Развитие эндовидеохирургических технологий привело в последние годы к широкому распространению миниинвазивных вмешательств с использованием видеоэндоскопических и робот-ассистированных технологий в тиреоидной хирургии. Их разделяют на цервикальные с использованием видеоэндоскопических технологий и экстрацервикальные методы: передние грудные, параареолярные, позадиушные, трансоральные и подмышечные с применением видеоэндоскопической техники или роботохирургичского комплекса (РХК) «Да-Винчи» [23; 45–47].

Бесспорными преимуществами этих хирургических вмешательств являются высокая технологичность, прецизионная техника оперирования, комфортные условия для хирурга, хороший эстетический результат за счет минимизации кожного разреза или переноса его в скрытые зоны тела [21]. Накопленный опыт видеоэндоскопических вмешательств в разных странах определил очевидные их преимущества: минимальная травматичность, высокая прецизионность, отличная визуализация, уменьшение интраоперационной кровопотери, снижение болевого синдрома и потребности в аналгетиках, что обусловлено минимальным разрезом кожи и или скрытием разреза в отдаленных частях тела, отказом от разделения и пересечения мышц в ходе операции, меньшими воспалительными изменениями и отеком ткани в области вмешательства; сокращение сроков пребывания пациентов в стационаре, более быстрой трудовой и социальной реабилитацией, хорошими косметическими результатами [43; 48; 49; 59–61]. Следует отметить, что их применение, по-прежнему, сдерживается во многих странах в связи с отсутствием утвержденных протоколов, регламентирующих использование тех или иных методик [18; 38; 44].

В 2016 г. Американская тиреоидологическая ассоциация (АТА) впервые опубликовала критерии отбора пациентов и показания для выполнения видеоэндоскопических хирургических вмешательств из отдаленных доступов. В их основу были положены критерии, предложенные P. Miccoli для эндоскопически-ассистированного метода с учетом особенностей каждой миниинвазивной методики [10; 17; 21; 25; 45; 51]. Наибольшее распространение получили: парастернальный, подмышечный, трансареолярный и такие их сочетания как подмышечно-грудной (axillo-bilateral-breast approach — ABBA) и билатерально аксиллярно- грудной (bilateral axillo-breast approach — BABA). Здесь уместно отметить, что развитие эндовидеохирургических методов для операций на ОЩЖ всегда протекало в тесной связи с разработкой этих подходов в хирургии ЩЖ. Хирургами разных стран были предложены варианты методов, которые должны были разрешить некоторые технические недостатки, в частности проблему «конфликта инструментов» [25; 32; 53; 54].

M. Ohgami и соавт. в 2000 г. разработали первый, по-настоящему удаленный от шеи, доступ к ЩЖ — видеоэндоскопически- парастернальный в сочетании с ареолярным. Авторы предположили разрезы на передней грудной стенке, которые тоже могут сопровождаться образованием гипертрофических рубцов на коже. Применение этой методики ограничивает сложность работы жесткими эндоскопическими инструментами при мобилизации ЩЖ, а, особенно, аденом ОЩЖ в условиях узкого и протяженного операционного поля и малого угла операционного действия [34]. Первой альтернативой парастернального видеоэндоскопического метода при операциях на ЩЖ и ОЩЖ стал подмышечный, примененный Ikeda Y. в 2001 г. Позже эта методика подверглась модификации, и были разработаны комбинированные доступы: K. Shimazu в 2002 г. применил доступ аксиллярно — грудной (ABBA), J.H. Choe в 2007 г. — билатерально грудной — аксиллярный (BABA) [24; 34; 36].

Y. Sun и соавт. [20] посредством грудного эндоскопического метода выполнили 34 паратиреоидэктомии пациентам с ПГПТ аденомой ОЩЖ с инсуфляцией CO_2 (8 мм рт. ст.). Вмешательство выполняли с помощью установки трех троакаров (двух — в подключичных областях и одного — в парастернальной области). Среднее время операции составило 150±54 мин. В 1 случае потребовалась конверсия для остановки кровотечения, еще у 1 пациента был диагностирован транзиторный парез голосовой складки. Рецидив заболевания при динамическом наблюдении был зафиксирован в одном наблюдении (2,9%).

Желание избежать разреза и формирования грубых послеоперационных гипертрофических и келлоидных рубцов на видимой части шеи и тела побудило хирургов к применению еще одного видеоэндоскопического метода, подразумевающего заушный разрез по линии роста волос для установки видеоэндоскопа и рабочих инструментов. Рабочее пространство при этой методике формируется с использованием специальных ретракторов. Технические приемы при выполнении манипуляций значительно ограничены в связи с острым углом действия, иногда менее 40 градусов на стороне вмешательства. Метод не получил широкого распространения, а мировой опыт представлен

несколькими сериями исследований, охватывающими не более 100 наблюдений. Метаанализ осложнений данных методов показал невозможность выполнения вмешательства в полном объеме, рост частоты развития транзиторных форм пареза голосовых складок (до 11,1%) и частым возникновением гематом в области хирургического вмешательства (до 16,9%) [23; 24; 32; 52].

Технические особенности выполнения операций с применением всех вышеуказанных отдаленных видеоэндоскопических методов хирургического вмешательства во многом совпадают. Обычно используют 10 мм порт для косой оптики и два дополнительных порта 5 мм для рабочих инструментов. Операционное пространство создается путем сочетание тупой и острой подкожно-фасциальной диссекции, которая проводится до уровня щитовидного хряща, в том числе и над контралатеральной долей ЩЖ. За исключением изолированного подмышечного доступа, при котором могут использоваться специальные ретракторы (ABBA с применением РХК «Да-Винчи»). Вмешательства выполняют при сочетании инсуфляции CO_2 и лифтинга тканей. Гемостаз достигается с использованием современных энергетических устройств. Последующие этапы вмешательства идентичны таковым при использовании традиционных методов. Экстракция удаленного материала проводится под визуальным контролем после расширения одного из разрезов кожи на 1–2 см [18; 21; 31; 51]. При вышеуказанных методиках требуется достаточно обширная диссекция тканей — это является технически более сложным, особенно при выполнении двусторонних вмешательств на ЩЖ (ABBA), повышает травматичность для пациента и требует большей длительности обучения хирурга. Еще одной особенностью является трудность использования стандартного оборудования для проведения интраоперационного нейромониторинга (ИОНМ) [12; 21; 55]. Перечисленные факторы ограничивают распространение видеоэндоскопических технологий, которые в настоящее время выполняются лишь в крупных эндокринологических центрах и специализированных клиниках. Метаанализ осложнений при разных видеоэндоскопических вмешательствах свидетельствует об увеличении транзиторных осложнений — пареза голосовых складок до 18,7%, послеоперационного гипопаратиреоза до 6–7%, что может быть связано с невозможностью выполнения ИОНМ; технические трудности адекватной лимфаденэктомии приводили к рецидиву злокачественных опухолей ЩЖ; возникновение интраоперационного кровотечения не редко приводит к конверсии в связи с техническими сложностями их остановки в малых операционных пространствах [18; 47; 56].

Следует отметить, что экстрацервикальные эндовидеохирургические методы (ABBA, BABA и их различные модификации) в проведенных исследованиях продемонстрировали себя удовлетворительно с точки зрения эффективности и безопасности, обеспечивая высокий уровень качества жизни пациентов и эстетические результаты в послеоперационном периоде. Количества работ, посвященных изучению этих подходов в хирургии ЩЖ и ОЩЖ в Российской Федерации представляется недостаточными для адекватного сравнительного анализа, что диктует необходимость проведения дальнейших исследований в этом направлении.

В последнее десятилетие развитие технологий позволило сделать значимый прорыв в применении РХК и в хирургии ЩЖ и ОЩЖ. Робот-ассистированная хирургия привлекает хирургов такими несомненными преимуществами, как удобство работы в узком операционном пространстве, качественное трехмерное изображение и возможность применения шарнирных инструментов, обеспечивающих безопасность и эффективность оперативных вмешательств [21; 26; 45]. Первая в мире робот-ассистированная операция на ЩЖ была выполнена только в 2005 г. (Lobe T. и соавт.). Для робот-ассистированных вмешательств на ЩЖ, как и для видеоэндоскопических, был предложен ряд методик, но наиболее широкое распространение получили два — подмышечная робот-ассистированная с лифтингом тканей специальными ретракторами и BABA робот-ассистированная с инсуфляцией CO_2. Показания для таких операций расширены и включают в себе: высокодифференцированные формы рака ЩЖ диаметром до 4 см с минимальной инвазией в капсулу ЩЖ и окружающих тканей, регионарными метастазами в центральные и боковые лимфатические узлы шеи [10; 42; 44; 56]. В 2011 г. была предложена основная концепция трансорального видеоэндоскопического метода с использованием РХК «Да-Винчи», отработанная в экспериментальных условиях на человеческих трупах. Однако, в настоящее время серии публикаций, включающие в себя исследования, посвященные робот-ассистированной трансоральной видеоэндоскопической методике, применяемой при заболеваниях на ЩЖ и ОЩЖ, нет. Метаанализ основных осложнений при роботизированных вмешательствах на ЩЖ и ОЩЖ показал значительное увеличение случаев транзиторного гипопаратиреоза (до 40%) и пареза ВГН (до 14%), чаще возникали при выполнении центральной и боковой лимфаденэктомии (ЦЛАЭ и БЛАЭ), несмотря на использование интраоперационного нейромониторинга (ИОНМ). Появились сообщения о развитии интраоперационных неспецифических осложнениях, таких как повреждение трахеи, крупных сосудов шеи, нервов плечевого сплетения, случайно нанесенные рваные раны кожи подмышечной и грудной области. Помимо значительной частоты осложнений применение этого метода в хирургических заболеваниях ЩЖ и ОЩЖ ограничивает его техническая сложность, большой период обучения и высокая стоимость [21; 32; 38].

Новым подходом в развитии мини-инвазивной хирургии становятся хирургические вмешательства, выполняемые через естественные отверстия человеческого тела- NOTES (Natural orifice transluminal endoscopic surgery- эндоскопические операции, выполняемые через естественные отверстия). Непосредственная близость органов шеи к ротовому отверстию сделала это направление

перспективным в отношении лечения хирургических заболеваний ЩЖ и ОЩЖ. Результатом явилась разработка трансорально-трансфарингеального видеоэндоскопического метода хирургического лечения заболеваний ЩЖ и ОЩЖ [6; 16; 26; 55]. При применение в клинической практике этой методики отмечено развитие интра- и послеоперационных специфических осложнений [47]. Из 8 наблюдений в 3-х случаях потребовалась конверсия, односторонний паралич голосовых складок в одном наблюдении, в 4 наблюдениях — развитие гнойно-септических осложнений в раннем послеоперационном периоде. Первый опыт немецких исследователей заметно охладил энтузиазм хирургов в отношении применении этого метода на несколько лет. Группа исследователей во главе K. Witzel вели экспериментальные работы по изучению трансорального подъязычного видеоэндоскопического метода через расслоение дна полости рта и реализовали в клинической практике [17]. Методика не получила популярности среди хирургов из-за сложности технологии, большого количества случаев конверсии, развития серьезных интраоперационных нетипичных осложнений [19]. В попытке избежать сложностей, связанных с расслоением тканей дна полости рта и возникающими осложнениями, в 2012 г. группа японских хирургов во главе A. Nakajo [40] разработали модификацию TOVANS (Transoral Vestibular Approach Neck Surgery — трансоральная хирургия шеи вестибулярным доступом), отличительной особенностью которой стал преднижнечелюстной видеоэндоскопический доступ, выполняемый через единый разрез в нижнем своде преддверия рта и создание рабочей полости на передней поверхности шеи методом лифтинга. Позже, опираясь на эти основополагающие работы, китайские хирурги в 2014году представили свои модификации трансорального преднижнечелюстного метода — ETOVA (Endoscopic Transoral Operation Vestibular Approach — эндоскопические трансоральные операции вестибулярным доступом) [35]. В случае применения метода ETOVA доступ к ЩЖ осуществляется через 3 маленьких разреза в нижнем своде преддверия рта с поддержанием рабочей полости инсуфляцией CO_2. Параллельно японскими исследователям в 2015 г. хирурги из Таиланда во главе A. Anuwong представили свою методику операции на ЩЖ —\ TOETVA (Transoral Endoscopic Thyroidectomy Vestibular Approach — трансоральная эндоскопическая тиреоидэктомия вестибулярным доступом), которая успешно была применена в хирургической практике. У первых 60 пациентов, оперированных с применением технологии TOETVA, отмечены единичные специфические осложнения [16]. Техника операции заключается в использовании трех троакаров: 10 мм для видеоэндоскопа — в центре преддверия рта, два 5 мм для рабочих инструментов — по бокам на уровне резцов нижней челюсти. Создание рабочего пространства осуществляется тракцией мышц при помощи внешних швов и нагнетание CO_2 минимального давления, что позволяет достичь адекватной рабочей полости и избежать интраоперационных специфических осложнений [46]. В феврале 2016 г. в Пекине создана международная рабочая группа Transoral Neck Surgery Study Group (TONS) с целью дальнейшей стандартизации и регламентации трансоральных видеондоскопических технологий при хирургических вмешательствах на ЩЖ и ОЩЖ.

В течение последних лет методика TOETVA постепенно приобретает все большую популярность, о чем свидетельствуют доклады на международных конференциях по эндокринной хирургии и печатные работы. Однако, результаты применения технологии не обеспечены сравнительным анализом, что не позволяет определить рациональные и общепринятые критерии отбора больных для такого рода инновационных вмешательств, что в свою очередь сдерживает широкое внедрение в клиническую практику, как из-за технической сложности, в том числе риска развития специфических осложнений. По результатам первой серии операций установлено, что транзиторный парез голосовых складок развивается с частотой до 6%, а послеоперационный гипопаратиреоз — до 11%, эмфизема кожи шеи до 2,4% наблюдений [17; 63]. К 2018 г. опубликован обзор 17 исследований зарубежных авторов, входящих в группу исследования TONS, обобщающий результаты 736 операций на ЩЖ трансоральным видеоэндоскопическим методом. Проанализированы исключительно англоязычные оригинальные статьи с результатами клинического применения трансоральных видеоэндоскопических вмешательств. Согласно обзору наибольший опыт этих операций накоплен в азиатском регионе с лидирующей позицией тайских хирургов — 467 случаев. Из 738 операций лишь в 10 наблюдениях выполнена конверсия в связи с развитием кровотечений. Время вмешательства варьировало от 43 до 345 мин. В 34 случаях зафиксирован парез голосовой складки, в 2 случаях — паралич. В 62 наблюдениях отмечена послеоперационная транзиторная гипокальциемия. В 1 наблюдении отмечали кровотечение, в 22 — серому подплатизмальной области шеи. Повреждение подбородочного нерва отмечено у 24 пациентов в виде онемения кожи подбородка, гнойно-септические осложнения — у 8, применяли антибиотикотерапию [45; 51].

В 2020 г. при участии международной группы исследователей TONS состоялась уже пятая по счету международная конференция -V International Thyroid NOTES Conference. Все это свидетельствует о высоком интересе к этой проблеме в мировом хирургическом сообществе и подчеркивает необходимость продолжения работы в этом направлении с целью воплощения основной концепции безопасной и эстетической хирургии ЩЖ и ОЩЖ. На сегодняшний день в некоторых крупных центрах России активно внедряются методики видеоэндоскопических вмешательств. Однако, при обзоре отечественной литературы можно найти единичные работы и сообщения, анализирующие небольшие серии операций, изложенные преимущественно в материалах научных конференций [4; 10; 34; 51]. Метаанализ TOETVA показывает, что но-

вая технология до конца еще не разработана, требуется выработка дифференцированного отбор пациентов, методическое изучение этапов операции, оптимизация и усовершенствование технических приемов, усовершенствование доступов через преддверие рта во избежание осложнений со стороны подбородочных нервов, обоснование применения метода в зависимости от индивидуальных особенностей анатомической формы нижней челюсти, характера заболеваний ЩЖ и ОЩЖ.

Заключение

Таким образом, анализ международных баз данных, посвященных вопросам миниинвазивной хирургии ЩЖ и ОЩЖ, свидетельствует о том, что миниинвазивные эндоскопически — ассистированные и видеоэндоскопические технологии постепенно приобретают все большее значение в линейке методов хирургического лечения больных заболеваниями ЩЖ и ОЩЖ. Первые результаты и накопленный опыт в некоторых клиниках, в том числе и в отечественных, вселяет обнадеживающий оптимизм. Наиболее целесообразными и перспективными методиками с клинических позиций представляется трансаксиллярный видеоэндоскопический — ABBA и трансоральный видеоэндоскопический — TOETVA, с последующим весьма вероятным применением модифицированных методик, адаптированных к использованию и с применением РХК «Да- Винчи». Дальнейшее накопление клинического материала позволяет провести адекватный сравнительный анализ технологий, определит показания и противопоказания к их применению, обосновать дифференциальный подход к выбору эндоскопически — ассистированного, традиционного и трансорально-видеоэндоскопического метода при заболеваниях ЩЖ и ОЩЖ, в зависимости от клинической формы заболевания, анатомических особенностей шеи и нижней челюсти и что немаловажно от аргументированного желания самих пациентов.

Авторы заявляют об отсутствии конфликта интересов (The authors declare no conflict of interest).

ЛИТЕРАТУРА/REFERENCES

1. Бельцевич Д.Г., Ванушко В.Э., Мельниченко Г.А. и др. Российские клинические рекомендации по диагностике и лечению дифференцированного рака щитовидной железы у взрослых. Редакция 2016 г. // Эндокринная хирургия. — 2015. — Т.9. — №3. — С. 7-14. [Beltsevich DG, Vanushko VE, Melnichenko GA, et al. Russian Clinical Guidelines for the Diagnosis and Treatment of Differentiated Thyroid Cancer in Adults. Edition 2016. Endokrinnaya khirurgiya. 2015; 9(3): 7-14. (In Russ).]
2. Семкина Г.В., Абдулхабирова Ф.М., Смиронова В.А. и др. Терминологические и классификационные аспекты Бетестовской системы классифицирования цитологических заключений щитовидной железы // Клиническая и экспериментальная тиреоидология. — 2012. — Т.8. — №4. — С.18-24. [Semkina GV, Abdulkhabirova FM, Smironova VA, et al. Terminological and classification aspects of the Betest system for classifying cytological conclusions of the thyroid gland. Klinicheskaya i eksperimental'naya tireoidologiya. 2012; 8(4): 18-24. (In Russ).]
3. Трунин Е.М., Татаркин В.В., Смирнов А.А. и др. Трепанобиопсия узлов щитовидной железы // Head and Neck/Голова и шея. Российское издание. — 2016. — №1-2. — С.24–27. [Trunin EM, Tatarkin VV, Smirnov AA, et al. Trepanobiopsy of thyroid nodules. Head and Neck/Golova i sheya. Rossiyskoye izdaniye. 2016; (1-2): 24–27. (In Russ).]
4. Семенов Д.Ю., Борискова М.Е., Зарайский М.И. и др. Определение BRAF-мутации в папиллярных микрокарциномах щитовидной железы–дополнительный маркерстрати-фикации риска // Клиническая и экспериментальная тиреоидология. — 2014. — Т.10. — №3. — С.36-40. [Semenov DYu, Boriskova ME, Zaraisky MI, et al. Determination of BRAF mutation in papillary microcarcinomas of the thyroid gland — an additional marker of risk stratification. Klinicheskaya i eksperimental'naya tireoidologiya. 2014; 10(3): 36-40. (In Russ).]
5. Ульянова А.Е., Ярченкова Л.Л. Возможности комплексного УЗИ в дифференциальной диагностике и ведении больных с узловыми образованиями щитовидной железы // Проблемы эндокринологии. — 2009. — Т.55. — №4. — С.49-54. [Ulyanova AE, Yarchenkova LL. Possibilities of complex ultrasound in differential diagnosis and management of patients with thyroid nodules. Problemy endokrinologii. 2009; 55(4): 49-54. (In Russ).]
6. Чекмазов А.А., Знаменский А.А., Осминский Е.Д. и др. Высокотехнологичная медицинская помощь в хирургической эндокринологии // Хирургия. — 2014. — №7. — С.55-59. [Chekmazov AA, Znamensky AA, Osminsky ED, et al. High-tech medical care in surgical endocrinology. Khirurgiya. 2014; (7): 55-59. (In Russ).]
7. Цуканов Ю.Т., Цуканов А.Ю. Эндохирургия щитовидной железы из минидоступа // Эндоскопическая хирургия. — 2001. — №4. — С.21-23. [Tsukanov YuT, Tsukanov AYu. Thyroid endosurgery from mini-access. Endoskopicheskaya khirurgiya. 2001; (4): 21-23. (In Russ).]
8. Дедов И.И., Васильева Т.О., Рожинская Л.Я. и др. Эпидемиология первичного гиперпаратиреоза // Проблемы эндокринологии. — 2010. — Т.56. — №5. — С.3-7. [Dedov II, Vasil'eva TO, Rozhinskaya LYa, et al. Epidemiology of primary hyperparathyroidism. Problemy endokrinologii. 2010; 56(5): 3-7. (In Russ).]
9. Крехно О.П. Малоинвазивные видеоассистированные операции при узловых образованиях щитовидной железы из бокового доступа // Вестник РОНЦ им. Н.Н. Блохина РАМН. — 2009. — Т.20. — №2. — С.13. [Krekhno OP. Minimally invasive video-assisted operations for thyroid nodules from lateral access. Vestnik RONTS im. N.N. Blokhina RAMN. 2009; 20(2): 13. (In Russ).]
10. Bellantone R, Lombardi CP, Raffaelli M, et al. Minimally invasive, totally gasless video-assisted thyroid lobectomy. Am J Surg. 1999; 177(4): 342-343.
11. Голохвастов Н.Н. Гиперкальциемия. Первичный гиперпаратиреоз. — СПб.: Гиппократ, 2005. — 136 с. [Golokhvastov NN. Hypercalcemia. Primary hyperparathyroidism. SPb.: Gippokrat; 2005: 136. (In Russ).]
12. Карпов О.Э., Ветшев П.С., Махнев Д.А., и др. Инновационные цифровые технологии в хирургии и медицинской реабилитации // Вестник НМХЦ им. Н.И. Пирогова. — 2016. — Т.11. — №3. — С.24-25. [Karpov OE, Vetshev PS, Makhnev DA, et al. Innovative digital technologies in surgery and medical rehabilitation. Vestnik NMKHTS im. N.I. Pirogova. 2016; 11(3): 24-25. (In Russ).]
13. Курганов И.А., Богданов Д.Ю. Эндохирургические технологии в оперативном лечении патологии щитовидной железы // Хирург. — 2014. — №1. — С. 57-70. [Kurganov IA, Bogdanov DYu. Endosurgical technologies in the surgical treatment of thyroid pathology. Khirurg. 2014; (1): 57-70. (In Russ).]
14. Решетов И.В., Севрюков Е.Ф., Голубцов А.К. и др. Видеоассистированная резекция щитовидной железы из одностороннего подмышечного доступа // Head and Neck/Голова и шея. Российское издание. — 2014. — №3. — С.15-19. [Reshetov IV, Sevryukov EF, Golubtsov AK, et al. Video-assisted resection of the thyroid gland from a unilateral axillary access. Head and Neck/Golova i sheya. Rossiyskoye izdaniye. 2014; (3): 15-19. (In Russ).]
15. Дедов И.И., Рожинская Л.Я., Мокрышева Н.Г. и др. Этиология патогенез клиническая картина и лечение первичного гиперпаратиреоза // Остеопороз и остеопатии. — 2010. — №1. — С.13-18. [Dedov II, Rozhinskaya LYa, Mokrysheva NG, et al. Etiology, pathogenesis, clinical picture and treatment of primary hyperparathyroidism. Osteoperoz i osteopatii. 2010; (1): 13-18. (In Russ).]
16. Anuwong A. Transoral endoscopic thyroidectomy vestibular approach: A series of the first 60 human cases. World Journal of Surgery. 2015; 40(3): 491-497.

17. Witzel K, von Rahden BH, Kaminski C, et al. Transoral access for endoscopic thyroid resection. Surg Endosc. 2008; 22(8): 1871-1875.
18. Inabnet WB 3rd, Jacob BP, Gagner M. Minimally invasive endoscopic thyroidectomy by a cervical approach. Surg Endosc. 2003; 17(11): 1808-11811.
19. Kang SW, Lee SC, Lee SH, et al. Robotic thyroid surgery using a gasless, transaxillary approach and the da Vinci S system: the operative outcomes of 338 consecutive patients. Surgery. 2009; 146(6): 1048-1055.
20. Sun Y, Cai H, Bai J, et al. Endoscopic total parathyroidectomy and partial parathyroid tissue autotransplantation for patients with secondary hyperparathyroidism: a new surgical approach. World J Surg. 2009; 33(8): 1674-1679.
21. Дедова И.И., Мельниченко Г.А. Эндокринология: национальное руководство. — М.: ГЭОТАР-Медиа, 2012. — 1072 с. [Dedova II, Melnichenko GA. Endocrinology: a national guide. Moscow; 2012: 1072. (In Russ).]
22. Arora A, Swords C, Garas G, et al. The perception of scar cosmesis following thyroid and parathyroid surgery: a prospective cohort study. International journal of surgery. 2016; 25: 38-43.
23. Семенов Д.Ю., Борискова М.Е., Панкова П.А. и др. Аксиллярный эндовидеохирургический доступ в хирургии щитовидной железы // Вестник хирургии им. И.И. Грекова. — 2018. — Т.177. — №1. — С.37–40. [Semenov DYu, Boriskova ME, Pankova PA, et al. Axillary endovideosurgical access in thyroid surgery. Vestnik khirurgii im. I.I. Grekova. 2018; 177(1): 37-40. (In Russ).]
24. Fík Z, Astl J, Zábrodský M, et al. Minimally invasive video-assisted versus minimally invasive nonendoscopic thyroidectomy. Biomed Res Int. 2014; 2014: 450170.
25. Miccoli P, Biricotti M, Matteucci V, et al. Minimally invasive video-assisted thyroidectomy: reflections after more than 2400 cases performed. Surg Endosc. 2016; 30(6): 2489-2495.
26. Henry JF, Sebag F. Lateral endoscopic approach for thyroid and parathyroid surgery. Ann Chir. 2006; 131(1): 51-56.
27. Gagner M. Endoscopic subtotal parathyroidectomy in patients with primary hyperparathyroidism. Br J Surg. 1996; 83(6): 875.
28. Ikeda Y, Takami H, Niimi M, et al. Endoscopic total parathyroidectomy by the anterior chest approach for renal hyperparathyroidism. Surg Endosc. 2002; 16(2): 320-322.
29. Choi Y, Lee JH, Kim YH, et al. Impact of postthyroidectomy scar on the quality of life of thyroid cancer patients. Annals of dermatology. 2014; 26(6): 693-699.
30. Ikeda Y, Takami H, Niimi M, et al. Endoscopic thyroidectomy by the axillary approach. Surg Endosc. 2001; 15(11): 1362-1364.
31. Kataoka H, Kitano H, Takeuchi E, et al. Total video endoscopic thyroidectomy via the anterior chest approach using the cervical region-lifting method. Biomed Pharmacother. 2002; 56(Suppl 1): 68s-71s.
32. Miccoli P, Berti P, Conte M, et al. Minimally invasive surgery for thyroid small nodules: preliminary report. J Endocrinol Invest. 1999; 22(11): 849-851.
33. Ohgami M, Ishii S, Arisawa Y, et al. Scarless endoscopic thyroidectomy: breast approach for better cosmesis. Surg Laparosc Endosc Percutan Tech. 2000; 10(1): 1-4.
34. Tartaglia F, Maturo A, Di Matteo FM, et al. Transoral video assisted thyroidectomy: a systematic review. Il Giornale di chirurgia. 2018; 39(5): 276-283.
35. Wang C, Feng Z, Li J, Yang W, et al. Endoscopic thyroidectomy via areola approach: summary of 1,250 cases in a single institution. Surg Endosc. 2015; 29(1): 192-201.
36. Jung EJ, Park ST, Ha WS, et al. Endoscopic thyroidectomy using a gasless axillary approach. J Laparoendosc Adv Surg Tech A. 2007; 17(1): 21-25.
37. Мокрышева Н.Г. Первичный гиперпаратиреоз (эпидемиология, клиника, современные принципы диагностики и лечения). [Дис. … докт. мед. наук]. — Москва; 2011. — 280 с. [Mokrysheva NG. Primary hyperparathyroidism (epidemiology, clinic, modern principles of diagnosis and treatment): Dis. Moscow; 2011: 280. (In Russ).]
38. Порываева Е.Л. Оптимизация диагностики и хирургического лечения узловых форм зоба. [Автореферат дис. … канд. мед. наук]. — Ижевск, 2018. — 24 с. [Poryvaeva EL. Optimization of diagnosis and surgical treatment of nodular goiter. Avtoreferat of Dis. Izhevsk; 2018: 24. (In Russ).]
39. Cougard P, Osmak L, Esquis P, et al. Endoscopic thyroidectomy. A preliminary report including 40 patients. Ann Chir. 2005; 130(2): 81-85.
40. Nakajo A, Arima H, Hirata M, et al. Trans-Oral Video-Assisted Neck Surgery (TOVANS). A new transoral technique of endoscopic thyroidectomy with gasless premandible approach. Surg Endosc. 2013; 27(4): 1105-1110.
41. Richmon JD, Pattani KM, Benhidjeb T, et al. Transoral robotic-assisted thyroidectomy: a preclinical feasibility study in 2 cadavers. Head Neck. 2011; 33(3): 330-333.
42. Berber E, Bernet V, Fahey TJ 3rd, et al.; American Thyroid Association Surgical Affairs Committee. American Thyroid Association Statement on Remote-Access Thyroid Surgery. Thyroid. 2016; 26(3): 331-337.
43. Hakim Darail NA, Lee SH, Kang SW, et al. Gasless transaxillary endoscopic thyroidectomy: a decade on. Surg Laparosc Endosc Percutan Tech. 2014; 24(6): e211-215.
44. Hüscher CS, Chiodini S, Napolitano C, et al. Endoscopic right thyroid lobectomy. Surg Endosc. 1997; 11(8): 877.
45. Слепцов И.В. Методы малоинвазивного лечения заболеваний щитовидной и околощитовидных желез. [Дис. … д-ра мед. наук]. — Санкт-Петербург; 2012. — 300 с. [Sleptsov IV. Methods of minimally invasive treatment of diseases of the thyroid and parathyroid glands. Dis. Saint-Petersburg; 2012: 300. (In Russ).]
46. Bellantone R, Lombardi CP, Rubino F, et al. Arterial PCO2 and cardiovascular function during endoscopic neck surgery with carbon dioxide insufflation. Arch Surg. 2001; 136(7): 822-827.
47. Benhidjeb T, Wilhelm T, Harlaar J, et al. Natural orifice surgery on thyroid gland: totally transoral video-assisted thyroidectomy (TOVAT): report of first experimental results of a new surgical method. Surg Endosc. 2009; 23(5): 1119-1120.
48. Александров Ю.К. Малоинвазивная хирургия щитовидной железы. — М.: Медицина; 2005. — 287 с. [Aleksandrov YuK. Minimally invasive thyroid surgery. Moscow; 2005: 287. (In Russ).]
49. Кузнецов Н.С., Ветшев П.С., Ипполитов И.Х. и др. Первичный гиперпаратиреоз // Хирургия. — 1996. — №2. — С.129-137. [Kuznetsov NS, Vetshev PS, Ippolitov IKh, et al. Primary hyperparathyroidism. Khirurgiya. 1996; (2): 129-137. (In Russ).]
50. Anuwong A. Transoral Endoscopic Thyroidectomy Vestibular Approach: A Series of the First 60 Human Cases. World J Surg. 2016; 40(3): 491-497.
51. Shaha AR. Transaxillary thyroidectomy-A critical appraisal. J Surg Oncol. 2015; 111(2): 131-132.
52. Duke WS, White JR, Waller JL, et al. Six-Year Experience With Endoscopic Thyroidectomy: Outcomes and Safety Profile. Ann Otol Rhinol Laryngol. 2015; 124(11): 915-920.
53. Shimizu K, Akira S, Tanaka S. Video-assisted neck surgery: endoscopic resection of benign thyroid tumor aiming at scarless surgery on the neck. J Surg Oncol. 1998; 69(3): 178-180.
54. Wang C, Zhai H, Liu W, et al. Thyroidectomy: A novel endoscopic oral vestibular approach. Surgery. 2014; 155(1): 33-38.
55. Chen GZ, Zhang X, Shi WL, et al. Systematic comparison of cervical and extra-cervical surgical approaches for endoscopic thyroidectomy. Surg Today. 2012; 42(9): 835-841.
56. Linos D, Chung WY. Minimally invasive thyroidectomy. Berlin: Springer; 2012: 257-259.
57. Karakas E, Steinfeldt T, Gockel A, et al. Transoral parathyroid surgery a new alternative or nonsense? Langenbecks Arch Surg. 2014; 399(6): 741-745.
58. Kandil E, Saeed A, Mohamed SE, et al. Modified robotic-assisted thyroidectomy: an initial experience with the retroauricular approach. Laryngoscope. 2015; 125(3): 767–771.
59. Lundgren CI, Stalberg P, Grodski S, et al. Minimally invasive thyroid surgery for diagnostic excision of solitary thyroid nodules. Asian J Surg. 2007; 30(4): 250-254.
60. Usui Y, Sasaki T, Kimura K, et al. Gasless endoscopic thyroid and parathyroid surgery using a new retractor. Surg Today. 2001; 31(10): 939-941.
61. Naitoh T, Gagner M, Garcia-Ruiz A, et al. Endoscopic endocrine surgery in the neck. An initial report of endoscopic subtotal parathyroidectomy. Surg Endosc. 1998; 12(3): 202-205.
62. Gottlieb A, Sprung J, Zheng XM, et al. Massive subcutaneous emphysema and severe hypercarbia in a patient during endoscopic transcervical parathyroidectomy using carbon dioxide insufflation. Anesth Analg. 1997; 84(5): 1154-1156.
63. Billmann F, Bokor-Billmann T, Lapshyn H, et al. Minimal-access video-assisted thyroidectomy for benign disease: a retrospective analysis of risk factors for postoperative complications. Int J Surg. 2014; 12(12): 1306-1309.

ЭТИОПАТОГЕНЕЗ, ДИАГНОСТИКА И ЛЕЧЕНИЕ ПАЦИЕНТОВ С ПИЩЕВОДОМ БАРРЕТТА: СОВРЕМЕННЫЕ ПРЕДСТАВЛЕНИЯ. ЧАСТЬ 1

Моргошия Т.Ш.*, Коханенко Н.Ю., Тер-Ованесов М.Д., Сыроежин Н.А.
ФГБОУ ВО «Санкт-Петербургский государственный педиатрический медицинский университет», Санкт-Петербург

DOI: 10.25881/20728255_2022_17_1_97

Резюме. В первой части отмечено, что пищевод Барретта (ПБ) — заболевание, характеризующееся замещением многослойного плоского эпителия метапластическим столбчатым эпителием. С учетом современных представлений и накопленных данных клинических исследований Британским обществом гастроэнтерологии в 2014 г. было предложено определение ПБ, основанное только на описании метапластических изменений пищевода без учета их предракового статуса. По мнению авторов такой описательный подход позволяет не акцентировать внимание на традиционный вопрос о риске развития рака при различных типах метаплазии. Однако после установления диагноза ПБ риск развития рака должен быть определен индивидуально в соответствии с эндоскопическими, патоморфологическими и молекулярными данными. Показано, что в соответствии с рекомендациями Британского общества гастроэнтерологов под ПБ подразумевают патологическое состояние, при котором часть нормального плоского эпителия слизистой оболочки дистального отдела пищевода замещена метапластическим цилиндрическим эпителием, который достоверно определяется при эндоскопическом исследовании (то есть размером более 1 см) выше пищеводно-желудочного перехода и морфологически верифицирован. Из этого определения следует, что эндоскопическое и гистологические исследования лежат в основе правильной диагностики этого патологического состояния, а последующее сопоставление эндоскопических и гистологических данных позволяет определить степень изменения в слизистой оболочке и риск развития аденокарциномы пищевода и, как следствие, тактику лечения и ведения пациентов.

Ключевые слова: пищевод Барретта, гастроэзофагеальная рефлюксная болезнь, аденокарцинома пищевода, эндоскопия, лечение дисплазии, хирургическое лечение.

ETIOPATHOGENESIS, DIAGNOSIS AND TREATMENT OF BARRETT'S ESOPHAGUS: MODERN VIEWS. PART 1

Morgoshiia T.Sh.*, Kohanenko N.Yu., Ter-Ovanesov M.D., Syroezhin N.A.
St. Petersburg State Pediatric Medical University, St. Petersburg

Abstract. In the first part, it was noted that Barrett's esophagus (PB) is a disease characterized by the replacement of a multilayer squamous epithelium with a metaplastic columnar epithelium. Taking into account modern ideas and accumulated clinical research data, the British Society of Gastroenterology in 2014 proposed a definition of Barrett's esophagus based only on the description of metaplastic changes in the esophagus without taking into account their precancerous status. According to the authors, such a descriptive approach makes it possible not to focus on the traditional question of the risk of developing cancer in various types of metaplasia. However, after the diagnosis of Barrett's esophagus, the risk of developing cancer should be determined individually in accordance with endoscopic, pathomorphological and molecular data. It is shown that, in accordance with the recommendations of the British Society of Gastroenterologists, Barrett's esophagus refers to a pathological condition in which part of the normal flat epithelium of the mucosa of the distal esophagus is replaced by a metaplastic cylindrical epithelium, which is reliably determined by endoscopic examination (that is, larger than 1 cm) above the esophageal-gastric junction and morphologically verified. It follows from this definition that endoscopic and histological studies are the basis for the correct diagnosis of this pathological condition, and subsequent comparison of endoscopic and histological data allows us to determine the degree of changes in the mucous membrane and the risk of esophageal adenocarcinoma and, as a consequence, the tactics of treatment and management of patients.

Keywords: Barrett's esophagus, gastroesophageal reflux disease, esophageal adenocarcinoma, endoscopy, dysplasia treatment, surgical treatment.

Введение

С момента описания пищевода Барретта (ПБ) были достигнуты значительные успехи в понимании биологии и патологии этого заболевания, факторов риска и прогрессирования рака пищевода, а также усовершенствованы эндоскопические методы визуализации для идентификации дисплазии в пределах данной нозологии. В настоящее время также происходит эволюция взглядов на проблему ПБ с появлением новой информации в области эмбриологии, генетики, биохимии, клинической медицины и эпидемиологии. С учетом современных представлений и накопленных данных клинических исследований Британским обществом гастроэнтерологии в 2014 г. предложено определение ПБ, основанное только на описании метапластических изменений пищевода без учета их предракового статуса [1]. По мнению авторов, такой описательный подход позволяет не акцентировать внимание на традиционный вопрос о риске развития рака при различных типах метаплазии. Однако после установления диагноза ПБ риск развития рака должен быть определен индивидуально в соответствии с эндоскопическими, патоморфологическими и молекулярными данными. В соответствии с рекомендациями Британского общества гастроэнтерологов под ПБ подразумевают патологическое состояние, при котором часть нормального плоского эпителия слизистой оболочки дистального отдела пищевода замещена метапластическим цилиндрическим эпителием, который достоверно определяется при эндоскопическом исследовании (то есть размером более 1 см) выше пищеводно-желудочного перехода и морфологически верифицирован. Из этого определения следует, что эндоскопическое и гистологические исследования лежат в основе правильной диагностики этого патологического состояния, а последующее сопоставление эндоскопических и гистологических данных позволяет определить степень изменения в слизистой оболочке и риск развития аденокарциномы пищевода и, как следствие, тактику лечения и ведения пациентов.

* e-mail: temom1972@mail.ru

Несмотря на высокую смертность и заболеваемость, связанные с хирургической резекцией, эзофагэктомия была в свое время признана в лечении «золотым стандартом» для ПБ с тяжелой дисплазией эпителия, что связано с высоким риском развития злокачественных опухолей желудочно-кишечного тракта — облигатный предрак пищевода [2–4]. Несомненно, актуальность своевременной диагностики и эффективного лечения ПБ обусловлена его связью с повышенным риском развития эзофагеальной аденокарциномы. В наши дни это патологическое состояние рассматривается как предраковое. Эта патология впервые была описана английским хирургом Н.Р. Барреттом в 1950 г. (Рис. 1) [5]. Теперь заболевание известно в клинической медицине как «ПБ». Оно является наиболее сложной и дискутабельной нозологией пищеварительного тракта, которое включает несколько разнообразных подгрупп.

Вначале Н.Р. Барретт был уверен, что изученное им состояние является сочетанием грыжи пищеводного отверстия диафрагмы (ГПОД) с транслокацией проксимальной части желудка в средостение в виде трубки («тубулированный желудок») с укорочением и изъязвлением нижней трети пищевода. Лишь спустя короткое время П.Р. Аллисон и А.С. Джонстон [6] показали, что обнаруженный Н. Барреттом тубулированный желудок, на самом деле — пищевод с цилиндроклеточной метаплазией эпителия (ЦКМ) и образованием пептических язв («Язвы Барретта» — «Barrett ulcers»). Барретт согласился с этой концепцией лишь в 1957 г. [7]. Несмотря на это, с тех пор ЦКМ слизистой пищевода, сопровождающаяся изъязвлением слизистой или стриктурой, называется «ПБ». В настоящее время остается дискутабельным вопрос: является ли ПБ врожденным заболеванием или приобретенной патологией, как результат длительно протекающего и тяжелого гастро-эзофагеального рефлюкса (при гастроэзофагеальной рефлюксной болезни — ГЭРБ) [8–10].

Не секрет, что в последние годы интерес к ПБ возрастает. Это обусловлено увеличением частоты аденокарциномы зоны пищеводно-желудочного перехода в целом и частоты рака пищевода в частности [11–13]. Такие изменения в эпидемиологии вызывают смещение акцентов в данном вопросе в сторону определения риска развития рака на фоне ПБ, т. е. исследования клинических, морфологических и генетических факторов возможной злокачественной трансформации. При этом накопленный клинический опыт в настоящее время переносит приоритеты в лечении от консервативной терапии, с длительным использованием антацидных и антисекреторных препаратов в сторону активной хирургической тактики на всех этапах лечения — как при коррекции желудочно-пищеводного рефлюкса, так и позднее, в случае развития дисплазии эпителия [14]. Хорошо известно, что при установлении диагноза «ПБ» клиницист, как правило, основывается на эндоскопической картине, с выявлением местных очагов гиперемии или «языков пламени» на фоне

Рис. 1. Норман Барретт (Norman Barrett, 1903–1979).

бледно-розовой слизистой оболочки пищевода, распространяющейся более чем на 3 см выше зоны пищеводно-желудочного перехода. Однако такая трактовка является достаточно неопределенной, а с другой стороны, на наш взгляд, недостаточно точной, т. к. позволяет принять за ПБ и участок обычного воспаления на фоне рефлюкс-эзофагита. Также не является абсолютным расположение переходной плоскоклеточно-цилиндроклеточной зоны (Linea serrata или Z-линия) относительно интактной слизистой пищевода, что также вносит дополнительные сложности, особенно с учетом стандартизации термина «короткий ПБ», используемого в последние годы при исследованиях истинного рака кардиального отдела желудка [15]. Поэтому на сегодняшний день бесспорным и объективным критерием ПБ является морфологическая верификация диагноза. Отметим, что в клинической практике для удобства широко используется классификация, предложенная в 1976 году A. Pauli [16]. Согласно этой классификации выделяют три морфологических подтипа ПБ:

- кардиальный тип, имеющий фовеолярную поверхность с наличием муцинпродуцирующих клеток;
- фундальный тип, несущий помимо муцин-продуцирующих также специфические для желудочного эпителия главные и париетальные клетки;
- цилиндроклеточный тип, несущий муцинпродуцирующие цилиндрические клетки, образующие виллезные складки, с включением бокаловидных клеток (goblet cells), являющихся признаком кишечной метаплазии эпителия.

Первые два типа можно трактовать как варианты нормы, особенно кардиальный тип, наличие которого доказано у новорожденных пациентов. Последний тип является наиболее важным, потому, что именно он является предшественником при развитии дисплазии и рака пищевода. При этом наличие бокаловидных клеток является значимым признаком развития кишечной метаплазии.

Следует подчеркнуть, что значимым фактором является протяженность участка ПБ. В настоящее время разделяют ПБ на короткий — до 3 см и длинный — свыше 3 см. Такая градация обусловлена определением Hayward, согласно которому у здоровых людей также может встречаться кардиальный тип эпителия слизистой, распространяющийся на 2 см выше «зубчатой линии». Длительное время общепринятым в клинической практике было следующее определение ПБ: это патологическое состояние, при котором часть плоского эпителия слизистой оболочки дистальных отделов пищевода замещена метапластическим цилиндрическим эпителием. Сегмент цилиндрической метаплазии должен определяться при эндоскопическом исследовании, находиться выше зоны пищеводно-желудочного перехода или соединения (Z-линии) и подтверждаться морфологически путем обнаружения кишечной метаплазии (Рис. 2). Позже было выявлено, что клиническое значение приобретает короткий сегмент ПБ, содержащий бокаловидные клетки и являющийся источником появления карциномы в пищеводно-желудочном переходе (истинный рак кардиального отдела желудка или II тип по классификации J.R. Siewert) [17–20]. Исходя из этого в современной литературе наличие сегмента желудочного эпителия более 3 см вне зависимости от наличия или отсутствия бокаловидных клеток носит название ПБ, тогда как короткий участок (<3 см) разделяется на цилиндроклеточный эпителий без кишечной метаплазии и цилиндроклеточный эпителий с кишечной метаплазии (с присутствием бокаловидных клеток).

Следует особо отметить, что патогномоничным признаком ПБ является выявление при гистологическом исследовании бокаловидных клеток с кислым муцином, окрашивающихся красителем Alcian blue при pH 2,5. Наличие таких клеток в слизистой оболочке пищевода, независимо от протяженности зоны метаплазии (короткая или длинная) является важным признаком возможного развития дисплазии и последующей малигнизации [21; 22]. В связи с этим наличие бокаловидныхклеток в слизистой оболочке, а не фундальный или кардиальный тип эпителия, многие исследователи предлагают рассматривать как истинный ПБ. Протяженность ЦКМ также достаточно высоко взаимосвязано с наличием бокаловидных клеток. Наиболее весомым фактором в развитии метаплазии в пищеводе является рефлюкс-эзофагит. У 6–12% пациентов, страдающих гастро-эзофагеальным рефлюксом, со временем образуется ПБ, а данная патология рассматривается как конечная стадия эволюции ГЭРБ [23]. По данным общенационального популяционного контролируемого исследования, проведенного в Швеции [24], была показана взаимосвязь между частотой, продолжительностью и выраженностью гастро-эзофагеального рефлюкса, с частотой развития ПБ и аденокарциномы пищевода. Эта соотношение было незначительным при аденокарциноме кардии и отсутствовала при плоскоклеточном раке пищевода.

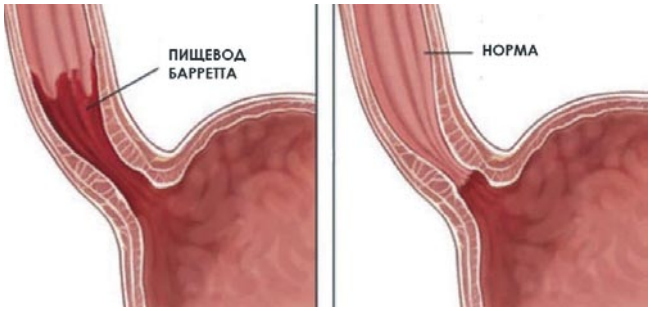

Рис. 2. Слизистая пищеводно-желудочного перехода при ПБ.

Считается, что риск развития аденокарциномы на фоне ПБ в 30–125 раз выше, чем в популяции [25]. Как уже отмечалось выше, одной из ключевых моментов развития метаплазии в ПБ является появление бокаловидных клеток. Механизм образования бокаловидных клеток среди циллиндрического эпителия долгое время был неясен и дискутабелен. Известно, что заброс из желудка индуцирует ЦКМ эпителия без появления бокаловидных клеток. В экспериментальной модели Bremner C.G. et al. (1997) [26] показали, что в структуре метаплазированного эпителия бокаловидные клетки появляются только при добавлении в содержимое рефлюкса дуоденального сока. Эти данные легли в основу предположения, подтвержденного позднее, согласно которому ЦКМ является компенсаторным механизмом, направленным на защиту слизистой от кислого содержимого желудка, тогда как мета- и дисплазия появляется лишь на фоне дуодено-гастро-эзофагеального рефлюкса, что определяет последующее развитие злокачественной опухоли. Согласно данным Gillen P. (1988) [27] при кислой реакции сока метаплазия дистальной трети пищевода характеризуется обычно присутствием эпителия кардиального или фундального типа, тогда как при забросе в пищевод дуоденального содержимого преобладают изменения по типу кишечной метаплазии с появлением очагов дисплазии. Необходимо отметить, что эти данные косвенно подтверждаются развитием ПБ с появлением бокаловидных клеток у пациентов после гастрэктомии с формированием эзофаго-еюноанастомоза при наличии заброса дуоденального секрета в пищевод [28; 29], либо даже после субтотальных резекций пищевода с формированием эзофаго-гастроанастомоза на шее [30].

Согласно данным Camerona A.J. et al. (1997) [31] клинически частота обнаружения ПБ составляет 22,6 на 100 тыс. населения, тогда как при аутопсии этот показатель значительно выше — 376 на 100 тысяч. Именно этот факт позволяет подчеркнуть то, что большинство пациентов не отмечают симптомов рефлюкса, а, следовательно, и не обращаются к врачам за медицинской помощью. С другой стороны, незначительные проявления рефлюкс-эзофагита в виде отрыжки и изжоги в современных условиях при широкой доступности антацидов, приводят к бесконтрольному и бессистемному самолечению.

В результате при установлении диагноза заболевание часто находится в далеко зашедшей стадии, с развитием тяжелой дисплазии и даже пре- или инвазивной аденокарциномы [32].

В последнее десятилетие эпидемиологические исследования отмечают закономерное увеличение частоты рака проксимального отдела желудка с переходом на пищевод [33]. В странах Западной Европы и США все чаще при раке пищевода определяется аденокарцинома. Отметим, что в США за последние 35 лет частота аденокарциномы пищевода увеличилась почти на 300% [34].

В нашей стране рост аденокарциномы пищевода не столь выражен: в 7–20% случаев рака пищевода имеются морфологические признаки аденокарциномы [35]. Прогноз заболевания после постановки диагноза аденокарциномы неблагоприятный: 5-летняя выживаемость не превышает 10–20%, а совершенствование методик лечения мало влияет на улучшение этих показателей [36]

Следует сделать ремарку, что на сегодняшний день ПБ является наиболее острой проблемой Западного полушария, тогда как на Востоке эта патология встречается редко.

Симптомы ПБ в целом напоминают признаки ГЭРБ — заброс с развитием изжоги, дискомфортом за грудиной после еды и натощак, а также возможным развитием дисфагии. Однако присутствуют и некоторые отличия. В основном это связано с тем, что перестройка эпителия пищевода является защитной функцией. Поэтому у большинства больных с ПБ изжога носит невыраженный характер, а иногда отсутствует. Это связано с низкой чувствительностью метаплазированного эпителия к действию кислого содержимого. Однако при сборе анамнеза пациенты могут отметить, что изжога и дискомфорт за грудиной были выраженными, однако со временем практически исчезли. Подобное развитие «мнимого благополучия» является весомым аргументом в пользу незамедлительного обследования.

Частота сочетания ПБ и стриктур пищевода составляет от 30 до 80%. Следует подчеркнуть, что сочетание рентгенологических признаков пищеводного рефлюкса с наличием стриктуры в средней трети пищевода практически всегда трактуется в пользу развития ПБ. Из каждых ста пациентов с ПБ и протяженностью поражения более 3 см у 60% будет выявлена стриктура, а у 40% будет изъязвление, также у 10–12% в последующем обнаружится железистый рак [37–39]. При этом наличие стриктуры в области ПБ является достаточно важным признаком возможного развития аденокарциномы [40]. Следует учитывать, что в настоящее время рост частоты аденокарциномы проксимального отдела желудка и дистального участка пищевода превышает показатели заболеваемости любой другой злокачественной опухолью.

На начальном этапе обследования пациентов с подозрением на ПБ выполняется полипозиционное рентгенологическое исследование (Рис. 3). Основными признаками развития ПБ является картина выраженного

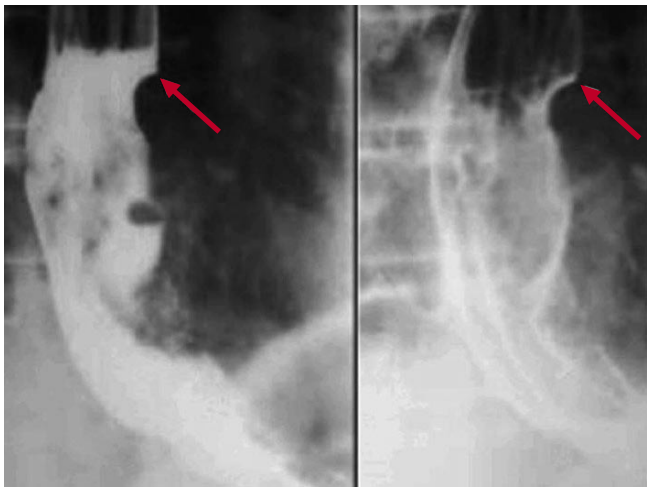

Рис. 3. Рентгенограмма при ПБ (дефект наполнения пищевода, или экзофит указан стрелкой).

рефлюкс-эзофагита в сочетании с грыжей ПОД, высокими и протяженными стриктурами пищевода, а также наличием его изъязвления [41]. Часто для увеличения разрешающей способности данного метода выполняется двойное контрастирование пищевода с детальным исследованием структуры слизистой оболочки в дистальной трети (ретикулярный характер с возможным появлением фовеолярных структур) в сочетании с навыками и опытом рентгенолога.

Эндоскопический метод является основным и наиболее информативным при постановке диагноза ПБ. Такие инструментальные методы, как рентгенография и сцинтиграфия могут лишь предположить этот диагноз, эндоскопический метод позволяет с высокой степенью вероятности установить его (следует сделать ремарку, что окончательный диагноз ПБ устанавливается при морфологической верификации). Как известно, при эндоскопии определяется протяженность изменения слизистой оболочки, ее отношение к пищеводно-желудочному переходу. При этом распространение участка метаплазии адекватно определяется в виде очагов гиперемии («языки пламени») на фоне «жемчужно- белого» эпителия слизистой пищевода.

Важно отметить, что метаплазированная слизистая при ближайшем осмотре выглядит как при атрофическом гастрите, сосуды имеют продольное направление. В таких случаях применяется методика хромоэндоскопии с окраской слизистой 2% р-ром Люголя. Точность методики в диагностике очагов метаплазии составляет около 80%. Также в наши дни широко используются другие технологии окраски слизистой при хромоэндоскопии — метиленовым синим, индигокармином, а также 1% раствором уксусной кислоты. Основной целью эндоскопического исследования является получение биопсийного материала для морфологического исследования, которое направлено не только на подтверждение метаплазии слизистой пищевода, но и на выявление дисплазии и (или)

фокусов аденокарциномы. Отмечено, что аденокарцинома, развивающаяся на фоне пищевода Барретта, наиболее часто характеризуется эндофитным более агрессивным ростом, что затрудняет визуальную диагностику и часто требует применения специфической методики взятия биопсии. Согласно методу, предложенному G.N.J. Tytgat (1994) [42], биопсия производится из четырех квадрантов по окружности пищевода каждые 2 см, начиная от границы зоны метаплазии. Некоторые авторы [43] указывают, что обязательным является биопсия выше визуально определяемой границы метаплазии, так как именно там наиболее часто локализуются очаги дисплазии и фокусы злокачественных клеток.

В последние годы в диагностике и скрининге ПБ часто используются современные эндоскопические методики: эндоскопическое ультразвуковое исследование, оптическая когерентная томография (ОКТ) и магнифицирующая эндоскопия [44]. Из приведенных методов наиболее интересным является ОКТ, позволяющий в реальном масштабе времени выполнять прижизненную «оптическую» биопсию стенки пищевода с визуализацией слоев и прицельной биопсией подозрительных участков слизистой. Корреляционный анализ данных ОКТ и морфологического исследования отмечают высокую разрешающую способность метода в дифференциальной диагностике ПБ и аденокарциномы пищевода, а также при проведении мониторинга восстановления слизистой пищевода после выполнения термической абляции очагов ПБ.

На сегодняшний день считается, что риск развития аденокарциномы на фоне ПБ является значимым, а это заболевание рассматривается как облигатный предрак. Однако появлению рака предшествует постепенное прогрессивное развитие диспластических изменений, с потерей клетками признаков дифференцировки, т. е. развития дисплазии. Прогрессирование от легкой дисплазии (дисплазия низкой степени) к тяжелой дисплазии (дисплазия высокой степени) в среднем протекает в течение 29 месяцев, тогда как последующее развитие аденокарциномы занимает в два раза меньший интервал времени — 14 месяцев [45].

В клинической практике достаточно сложным является определение у таких пациентов промежутка между контрольными эндоскопическими исследованиями. На основании компьютерного анализа результатов выживаемости пациентов с ПБ, основанных на рассчитываемой продолжительности жизни, а также экономической эффективности эндоскопического скрининга, показано, что при легкой и умеренной дисплазии контрольные исследования необходимо повторять каждые 2–3 года, а в группе больных с тяжелой дисплазией методом выбора является эзофагэктомия [46]. При этом у пациентов с низким риском развития рака — женщины, некурящие и непьющие пациенты — эндоскопический скрининг 1 раз в три года является достаточным. Наряду с этим, в группе с высоким риском развития рака — мужчины-курильщики — ежегодный эндоскопический скрининг с множественной биопсией является обоснованным.

5-летняя выживаемость пациентов при адекватном хирургическом лечении по поводу аденокарциномы пищевода на фоне ПБ (при скрининге и активном выявлении) составляет около 96% и статистически достоверно выше, чем при хирургическом лечении больных, оперированных по поводу симптоматической аденокарциномы пищевода (26%) [47].

Авторы заявляют об отсутствии конфликта интересов (The authors declare no conflict of interest).

ЛИТЕРАТУРА/REFERENCES

1. Fitzgerald RC, di Pietro M, Ragunath K, et al. British Society of Gastroenterology guidelines on the diagnosis and management of Barrett's oesophagus. Gut 2014; 63: 7-42.
2. Birkmeyer JD, Stukel TA, Siewers AE et al . Surgical volume and operational mortality in the United States. N Engl J Med. 2003; 349: 2117-2127.
3. Konda VJ, Ross as, Ferguson MK, et al. Is the risk of developing concomitant invasive esophageal cancer overestimated in highly dispersed Barrett's esophageal dysplasia? Clin Gastroenterol Hepatol. 2008; 6: 159-164.
4. Faith m, Stein HJ, and sivert Jr. Picture of the lymphogenic spread of ofbarrett's cancer. World J Surg. 2003;27: 1052-1057.
5. Barrett N.R. Chronic peptic ulcer of the oesophagus and 'oesophagitis'. Br J Surg. 1950; 38: 175-182.
6. Allison PR, Johnstone AS. The oesophagus lined with gastric mucous membrane. Thorax. 1953; 8: 87-101.
7. Barrett NR. The lower esophagus lined by columnar epithelium. Surgery. 1957; 41: 881-894.
8. Kandel P, Wallace MB. The Role of Adjunct Imaging in Endoscopic Detection of Dysplasia in Barrett'sEsophagus. Gastrointest Endosc Clin N Am. 2017; 27: 423-446. doi: 10.1016/j.giec.2017.02.007.
9. Naveed M, Dunbar KB. Endoscopic imaging of Barrett's esophagus. World J Gastrointest Endosc 2016; 8: 259-266. doi: 10.4253/wjge.v8.i5.259.
10. Phoa KN, et al. Radiofrequency Ablation vs Endoscopic Surveillance for Patients With Barrett Esophagus and Low-Grade Dysplasia. The Journal of the American Medical Association. 2014; 311(12): 1209-1217. doi: 10.1001/jama.2014.2511.
11. Melhado R, Alderson D, Tucker O. The Changing Face of Esophageal Cancer. Cancers. 2010; 2: 1379-1404.
12. Heberle CR, Omidvari AH, Ali A, Kroep S, Kong CY, Inadomi JM, Rubenstein JH, Tramontano AC,Dowling EC, Hazelton WD, Luebeck EG, Lansdorp-Vogelaar I, Hur C. Cost Effectiveness of ScreeningPatients With Gastroesophageal Reflux Disease for Barrett's Esophagus With a Minimally Invasive Cell Sampling Device. Clin Gastroenterol Hepatol. 2017; 15: 1397-1404.e7. doi:10.1016/j.cgh.2017.02.017.
13. Shaheen NJ, Falk GW, Iyer PG, Gerson LB. ACG Clinical Guideline: Diagnosis and Management of Barrett's Esophagus. The American Journal of Gastroenterology. 2016; 111(1): 30-50. doi: 10.1038/ajg.2015.322.
14. Fock KM, Poh CH. Gastroesophageal reflux disease. J. Gastroenterol. 2010; 45(8): 808-815. doi: 10.1007/s00535-010-0274-9.
15. Gora MJ, et al. Tethered capsule endomicroscopy for microscopic imaging of the esophagus, stomach,and duodenum without sedation in humans (with video). Gastrointest Endosc. 2018; 88: 830-840.
16. Paull A, Trier JS, Dalton MD, et al. The histologic spectrum of Barrett's esophagus. N Engl J Med. 1976; 295: 476-480.
17. Kilgore SP, Ormsby AH, Gramlich TL. The gastric cardia: fact or fiction? Am J Gastroenterology. 2000; 95: 921-924.
18. Quiglet EMM. The gastroesophageal junction revision: Perspectives in GERD. World Gastroenterology News. 2000; 5(2): 25-28.
19. Hayward J. The lower end of the esophagus. Thorax. 1961;16: 36-41.
20. Hamilton SR, Smith RRL, Cameron JL. Prevalence and characteristics of Barrett esophagus in patients with adenocarcinoma of the esophagus or esophagogastric junction. Hum Pathol. 1998; 19: 942-948.

21. Sharma P, Morales TG, Sampliner RE. Short segment Barrett's esophagus — the need for standardization of the definition and of endoscopic criteria. Am J Gastroenterol. 1998; 93: 1033-1036.
22. Clark GW, Smyrk TC, Burdiles P, et al. Is Barrett's metaplasia the source of adenocarcinoma of the cardia? Arch Surg. 1994; 129: 609-614.
23. Hirota W, Loughney T, Lazas D, et al. Specialized intestinal metaplasia, dysplasia and cancer of the esophagus and esophago-gastric junction: prevalence and clinical data. Gastroenterology. 1999; 116: 277-285.
24. Spechler SJ, Goyal RK. The columnar-lined esophagus, intestinal metaplasia, and Norman Barrett. Gastroenterology. 1996; 110: 614-621.
25. Stein HJ. and panel of experts: Esophageal cancer: Screening and surveillance. Dis Esoph'9.. 1996; 1: 3-19.
26. Reid BJ, Blount PL, Rubin CE, et al. Flow cytometric and histologic progression to malignancy in Barrett's esophagus prospective endoscopic surveillance of a cohort. Gastroenterology. 1992; 102: 1212-1219.
27. Schnell TG, Sontag SJ, Chejfec G. Adenocarcinoma arising in tongues or short segments of Barrett's esophagus. DigDis Sci. 1992; 37: 137-143.
28. Duits LC, et al. Abiomarker panel predicts progression of Barrett's esophagus to esophageal adenocarcinoma. Dis Esophagus. 2019; 32. doi: 10.1093/dote/doy102.
29. Konda VJA, Souza RF. Biomarkers of Barrett's Esophagus: From the Laboratory to Clinical Practice. DigDis Sci. 2018; 63: 2070-2080. doi: 10.1007/s10620-018-5088-2.
30. Vakil N, van Zanten S, Kahrilas P, Dent J, Jones R. The Montreal Definition and Classification of Gastroesophageal Reflux Disease: A Global Evidence-Based Consensus. Am J Gastroenterol. 2006; 101(8): 1900-1920.
31. Lagergren J, Bergstrom R, Lindgren A, Nyren O. Symptomatic gastroesophageal reflux as a risk factor for esophageal adenocarcinoma. The New England Journal of Medicine. 1999; 340(11): 825-831.
32. Duits LC, Phoa KN, Curvers WL, Ten Kate FJ, Meijer GA, Seldenrijk CA. Offerhaus Barrett's oesophagus patients with low-grade dysplasia can be accurately risk-stratified after histological review by an expert pathology panel. Gut. 2015; 64(5): 700-706. doi:10.1136/gutjnl-2014-307278.
33. Тер-Ованесов М.Д. Факторы прогноза хирургического лечения рака проксимального отдела желудка. Автореферат дис. … докт. мед. наук. М., 2007. 52 с. [Ter-Ovanesov M.D. Faktory prognoza hirurgicheskogo lecheniya raka proksimal'nogo otdela zheludka. Avtoreferat dis. … dokt. med. nauk. M., 2007. 52 s. (In Russ).]
34. Spechler S, Sharma P, Souza R, et al. American Gastroenterological Association Medical Position Statement on the Management of Barrett's Esophagus. Gastroenterology. 2011; 140: 1084-1091.
35. ASGE Technology Committee. Thosani N, Abu Dayyeh BK, Sharma P, Aslanian HR, Enestvedt BK, Komanduri S, Manfredi M, Navaneethan U, Maple JT, Pannala R, Parsi MA, Smith ZL, Sullivan SA, Banerjee S. ASGE Technology Committee systematic review and meta-analysis assessing the ASGE Preservation and Incorporation of Valuable Endoscopic Innovations thresholds for adopting real-timeimaging-assisted endoscopic targeted biopsy during endoscopic surveillance of Barrett's esophagus. Gastrointest Endosc. 2016; 83: 684-98.e7. doi: 10.1016/j.gie.2016.01.007.
36. Hvid-Jensen F, Pedersen L, Drewes AM, Sørensen HT, Funch-Jensen P. Incidence of adenocarcinomaamong patients with Barrett's esophagus. N Engl J Med. 2011; 365: 1375-1383. doi:10.1056/NEJMoa1103042.
37. Bremner CG. Barrett's esophagus. In DeMeester TR, Matthews HR. (eds): International Trends in General Thoracic Surgery. 1987; 3: 227-244.
38. Cameron AJ, Lomboy CT, Pera M, Carpenter HA. Adenocarcinoma of the esophago-gastric junction and Barrett's esophagus. Gastroenterology. 1995; 109: 1541-1546.
39. Hamilton SR, Smith RRL, Cameron JL. Prevalence and characteristics of Barrett esophagus in patients with adenocarcinoma of the esophagus or esophagogastric junction. Hum Pathol. 1998; 19: 942-948.
40. Spechler SJ, Sperber H, Doos WG, et al. The prevalence of Barrett's esophagus in patients with chronic peptic esophageal strictures. Dig Dis Sci. 1983; 28: 769-774.
41. Whiteman DC, Appleyard M, Bahin FF, Bobryshev YV, Bourke MJ, Brown I, et al. Australian clinical practice guidelines for the diagnosis and management of Barrett's esophagus and early esophageal adenocarcinoma. J Gastroenterol Hepatol. 2015; 30(5): 804–820.
42. Tytgat GNJ, et al. What are the endoscopic criteria for diagnosing columnar metaplasia? The Esophageal Mucosa. Amsterdam. Elsevier. 1994: 795-798.
43. Phoa KN, et al. Multimodality endoscopic eradication for neoplastic Barrett oesophagus: results of an European multicentrestudy (EURO-II). Gut. 2016; 65(4): 555-562. doi:10.1136/gutjnl-2015-309298.
44.Weusten B, et al. Endoscopic management of Barrett's esophagus: European Society of Gastrointestinal Endoscopy (ESGE) Position Statement. Endoscopy. 2017; 49(2): 191-198. doi:10.1055/s-0042-122140.
45. Barret M, Belghazi K, Weusten BL, Bergman JJ, Pouw RE. Single-session endoscopic resection and focal radiofrequency ablation for short-segment Barrett's esophaguswith early neoplasia. Gastrointestinal Endoscopy. 2016; 84(1): 29-36. doi:10.1016/j.gie.2015.12.034.
46. di Pietro M., Fitzgerald R. Revised British Society of Gastroenterology recommendation on the diagnosis and management of Barrett's oesophagus with low-grade dysplasia. Gut, 2017; 67(2): 392-393.
47. Shaheen NJ, Falk GW, Iyer PG, Gerson LB. ACG clinical guideline: diagnosis and management of Barrett's esophagus. Am J Gastroenterol. 2016; 111(1): 30-50.

МЕТА-АНАЛИЗ АРТРОСКОПИЧЕСКОЙ ТЕХНИКИ И ТРАДИЦИОННОГО ОТКРЫТОГО АРТРОДЕЗА ГОЛЕНОСТОПНОГО СУСТАВА ПРИ ЛЕЧЕНИИ ПАЦИЕНТОВ С ПОЗДНЕЙ СТАДИЕЙ ЕГО ОСТЕОАРТРОЗА

Ван Ж.*, Ахтямов И.Ф., Зиатдинов Б.Г., Файзрахманова Г.М.
ФГБОУ ВО «Казанский государственный медицинский университет», Казань

DOI: 10.25881/20728255_2022_17_1_103

Резюме. Обоснование: клиническими проявлениями поздней стадии остеоартроза голеностопного сустава являются в основном боль и ограниченная подвижность сустава, что серьезно влияет на качество жизни пациента.

Цель: комплексное сравнение клинической эффективности артроскопической техники и традиционного открытого артродеза голеностопного сустава в лечении поздней стадии остеоартроза голеностопного сустава.

Методы: поиск статей осуществлялся в Китайской национальной базе знаний, в четырех английских базы данных (библиотеки PubMed, Embase, Medline и Cochrane) и русской Научной электронной библиотеке «КиберЛенинка» и «eLIBRARY».

Результаты: все 13 статей были когортными исследованиями. Всего было выполнено 822 случая артродеза голеностопного сустава, из которых 435 случаев были прооперированы с помощью артроскопической техники, а в 387 случаях — традиционной открытой хирургии. В следующих терминах артроскопические техники показали значительные преимущества, в том числе: частота послеоперационного сращения (P = 0,007, время сращения (P<0,00001, общая частота осложнений (P<0,00001), интраоперационная кровопотеря (P<0,00001, продолжительность пребывания в больнице (P<0,00001), шкала VAS (p = 0,009, послеоперационный лечебный эффект (p = 0,005), шкала AOS (p = 0,003, подшкала PCS (p = 0,008).

Заключение: артродез методом артроскопической техники лучше, чем традиционный открытый артродез голеностопного сустава при лечении поздней стадии остеоартроза голеностопного сустава.

Ключевые слова: голеностопный сустав, артродез, артроскопия, клинические исследования, контрольное исследование.

META-ANALYSIS OF ARTHROSCOPIC TECHNIQUE AND TRADITIONAL OPEN ANKLE ARTHRODESIS FOR THE TREATMENT OF ADVANCED ANKLE OSTEOARTHRITIS

Wang R.*, Akhtyamov I.F., Ziatdinov B.G., Faizrakhmanova G.M.
Kazan State Medical University, Kazan

Abstract. Background: the clinical manifestations of the late stage of ankle osteoarthritis are mainly pain and limited joint mobility, which seriously affects the patient's quality of life.

Aims: comprehensive comparison of the clinical efficacy of the arthroscopic technique and traditional open ankle arthrodesis in the treatment of advanced ankle osteoarthritis.

Materials and methods: the articles were searched in the Chinese national knowledge Infrastructure, in four English databases (PubMed, Embase, Medline, and Cochrane libraries) and the Russian Scientific Electronic Library «CyberLeninka» and «elibrary».

Results: all 13 articles were cohort studies. A total of 822 cases of ankle arthrodesis were performed, of which 435 cases were operated using the arthroscopic technique, and in 387 cases — traditional open surgery. In the following terms, arthroscopic techniques have shown significant benefits, including: postoperative fusion rate (P = 0.007), fusion time (P <0.00001), overall complication rate (P<0.00001), intraoperative blood loss (P<0.00001), length of stay in hospital (P<0.00001), VAS scale (p = 0.009), postoperative treatment effect (p = 0.005), AOS scale (p = 0.003), PCS subscale (p = 0.008).

Conclusions: arthrodesis by the arthroscopic technique is better than traditional open ankle arthrodesis in the treatment of advanced ankle osteoarthritis.

Keywords: ankle, arthrodesis, arthroscopy, case control study.

Обоснование

Клиническими проявлениями поздней стадии остеоартроза голеностопного сустава являются в основном боль и ограниченная подвижность сустава, что серьезно влияет на качество жизни пациента. В настоящее время артродез голеностопного сустава используется в качестве «золотого стандарта» для лечения остеоартроза средней и конечной стадии из-за его точного лечебного эффекта [1]. Morgan впервые опубликовал описание клинического применения артродеза голеностопного сустава с помощью артроскопии в 1991 г. и назвал его артроскопической техникой при артродезе голеностопного сустава [2]. В настоящее время отсутствуют систематические исследования клинического применения этих двух методов при лечении поздней стадии остеоартроза голеностопного сустава.

Цель

Отобрать и проанализировать соответствующие исследовательские статьи с помощью мета-анализа. Всесторонне и объективно сравненить артроскопическую технику и традиционный открытый метод артродеза голеностопного сустава при лечении поздней стадии остеоартроза голеностопного сустава предоставляет клиницистам основанную на доказательствах медицину для выбора вариантов лечения.

Методы

Источник информации

Для проведения систематического обзора использовались: Китайская национальная инфраструктуры знаний (CNKI), 4 англоязычных базы данных (библиотеки PubMed, Embase, Web of Science и Cochrane), а также Русской Научной электронной библиотеке «КиберЛенинка» и «eLIBRARY». Мы искали клинические иследования артроскопической техники артродеза голеностопного сустава для лечения поздней стадии остеоартроза голеностопного сустава до 20 февраля 2021 г. Ключевые слова поиска: голеностопный сустав, артродез, артроскопия, клинические исследования, контрольное исследование.

* e-mail: jioshi.wan5093@rambler.ru

Критерии включения и исключения

Критерии включения:

(1) Объекты исследования: пациенты с поздней стадией остеоартроза голеностопного сустава, включая посттравматический остеоартроз, ревматоидный остеоартрит, подагрический остеоартрит, аваскулярный остеоартрит таранной кости и другие;

(2) Методы исследования: сравнительное исследование традиционного открытого артродеза голеностопного сустава (Open Ankle Arthrodesis, OAA) и артроскопической техникой артродеза голеностопного сустава (Arthroscopic Ankle Arthrodesis, AAA);

(3) Один или несколько значимых результатов, показанных в исследовании, в том числе: частота послеоперационного сращения, время сращения, общая частота осложнений, продолжительность операции, интраоперационная кровопотеря, продолжительность пребывания в больнице, визуальная аналоговая шкала боли (visual analog score, VAS), шкала оценки Американского ортопедического общества стопы и голеностопного сустава (American Orthopaedic Foot & Ankle Society, AOFAS), послеоперационный лечебный эффект, оценка по шкале остеоартрита голеностопного сустава (Ankle Osteoarthritis Scale score, AOS), Подшкала физических функций SF-36 (SF-36 Physical Function Subscale, PCS), оценка умственного компонента SF-36 (SF-36 mental component score, MCS) и т. д.

Критерии исключения:

(1) не оригинальная статья или (2) доклинические исследования;

(3) Нерандомизированные контролируемые исследования или некогортные исследования;

(4) Неполные или противоречивые данные;

(5) Неоднократно опубликованные статьи;

(6) Статьи с ненадлежащими статистическими методами или недоступные для статистического анализа;

(7) Данные, в которых отсутствуют соответствующие индикаторы результатов.

Извлечение данных и оценка качества

Два исследователя провели предварительный отбор извлеченной литературы в соответствии с критериями включения и исключения и одновременно выполнили извлечение данных. Извлеченный контент включает: 1. Исходные демографические и клинические характеристики участников исследования, включая возраст, соотношение полов, размер выборки и типы поражений. 2. Название статьи, первый автор, время публикации; 3. Время операции, интраоперационная кровопотеря, продолжительность пребывания, оценка по шкале AOFAS, коэффициент сращения, время сращения, оценка боли по VAS, частота осложнений, послеоперационный лечебный эффект, оценка по шкале остеоартрита голеностопного сустава (AOS), подшкала физических функций SF-36 (PCS), оценка умственного компонента SF-36 (MCS) и другие данные. В исследовании мы определили клиническое сращение, при визуализаци костного соединения голеностопного сустава [3].

Статистический анализ

Для анализа использовалось программное обеспечение RevMan 5.4, предоставленное Cochrane Collaboration. В этом исследовании для анализа данных используется модель фиксированных эффектов или модель случайных эффектов. Для выбора оптимальной модели выполнения метаанализа проводилась оценка статистической гетерогенности исследований по показателю I2 и Q-тесту. Значение I2 представлено в процентах — от 0 до 100%. Когда $P>0,05$ или $I2<50\%$, это доказывает однородность результатов каждого исследования, и для объединения данных используется модель фиксированных эффектов (Fixed effect, FE).

Результаты

Основные характеристики включенной литературы

Согласно описанной выше формуле поиска статей, всего была получена 1041 статья, в том числе CNKI (211 статей), PubMed (225 статей), Embase (289 статей), Web of Science (69 статей, Cochrane (37 статей), «КиберЛенинка» (49 статей) и «elibrary» (161 статей). Все полученные статьи были введены в программу управления документами EndNote X9, 266 повторяющихся статей были исключены, и было получено 775 статей. Затем мы прочитали заголовок и аннотацию статьи для предварительного просмотра. Были исключены статьи, не относящиеся к лечению поздней стадии остеоартроза голеностопного сустава с помощью артроскопии или традиционного открытого артродеза голеностопного сустава, включая комментарии, систематические обзоры, мета-анализ, отчеты о случаях и нерелевантные исследования, осталось 77 статей; После прочтения полного текста и дальнейшего просмотра в соответствии с критериями включения и исключения осталось 20 статей; Еще раз внимательно изучив литературу и исключил 7 статей низкого качества, и окончательно было включено 13 статей.

Наконец, было включено 13 статей, все из которых были когортными исследованиями. Всего выполнено 822 артродеза голеностопного сустава, в том числе 435 — артроскопической техникой и 387 традиционным методом операцией.

Факторы контроля исследования:

I. Пол; II. Возраст; III. BMI; IV. Курение; V. употребление алкоголя; VI. Сопутствующие заболевания, а также по типу основного заболевания; VII. Предыдущая операция; VIII. Предоперационная деформация.

Показатели результата:

1. Частота послеоперационного сращения; 2. Продолжительность операции; 3. Интраоперационная кровопотеря; 4. Продолжительность пребывания в больнице; 5. Шкала оценки Американского ортопедического обще-

ства стопы и голеностопного сустава (AOFAS); 6. Послеоперационный лечебный эффект.

Частота послеоперационного сращения

Тест на неоднородность. В литературу включены 12 исследований [3–14], в которых сравнивается клиническая эффективность артроскопической техники и традиционного открытого артродеза у пациентов с остеоартрозом голеностопного сустава на поздней стадии с точки зрения частоты послеоперационного сращения. Всего было включено 714 случаев, из которых 381 случай выполнен артроскопической техникой, а в 333 случаях выполнен традиционными открытыми операциями. Результаты анализа неоднородности показали, что 12 исследований были однородными (P = 0,62; I2 = 0%), и для мета-анализа можно выбрать фиксированные эффекты. Для обеспечения точности и стабильности исследования продолжается анализ чувствительности.

Объединенные данные модели с фиксированными эффектами. Модель фиксированного эффекта использовалась для статистического анализа 12 исследований. Результаты мета-анализа показали, что значение OR составляло 2,17, 95% доверительный интервал составлял 1,23 ~ 3,84, и он был статистически значимым P = 0,007, Z = 2,68, что позволяет предположить, что частота послеоперационного сращения после артроскопической техники голеностопного сустава выше, чем при традиционном открытом артродезе.

Продолжительность операции

Во включенных исследованиях 7 исследований [5–7; 9–11; 14; 15] сравнивали продолжительность двух хирургических процедур. После теста на неоднородность I2 = 99%, P<0,00001, что указывает на очевидную неоднородность среди выбранных статей в этом исследовании и необходимость поиска неоднородности.

Анализ чувствительности для поиска причин неоднородности: Анализ чувствительности семи исследований показал, что Li [15] и Meng [14] 2013 оказали большее влияние на неоднородность, и тест на неоднородность был проведен после удаления исследования. Результаты показали, что остальные 5 исследований включали 307 операций, в том числе 145 провели артроскопической техникой, 162 операций традиционной артродезом. Не было выявлено неоднородности (I2 = 31<50%; P = 0,21>0,1).

Интраоперационная кровопотеря

Что касается интраоперационной кровопотери, были включены 2 статьи [14; 15], и тест на неоднородность показал, что среди статей, выбранных в этом исследовании, существует неоднородность (I2 = 94>50%; P = <0,0001. Мета-анализ с использованием модели случайных эффектов показал, что было включено 138 операций, в том числе 68 провели артроскопической техникой, а 70 случаев традиционным артродезом. Разница между двумя группами была статистически значимой (MD = -4,41; 95% CI: -5,19~-3,64; P<0,00001; Z = 11,18).

Продолжительность пребывания в больнице

Включено в 6 исследований [5; 6; 9; 10; 14; 15], сравнивающих продолжительность пребывания при двух типах хирургических вмешательств, в общей сложности было включено 425 операций, из них 203 артроскопической техникой и 222 традиционным артродезом. Результаты анализа неоднородности показали, что 6 исследований были однородными (P = 0,33; I2 = 13%). Проведя анализ чувствительности, было обнаружено, что данное исследование имеет хорошую стабильность.

Продолжительность пребывания в больнице при артроскопической технике была значительно меньше, чем при открытом артродезе, и разница была статистически значимой (MD = -1,68; 95% CI: -1.99~-1,38; P<0,00001; Z = 10,80).

Шкала оценки Американского ортопедического общества стопы и голеностопного сустава (AOFAS)

В двух исследованиях [14; 15] использовалась шкала AOFAS для оценки облегчения симптомов остеоартроза у пациентов через 6 месяцев после операции. Между этими двумя исследованиями существует значительная неоднородность, поэтому была использована модель случайных эффектов (Chi2 = 2,31; df = 1; p = 0,13; I2 = 57). Согласно мета-анализу, нет значительной разницы в облегчении симптомов остеоартроза между пациентами, перенесшими с помощью артроскопической техники, и перенесшими открытую операцию (MD = 0,29; 95% CI -6,39~6,97; p = 0,93).

Послеоперационный лечебный эффект

Согласно шкале AOFAS, два исследования [12; 15] разделили удовлетворенность пациентов после операции на «Отличный», «Хороший», «Удовлетворительный», «Неудовлетворительный» и оценили эффективность операции. Между двумя исследованиями не было неоднородности, и использовалась модель фиксированных эффектов (p = 0,53; I2 = 0%). Результаты показали, что пациенты, перенесшие операцию артроскопической техникой, были значительно лучше, чем пациенты, с традиционным артродезом (ES = 0,49; 95% CI 0,29~0,81; p = 0,005).

Обсуждение

Мета-анализ частоты послеоперационного сращения и времени сращения показывает, что существует значительная разница между артродезом голеностопного сустава с применением артроскопии и традиционной открытой хирургией. Первое явно лучше второго. Это может быть связано с тем, что артроскопическая техники может в максимальной степени сохранить оболочку мягких тканей, а также основные функции мягких тканей вблизи операционного поля, поэтому процесс заживле-

ния кости может быть быстрее. Таким образом, скорость сращения кости эффективно улучшается [6].

Согласно результатам нашего анализа, артроскопическая техника позволяет эффективно снизить частоту послеоперационных осложнений. Это может быть связано с ограниченным воздействием, которое значительно уменьшит расслоение надкостницы и а так же защитит местное кровообращение в области хирургического вмешательства [11].

Кроме того, мы оценили продолжительность операции двух хирургических методов, и не было статистически значимой разницы между артроскопической группой и открытой хирургической группой. Это может быть связано тем, что артроскопическая техника голеностопного сустава предъявляет определенные требования к техническому уровню врачей и оборудованиям, что увеличивает время операции и влияет на ее эффективность [16]. Однако с точки зрения интраоперационной кровопотери комбинированные данные значительно полезны именно при артоскопической техники.

Что касается продолжительности пребывания в больнице, то можем видеть, что пациенты, перенесшие операцию артоскопической техники короче. Это может эффективно снизить нагрузку на пациентов и общество на лечение остеоартроза голеностопного сустава.

Заключение

Артроскопическая техника лучше, чем традиционный открытый артродез голеностопного сустава при лечении поздней стадии остеоартроза голеностопного сустава. Хотя нет существенной разницы в долгосрочной эффективности между ними, первый имеет преимущества высокой частоты послеоперационного сращения, меньшего количества осложнений и более быстрого послеоперационного восстановления. Может использоваться как более предпочтительный выбор для хирургов.

Авторы заявляют об отсутствии конфликта интересов (The authors declare no conflict of interest).

ЛИТЕРАТУРА/REFERENCES

1. Хоминец В.В., Михайлов С.В., Шакун Д.А., и др. Артродезирование голеностопного сустава с использованием трех спонгиозных винтов // Травматология и ортопедия России. — 2018. — Т.24. — №2. — С.117–126. [Khominets VV, Mikhailov SV, Shakun DA, et al. Ankle arthrodesis with three cancellous screws. Travmatologiya i ortopediya Rossii. 2018; 24(2): 117-126. doi: 10.21823/2311-2905-2018-24-2-117-126. (In Russ).]
2. Dhillon MS, Hooda A, Kumar P. History of foot and ankle arthroscopy. J Arthrosc Surg Sport Med. 2020; 1(1): 126-132. doi:10.25259/JASSM_4_2020.
3. Quayle J, Shafafy R, Khan MA, Ghosh K, Sakellariou A, Gougoulias N. Arthroscopic versus open ankle arthrodesis. Foot Ankle Surg. 2018; 24(2): 137-142. doi: 10.1016/j.fas.2017.01.004.
4. Столбиков С.А., Лукин С.Ю., Лебедев А.А., и др. Сравнительный опыт хирургического лечения деформирующего артроза голеностопного сустава // Уральский медицинский журнал. — 2018. — Т.11. — С.112-115. [Stolbikov SA, Lukin SYu, Lebedev AA, et al. Comparative experience of surgical treatment of deforming arthrosis of the ankle joint. Ural Med J. 2018; 11: 112-115. doi: 10.25694/URMJ.2018.11.35. (In Russ).]
5. Woo BJ, Lai MC, Ng S, Rikhraj IS, Koo K. Clinical outcomes comparing arthroscopic vs open ankle arthrodesis. Foot Ankle Surg. 2020; 26(5): 530-534. doi: 10.1016/j.fas.2019.06.004.
6. Townshend D, Silvestro MD, Krause F, et al. Arthroscopic versus open ankle arthrodesis: a multicenter comparative case series. J Bone Joint Surg. 2013; 95(2): 98-102. doi: 10.2106/JBJS.K.01240.
7. Peterson KS, Lee MS, Buddecke DE. Arthroscopic versus open ankle arthrodesis: a retrospective cost analysis. J Foot Ankle Surg. 2010; 49(3): 242-247. doi: 10.1053/j.jfas.2010.02.019.
8. Panikkar KV, Taylor A, Kamath S, Henry A. A comparison of open and arthroscopic ankle fusion. Foot Ankle Surg. 2003; 9(3): 169-172. doi: 10.1016/S1268-7731(03)00073-0.
9. O'Brien TS, Hart TS, Shereff MJ, Stone J, Johnson J. Open versus arthroscopic ankle arthrodesis: a comparative study. Foot Ankle Int. 1999; 20(6): 368-374. doi:10.1177/107110079902000605.
10. Nielsen KK, Linde F, Jensen NC. The outcome of arthroscopic and open surgery ankle arthrodesis: a comparative retrospective study on 107 patients. Foot Ankle Surg. 2008; 14(3): 153-157. doi: 10.1016/j.fas.2008.01.003.
11. Myerson MS, Quill G. Ankle arthrodesis. A comparison of an arthroscopic and an open method of treatment. Clin Orthop Relat Res. 1991; (268): 84-95.
12. Брижань Л.К., Хоминец В.В., Давыдов Д.В. и др. Современый подход к профилактике инфекционных осложнений при артродезе голеностопного сустава // Вестник Национального медико-хирургического Центра им НИ Пирогова. — 2017. — Т.12. — №4-2. [Brizhan LK, Hominec VV, Davydov DV, et al. Modern approach to the prevention of infectious complications in the arthrodesis of the talocrural joint. Bull Natl Med Surg Center named N.I. Pirogov. 2017; 12(4-2). (In Russ).]
13. Schmid T, Krause F, Penner MJ, Veljkovic A, Younger AS, Wing K. Effect of preoperative deformity on arthroscopic and open ankle fusion outcomes. Foot & ankle international. 2017; 38(12): 1301-1310. doi: 10.1177/1071100717729491.
14. Meng Q, Yu T, Yu L, Zhao X, Qi C. [Effectiveness comparison between arthroscopic and open ankle arthrodesis]. Zhongguo xiu fu chong jian wai ke za zhi [Chinese journal of reparative and reconstructive surgery]. 2013; 27(3): 288-291. doi: 10.7507/1002-1892.20130066.
15. 李刚, 张鹏, 王小武. 关节镜辅助下内固定踝关节融合术与开放性踝关节融合术治疗晚期创伤性踝关节炎的疗效对比. 广西医科大学学报. 2017; 34(11): 1590-1593. [Li Gang, Zhang Peng, Wang Xiaowu. Efficacy comparison of arthroscopic arthrodesis and open ankle arthrodeses on treatment of advanced traumatic arthritis. J Guangxi Med Univ. 2017; 34(11): 1590-1593. (In Chin).]
16. Lamy C, Stienstra JJ. Complications in ankle arthroscopy. Clin Podiatr Med Surg. 1994; 11(3): 523-539.

ПОДХОДЫ К ДИАГНОСТИКЕ И ЛЕЧЕНИЮ ХОЛЕДОХОЛИТИАЗА У ПАЦИЕНТОВ ПОЖИЛОГО И СТАРЧЕСКОГО ВОЗРАСТА

Кабанов М.Ю.[1, 2], Семенцов К.В.[1, 2], Алексеев В.В.* [1, 2], Фокина А.А.[1], Бояринов Д.Ю.[1, 2], Седов А.С.[1], Кошелев Т.Е.[2], Беседин И.И.[2]

[1] *ГБУЗ «Госпиталь для ветеранов войн», Санкт-Петербург*

[2] *ФГБОУ ВО «Северо-Западный государственный медицинский университет им. И.И. Мечникова», Санкт-Петербург*

DOI: 10.25881/20728255_2022_17_1_107

Резюме. В настоящее время проблема желчнокаменной болезни приобретает не только медицинское, но и социальное значение. Такая тенденция определяется широким распространением данной патологии, а также большим количеством связанных с ней осложнений. Одним из них является холедохолитиаз, который встречается с частотой 10–15%. У пациентов пожилого и старческого возраста, он встречается от 35 и до 68%. Также отмечается, что в 15–20% случаев холедохолитиаз протекает бессимптомно. Поэтому возникает необходимость поиска нового лечебно-диагностического алгоритма у пациентов старшей возрастной группы с осложненными формами желчнокаменной болезни, имеющего не меньшую актуальность и большую практическую значимость. На сегодняшний день в течении желчнокаменной болезни можно выделить четыре стадии. Также предложено выделять клинические параметры, которые с разной степенью доказательности могут свидетельствовать о наличии у пациента холедохолитиаза. Основываясь на данных параметрах, пациенты могут быть разделены на группы с низкой (10%), средней (10–50%) и высокой (>50%) вероятностью холедохолитиаза. Современная методика диагностики включает в себя несколько этапов. В нее входят: сбор анамнеза и объективное обследование, лабораторные и инструментальные методы исследования, среди которых можно выделить как дооперационные, так и интраоперационные. По наличию клинических параметров (очень значимых, сильно значимых и умеренных) и определению группы риска у пациентов рекомендован алгоритм диагностики и лечения. Большинство авторов склонны считать, что традиционные хирургические вмешательства, выполненные у пациентов пожилого и старческого возраста на высоте желтухи, в последующем могут быть связаны с тяжелыми осложнениями и высокой летальностью. Классическое лапаротомное вмешательство считается операцией резерва и применяется в тех случаях, когда другие методы неэффективны. На основании проведенных исследований установлено, что в данный момент появляется «золотой стандарт» с применением 2-х этапной тактики. И тем не менее, вопрос выбора рационального метода лечения у данной группы пациентов остается актуальной проблемой.

Ключевые слова: желчный пузырь, холедохолитиаз, литотрипсия, Spyglass.

MODERN APPROACHES TO THE DIAGNOSIS AND TREATMENT OF CHOLEDOCHOLITHIASIS IN ELDERLY AND SENILE PATIENTS

Kabanov M.Yu.[1, 2], Semencov K.V.[1, 2], Alekseev V.V.* [1, 2], Fokina A.A.[1], Boyarinov D.Yu.[1, 2], Sedov A.S.[1], Koshelev T.E.[2], Besedin I.I.[2]

[1] *Hospital for veterans of wars, Saint-Petersburg*

[2] *NWSMU named after I. I. Mechnikov, St. Petersburg*

Abstract. Currently, the problem of gallstone disease is becoming not only medically, but also socially significant. This trend is determined by the widespread occurrence of this pathology, as well as the large number of complications associated with it. One of these complications is choledocholithiasis, which occurs with a frequency of 10–15%. Elderly and senile patients face this complication more often, ranging from 35 to 68% of cases. In 15–20% of cases, choledocholithiasis is noted to be asymptomatic; therefore, it becomes necessary to search for a new treatment and diagnostic algorithm for elderly patients with complicated forms. In this study this very search is of much relevance and great practical significance. Nowadays four stages can be distinguished in the course of gallstone disease. It is also possible to identify clinical parameters that, with varying degrees of evidence, can indicate that a patient is ill. According to the selected parameters, patients, in the vast majority, can be divided into groups with a low (10%), medium (10–50%) and high (>50%) probability of choledocholithiasis. The modern diagnostic technique includes several stages, among them are collection of anamnesis, objective examination and laboratory research. The final stage is an instrumental research method that can be preoperative or intraoperative. Basing on the clinical parameters (very significant, highly significant and moderate) and the following determination of the risk group, foreign authors recommended an algorithm for diagnosis and treatment. Most authors tend to believe that traditional surgical interventions performed in elderly and senile patients at the height of jaundice can be associated with severe intra- and postoperative complications and high mortality. Classical laparotomy is considered a reserve operation and is used when other methods are ineffective. The studies carried out have proved that a «gold standard» applying 2-stage tactics is appearing at the moment. Nevertheless, choosing a rational method of treatment for this group of patients remains an urgent problem.

Keywords: gallbladder, choledocholithiasis, lithotripsy, spyglass.

Введение

В настоящее время проблема желчнокаменной болезни (ЖКБ) приобретает не только медицинское, но и социальное значение. Такая тенденция определяется широким распространением данной патологии, а также большим количеством связанных с ней осложнений [1].

Стоит отметить, что трудности диагностики и лечения больных ЖКБ в большей степени связаны не с наличием камней в желчном пузыре, а с развивающимися осложнениями.

К осложнениям, существенно утяжеляющим течение и прогноз ЖКБ, относится холедохолитиаз, встречающийся с частотой от 10 до 15%. У пациентов пожилого и старческого возраста он встречается чаще, в пределах от 35 и до 68%. Также отмечается, что в 15–20% случаев холедохолитиаз протекает бессимптомно.

Основными факторам, которые приводят к развитию осложнений со стороны желчевыводящих путей, являются длительное малосимптомное течение заболевания и позднее обращение пациентов геронтологической группы за медицинской помощью.

Обструкция холедоха и желчевыводящих протоков конкрементами с нарушением оттока желчи может сопровождаться возникновением механической желтухи и холангита, с частотой 40–50% случаев. Особенно опасно их

* e-mail: valentindocvma@mail.ru

сочетание. На этом фоне при выполнении хирургических вмешательств, имеющих ряд технических особенностей, и зачастую развиваются тяжелые осложнения в постоперационном периоде, что сопровождается высокой послеоперационной летальностью 29–65% [2], а у пациентов пожилого и старческого возраста летальность возрастает в несколько раз по сравнению с лицами относительного молодого возраста [3].

Наличие сопутствующей патологии также вызывает осложнения, регистрирующиеся у 80–100% больных данной группы. При этом каждый третий пациент имеет от 2 до 5 сопутствующих заболеваний.

Возникают технические трудности во время оперативного вмешательства у 10–20% таких пациентов, так как имеют место крупные, сложной формы конкременты, анатомические особенности, в том числе измененная анатомия зоны Фатерова соска, синдром Мириззи, а так же наличие в анамнезе резекции желудка по Бильрот-2 [4].

Исходя из всего вышеперечисленного, появляется необходимость поиска нового лечебно — диагностического алгоритма у пациентов старшей возрастной группы с осложненными формами ЖКБ.

Современное состояние проблемы

Сегодня все чаще отмечается неуклонный рост распространенности ЖКБ и встречается как минимум у 10% населения планеты [5].

Распространенность камней в желчном пузыре наиболее высока у людей североевропейского происхождения, испаноговорящего населения и коренных американцев, снижается среди азиатов и афроамериканцев [6].

У женщин вероятность образования камней выше, чем у мужчин, особенно в репродуктивном возрасте, когда частота выявления камней в желчном пузыре повышается в 2–3 раза. Такая разница обусловлена, главным образом, эстрогеном, который увеличивает секрецию холестерина желчи [6].

Наблюдается увеличение частоты данной патологии с возрастом.

В 65 лет около 30% женщин имеют желчные камни. К 80 годам различия по полу нивелируются, и у 33–60% пациентов обнаруживаются камни в желчном пузыре [7].

По мнению зарубежных авторов на сегодняшний день в течении ЖКБ можно выделить четыре стадии [6]:

1. Литогенное состояние, с наличием условий способствующих образованию желчных камней;
2. Бессимптомные камни в желчном пузыре;
3. Симптоматические камни в желчном пузыре, проявляющиеся эпизодами желчной колики;
4. ЖКБ, осложненная холедохолитиазом.

Также предложено выделять клинические параметры, которые с разной степенью доказательности могут свидетельствовать о наличии у пациента холедохолитиаза [6]:

Очень значимые:

1. Камень холедоха при трансабдоминальном УЗИ;
2. Клинически восходящий холангит;
3. Билирубин 0,4 мг/дл.

Значимые:

1. Расширенный холедох при УЗИ (0,6 мм с желчным пузырем insitu);
2. Уровень билирубина 1,8–4 мг/дл.

Умеренно значимые:

1. Другие отклонения в биохимических тестах печени (кроме билирубина);
2. Возраст старше 55 лет;
3. Клиника билиарного панкреатита.

Основываясь на выделенные параметры, пациенты, в подавляющем большинстве, могут быть разделены на группы с низкой (10%), средней (10–50%) и высокой (>50%) вероятностью холедохолитиаза [6]:

1. Наличие какого-либо очень значимого параметра — высокая вероятность;
2. Наличие обоих значимых параметров — высокая вероятность;
3. Отсутствие клинических параметров — низкая вероятность;
4. Все остальные пациенты — средняя вероятность.

Большая медицинская и социальная значимость ЖКБ определяется не только высокой распространенностью, но и трудностью ее эффективной диагностики и лечения, а также большой вероятностью развития осложнений, в особенности у пациентов старшей возрастной группы.

Современные возможности диагностики холедохолитиаза

На данный момент намечена явная тенденция к появлению новых и более информативных методик, позволяющих диагностировать холедохолитиаз. Следует также отметить, что такие классические подходы как сбор анамнеза и объективное обследование, не утеряли своей актуальности.

При типичном течении заболевания одним из самых частых симптомов является желчная колика, характеристика которой обозначена следующими симптоматикой [6]:

- Эпизоды колики спорадические и непредсказуемые.
- Боль локализуется в эпигастрии или правом подреберье, иногда иррадиирущая в правую подлопаточную область.
- Боль, начинающаяся после приема пищи, часто описываемая как интенсивная и тупая, постепенно усиливающаяся в течение 10–20 мин., а затем постепенно ослабевающая, продолжительностью около 1–5 часов.
- Боль постоянная, не облегчающаяся рвотой, антацидами, дефекацией, отхождением газов или изме-

нениями положения тела. Иногда сопровождается потливостью, тошнотой и рвотой.

- Может сопровождаться неспецифическими симптомами, (например, диспепсическими явлениями или вздутием живота).

Отмечается, что механическая желтуха, холангит, острый билиарный панкреатит также свидетельствуют в пользу холедохолитиаза [8].

Лабораторные исследования также имеют положительный результат при постановке диагноза.

Гипербилирубинемия, высокие показатели уровня ЩФ, ГГТП говорят о механическом характере желтухи, а увеличение уровня АЛТ, АСТ вызваны нарушением функции печени, что также связано с затруднением желчеоттока.

Заключительным этапом диагностики является применение инструментальных методов исследования. Их можно разделить на дооперационные и интраоперационные. Предоперационными методами исследования являются: УЗИ, эндоультразвуковое исследование (ЭндоУЗИ), КТ, МРТ, чрескожная чреспеченочная холангиография(ЧЧХГ), эндоскопическая ретроградная холангиопанкреатография (ЭРХПГ). Интраоперационными методами являются: интраоперационное УЗИ (ИОУЗИ), интраоперационная холангиография и холангиоскопия.

УЗИ представляет собой рутинный метод диагностики с отсутствием противопоказаний к использованию. Однако, его диагностическая ценность относительно невысока и зависит от таких факторов, как локализация конкрементов, их размер, количество, а так же степени дилатации желчных протоков. По данным различных источников, его чувствительность варьируется в диапазоне 20–98,3%, специфичность — 56–100%, а точность в пределах — 64–93% [9].

Эндоскопическая ультрасонография (ЭУС). Представляет собой один из перспективных методов диагностики. Эхолокация супра — и ретродуоденальной части, терминального отдела холедоха с помощью ультразвукового датчика позволяет выявить конкременты диаметром до 2,0 мм, а так же произвести точные измерения диаметра ОЖП. Чувствительность метода варьируется в диапазоне 86 до 93%, специфичность — до 97%, а точность — до 95%.

КТ является альтернативой [10]. Следует отметить, что его диагностическая точность при холедохолитиазе зависит от размера и плотности конкрементов. Например, чувствительность данной методики снижается до 50% при наличии в ОЖП холестериновых или пигментных камней [11]. Поэтому, в целях повышения точности, рекомендуется использовать КТ с контрастированием. Применение контраста повышает чувствительность метода до 92,9%, а специфичность до 100% [12].

МРТ представляет собой высокоинформативный диагностический метод. К преимуществам можно отнести неинвазивность, возможность выделения протоковых камней, способность воссоздания изображения в трехмерной реконструкции. Чувствительность методики варьируется в диапазоне 73–100%, специфичность — 72–98%, а точность — 82,2–94% [13].

Магнитно-резонансная холангиопанкреатография (МРХПГ) представляет собой метод, позволяющий получать изображения желчных путей и панкреатических протоков, которые своим качеством незначительно уступают рентгеновским холангиограммам. Диагностическая точность МРХПГ при диагностике ХЛ составляет 89–97% [14], а специфичность — 100%. На этом основании, МРХПГ рядом авторов рекомендуется как метод выбора [15].

Чрескожная чреспечёночная холангиография (ЧЧХГ) — методика, позволяющая определить причину и уровень обструкции путем пункции одного из внутрипеченочных желчных протоков, с последующим антеградным введением контраста. Методика высокоэффективна в выявлении холедохолитиаза: ее чувствительность составляет 91,8%, специфичность — 91,2%, точность — 92,1% [16]. К недостаткам, существенно ограничивающим возможности применения данного метода, необходимо отметить невозможность постановки канюли билиарного дерева при незначительном расширении желчных протоков [17] и высокую (до 4,9%) вероятность развития холангита, подкапсульной гематомы, пневмоторакса, абсцесса поддиафрагмального пространства и др.

Эндоскопическая ретроградная холангиопанкреатография (ЭРХПГ). Данный метод выполняется перед любым эндоскопическим вмешательством имеющим перед собой задачу восстановления оттока желчи [18]. Отмечается, что шанс развития нежелательных явлений при использовании ЭРХПГ выше, чем при неинвазивных исследованиях желчных протоков или ЭУС, в результате, использование ЭРХПГ в качестве диагностического метода лучше всего подходит для пациентов с высоким риском холедохолитиаза, потому что они, скорее всего, выиграют от ее лечебных возможностей [19]. Однако не стоит забывать о том, что лечебно–диагностическая эффективность ЭРХПГ напрямую коррелирует с уровнем квалификации специалиста. Чувствительность ЭРХПГ варьируется в диапазоне от 89% до 93%, а специфичность — до 100%. Возможны ложноотрицательные результаты, которые будут при холедохолитиазе, и обычно встречаются при наличии мелких конкрементов в расширенном ОЖП [19].

Интраоперационное ультразвуковое исследование (ИОУЗИ) — является достаточно эффективным методом диагностики, который можно использовать как во время открытого оперативного, так и во время лапароскопических вмешательств. Чувствительность метода составляет порядка 91,7%, а специфичность — 98,4%.

Интраоперационная холангиография (ИОХГ) — метод, который используют в качестве заключительно этапа интраоперационной диагностики. Выполнить про-

цедуру представляется возможным в 90–97,5% случаев. Чувствительность метода составляет 52,2–98,0% [20]. Вероятность ложноотрицательных результатов мала, и варьирует от 0,7 до 6%. Осложнения встречаются крайне редко или отсутствуют.

Холедохоскопия (ХС). Метод прямой визуализации ЖП. ХС можно разделить на несколько видов: ХС через культю пузырного протока, либо холедохотомическое отверстие; послеоперационная чресфистульная ХС; пероральная ХС. Это один из самых надежных способов диагностики не только крупного, но мелкого ХЛ (возможно обнаружение микролитов диаметром 2–3 мм), что технически невозможно при рентгенологическом исследовании [21]. Так же в сравнении с контрольной холангиографией эффективность ХС выше в выявлении множественных конкрементов холедоха. Выявить конкременты удается в 89,2–98,4% случаев. Диагностически значимые ошибки встречаются в 1,0–2,0% случаев [22]. К преимуществам, следует отнести возможность выполнять лечебные процедуры.

На основании определения пациента в группу высокого, среднего или низкого риска холедохолитиаза по наличию клинических параметров (очень значимых, сильно значимых и умеренных) зарубежными авторами рекомендован алгоритм диагностики и лечения: [19].

Предполагаемый алгоритм ведения пациентов с симптоматической ЖКБ, основанный на степени вероятности холедохолитиаза

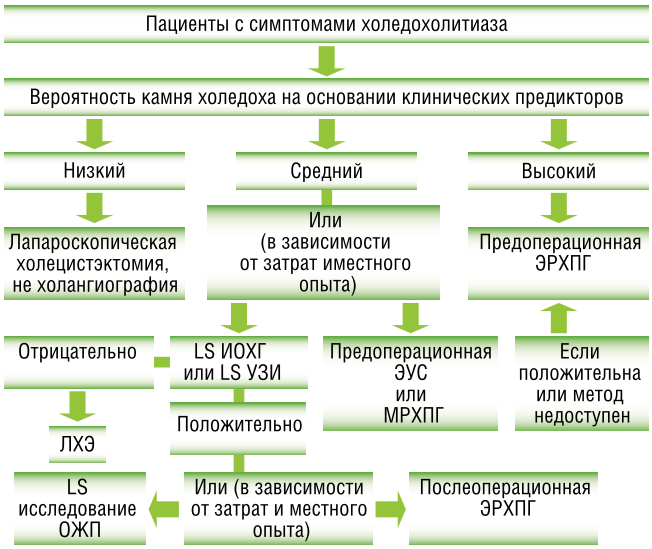

Низкий риск холедохолитиаза

Пациентам, имеющим симптоматику желчнокаменной болезни, относящимся к кандидатам для оперативного вмешательства и имеющим низкую вероятность холедохолитиаза должна быть выполнена холецистэктомия. Последующая дооперационная оценка ЖВП не рекомендуется, поскольку не оправдываются риски дополнительного вмешательства, малой вероятностью наличия камня ОЖП. Вопрос использования холангиографии или лапароскопического УЗИ при лапароскопической холецистэктомии, с целью исследования анатомических особенностей желчных путей и выявления камней ОЖП, является дискуссионным [19].

Средний риск холедохолитиаза

Пациентам со средней вероятностью холедохолитиаза (10–50%), вслед за первоначальной оценкой, необходимо удаление камней для определения дальнейшей тактики. К вариантам оценки этих пациентов относят: эндоскопическое УЗИ, МРХПГ, дооперационную ЭРХПГ и ЭУС, или лапароскопическое УЗИ, для облегчения удаление конкрементов во время операции, или постоперационную ЭРХПГ [19].

Высокий риск холедохолитиаза

Пациентам с высокой вероятностью камней ОЖП (>50%) требуется его дополнительное обследование. С той же частотой требуется консервативная терапия, а перед операцией ЭРХПГ или интраоперационная холангиография.

Таким образом, алгоритм обследования должен быть подобран индивидуально, с учетом степени вероятности наличия конкрементов в ОЖП, а также с учетом возможного риска развития осложнений и нежелательных явлений.

Новые технологии в лечении холедохолитиаза

Большинство авторов склонны считать, что традиционные хирургические вмешательства выполненные у пациентов пожилого и старческого возраста на высоте желтухи, в особенности при ее сочетании с гнойным холангитом, печеночной недостаточностью, тромбогеморрагическим синдромом, в последующем могут быть связаны тяжелыми интра- и послеоперационными осложнениями и высокой летальностью. В связи с этим, вопрос выбора рационального метода лечения у данной группы пациентов остается актуальной проблемой в современной хирургической практике. Классическое лапаротомическое вмешательство считается операцией резерва и применяется в тех случаях, когда другие методы неэффективны. Ограничением в ее применении также могут выступать и ожидаемые последствия: длительный болевой синдром, повышенный риск осложнений, увеличение сроков реабилитации и госпитализации. По данным литературных источников, в старшей возрастной группе уровень летальности после перенесенного открытого вмешательства увеличивается до 8% [23].

На основании проведенных исследований установлено, что в данный момент «золотым стандартом» является применение 2-х этапной тактики: ЭПСТ + ЭЛЭ с последующей ЛХЭ [24].

Эндоскопическая папиллосфинктеротомия (ЭПСТ) — первый этап любого эндоскопического вмешательства на ЖП. Данный метод является выбором при

ликвидации гипербилирубинемии, причиной которой является ХЛ.

Его возможно применить, а его результаты спрогнозировать, только при наличии точного представления о характере препятствия для желчеоттока (размеры камней, локализация, количество, состояние протоковой системы). При диаметре ОЖП большем, чем диаметр конкремента, использование ХЛЭ для восстановления желчеоттока возможно примерно в 90% случаев.

Такой результат достигается путем рассечения БДС папиллотомом вверх по продольной складке. При этом конкремент небольшого диаметра может низойти в просвет ДПК самостоятельно. В том случае, если диаметр просвета дистального отдела ОЖП меньше диаметра конкремента, его произвольное отхождение невозможно. В этом случае ЛЭ осуществляется с помощью корзинок Дормиа различной жесткости. В случае, если диаметр конкремента совпадает с диаметром ТОХ, применяются жесткие корзины. При наличии мелких и флотирующих камней, используются мягкие корзины и баллонные катетеры [25].

Эндоскопическая литэкстракция (ЭЛЭ) — Данная методика применяется у пациентов с отягощенным анамнезом, в тех случаях, когда выполнение повторного оперативного вмешательства не представляется возможным, при высоком риске вклинения конкремента в ТОХ, а также при присоединении холангита.

К противопоказаниям выполнения ЭЛЭ относится: больший диаметр конкремента или его фрагмента, чем диаметр ТОХ или папиллотомического отверстия [26].

Эндоскопические транспапиллярные вмешательства дают возможность выполнить успешную литоэкстракцию в 75–96,9%. Сложности и неудачи в выполнении манипуляции могут достигать 17,4% при выполнении ЭПСТ и 14% при литоэкстракции [27]. Выделяется несколько групп причин, способные повлиять на неудачный исход процедуры:

1. Неудачная постановка канюли, обусловленная наличием парапапиллярного дивертикула, стеноза или воспаления зоны БДС;
2. Трудный доступ к БДС, обусловленный анатомическими трудностями, вследствие перенесенных оперативных вмешательств, либо язвенного стеноза;
3. Неадекватная папиллосфинктеротомия;
4. Техническая невозможность выполнения литоэкстракции вследствие крупных конкрементов [28].

На этом основании альтернативой предложенным ретроградным вмешательствам могут являться антеградные, которые позволят избежать подобных трудностей.

Чрескожная чреспеченочная холангиостомия (ЧЧХС) — Данная методика выполняется под рентгенологическим или УЗИ контролем. Успешный исход данной манипуляции оказывается в 89–100% случаев [29]. По мнению ряда авторов, ЧЧХС с последующим дренирование ЖП целесообразно использовать при наличии «высокого» блока [30]. Также возможно ее применение при тяжелой сопутствующей патологии, высоком операционно-анестезиологическом риске или в качестве первого этапа лечения с целью разрешения желтухи. Осложнения данной методики наблюдаются в 21,9% [31].

Альтернативой является сочетание антеградного и ретроградного доступа — дренирование по типу **«Рандеву»**, являющееся эффективным при технически сложных транспапиллярных вмешательствах [32]. Такой тип дренирования осуществляется при помощи чрескожной канюляции желчного протока и низведения струны в просвет двенадцатиперстной кишки. В дальнейшем, по струне эндоскопически устанавливается папиллотом и производится адекватная папиллотомия с литоэкстракцией. Успешная санация желчных протоков достигается в 85–100% сложных случаев, частота осложнений составляет порядка 3–10%, а летальность — менее 1% [33].

В современной хирургической практике представляют интерес антеградные и ретроградные вмешательства в сочетании с различными видами контактной литотрипсии с последующей литоэкстракцией.

В настоящее время выделяют несколько видов ЛТ: механическую, электрогидравлическую и лазерную.

Механическая литотрипсия — данный вид литотрипсии применяется при «крупном» холедохолитиазе (более 10 мм) с целью фрагментации для упрощения процедуры ЛЭ. Ее эффективность по данным различных авторов составляет 80–90% [34]. Механическое дробление камней применимо при наличии стриктуры ТОХ, камней диаметром менее 10 мм, множественном холедохолитиазе, также при сопутствующем холангите и МЖ. Данная методика противопоказана в случае наличия неподвижных конкрементов, тесно прилегающих к стенке протока, внутрипеченочного расположения камней и значительной дилатации внепеченочных ЖП. Количество выполняемых процедур будет зависеть от: размера и количества конкрементов, технических особенностей. По различным данным, частота осложнений составляет 3–11%. К наиболее частым относят: перфорация гепатикохоледоха (1–5%) и техническая неисправность литотриптора во время процедуры дробления (3–10%). Существует вероятность возникновения специфических осложнений: невозможность снять корзину с захваченного конкремента (в случае поломки литотриптора) и недостаточная разрушающая сила литотриптора, что в последующем приводит к конверсии оперативного доступа [35].

Электрогидравлическая литотрипсия проводится с использованием специального инструментарного оснащения: дуоденоскопа «mother-baby», электрогидравлических зондов, генератора волн, назобилиарных дренажей и корзины Дормиа. Методика проведения процедуры следующая: производится назобилиарное дренирование. Далее в протоковую систему вводится дочерний эндоскоп. По каналу дочернего эндоскопа к конкременту подводится зонд, прижимаемый к нему плотно и перпендикулярно. По назобилиарному зонду нагнетается жидкость,

генератор создает импульсные волны, образующие в жидкой среде ударные волны, которые воздействуя на конкремент, постепенно его фрагментируют. Данная методика считается относительно безопасной (при наличии эндоскопического и рентгеноскопического контроля) и обладающей высокой разрушающей способностью. К недостаткам метода относят: трудоемкость, необходимость использования двойной визуализации, риск повреждения стенки ЖП, кровотечения [36]. Эффективность данной методики колеблется в значении 74–98%.

Лазерная литотрипсия — данная литотрипсия чаще осуществляется с применением гольмиевого лазера. Такой вид лазерного излучения имеет преимущества: хорошая передача излучения по кварцевому волокну, сильное поглощение тканями, высокая пиковая мощность, способность к концентрации энергии в точке приложения, отсутствие нагрева и пригорания торца световода, а при работе в жидкой среде ограничение зоны нежелательных явлений до диаметра не более 5 мм. Такая точность выполнения данной манипуляции обеспечивается за счет остронаправленного действия лазерного луча. В свою очередь, это делает данную методику особенно актуальной у больных пожилого и старческого возраста, имеющих сопутствующие полиморбидные патологии, для которых выполнение любого хирургического вмешательства нежелательно за счет высокого риска летального исхода [37]. Дальнейшие разработки данного метода также важны и для тех пациентов, у которых в анамнезе имеют место реконструктивные операции на ЖКТ и желчных протоках, так как вследствие измененной анатомии, эндоскопический доступ к зоне БДС и терминальному отделу холедоха затруднен или невозможен. Выходом из данной ситуации еще не так давно было только открытое оперативное вмешательство. На сегодняшний день,альтернативой может выступать лазерное дробление конкремента через ЧЧХ — дренаж [38]. По данным авторов эффективность данного вида литотрипсии составляет 87,5–95% [39].

Существуют системы, сочетающие в себе возможности как холедохоскопии, так и различных видов литотрипсий.

Система эндоскопической визуализации Spyglass представляет собой ультратонкий эндоскоп, проводимый через инструментальный канал основного эндоскопа и управляемый тем же оператором. С ее помощью возможен осмотр долевых, сегментарных ЖП и Вирсунгова протока, выполнение лечебных манипуляций: прицельной лазерной, либо электрогидравлической контактной литотрипсии.

На данный момент, основными направлениями применения данной методики являются:

1. Удаление конкрементов из долевых и сегментарных желчных протоков и конкрементов выше стриктур желчных протоков [28];
2. Контактная лазерная литотрипсия крупных конкрементов под контролем зрения;
3. Лечение патологии желчного пузыря (в том числе дробление и удаление камней в желчном пузыре);
4. Выполнение вирсунгоскопии с целью диагностики и выполнения лечебных манипуляций (к примеру, удаление конкрементов при билиарном панкреатите).

Исследование Чен и соавт. (2011) было самым большим (n = 297) и единственным многоцентровым когортным исследованием для системы SpyGlass. Целью его являлось изучение эффективности холангиоскопии при использовании данной системы. Исследование проводилось в 10 центрах США и 5 центрах континентальной Европы. Успех определялся способностью видеть системой целевые поражения, собирать образцы биопсии, достаточные для гистологической оценки, а также визуализировать желчные камни и инициировать их фрагментацию и удаление. Общий показатель успешности процедуры составил 89%. Частота серьезных побочных явлений, связанных с процедурой, составила 7,5% для диагностики и 6,1% для лечения [40].

В 2011 г. в США было проведено одноцентровое когортное исследование (n = 75), выполненное Draganov et al. Целью этого исследования являлось определение эффективности холангиоскопии с помощью SpyGlass, с использованием тех же критериев, что и в исследовании Chen et al. (2011). Общий показатель успешности процедуры составил 93,3%, а частота побочных эффектов, связанных с процедурой — 4,8% [40].

Одноцентровое когортное исследование (n = 64), проведенное Maydeo et al. в 2011 г. оценивало эффективность и безопасность использования Spyglass для гольмиевой лазерной литотрипсии трудноудалимых камней желчных протоков. Конкременты охарактеризовали как трудные для удаления, если они были: а) не поддающимися удалению с помощью механической литотрипсии или баллонной сфинктеропластики; б) плотными; в) при наличии синдрома Мириззи; г) при наличии просвет-занимающих каменных слепков. Полное удаление камней после одной процедуры наблюдалось у 83,3% пациентов [40].

Лапароскопический способ в настоящее время также используется для удаления конкрементов ОЖП [41]. Он малотравматичен, но малоэффективен при крупных или множественных конкрементах, узком или аномально расположенном пузырном протоке, рубцово-воспалительных изменениях в области гепатодуоденальной связки. При невозможности выполнить транспузырную литоэкстракцию, ряд авторов рекомендует лапароскопическую холедохолитотомию. Холедохолитотомия из минилапаротомного доступа отличается меньшей травматичностью в сравнении с традиционной операцией. К преимуществам можно отнести: сходность техники и приемов оперирования с открытой лапаротомией и визуальный контроль за этапами операции, что снижает риск ятрогенных повреждений. Ряд авторов рекомендуют данный метод оперативного вмешательства лишь после безуспешной

попытки ЭПСТ [42]. Частым завершением лапароскопической ХЛТ является установка Т-образного дренажа. Реже, после удаления единичных крупных конкрементов, устанавливается дренаж через культю пузырного протока и накладывается глухой шов ОЖП [43]. В 3,1–12% случаев лапароскопической ХЛЭ, ввиду сложности извлечения конкрементов мелкого и среднего диаметра при резко расширенном ОЖП, приходится переходить на открытое оперативное вмешательство [44].Осложнения при лапароскопических операциях наблюдаются в 3,7–15,8% случаев, а летальность составляет лишь 0,6–0,9%.

Минилапаротомный доступ — метод устранения холедохолитиаза через разрез длиной 3–5 см. В таком случае необходимый объем операционного пространства создается с использованием зеркал-ретракторов, что позволяет визуально контролировать ход операции и свободно манипулировать хирургическим инструментарием. Данную методику считают альтернативой лапароскопическим методам, так как она обладает малой травматичностью и позволяет осуществить полноценную ревизию и санацию желчных протоков. Однако стоит отметить, что серьезным недостатком данного метода является невозможность произвести полноценную ревизию брюшной полости [45].

Выводы

Обзор литературы свидетельствует о том, что большая медицинская и социальная значимость ЖКБ определяется не только высокой распространенностью, но и трудностью ее эффективной диагностики и лечения, а также большой вероятностью развития осложнений. Следует обратить внимание на выделенные клинические параметры, благодаря которым, пациенты могут быть разделены на группы, что в свою очередь будет необходимым компонентом для выбора необходимого алгоритма последующей диагностики и лечения. На этапе сбора анамнеза и объективного обследования, стоит обратить внимание на желчную колику и попытаться как можно подробнее описать ее (эпизодичность, более точная характеристика боли, появление возможных неспецифических симптомов), в тоже время не стоит забывать про лабораторные исследования, также имеющие положительный результат при постановке диагноза.

Использование **УЗИ** — представляет собой рутинный метод диагностики с отсутствием противопоказаний, однако с относительно невысокой диагностической ценностью и зависит от многих факторов.

В тоже время, **интраоперационное ультразвуковое исследование (ИОУЗИ)** представляет собой эффективный метод диагностики, который можно использовать как во время открытого оперативного, так и во время лапароскопических вмешательств.

КТ — является альтернативой **ЭУС**. Его диагностическая точность при холедохолитиазе зависит от размера и плотности конкрементов. Поэтому, для повышения точности, рекомендуется использовать КТ с контрастированием — **КТХГ**.

МРХПГ — представляет собой метод, позволяющий получать изображения желчных путей и панкреатических протоков, которые своим качеством незначительно уступают рентгеновским холангиограммам, метод обладает абсолютной специфичностью и высокой точностью, что делает его методом выбора.

ЧЧХГ — Высокоэффективный метод, однако имеющий ряд недостатков, существенно ограничивающих возможности применения данного метода, необходимо отметить невозможность постановки канюли билиарного дерева при незначительном расширении желчных протоков и высокую (до 4,9%) вероятность развития осложнений.

ЭРХПГ — Метод с абсолютной специфичностью и высокой точностью. Однако, присутствует высокий шанс развития нежелательных осложнений, поэтому в качестве диагностического метода лучше всего подходит для пациентов с высоким риском холедохолитиаза.

ХС — Один из самых надежных способов диагностики не только крупного, но мелкого ХЛ (возможно обнаружение микролитов диаметром 2–3 мм), что технически невозможно при рентгенологическом исследовании. В сравнении с контрольной холангиографией эффективность ХС выше в выявлении множественных конкрементов холедоха.

Вопрос выбора рационального метода лечения у данной группы пациентов остается открытым в современной хирургической практике.

Классическое лапаротомическое вмешательство считается операцией резерва и применяется в тех случаях, когда другие методы неэффективны.

На основании проведенных исследований установлено, что в данный момент «золотым стандартом» является применение 2-х этапной тактики: ЭПСТ + ЭЛЭ с последующей ЛХЭ.

Эндоскопические транспапиллярные вмешательства дают возможность выполнить успешную литоэкстракцию в 75–96,9%. Сложности и неудачи в выполнении манипуляции могут достигать 17,4% при выполнении ЭПСТ и 14% при литоэкстракции. Выделяется несколько групп причин, способные повлиять на неудачный исход процедуры, на основании чего, альтернативой предложенным ретроградным вмешательствам могут являться антеградные, которые позволят избежать подобных трудностей, а также сочетание антеградного и ретроградного доступа — дренирование по типу «Рандеву», различные методы литотрипсии, система визуализации Spyglass, лапараскопический способ и минилапаротомный доступ. Тем не менее, современные возможности требуют дальнейшего изучения и детального анализа.

Авторы заявляют об отсутствии конфликта интересов (The authors declare no conflict of interest).

ЛИТЕРАТУРА/REFERENCES

1. Santo MA, Domene CE, Riccioppo D, Barreira L, Takeda FR, Pinotti HW. Common bile duct stones: analysis of the videolaparoscopic surgical treatment. Arq. Gastroenterol. 2012; 49(1): 41-51.
2. Подолужный В.И. Механическая желтуха: принципы диагностики и современного хирургического лечения // Фундаментальная и клиническая медицина. — 2018. — Т.3. — №2. — С.82-92. [Podoluzhnyj VI. Mekhanicheskaya zheltuha: principy diagnostiki i sovremennogo hirurgicheskogo lecheniya. Fundamental'naya i klinicheskaya medicina. 2018; 3(2): 82-92. (In Russ).]
3. Кабанов М.Ю., Яковлева Д.М., Семенцов К.В. и др. Риски развития и профилактика возможных осложнений миниинвазивных вмешательств в лечении механической желтухи // Вестник хирургической гастроэнтерологии. — 2016. — №3. — С.58. [Kabanov MYU, YAkovleva DM, Semencov KV, et al. Riski razvitiya i profilaktika vozmozhnyh oslozhnenij miniinvazivnyh vmeshatel'stv v lechenii mekhanicheskoj zheltuhi. Vestnik hirurgicheskoj gastroenterologii. 2016; 3: 58. (In Russ).]
4. Lynch SP. Difficult biliary cannulation. Current Gastroenterology Reports. 2010; 12(2): 135-140.
5. Wandling MW, Hungness ES, Pavey ES, et al. Nationwide Assessment of Trends in Choledocholithiasis Management in the United States From 1998 to 2013. JAMA Surg. 2016; 151(12): 1125-1130. doi: 10.1001/jamasurg.2016.2059.
6. Douglas MH, Anastasios AM, Allen JG (Cholelithiasis). https://emedicine.medscape.com/article/175667-overview.
7. Wilkins T, Agabin E, Varghese J, Talukder A. Gallbladder Dysfunction: Cholecystitis, Choledocholithiasis, Cholangitis, and Biliary Dyskinesia. Prim. Care. 2017; 44(4): 575-597. doi: 10.1016/j.pop.2017.07.002.
8. Zimmer V. Acute bacterial cholangitis. Viszeralmedizin: Gastrointestinal Medicine and Surgery. 2015; 31(3): 166-172.
9. Винник Ю.С., Теплякова О.В., Серова Е.В., Пахомова Р.А. Дооперационная диагностика патологии билиопанкреатодуоденальной зоны // Вестник хирургической гастроэнтерологии. — 2012. — №1. — С.44-47. [Vinnik YUS, Teplyakova OV, Serova EV, Pahomova RA. Dooperacionnaya diagnostika patologii biliopankreatoduodenal'noj zony. Vestnik hirurgicheskoj gastroenterologii. 2012; 1: 44-47. (In Russ).]
10. Малаханов В.А. Перфузионная компьютерная томография как эффективный метод диагностики гемодинамики печени при механической желтухе // Радиология — практика. — 2018. — №2(68). — С.28-36. [Malahanov VA. Perfuzionnaya komp'yuternaya tomografiya kak effektivnyj metod diagnostiki gemodinamiki pecheni pri mekhanicheskoj zheltuhe. Radiologiya — praktika. 2018; 2(68): 28-36. (In Russ).]
11. Курманбаев А. Г. Дифференцированный подход к использованию миниинвазивных антеградных и ретроградных методов дренирования при заболеваниях терминального отдела общего желчного протока. — М., 2015. — 101 с. [Kurmanbaev AG. Differencirovannyj podhod k ispol'zovaniyu miniinvazivnyh antegradnyh i retrogradnyh metodov drenirovaniya pri zabolevaniyah terminal'nogo otdela obshchego zhelchnogo protoka. M. 2015. 101 s. (In Russ).]
12. Strobel O. Intraoperative ERCP versus laparoscopic bile duct exploration for treatment of choledocholithiasis. Chirurg. 2016; 87(9): 793. doi: 10.1007/s00104-016-0271-5.
13. Verma D, Kapadia A, Eisen GM, Adler DG. EUS vs MRCP for detection of Choledocholithiasis. Gastrointest. Endosc. 2006; 64(2): 248-254.
14. Kanaan Z. Magnetic Resonance Cholangiopancreatography Still Plays a Role in the Preoperative Evaluation of Choledocholithiasis and Biliary Pathology. J. Am. Coll. Surg. 2016; 222(3): 325-6. doi: 10.1016/j.jamcollsurg.2015.11.017.
15. Ward WH, Fluke LM, Hoagland BD, et al. The Role of Magnetic Resonance Cholangiopancreatography in the Diagnosis of Choledocholithiasis: Do Benefits Outweigh the Costs? Am. Surg. 2015;81(7): 720-5.
16. Ившин В.Г., Якунин А.Ю., Лукичев О.Д. Чрескожные диагностические и желчеотводящие вмешательства у больных с механической желтухой. — Тула, 2000. — 312с. [Ivshin VG, YAkunin AYU, Lukichev OD. CHreskozhnye diagnosticheskie i zhelcheotvodyashchie vmeshatel'stva u bol'nyh s mekhanicheskoj zheltuhoj. Tula. 2000. 312s. (In Russ).]
17. Алексейцев А.В. Анализ эффективности инструментальных методов дифференциальной диагностики механической желтухи // Пермский медицинский журнал. — 2016. — №3. — С.36-42. [Aleksejcev AV. Analiz effektivnosti instrumental'nyh metodov differencial'noj diagnostiki mekhanicheskoj zheltuhi. Permskij medicinskij zhurnal. 2016; 3: 36-42. (In Russ).]
18. Королёв М.П. Холедохолитиаз в нестандартных ситуациях: возможности комбинированных методов малоинвазивного вмешательства // Вестник хирургии им. И.И. Грекова. — 2012. — Т.171. — №4. — С.74-78. [Korolyov M.P. Holedoholitiaz v nestandartnyh situaciyah: vozmozhnosti kombinirovannyh metodov maloinvazivnogo vmeshatel'stva. Vestnik hirurgii im. I.I. Grekova. 2012; 171(4): 74-78. (In Russ).]
19. James LB, Syed MAF, Shahnaz S, et al. ASGE guideline on the role of endoscopy in the evaluation and management of choledocholithiasis. Gastrointestinal endoscopy. 2019; 89(6).
20. Upwanshi MH, Shaikh ST, Ghetla SR, Shetty TS. De novo Choledocholithiasis in Retained Common Bile Duct Stent. J. Clin. Diagn. Res. 2015; 9(9): PD17-8. doi: 10.7860/JCDR/2015/13889.6478.
21. Guo Y, Lei S, Gong W, et al. A Preliminary Comparison of Endoscopic Sphincterotomy, Endoscopic Papillary Large Balloon Dilation, and Combination of the Two in Endoscopic Choledocholithiasis Treatment. Med. Sci. Monit. 2015; 21: 2607-12. doi: 10.12659/MSM.894158.
22. Xia HT, Liu Y, Jiang H, et al. A novel laparoscopic transcystic approach using an ultrathin choledochoscope and holmium laser lithotripsy in the management of cholecystocholedocholithiasis: An appraisal of their safety and efficacy. Am. J. Surg. 2018; 215(4): 631-635. doi: 10.1016/j.amjsurg.2017.05.020.
23. Предыбайлов Ю.С. и др. Отдаленные результаты эндоскопической папиллосфинктеротомии // Эндоскопическая хирургия. — 2006. — Т.12. — №2. — С.106. [Predybajlov YUS, et al. Otdalennye rezul'taty endoskopicheskoj papillosfinkterotomii. Endoskopicheskaya hirurgiya. 2006; 12(2): 106. (In Russ).]
24. Назаренко П.М., Назаренко Д.П., Канищев Ю.В. и др. Транспапиллярные вмешательства при холедохолитиазе и его осложнениях // Вестник экспериментальной и клинической хирургии. — 2015. — Т.8. — №1. — С.29-33. [Nazarenko PM, Nazarenko DP, Kanishchev YUV, et al. Transpapillyarnye vmeshatel'stva pri holedoholitiaze i ego oslozhneniyah. Vestnik eksperimental'noj i klinicheskoj hirurgii. 2015; 8(1): 29-33. (In Russ).]
25. Zhang J, Ye L, Zhang J, et al. MELD scores and Child-Pugh classifications predict the outcomes of ERCP in cirrhotic patients with choledocholithiasis: a retrospective cohort study. Medicine (Baltimore). 2015; 94(3): e433. doi: 10.1097/MD.0000000000000433.
26. Song J, Kim SB, Kim TN, Kim KH. Extrahepatic bile duct duplication complicated by choledocholithiasis. Endoscopy. 2014; 46(1): E316-7. doi: 10.1055/s-0034-1377216.
27. Шаповальянц С.Г. и др. Хирургическая тактика лечения холедохолитиаза, осложненного механической желтухой, у больных с измененной анатомией билиодуоденальной области // Хирургия. — 2011. — №10. — С.35-38. [SHapoval'yanc SG, et al. Hirurgicheskaya taktika lecheniya holedoholitiaza, oslozhnennogo mekhanicheskoj zheltuhoj, u bol'nyh s izmenennoj anatomiej bilioduodenal'noj oblasti. Hirurgiya. 2011;10: 35-38. (In Russ).]
28. Weilert F, et al. Endoscopic ultrasound-guided anterograde treatment of biliary stones following gastric bypass. Endoscopy. 2011; 43(12): 1105-1108.
29. Pomerantz BJ. Biliary tract interventions. Tech. Vase Ihterv. Radiol. 2009; 12: 162-170.
30. Yu M, Xue H, Shen Q, et al. Primary Closure Following Laparoscopic Common Bile Duct Exploration Combined with Intraoperative Choledochoscopy and D-J Tube Drainage for Treating Choledocholithiasis. Med. Sci. Monit. 2017; 23: 4500-4505.
31. Saad W.E.A., et al. Quality improvement guidelines for percutaneous transhepatic cholangiography, biliary drainage and percutaneous cholecystostomy. J. Vase Radiol. 2010; 20: 237-242.
32. Абдуллоев Д.А., Курбонов К.М., Исоев А.О., Даминова Н.М. Хирургическое лечение больных с осложненными формами желчнокаменной болезни // Вестник хирургии им. И.И. Грекова. — 2007. — Т.166. — №2. — С.68-71. [Abdulloev DA, Kurbonov KM, Isoev AO, Daminova NM. Hirurgicheskoe lechenie bol'nyh s oslozhnennymi formami zhelchnokamennoj bolezni. Vestn. hirurgii im. I.I. Grekova. 2007; 166(2): 68-71. (In Russ).]
33. Sunada F. The rendezvous technique involving insertion of a guidewire in a percutaneous transhepatic gallbladder drainage tube for biliary access in a case of difficult biliary cannulation. Journal of Rural Medicine: JRM. 2017; 12(1): 46-49.

34. Verma H, Hammerich K, Mandeville J,et al. Refractory choledocholithiasis treated with combination of ERCP and percutaneous biliary laser lithotripsy with flexible ureteroscope. Gastrointest. Endosc. 2015; 82(4): 758-9; discussion 759-60. doi: 10.1016/j.gie.2015.03.1985.
35. Poh BR, Ho SP, Sritharan M, et al. Randomized clinical trial of intraoperative endoscopic retrograde cholangiopancreatography versus laparoscopic bile duct exploration in patients with choledocholithiasis. Br. J. Surg. 2016; 103(9): 1117-24. doi: 10.1002/bjs.10207.
36. Габриэль С.А. Эндоскопические чреспапиллярные вмешательства в диагностике и лечении больных с заболеваниями органов панкреатобилиарной зоны // Хирургия. — 2015. — №1. — С.30-34. [Gabriel' SA. Endoskopicheskie chrespapillyarnye vmeshatel'stva v diagnostike i lechenii bol'nyh s zabolevaniyami organov pankreatobiliarnoj zony. Hirurgiya. 2015; 1: 30-34. (In Russ).]
37. Гейниц А.В. Эндобилиарная лазерная литотрипсия в хирургическом лечение желчнокаменной болезни // Лазерная медицина. — 2011. — №2. — С.29-30. [Gejnic AV. Endobiliarnaya lazernaya litotripsiya v hirurgicheskom lechenie zhelchnokamennoj bolezni. Lazernaya medicina. 2011; 2: 29-30. (In Russ).]
38. Абрамова А.Г. Значимость малоинвазивных методов в лечении осложненных форм желчнокаменной болезни. — Ярославль, 2017. — 134 с. [Abramova AG. Znachimost' maloinvazivnyh metodov v lechenii oslozhnennyh form zhelchnokamennoj bolezni. YAroslavl', 2017. 134 s. (In Russ).]
39. Lei J,et al. Laparoscopic transcystic common bile duct exploration: T-shaped incision of cystic duct with FREDDY laser lithotripsy. Journal of Laparoendoscopics and Advanced Surgical Techniques – Part A. 2016; 26(8): 646-51.
40. Oppong K, Chapman M, Hatfield A. The SpyGlass direct visualisation system for diagnostic and therapeutic procedures during endoscopy of the biliary system. Medtech innovation briefing. Great Britain. 2015. 37 p.
41. Dabbagh N. Single-incision laparoscopic cholecystectomy versus mini-laparoscopic cholecystectomy: A randomized clinical trial study. J Res Med Sci. 2015; 12: 1153-1159.
42. Tohda G. Management of endoscopic biliary stenting for choledocholithiasis: Evaluation of stent-exchange intervals/G. Tohda, M. Dochin. World J. Gastrointest. Endosc. 2018; 10(1): 45-50. doi: 10.4253/wjge.v10.i1.45.
43. Zhang, W. Should T-Tube Drainage be Performed for Choledocholithiasis after Laparoscopic Common Bile Duct Exploration? A Systematic Review and Meta-Analysis of Randomized Controlled Trials. Surg. Laparosc. Endosc. Percutan. Tech. 2017; 27(6): 415-423. doi: 10.1097/SLE.0000000000000472.
44. Gilsdorf D, Henrichsen J, Liljestrand K, et al. Laparoscopic Common Bile Duct Exploration for Choledocholithiasis: Analysis of Practice Patterns of Intermountain HealthCare. J. Am. Coll. Surg. 2018; 226(6): 1160-1165. doi: 10.1016/j.jamcollsurg.2018.02.008.
45. Шулутко А.М. Минилапаротомные технологии при желчекаменной болезни: системный подход или хирургическая эквилибристика // Анналы хирургической гепатологии. — 2012. — Т.17. — №2. — С.34-41. [SHulutko AM. Minilaparotomnye tekhnologii pri zhelchekamennoj bolezni: sistemnyj podhod ili hirurgicheskaya ekvilibristika. Annaly hirurgicheskoj gepatologii. 2012; 17(2): 34-41. (In Russ).]

КЛИНИЧЕСКИЕ НАБЛЮДЕНИЯ • CLINICAL OBSERVATIONS

ПОВТОРНОЕ КОРОНАРНОЕ ШУНТИРОВАНИЕ В СОЧЕТАНИИ С НЕПРЯМОЙ РЕВАСКУЛЯРИЗАЦИЕЙ МИОКАРДА: МЕТОДИКА ЮРЛЕОН НА РАБОТАЮЩЕМ СЕРДЦЕ ИЗ ЛЕВОСТОРОННЕЙ МИНИТОРАКОТОМИИ

Шевченко Ю.Л., Борщев Г.Г., Байков В.Ю.*
ФГБУ «Национальный медико-хирургический Центр им. Н.И. Пирогова», Москва

DOI: 10.25881/20728255_2022_17_1_116

Резюме. Несмотря на развитие медикаментозного и хирургического лечения пациентов с ИБС, при определении тактики ведения ряда больных стандартные методы не применимы.

Представлено уникальное клиническое наблюдение пациентки 56 лет, которой 15 лет до госпитализации было выполнено коронарное шунтирование пораженных атеросклерозом коронарных артерий из стернотомного доступа. Спустя 10 лет после операции ее начали беспокоить рецидивы стенокардии. При контрольном обследовании выявлена окклюзия шунта к передней межжелудочковой артерии, что и обуславливало ишемию передней и боковой стенок левого желудочка по результатам сцинтиграфии.

С целью ограничения оперативного доступа и в связи с большим риском выполнения стернотомии, а также ввиду диффузного характера поражения коронарного русла, был выбран менее травматичный оперативный доступ из левосторонней торакотомии, при этом наряду с шунтированием диагональной ветви выполнена методика стимуляции экстракардиального ангиогенеза (ЮрЛеон).

Послеоперационный период и наблюдение в течение 1 года — с существенной положительной динамикой.

Щадящий доступ, наряду с применением методики ЮрЛеон позволил достичь хорошего результата у пациентки с диффузным атеросклерозом, предшествующим АКШ, к тому же, снизив степень хирургической агрессии.

Ключевые слова: неоангиогенез, минитораКотомия, стернотомия, повторное аортокоронарное шунтирование.

REPEATED CORONARY ARTERY BYPASS GRAFTING COMBINED WITH INDIRECT MYOCARDIAL REVASCULARIZATION – YURLEON PROCEDURE ON A WORKING HEART FROM A LEFT-SIDED MINITHORACOTOMY

Shevchenko Yu.L., Borshchev G.G., Baikov V.Yu.*
Pirogov National Medical and Surgical Center, Moscow

Abstract. Despite the development of medical and surgical treatment of patients with coronary artery disease, standard methods are not applicable in determining the tactics of managing a number of patients.

A unique clinical case of a 56-year-old female patient who, 15 years before hospitalization, underwent coronary artery bypass grafting of atherosclerotic coronary arteries from the sternotomy approach is presented. After 10 years from the operation, she began to worry about relapses of angina pectoris. Control examination revealed occlusion of the shunt to the anterior interventricular artery, which caused ischemia of the anterior and lateral walls of the left ventricle according to the results of scintigraphy.

In order to minimize the operative access and in connection with the high risk of performing sternotomy, as well as due to the diffuse nature of the coronary bed lesion, a minimally invasive surgical approach from the left-sided thoracotomy was chosen, while, along with the diagonal branch bypass, the technique of stimulating extracardiac angiogenesis (YurLeon) was performed.

The postoperative period and follow-up for 1 year — with significant positive dynamics.

Gentle access, along with the use of the YurLeon technique, made it possible to achieve a good result in a patient with diffuse atherosclerosis preceding CABG, moreover, reducing the degree of surgical aggression.

Keywords: repeated coronary artery bypass grafting, neoangiogenesis, minithoracotomy, sternotomy.

Несмотря на значительные достижения в хирургии ИБС, существует группа больных, которым хирургическая реваскуляризация технически не выполнима по ряду причин: диффузное и дистальное поражение коронарных артерий, чрезвычайно высокий риск операции, наличие технических проблем [1; 2]. Так же есть группа пациентов с возвратной стенокардией, у которых коронарное шунтирование уже было выполнено, а повторная операция невозможна или сопряжена с высокими рисками [3; 4]. Лечение таких пациентов общепринятыми методами может привести к усугублению течения болезни и к повышению уровня периоперационной летальности, а так же к развитию осложнений [5; 6].

Для лечения этой тяжелой категории пациентов было необходимо разработать новый метод — экстракардиальная реваскуляризация миокарда [7].

Ю.Л. Шевченко в 2007 г. предложил реинновационную методику по стимуляции экстракардиального неоангиогенеза. Получен патент на изобретение №2758024 «Способ индукции экстракардиальной реваскуляризации миокарда у больных ишемической болезнью сердца». За последнее десятилетие данная методика применена у более двух тысяч больных и показала свою клиническую эффективность и безопасность [8].

В настоящее время появляются её новые модификации — применение методики ЮрЛеон из левосторонней миниторакотомии.

Представляем клиническое наблюдение успешного хирургического лечения пациентки после ранее перенесенной прямой реваскуляризации миокарда: повторное коронарное шунтирование диагональной артерии (ДА) с использованием левой внутренней грудной артерии из левосторонней боковой миниторакотомии на работающем сердце в сочетании с методикой ЮрЛеон.

* e-mail: bajkov.v.u@mail.ru

Больная М. 66 лет поступила в клинику грудной и сердечно-сосудистой хирургии им. Св.Георгия НМХЦ им. Н.И. Пирогова с жалобами на боли давящего характера за грудиной с иррадиацией в левую лопаточную область, возникающие при незначительной физической нагрузке (ходьба на 200–300 метров).

Из анамнеза: с 2004 г. беспокоят боли ангинозного характера. В 2005 г. перенесла ОИМ.

В 2006 г. поступила в НМХЦ им. Н.И. Пирогова для проведения оперативного лечения. При коронарографии было выявлено: ПМЖА — стенозы проксимальной, средней с переходом на дистальную трети до 70–75%, ДА — без гемодинамически значимых стенозов, ОА — без гемодинамически значимых стенозов. ВТК — стеноз проксимально трети до 40%, ПКА — стеноз проксимальной трети до 65%, окклюзия на границе проксимальной и средней трети, дистальные отделы заполняются по внутри — и межсистемным перетокам.

Пациентке выполнена операция АКШ ПМЖА и ПКА в условиях искусственного кровообращения и холодовой кровяной кардиоплегии.

Интраоперационно выявлено диффузное дистальное поражение ПМЖА, адекватным местом для наложения анастомоза оказалась дистальная треть артерии, что в свою очередь заставило для шунтирования использовать аутовену. Послеоперационный период протекал без осложнений, пациентка выписана в удовлетворительном состоянии.

С середины 2019 г. — возврат стенокардии на уровне 3 функционального класса (ФК).

В ноябре 2019 г. выполнена коронарошунтография, выявившая стенозирующий атеросклероз коронарных артерий: ствол ЛКА — неровности контуров, ПМЖВ — окклюзирована, дистальные сегменты контрастируются через межсистемные коллатерали, ДА — стеноз в устье до 75%, артерия диаметром около 1,5–2 мм, ОВ — рассыпной тип, неровности контуров, ПКА — окклюзирована на границе среднего и дистального сегментов, постокклюзионные сегменты контрастируются через аутовенозный шунт. Шунт к ПМЖА не контрастируется (Рис. 1).

Исходя из жалоб, анамнеза, данных коронарографии, установлен клинический диагноз:

Основной: ИБС. Стенокардия напряжения III ФК. Постинфарктный кардиосклероз (ИМ 2005 г.). Состояние после АКШ ПМЖА, ПКА в 2006 г. Стенозирующий атеросклероз коронарных артерий: ПМЖВ — окклюзирована, дистальные сегменты контрастируются через межсистемные коллатерали, дистальные отделы диффузно атеросклеротически изменены, ДА — стеноз в устье до 75%, ОВ — рассыпной тип, неровности контуров, ПКА — окклюзирована на границе среднего и дистального сегментов, постокклюзионные сегменты контрастируются через аутовенозный шунт. Шунт к ПМЖА не контрастируется.

Фон: Гипертоническая болезнь III стадии, артериальная гипертензия 2 степени, риск IV.

Осложнения: ХСН I. ФК II.

Сопутствующий: Стенозирующий атеросклероз брахиоцефальных артерий (стеноз ВСА слева до 50–60%). Стенозирующий атеросклероз артерий нижних конечностей (ПБА справа стеноз до 30%, ПБА справа стеноз до 40%, ПБА слева стеноз до 40–50%). Хронический гастрит.

При эхокардиографии: фракция выброса левого желудочка (ЛЖ) 52%, глобальная систолическая функция ЛЖ не снижена. Региональная систолическая функция ЛЖ нарушена: гипокинез боковой стенки ЛЖ, гипокинез задней стенки ЛЖ.

Проведена синхро-ОФЭКТ с 99mTc-технетрилом: сцинтиграфические признаки рубцовых изменений с гибернированным миокардом в области передней, передне-боковой стенок (частично верхушечные и средние сегменты). Зона рубцового поражения 15% (Рис. 9).

После предоперационной подготовки, пациентке из левосторонней переднебоковой торакотомии выполнено маммарокоронарное шунтирование ДА на работающем сердце, дополненное методикой ЮрЛеон.

Под эндотрахеальным наркозом произведена левосторонняя торакотомия. Длина разреза составила 10 см (Рис. 2).

Введено 10 тыс. ЕД гепарина. Выделена ЛВГА (Рис. 3). Вскрыт перикард. При ревизии аутовенозный шунт к ПМЖА облитерирован на всем протяжении. При ревизии ДА адекватного диаметра, с хорошим периферическим руслом. При помощи систем стабилизации и позиционирования миокарда OCTOPUS экспозиция ДА тотчас после отхождения от ПМЖА. Артерия пережата турникетами в проксимальном и дистальном направлениях. После артериотомии установлен

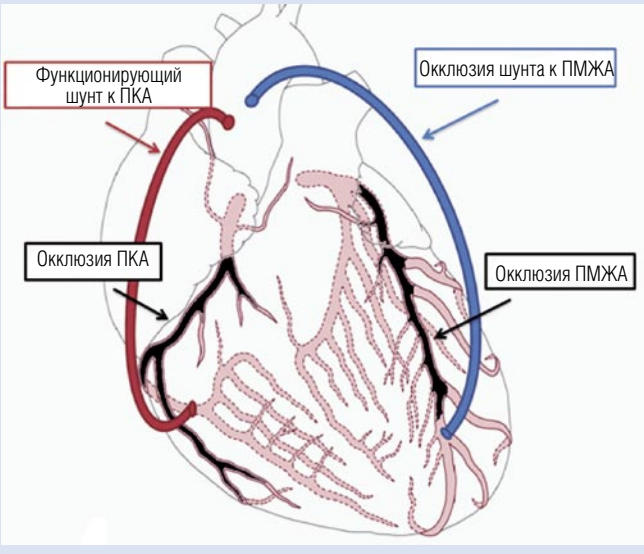

Рис. 1. Схема данных коронарошунтографии.

Рис. 2. Левосторонняя торакотомия.

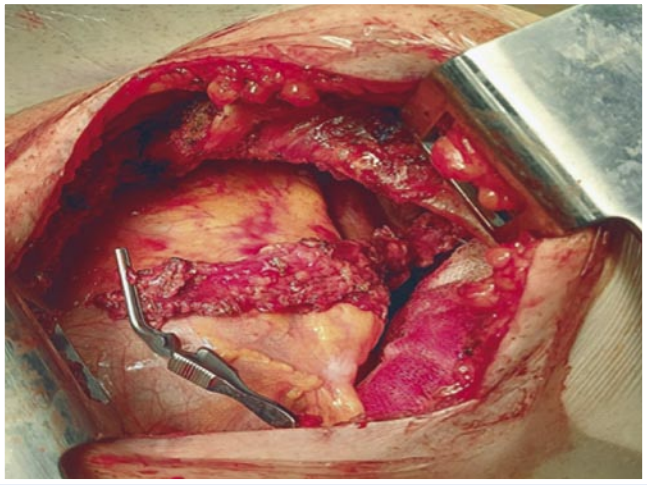

Рис. 3. Выделенная ЛВГА.

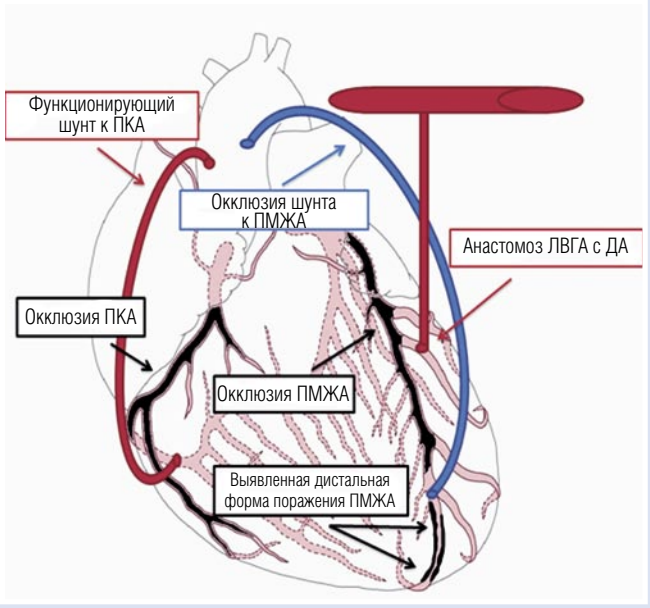

Рис. 4. Схема операции из левосторонней торакотомии — МКШ ДА на работающем сердце.

интракоронарный шунт 1,5 мм. Наложен дистальный анастомоз ЛВГА с ДА «конец в бок» нитью пролен 8\0 (Рис. 4, 5).

После наложения анастомоза периферическое наполнение артерии удовлетворительное. Интраоперационный мониторинг ST-сегмента проводили с помощью системы Datex Ohmeda S/5, позволяющей рассчитывать элевацию и депрессию сегмента ST в 7 отведениях (I, II, III, aVR, aVL, aVF, V5). При интраоперационном мониторинге ЭКГ изменений сегмента ST не было зафиксировано.

Выполнена флоуметрия маммарокоронарного шунта с использованием системы Medistim MiraQ с оценкой объемной скорости кровотока (Q), индекса сопротивления (PI). Использовался датчик размером 3 мм. Объемная скорость кровотока по МКШ составила 50 мл/мин., индекс сопротивления 3.9. (Рис. 6).

В дальнейшем выполнена методика ЮрЛеон.

Первым этапом выполняли механическую обработку эпикарда и перикарда, особо выделяя зону, где было невозможно шунтировать поражённые венечные артерии — область ПМЖА, ОА. Методика индукции асептического перикардита осуществлялась путем воздействия на большую часть перикарда (боковые, задняя его поверхности) и эпикарда (передняя стенка ЛЖ, задняя и боковая стенки ЛЖ) с помощью специальных приспособлений. При выполнении операций из минидоступа использовались ряд модернизированных инструментов для скарификации перикарда и эпикарда (Рис. 7). Механическая десквамация мезотелия перикарда и эпикарда способствует асептическому воспалению, основополагающей частью которого является неоангиогенез в послеоперационном периоде.

Вторым этапом выполнена перикардэктомия преимущественно над передней и боковой стенками ЛЖ.

В дальнейшем выполняли кардиолипопексию. Жировая ткань в области верхушки ЛЖ была иссечена от одного края и получившийся лоскут фиксирован несколькими швами к оставшемуся перикарду по передней поверхности сердца. Таким образом, получалась вновь созданная околосердечная «сумка» (Рис. 8).

Интактная жировая ткань — это самообновляющаяся структура, богатая кровеносными сосудами. Жировая ткань взрослого человека наиболее богата ство-

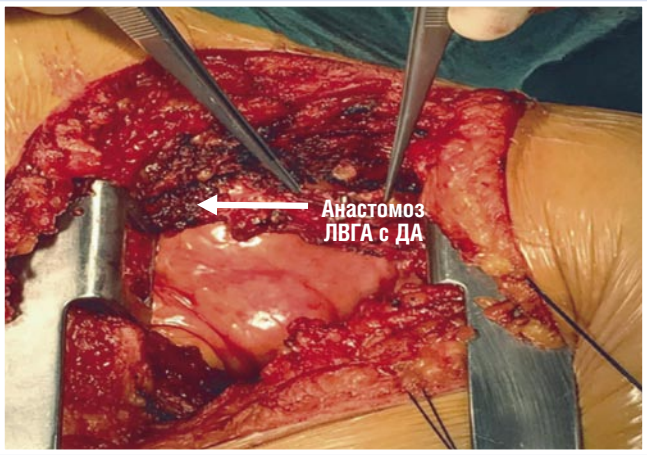

Рис. 5. Маммарокоронарный анастомоз с ДА.

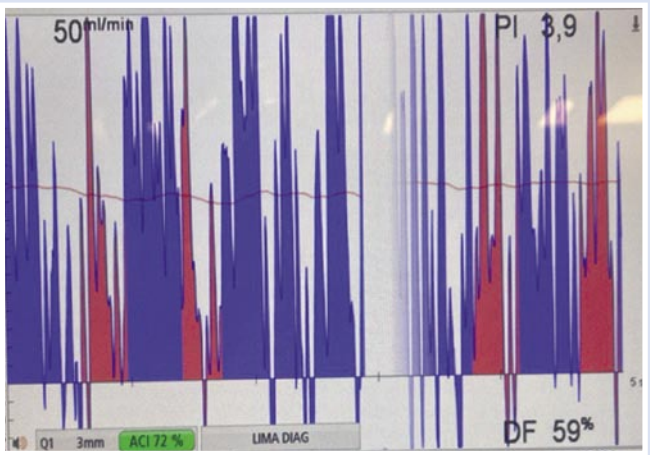

Рис. 6. Данные флоуметрии.

Рис. 7. Инструменты для абразивной обработки перикарда из минидоступа.

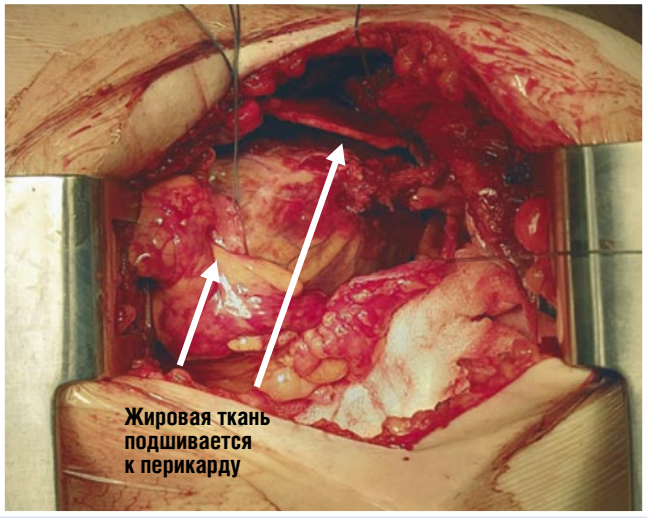

Рис. 8. Схема кардиолипопексии.

ловыми клетками по сравнению с другими их источниками. Такие возможности жировой ткани как: осуществление неоангиогенеза за счёт дифференцировки в эндотелиальные клетки, влияние на модуляцию местных воспалительных реакций, значительная секреторная активность являются обоснованием использования данных клеток для стимуляции ангиогенеза.

Подшиты электроды для временной ЭКС. В левую плевральную полость установлены дренажи во 2 межреберье по средней ключичной линии и в 5 межреберье по средней подмышечной линии. Так же установлен тонкий дренаж под сердце в остаточную полость перикарда. Установленные дренажи подключали к стерильному резервуару и налаживали систему активной аспирации. На вторые сутки полученное дренажное отделяемое центрифугировали для отделения разрушившихся форменных элементов крови и обработанную суспензию хранили в холодильнике при температуре 4 °С. На 3–4 сутки дренажи удаляли, а через тонкий дренаж в остаточную полость перикарда вводили обработанную суспензию с факторами роста, которые стимулируют неоангиогенез с формированием артериоло-капиллярной сети.

Послеоперационный период протекал без осложнений.

Выполнена Эхо-КГ на 2 сутки после операции: фракция выброса ЛЖ 55%, глобальная систолическая функция ЛЖ не снижена. Региональная систолическая функция ЛЖ нарушена: гипокинез боковой стенки ЛЖ, гипокинез задней стенки ЛЖ. Новых зон асинергии не выявлено.

Рана зажила первичным натяжением.

Пациентка выписана на 6 сутки после операции.

Через 6 месяцев после операции пациентка была обследована в условиях стационара. Отмечена положительная динамика — отсутствие приступов стенокардии, увеличилась толерантность к физическим нагрузкам.

При Эхо-КГ улучшение показателей сократимости миокарда ЛЖ: фракция выброса ЛЖ увеличилась с 52% до 58%. Улучшилась сократимость ЛЖ: выявленный ранее гипокинез боковой стенки ЛЖ регрессировал.

По данным сцинтиграфии миокарда отмечена улучшение перфузии по передне-боковой стенке ЛЖ (Рис. 9, 10).

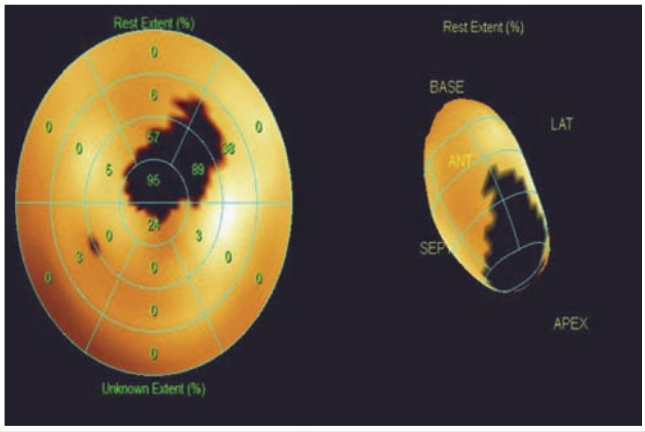

Рис. 9. Синхро-ОФЭКТ с 99mTc-технетрилом до оперативного лечения.

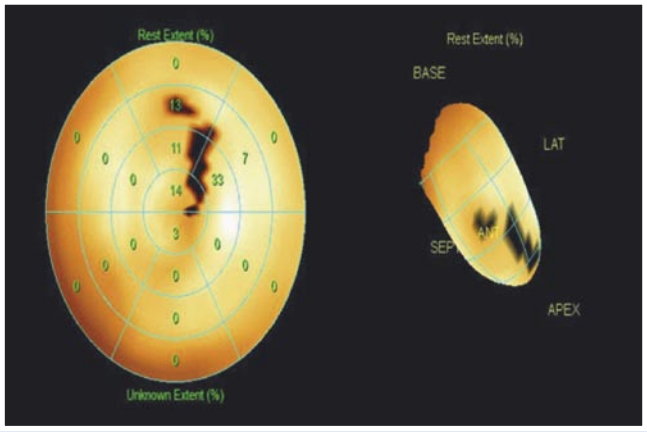

Рис. 10. Синхро-ОФЭКТ с 99mTc-технетрилом после оперативного лечения.

Обсуждение

Хирургическое лечение пациентов с ИБС с диффузным поражением коронарных артерий и после проведённой ранее операции АКШ связано с различными трудностями. У данных пациентов выполнение классической операции в объеме аортокоронарного шунтирования не во всех случаях приводит к удовлетворительным результатам. Коронарное шунтирование, дополненное стимуляцией экстракардиального неоангиогенеза (процедура ЮрЛеон), является эффективным и безопасным методом хирургического лечения пациентов и обеспечивает дополнительное кровоснабжение миокарда, увеличивает сократимость миокарда в отдаленные сроки после операции.

Выводы

Пациентам, ранее перенесшим коронарное шунтирование и с диффузным коронарным атеросклерозом, из-за высокого риска повторного вмешательства зачастую отказывают в операции. Повторная операция сама по себе тяжелая хирургическая травма с риском повреждения сердца и легких во время рестернотомии, что может приводить к непредсказуемым последствиям. К тому же у таких пациентов, как правило, практически исчерпаны резервы для перенесения комплексной хирургической агрессии.

В данном клиническом наблюдении показан возможный тактический и методический подход для хирургического лечения пациентки — выполнение операции из щадящей левосторонней торакотомии и применение методики стимуляции экстракардиальной реваскуляризации миокарда. Операция полностью оправдала себя, что доказывается не только данными лабораторных и инструментальных исследований, но и хорошим клиническим эффектом в отдаленном периоде.

Авторы заявляют об отсутствии конфликта интересов (The authors declare no conflict of interest).

ЛИТЕРАТУРА/REFERENCES

1. Бокерия Л.А. Минимально инвазивная хирургия сердца. М.: Медицина, 1998. — 92 с. [Bockeriya LA. Minimally invasive heart surgery. M.: Medicine, 1998. 92 p. (In Russ).]
2. Шевченко Ю.Л., Симоненко В.Б., Борщев Г.Г. Экстракардиальная реваскуляризация миокарда при диффузном поражении коронарного русла, как компонент комплексного лечения больных ИБС // Клиническая медицина. — 2018. — Т.96. — №11. — С.10-18. [Shevchenko YuL, Simonenko VB, Borshchev GG. Extracardial revascularization of the myocardium in diffuse lesions of the coronary bed, as a component of complex treatment of patients with coronary heart disease. Klinicheskaya medicina. 2018; 96(11): 10-18. (In Russ).]
3. Хубулава Г.Г., Пайвин А.А., Волков А.М., Оденисюк Д.О., Юрчетсо Д.Л., Любимов А.И. Особенности хирургического лечения рецидива ишемии миокарда у пациентов после коронарного шунтирования // Вестник Северо-Западного государственного медицинского университета. — 2009. — Т.1. — №3. — С. 21-28. [Hubulava GG, Payvin AA, Volkov AM, Odenisyuk DO, Yurchetso DL, Lyubimov AI. Features of surgical treatment of recurrent myocardial ischemia in patients after coronary artery bypass grafting. Bulletin of the North-West State Medical University. 2009; 1(3): 21-28. (In Russ).]
4. Fuchs S, Dib N, Cohen BM, Okubagzi P, Diethrich EB, Campbell A, Macko J. A randomized, double-blind, placebo-controlled, multicenter, pilot study of the safety and feasibility of catheter- based intramyocardial injection of Ad-VEGF121 in patients with refractory advanced coronary artery disease. Catheter Cardiovasc Interv. 2006; 68(3): 372-8.
5. Шевченко Ю.Л., Пинаев Г.П., Матвеев С.А., Семенова В.Г., Ерохина И.Л., Махнев Д.А. Первый опыт имплантации эмбриональных кардиомиоцитов (ЭК) человека в комплексном лечении больных ишемической болезнью сердца // 4-й Всероссийский съезд сердечно-сосудистых хирургов. 1998 [Shevchenko YuL, Pinaev GP, Matveev SA, Semenova VG, Erokhina IL, Makhnev DA. The first experience of implantation of human embryonic cardiomyocytes (EC) in the complex treatment of patients with coronary heart disease. 4th All-Russian Congress of Cardiovascular Surgeons. 1998. (In Russ).]
6. Шевченко Ю.Л., Попов Л.В., Батрашов В.А., и др. Трудности выбора объема реваскуляризации при лечении ишемической болезни сердца у пациента с высоким риском // Вестник Национального медико-хирургического Центра им. Н.И. Пирогова. — 2015. — Т.10. — № 4. — С.134-136. [Shevchenko YuL, Popov LV, Batrashov VA, et al. Difficulties in choosing the volume of revascularization in the treatment of coronary heart disease in a high-risk patient. Vestnik Nacional`nogo mediko-xirurgicheskogo Centra im. N.I. Pirogova. 2015; 10(4): 134-136. (In Russ).]
7. Шевченко Ю.Л., Виллер А.Г. Экстракардиальная реваскуляризация у больных ишемической болезнью сердца после коронарного шунтирования — существующий фактор кровоснабжения миокарда // Вестник Национального медико-хирургического Центра им. Н.И. Пирогова. — 2007. — Т.2. — № 2. — С.9-14. [Shevchenko YuL, Viller AG. Extracardial revascularization in patients with coronary heart disease after coronary bypass surgery is an existing factor of myocardial blood supply. Vestnik Nacional'nogo mediko-hirurgicheskogo Centra im. N.I. Pirogova. 2007; 2(2): 9-14. (In Russ).]
8. Борщев Г.Г. Экстраваазальная реваскуляризация миокарда в комплексном лечении пациентов с ИБС: исторические предпосылки и современные реалии // Медицинский вестник Юга России. — 2015. — Т.2. — С.4-8. [Borshchev GG. Extravascular myocardial revascularization in complex treatment of patients with coronary artery disease: historical background and current realities. Medicinskij vestnik Yuga Rossii. 2015; 2: 4-8. (In Russ).] doi: 10.21886/2219-8075- 2015-2-4-8.

СТЕНТИРОВАНИЕ ПОДКЛЮЧИНОЙ АРТЕРИИ КАК МЕТОД ЭНДОВАСКУЛЯРНОЙ РЕДУКЦИИ КОНКУРЕНТНОГО КРОВОТОКА В МАММАРО-КОРОНАРНОМ ШУНТЕ ПРИ ЛЕЧЕНИИ ПАЦИЕНТОВ С ОСТРЫМ КОРОНАРНЫМ СИНДРОМОМ БЕЗ ПОДЪЕМА СЕГМЕНТА ST

Бочаров А.В.* [1, 3], **Попов Л.В.**[2], **Митциев А.К.**[3, 4], **Лагкуев М.Д.**[3]

[1] *ОГБУЗ «Костромская областная клиническая больница им. Е.И. Королева, Кострома*

[2] *ФГБУ «Национальный медико-хирургический Центр им. Н.И. Пирогова», Москва*

[3] *«Республиканская клиническая больница», Владикавказ*

[4] *ФГБОУ ВО «Северо-Осетинская Государственная Медицинская Академия», Владикавказ*

DOI: 10.25881/20728255_2022_17_1_121

Резюме. Обоснование: в настоящее время остается актуальной проблема дисфункции маммаро-коронарного шунта, одной из наиболее частых причин развития которой является возникновение конкурентного кровотока, что приводит к окклюзии шунта.

Цель и методы: в представленной работе на примере клинического наблюдения показаны причина возникновения конкурентного кровотока в маммарокоронарном шунте, что привело в конечном итоге к возникновению острого коронарного синдрома без подъема сегмента ST, а также логика принятия решения об объеме реваскуляризации и результат применения эндоваскулярных методов для редукции конкурентного кровотока.

Заключение: при интервенционном лечении острого коронарного синдрома у больных после аортокоронарного шунтирования необходимо оценивать скорость кровотока в шунтах, выполнять не только шунтографию, но и ангиографию подключичных артерий, если были сформированы маммарокоронарные шунты, а также при планировании и выполнении эндоваскулярного лечения необходимо учитывать возможные причины возникновения конкурентного кровотока не только до, но и после его проведения.

Ключевые слова: конкурентный кровоток, острый коронарный синдром, маммарокоронарный шунт, стентирование.

SUBCLAVIAN ARTERY STENTING AS A METHOD OF ENDOVASCULAR REDUCTION OF COMPETITIVE BLOOD FLOW IN MAMMAROCORONARY SHUNT IN THE TREATMENT OF ACUTE CORONARY SYNDROME WITHOUT ST SEGMENT ELEVATION

Bocharov A.V.* [1, 3], **Popov L.V.**[2], **Mittsiev A.K.**[3, 4], **Lagkuev M.D.**[3]

[1] *Kostroma Regional Clinical Hospital named after Korolev E.I., Kostroma*

[2] *Pirogov National Medical and Surgical Center, Moscow*

[3] *Republican Clinical Hospital, Vladikavkaz*

[4] *North-Ossetian State Medical Academy, Vladikavkaz*

Abstract. Rationale: currently, the problem of mammarocoronary shunt dysfunction remains urgent, one of the most frequent causes of which is the occurrence of competitive blood flow, which leads to shunt occlusion.

Purpose and methods: in the presented work, using the example of a clinical case, the cause of competitive blood flow in a mammarocoronary shunt is shown, which ultimately led to the emergence of acute coronary syndrome without ST segment elevation, as well as the logic of deciding on the volume of revascularization and the result of the use of endovascular methods to reduce competitive blood flow.

Conclusion: in the interventional treatment of acute coronary syndrome in patients after coronary artery bypass grafting, it is necessary to assess the blood flow rate in the shunts, perform not only shuntography, but also angiography of the subclavian arteries if mammarocoronary shunts were formed, and also when planning and performing endovascular treatment, it is necessary to take into account possible causes of competitive blood flow not only before but also after it.

Keywords: competitive blood flow, acute coronary syndrome, mammary coronary bypass, stenting.

Актуальность

Каждый год все большему количеству пациентов с ИБС выполняется реваскуляризация миокарда кардиохирургическим методом. В большинстве случаев при выполнении АКШ проводится формирование маммарокоронарного шунта к бассейну левой коронарной артерии, как правило, к передней нисходящей артерии [1]. По данным литературы маммарокоронарный шунт имеет лучшую проходимость в отдаленном периоде по сравнению с другими видами шунтов (аутовенозные, аутоартериальные) [2]. Остается актуальной проблема дисфункции маммарокоронарного шунта, одной из наиболее частых причин ее развития является возникновение конкурентного кровотока, который в конечном итоге приводит к окклюзии шунта [3; 4].

Пациент Б, 58 лет, поступил по направлению скорой медицинской помощи с жалобами при поступлении на дискомфорт в области сердца.

Анамнез заболевания: при выполнении обычной физической нагрузки на фоне полного благополучия возникла боль в области сердца давяще-сжимающего характера, напоминающие боли при ранее перенесенном инфаркте миокарда, что явилось поводом к вызову скорой медицинской помощи. До приезда бригады скорой помощи самостоятельно принял ацетилсалициловую кислоту 500 мг и 1 таблетку нитроглицерина — без эффекта. По прибытии фельдшерской бригады скорой медицинской помощи на основании клиники, анамнеза, данных ЭКГ установлен диагноз острого коро-

* e-mail: bocharovav@mail.ru

нарного синдрома без подъема сегмента ST и пациент госпитализирован в Региональный сосудистый центр. Терапия на догоспитальном этапе: клопидогрел 300 мг, нефракционированный гепарин 4500 ед. внутривенно, морфин 1% 1 мл внутривенно.

Перенесенные заболевания: ИБС, острый инфаркт миокарда в 2013 г., АКШ в 2014 г. (со слов сформировано 3 шунта), гипертоническая болезнь. Медицинские документы не представлены.

Постоянно принимает кардиомагнил 75 мг в сутки, экватор 10/20 1 таблетка в сутки.

Результаты физикального, лабораторного и инструментального исследования

При поступлении в палату интенсивной терапии кардиологического отделения Регионального сосудистого центра предъявляет жалобы на дискомфорт в области сердца. При осмотре состояние средней тяжести, сознание ясное, кожные покровы обычного цвета и влажности. Дыхание проводится равномерно, хрипов нет. Частота дыхательных движений составляет 16 в мин. Пульс — 80 ударов в мин. Артериальное давление — 140/70 мм рт. ст. Акцент 2 тона на аорте. Живот мягкий, безболезненный.

По данным ЭКГ ритм синусовый с частотой желудочковых сокращений 70 в мин. ЭКГ признаки ишемии в передне-перегородочной и боковой областях (Рис. 1).

По данным лабораторных исследований отмечается умеренное повышение уровня креатинфосфокиназы МВ до 192 Ед/л и дважды положительные тесты на качественный тропонин I.

На основании жалоб, анамнеза, данных объективного осмотра, данных инструментальных и лабораторных исследований пациенту был установлен предварительный диагноз: острый коронарный синдром без подъема сегмента ST, что определило показание к выполнению селективной коронарографии.

Радиальным доступом выполнена селективная коронарография, по данным которой визуализировано многососудистое поражение коронарного русла и сформированных шунтов, а именно: левый тип кровоснабжения миокарда; ствол левой коронарной артерии — без гемодинамически значимых стенозов; передняя нисходящая артерия — хроническая окклюзия от устья до границы средней и дистальной трети, дистальнее которой сформирован маммарокоронарный шунт. Дистальная часть передней нисходящей артерии заполняется как из сформированного шунта, так и за счет коллатералей из огибающей ветви — реверс кровотока; огибающая ветвь — гемодинамически значимый стеноз проксимальной части 80% по диаметру (Рис. 2). Правая коронарная артерия — хроническая окклюзия от проксимальной трети (Рис. 3). Маммарокоронарный шунт от левой подключичной артерии — стаз кровотока. Непосредственно перед отхождением левой грудной артерии имеется гемодинамически значимый стеноз 90% по диаметру левой подключичной артерии (Рис. 4). Другие шунты не визуализируются.

С учетом решения кардиоваскулярной команды были выполнены стентирование проксимальной части огибающей ветви стентом с лекарственным покрытием сиролимус диаметром 3 мм

Рис. 1. Электрокардиограмма больного Б. при поступлении.

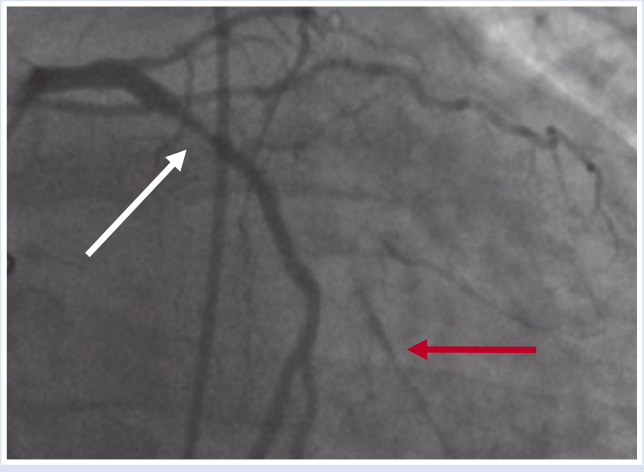

Рис. 2. Селективная коронарография левой коронарной артерии (белая стрелка — гемодинамически значимый стеноз 80% проксимальной части огибающей ветви, красная стрелка — заполнение дистальной части передней нисходящей артерии из коллатералей огибающей ветви).

Рис. 3. Селективная коронарография правой коронарной артерии.

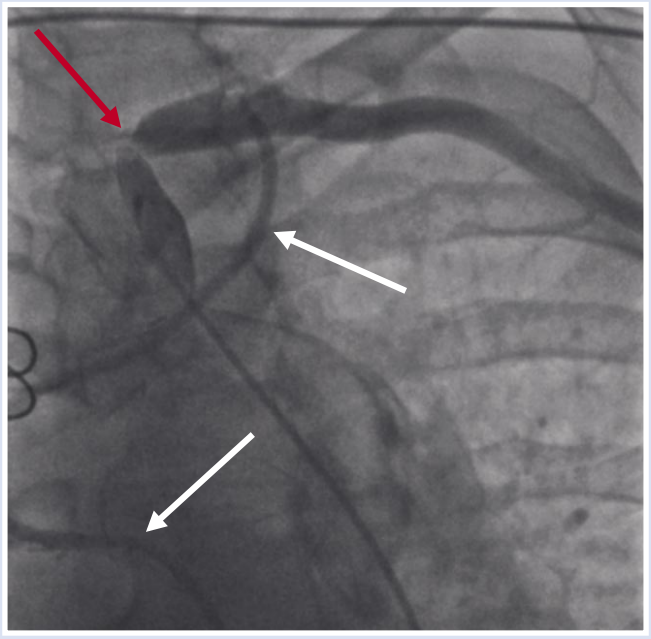

Рис. 4. Ангиография левой подключичной артерии и маммаро-коронарного шунта (красная стрелка — гемодинамически значимый 90% стеноз левой подключичной артерии, белая стрелка — маммарокоронарный шунт).

Рис. 5. Селективная коронарография левой коронарной артерии после стентирования проксимальной части огибающей ветви.

и длиной 23 мм (Рис. 5) и стентирование проксимальной части левой подключичной артерии баллоннорасширяемым стентом диамтером 10 мм и длиной 17 мм (Рис. 6).

После восстановления магистрального кровотока в левой подключичной артерии произошла редукция конкурентного кровотока в маммарокоронарном шунте с восстановлением антеградного кровотока в шунте и дистальной части передней нисходящей артерии.

По окончании интервенции пациент жалоб не предъявляет, на контрольной ЭКГ признаки ишемии миокарда отсутствуют.

Дальнейшее лечение проходило без особенностей, выписан на амбулаторное лечение через 5 суток.

Обсуждение

Клиническое наблюдение показывает значимость конкурентного кровотока в маммарокоронарном шунте в возникновении острого коронарного синдрома. Ведущими причинами возникновения конкурентного кровотока в данной ситуации являются невозможность обеспечения минимально необходимой объемной скорости в шунте вследствие наличия гемодинамически значимого стеноза левой подключичной артерии перед отхождением левой грудной артерии в совокупности с наличием достаточного коллатерального кровотока в шунтируемом участке из огибающей ветви [5]. Устранение только гемодинамически значимого поражения огибающей ветви привело бы к усилению ретроградного кровотока в дистальной части передней нисходящей артерии и не редуцировало конкурентный кровоток в маммарокорнарном шунте. Согласно данным литературы возникновение конкурентного кровотока в маммарокоронарном шунте по любым причинам приводит к его окклюзии [3–5], что и обусловило вышеописанную тактику лечения острого коронарного синдрома без подъема сегмента ST.

Заключение

При интервенционном лечении острого коронарного синдрома у больных после АКШ необходимо оценивать скорость кровотока в шунтах, выполнять не только шунтографию, но и ангиографию подключичных артерий, если были сформированы маммарокоронарные шунты, а также при планировании и выполнении эндоваскулярного лечения необходимо учитывать возможные причины возникновения конкурентного кровотока не только до, но и после его проведения.

Рис. 6. Ангиография левой подключичной артерии после стентирования проксимальной части.

Дополнительная информация

Согласие пациента. Пациент добровольно подписал информированное согласие на медицинские вмешательства, а также публикацию персональной медицинской информации в обезличенной форме.

Авторы заявляют об отсутствии конфликта интересов (The authors declare no conflict of interest).

ЛИТЕРАТУРА/REFERENCES

1. Desperak P, Hawranek M, Hrapkowicz T, Zembala MO, Gasior M. Comparison of multivessel percutaneous coronary intervention and coronary artery bypass grafting in patients with severe coronary artery disease presenting with non-ST-segment elevation acute coronary syndromes. Kardiol. Pol. 2018; 76(10): 1474-1481. doi: 10.5603/KP.a2018.0151.

2. Sabik JF, Blackstone H. Coronary artery bypass graft patency and competitive flow. J. Am. Coll. Cardiol. 2008; 51: 126-128. doi: 10.1016/j.jacc.2007.09.029.
3. Nakajima H, Kobayashi J, Toda K, Fujita T, Shimahara Y, Kasahara Y, et al. Angiographic evaluation of flowdistribution in sequential and composite arterial grafts for three vessel disease. Eur. J. Cardiothorac. Surg. 2012; 41: 763-769. doi: 10.1093/ejcts/ezr057.
4. Nordgaard H, Swillens A, Nordhaug D, Kirkeby-Garstad I, Loo DV, Vitale N, et al. Impact of competitive flow on wall shear stress in coronary surgery: computational fluid dynamics of a LIMA — LAD model. Cardiovasc. Res. 2010; 88: 512-519. doi: 10/1093/cvr/cvq210.
5. Бочаров А.В., Попов Л.В. Конкурентный кровоток: определение, биофизические основы, механизмы возникновения в клинической практике, клинико-ангиографические критерии диагностики // Клиническая физиология кровообращения. — 2021. — №18(2). — С.165-171. [Bocharov AV, Popov LV. Competitive blood flow: definition, biophysical basis, mechanisms of occurence in clinical practice, clinical and angiographic diagnostic criteria. Clinical Physiology in Circulation. 2021; 18(2): 165-171 (In Russ).] doi: 10.24022/1814-6910-18-2-165-171.

ИСПОЛЬЗОВАНИЕ СУХОЖИЛИЯ ДЛИННОЙ ГОЛОВКИ БИЦЕПСА ДЛЯ ЛЕЧЕНИЯ КОМБИНИРОВАННЫХ ПОВРЕЖДЕНИЙ SLAP И БАНКАРТА ПЛЕЧЕВОГО СУСТАВА

Миленин О.Н.* [1,2], **Пиманчев О.В.**[2], **Ширяева М.А.**[3]

[1] *ГАУЗ «Московский научно-практический центр медицинской реабилитации восстановительной спортивной медицины», Москва*
[2] *ФГБУ «Национальный медико-хирургический Центр им. Н.И. Пирогова», Москва*
[3] *ФГБОУ «Российская медицинская академия непрерывного профессионального образования», Москва*

DOI: 10.25881/20728255_2022_17_1_124

Резюме. Описана методика лечения комбинированных повреждений SLAP и Банкарта путем транспозиции сухожилия длинной головки бицепса через сухожилие подлопаточной мышцы, которая позволяет одновременно устранить имеющуюся патологию длинной головки бицепса и повреждение передне-нижней порции суставной губы лопатки при плохом качестве плече-лопаточных связок вне зависимости от наличия субкритического дефекта костной ткани в передне-нижнем сегменте гленоида.

Ключевые слова: нестабильность плечевого сустава, повреждение Банкарта, SLAP повреждение, тенодез длинной головки бицепса.

TREATMENT OF THE COMBINED SLAP AND BANKART LESIONS USING THE LONG HEAD OF THE BICEPS

Milenin O.N.* [1,2], **Pimanchev O.V.**[2], **Shiryaeva M.A.**[3]

[1] *Centre for Research and Practice in Medical Rehabilitation, Restorative and Sports Medicine, Moscow*
[2] *Pirogov National Medical and Surgical Center, Moscow*
[3] *Russian Medical Academy of Continuing Professional Education, Moscow*

Abstract. We described the method of treatment of combined SLAP and Bankart lesions by transposition of the long head of the biceps trough the subscapularis tendon that simultaneously eliminates the existing pathology of the long head of the biceps and anterior inferior glenoid labrum lesions with poor quality of the glenohumeral ligaments, regardless of the presence of a subcritical bone defect of the anterior inferior of the glenoid.

Keywords: shoulder instability, Bankart lesion, SLAP lesion, biceps tenodesis.

Введение

Сочетание повреждений SLAP и Банкарта — достаточно частая находка при острой и хронической передней нестабильности плечевого сустава. Повреждение SLAP в большинстве случаев распространяется в передне-нижнем направлении (37% от всех повреждений типа SLAP [1]).

Частота сочетанных повреждений SLAP и Банкарта составляет приблизительно от 20 до 57% [2; 3]. Рефиксация суставной губы и лечение SLAP повреждения является золотым стандартом для молодых пациентов. Частота рецидивов после комбинированного лечения повреждений SLAP/Банкарта составляет 6,47% [4].

С другой стороны, на сегодняшний момент нет единого мнения касательно методик лечения SLAP повреждений у пациентов средней возрастной группы, и некоторые авторы рекомендуют выполнение тенодеза длинной головки бицепса [5]. Таким образом, комбинация операции Банкарта и тенодеза длинной головки бицепса может быть методом

* e-mail: olegmilenin@yandex.ru

выбора для лечения пациентов средней возрастной группы. Стоит также отметить, что нет общепринятой тактики лечения пациентов, у которых повреждение Банкарта и SLAP II сочетается с несостоятельностью плече-лопаточных связок. Один из возможных методов выбора в таких случаях — это комбинация лечения SLAP- повреждения и операции Латарже.

Однако, необходимо отметить, что комбинация тенодеза длинной головки бицепса с одновременной транспозицией клювовидного отростка с объединенным сухожилием (операция Латарже) может привести к снижению проприорецепции и нарушению функции обеих головок бицепса.

Новая альтернативная методика лечения вышеописанной патологии была описана некоторыми авторами [6; 7] и представляет собой динамическую переднюю стабилизацию с использованием сухожилия длинной головки бицепса.

Для данной категории людей мы описали технику аугментации суставной губы с одновременной транссубскапулярной транспозицией сухожилия длинной головки бицепса [8].

Эта техника является нашим методом выбора для лечения повреждений SLAP и Банкарта у пациентов с плохим качеством плече-лопаточных связок вне зависимости от наличия субкритического дефицита костной ткани в передне-нижнем сегменте гленоида.

Клиническое наблюдение

Женщина, 40 лет, с хронической передне-нижней нестабильностью правого плечевого сустава и полным объемом движений, с жалобами на умеренные ограничения при занятиях плаванием и в положении руки над головой, боль в передних отделах плечевого сустава при подъеме руки над головой. ROWE-score: 55. Клинически определяется боль в проекции борозды бицепса, периодические боли при выполнения «теста предчувствия», положительный HERI тест, положительный тест O'Brien, знак борозды (sulcus-sign) — отрицательный. Объем движений полный, признаков гипермобильности отмечено не было.

На МРТ признаки повреждения по типу SLAP II и повреждения Банкарта. Данных за повреждение по типу Хилл-Сакса нет, отмечается субкритичный дефицит костной ткани по передне-нижней поверхности гленоида (Рис. 1).

Хирургическая техника

Операция проводится в положении «пляжного кресла», с тракционной тягой поврежденной руки (здесь и далее правая рука) в 1,5 кг.

Мы используем три стандартных порта [15]: задний порт, передне-верхний и передне-медиальный порт, а также дополнительный супрапекторальный порт, который расположен на 3–4 см ниже стандартного передне-верхнего порта в проекции поперечного сечения борозды бицепса в месте крепления верхнего края сухожилия большой грудной мышцы. После диагностической артроскопии артроскоп переносится в передне-верхний порт (Рис. 2). Далее выполняется тенотомия длинной головки бицепса и артроскоп перемещается в субдельтовидное пространство. Сухожилие длинной головки бицепса мобилизуется, захватывается и выводится через дополнительный латеральный порт. Конец сухожилия прошивается на протяжении 15 мм нерассасывающимися нитями (Рис. 3).

После мобилизации капсулы по переднему краю гленоида в положении «4 часа» устанавливается сверло-направитель. Направляющая спица с ушком 2.4 мм диаметром просверливается через гленоид в переднезаднем направлении. Затем по направляющей спице мы просверливаем тоннель диаметром 4,5 мм. В тоннель проводится самозатягивающаяся пуговица (ProClinch TM) 4,5 мм.

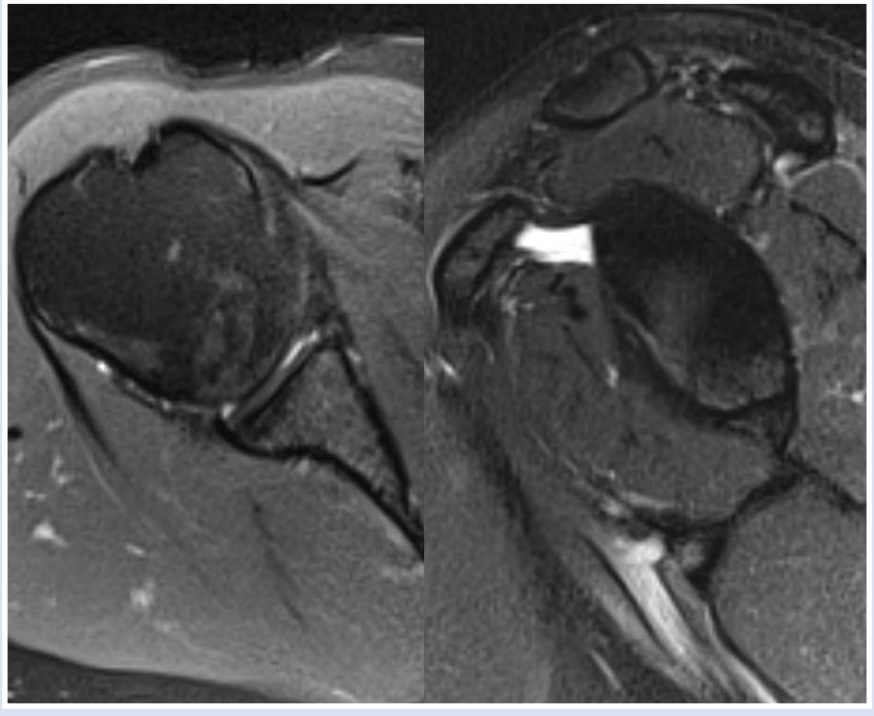

Рис. 1. МРТ правого плечевого сустава перед операцией.

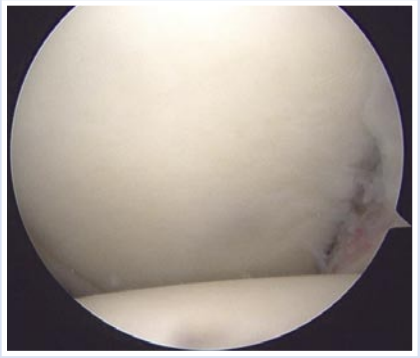

Рис. 2. Артроскопическая картина повреждения Банкарта, передний верхний порт.

Рис. 3. Правое плечо, вид снаружи. Конец сухожилия длинной головки бицепса прошит нерассасывающимися нитями.

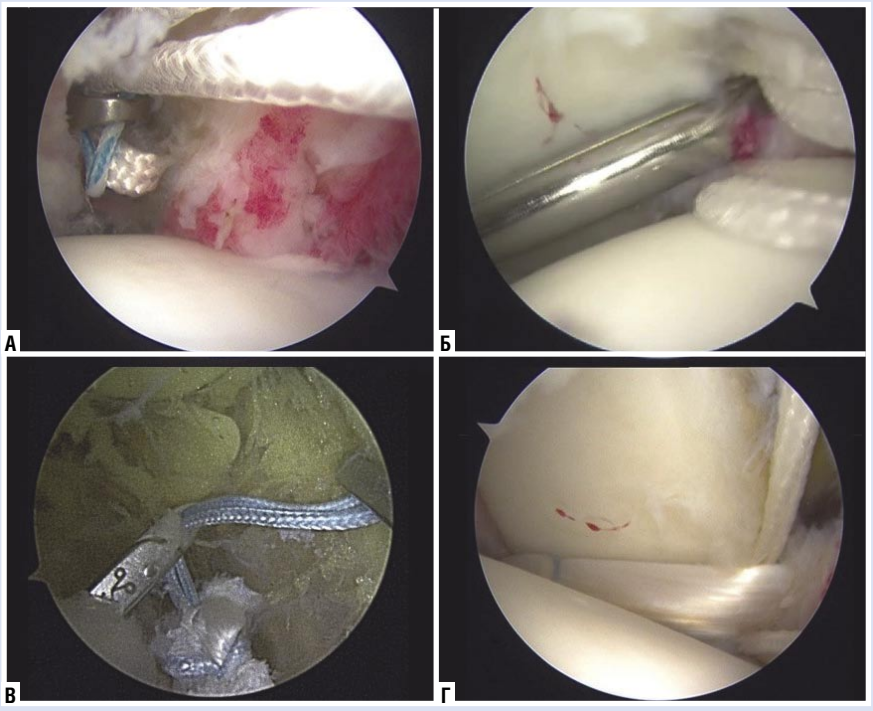

Рис. 4. Артроскопическая картина правого плечевого сустава через передний верхний порт. А — самозатягивающаяся пуговица проведена через просверленный ранее тоннель; Б — манипулятор для нитей, находящийся в заднем порте, захватывает концы нитей ProClich; В — манипулятор для нитей введен через задний порт, кончик манипулятора аккуратно перфорирует волокна подлопаточной мышцы положении «5 часов» относительно гленоида и захватывает нити, фиксированные к сухожлию длинной головки бицепса; Г — бицепс протягивается в сустав и через петлю пуговицы ProClich.

Особенности	Ключевые моменты
Хорошая подготовка поверхности гленоида очень важна для хорошего приживления трансплантата	Перфорация волокон подлопаточной мышцы должна всегда проводиться под визуальным контролем вследствие высокого риска повреждения сосудов.
Использование переключателя портов для поднятия тканей увеличивает рабочее пространство, улучшает обзор и защищает сосудисто-нервные пучки во время перфорирования ткани подлопаточной мышцы.	Мобилизация сухожилия бицепса должна проводиться на большом протяжении под волокнами большой грудной мышцы, так как это является важным пунктом для профилактики постоперационных болей бицепса
Точное позиционирование пуговицы по задней поверхности шейки гленоида очень важно и должно быть проверено через задний артроскопический порт	

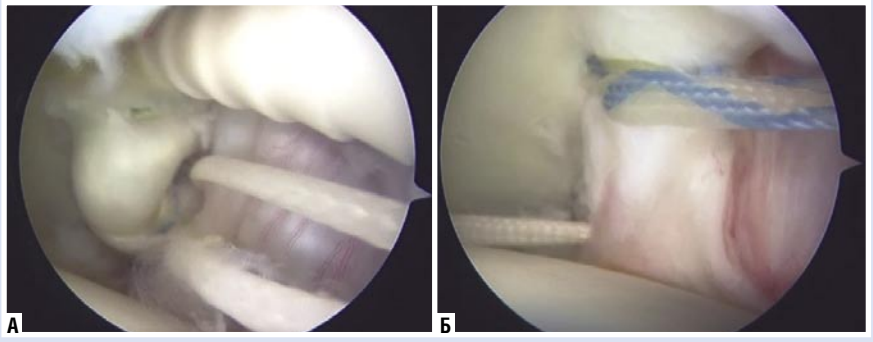

Рис. 5. Артроскопическая картина правого плечевого сустава. А — конец сухожилия фиксирован безузловым якорем в положении «1 час»; Б — дополнительная фиксация капсулы теми же нитями.

Перед этим, для более легкого манипулирования, через петлю ProClinch продевается нерассасывающаяся нить. Через задний порт вводится манипулятор для нитей, в который захватываются концы нитей ProClich. ProClich немного подтягивается для лучшей визуализации, после чего концом манипулятора для нитей аккуратно перфорируется ткань подлопаточной мышцы. Артроскоп переводится в субдельтовидное пространство. После дебридмента пространства между соединенным сухожилием и подлопаточной мышцей мы осматриваем подмышечный нерв. При помощи второго манипулятора для нитей, находящегося в дополнительном супрапекторальном порте, захватываются концы нитей, фиксированных к сухожилию бицепса, передаются в первый манипулятор для нитей и вынимаются из полости сустава (Рис. 4).

После удаления рубцов и спаек и мобилизации сухожилия длинной головки бицепса под грудной мышцей, мы наблюдаем слинг-эффект. Затем мы подтягиваем еще немного ProCinch и фиксируем конец сухожилия бицепса при помощи безузлового якоря 2,9 мм в положении «1 час». Нити, фиксированные в положении «1 час» и «4 часа», выводятся через порт и к ним подшиваются плече-лопаточные связки и суставная губа (Рис. 5). Дополнительно в положении «5 часов» при помощи безузлового якоря производится рефиксация капсулы. В конце операции через задний порт проверяется положение и фиксация пуговицы. При необходимости могут быть сделаны дополнительные узлы (Рис. 6).

Послеоперационное ведение и результаты

Мы рекомендуем иммобилизацию в течение 4–6 недель при помощи отводящей шины (15 градусов) в положении нейтральной ротации в зависимости от качества тканей. Для реабилитации после нашей операции применяется стандартный протокол как после классической операции Банкарта. Через 6 недель после операции наблюдается хороший слинговый эффект и эффект «переднего бампера». Спустя 12 недель после операции достигается хороший объем движений в плечевом суставе (Рис. 8), ROWE-score: 95. Мы рекомендуем в течение первых 4–6 месяцев с момента операции избегать занятий активным спортом и участия в соревнованиях, а также минимизировать типы активности, требующие положение руки над головой.

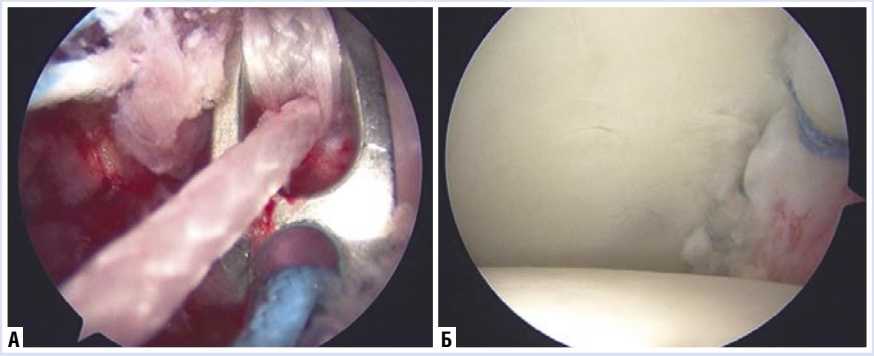

Рис. 6. Артроскопическая картина правого плечевого сустава. А — внесуставной вид из заднего порта. Пуговица уложена по задней поверхности шейки гленоида; Б — конечный вид из переднего верхнего порта. Суставная губа и капсула фиксированы над бицепсом. Достигнут эффект «бампера».

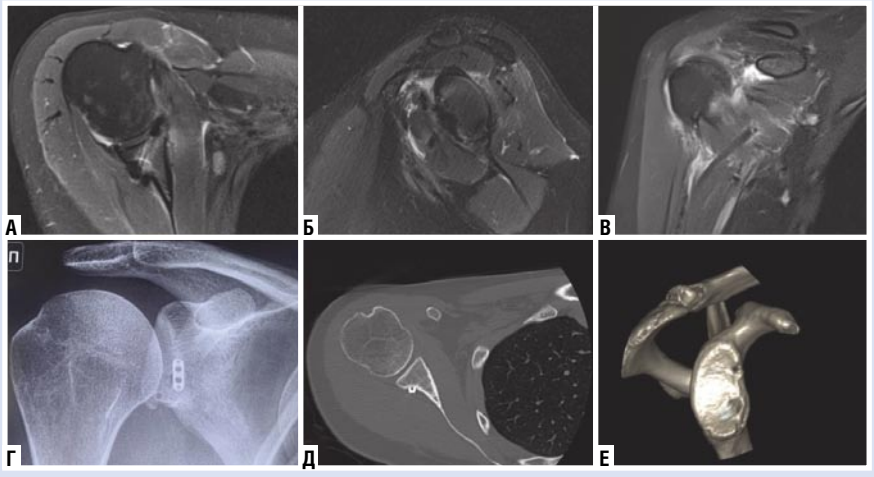

Рис. 7. А — МРТ через 6 недель после операции, аксиальная проекция. Достигнут хороший эффект «бампера» и хорошее приживление капсулы; Б — МРТ через 6 недель после операции, сагиттальная проекция. Виден результат лабропластики и заполнение костного дефекта по передне-нижней поверхности при помощи сухожилия длинной головки бицепса; В — МРТ через 6 недель после операции, фронтальная проекция. Виден хороший слинговый эффект; Г — послеоперационная рентгенограмма правого плечевого сустава в передне-задней проекции. Положение пуговицы правильное; Д — послеоперационная КТ-картина, аксиальная проекция. Показано правильное положение пуговицы; Е — послеопрационная 3D КТ картина. Видно расположение тоннелей от якорей в положении «1 час» и «4 часа».

Рис. 8. Пациентка через 12 недель после операции. Достигнут полный объем движений.

Недостатки и возможные осложнения:

- Существует риск повреждения подмышечного нерва во время перфорации волокон подлопаточной мышцы в направлении изнутри-наружу.
- Теоретически, есть вероятность возникновения болей бицепса после операции.
- Операция не рекомендована в случае плохого качества тканей сухожилия бицепса или при условии, что ранее уже была проведена тенотомия или тенодез сухожилия длинной головки бицепса.
- В случаях, когда есть значительное повреждение Хилл-Сакса или дефицит костной массы гленоида составляет более 20%, мы рекомендуем использовать нашу методику в сочетании с другими оперативными техниками.
- Не рекомендуется использовать нашу технику при полном отсутствии капсулы.

Экспертные рекомендации:

- При наличии SLAP повреждения предложенная нами методика одновременно устраняет эту патологию.
- Наша операция значительно улучшает результат операции Банкарта в случае плохого качества плече-лопаточных связок путем сочетания передней лабропластики и слингового эффекта динамического тенодеза.
- Возможно применение нашей методики в сочетании с костным блоком и ремплиссажем.
- При наличии субкритического дефицита костной ткани гленоида и сомнений относительно использования мягкотканных техник или костной реконструкции, мы можем рекомендовать использование нашей методики.

Авторы заявляют об отсутствии конфликта интересов (The authors declare no conflict of interest).

ЛИТЕРАТУРА/REFERENCES

1. Morgan CD, Burkhart SS, Palmeri M, Gillespie M. Type II SLAP lesions: three subtypes and their relationships to superior instability and rotator cuff tears. Arthroscopy: The Journal of Arthroscopic & Related Surgery. 1998;14(6): 553-565.
2. Garofalo R, Mocci A, Moretti B, Callari E, Di Giacomo G, Theumann N, Mouhsine E. Arthroscopic treatment of anterior shoulder instability using knotless suture anchors. Arthroscopy: The Journal of Arthroscopic & Related Surgery. 2005; 21(11): 1283-1289.
3. Gartsman GM, Roddey TS, Hammerman SM. Arthroscopic treatment of anterior-inferior glenohumeral instability: two to five-year follow-up. JBJS. 2000;82(7): 991.
4. Feng S, Song Y, Li H, Chen J, Chen J, Chen S. Outcomes for arthroscopic repair of combined bankart/SLAP lesions in the treatment of anterior shoulder instability: A systematic review and meta-analysis. Orthopaedic journal of sports medicine. 2019; 7(10): 2325967119877804.
5. Boileau P, Parratte S, Chuinard C, Roussanne Y, Shia D, Bicknell R. Arthroscopic treatment of isolated type II SLAP lesions: biceps tenodesis as an alternative to reinsertion. The American journal of sports medicine. 2009; 37(5): 929-936.
6. Tang J, Zhao J. Arthroscopic transfer of the long head of the biceps brachii for anterior shoulder instability. Arthroscopy techniques. 2017; 6(5); e1911-e1917.
7. Collin P, Lädermann A. Dynamic anterior stabilization using the long head of the biceps for anteroinferior glenohumeral instability. Arthroscopy techniques.2018; 7(1): e39-e44.
8. Milenin O, Toussaint B. Labral repair augmentation by labroplasty and simultaneous transsubscapular transposition of the long head of the biceps. Arthroscopy techniques. 2019; 8(5): e507-e512.

СПОНТАННЫЙ РАЗРЫВ СУХОЖИЛИЯ ДЛИННОГО РАЗГИБАТЕЛЯ БОЛЬШОГО ПАЛЬЦА ПОСЛЕ НАКОСТНОГО ОСТЕОСИНТЕЗА ДИСТАЛЬНОГО МЕТАЭПИФИЗА ЛУЧЕВОЙ КОСТИ

Максимов Б.И.*
ГБУЗ «Городская клиническая больница №29 им. Н.Э. Баумана», Москва

DOI: 10.25881/20728255_2022_17_1_128

Резюме. В работе представлено клиническое наблюдение спонтанного разрыва сухожилия длинного разгибателя большого пальца, произошедшего после консолидации перелома дистального метаэпифиза лучевой кости в условиях накостного остеосинтеза волярной пластиной с угловой стабильностью, и его успешное хирургическое лечение.

Ключевые слова: спонтанный разрыв, сухожилие длинного разгибателя большого пальца, остеосинтез, осложнение, дистальный метаэпифиз лучевой кости.

SPONTANEOUS RUPTURE OF EXTENSOR POLLICIS LONGUS TENDON AFTER VOLAR LOCKING PLATE FIXATION OF DISTAL RADIUS: CLINICAL CASE

Maximov B.I.*
Moscow City Hospital №29 named after N.E. Bauman, Moscow

Abstract. This paper presents a clinical case of spontaneous extensor pollicis longus tendon rupture after volar locking plate fixation and consolidation of distal radius fracture and its successful surgical treatment.

Keywords: spontaneous rupture, extensor pollicis longus tendon, osteosynthesis, complication, distal radius.

Введение

Повреждения и даже разрывы сухожилий разгибателей кисти и пальцев нередко сопутствовали накостному остеосинтезу переломов дистального метаэпифиза лучевой кости (ДМЭЛК), когда эти операции выполняли посредством тыльных пластин [1]. Это не могло не вызывать беспокойства хирургов и поспособствовало поиску путей решения данных проблем, кои и были найдены в смене философии накостного остеосинтеза ДМЭЛК в сторону популяризации применения ладонных хирургических доступов и ладонных фиксаторов [2]. И несмотря на то, что в дальнейшем в литературе появлялись сообщения о более современных и «деликатных» тыльных фиксаторах, не столь агрессивных в отношении сухожилий разгибателей кисти и пальцев и демонстрирующих схожие результаты по количеству осложнений с ладонными фиксаторами [3], появление последних изменило философию накостного остеосинтеза ДМЭЛК раз и навсегда.

В то же время изменились частота и структура осложнений хирургического лечения переломов ДМЭЛК [4]. Однако при этом в литературе продолжают обсуждаться осложнения со стороны сухожилий-разгибателей, по-прежнему возникающие, несмотря на замену «посадочного места» фиксатора, и достигающие по разным данным от 4,4 до 8,6% [5].

Наиболее часто вовлекаемым в различного рода осложнения сухожилием в результате накостного остеосинтеза ДМЭЛК волярными пластинами является сухожилие длинного разгибателя большого пальца [5; 6]. Более того, это же сухожилие наиболее часто спонтанно разрывается в отдаленном периоде травмы и послеоперационного периода, в том числе и без каких-либо клинических предвестников [7].

Пациентка З., 41 год. В результате падения на улице с упором на правую кисть получила травму — закрытый перелом дистального метаэпифиза лучевой кости правого предплечья со смещением отломков. По направлению травмпункта, после

* e-mail: dr.borismaximov@gmail.com

Рис. 1. Выпадение функции extensor pollicis longus через 3,5 месяца после остеосинтеза ДМЭЛК волярной пластиной.

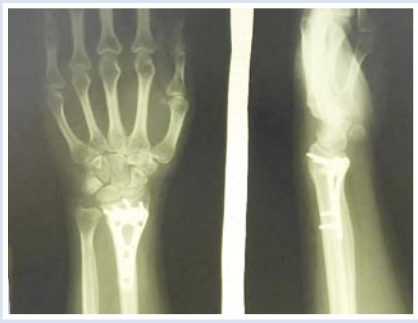

Рис. 2. Рентгенограммы правого лучезапястного сустава через 3,5 месяца после операции.

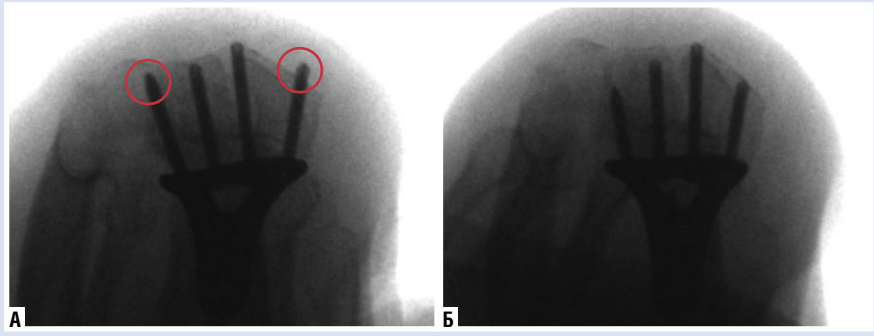

Рис. 3. Интраоперационная тангенциальная проекция: А — выявлено выстояние винтов за кортикальную тыльную пластинку ДМЭЛК; Б — винты заменены более короткими.

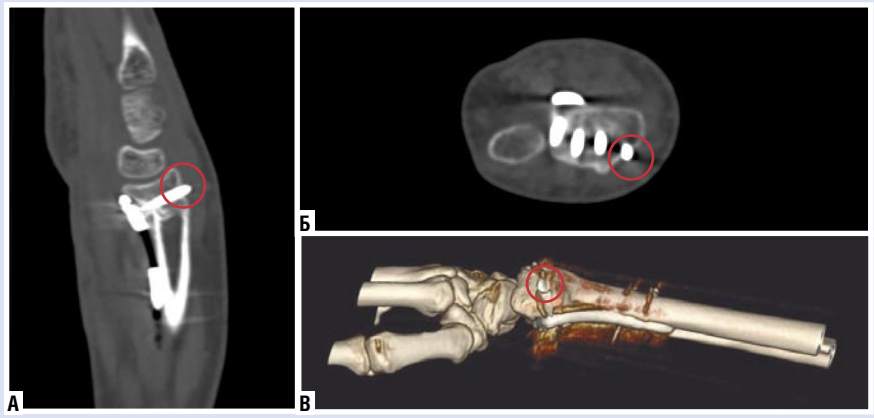

Рис. 4. КТ (А, Б) с 3D-реконструкцией (В) правого лучезапястного сустава пациентки, выполненная через 3,5 месяца после остеосинтеза.

оказания первой помощи, пострадавшая обратилась в отделение травматологии и ортопедии ГКБ №29 имени Н.Э. Баумана, где после дообследования, учитывая нестабильный характер перелома, было принято решение о выполнении хирургического вмешательства — остеосинтеза ДМЭЛК волярной пластиной с угловой стабильностью. Послеоперационный период протекал без особенностей, через 14 суток были сняты швы и начата функциональная реабилитация. Через месяц после операции пациентка вернулась на работу, которая в силу своей специфики позволяла это сделать безболезненно в столь ранние сроки. Однако, спустя 3,5 месяца после операции пациентка повторно обратилась к нам с жалобами на невозможность самостоятельного разгибания большого пальца, возникшую среди полного благополучия после чистки автомобиля от снега снегоуборочной щеткой. При клиническом осмотре был диагностирован разрыв сухожилия длинного разгибателя большого пальца правой кисти (Рис. 1).

Рентгенологическое исследование правого лучезапястного сустава продемонстрировало консолидацию перелома ДМЭЛК правого предплечья, одновременно посеяв сомнения касательно адекватности длины одного из винтов, установленных в метаэпифиз (Рис. 2).

Нами были подняты архивные данные пациентки с интраоперационными снимками, сделанными посредством электронно-оптического преобразователя, по результатам изучения которых, было выявлено, что в процессе операции проводился тщательный рентгенологический контроль, в том числе с применением тангенциальной проекции для исключения некорректности длины установленных винтов, все винты, выступающие за тыльную кортикальную пластинку ДМЭЛК, были заменены (Рис. 3).

Учитывая характер выполненной операции, данные рентгенографии и доподлинно известные потенциальные осложнения накостного остеосинтеза ДМЭЛК волярными пластинами, с целью их исключения либо подтверждения, была произведена КТ с 3D-реконструкцией, по результатам которой в проекции III сухожильного компартмента разгибателей, то есть в проекции сухожилия длинного разгибателя большого пальца, было выявлено значительное выстояние одного из винтов за пределы тыльной кортикальной пластинки лучевой кости (Рис. 4).

Пациентке было разъяснено, что причиной спонтанного разрыва сухожилия и выпадения функции разгибания большого пальца послужило перетирание сухожилия выступающим в область его ложа винтом. Была объяснена и необходимость реконструктивно-пластической операции для восстановления утраченной функции этого сухожилия. Однако, пластика сухожилия требовала и устранения первопричины — удаления или замены винта более коротким. В то же время, учитывая сроки с момента операции, данные рентгенографии и КТ, подтвердившие консолидацию перелома, а также исходный настрой пациентки на удаление всей металлоконструкции в будущем, с целью сокращения количества

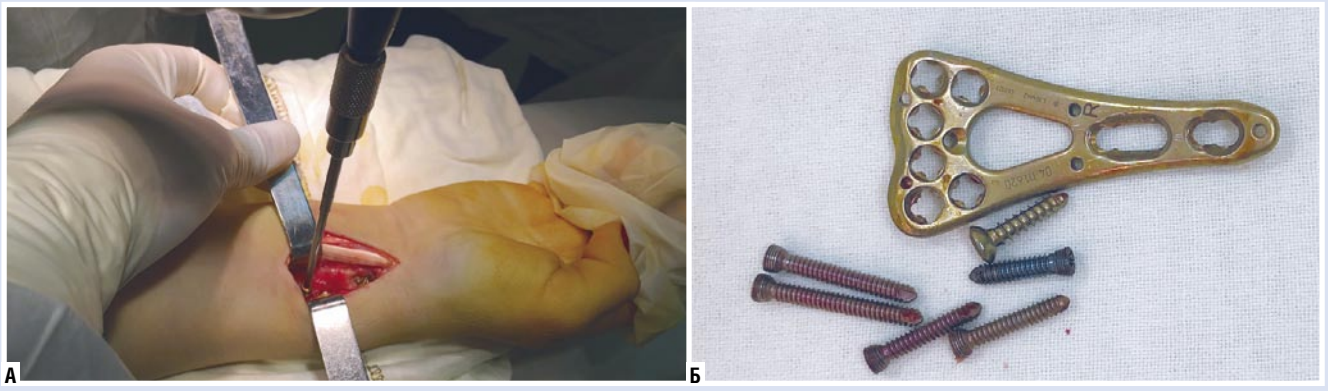

Рис. 5. Удаление металлоконструкции (А) и внешний вид удаленных имплантов (Б).

операций было принято решение об удалении пластины и всех винтов (Рис. 5) с последующей реконструктивно-пластической операцией на сухожилии в одну хирургическую сессию.

Восстановление функции разгибания большого пальца правой кисти было произведено путем транспозиции сухожилия собственного разгибателя указательного пальца на место сухожилия длинного разгибателя большого пальца. Для этого через продольный разрез по тыльной поверхности правой кисти в области основания I пястной кости было выделено сухожилие длинного разгибателя большого пальца дистальнее места его разрыва (Рис. 6), после этого из разреза в области головки II пястной кости было выделено, отсечено и подкожно перемещено к мобилизованному концу сухожилия длинного разгибателя большого пальца сухожилие собственного разгибателя указательного пальца (Рис. 7). Выполнен шов сухожилий по Пульвертафту (Рис. 8), швы на кожу, наложена гипсовая лонгета в положении полного разгибания большого пальца (Рис. 9).

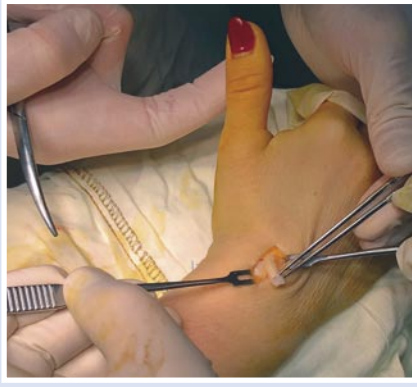

Рис. 6. Выделение и мобилизация сухожилия длинного разгибателя большого пальца дистальнее места разрыва.

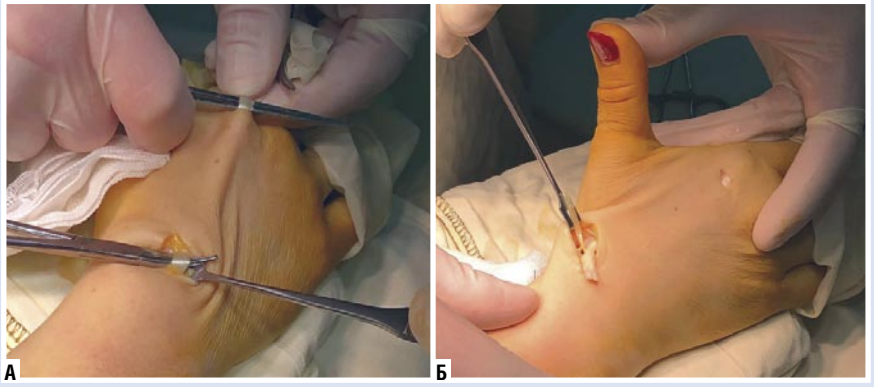

Рис. 7. Выделение, мобилизация (А) и подкожное перемещение сухожилия собственного разгибателя указательного пальца (Б).

Рис. 8. Шов сухожилия по Пульвертафту.

Рис. 9. Послеоперационная иммобилизация гипсовой лонгетой в положении полного разгибания большого пальца.

Рис. 10. Функциональный результат через 3 недели после пластики сухожилия длинного разгибателя большого пальца. Отмечается восстановление активного разгибания.

В послеоперационном периоде в течение 3-х недель проводилась режимная иммобилизация съемным ортезом, после чего пациентка явилась на контрольный осмотр, где было установлено полное восстановление активного разгибания большого пальца правой кисти (Рис. 10).

Обсуждение

Еще совсем недавно общепризнанным методом внутренней фиксации переломов ДМЭЛК со смещением отломков считался остеосинтез тыльными пластинами, обеспечивающий механически стабильную фиксацию. Однако несмотря на все преимущества достигаемой подобным способом фиксации перелома, близость расположения сухожилий разгибателей кисти и пальцев к устанавливаемой пластине зачастую вызывала конфликт между ними, проявляющийся ирритативным синдромом со стороны сухожилий, а в некоторых случаях — заканчивалась спонтанным разрывом последних в отдаленном периоде. Таким образом, достигнутые успехи в остеосинтезе переломов ДМЭЛК (прежде всего в достигаемой стабильности фиксации), были несколько омрачены значительным количеством получаемых осложнений [1; 3].

Проведенные в последующем доработки дизайна фиксаторов, создание более современных пластин с угловой стабильностью, реализовалось в появлении металлоконструкций, обеспечивающих возможность жесткой стабильной фиксации переломов ДМЭЛК с ладонной стороны лучевой кости, исключающей при этом и прямой контакт между сухожилиями и имплантами. Это явилось поистине революционным прорывом в хирургическом лечении переломов ДМЭЛК, поскольку помимо надежной фиксации (даже в условиях остеопороза), открывало двери для ранней мобилизации поврежденной конечности и смежных суставов [2].

Однако несмотря на исключение прямого контакта между сухожилиями тыльной поверхности предплечья и устанавливаемой пластиной, и после операций накостного остеосинтеза ДМЭЛК волярными пластинами осложнения со стороны сухожилий разгибателей кисти и пальцев продолжают регистрироваться и широко обсуждаться профильными специалистами [3–5; 8; 9]. При этом частота подобных осложнений увеличивается параллельно увеличивающемуся количеству выполняемых операций [6]. Стоит подчеркнуть, что значительное количество мягкотканых анатомических структур, соседствующих с ДМЭЛК, является тем определяющим фактором, влияющим на возможность возникновения и пестроту палитры осложнений накостного остеосинтеза ДМЭЛК, которые, порой, могут быть даже более серьезными, чем сам перелом [4].

Первое описание разрыва сухожилия длинного разгибателя большого пальца после перелома ДМЭЛК относится к далекому 1876 году [10]. Этиология подобных разрывов в те времена была причиной ярых споров в научной среде: часть исследователей декларировала главной причиной перетирание сухожилия о формирующуюся костную мозоль. Однако наблюдение того, что подавляющее большинство подобных разрывов происходило у пациентов с переломами ДМЭЛК без смещения отломков, заставило пересмотреть этиологию данной проблемы. Появилась точка зрения, согласно которой в происхождении разрывов сухожилия длинного разгибателя большого пальца комбинировано играют роль непосредственная травма сухожилия в момент перелома кости и вторичные ишемические изменения в сухожилии, обусловленные его сдавлением в интактном сухожильном компартменте [6; 9]. В дальнейшем, с развитием накостного остеосинтеза ДМЭЛК волярными пластинами, главенствующая роль в возникновении разрывов сухожилия длинного разгибателя большого пальца большинством специалистов стала отводиться ятрогенным причинам — конфликту «винт-сухожилие», как результат некорректно подобранной хирургом длины устанавливаемого винта [11].

С тех пор в литературе регулярно появляются сообщения о подобных осложнениях со стороны сухожилий разгибателей кисти и пальцев и, прежде всего, сухожилия длинного разгибателя большого пальца [6], разрывы которого, в том числе и без каких-либо клинических предвестников, после накостного остеосинтеза ДМЭЛК волярными пластинами достигают 8,6% [7].

Вызывает интерес тот факт, что наиболее частой локализацией повреждения и разрывов сухожилия длинного разгибателя большого пальца после накостного остеосинтеза ДМЭЛК волярными пластинами является область его прилегания к бугорку Листера. H. Clement с соавторами в своем анатомическом исследовании объясняют это вариабельностью как высоты бугорка Листера, так и глубины, прилегающей к нему борозды, в которой располагается сухожилие длинного разгибателя большого пальца, что затрудняет интраоперационную оценку устанавливаемого в этой области винта [12].

В настоящее время основными причинами спонтанных разрывов сухожилия длинного разгибателя большого пальца после накостного остеосинтеза ДМЭЛК волярными пластинами принято считать: повреждение сухожилия сверлом в процессе предриллинга костного канала под винт, протрузию винта в сухожильный компартмент и развитие конфликта «винт-сухожилие» при некорректном выборе длины устанавливаемого винта, перетирание сухожилия об острый костный край/костную мозоль и, наконец, разрывы, обусловленные нарушением трофики сухожилия, как результат его сдавления в сухожильном компартменте при переломах без смещения отломков и сохранении целостности удерживателя сухожилий-разгибателей [6]. И все же главной причиной подобного осложнения большинством специалистов признается конфликт сухожилия с винтом, индуцирующий хроническое воспаление и постепенную дегенерацию затронутого сухожилия [9; 13].

Заметим, что в нашем наблюдении пациентка не имела клинических проявлений до момента самого разрыва, однако, это не всегда так.

T. Sügün и соавт. сообщают, что из 46 пациентов, прооперированных по поводу переломов ДМЭЛК волярными пластинами, у 14 в послеоперационном периоде были выявлены проблемы со стороны сухожилий-разгибателей: 12 из них имели клиническую картину теносиновита длинного разгибателя большого пальца, у одного произошел спонтанный разрыв этого сухожилия и еще у одного пациента — частичный разрыв сухожилия длинного разгибателя большого пальца [11]. Схожие данные приводят и R. Arora и соавт.: среди 141 пациента, прооперированного волярными пластинами по поводу перелома ДМЭЛК, у 5,3% были диагностированы осложнения со стороны сухожилий разгибателей, при этом у подавляющего большинства имелись выраженные клинические признаки теносиновита и лишь у 2 разрыв сухожилия произошел спонтанно [5]. В обоих исследованиях заключается, что продолжающаяся ирритация сухожилий выступающим винтом является главной причиной развития теносиновита длинного разгибателя большого пальца и неминуемо, при отсутствии активных действий со стороны хирургов, приводит к разрыву сухожилия в отдаленном периоде после операции.

P. Rhee и соавт. для исключения ятрогенных повреждений сухожилий разгибателей кисти и пальцев и последующих функциональных проблем в послеоперационном периоде советуют в процессе рассверливания канала под винт следить за тем, чтобы сверло не выходило за пределы тыльного кортикального слоя ДМЭЛК, а винты для фиксации дистального костного отломка использовать строго монокортикальные [7].

Биомеханические исследования, проведенные in vitro L. Wall и соавт., продемонстрировали, что установка винтов длиной около 75% от общей длины просверленных в метаэпифизе каналах абсолютно не сказывается на механической стабильности фиксации перелома ДМЭЛК [14]. Схожие данные на кадаверном материале были получены в исследовании S. Baumbach и соавт. [15].

Стоит заметить, что в силу сложной геометрии тыльной поверхности ДМЭЛК оценка длины устанавливаемых в метаэпифиз винтов и выявление их протрузии в разгибательные сухожильные компартменты могут быть затруднены даже при использовании интраоперационного рентгенологического контроля. Ограниченность пространства в этих компартментах при проникновении в них винтов неизбежно будет приводить к их конфликту с сухожилиями, вызывая теносиновиты или даже спонтанные разрывы последних с выпадением функции одного из разгибателей [5].

Ряд авторов указывает на необходимость интраоперационного применения дополнительных рентгенологических проекций, отмечая, что стандартно используемые передне-задняя и боковая проекции не могут достоверно оценивать длину винтов, устанавливаемых в процессе остеосинтеза [13; 16].

L. Haug и соавт. в экспериментальном исследовании даже приходят к заключению о сопоставимости результатов интраоперационного применения дополнительной тангенциальной проекции с результатами КТ по части выявления выступающих за тыльную кортикальную пластинку винтов [17]. Подобная тактика в отношении оценки устанавливаемых винтов позволяет на этапе операции выявлять и заменять до 20% некорректно подобранных винтов, значительно снижая количество дальнейших ревизионных вмешательств и финансовую нагрузку на систему здравоохранения [13; 17].

В то же время S. Maschke с соавторами, на основании результатов своего кадаверного исследования, сообщают о невозможности полного исключения выступания винтов в область сухожильных компартментов даже при интраоперационном использовании мультипроекционных контрольных снимков [16], что подтверждается и нашим клиническим наблюдением — выявленные интраоперационно при помощи тангенциальной проекции винты, перфорирующие тыльный кортикальный слой ДМЭЛК, были заменены. Однако это не предотвратило развития осложнения, потребовавшего реконструктивного вмешательства.

Оптимальным методом хирургического лечения разрывов сухожилия длинного разгибателя большого пальца кисти, среди которых упоминаются и первичный шов, и даже пересадка сухожилия, остается транспозиция, позволяющая добиваться максимально высоких функциональных результатов. M. Lemmen и соавт. показали, что наиболее подходящим для пластики поврежденного сухожилия длинного разгибателя большого пальца кисти является сухожилие собственного разгибателя указательного пальца [18]. К схожим заключениям в своих независимых работах пришли и H. Zhan, а также X. Zheng и соавт. [19; 20]. Эта операция является достаточно простой в техническом плане и, кроме того, в абсолютном большинстве случаев не влияет на функцию разгибания указательного пальца [6]. Результаты подобного подхода наглядно подтверждаются и нашим клиническим наблюдением.

Заключение

Представленное клиническое наблюдение наглядно демонстрирует возможность развития спонтанного разрыва сухожилия длинного разгибателя большого пальца в отдаленном периоде после остеосинтеза ДМЭЛК. Интраоперационная диагностика пенетрации тыльного кортикального слоя ДМЭЛК устанавливаемыми при накостном остеосинтезе винтами является наиболее эффективной превентивной мерой для снижения частоты осложнений со стороны сухожилий разгибателей кисти и пальцев. Стандартно применяемые передне-задняя и боковая рентгенологические проекции не дают адекватного представления об истинном положении винтов и их длине вследствие сложной геометрии тыльной поверхности дистального отдела лучевой кости. Именно поэтому интраоперационное применение дополнительных рентгенологических проекций является обязательным. Стоит особенно отметить, что несмотря на доказанную результативность применения такого подхода, полностью исключать вероятность развития ятрогенного конфликта «винт-сухожилие», к сожалению, нельзя. Еще одним профилактическим путем может быть использование монокортикальных винтов для фиксации дистального отломка лучевой кости, предотвращающее пенетрацию тыльного кортикального слоя ДМЭЛК в принципе. Однако это допустимо только при условии механической стабильности остеосинтеза. Стабильность фиксации перелома должна оставаться главной целью операции и не компрометироваться в попытке снизить риски осложнений со стороны сухожилий-разгибателей.

Транспозиция сухожилия собственного разгибателя указательного пальца является эффективным способом хирургического лечения разрывов сухожилия длинного разгибателя большого пальца кисти, позволяющая добиваться максимально высоких функциональных результатов.

Автор заявляет об отсутствии конфликта интересов (The author declare no conflict of interest).

ЛИТЕРАТУРА/REFERENCES

1. Herron M, Faraj A, Craigen MA. Dorsal plating for displaced intra-articular fractures of the distal radius. Injury. 2003; 34(7): 497-502. doi:10.1016/s0020-1383(02)00190-0.
2. Orbay JL, Fernandez DL. Volar fixation for dorsally displaced fractures of the distal radius: a preliminary report. J Hand Surg Am. 2002; 27(2): 205-15. doi:10.1053/jhsu.2002.32081.
3. Yu YR, Makhni MC, Tabrizi S, Rozental TD, Mundanthanam G, Day CS. Complications of low-profile dorsal versus volar locking plates in the distal radius: a comparative study. J Hand Surg Am. 2011; 36(7): 1135-41. doi:10.1016/j.jhsa.2011.04.004.
4. Asadollahi S, Keith PP. Flexor tendon injuries following plate fixation of distal radius fractures: a systematic review of the literature. J Orthop Traumatol. 2013; 14(4): 227-234. doi: 10.1007/s10195-013-0245-z.
5. Arora R, Lutz M, Hennerbichler A, Krappinger D, Espen D, Gabl M. Complications following internal fixation of unstable distal radius fracture with a palmar locking-plate. J Orthop Trauma. 2007; 21(5): 316-22. doi:10.1097/BOT.0b013e318059b993.
6. Azzi AJ, Aldekhayel S, Boehm KS, Zadeh T. Tendon rupture and tenosynovitis following internal fixation of distal radius fractures: a systematic review. Plastic and Reconstructive Surgery. 2017; 139(3): 717e-724e. doi: 10.1097/prs.0000000000003076.
7. Rhee PC, Dennison DG, Kakar S. Avoiding and treating perioperative complications of distal radius fractures. Hand Clin. 2012; 28(2): 185-98. doi:10.1016/j.hcl.2012.03.004.
8. Thorninger R, Madsen ML, Wæver D, Borris LC, Rölfing JHD. Complications of volar locking plating of distal radius fractures in 576 patients with 3.2 years follow-up. Injury. 2017; 48(6): 1104-1109. doi: 10.1016/j.injury.2017.03.008.
9. Rellán I, Gallucci GL, Boretto JG, Donndorff A, De Carli P. Secondary tendinopathy after distal radius volar plate fixation: results of 8 years' experience. Hand. 2016; 11(1): p. 38S. doi:10.1177/1558944716660555bd.
10. Duplay S. Rupture sous-cutanee du tendon du long extenseur du pouce de la main droite au niveau de la tabatire anatomique. Flexion permanente du pouce. Retablissement de la faculte d'extension par une operation (suture de l'extremite de tendon rompu avec le premier radial externe). Bull Mem Soc Chir Paris. 1876; 2: 788-791.
11. Sügün TS, Karabay N, Gürbüz Y, Özaksar K, Toros T, Kayalar M. Screw prominences related to palmar locking plating of distal radius. J Hand Surg Eur. 2011; 36E(4): 320-324. doi: 10.1177/1753193410392869.
12. Clement H, Pichler W, Nelson D, Hausleitner L, Tesch NP, Grechenig W. Morphometric analysis of lister's tubercle and its consequences on volar plate fixation of distal radius fractures. J Hand Surg Am. 2008; 33(10): 1716-9. doi:10.1016/j.jhsa.2008.08.012.
13. Максимов Б.И. Интраоперационная оценка длины винтов при накостном остеосинтезе дистального метаэпифиза лучевой кости: как избежать ошибки? // Кафедра травматологии и ортопедии. — 2020. — №1(39). — С.30-38. [Maksimov BI. Intraoperacionnaya ocenka dliny vintov pri nakostnom osteosinteze distal'nogo metaepifiza luchevoj kosti: kak izbezhat' oshibki? Kafedra travmatologii i ortopedii. 2020; №1(39): S.30-38. (In Russ).] doi:10.17238/issn2226-2016.2020.1.30-37.
14. Wall LB, Brodt MD, Silva MJ, Boyer MI, Calfee RP. The effects of screw length on stability of simulated osteoporotic distal radius fractures fixed with volar locking plates. J Hand Surg Am. 2012; 37(3): 446-53. doi:10.1016/j.jhsa.2011.12.013.
15. Baumbach SF, Synek A, Traxler H, Mutschler W, Pahr D, Chevalier Y. The influence of distal screw length on the primary stability of volar plate osteosynthesis — a biomechanical study. J Orthop Surg Res. 2015; 10: 139. doi: 10.1186/s13018-015-0283-8.
16. Maschke SD, Evans PJ, Schub D, Drake R, Lawton JN. Radiographic evaluation of dorsal screw penetration after volar fixed-angle plating of the distal radius: a cadaveric study. Hand (N Y). 2007; 2: 144-150. doi: 10.1007/s11552-007-9038-2.
17. Haug LC, Glodny B, Deml C, Lutz M, Attal R. A new radiological method to detect dorsally penetrating screws when using volar locking plates in distal radial fractures. The dorsal horizon view. Bone Joint J. 2013; 95-B(8):1101-5. doi:10.1302/0301-620X.95B8.31301.
18. Lemmen MH, Schreuders TA, Stam HJ, Hovius SE. Evaluation of restoration of extensor pollicis function by transfer of the extensor indicis. J Hand Surg Br. 1999; 24: 46-49.
19. Zheng X, An H, Chen T, Wang H. Effectiveness of modified extensor indicis proprius tendon transfer for reconstruction of spontaneously ruptured extensor pollicis longus tendon. Zhongguou Xiu Fu Chong Jian Wai Ke Za Zhi. 2012; 26(9): 1074-6.
20. Zhan H, Kan S, Fei Q. Evaluation of reconstruction of extensor pollicis function by transfer of extensor indicis. Zhongguou Xiu Fu Chong Jian Wai Ke Za Zhi. 2004; 18(4): 301-3.

КОМПЛЕКСНОЕ ЛЕЧЕНИЕ БОЛЬНОГО ВЫСОКОАГРЕССИВНОЙ ФОРМОЙ НЕМЕЛКОКЛЕТОЧНОГО РАКА ЛЕГКОГО С МЕТАСТАЗАМИ В ЖЕЛУДОЧНО-КИШЕЧНЫЙ ТРАКТ

DOI: 10.25881/20728255_2022_17_1_134

Коржук М.С.* [1, 2], **Суров Д.А.**[1], **Новикова М.В.**[1], **Демко А.Е.**[3], **Хомутова Е.Ю.**[2], **Еселевич Р.В.**[1], **Андабеков Т.Т.**[4], **Балюра О.В.**[1], **Дымников Д.А.**[1], **Резина А.И.**[5]

[1] *ФГБВОУ ВО «Военно-медицинская академия им. С.М. Кирова», Санкт-Петербург*
[2] *ФГБОУ ВО «Омский государственный медицинский университет», Омск*
[3] *ГБУ «Санкт-Петербургский научно-исследовательский институт скорой помощи им. И.И. Джанелидзе», Санкт-Петербург*
[4] *ООО «АВ МедикалГруп», Санкт-Петербург*
[5] *ФГБОУ ВО «Северо-Западный государственный медицинский университет им. И.И. Мечникова», Санкт-Петербург*

Резюме. Представлено клиническое наблюдение больного немелкоклеточным раком левого легкого III В стадии (НМРЛ). Диагноз установлен в 2018 г.

В 2018–2020 гг. пациент получил комплексное лечение, включавшее проведение иммунотерапии пембролизумабом, оперативное лечение в объеме расширенной нижнедолевой лобэктомии с лимфаденэктомией, стереотаксическую лучевую терапию. Достигнута стабилизация процесса.

В 2021 г., несмотря на проводимое комплексное лечение, выявлено прогрессирование высокозлокачественного (PD-1L позитивная реакция в 90% опухолевых клеток) НМРЛ — метастазы в тощую кишку и ее брыжейку. В июле 2021 г. проведено хирургическое лечение по поводу гастроинтестинальных метастазов, предположительно осложненных некрозом и кровотечением. При установлении показаний приняты во внимание высокий риск вероятности этих предположений. В техническом исполнении оперативного вмешательства применены приемы эмбрионально-обоснованной хирургии. В послеоперационном периоде использована методика ускоренной реабилитации пациента с выпиской на 8-е сутки. При гистологическом исследовании удаленных тканей подтверждены метастазы рака легкого с некрозом. Достигнутые, несмотря на объективные трудности, результаты расценены как благоприятные.

Ключевые слова: немелкоклеточный рак легкого, комплексное лечение, метастазирование рака легкого, гастроинтестинальные метастазы, иммунотерапия, PD-L1, оперативное лечение.

COMPLEX TREATMENT OF PATIENT SUFFERING HIGH-GRADE NON-SMALL CELL LUNG CANCER WITH METASTASES IN GASTROINTESTINAL TRACT

Korzhuk M.S.* [1, 2], **Surov D.A.**[1, 3], **Novikova M.V.**[1], **Demko A.E.**[3], **Khomutova E.Y.**[2], **Eselevich R.V.**[1], **Andabekov T.T.**[4], **Balyura O.V.**[1], **Dymnikov D.A.**[1], **Rezina A.I.**[4]

[1] *S.M. Kirov Military medical academy, St. Petersburg*
[2] *Omsk State Medical University, Omsk*
[3] *Research Institute Of Emergency Medecine named after I.I. Djanelidze, St. Petersburg*
[4] *LLC «AV MedikalGroup», St. Petersburg*
[5] *NWSMU named after I. I. Mechnikov, St. Petersburg*

Abstract. A clinical observation of a patient with stage IIIB of non-small cell carcinoma of the left lung (NSCLC) is presented. The diagnosis was established in 2018.

In 2018–2020, the patient received complex treatment, which included immunotherapy with pembrolizumab, surgical treatment in the amount of extended lower lobectomy with lymphadenectomy, and stereotaxic radiation therapy. Process stabilization has been achieved.

In 2021, despite the ongoing complex treatment, progression of high-grade (PD-1L positive reaction in 90% of tumor cells) NSCLC was revealed — metastases to the jejunum and its mesentery. In July 2021, surgical treatment was performed for gastrointestinal metastases complicated by necrosis and bleeding. The indications, surgical technique and its results are discussed in detail.

Keywords: non-small cell lung cancer, complex treatment, distant metastasis, gastrointestinal metastasis, immunotherapy, PD-L1, surgery for metastases.

Введение

Рак легкого лидирует в структуре заболеваемости и смертности взрослого населения в мире и представляет значимую медицинскую и социальную проблему, занимая первое место среди причин смерти онкологических больных в России [3].

Сообщается, что примерно у 30–40% пациентов с НМРЛ и у 60% мелкоклеточным раком легкого (МРЛ) на момент постановки диагноза выявляются отдаленные метастазы.

Наиболее частыми локализациями отдаленных метастазов НМРЛ являются головной мозг (14,7%), кости (22%) и легкие (10%), а в 25% случаев метастазы имеют множественный характер [4]. Метастазы НМРЛ в органы желудочно-кишечного тракта встречаются довольно редко и, как правило, на поздних стадиях заболевания. Данные литературы

* e-mail: gensurg@mail.ru

свидетельствуют, что частота симптомных гастроинтестинальных метастазов НМРЛ составляет 1,8%, в тоже время их встречаемость при вскрытии умерших от НМРЛ больных оказалась значительно выше — от 4,7% до 14% [5; 6]. Данное обстоятельство связано в первую очередь с отсутствием специфических симптомов метастазирования НМРЛ в органы желудочно-кишечного тракта.

Li J., Zhu H., Sun L., Xu W. (2019) сообщают, что в 64 документированных случаях 59 пациентов имели определенные клинические проявления, из которых у 22 (37,3%) была перфорация, у 19 (32,2%) непроходимость, у 10 (16,9%) кровотечение и у 8 (13,6%) инвагинация [4]. В 50,9% наблюдений выявлены метастазы в тощей кишке, в 33,3% в подвздошной и у 15,8% больных в двенадцатиперстной кишке. Наиболее вероятными путями гастроинтестинального метастазирования являются гематогенный через спинномозговые вены и лимфогенный — из средостения через лимфатические коллекторы забрюшинного пространства и брыжейки тонкой кишки [6].

В настоящее время стандартные подходы к лечению больных НМРЛ распространенных стадий (RUSSCO, AOP, ESMO, NCCN) не дают значимого улучшения общей и безрецидивной выживаемости, что обусловливает необходимость разработки новых терапевтических подходов, в том числе таких, как таргетная и иммунотерапия [9–11].

В ряде клинических испытаний была показана многообещающая клинически значимая активность моноклональных антител к PD-1 и PD-L1(ниволумаба, пембролизумаба, атезолизумаба) у больных распространенным НМРЛ. В связи с этим стала очевидной необходимость скрининга с целью отбора пациентов с высокой экспрессией PD-1/PD-L1, у которых следует ожидать значительной терапевтической эффективности применения моноклональных антител [8].

В результате прогресса современной химио- и иммунотерапии появились пациенты со стабилизацией первичного очага, но с прогрессией отдаленных метастазов. Эта группа является субстратом острой к дискуссии по вопросам показаний и противопоказаний к циторедуктивным операциям [12]. Один из таких случаев мы предлагаем для обсуждения.

Пациент К., 67 лет, европиоидной расы 06.07.2021 госпитализирован в клинику военно-морской хирургии Военно-медицинской академии им. С.М. Кирова.

Из анамнеза известно, что в декабре 2017 г. появились жалобы на кровохаркань. При СКТ обнаружено объемное образование в нижней доле левого легкого. В начале 2018 года пациент обратился в онкологическую клинику AV-Medical-Group.

01.06.2018 при ПЭТ-КТ в РНЦРХ им. А.М. Гранова выявлено накопление РФП с метаболической активностью в нижней доле левого легкого и поражение медиастинальных лимфатических узлов. 12.06.2018 г. выполнена ФБС с трансбронхиальной биопсией лимфатических узлов в НИИ Фтизиопульмонологии. Гистологическое и иммуногистохимическое (ИГХ) исследование (№24586) — аденокарцинома легкого солидного типа, Grad 3. PD-1L в 90% опухолевых клеток, без нарушения репарации ДНК. В результате установлен диагноз: Рак нижней доли левого легкого с T4N3M0 IIIB ст.

Учитывая иммунологические особенности опухоли (PD-1L в 90% опухолевых клеток) и связанный с ними неблагоприятный прогноз, пациенту первым этапом лечения была назначена иммунотерапия (Pembrolizumab «Keytruda»), которая проводилась с 06.2018 по 04.2019 гг. Лечение переносил хорошо, побочных реакций отмечено не было. На фоне проводимой терапии был получен выраженный ответ, в связи с чем принято решение о возможности проведения оперативного лечения.23.04.2019 г. выполнена нижняя левосторонняя расширенная лобэктомия, лимфаденэктомия. В результате гистологического исследования в легочной ткани и лимфатических узлах опухолевого роста не обнаружено. Констатирована стабилизация опухолевого процесса.

Однако через 8 месяцев при контрольной ПЭТ/КТ в верхней доле левого легкого выявлен метастаз НМРЛ (PD-1L позитивная реакция в 90% опухолевых клеток). Возобновлена иммунотерапия, проводившаяся с 12.2019 по 06.2020 гг. и обеспечившая полный регресс опухоли. Время до прогрессирования опухоли составило 4 месяца.

В октябре 2020 г. вновь выявлен метастаз в верхней доле левого легкого и локорегионарный рецидив опухоли в культе нижнедолевого бронха, в связи с чем в ноябре 2020 г. проведена стереотаксическая лучевая терапия (СОД 48 Гр, РОД 12 Гр) и достиг нута стабилизация опухолевого процесса. Время до прогрессирования опухоли составило 6 месяцев.

В мае 2021 г. пациент стал отмечать слабость, периодическое появление стула черного цвета. 02.06.2021 выполнена ПЭТ-КТ, которая не выявила признаков местного и регионарного распространения опухоли, но позволила обнаружить метаболически активные образования в тонкой кишке и в ее брыжейке.

С 09.06.2021 по 16.06.2021 гг. больной находился на стационарном лечении в многопрофильном стационаре скорой помощи в связи с тяжелой анемией (гемоглобин 67 г/л) и подозрением на желудочно-кишечное кровотечение. В результате обследования (ФГДС, ФКС) источник кровотечения выявлен не был. Анемия корректирована гемотрансфузией (гемоглобин 105 г/л). Метаболически активные очаги, выявленные при контрольной ПЭТ-КТ, были расценены как проявление метахронного метастазирования НМРЛ, а процесс в тонкой кишке резектабельным с возможностью выполнения R0-резекции. Учитывая развитие жизнеугрожающих осложнений в виде некроза метастаза НМРЛ и кишечного кровотечения, а также высокий риск нарушений тонкокишечной проходимости и перфорации тонкой кишки с развитием перитонита, больной был подготовлен к проведению хирургического этапа комбинированного лечения.

Состояние больного при поступлении в клинику военно-морской хирургии удовлетворительное. После проведения предоперационной подготовки 09.07.2021 г. выполнена лапаротомия. При ревизии в 20 см от связки Трейтца выявлена опухоль тонкой кишки 2,5×2 см, с признаками некроза. В брыжейке пораженной петли тощей кишки на фоне выраженной лимфоваскулярной инфильтрации обнаружен опухолевый узел 4,0×3,5 см также с признаками некроза и распада (Рис. 1).

Другой патологии в брюшной полости не обнаружено. Выполнен маневр Каттеля-Брааша, в границах фасции слияния мобилизован корень брыжейки тонкой кишки и осуществлен широкий доступ к нижней горизонтальной и восходящей ветвям двенадцатиперстной кишки. Связка Трейтца пересечена, мобилизован дуоденоеюнальный переход. Локализация опухолевого узла в брыжейке проксимального отдела тощей кишки, особенности его взаимоотношения с первой еюнальной артерией и ее ветвями потребовали перевязки последних. В связи с закономерно возникшими ишемическими изменениями тощей и дистальных отделов двенадцатиперстной кишки выполнена резекция пораженного сегмента тощей кишки с клиренсом 20 см

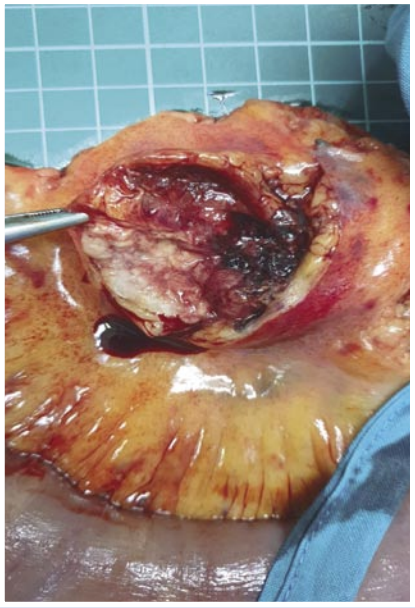

Рис. 1. Макропрепарат. Метастаз немелкоклеточного рака легкого в лимфатическом узле брыжейки тощей кишки, некроз метастаза.

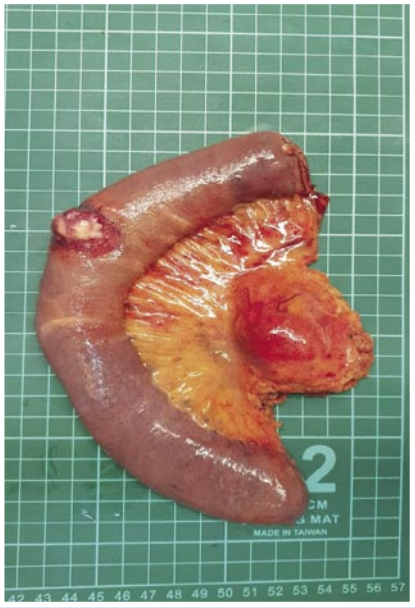

Рис. 2. Макропрепарат. 1 — метастаз немелкоклеточного рака легкого в стенке тощей кишки; 2 — метастаз немелкоклеточного рака легкого в брыжейке тощей кишки.

в оральном и аборальном направлениях (Рис. 2).

Сформирован дуодено-еюноанастомоз бок-в-бок, за который установлен термолабильный зонд для ранней нутритивной поддержки и энтеральной терапии.

В послеоперационном периоде реализована программа быстрой реабилитации пациента, которая обеспечила условия для его выписки в удовлетворительном состоянии на восьмые сутки.

При гистологическом исследовании удаленного препарата выявлено разрастание низкодифференцированного рака солидного строения с повышенной пролиферативной активностью. Иммуногистохимическая реакция позитивная: TTF1; негативная: Synaptophysin, Chromogranin, CD56, CK7, CK5/8, Ki-67 85%. PD-L1: TPS = 95. Морфологическая картина и иммунофенотип соответствуют метастазу рака легкого.

Обсуждение

Тактические подходы к диагностике и лечению больных распространенным раком легкого до сих пор остаются предметом дискуссий. Данное клиническое наблюдение позволяет сделать ряд заключений.

Во-первых, рутинное применение стандартных методов лучевой диагностики (СКТ с внутривенным контрастированием) в рамках контрольных обследований в ходе динамического наблюдения за онкологическим больным, как правило, не позволяет визуализировать метахронные гастроинтестинальные метастазы рака легкого. В связи с этим представляется целесообразным более широкое применение ПЭТ-КТ, не входящее в стандарт диагностики, с целью динамического наблюдения за больными НМРЛ, в первую очередь, имеющими высокий уровень экспрессии PDL/PDL1.

Во-вторых, метастазы данной локализации, даже незначительных размеров, могут стать источником жизнеугрожающих осложнений (кровотечение, нарушение кишечной проходимости, перфорация кишки), которые неизбежно требуют активной хирургической тактики.

Кроме того, механизмы резистентности к проводимой ранее противоопухолевой терапии, закономерно развивающиеся в метахронных метастатических опухолевых клетках, обусловливают потенциально высокую эффективность хирургического метода в рамках комбинированной терапии, обеспечивающей лучшие отдаленные результаты лечения данной категории больных.

На момент написания работы показатель общей выживаемости пациента составил 30 месяцев с момента выявления высокоагрессивной формы рака нижней доли левого легкого IIIB ст. Безрецидивная выживаемость на момент написания статьи составила 3 месяца.

Авторы заявляют об отсутствии конфликта интересов (The authors declare no conflict of interest).

ЛИТЕРАТУРА/REFERENCES

1. Аксель Е.М., Давыдов М.И. Злокачественные новообразования в России и странах СНГ. — М.: РОНЦ им. Н.Н. Блохина РАМН, 2002. — С.85-106. [Aksel' EM, Davydov MI. Zlokachestvennye novoobrazovaniya v Rossii i stranah SNG. M.: RONC im. N.N. Blohina RAMN, 2002. P.85-106. (In Russ).]
2. Давыдов М.И., Полоцкий Б.Е. Современные принципы выбора лечебной тактики и возможность хирургического лечения немелкоклеточного рака легкого // Новое в терапии рака легкого. — М., 2003. — С.41-53. [Davydov MI, Polockij BE. Sovremennye principy vybora lechebnoj taktiki i vozmozhnost' hirurgicheskogo lecheniya nemelkokletochnogo raka legkogo. Novoe v terapii raka legkogo. M., 2003. P.41-53. (In Russ).]
3. Трахтенберг А.Х., Колбанов К.И. Рак легкого /Под ред. В.И. Чиссова. — М.: ГЭОТАР-Медиа, 2014. — 160 с. [Trahtenberg AH, Kolbanov KI. Rak legkogo. V.I. CHissov, editor. M.: GEOTAR-Media, 2014. 160 p. (In Russ).]
4. Li J, Zhu H, Sun L, Xu W, et al. Prognostic value of site-specific metastases in lung cancer: A population based study. J Cancer. 2019; 10(14): 3079-3086. doi:10.7150/jca.30463.
5. Yang CJ, Hwang JJ, Kang WY, Chong IW, Wang TH, Sheu CC, Tsai JR, Huang MS. Gastro-intestinal metastasis of primary lung carcinoma: clinical presentations and outcome. LungCancer. 2006; 54: 319-323.
6. Yoshimoto A, Kasahara K, Kawashima A. Gastrointestinal metastases from primary lung cancer. Eur J Cancer. 2006; 42: 3157-3160.
7. Antler AS, Ough Y, Pitchumoni CS, Davidian M, Thelmo W. Gastrointestinal metastases from malignant tumors of the lung. Cancer. 1982; 49: 170-172.
8. Management of stage III non–small cell lung cancer, Samer Tabchi Elie Kassouf Elie El Rassy Hampig Raphael Kourie Jocelyne Martin Marie-Pierre Campeau Mustapha Tehfe Normand Blais, Seminars in Oncology. 2017; 44(3): 163-177.
9. Real world progression, treatment, and survival outcomes during rapid adoption of immunotherapy for advanced non–small cell lung cancer. Cancer. 2019; 125(22): 4019-4032.
10. Is heterogeneity in stage 3 non-small cell lung cancer obscuring the potential benefits of dose-escalated concurrent chemo-radiotherapy in clinical trials. Lung Cancer. 2018;118: 139-147.
11. Definitive radiochemotherapy versus surgery within multimodality treatment in stage III non-small cell lung cancer (NSCLC) — a cumulative meta-analysis of the randomized evidence. Oncotarget. 2017; 8(25): 41670-41678.
12. Tsao AS. Updates in Local-Regionally Advanced Non-Small Cell Lung Cancer. Am Soc Clin Oncol Educ Book. 2019; 39: 553-562.
13. Hu Y, Feit N, Huang Y, Xu W, Zheng S, Li X. Gastrointestinal metastasis of primary lung cancer: An analysis of 366 cases. Oncol Lett. 2018; 15(6): 9766-9776. doi: 10.3892/ol.2018.8575.

ИСТОРИЯ МЕДИЦИНЫ • HISTORY OF MEDICINE

АКАДЕМИК ВЛАДИМИР НИКОЛАЕВИЧ ТОНКОВ И ЕГО РОЛЬ В ИСТОРИИ ОТЕЧЕСТВЕННОЙ НАУКИ И СУДЬБЕ ВОЕННО-МЕДИЦИНСКОЙ АКАДЕМИИ (К 150-ЛЕТИЮ СО ДНЯ РОЖДЕНИЯ)

Шевченко Ю.Л., Матвеев С.А., Сусов Р.П.*
ФГБУ«Национальный медико-хирургический Центр им. Н.И. Пирогова», Москва

DOI: 10.25881/20728255_2022_17_1_137

Резюме. Изложена краткая биография выдающегося отечественного ученого-анатома, организатора военного здравоохранения. Отмечен его исключительный по значимости вклад в сохранение и развитие Военно-медицинской академии.

Ключевые слова: Тонков Владимир Николаевич, анатом, президент, начальник, академик, Военно-медицинская академия.

THE ACADEMICIAN VLADIMIR NIKOLAEVICH TONKOV AND HIS ROLE IN THE HISTORY OF RUSSIAN SCIENCE AND THE DESTINY OF THE MILITARY MEDICAL ACADEMY (ON THE 150th ANNIVERSARY OF HIS BIRTH)

Shevchenko Yu.L., Matveev S.A., Susov R.P.*
Pirogov National Medical and Surgical Center, Moscow

Abstract. A brief biography of the outstanding Russian scientist-anatomist and organizer of military health care is presented. His exceptional contribution to the preservation and development of the Military Medical Academy is highlighted.

Keywords: Tonkov Vladimir Nikolaevich, anatomist, president, commander, academician, Military Medical Academy.

«О великих делах нужно судить, проникшись их величием: иначе мы рискуем внести в них собственные пороки».
Сенека.

Имя Владимира Николаевича Тонкова (Рис. 1) занимает особое место в истории не только отечественной медицины, но и науки вообще. Это первый и единственный советский президент Военно-медицинской академии (ВМА), основатель отечественной анатомической научной школы, автор лучшего учебника по нормальной анатомии человека, выдержавшего 6 изданий, один из организаторов и председатель Всесоюзного научного общества анатомов, гистологов и эмбриологов, основоположник функционального направления в анатомии, генерал-лейтенант медицинской службы, один из учредителей Академии медицинских наук СССР [1].

Рис. 1. Академик Владимир Николаевич Тонков.

Владимир Николаевич Тонков родился 2 января 1872 г. в селе Коса Пермской губернии (Рис. 2) в семье лесничего (отец Николай Николаевич, выпускник Лесотехнической академии в Петербурге, имел весьма престижную в то время профессию). После окончания им Чердынского городского училища (Рис. 3) семья переехала в Пермь, чтобы Владимир продолжил свое образование в Пермской мужской гимназии (Рис. 4). В 1895 г. В.Н. Тонков с отличием окончил Императорскую военно-медицинскую академию. С 3-го курса он увлеченно изучал анатомию, на это повлиял авторитет

Рис. 2. Село Коса. 2000-е годы.

и незаурядный педагогический талант руководителя кафедры профессора Александра Ивановича Таренецкого (Рис. 5), который был начальником Академии с 1901 г. до самой смерти в 1905 г. За достигнутые успехи в освоении учебной дисциплины Тонков В.Н. с 5-го курса был допущен к ведению практических занятий на кафедре. А после окончания Академии он был оставлен для усовершенствования при кафедре нормальной анатомии. В 1898 г. он защитил диссертацию на степень доктора медицины на тему: «Артерии, питающие межпозвоночные узлы и спинно-мозговые нервы человека» и был направлен за границу для подготовки к профессорскому званию. В течение двух

* e-mail:susovmd@gmail.com

Рис. 3. Чердынское городское четырехклассное мужское училище (начало XX в.).

Рис. 4. Пермская мужская гимназия (конец XIX в.).

Рис. 5. Профессор Александр Иванович Таренецкий.

Рис. 6. Анатомический музей, Фрейбург.

Рис. 7. Догель Александр Станиславович.

лет он стажировался в университетах Германии, Австро-Венгрии и Швейцарии, работал у профессоров Вальдейера, Видерсгейма, Гертвига. Он детально ознакомился с анатомическими институтами в Фрейбурге (Рис. 6), Тюбингене, Цюрихе, Базеле, Берне, Страсбурге, Берлине, Лейпциге и других городах. В 1900 г. он стал профессором анатомии женского медицинского института в Петербурге, а с 1905 по 1915 гг. руководил кафедрой анатомии в Казанском университете [2]. Для овладения методиками гистологического исследования В.Н. Тонков работал в лаборатории А.С. Догеля (Рис. 7) в Петербургском университете. Ему удалось обнаружить у млекопитающих многоядерные клетки в серозном слое перикарда. Возможно, знакомство и плодотворное сотрудничество этих талантливых ученых способствовало решению В.Н. Тонкова переехать в Казань (А.С. Догель — выпускник и воспитанник Императорского Казанского университета). Как научный руководитель В.Н. Тонков уже в Казани создал научную школу анатомов в лице профессоров Н.Д. Бушмакина, В.А. Попова, И.С. Малиновского, доцента К.М. Яхонтова. При профессоре Тонкове в студенчестве начал свою научную карьеру выдающийся ученый А.Д. Сперанский (Рис. 8), академик АН и АМН СССР, директор Института нормальной и патологической физиологии АМН СССР [3]. А в 1926 г. под руководством В.Н. Тонкова он защитил докторскую диссертацию на тему: «Spina bifida sacralis». Особая заслуга Владимира Николаевича — основание на кафедре учебного музея, и поныне, — гордость прославленного медицинского ВУЗа (Рис. 9, 10).

В 1915 г. В.Н. Тонков возвратился с свою Alma mater и работал там до конца своих дней (1954 г.). Тогда в связи с отставкой профессора И.Э. Шавловского был объявлен конкурс на замещение должности начальника кафедры нормальной анатомии ВМА. Группа профессоров обратилась к начальнику Академии с просьбой пригласить на кафедру В.Н. Тонкова. Академик Н.А. Холодковский писал о нем: «Имею честь представить на вакантную кафедру анатомии человека профессора Казанского университета Тонкова, бывшего воспитанника Академии и автора весьма ценных работ. Профессор Тонков является, по моему мнению, наиболее выдающийся из современных русских анатомов и избрание его у нас на кафедру анатомии было бы, на мой взгляд, весьма полезно для Академии». В числе присоединившихся к представлению Н.А. Холодковского были профессора В.А. Оппель, И.П. Павлов, М.В. Яновский, Н.П. Кравков и другие. Известный гистолог А.А. Максимов в

Рис. 8. Сперанский Алексей Дмитриевич.

Рис. 9, 10. Анатомический музей Казанского университета.

Рис. 11. Картина «У В.И. Ленина на приеме в Кремле А.М. Горький, академик В.А. Стеклов, профессор В.Н. Тонков и академик С.Ф. Ольденбург» художника Н.Н. Баскакова. Фонд Военно-медицинского музея МО РФ.

своем отзыве о трудах Тонкова писал, что у него об авторе сложилось определенное представление «как об опытном анатоме-морфологе с богатой эрудицией, в совершенстве владеющем самыми разнообразными методами исследования». Руководил кафедрой В.Н. Тонков до 1950 г., а после выхода в отставку продолжал работать профессором-консультантом Ученого Совета Академии до конца жизни. Он сформировал большую научную школу анатомов-функционалистов (А.Н. Любомудров, Г.Ф. Иванов, Б.А. Долго-Сабуров, В.В. Колесников, В.П. Курковский, А.П. Быстров, С.И. Щелкунов и др.) [4].

В декабре 1917 г. президентом Академии был единогласно избран В.Н. Тонков, профессор нормальной анатомии, ученый секретарь Конференции ВМА. Чтобы представить, в каких катастрофических исторических условиях принял руководство Академией профессор Тонков В.Н., достаточно вспомнить: продолжалась Первая мировая война, в России пала монархия, произошел вооруженный государственный переворот, в стране разгоралась гражданская война, по ожесточенности и беспощадности равной которой нет. Состояние государственного аппарата управления обществом и экономикой приближалось к параличу. Над Петроградом нависла реальная угроза вражеской блокады. Стремление лидеров зарождающейся новой власти «до основания разрушить старый мир» поставил открытым вопрос не только о выживании, но и самом существовании Академии. В начале 1918 г. дебатировался вопрос о преобразовании ее в гражданское учебное заведение. Последовало даже указание Главного управления военно-учебных заведений представить план реорганизации Академии в высшее учебное заведение гражданского типа. Решением правительства от 7 августа 1918 г. все учебные заведения подлежали передаче в ведение народного комиссариата просвещения. Рассматривался вопрос о присоединении академии к Петроградскому университету на правах факультета. Деятельность профессора Тонкова В.Н. в тех исторических условиях следует однозначно расценивать как государственный подвиг. Его организаторский талант — яркий пример лаконичной формулы римского историка Тацита: «Разум и здравый смысл — качества лидера». Однозначная позиция конференции Академии под руководством В.Н. Тонкова при поддержке военно-санитарного управления и наркомата здравоохранения, выступление студентов привело к тому, что в 1920 г. вопрос о реорганизации Академии был снят. Ему удалось добиться того, что ВМА осталась в системе военного ведомства [5]. Вместе с А.М. Горьким, возглавившим работу комиссии по улучшению быта ученых, В.Н. Тонков способствовал сохранению кадров профессоров ВМА и ее численности (Рис. 11). К 1924 г. число научных работников и преподавателей академии увеличилось более чем в два раза. Были учреждены новые самостоятельные курсы: военной гигиены, одонтологии, военно-санитарной администрации и военно-санитарной тактики, рентгенологии, иностранных языков. В 1923 г. была организована кафедра микробиологии с эпидемиологией и учением о дезинфекции. Кафедры академии возглавили талантливые ученые: А.А. Заварзин, М.С. Маслов, Н.Н. Аничков, С.С. Гирголав, Л.А. Орбели, Е.Н. Павловский, Г.В. Хлопин, создавшие в дальнейшем крупные научные школы.

Подводя итоги работы ВМА за 1918–1923 гг., В.Н. Тонков говорил: «Мы можем с гордостью смотреть на сделанное в этот период. Все исполняли свой долг в это время. Академия за эти 5 лет действительно жила научной жизнью, подготовляла военных врачей, лечила армию. Она работала, и плоды ее работы ясны». В приказе Наркомздрава от 21 декабря 1923 г. №258 следующим образом оценивалась деятельность ВМА во главе с В.Н. Тонковым: «Реорганизация административного аппарата академии и ее штатов, пересмотр учебных планов, учреждение новых кафедр и введение целого ряда новых образовательных курсов, обеспечивающих боле широкую подготовку военного врача, открытие при академии санитарного отделения военно-научного общества, реорганизация научных кружков и целый ряд других мер при одновременном некотором улучшении общего материального положения академии и ее слушателей, все это конкретно сказалось на последних выпусках врачей, качественно превзошедших довоенные» [6].

Тем не менее в 1925 г. у В.Н. Тонкова возникли острые разногласия с Главным военно-санитарным управлением, и он по личному ходатайству был освобожден от должности начальника ВМА.

В годы Великой отечественной войны, когда Академия была эвакуирована в г. Самарканд, организаторский талант профессора В.Н. Тонкова вновь был востребован. 25 ноября 1942 г. вышло постановление Государственного Комитета Обороны №2539, которое существенно изменило штатную структуру ВМА, которая стала единым научным центром военно-медицинской службы. На нее были возложены задачи по разработке научных проблем по всем во-

просам медицины и всех образцов медицинской техники и оснащения, подготовке и усовершенствованию научно-педагогических, руководящих и врачебных кадров, созданию высококачественных учебников, руководств и пособий. Созданы три факультета: первый — командно-медицинский, дислоцирован в Москве; второй — впервые созданный лечебно-профилактический факультет для усовершенствования врачей; третий — подготовки старших врачей полков, занимающийся додипломной подготовкой специалистов. Вновь созданный факультет возглавил бывший президент ВМА Владимир Николаевич Тонков [7].

В 1944 г. профессор В.Н. Тонков избран действительным членом только что образованной Академии медицинских наук [8].

Удивительной страницей жизни В.Н. Тонкова стало сохранение мощей Александра Свирского. 20 декабря 1918 г. мощи святого преподобного Александра Свирского увезли из Александро-Свирского монастыря под конвоем ЧК. Во время кампании по ликвидации мощей Наркомом Юстиции 14 февраля 1919 г. была выпущена директива по размещению мощей в музеях. Единственным фундаментальным анатомическим музеем был музей в ВМА. По сведениям сотрудников кафедры нормальной анатомии в годы революции в их музее появился экспонат, который так и оставался незарегистрированным в скрупулезно составленных каталогах музея. Отсутствие регистрации экспоната в таком музее было явлением исключительным. Сокрыть мощи в музее без воли на то руководителя кафедры В.Н. Тонкова было невозможно. Не вызывает сомнения, что академик знал, какая святыня была доверена ему по Промыслу Божию, какая ответственность лежала на нем. По сути это великий духовный подвиг. Из речи патриарха Московского и Всея Руси Алексия II: «Хочу напомнить о подвиге безвестных россиян, которые с риском для жизни спасали мощи русских святых. С 1919 г. на ленинградской кафедре нормальной анатомии тайно хранились мощи св. прп. Александра Свирского. Самое удивительное, что когда в конце 30-х гг. в Ленинграде арестовывали каждого третьего, на кафедре не был арестован ни один ученый. Президент ВМА Владимир Тонков, создатель атласа, по которому училось не одно поколение медиков, был глубоко верующим человеком. Его ученики сохранили мощи прп. Александра Свирского до наших дней и передали это

Рис. 12. Свято-Троицкий Александро-Свирский монастырь.

бесценное сокровище Церкви». Сейчас мощи Александр Свирского находятся в мужском монастыре в Ленинградской области, носящем его имя (Рис. 12).

Умер Владимир Николаевич Тонков 6 октября 1954 г., похоронен на Богословском кладбище Санкт-Петербурга. На его могиле установлен памятник с бюстом, выполненным его дочерью, Е.В. Тонковой (1900–1982 гг.), похороненной рядом с отцом (Рис. 13).

Рис. 13. Могила генерал-лейтенанта м/с Владимира Николаевича Тонкова на Богословском кладбище Санкт-Петербурга.

Авторы заявляют об отсутствии конфликта интересов (The authors declare no conflict of interest).

ЛИТЕРАТУРА/REFERENCES

1. Российская Военно-медицинская академия (1798–1998) / Под ред. Ю.Л. Шевченко. — СПб.: ВМедА, 1998. — 728 с. [Rossijskaya Voenno-medicinskaya akademiya (1798–1998). Yu.L. Shevchenko, editor. SPb.: VMedA, 1998. 728 p. (In Russ).]
2. Профессора Военно-медицинской (Медико-хирургической) академии / Под ред. А.Б. Белевитина. — Изд. 2-е, испр. и доп. — СПб.: ВМедА, 2008. — 616 с. [Professora Voenno-medicinskoj (Mediko-hirurgicheskoj) akademii. A.B. Belevitin, editor. SPb.: VMedA, 2008. 616 p. (In Russ).]
3. Киясова Е.В. Казанская научная анатомическая школа В.Н. Тонкова и ее сибирские ветви // Казанский медицинский журнал. — 2013. — Т.94. — №6. — С.947-954. [Kiyasova EV. Kazan anatomic scientific school of V.N. Tonkov and its Siberian branches. Kazanskij medicinskij zhurnal. 2013; 94(6): 947-954 (In Russ).]
4. Котив Б.Н., Лобачев И.В., Круглов В.И. Императорская Военно-медицинская академия в фотографиях конца XIX — начала XX века. — СПб.: ВМедА, 2018. — 200 с. [Kotiv BN, Lobachev IV, Kruglov VI. Imperatorskaya Voenno-medicinskaya akademiya v fotografiyah konca XIX — nachala XX veka. SPb.: VMedA, 2018. 200 p. (In Russ).]
5. Образцов Л.Н., Деев В.В., Габитов А.Ф. Наследники Пирогова. — СПб.: Типография «Аверс», 2005. — 326 с. [Obrazcov LN, Deev VV, Gabitov AF. Nasledniki Pirogova. SPb.: Tipografiya «Avers», 2005. 326 p. (In Russ).]
6. Матвеев С.А., Шалыгин Л.Д., Зыков А.В. Военно-медицинская академия в период смены общественно-экономической формации в России: исторические параллели // Вестник Российской Военно-медицинской академии. — 2017. — №2. — С. 257-262. [Matveev SA, SHalygin LD, Zykov AV. Voenno-medicinskaya akademiya v period smeny obshchestvenno-ekonomicheskoj formacii v Rossii: istoricheskie paralleli. Vestnik Rossijskoj Voenno-medicinskoj akademii. 2017; 2: 257-262 (In Russ).]
7. Швец В.А., Цветков С.А., Овчинников Д.В., Деев Р.В. От госпитальной школы к факультету подготовки врачей. — СПб.: ВМедА, 2012. — 412 с. [SHvec VA, Cvetkov SA, Ovchinnikov DV, Deev RV. Ot gospital'noj shkoly k fakul'tetu podgotovki vrachej. SPb.: VMedA, 2012. 412 p. (In Russ).]
8. 60 лет Российской Академии медицинских наук / Под ред. В.И. Покровского. — М.: Медицинская энциклопедия, 2004. — 492 с. [60 let Rossijskoj Akademii medicinskih nauk. V.I. Pokrovskiy, editor. M.: Medicinskaya enciklopediya, 2004. 492 p. (In Russ).]

АКАДЕМИК НИКОЛАЙ НИКОЛАЕВИЧ САВИЦКИЙ — ОДИН ИЗ ОСНОВОПОЛОЖНИКОВ ВОЕННО-ПОЛЕВОЙ ТЕРАПИИ И ТОКСИКОЛОГИИ, КРУПНЫЙ УЧЕНЫЙ, ТАЛАНТЛИВЫЙ КЛИНИЦИСТ И ПЕДАГОГ

Шалыгин Л.Д., Иванов А.В.*
ФГБУ «Национальный медико-хирургический Центр им. Н.И. Пирогова», Москва

DOI: 10.25881/20728255_2022_17_1_141

Резюме. Изложена краткая образовательная, клиническая, научно-исследовательская и педагогическая биография выдающегося отечественного военного терапевта, токсиколога и изобретателя Н.Н. Савицкого. Отмечен его вклад в развитие пропедевтики внутренних болезней, военно-полевой терапии и токсикологии, подготовку врачебных, терапевтических и научных кадров, организацию терапевтической и токсикологической помощи в Вооруженных силах.

Ключевые слова: Николай Николаевич Савицкий, пропедевтика внутренних болезней, механокардиограф, токсикология, военно-полевая терапия, военно-медицинская академия.

ACADEMICIAN NIKOLAY NIKOLAEVICH SAVISKY — ONE OF THE FOUNDERS OF MILITARY FIELD THERAPY AND TOXICOLOGY, A GREAT SCIENTIST, TALENTED CLINICIAN AND TEACHER

Shalygin L.D., Ivanov A.V.*
Pirogov National Medical and Surgical Center, Moscow

Abstract. A brief educational, clinical, research and pedagogical biography of the outstanding domestic military therapist, toxicologist and inventor N.N. Savitsky. His contribution to the development of propaedeutics of internal diseases, military field therapy and toxicology, training of medical, therapeutic and scientific personnel, organization of therapeutic and toxicological care in the Armed Forces is noted.

Keywords: Nikolai Nikolayevich Savitsky, propaedeutics of internal diseases, mechanocardiograph, toxicology, military field therapy, Military medical academy.

Николай Николаевич Савицкий родился 07.01.1892 г. в г. Киеве в семье инженера.

Окончил ИВМА в 1915 г., служил войсковым врачом, ординатором военного госпиталя. В период гражданской войны был помощником начальника санитарной службы Петроградского укрепленного района.

Формирование Н.Н. Савицкого как клинициста и научного работника проходило на кафедре факультетской терапии под руководством проф. Н.Я. Чистовича (1920–1924) и на кафедре госпитальной терапии под руководством проф. Д.О. Крылова (1924–1930). На этих кафедрах он последовательно исполнял должности преподавателя и старшего преподавателя. В 1922 г. Н.Н. Савицкий защитил кандидатскую диссертацию «Материалы к изучению отека с коллоидно химической точки зрения».

Последующие работы Н.Н. Савицкого были посвящены функциональной диагностике заболеваний сердечно-сосудистой системы. Первая электрокардиограмма, записанная у больного в Ленинграде, была произведена при непосредственном участии Н.Н. Савицкого. В 1935 г. ему без защиты была присвоена ученая степень доктора медицинских наук.

С 1936 по 1962 г. — начальник кафедры пропедевтики внутренних болезней с пропедевтической терапевтической клиникой ВМА.

Важной заслугой Н.Н. Савицкого является разработка и внедрение в учебный процесс метода комплексного преподавания курса диагностики внутренних болезней с курсом частной патологии и терапии в виде единой дисциплины — пропедевтики внутренних болезней. Сложившаяся при Н.Н. Савицком система преподавания пропедевтики у слушателей 3-го курса академии практически без изменений сохранилась до нашего времени и получила распространение в медицинских вузах страны.

Преподавание слушателям третьего курса состояло из лекционного курса и практических занятий. Лекции в основном читал Н.Н. Савицкий. На занятиях опрос слушателей не проводился, а основное время уделялось практической работе с больными и в лаборатории.

На кафедре в учебный процесс были внедрены новые технологии: начали демонстрироваться учебные кинофильмы («Клапанные пороки сердца», «Нарушения ритма сердца», «Гипертония»), во время лекций использовался прибор, сконструированный при участии Н.Н. Савицкого, позволявший демонстрировать в большой аудитории звуковые явления, определяемые при аускультации.

Основные труды Н.Н. Савицкого посвящены изучению кровообращения

Рис. 1. Портретная фотография Н.Н. Савицкого.

в норме и при патологических процессах, разработке методов функциональной оценки гемодинамики в клинических условиях. Н.Н. Савицкий дал клиническое обоснование понятий «минутный объем кровообращения» и «должное периферическое сопротивление артериального русла», сконструировал оригинальный аппарат — механокардиограф, с помощью которого производятся регистрация сфиг-

* e-mail: sans276@mail.ru



Рис. 2. Механокардиограф Н.Н. Савицкого.

Рис. 3. Фотография Н.Н. Савицкого в рабочем кабинете.

Рис. 4. Вручение премии академика Юрия Шевченко ученику Н.Н. Савицкого профессору Яковлеву В.А., 18 февраля 2022 г. ВМед А

мограмм и принципиально новая тахоосциллографическая методика регистрации параметров артериального давления. Ему принадлежат исследования гипоксемических состояний, проблем оксигенотерапии, роли метгемоглобина в развитии некоторых отравлений, патофизиологических механизмов поражений отравляющими веществами и методов их терапии.

Одновременно с кафедрой пропедевтической терапии, с 1936 по 1947 г., возглавлял кафедру патологии и терапии поражений отравляющими веществами (с 1944 г. — кафедра токсикологии ВМА).

С именем Н.Н. Савицкого связано включение в систему военно-медицинской подготовки терапевтических аспектов боевой патологии. Обладая значительным собственным опытом оказания терапевтической помощи пораженным боевыми отравляющими веществами в ходе первой мировой войны и будучи весьма озабоченным постановкой преподавания патологии поражений на кафедре военнохимического дела ВМА, Н.Н. Савицкий в специальном докладе «О преподавании вопросов военно-химического дела в медвузах» ратовал за то, чтобы проблемы лечебного порядка были представлены отдельным курсом частной патологии и терапии интоксикаций, а проведение этого курса было тесно связано с преподаванием частной патологии и терапии внутренних болезней.

Основные труды в области токсикологии посвящены изучению патогенеза и клиники поражений отравляющими веществами, экспериментальной разработке и клиническому применению средств и методов лечения интоксикаций, в частности оксигенотерапии, преподаванию вопросов токсикологии в медицинских вузах. Одним из первых описал клинику и патогенез поражений хлором, фосгеном, ипритом, его исследования способствовали созданию антидотов и обоснованию антидотной терапии при отравлениях цианидами, разработке антидота и схемы лечения при поражениях фосфорорганическими соединениями. Предложил клиническую классификацию ядовитых веществ, на основании которой разработал и обосновал общие принципы оказания медицинской помощи при интоксикациях.

Воинские, профессиональные и научно-педагогические заслуги Н.Н. Савицкого отмечены высокими званиями, учеными степенями и государственными наградами: Генерал-майор медицинской службы (1948), доктор медицинских наук (1935), профессор (1931), заслуженный деятель науки РСФСР (1948), академик АМН СССР (1956), лауреат Сталинской премии (1951). Под руководством Н.Н. Савицкого защищены 14 докторских и 29 кандидатских диссертаций. Автор около 400 научных трудов.

Среди учеников Н.Н. Савицкого академик АМН проф. Н.С. Молчанов, профессора М.С. Кушаковский, А.А. Трегубов, Б.Д. Ивановский, С.О. Вульфович, М.Ю. Рапопорт, К.А. Морозов, С.Е. Попов, Яковлев В.А.

Умер 08.10.1984, похоронен на академической площадке Богословского кладбища Санкт-Петербурга.

Авторы заявляют об отсутствии конфликта интересов (The authors declare no conflict of interest).

ЛИТЕРАТУРА/REFERENCES

1. Сердце: методика исследования и диагностики. — М.; Л.: Госмедиздат, 1929. — 244 с. [Serdce: metodika issledovaniya i diagnostiki. Gosmedizdat. 1929. 244 p. (In Russ).]
2. Частная патология и терапия поражений боевыми отравляющими веществами: руководство для врачей. — 3-е изд. — М.; Л.: Мелдгиз, 1942. — 288 с. [CHastnaya patologiya i terapiya porazhenij boevymi otravlyayushchimi veshchestvami: rukovodstvo dlya vrachej. Meldgiz. 1942. 288 p. (In Russ).]
3. Первая помощь и лечение при промышленных отравлениях. — М.: Медгиз, 1952. — 312 с. [Pervaya pomoshch' i lechenie pri promyshlennyh otravleniyah. Medgiz. 1952. 312 p. (In Russ).]
4. Биофизические основы кровообращения и клинические методы исследования гемодинамики. — 2-е изд. перераб. и доп. — Л.: Медгиз, 1963. — 403 с. [Biofizicheskie osnovy krovoobrashcheniya i klinicheskie metody issledovaniya gemodinamiki. Medgiz, 1963. 403 p. (In Russ).]
5. Фармакодинамика сердечных гликозидов. Л.: Медицина, 1974. — 233 с. [Farmakodinamika serdechnyh glikozidov. Medicina. 1974. 233 p. (In Russ).]
6. Николай Николаевич Савицкий: к 80-летию со дня рождения // Кардиология. — 1972. — Т.12. — №1. [Nikolaj Nikolaevich Savickij: k 80-letiyu so dnya rozhdeniya. Karliologiya. 1972; 12(1). (In Russ).]
7. Савицкий Николай Николаевич / БМЭ. — 3-е изд. — Т.22. [Savickij Nikolaj Nikolaevich. BME. T. 22. (In Russ).]
8. Свистов, А.С. Исторический очерк развития кафедры общей терапии №1 / А.С. Свистов, В.С. Никифоров, А.Б. Булычев. — СПб.: ВМедА. 2002. — 74 с. [Svistov, A.S. Istoricheskij ocherk razvitiya kafedry obshchej terapii №1. A.S. Svistov, V.S. Nikiforov, A.B. Bulychev. SPb.: VMedA. 2002. 74 p (In Russ).]
9. Профессора Военно-медицинской (медико-хирургической) академии / под ред. А.Б. Белевитина. — 2-е издание испр. и доп. — СПб.: ВМедА, 2008. — 616с. [Professora Voenno-medicinskoj (mediko-hirurgicheskoj) akademii / pod red. A.B. Belevitina.SPb.: VMedA, 2008; 616 p. (In Russ).]
10. 60 лет Российской Академии медицинских наук / Под ред. В.И. Покровского. — М.: Медицинская энциклопедия, 2004. — 492 с. [60 let Rossijskoj Akademii medicinskih nauk. V.I. Pokrovskiy, editor. M.: Medicinskaya enciklopediya, 2004. 492 p. (In Russ).]
11. Швец В.А., Цветков С.А., Овчинников Д.В., Деев Р.В. От госпитальной школы к факультету подготовки врачей. — СПб., 2012. — 412 с. [SHvec VA, Cvetkov SA, Ovchinnikov DV, Deev RV. Ot gospital'noj shkoly k fakul'tetu podgotovki vrachej. SPb., 2012. 412 p. (In Russ).]

У ИСТОКОВ СТАНОВЛЕНИЯ МЕТОДА ИСКУССТВЕННОГО КРОВООБРАЩЕНИЯ В СССР. ПАМЯТИ ВИДНЫХ УЧЕНЫХ-НОВАТОРОВ С.С. БРЮХОНЕНКО (1890–1960) И Н.Н. ТЕРЕБИНСКОГО (1880–1959)

Моргошия Т.Ш.* [1], **Сыроежин Н.А.**[2]

[1] *ФГБУЗ «Санкт-Петербургская клиническая больница РАН», Санкт-Петербург*

[2] *ОСП НИКИ педиатрии им. академика Ю.Е. Вельтищева ФГАОУ ВО РНИМУ им. Н.И. Пирогова, Москва*

DOI: 10.25881/20728255_2022_17_1_143

Резюме. Представлены основные даты жизни и творчества выдающихся советских ученых С.С. Брюхоненко и Н.Н. Теребинского. Описано их научное сотрудничество. Отмечено, что аппарат «Автожектор», созданный С.С. Брюхоненко (1924), послужил прототипом для всех последующих устройств искусственного кровообращения как отечественных, так и зарубежных, предназначенных для вмешательств на «открытом» сердце. Показано, что при внутрисердечных операциях использовали усовершенствованный «Автожектор» (ИК проводил С.И. Чечулин), которые с 1929 г. выполнял профессор Н.Н. Теребинский (в первых операциях вместе с С.С. Брюхоненко) в руководимой Сергеем Сергеевичем лаборатории Научно-исследовательского химико-фармацевтического института (НИХФИ) (1926–1935 гг.). Искусственное кровообращение при хирургических операциях на сердце, позволяющее устранить сложные пороки на «открытом» сердце под контролем зрения, начатое опытами С.С. Брюхоненко и Н.Н. Теребинского (1929), расширило возможности сердечно-сосудистой хирургии. Опыты с «изолированной головой» собаки, проведенные С.С. Брюхоненко и С.И. Чечулиным, имели важное прикладное значение для кардиохирургии и трансплантологии. Отмечено, что уникальные лабораторные исследования по ИК и создание первого прибора для осуществления искусственного кровообращения всего организма не только увековечили имя талантливого и гениального изобретателя Сергея Сергеевича, но и явились важными приоритетами СССР в мировой медицинской науке. Показано, что отечественные ученые С.С. Брюхоненко и Н.Н. Теребинский научно доказали возможность: 1–искусственной перфузии всего организма собаки, в частности головного мозга, оксигенированной кровью; 2–выполнения внутрисердечных операций под контролем зрения с применением искусственного кровообращения. Отмечено, что эксперименты Н.Н. Теребинского заложили основу для последующего изучения вопросов клинической кардиохирургии под контролем зрения с применением искусственного кровообращения.

Ключевые слова: искусственное кровообращение, исторические аспекты, С.С. Брюхоненко, Н.Н. Теребинский, биография, автожектор, «изолированная голова» собаки, операции на сердце, клиническая смерть, оживление организма.

AT THE ORIGINS OF THE FORMATION OF THE METHOD OF ARTIFICIAL BLOOD CIRCULATION IN THE USSR. IN MEMORY OF PROMINENT SCIENTISTS AND INNOVATORS S.S. BRYUKHONENKO (1890-1960) AND N.N. TEREBINSKY (1880–1959)

Morgoshiia T.Sh.* [1], **Syroezhin N.A.**[2]

[1] *Surgical Department, St. Petersburg Clinical Hospital of the Russian Academy of Sciences, St. Petersburg*

[2] *Research Clinical Institute of Pediatrics named after Academician Yu.E. Veltischev of the Russian National Research Medical University named after N.I. Pirogov, Moscow*

Abstract. The main dates of the life and work of outstanding Soviet scientists S.S. Bryukhonenko and N.N. Terebinsky are presented. Their scientific cooperation is described. It is noted that the Autojector device, created by S.S. Bryukhonenko (1924), served as a prototype for all subsequent artificial blood circulation devices, both domestic and foreign, designed for interventions on the "open" heart. It is shown that an improved «Autojector» was used in intracardiac operations (performed by S.I. Chechulin), which were performed by Professor N.N. Terebinsky since 1929 (in the first operations together with S.S. Bryukhonenko) in the laboratory of the Research Chemical and Pharmaceutical Institute (NIHFI) led by Sergey Sergeevich (1926–1935). Artificial blood circulation during surgical operations on the heart, which allows to eliminate complex defects in the «open» heart under the control of vision, initiated by the experiments of S.S. Bryukhonenko and N.N. Terebinsky (1929), expanded the possibilities of cardiovascular surgery. Experiments with the «isolated head» of a dog conducted by S.S. Bryukhonenko and S.I. Chechulin were of great applied importance for cardiac surgery and transplantology. It is noted that the unique laboratory research on IC and the creation of the first device for the implementation of artificial blood circulation of the whole organism not only perpetuated the name of the talented and brilliant inventor Sergei Sergeevich, but also were important priorities of the USSR in world medical science. It is shown that domestic scientists S.S. Bryukhonenko and N.N. Terebinsky scientifically proved the possibility of: 1–artificial perfusion of the whole dog's body, in particular the brain, oxygenated blood; 2-performing intracardiac operations under the control of vision with the use of artificial blood circulation. It is noted that N.N. Terebinsky's experiments laid the foundation for further study of clinical cardiac surgery under the control of vision with the use of artificial blood circulation.

Keywords: artificial blood circulation, historical aspects, S.S. Bryukhonenko, N.N. Terebinsky, biography, autojector, «isolated head» of a dog, heart surgery, clinical death, revival of the body.

«Хирург, который попытался бы сделать операцию на сердце, потерял бы всякое уважение со стороны своих коллег».
Теодор Бильрот (1829–1894)

Хорошо известно хирургам старшего поколения высказанное в 1883 г. мнение выдающимся австрийским ученым и клиницистом Теодором Бильротом по поводу операций на сердце, считавшего подобное вмешательство мифическим. И все же успехи мировой хирургии конца XIX столетия представлялись иначе. Первые результативные операции на сердце при ранениях, произведенные за период с 1896 по 1903 гг. как зарубежными, так и отечественными хирургами, потребовали экспериментальной разработки вмешательств на этом «запретном» органе.

Новаторскими работами И.П. Павлова о центробежных нервах сердца

* e-mail: temom1972@mail.ru

(1883–1884), А.А. Кулябко (1904) — по оживлению изолированного сердца, показавшего чрезвычайную выносливость этого органа к травме, и работами Ф.А. Андреева (1913) о восстановлении деятельности сердца был заложен теоретический базис для вмешательства на сердце.

Большое количество экспериментальных работ было произведено в начале XX века с целью воспроизведения митрального стеноза и хирургического его устранения. Все исследователи были согласны с тем, что митральный порок может быть излечен резекцией сегмента митрального клапана и что за этим должна последовать некоторая степень недостаточности. Однако считалось, что недостаточность будет переноситься пациентами лучше, чем стеноз.

Так, например, большая экспериментальная работа была осуществлена в период 1907–1909 гг. в больнице Джонса Хопкинса (Балтимор, США) видными учеными: Кушингом, Бранчем, МакКалумом и др. Не менее интересные работы были проведены в Германии. Рудольф Геккер в 1907 г. также осуществил эксперименты на собаках, оперируя на «открытом» сердце. В 1912 г. Шепельман вызвал экспериментальный порок сердца рассечением хорд с помощью длинных ручных тенотомов, введенных через стенку желудочка. В 1914 г. Каррель и Тюффье опубликовали результаты своих многочисленных экспериментов по сердечной хирургии. Они осуществляли различные типы операций на клапанах, используя технику «сухого» сердца с предварительным пережатием вен [1].

Однако уже первые экспериментальные труды воочию показали, что операция на сердце вслепую опасна. Встал вопрос об изыскании путей и возможностей для манипуляций на этом органе под «контролем глаза». В 1922 г. эта задача была успешно решена Алленом и Грахемом, сконструировавшими кардиоскоп, с помощью которого они могли наблюдать митральный клапан и разрезать его створки.

Прогресс кардиохирургии стал возможен благодаря созданию и внедрению в клиническую практику метода искусственного кровообращения (ИК), позволяющего временно заменять функцию сердца и легких. Важно отметить, что аппарат «Автожектор», созданный С.С. Брюхоненко (1924), послужил прототипом для всех последующих устройств ИК как отечественных, так и зарубежных, предназначенных для вмешательств на открытом сердце [2; 3]. Нужно согласиться с мнением видного отечественного хирурга и одного из разработчиков кардиохирургии, академика Б.В. Петровского, который писал об «искусственном сердце», что «идея создания такого аппарата принадлежит советскому ученому С.С. Брюхоненко, осуществлена им и использована в эксперименте на собаках еще тридцать лет назад. Все остальные аппараты, сконструированные в разных странах за последние годы, по сути дела модернизация или видоизменения автожектора Брюхоненко» [2]. Приоритет советской науки в этом направлении был отмечен одним из основоположников хирургии сердца с помощью ИК за рубежом, автором аппарата для этой цели английским физиологом D.G. Melrouse (1960), который в статье, написанной им совместно с W.R. Probert, озоглавленной ими «Ранний русский аппарат сердца и легких», пишет, что «научный вклад, внесенный русским ученым С.С. Брюхоненко по созданию аппарата искусственного сердца и легких для искусственного кровообращения, до сих пор не получил того признания, которое он заслуживает» [2].

Для того чтобы пояснить значимость работ С.С. Брюхоненко (Рис. 1) в развитии отечественной кардиохирургии и медицины в целом, необходимо более пристально рассмотреть значение его исследований по отдельным проблемам. Прежде всего, необходимо обозначить роль С.С. Брюхоненко в изучении физиологических основ ИК и применении аппарата «сердце-легкие» с точки зрения практической медицины.

В 2020 г. исполнилось 130 лет со дня рождения и 60 лет со дня смерти известного советского патофизиолога и талантливого изобретателя, доктора медицинских наук Сергея Сергеевича Брюхоненко. Ученый, широко известный как создатель метода ИК целого организма, родился 30 апреля 1890 г. в городе Козлове, ныне Мичуринске Тамбовской губернии в семье инженера-механика и электрика. В 1914 г. он успешно окончил полный курс медицинского факультета Московского университета. Сергей Сергеевич во время первой мировой войны был на фронте в качестве младшего врача полка [4]. Наблюдая там смерти от воздушной контузии и шока, он еще тогда впервые задумался об оживлении организма, искусственно восстанавливая работу дыхательной и сердечно-сосудистой систем.



Рис. 1. С.С. Брюхоненко.

После Октябрьского переворота возвратившийся с фронта в Москву Сергей Сергеевич работал по борьбе с эпидемиями санитарным врачом Сокольнического Совета рабочих депутатов. С 1919 по 1926 гг. С.С. Брюхоненко был ассистентом клиники частной патологии и терапии II МГУ, возглавлявшейся на тот момент видным профессором Ф.А. Андреевым в военном госпитале Лефортова [5; 6]. Там, занимаясь лечением тифозных и малярийных пациентов, С.С. Брюхоненко изучал причины лихорадочного состояния и механизмы терморегуляции организма; для задуманных опытов с этой целью он начал разрабатывать методику переживания изолированной головы, жизнь которой поддерживалась с помощью оригинального, им изобретенного аппарата ИК [5; 7; 8]. Он разработал (1924) и усовершенствовал совместно с С.И. Чечулиным первый в мире оригинальный автоматический аппарат ИК, названный «Автожектором». Это был первый аппарат, осуществлявший кровообращение по замкнутому кругу, вместо системы незамкнутой перфузии, применявшейся раньше. Заданное кровяное давление при этом «Автожектором» поддерживалось автоматически, что следует из названия аппарата (от слов автомат и инжектор — injector) [3]. Судя по протоколам опытов, работа «Искусственное кровообращение целого организма (собаки) с выключенным сердцем» была выполнена С.С. Брюхоненко в конце 1926 г. и в первой половине 1927 г. [9].

В работе, опубликованной в 1928 г., которая была посвящена созданию «Автожектора», Сергей Сергеевич перечислил 12 его прототипов. Подобные аппараты с аналогичной целью появились в

мире еще в XIX веке. Предпринимались опыты по оживлению головы без туловища, но отсутствие противосвертывающих препаратов приводили к летальному исходу [5]. У С.С. Брюхоненко все получилось, и результат был грандиозным: его талант инженера, предложенный им оригинальный «самоподдерживавший ритм» «Автожектор» и изучаемые противосвертывающие препараты привели к успеху. Для обогащения кислородом крови вне организма были приспособлены раздуваемые мехом легкие другой собаки [5; 9]. С.С. Брюхоненко писал: «этот прибор предназначался первоначально для работ с изолированной головой собаки, предпринятых совместно с доктором С.И. Чечулиным» [9]. Аппарат ИК должен был, по замыслу автора, эффективно выполнять функции сердца. Как вспоминал он позднее, «вначале (1924) эта задача казалась неразрешимой, так как нагнетаемая аппаратом в организм кровь свертывалась и закупоривала сгустками и аппарат, и сосуды организма» [9]. Однако это весомое препятствие было быстро преодолено с помощью препарата германин (наганол), называемого также «Bayer-205». Жизнь изолированной головы и оживление собак из состояния смерти с помощью «Автожектора» были продемонстрированы на III Всесоюзном съезде физиологов в 1928 г. и на IV Всесоюзном съезде физиологов в 1930 г., в присутствии иностранных гостей, а также на XV Международном конгрессе физиологов в Москве в 1935 г. [10]. Особо следует отметить, что это были очень эффективные опыты, когда отделенная от тела и лежащая на блюде голова собаки в течение нескольких часов сохраняла ряд признаков жизни. Например, она могла моргать веками при раздражении роговицы, следила глазами при перемещении электрической лампочки, зрачки ее суживались при приближении света, уши настораживались при звонке, она выталкивала языком вату с кислотой, вложенную в рот, облизывала губы и делала попытки проглотить кусочек сыра. При раздражении слизистой оболочки носа она скалила зубы. Эти яркие опыты произвели глубокое впечатление не только на научную, но и на широкую общественность. Советский писатель Александр Беляев, познакомившись с Сергеем Сергеевичем, написал свой известный фантастический роман «Голова профессора Доуэля» (впервые опубликован в 1925 г.). Таким образом, А. Беляев впервые поставил нравственно-этические вопросы пересадки органов вообще и туловища к голове, в частности. В настоящее время именно эти не решенные проблемы являются основным препятствием реализации идеи писателя в клинической практике [5]. По словам очевидцев, опыты на изолированной голове собаки были чрезвычайно яркие и сенсационные. Прекрасных результатов удалось добиться и при оживлении организма: с помощью ИК стало возможно возвращать к жизни собак через 10–20 минут и более после наступления клинической смерти благодаря гипотермии (охлаждение организма собаки извне льдом до +3 °С), а также с помощью ИК охлажденной кровью, разработанной в 1931 году С.С. Брюхоненко совместно с коллегой из его института Н.В. Пучковым [9]. Н.В. Пучков получал и холодовую остановку сердца у собак, а затем восстанавливал его работу, оживляя ИК теплой кровью с помощью «Автожектора». Этот метод широко применялся в клинической практике у людей в 60–70-х гг. прошлого столетия.

Первая модель прибора для аэрации крови «Искусственные легкие» была создана в 1936 г., и тогда же были начаты опыты по применению этого аппарата для аэрации венозной крови во время оживления умершего организма при помощи «Автожектора». Первые две работы с кратким описанием прибора были опубликованы в 1937 г. (Труды Института экспериментальной физиологии и терапии, выпуск 1) и в 1939 г. (Физиологический журнал СССР, т. 27, №4) [8]. В дальнейшем (1937) С.С. Брюхоненко и В.Д. Янковский заменили их искусственными легкими — пенным аэратором (значительно усовершенствовали конструкцию прибора) и осуществили ИК в целом организме в опытах по оживлению его [11].

Напомним, что начиная с 1938 г. во всех последующих конструкциях прибора артеризированная кровь, до ее поступления в организм, пропускалась через мелкий сетчатый фильтр, благодаря чему работа прибора значительно улучшалось. В работе «К вопросу о групповой дифференциации крови у собак» (1937) С.С. Брюхоненко совместно с Ц.С. Левитаном придавал очень большое значение определению групповой совместимости крови донора и оживляемой собаки, полагая, что тяжелое клиническое течение послеоперационного периода у оживленных животных наблюдается, главным образом в тех случаях, когда кровь донора и реципиента не была совместима. Также при внутрисердечных операциях использовали усовершенствованный «Автожектор» (ИК проводил С.И. Чечулин), которые с 1929 г. выполнял знаменитый ученик и последователь П.И. Дьяконова профессор Н.Н. Теребинский (в первых операциях вместе с С.С. Брюхоненко) в руководимой Сергеем Сергеевичем лаборатории Научно-исследовательского химико-фармацевтического института (НИХФИ) (1926–1935 гг.) [12–14].



Рис. 2. С.С. Брюхоненко за авторским аппаратом ИК «СБ-3» (1958).

Автожектор Брюхоненко (Рис. 2) — это был первый в мире автоматический прибор для ИК, сконструированный С.С. Брюхоненко и усовершенствованный совместно с С.И. Чечулиным в 1922–1924 гг. Несмотря на авторское свидетельство от Комитета по изобретениям, свидетельство и патенты на аппарат ИК, полученные С.С. Брюхоненко в Германии, Англии (1929) и во Франции (1930), и на ряд весомых научных публикаций во французском журнале общей физиологии и патологии в 1929 и 1930 гг., неоспоримый приоритет С.С. Брюхоненко в создании аппарата и метода ИК за рубежом долго замалчивался и не получал должного признания [2; 6].

С 1931 по 1935 гг. С.С. Брюхоненко продолжал экспериментальные работы, заведуя лабораторией экспериментальной терапии Центрального института гематологии и переливания крови Наркомздрава СССР, а затем в Научно-исследовательском институте экспериментальной физиологии и терапии (НИИЭФТ), где он был директором. В 1947–1951 гг. С.С. Брюхоненко в Московском Институте неотложной помощи имени Н.В. Склифосовского применял ИК с целью изучения возможности оживления скоропостижно погибших людей [5; 9]. Ни одного доставленного в

Институт умершего или погибшего пациента оживить ему не удалось. Следует подчеркнуть, что минимальное время, прошедшее с момента регистрации смерти, составляло 15 минут, а максимальное — 1,5 часа. С.С. Брюхоненко писал: «Работа проводилась нами в 1945–1952 гг. на базе Института им. Склифосовского. Трупы скоропостижно скончавшихся людей поступали к нам в операционную из приемного покоя этого института (смерть длительностью 1–1,5 часа). Причины смерти были следующие: механическая травма, действие электрического тока, нарушения сердечной деятельности, асфиксия, отравления и пр. исследования были проведены на 120 трупах. Аппарат «Автожектор» осуществлял ИК с объемной скоростью циркуляции до 10 л/мин. и мог поддерживать в периферических артериях (большого круга) давление в 120 мм рт. ст.». Вместе с тем у некоторых из них начинали дрожать ресницы, розовели щеки, определялся пульс, но все прекращалось после отключения «питательного» аппарата [9]. В начале 50-х годов XX столетия мысль С.С. Брюхоненко о возможности оживления человеческих трупов через час и более после наступления смерти с помощью аппарата ИК выглядела более фантастической, чем 20 лет назад [5]. Важно подчеркнуть, что во время трудовой деятельности в стенах НИИ неотложной помощи имени Н.В. Склифосовского (1945–1951 гг.), ни до этого периода, когда Сергей Сергеевич мог проводить свои опыты в Первой Градской больнице, не известно ни одного случая оказания помощи «Автожектором» больным с тяжелой сердечной недостаточности [3; 5].

С 1951 г. С.С. Брюхоненко активно участвовал в организации нового Научно-исследовательского института экспериментальной хирургической аппаратуры и инструментов (НИИЭХАИ), где сначала работал заместителем директора по медчасти, далее руководил физиологической лабораторией, совершенствуя и развивая свои аппараты ИК для проведения внутрисердечных операций. Но, к сожалению, «время ученого ушло»: созданные им вручную приборы конструктивно устарели и на тот момент оказались никому не нужны [3]. В 1958 г. Сергей Сергеевич дал согласие на приглашение видного кардиохирурга профессора Е.А. Мешалкина возглавить лабораторию ИК в НИИ экспериментальной биологии и медицины Сибирского отделения АН СССР [2]. Следует отметить, что С.С. Брюхоненко в институт прислал два созданных им аппарата СБ-3 (1957–1958 гг.) для вмешательств на сердце у детей и взрослых, но, к сожалению, заведовать лабораторией не успел, так как болезнь не позволила дальше заниматься любимым делом. Официально до смерти (20 апреля 1960 г.) он оставался сотрудником НИИ экспериментальной биологии и медицины СО АН СССР. Интересный исторический факт — первый отечественный аппарат ИК «АИК-57», который применил профессор А.А. Вишневский в 1957 г. первым в СССР при операции на «открытом» сердце, был создан в НИИЭХАиИ в 1957 г. другим авторским коллективом (Е.А. Вайнриб, Е.А. Фрид, Ю.Г. Козлов, Л.Н. Мартынов, М.Г. Ананьев, С.А. Мушечян, Л.А. Левицкая, Л.Н. Иванова) — без участия С.С. Брюхоненко [5].

ИК при хирургических операциях на сердце, позволяющее устранить сложные пороки на «открытом» сердце под контролем зрения, начатое опытами С.С. Брюхоненко и Н.Н. Теребинского (1929), расширило возможности сердечно-сосудистой хирургии [15]. Следует сделать ремарку, что вызвавшие сенсацию опыты с «изолированной головой» собаки, проведенные С.С. Брюхоненко и С.И. Чечулиным, имели важное прикладное значение для кардиохирургии и трансплантологии. Эти оригинальные эксперименты явились прототипом используемого в клинике метода регионарной перфузии. Эти эксперименты явились лишь этапом в дальнейших исследованиях ИК и в создании более совершенного аппарата, заменяющего функции сердца теплокровного животного [9].

Замечательные идеи профессора С.С. Брюхоненко во многом содействовали разработке еще одной важнейшей проблемы — созданию искусственного сердца: эту возможность предсказывал сам Сергей Сергеевич. «Заглядывая в далекое, а может быть, не очень далекое будущее, я представляю себе, — писал он в 1955 г., — что развитие техники неминуемо приведет к созданию искусственного сердца нормальных размеров и форм, «вмонтированного» в грудную клетку человека» [9].

Далеко не все, что было начато, сделано, высказано Сергеем Сергеевичем, получило должное развитие. Его труды, насыщенные интересными фактами, замечательными наблюдениями, тонкими замечаниями и глубокими мыслями, не утратили своей актуальности многие десятилетия. Они убеждают в том, что возможности, которые открывали ИК перед многими разделами теоретической и практической медицины, гораздо шире того, что делалось во второй половине прошлого века. Более 70 опубликованных научных работ и 17 авторских свидетельств на различные изобретения — это все, что оставил после себя медицинской науке Сергей Сергеевич. Метод ИК для восстановления жизнедеятельности всего организма, разрабатывавшийся С.С. Брюхоненко и его сотрудниками, несомненно, имело большое будущее в клинической медицине [6]. Как уже отмечалось, эксперименты С.С. Брюхоненко и последующие опыты с пересадкой органов и особенно сердца, поставили перед советским обществом в те годы ряд этико-правовых проблем, которые, безусловно, отрицательно повлияли на научный прогресс.

Все, кому посчастливилось лично знать Сергея Сергеевича, работать под его руководством навсегда сохранили в памяти образ ученого, изобретателя-новатора и порядочного человека. Также немаловажно, чтобы начинающие врачи, будущие клиницисты и экспериментаторы не только помнили о том, что сделано С.С. Брюхоненко для развития медицинской науки и прежде всего для отечественной сердечно-сосудистой хирургии, но и разрабатывали и совершенствовали те вопросы, которым он отдал столько сил и энергии. По воспоминаниям современников С.С. Брюхоненко был глубоко интеллектуальным, широко образованным и многогранным человеком. Он был горячим патриотом, обаятельным, мягким и скромным человеком, которого любили, уважали коллеги и окружающие. Умер С.С. Брюхоненко 20 апреля 1960 г. в Москве. Похоронили ученого на Новодевичьем кладбище. Решением Правительства С.С. Брюхоненко была заслуженно, но с опозданием присуждена посмертно Ленинская премия СССР в 1965 году «За научное обоснование и разработку проблемы искусственного кровообращения [1; 2]. Глубокие и разносторонние научные исследования С.С. Брюхоненко сочетались с неустанным поиском медико-биологических закономерностей, что привело его к широким и фундаментальным открытиям в различных областях практической медицины.

Одним из наиболее весомых достижений в современной клинической медицине целесообразно признать открытие в разработку методов, позволяющих производить вмешательства внутри сердца под визуальным контролем на так называемом «сухом» сердце. Эксперимен-

тальные попытки оперировать под визуальным контролем на клапанах сердца предпринимались неоднократно.

По данным видного советского патофизиолога Иоакима Романовича Петрова (1893–1970) многие исследователи отмечали, что допустимый срок выключения сердца из кровообращения не превышает 1,5–3,5 минуты, хотя были опубликованы редкие случаи выживания собак, перенесших пережатие полых вен в течение 9 минут [16]. Поэтому они не смогли доказать возможности производить внутрисердечные операции под контролем зрения, пользуясь методикой обескровливания сердца путем пережатия полых вен. Подопытные животные умирали, как правило, из-за наступающих во время остановки кровообращения необратимых морфологических изменений в ЦНС, связанных с острым кислородным голоданием [16].

Внедрение в клинику метода зондирования сердца и создание экспериментальной модели пороков сердца позволили изучить патофизиологию кровообращения при различных патологических процессах данного органа.

Однако для хирургического лечения болезней сердца (не говоря уже о пересадке этого органа) чрезвычайно важно было, как можно больше знать о его физиологических особенностях и, пожалуй, самое главное иметь представление о возможности и методах оживления сердца. Здесь необходимо подчеркнуть, что своей блестящей идеей о возможности оживления человеческого организма с помощью ИК, а также предложенной С.С. Брюхоненко в 1928 г. мысли о проведении операций на сердце, ученый, безусловно, опередил свое время. Но, к сожалению, выйти за пределы ее физиологического «формата» и осуществить задуманное на практике ему не удалось. Это успешно сделал видный советский хирург-новатор и экспериментатор профессор Н.Н. Теребинский.

В 2020 г. исполнилось 140 лет со дня рождения Н.Н. Теребинского и 90 лет со дня выполнения (в эксперименте) впервые в мире внутрисердечной операции под контролем «глаза» при выключенном из кровообращения сердца путем пережатия полых и непарной вен, используя при этом «Автожектор» Брюхоненко. Несомненно, выдающийся ученый, хирург и новатор Николай Наумович Теребинский (1880–1959) внес весомый вклад в развитие отечественной хирургии первой половины XX столетия и особенно кардиохирургии. Он родился в Оренбурге (с 1938 по 1957 годы — Чкалов) в 1880 году в семье известного врача Наума Варлаамовича Теребинского. После окончания в 1904 г. медицинского факультета Московского университета он начал работать в госпитальной хирургической клинике под руководством выдающегося российского ученого и практика профессора П.И. Дьяконова [17; 18].

Уже в 1907 г. Н.Н. Теребинский защитил диссертацию на степень доктора медицинских наук на тему «Некоторые данные к вопросу о злокачественных новообразованиях гортани и об оперативном лечении их». В 1911 г. Н.Н. Теребинский занял должность приват-доцента Московского университета. Как известно, П.И. Дьяконов в течение 1897–1908 гг. издавал журнал «Хирургия» и после его смерти в течение 1908–1914 гг. Н.Н. Теребинский вместе с Н.И. Напалковым редактировал этот журнал, сыгравший большую роль в истории российской хирургии. В 1912 г. Н.Н. Теребинский стал заведовать детским хирургическим отделением Больницы Святого Владимира (позднее имени И.В. Русакова) в Москве. В 1914 г. в приложение к журналу «Хирургия» он напечатал обзор деятельности хирургического отделения Московской городской детской больницы с 20 октября 1912 г. по 1 января 1914 г.

В 1916 г. на XIV съезде российских хирургов он докладывал о задачах хирургии из передовых пунктах, указывая, что среди 1700 раненых, бывших под его наблюдением, своевременная и целесообразная хирургическая обработка ран была исключением. В 1919 г. Н.Н. Теребинский организовал хирургическое отделение Московской узловой больницы. В 1920 г. он стал профессором Высшей медицинской школы в Москве. В 1923 г. он опубликовал статью о гидроцефалии у детей, а в 1924 г. — о медиастинотомии. В 1924 г. ученый возглавил госпитальную хирургическую клинику 2-го Московского медицинского университета, которая располагалась в 5-ой Городской больнице [18].

Н.Н. Теребинский заведовал клиникой лишь в течение 2 лет и по состоянию здоровья покинул кафедру, оставшись работать в организованной им узловой больнице для железнодорожников. Научная «продукция» кафедры в этот период была представлена трехтомным руководством по зубоврачебной хирургии Г.И. Коварского, 7 статьями и 5 демонстрациями в Московском хирургическом обществе (Н.Н. Теребинский, А.П. Фрумкин, М.М. Залкинд). Работая в клинике ординатором в период заведования ею Н.Н. Теребинским, многие очевидцы сохранили о нем самые лучшие воспоминания как об эрудированном хирурге, замечательном клиницисте, прекрасном человеке.

В конце 1926 г. и в начале 1927 г. С.С. Брюхоненко и Н.Н. Теребинский провели ряд экспериментов с временной остановкой биологического сердца на несколько минут для выполнения манипуляций внутри него. При этом кровообращение в организме животного с выключенным сердцем обеспечивал «Автожектор» [5]. В результате этих опытов С.С. Брюхоненко сформулировал вывод в монографической статье, опубликованной им в 1928 г.: «решение проблемы ИК ставит на очередь проблему хирургии сердца». По данным П.М. Богопольского и соавторов [17] в то время об этом никто в мире еще не писал. Следует отметить, что после этих совместных опытов научные «пути» и интересы Сергея Сергеевича и Николая Наумовича разошлись. Как уже отмечалось, С.С. Брюхоненко занялся проблемой оживления организма, а Н.Н. Теребинский стал оперировать животных на сердце в условиях ИК, искусственно моделируя пороки сердца под визуальным контролем у собак и устраняя их при повторных вмешательствах [8].

Гениальная идея С.С. Брюхоненко о возможности оживления человека при помощи аппарата ИК и высказанная им мысль (1928) о проведении операции на сердце, опередили время. Но выйти за пределы его физиологической модели ему не удалось, в отличие от хирурга Н.Н. Теребинского, который реализовал на практике идею оперировать внутри сердца под контролем зрения [17]. Свою работу по изучению открытого доступа к атриовентрикулярным клапанам сердца в эксперименте Н.Н. Теребинский начал в лаборатории С.С. Брюхоненко в 1929 г. Проделав в течение 8 лет более 300 операций на собаках, Н.Н. Теребинский пришел к интересным выводам, изложенным в монографии 1940 года («Материалы по изучению открытого доступа к атриовентрикулярным клапанам сердца». Экспериментальное исследование) [19].

Первое открытие сделано Н.Н. Теребинским, которое он опубликовал в 1930 г. Этот выдающийся хирург и новатор впервые в мире доказал в эксперименте возможность производить внутрисердечные операции под контролем «глаза» при выключенном из кровообращения сердце путем пережатия по-

лых и непарной вен, используя при этом «Автожектор» Брюхоненко. Тщательно изучив работы Рена, Зауэрбруха и Гаккера (1907), предложивших методику пережатия полых вен для обескровливания полостей сердца, Н.Н. Теребинский впервые в мире добился выживания собак, перенесших операцию на клапанах сердца под контролем зрения при выключенном из кровообращения сердца. Николай Наумович доказал, что «необходимыми условиями возможности открытого доступа к атриовентрикулярным клапанам является: а) выключение насосной работы сердца; б) поддержка на это время питания центральной нервной системы и нервно-мышечного аппарата сердца; в) борьба с воздушной эмболией, особенно при операциях на левом желудочке». Для предотвращения последствий острого кислородного голодания головного мозга при выключении сердца из кровообращения Н.Н. Теребинский впервые в мире использовал аппарат ИК и доказал возможность выполнения операций на «сухом» сердце под визуальным контролем. В своей работе Н.Н. Теребинский применил «Автожектор», изобретенный гениальным физиологом и ученым С.С. Брюхоненко в 1928 г. Это второе замечательное открытие дало возможность хирургам производить под контролем зрения операции на перегородках и клапанах сердца с применением метода ИК [11; 12]. Таким образом, С.С. Брюхоненко и Н.Н. Теребинский в эксперименте доказали возможность: 1) искусственной перфузии всего организма собаки, в частности головного мозга, оксигенированной кровью; 2) выполнения внутрисердечных операций под контролем зрения с применением ИК.

Как уже отмечалось, в 1940 г. вышла в свет знаменитая монография Н.Н. Теребинского «Материалы по изучению открытого доступа к атриовентрикулярным клапанам сердца» [19], обобщающая многолетний опыт автора по изучению проблемы внутрисердечной хирургии в эксперименте. В труде описаны технические аспекты использованного автором ИК аппаратом «Автожектор» Брюхоненко и выполненные вмешательства по моделированию и устранению пороков сердца у собак.

Интересно подчеркнуть, что ни в одной стране мира на тот момент не было подобной технологии. Как известно, в США первый аппарат ИК был сконструирован в 1937 году. Поэтому эксперименты Николая Наумовича Теребинского были первыми и не имели аналогов в мире [17]. К сожалению, в 1941 г. началась Великая Отечественная война, которая задержала в нашей стране работу над хирургией сердечных пороков и отодвинула на «второй план».

В отличие от многих врачей и ученых, предпочитавших заниматься теоретической деятельностью или обучением студентов, Н.Н. Теребинский принял активное участие в ВОВ, став ведущим хирургом прифронтового эвакуационного госпиталя в Лефортово, в котором много оперировал. Так, в марте 1942 года на фронте он выполнил ампутацию нижних конечностей на тот момент неизвестному летчику Алексею Петровичу Маресьеву (1916–2001), впоследствии ставшему Героем Советского Союза и прославившемуся на всю советскую страну [13].

Американские хирурги, почти не пострадавшие от Второй Мировой войны в 1939–1945 годах, продолжали активные исследования в области хирургии пороков сердца. В 1946 г. был сконструирован серийный аппарат ИК, при помощи которого в 1953 г. впервые в мире стали оперировать на сердце под визуальным контролем [20]. Интересно отметить, что по данным С.П. Глянцева [5] работы советских ученых С.С. Брюхоненко и Н.Н. Теребинского не оказали влияние на «американцев», так как в США в те годы были разработаны свои аппараты ИК и методики операции внутри сердца [3; 5].

В 1943 г. после смерти выдающегося отечественного хирурга академика С.И. Спасокукоцкого на должность главного хирурга Московского Кремля был назначен Николай Наумович Теребинский. На этой должности он поработал до 1948 г., когда на смену ему пришел А.Н. Бакулев. Кстати, с 1948 г. в СССР стали выполнять операции на сердце по «закрытым» методикам. А в 1955 г. Н.Н. Теребинский был избран председателем Всесоюзного съезда хирургов, эта была высокая награда от коллег за многолетний самоотверженный труд ученого. Но из-за болезни он отказался от такого «знакового» предложения [6]. В силу своего возраста и ослабленного здоровья, Николай Наумович уже не мог заниматься активной практической деятельностью.

Выдающийся отечественный хирург, генерал-лейтенант мед. службы профессор П.А. Куприянов впервые в СССР в 1955 г. выполнил операцию на «сухом» сердце под гипотермией, произведя удаление под контролем зрения фиброзного кольца, обусловливающего сужение выводного тракта правого желудочка у больной с тетрадой Фалло. К сожалению, пациентка умерла на 8-е сутки после вмешательства [21]. Так, в 1957 г. впервые успешно был использован в СССР аппарат ИК «АИК-57» профессором А.А. Вишневским в клинической практике при операции внутри сердца [14; 15].

Активное участие принимал Николай Наумович в редакционной работе журнала «Клиническая медицина», был соредактором раздела «Хирургия» Большой медицинской энциклопедии и др. На XXV Всесоюзном съезде хирургов (7 октября 1946 г.) Н.Н. Теребинский был избран единогласно председателем XXVI съезда. Лишь по состоянию здоровья он вынужден был обратиться в правление Всесоюзного общества хирургов и в оргкомитет съезда с просьбой освободить его от поста председателя [22]. Ученому было на тот момент уже 66 лет, и он считался одним из самых авторитетных хирургов в Советском Союзе. Однако, несмотря на возраст, он активно участвовал в работе съезда.

Делегаты XXVI Всесоюзного съезда единодушно избрали Н.Н. Теребинского почетным членом общества хирургов СССР.

Умер Николай Наумович в 1959 году, оставив достойное научное наследие и талантливых учеников, которые продолжили его исследования [13; 18]. Заслуги Н.Н. Теребинского на сегодняшний день оценены не только в нашей стране — методика проведения операций на открытом сердце получила широкое распространение и в мире.

Резюмируя заслуги Н.Н. Теребинского в развитии кардиохирургии, необходимо отметить, что в 1930 г. он экспериментально доказал невозможность выполнять операции на обездвиженном сердце в условиях ИК в те годы [17]. Это означало, что хирургия «открытого сердца» на тот момент не была жизнеспособна. Вместе с тем, в 1938–1940 годах Николай Наумович первым в мире показал, что хирургическое вмешательство под контролем зрения возможно на работающем сердце, обескровленном прекращением венозного возврата крови в него и в условиях ретроградной каротидно-коронарной перфузии [21; 22]. Он определил условия успешной операции и длительного выживания подопытных собак после открытых вмешательств на сердце. К ним были отнесены: выключение насосной функции сердца; поддержка на это время питания ЦНС и нервно-мышеч-

ного аппарата сердца; стабилизация используемой для ретроградной перфузии крови нетоксичным антикоагулянтом; профилактика фибрилляции желудочков и воздушной эмболии коронарных артерий, особенно при операциях на левом желудочке; а также высокий уровень мастерства хирурга и постоянные «тренировки» в операциях на сердце, что должно было поддерживать мануальные навыки оператора на высоком уровне. При этом, соблюдение этих правил позволило выполнять кратковременные (до 5 мин.) манипуляции внутри сердца по моделированию клапанных пороков; в то же время длительность жизни послеоперационных животных с пороками достаточна было для проведения повторного реконструктивного вмешательства [23; 24].

Вклад Н.Н. Теребинского в хирургию сердца является весомым для современной медицины. Экспериментальные исследования ученого во многом способствовали становлению хирургии сердца в мировом масштабе. Без преувеличения можно констатировать, что отечественный хирург Н.Н. Теребинский заложил основу для последующего изучения вопросов клинической кардиохирургии под контролем зрения с применением ИК.

Таким образом, уникальные лабораторные исследования по ИК и создание первого прибора для осуществления ИК всего организма не только увековечили имя талантливого и гениального изобретателя Сергея Сергеевича, но и явились важными приоритетами СССР в мировой медицинской науке. Можно констатировать, что отечественные ученые С.С. Брюхоненко и Н.Н. Теребинский доказали возможность: 1–искусственной перфузии всего организма собаки, в частности головного мозга, оксигенированной кровью; 2–выполнения внутрисердечных операций под контролем зрения с применением ИК.

В коротком очерке невозможно охватить всю полезную деятельность великих отечественных ученых, тружеников, энтузиастов любимого дела всей жизни, патриотов своей Родины С.С. Брюхоненко и Н.Н. Теребинского. Ученые такого масштаба вселяют в нас особую гордость за советскую медицинскую науку. Память о них сохранится на долгие времена как пример беззаветного и самоотверженного служения людям.

Авторы заявляют об отсутствии конфликта интересов (The authors declare no conflict of interest).

ЛИТЕРАТУРА/REFERENCES

1. Мирский М.Б. Хирургия от древности до современности. Очерки истории. М.: Наука, 2000. — 798 с. [Mirsky MB. Surgery from antiquity to the present. Essays on history. M.: Nauka, 2000. 798 p. (In Russ).]
2. Лапчинский А.Г. С.С. Брюхоненко — основоположник искусственного кровообращения (Краткий биографический очерк). М.: Наука, 1964. — С.6-12. [Lapchinsky AG. S.S. Bryukhonenko — the founder of artificial blood circulation (A brief biographical sketch). M.: Science, 1964: 6-12. (In Russ).]
3. Богопольский П.М., Глянцев С.П., Логинов Д.Т. Сергей Сергеевич Брюхоненко — создатель метода искусственного кровообращения (к 125-летию со дня рождения) // Кардиология и сердечно-сосудистая хирургия. — 2016. — №6. — С.74–82. [Bogopolsky PM, Glyantsev SP, Loginov DT. Sergey Sergeevich Bryukhonenko — the creator of the method of artificial blood circulation (to the 125th anniversary of his birth). Cardiology and cardiovascular surgery. 2016; 6: 74-82. (In Russ).]
4. Иванюшкин А.Я., Резник О.Н., Попова О.В. С.С. Брюхоненко — основоположник технологии искусственного кровообращения (философско-методологический и социокультурный контекст) // Вестник трансплантологии и искусственных органов. — 2019. — №21(4). — С.147–154. [Ivanyushkin AYa, Reznik ON, Popova OV. S.S. Bryukhonenko — the founder of artificial blood circulation technology (philosophical, methodological and socio-cultural context). Bulletin of Transplantology and artificial Organs. 2019; 21(4): 147-154. (In Russ).]
5. Глянцев С.П. Феномен гениальности: К вопросу о возникновении и развитии идеи искусственного кровообращения // Философская школа. 2019. — №9. — С.78–86. [Glyantsev SP. The phenomenon of genius: On the question of the origin and development of the idea of artificial blood circulation. Philosophical school. 2019; 9: 78-86. (In Russ).]
6. Сироткина М.Г., Гуткин В.С. С.С. Брюхоненко. М., 1972. — 96 с. [Sirotkina MG, Gutkin VS. S.S. Bryukhonenko. M., 1972. 96 p. (In Russ).]
7. Брюхоненко С.С., Чечулин С.И. Опыты по изолированию головы собаки. В кн.: Изучение новых методов искусственного кровообращения и переливания крови. Под ред. О.А. Степпуна. М., 1928. — С.7-12. [Bryukhonenko SS, Chechulin SI. Experiments on isolating the dog's head. In: Study of new methods of artificial blood circulation and blood transfusion. O.A. Steppun, editor. M., 1928: 7-12. (In Russ).]
8. Брюхоненко С.С., Чечулин С.И. Опыты по изолированию головы собаки. В кн.: Брюхоненко С.С. Искусственное кровообращение. М.: Наука, 1964. — С.15-54. [Bryukhonenko SS, Chechulin SI. Experiments on isolating the dog's head. In: Bryukhonenko S.S. Artificial blood circulation. M.: Nauka, 1964: 15-54. (In Russ).]
9. Брюхоненко С.С. Искусственное кровообращение. Сборник работ по вопросам искусственного кровообращения. М.: Наука, 1964. — 284 с. [Bryukhonenko SS. Artificial blood circulation. Collection of works on artificial blood circulation. M.: Nauka, 1964. 284 p. (In Russ).]
10. Богопольский П.М. Земские хирурги и их роль в развитии отечественной медицины // История медицины. — 2015. — Т.2. — №2. — С.217-226. [Bogopolsky PM. Zemsky surgeons and their role in the development of domestic medicine. History of medicine. 2015; 2(2): 217-226. (In Russ).]
11. Брюхоненко С.С. Применение метода искусственного кровообращения для оживления организма. Сборник трудов Научно-исследовательского института Экспериментальной физиологии и терапии. — 1937. — Выпуск 1. — С.6-11. [Bryukhonenko SS. Application of the method of artificial blood circulation to revitalize the body. Proceedings of the Research Institute of Experimental physiology and therapy. 1937; 1: 6-11. (In Russ).]
12. Левит В.С. Краткие очерки истории Советской хирургии. М.: Медгиз, 1960. — 200 с. [Levit VS. Brief essays on the history of Soviet surgery. M.: Medgiz, 1960. 200 p. (In Russ).]
13. Жанетова М.М. 140 лет со дня рождения профессора Николая Наумовича Теребинского. Вестник оперативной хирургии и топографической анатомии. — 2020. — Т.1. — №1(1). — С.14-19. [Zhanetova MM. 140 years since the birth of Professor Nikolai Naumovich Terebinsky. Bulletin of Operative Surgery and Topographic Anatomy. 2020; 1(1): 14-19. (In Russ).]
14. Моргошия Т.Ш., Сергеева Г.П. Развитие отечественной хирургии сердца и крупных сосудов в первой половине XX столетия // Ангиология и сосудистая хирургия. — 2020. — Т.26. — №4. — С.184-191. [Morgoshiia TSh, Sergeeva GP. The development of domestic surgery of the heart and large vessels in the first half of the XX century. Angiology and vascular surgery. 2020; 26(4): 184-191. (In Russ).]
15. Мешалкин Е.Н. До высот искусства. Новосибирск: НИИ патологии кровообращения, 1997. — 270 с. [Meshalkin EN. To the heights of art. Novosibirsk: Research Institute of Pathology of Blood circulation. 1997. 270 p. (In Russ).]
16. Петров И.Р. Кислородное голодание головного мозга. Л., 1949. — 211 с. [Petrov IR. Oxygen starvation of the brain. L., 1949. 211 p. (In Russ).]
17. Богопольский П.М., Глянцев С.П. Николай Наумович Теребинский и его вклад в хирургию сердца (к 75-летию выхода в свет монографии «Материалы по изучению открытого доступа к атриовентрикулярным клапанам сердца») // Клиническая и экспериментальная хирургия. Журнал им. Б.В. Петровского. — 2015. — №3. — С.5-17. [Bogopolsky PM, Glyantsev SP. Nikolay Naumovich Terebinsky and his contribution to heart surgery (to the 75th anniversary of the publication of the monograph "Materials for the study of open access to atrioventricular heart valves"). Clinical and experimental surgery. Journal named after B.V. Petrovsky. 2015; 3: 5-17. (In Russ).]

18. Маят В.С. Николай Наумович Теребинский (К 95-летию со дня рождения) // Хирургия. Журнал имени Н.И. Пирогова. — 1975. — №2. — С.147-148. [Mayat VS. Nikolay Naumovich Terebinsky (To the 95th anniversary of his birth). Surgery. The magazine named after N. I. Pirogov. 1975; 2: 147-148. (In Russ).]
19. Теребинский Н.Н. Материалы по изучению открытого доступа к атриовентрикулярным клапанам сердца. Экспериментальное исследование. М.: Медгиз, 1940. — 88 с. [Terebinsky NN. Materials on the study of open access to atrioventricular heart valves. Experimental research. Moscow: Medgiz, 1940. 88 p. (In Russ).]
20. Бураковский В.И., Гублер Е.В. Выключение сердца из кровообращения под общим охлаждением в эксперименте. Труды XXVI съезда хирургов. М., 1956. — 177 с. [Burakovsky VI, Gubler EV. Switching off the heart from the blood circulation under general cooling in an experiment. Proceedings of the XXVI Congress of Surgeons. Moscow, 1956. 177 p. (In Russ).]
21. Бураковский В.И., Муравьев М.В. и др. Операция на «сухом» сердце под гипотермией в хирургии врожденных пороков сердца // Грудная хирургия. — 1961. — №3. — С.15-19. [Burakovsky VI, Muravyev MV, et al. Surgery on a “dry” heart under hypothermia in the surgery of congenital heart defects. Thoracic surgery. 1961; 3: 15-19. (In Russ).]
22. Труды XXV Всесоюзного съезда хирургов. Москва, 1–8 октября 1946 г. М.: Медгиз, 1948. — 588 с. [Proceedings of the XXV All-Union Congress of Surgeons. Moscow, October 1-8, 1946, Moscow: Medgiz, 1948. 588 p. (In Russ).]
23. Теребинский Н.Н. Об экспериментальном воспроизведении пороков клапанов сердца. Докл. АН СССР. 1930. [Terebinsky N.N. On experimental reproduction of heart valve defects, Dokl. USSR Academy of Sciences. 1930. (In Russ).]
24. Теребинский Н.Н. Экспериментальные стенозы атрио-вентрикулярных клапанов сердца и оперативное устранение их // Хирургия. — 1938. — №12. — С.36-43. [Terebinsky NN. Experimental stenosis of atrioventricular heart valves and their prompt elimination. Surgery. 1938; 12: 36-43. (In Russ).]

ЭВОЛЮЦИЯ КОНЦЕПЦИИ ОЧАГОВОЙ ИНФЕКЦИИ НА РУБЕЖЕ ВЕКОВ (К 100-ЛЕТИЮ СО ДНЯ РОЖДЕНИЯ ПРОФЕССОРА А.Н. СЕНЕНКО)

Бойцов С.А.[1], Фисун А.Я.[2], Симоненко В.Б.[2], Черкашин Д.В.[3], Тыренко В.В.[3], Чумаков А.В.* [3]

[1] *ФГБУ «Национальный медицинский исследовательский центр кардиологии», Москва*
[2] *ФГБВОУ ВО «Военно-медицинская академия им. С.М. Кирова», филиал, Москва*
[3] *ФГБВОУ ВО «Военно-медицинская академия им. С.М. Кирова», Санкт-Петербург*

DOI: 10.25881/20728255_2022_17_1_151

Резюме. Многие положения современной медицинской науки и выводы, полученные на основе широкой клинической практики врачей различных специальностей, сегодня свидетельствуют о тесной взаимосвязи различных заболеваний с острыми и хроническими, явно или скрыто протекающими в организме, воспалительными процессами. Заставляют по-новому взглянуть на положения концепции очаговой инфекции, изложенной в трудах видного отечественного терапевта профессора Александра Николаевича Сененко. Возглавляя известную кафедру военно-морской и госпитальной терапии Военно-медицинской академии имени С.М. Кирова, будучи терапевтом-консультантом Военно-морского флота, генерал-майор медицинской службы А.Н. Сененко запомнился нам великолепным интернистом и кардиологом, учёным и наставником, а также специалистом с передовыми взглядами на роль очагов хронической инфекции в клинике внутренних болезней. 4 декабря 2021 г. медицинская общественность отметило 100-летие со дня рождения профессора А.Н. Сененко — значительное событие и повод, чтобы с благодарностью вспомнить об этом человеке, вспомнить о его профессиональной судьбе и той концепции, к которой сегодня снова и снова обращаются врачи. Несомненно, представления о роли очаговой инфекции в клинике болезней человека ждёт дальнейшее развитие, а значит, впереди и новые лечебно-диагностические подходы в вопросах терапии и оперативного искусства.

Ключевые слова: очаговая инфекция, воспаление, внутренние болезни, кардиология, военно-морская и госпитальная терапия, история медицины.

TRANSFORMATION OF THE CONCEPT OF FOCAL INFECTION AT THE TURN OF THE CENTURY (TO THE 100th ANNIVERSARY OF THE BIRTH OF PROFESSOR A.N. SENENKO)

Boytsov S.A.[1], Fisun A.Y.[2], Simonenko V.B.[2], Cherkashin D.V.[3], Tyrenko V.V.[3], Chumakov A.V.* [3]

[1] *National Medical Research Center of Cardiology, Moscow*
[2] *S.M. Kirov Military medical academy (affiliate in Moscow)*
[3] *S.M. Kirov Military medical academy, St. Petersburg*

Abstract. Many provisions of modern medical science and conclusions obtained from the broad clinical practice of doctors of various specialties today indicate the close relationship of various diseases with acute and chronic, clearly or hidden in the body, inflammatory processes. They force to take a fresh look at the provisions of the focal infection concept, wich set out in the works of a prominent soviet therapist, professor Alexandr Nikolaevich Senenko. Heading the famous Department of Naval and Hospital Therapy of the Military Medical Academy named after S.M. Kirov, being a consultant therapist to the Navy, major general of the Medical Service A.N. Senenko was remembered by us as an excellent internist and cardiologist, scientist and mentor, as well as a specialist with advanced views on the role of focuses of chronic infection in the clinic of internal diseases. On December 4, 2021, the medical community celebrates the 100th anniversary of the birth of professor A.N. Senenko - this is a significant event and occasion to remember with thanks about this person, to remember about his professional fate and the concept that doctors turn to again and again today. Undoubtedly, the ideas of the role of focal infection in the clinic of human diseases awaits further development, and therefore, new treatment and diagnostic approaches in the field of therapy and operational art lie ahead.

Keywords: focal infection, inflammation, internal diseases, cardiology, naval and hospital therapy, history of medicine.

4 декабря 2021 г. исполнилось 100 лет со дня рождения видного отечественного терапевта начальника кафедры военно-морской и госпитальной терапии Военно-медицинской академии (1968–1988), терапевта-консультанта Военно-Морского Флота СССР, доктора медицинских наук, профессора, генерал-майора медицинской службы Александра Николаевича Сененко (Рис. 1–3).

Александр Николаевич родился в г. Ромны Сумской области Украинской ССР в семье служащих. Окончив Роменскую среднюю школу №2 с аттестатом отличника, в 1939 г. поступил в Киевский авиационный институт гражданского воздушного флота. В том же году был призван на действительную военную службу, проходил её курсантом школы младших командиров 275-й Отдельной роты связи Мозырьского укреплённого района Белорусского особого военного округа. В 1940 г. успешно сдал вступительные экзамены и был зачислен слушателем в Военно-медицинскую академию имени С.М. Кирова.

С началом Великой Отечественной войны до декабря 1941 г. продолжал обучение в блокированном г. Ленинграде, после эвакуации академии — в г. Самарканде. В марте 1944 г. лейтенант медицинской службы А.Н. Сененко с отличием окончил Военно-медицинскую академию имени С.М. Кирова по специальности «военный врач», и в звании капитана медицинской службы убыл в резерв Главного военно-санитарного управления Красной Армии. Позже он был назначен начальником санитарной службы, а затем старшим врачом 534-го Истребительно-противотанкового артиллерийского полка (ИПТАП) 14-й Отдельной истребительно-противотанковой артиллерийской ордена М.И. Кутузова II степени бригады (ОИПТАБр) Резерва Главного Ко-

* e-mail: aleksandrchumakov14@gmail.com

Рис. 1. Портрет А.Н. Сененко кисти Заслуженного художника РСФСР О.Л. Ломакина.

мандования Рабоче-крестьянской Красной Армии. Вместе с полком в составе 1-го Прибалтийского фронта на втором этапе Белорусской стратегической наступательной операции советских войск «Багратион» он принял участие в Шяуляйской фронтовой операции. Участвовал в боях Мемельской наступательной операции 1-го Прибалтийского и 3-го Белорусского фронтов, в ходе Восточно-Прусской стратегической наступательной операции — в прорыве 3-м Белорусским фронтом долговременной обороны противника, ликвидации Земландской группировки вражеских войск на Кёнигсбергском направлении. По окончании Великой Отечественной войны в составе 2-го Дальневосточного фронта продолжил сражаться в боях Красной Армии и народно-революционной армии Монголии против войск империалистической Японии и её сателлитов — в Маньчжурской стратегической наступательной операции. После капитуляции Японии А.Н. Сененко продолжил военную службу в Приморском крае.

С марта по июнь 1947 г. старший врач 534-го ИПТАП 14-й ОИПТАБр капитан медицинской службы А.Н. Сененко был временно прикомандирован в г. Уссурийск, на Курсы усовершенствования медицинского состава Приморского военного округа, где получил первичную специализацию по терапии. В 1949 г.

Рис. 2. Портрет А.Н. Сененко (художник О.Л. Ломакин).

окончил лечебно-профилактический факультет Военно-медицинской академии имени С.М. Кирова. Непродолжительное время работал старшим ординатором клиники кафедры факультетской терапии академии, затем старшим ординатором терапевтического отделения Хостинского центрального военного клинического санатория. В 1953 г. под руководством доктора медицинских наук, профессора А.А. Нечаева окончил адъюнктуру при кафедре факультетской терапии Военно-морской медицинской академии, защитил кандидатскую диссертацию на специальную тему [1]. Майор медицинской службы А.Н. Сененко продолжил службу в должности младшего преподавателя, а с 1955 г. — преподавателя кафедры факультетской терапии Военно-морской медицинской академии, которая с 1956 г. вошла уже в состав Военно-медицинской академии имени С.М. Кирова, получив наименование кафедры факультетской терапии №2.

В 1956 г., по возвращении из командировки на Новую Землю, Александр Николаевич серьёзно заболел: на фоне затяжного лихорадочного состояния у него развился острый миокардит. Нарастающее ухудшение общего состояния привело к его госпитализации в Городскую больницу имени Г.И. Чудновского, в числе прочих лечебных мероприятий потребовало длительной, но неэффективной антибиотикотерапии. Причину интоксикации — очаг хронической тонзиллярной инфекции — врачи выявили не сразу. Но лишь радикальная санация этого очага способствовала постепенному

Рис. 3. Фотопортрет генерал-майора медицинской службы профессора А.Н. Сененко. Нач. 1980-х гг.

выздоровлению больного. Эти события самого Александра Николаевича серьёзно заинтересовали как клинициста и в итоге определили один из основных путей его научного поиска, стали предтечей целого междисциплинарного направления, получившего в дальнейшем развитие на кафедре военно-морской и госпитальной терапии Военно-медицинской академии имени С.М. Кирова. Кроме того, необходимость восстановления после тяжёлой болезни и поддержания удовлетворительного функционального состояния убедила А.Н. Сененко в необходимости регулярных физических тренировок.

Заинтересованность А.Н. Сененко проблемой очаговой инфекции прослеживается с 1958 г.: на страницах сборника Трудов Военно-медицинской академии имени С.М. Кирова №86 в своих статьях он помимо тематики физиологических реакций системы кровообращения в условиях гипобарии, ранее им исследованных, обращается также и к вопросу переносимости физических нагрузок у больных ревматическими миокардитами [2; 3].

В 1958 г. доктор медицинских наук, профессор, генерал-майор медицинской службы А.А. Нечаев скончался, а несколько позже и его кафедра была упразднена. Дальнейшую службу А.Н. Сененко предполагал продолжить на кафедре факультетской терапии Военно-медицинской академии имени С.М. Кирова, под руководством доктора медицинских наук, профессора В.А. Бейера — его наставника в годы учёбы на лечебно-профилактическом факультете. Однако случилось иначе. Профессор З.М. Волынский тогда комплектовал коллектив и разрабатывал новые направления деятельности для своего подразделения, с 1960 г. ставшего

известным как кафедра военно-морской и госпитальной терапии. В числе молодых и перспективных сотрудников, приглашённых З.М. Волынским в коллектив этой кафедры, оказался и А.Н. Сененко.

В сентябре 1960 г. подполковник медицинской службы доцент А.Н. Сененко вступил в должность преподавателя, в 1962 г. — старшего преподавателя кафедры военно-морской и госпитальной терапии. В 1966 г. полковник медицинской службы А.Н. Сененко был назначен заместителем начальника, а в 1968 г., после скоропостижной смерти главного терапевта Военно-морского флота доктора медицинских наук, профессора, генерал-майора медицинской службы З.М. Волынского — начальником кафедры.

Диссертацию на соискание учёной степени доктора медицинских наук на тему: «Клиника и лечение поражений миокарда при очаговой инфекции» [4] А.Н. Сененко защитил годом позже.

С 1969 г. А.Н. Сененко — терапевт-консультант Военно-морского флота СССР, в 1970 г. утверждён в учёном звании профессора. В 1973 г. Александру Николаевичу было присвоено очередное воинское звание генерал-майора медицинской службы.

В должности начальника кафедры военно-морской и госпитальной терапии Военно-медицинской ордена Ленина Краснознамённой академии имени С.М. Кирова А.Н. Сененко прослужил 20 лет. И за эти годы он проявил себя человеком незаурядных личностных качеств, всесторонне образованным, вдумчивым клиницистом, талантливым педагогом и наставником, блестящим лектором, крупным учёным и хорошим организатором. В руководимом им коллективе он выполнял важную централизующую роль (Рис. 4–20).

За период военной службы профессиональная деятельность и личные качества А.Н. Сененко его непосредственными руководителями — начальниками терапевтических кафедр (профессорами В.А. Бейером, А.А. Нечаевым, З.М. Волынским), а позже — начальниками Военно-медицинской академии имени С.М. Кирова (академиком АМН СССР Н.Г. Ивановым, профессором Г.М. Яковлевым), начальником Центрального военно-медицинского управления СССР академиком АМН СССР Ф.И. Комаровым характеризовались исключительно с положительной стороны. Такую же оценку давали им многие руководители и специалисты, с которыми Александр Николаевич служил и работал. Среди них — Г.И. Алексеев, В.А. Алмазов, В.Д. Беляков, О.В. Виноградский, В.Г. Владимиров, Е.В. Гембицкий, Г.П. Донченко, Г.И. Дорофеев, В.В. Жеглов, Р.И. Житнюк, Д.П. Зуихин, Г.Д. Корж, И.Д. Кудрин, М.С. Кушаковский, М.А. Лущицкий, М.И. Лыткин, В.А. Насонова, Э.А. Нечаев, Б.М. Порембский, Ю.К. Ревской, И.А. Сапов, Г.А. Софронов, Л.А. Тиунов, Г.Б. Федосеев, Е.И. Чазов, Д.Я. Шурыгин и многие-многие другие.

Рис. 5. Профессор А.Н. Сененко в рабочем кабинете. 21 апреля 1984 г.

Александра Николаевича отличали черты высокого гуманизма, во множестве личностных и профессиональных аспектов он являл собой образец высоких моральных и общечеловеческих качеств. Это отмечали и начальники, и подчинённые А.Н. Сененко.

В общественно-научной работе Александр Николаевич принимал участие в качестве члена Президиума правления Всероссийского кардиологического общества, председателя правления Ленинградского научного кардиологического общества имени Г.Ф. Ланга, заместителя председателя правления Ленинградского научного общества терапевтов имени С.П. Боткина, декана Ленинградского вечернего кардиологического университета, председателя специализированного учёного совета по защите докторских диссертаций терапевтического профиля в Военно-медицинской академии имени С.М. Кирова и такого же совета при 1-м Ленинградском медицинском институте имени И.П. Павлова, члена постоянной комиссии АН СССР по водолазным и аварийно-спасательным работам, заместителя председателя проблемной комиссии в академии.

А.Н. Сененко активно участвовал и выступал с докладами на многих Международных, Всесоюзных, республиканских, городских медицинских форумах. В качестве делегата он принимал участие в работе VI-го (г. Лондон, Великобритания,

Рис. 4. Картина художника О.Л. Ломакина «Профессорский обход». 1980 г. Слева-направо: профессора А.Н. Тарасов, А.Н. Сененко, И.А. Шевченко

Рис. 6. Корифеи военно-морской и госпитальной терапии: А.Н. Сененко, З.М. Волынский, А.А. Крылов. 1967 г.

Рис. 7. На церемонии открытия после капитального ремонта здания кафедры и клиники военно-морской и госпитальной терапии в присутствии начальника Военно-медицинской академии имени С.М. Кирова профессора (впоследствии — академика АМН СССР) генерал-полковника медицинской службы Н.Г. Иванова. 1973 г.

Рис. 8. Лекцию для врачей и слушателей Военно-медицинской академии имени С.М. Кирова читает профессор А.Н. Сененко. Аудитория №24. Фотография в газете «Красная Звезда». 31 октября 1978 г.

Рис. 9. Клинический разбор с участием курсантов и слушателей, преподавателей Военно-медицинской академии имени С.М. Кирова, представителей ленинградского научного и врачебного сообщества. 24-я аудитория академии. 1980-е гг.

Рис. 10. Профессор А.Н. Сененко читает лекцию в аудитории №24 — в стенах кафедры военно-морской и госпитальной терапии Военно-медицинской академии имени С.М. Кирова. Фотография в газете «Военный врач», №37 (846). Заметка посвящена 60-летнему юбилею А.Н. Сененко. 01 декабря 1981 г.

Рис. 11. Клинический разбор под председательством профессора А.Н. Сененко. Лечащий врач докладывает историю болезни пациента. Аудитория Городской больницы скорой помощи №21 имени И.Г. Коняшина. 1970-е гг.

1970 г.), VII-го (г. Буэнос-Айрес, Аргентина, 1974 г.), VIII-го (гг. Токио и Хиросима, Япония, 1978 г.), IX-го (г. Москва, СССР, 1982 г.) Всемирных конгрессов кардиологов, X-го Европейского конгресса ревматологов (г. Москва, СССР, 1983 г.), Пленума научного совета по терапии АМН СССР (г. Ленинград, СССР, 1977 г.), ряда терапевтических съездов и конференций, также проходивших в нашей стране. Он — участник Совещания по военно-морской медицине стран, входивших в Организацию Варшавского договора (г. Варна, Народная Республика Болгария, 1973 г.), VII Всемирного симпозиума по морской медицине (г. Одесса, СССР 1976 г.), множества конференций и съездов по проблемам терапии, кардиологии, гастроэнтерологии и пр., научно-практических конференций врачей и сборов руководящего состава медицинской службы Военно-морского флота СССР.

Александр Николаевич отличался высокой эрудицией. Прекрасно владел русским и украинским (родным) языками, читал статьи на немецком и английском. Интересовался литературой, философией, историей, техникой, событиями в мире. Но поистине предметом его всеобъемлющего внимания была именно медицина, многие проблемы которой он непрестанно изучал. Свои научные интересы профессор А.Н. Сененко сосредоточил на вопросах кардиологии, терапии внутренних болезней, неотложных состояний, военно-морской терапии. Ведущим же направлением, которому он посвятил 35 лет своей про-

фессиональной жизни, стала концепция очаговой инфекции.

Александр Николаевич стал автором и соавтором более 250 научных работ, опубликованных в печати и на специальные темы. При его участии на кафедре было издано несколько крупных учебных и методических пособий, разработаны и внедрены десятки клинических методик, подано множество заявок на изобретение и рационализаторских предложений, проведены испытания ряда новых лекарственных средств. В 1977 г. под его редакцией вышел в свет уникальный учебник «Военно-морская терапия» [5], который по прошествии лет не потерял своей актуальности. Перу А.Н. Сененко принадлежат монографии «Сердце и очаговая инфекция» (1973 г.) (Рис. 21) [6], «Артериальные гипертензии» (изд. 1978 и 1983 гг., в соавторстве) [7; 8], «Очаговая инфекция и патология внутренних органов» (2001 г., посмертное издание) (Рис. 22) [9], а так-

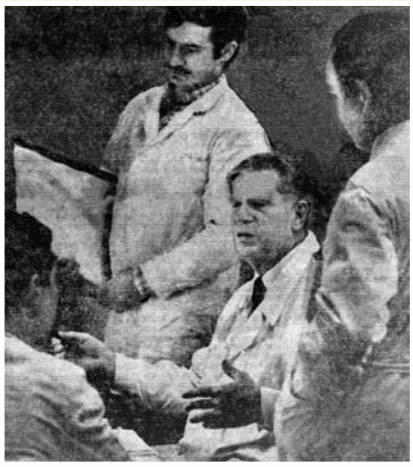

Рис. 12. Профессор А.Н. Сененко обсуждает с коллегами клинический случай. Фотография в газете «Советская Россия». 10 января 1984 г.

Рис. 13. Обход отделений начальником кафедры профессором А.Н. Сененко. Историю болезни пациента докладывает врач Н.В. Шарова. Сер. 1980-х гг.

Рис. 14. На занятиях со средним медицинским персоналом клиники военно-морской и госпитальной терапии (рядом с начальником кафедры — главная медсестра клиники А.И. Шувкова и адъюнкт В.Б. Симоненко). Сер. 1970-х гг.

Рис. 15. На утренней клинической конференции. Сер. 1980-х гг.

Рис. 16. Профессора Е.Е. Гогин, Л.Н. Валенкевич, В.А. Долинин, Г.И. Дорофеев и А.Н. Сененко на конференции, посвящённой проблемам очаговой инфекции. Военно-медицинская академия имени С.М Кирова, аудитория №24. 1984 г.



Рис. 17. Профессор А.Н. Сененко рассказывает коллегам о результатах исследований на кафедре военно-морской и госпитальной терапии и преподносит в дар свою монографию «Сердце и очаговая инфекция». 1977 г.

же пособия по методике обследования и ведения больных в терапевтической клинике (1970, 1975, 1987 гг., в соавторстве) [10–12], хорошо известные врачам многих поколений. Также он — редактор руководства профессора В.А. Бейера «Внутренние болезни» (1963 г.) [13], лекций профессора З.М. Волынского «Заболевания сердца и сосудов» (1969 г.) [14]. Проблематика очаговой инфекции отражена им в нескольких крупных статьях [15–18].

В качестве научного руководителя профессор А.Н. Сененко подготовил к защите порядка 10 докторов и 20 кандидатов медицинских наук.

Сотрудники и ученики Александра Николаевича, участвовавшие в становлении и развитии кафедры военно-морской и госпитальной терапии, её научных и клинических направлений, учебных дисциплин, достигли больших высот в сферах военного и гражданского здравоохранения. Это доценты Ю.Г. Бойко, В.И. Гущ, М.И. Емельяненко, А.И. Захарова, О.М. Крынский, И.В. Малышев, А.И. Марин, А.М. Марченко, Л.С. Мусихин, В.Г. Решетнёв, В.В. Серёдкин, В.С. Соловьёва, Г.А. Трофимов, Н.В. Шарова, В.А. Яблонский, профессора В.П. Андрианов, Л.Л. Бобров, В.И. Дмитриев, В.М. Емельяненко, А.И. Иванов, П.В. Ипатов, П.А. Канищев, А.А. Крылов, В.А. Лисовский, М.К. Микушкин, А.О. Нестерко, А.А. Новицкий, С.А. Парцерняк, А.М. Подлесов, С.Д. Положенцев, П.М. Сапроненков, Г.А. Смагин, И.М. Суворов, А.Н. Тарасов, В.П. Тюрин, Е.И. Тюрин, Н.Я. Червяковский, И.А. Шевченко, члены-корреспонденты Е.Е. Гогин, В.Б. Симоненко, А.Я. Фисун, академики С.А. Бойцов, А.П. Голиков и многие-многие другие.

Усилия, которые предпринимались Александром Николаевичем при исполнении своих служебных, должностных и общественных обязанностей, в научной, преподавательской и клинической

Рис. 18. В качестве делегата пленума научного совета по терапии АМН СССР. А.Н. Сененко с видными советскими учёными — эпидемиологом В.Д. Беляковым, гастроэнтерологом Г.И. Дорофеевым и ревматологом В.А. Насоновой. г. Ленинград. 1 декабря 1977 г.

Рис. 19. На заседании Ленинградского научного общества терапевтов имени С.П. Боткина, приуроченном к 40-летней годовщине со дня снятия Ленинградской блокады. Выступление профессора Г.Б. Федосеева слушают академик АМН СССР Ф.И. Комаров, профессора А.А. Крылов, А.Н. Сененко и Е.Е. Гогин. 17 января 1984 г.

Рис. 20. На военном параде, посвящённом выпуску молодых врачей. 10 июля 1988 г.



Рис. 21. Монография профессора А.Н. Сененко «Сердце и очаговая инфекция». 1973 г.

Рис. 22. Монография А.Н. Сененко «Очаговая инфекция и патология внутренних органов». 2001 г. Издана посмертно благодаря ученикам А.Н. Сененко — С.А. Бойцову, В.Б. Симоненко, А.Я. Фисуну.

деятельности нашли отражение и в результатах, достигнутых руководимым им подразделением. Кафедра неоднократно удостаивалась звания лучшего трудового коллектива, лучшей клиники академии. Сам Александр Николаевич был признан лучшим преподавателем академии.

Служебные и профессиональные достижения Александра Николаевича были отмечены многими наградами. За ратные заслуги, безупречную военную службу и добросовестный труд А.Н. Сененко был награждён двумя орденами «Красная Звезда», орденами «Отечественной Войны» I степени, «За службу Родине в Вооружённых Силах СССР» III степени, «Трудовое Красное Знамя», медалями «За боевые заслуги», «За оборону Ленинграда», «За взятие Кёнигсберга», «За победу над Германией в Великой Отечественной войне 1941–1945 гг.», «За победу над Японией», множеством других наград. Деятельность А.Н. Сененко была отмечена знаком Министерства высшего и среднего специального образования СССР «За отличные успехи в работе» и др.

После увольнения из Вооружённых Сил СССР в отставку (1988 г.) Александр Николаевич продолжал свою деятельность в качестве консультирующего профессора в родной клинике, в НИИ скорой помощи имени И.И. Джанелидзе и других стационарах г. Ленинграда. Преемником в должности начальника кафедры стал его ученик — ветеран Афганской войны доктор медицинских наук профессор полковник медицинской службы А.О. Нестерко.

Александр Николаевич Сененко скончался 1 июня 1991 г., в стенах родной ему клиники военно-морской и госпитальной терапии, на руках своих учеников и коллег. После прощания в Alma mater с воинскими почестями он был похоронен на Академической площадке Богословского кладбища.

Александр Николаевич Сененко — представитель уникального поколения воинов-победителей, поднявших страну из разрухи, создателей мирного уклада советского общества. Память о нём живёт в сердцах его коллег, учеников и последователей. Концепция А.Н. Сененко о роли очаговой инфекции, терапевтическое, кардиологическое и военно-морское направления кафедры, вобравшие в себя лучшие традиции «боткинской» и «обуховской» терапевтических школ, идеи корифеев медицины — академика АМН А.Л. Мясникова, профессоров З.М. Волынского, А.А. Нечаева, В.А. Бейера и их преемников, сама кафедра, долгие годы руководимая Александром Николаевичем, продолжают развиваться спустя десятилетия, перешагнув рубеж времён.

10–11 сентября 2021 г. в г. Санкт-Петербурге прошла Всероссийская (Всеармейская) научно-практическая конференция «Актуальные вопросы военно-морской терапии: важнейшие достижения и перспективы развития», посвящённая 100-летию профессора А.Н. Сененко. Организованная кафедрой военно-морской терапии Военно-медицинской академии имени С.М. Кирова, конференция состоялась при поддержке Главного военно-медицинского управления МО РФ, Комитета по здравоохранению и Ассоциации эндокринологов г. Санкт-Петербурга.

В рамках конференции прошли пленарное и секционные заседания, на которых были затронуты наиболее актуальные вопросы диагностики и лечения, профилактики терапевтических заболеваний, новой коронавирусной инфекции, профессиональной патологии специалистов Военно-морского флота, аспекты применения передовых медицинских технологий. Прошло образовательное мероприятие — школа непрерывного медицинского образования «Современный взгляд на актуальные вопросы диагностики и лечения коморбидной патологии в терапевтической практике». В работе конференции приняли участие ведущие отечественные медицинские специалисты.

В первый день работы конференции состоялся симпозиум, посвящённый Александру Николаевичу Сененко, его исследованиям очаговой инфекции, получившим всеобщее признание. Широкой медицинской общественности была представлена новая коллективная монография «Трансформация концепции очаговой инфекции на рубеже веков» (Рис. 23) [19]. Материал, изложенный в коллективной монографии, наряду с биографическими сведениями о профессоре А.Н. Сененко — выдающемся учёном, враче и педагоге, основными положениями его концепции очаговой инфекции, содержит современные представления специалистов различных направлений медицины, которые объединены общим пониманием роли воспаления в возникновении и развитии патологии внутренних органов вне зависимости от этиологии.

Относительно взглядов на концепцию очаговой инфекции, монографии А.Н. Сененко «Сердце и очаговая инфекция» (1973 г.) и «Очаговая инфекция и патология внутренних органов» (2001 г.), как труды фундаментальные, при каждом их прочтении открывают врачам всё новые смыслы по мере совершенствования их клинического опыта. На современном этапе развития медицинской науки и практики по многим положениям они по-прежнему не теряют своего высокого значения.



Рис. 23. Новая коллективная монография «Трансформация концепции очаговой инфекции на рубеже веков», посвящённая 100-летию профессора А.Н. Сененко. 2021 г.

Течение большинства внутренних болезней изменено самим антропогенным и иными факторами: это новые условия окружающей среды; отличные от прежних — стереотипы физической активности и питания, социальные и культурные нормы в обществе, медицинские знания и технологии; повышение репродуктивных возможностей людей при тяжёлых наследственных заболеваниях; трансформация иммунного ответа, формирование лекарственной резистентности в человеческой популяции, генетические мутации инфекционных возбудителей и т.д.

Происходит непрерывная эволюция взглядов на механизмы патологических процессов, протекающих в организме, на ключевые системы, от функционирования которых зависят исходы заболеваний. Так, важнейшими для оценки прогноза больного и возможностей применяемой при его лечении терапии являются критерии состояния тканевой

микроциркуляции и почечной функции. Актуальными остаются вопросы иммуногенеза и роли иммунного ответа организма на разного рода воздействия. В развитии патологических процессов, протекающих на фоне очаговой инфекции, стимуляцию симпатоадреналовой системы необходимо рассматривать в качестве важнейшего их компонента. Требуются современная интерпретация термина «очаговая инфекция», новое понимание процессов дистрофии и воспаления внутренних органов.

Локализация очагов хронической инфекции в организме не является определяющей в отношении тяжести, длительности, нозологической принадлежности сопутствующего им патологического процесса.

За многие годы положения концепции А.Н. Сененко, требующие безоговорочной и скорейшей радикальной санации хронических инфекционных очагов у соматических больных, неоднократно находили свое подтверждение.

Взгляды на возможности антибиотикотерапии с момента наступления эры лечения инфекционно-обусловленных заболеваний противомикробными препаратами существенно изменились. Среди инфекционных патогенов изменился и спектр ведущих агентов, значительная роль среди них сегодня отводится неклеточным формам, в том числе вирусам. В отношении данных возбудителей антибактеориальное лечение может оказываться неэффективным, и напротив, риски нарушения иммунорезистентности организма по отношению к условно-патогенной и госпитальной микрофлоре могут резко возрастать. Ярким примером последнего времени стали очевидно безуспешные попытки лечения новой коронавирусной инфекции штамма SARS-CoV-2 антибиотиками.

Стрептококковый возбудитель, традиционно ассоциируемый с очаговой инфекцией, по-прежнему является объектом антибактериального воздействия, однако в случаях хронической очаговой инфекции приоритетными в лечении является хирургическая эрадикация, либо санация очага, без которых любая терапия во многих случаях недостаточна или полностью неэффективна.

В лечении заболеваний, ассоциированных с хронической очаговой инфекцией, значение и показания к применению сердечно-сосудистых и антитромботических средств за последние десятилетия пересмотрены. При сохранении основных подходов к лечебной тактике изменились многие номенклатуры, фармацевтические субстанции, формы используемых препаратов. По-прежнему, остаётся важным фактор ограничения физической и психоэмоциональной активности (поскольку разрешающая доза антигена при интенсивных нагрузках меньше, чем в покое), а после санации инфекционных очагов — применение лечебной физкультуры и климатического лечения для реконвалесцентов.

Сам профессор А.Н. Сененко в 1991 г. писал: «…Значение очаговой инфекции определяется не только её большой распространённостью, но и тем, что она является причиной или существенным патогенетическим фактором многих соматических заболеваний, прежде всего сердечно-сосудистой системы. Практика показывает, что клиническая картина соматического осложнения не зависит от локализации инфекционного очага и в этом смысле безразлично, является ли висцеральная патология осложнением тонзиллита, синуита, отита, одонтогенных или других инфекционных очагов… В решении проблемы очаговой инфекции важная роль отводится творческому союзу и единству взглядов врачей различных специальностей… Своевременное выявление и ранняя радикальная санация скрытых хронических инфекционных очагов, по крайней мере до тех пор, пока не будут разработаны надёжные консервативные методы их санации, являются методом выбора. Прекращая антигенную ирритацию организма, они способствуют выздоровлению от осложняющего заболевания или обеспечивают более мягкое течение и длительное благополучие больных…».

Современные реалии свидетельствуют об очевидных важности и перспективах дальнейшего развития концепции очаговой инфекции — с привлечением к проблеме интереса широкой медицинской общественности, применением инновационных лечебно-диагностических возможностей и методов математико-статистического анализа.

Авторы заявляют об отсутствии конфликта интересов (The authors declare no conflict of interest).

ЛИТЕРАТУРА/REFERENCES

1. Сененко А.Н. Единовременное определение некоторых гемодинамических показателей в условиях пониженного барометрического давления как метод функционального исследования сердечно-сосудистой системы у специалистов ВВС: Дисс. … канд. мед. наук. — Л; 1953. [Senenko AN. Edinovremennoe opredelenie nekotorykh gemodinamicheskikh pokazatelei v usloviyakh ponizhennogo barometricheskogo davleniya kak metod funktsional'nogo issledovaniya serdechno-sosudistoi sistemy u spetsialistov VVS. [dissertation] Leningrad;1953. (In Russ).]
2. Сененко А.Н. К вопросу о влиянии пониженного барометрического давления на сердечно-сосудистую систему человека // Вопросы кардиологии. — 1958. — Т.86. — С.143-166. [Senenko AN. K voprosu o vliyanii ponizhennogo barometricheskogo davleniya na serdechno-sosudistuyu sistemu cheloveka. Voprosy kardiologii. 1958; 86: 143-166. (In Russ).]
3. Сененко А.Н. К вопросу о реакции сердечно-сосудистой системы больных ревматическими миокардитами на дозированную физическую нагрузку // Вопросы кардиологии. — 1958. — Т.86. — С.219-226. [Senenko AN. K voprosu o reaktsii serdechno-sosudistoi sistemy bol'nykh revmaticheskimi miokarditami na dozirovannuyu fizicheskuyu nagruzku. Voprosy kardiologii. 1958; 86: 219-226. (In Russ).]
4. Сененко А.Н. Клиника и лечение поражений миокарда при очаговой инфекции: Автореф. дисс. … докт. мед. наук. — Л; 1968. [Senenko AN. Klinika i lechenie porazhenii miokarda pri ochagovoi infektsii [dissertation abstract]. Leningrad; 1968. (In Russ).]
5. Военно-морская терапия: учебник для вузов / Под ред. А.Н. Сененко. — Л.: Военно-медицинская академия имени С.М. Кирова, 1977. — 337 с. [Voenno-morskaya terapiya. Senenko AN, editor. Leningrad: Voenno-meditsinskaya akademiya imeni S.M. Kirova, 1977. 337 p. (In Russ).]
6. Сененко А.Н. Сердце и очаговая инфекция. — Л.: Медицина, 1973. — 216 с. [Senenko AN. Serdtse i ochagovaya infektsiya. Leningrad: Meditsina. 1973. 216 p. (In Russ).]
7. Гогин Е.Е., Сененко А.Н., Тюрин Е.И. Артериальные гипертензии. — Л.: Медицина, 1978. — 271 с. [Gogin EE, Senenko AN, Tyurin EI. Arterial'nye gipertenzii. Leningrad: Meditsina. 1978. 271 p. (In Russ).]
8. Гогин Е.Е., Сененко А.Н., Тюрин Е.И. Артериальные гипертензии. 2-е издание, переработанное и дополненное. — Л.: Медицина, 1983. — 272 с. [Gogin EE, Senenko AN, Tyurin EI. Arterial'nye gipertenzii. 2nd ed., rev. and enl. Leningrad: Meditsina; 1978. 272 p. (In Russ).]
9. Сененко А.Н. Очаговая инфекция и патология внутренних органов. — М.: АБЦ, 2001. — 228 с. [Senenko AN. Ochagovaya infektsiya i patologiya vnutrennikh organov. Moscow: ABTS. 2001. 228 p. (In Russ).]
10. Голиков А.П., Сененко А.Н., Шевченко И.А. Методика обследования и ведения больных в терапевтической клинике: учебное пособие. Издание 2-е, дополненное. — Л.: Военно-медицинская ордена Ленина Краснознамённая академия имени С.М. Кирова], 1970. — 152 с. [Golikov AP, Senenko AN, Shevchenko IA. Metodika obsledovaniya i vedeniya bol'nykh v terapevticheskoi klinike. 2nd ed., enl. Leningrad: Voenno-meditsinskaya ordena Lenina Krasnoznamennaya akademiya imeni S.M. Kirova. 1970. 152 p. (In Russ).]

11. Сененко А.Н., Шевченко И.А. Пособие по методике обследования и ведения больных в терапевтической клинике. — Л.: Военно-медицинская ордена Ленина Краснознамённая академия имени С.М. Кирова, 1975. — 212 с. [Senenko AN, Shevchenko IA. Posobie po metodike obsledovaniya i vedeniya bol'nykh v terapevticheskoi klinike. Leningrad: Voenno-meditsinskaya ordena Lenina Krasnoznamennaya akademiya imeni S.M. Kirova. 1975. 212 p. (In Russ).]
12. Сененко А.Н., Шевченко И.А. Методика обследования и ведения больных в терапевтической клинике: учебное пособие. — Л.: Военно-медицинская ордена Ленина Краснознамённая академия имени С.М. Кирова, 1987. — 202 с. [Senenko AN, Shevchenko IA. Metodika obsledovaniya i vedeniya bol'nykh v terapevticheskoi klinike. Leningrad: Voenno-meditsinskaya ordena Lenina Krasnoznamennaya akademiya imeni S.M. Kirova. 1987. 202 p. (In Russ).]
13. Бейер В.А. Внутренние болезни: руководство для врачей / под ред. А.Н. Сененко. — Л.: Медгиз, 1963. — 528 с. [Beier VA. Vnutrennie bolezni. Senenko AN, editor. Leningrad: Medgiz. 1963. 528 p. (In Russ).]
14. Волынский З.М. Заболевания сердца и сосудов: лекции / под ред. А.Н. Сененко. — Л.: Медицина, 1969. — 510 с. [Volynskii ZM. Zabolevaniya serdtsa i sosudov. Senenko AN, editor. Leningrad: Meditsina; 1969. 510 p. (In Russ).]
15. Сененко А.Н., Крылов А.А. Клиника и лечение тонзиллогенных и метатонзиллярных заболеваний // Военно-медицинский журнал. — 1974. — Т.295. — №9. — С.43-48. [Senenko AN, Krylov AA. Klinika i lechenie tonzillogennykh i metatonzillyarnykh zabolevanii. Voenno-meditsinskii zhurnal. 1974; 295(9): 43-48. (In Russ).]
16. Сененко А.Н., Крылов А.А., Марченко А.М. Проблема очаговой инфекции в терапевтической клинике в аспекте предболезни, болезни и выздоровления // Тезисы XVIII Всесоюзного съезда терапевтов. Москва; 1981. — С.104-106. [Senenko AN, Krylov AA, Marchenko AM. Problema ochagovoi infektsii v terapevticheskoi klinike v aspekte predbolezni, bolezni i vyzdorovleniya. Proceedings of the XVIIIth All-Union congress of therapists. Moscow, 1981: 104-106. (In Russ).]
17. Сененко А.Н. Роль очаговой инфекции в патологии внутренних органов // Роль очаговой инфекции в патологии внутренних органов: тезисы докладов научной конференции. Ленинград: Военно-медицинская ордена Ленина Краснознамённая академия имени С.М. Кирова. Л., 1984. — С. 71-73. [Senenko AN. Rol' ochagovoi infektsii v patologii vnutrennikh organov. In: Proceedings of the conference «The role of focal infection in internal organ pathology». Leningrad: Voenno-meditsinskaya ordena Lenina Krasnoznamennaya akademiya imeni S.M. Kirova. Leningrad, 1984: 71-73. (In Russ).]
18. Сененко А.Н., Крылов А.А., Нестерко А.О. Хронический тонзиллит и вопросы ревматизма // Роль очаговой инфекции в патологии внутренних органов: тезисы докладов научной конференции. Ленинград: Военно-медицинская ордена Ленина Краснознамённая академия имени С.М. Кирова. — Л., 1984. — С.74-76. [Senenko AN, Krylov AA, Nesterko AO. Khronicheskii tonzillit i voprosy revmatizma. Proceedings of the conference «The role of focal infection in internal organ pathology». Leningrad: Voenno-meditsinskaya ordena Lenina Krasnoznamennaya akademiya imeni S.M. Kirova. Leningrad, 1984: 74-76. (In Russ).]
19. Трансформация концепции очаговой инфекции на рубеже веков (к 100-летию профессора А.Н. Сененко): коллективная монография / под ред. Д.В. Черкашина, А.В. Чумакова. — СПб.: Политехника, 2021. — 500 с. [Transformatsiya kontseptsii ochagovoi infektsii na rubezhe vekov (k 100-letiyu professora Senenko AN). Cherkashin DV, Chumakov AV, editors. Saint-Petersburg: Politekhnika; 2021. 500 p. (In Russ).]

К 100-ЛЕТИЮ ПРОФЕССОРА КОНСТАНТИНА ИВАНОВИЧА МЫШКИНА

Дубошина Т.Б., Толстокоров А.С., Барсукова М.И., Капралов С.В., Масляков В.В.*

ФГБОУ ВО «Саратовский государственный медицинский университет им. В.И. Разумовского», Саратов

DOI: 10.25881/20728255_2022_17_1_160

Резюме. Статья посвящена осмыслению педагогического опыта профессора К.И. Мышкина — замечательного хирурга, чьи методы обучения и воспитания медицинских кадров не только не потеряли своей актуальности, но и оказались востребованными в современном образовательном пространстве высшего медицинского образования. Авторы с благодарностью вспоминают своего учителя, врача и педагога, воспитавшего большое количество высококлассных специалистов, ставших впоследствии талантливыми хирургами, руководителями здравоохранения и заведующими кафедрами Саратовского государственного медицинского университета им. В.И. Разумовского. Анализируются применяемые К.И. Мышкиным педагогические приемы интерактивного обучения, решения лечебных задач и дифференцированного подхода к процессу становления врачей. Авторы отмечают высокое коммуникативное мастерство хирурга и его безупречные личностные качества. Особенное внимание уделено отношению К.И. Мышкина к новейшим методам лечения и диагностики, его способности опережать развитие медицинской науки и видеть перспективные пути работы. Авторы делают выводы о вкладе профессора К.И. Мышкина в процесс организованной социализации в интересах личности и общества.

Ключевые слова: врач-педагог, медицинское образование, педагогический талант, воспитание молодых хирургов, решение медицинских задач, организационная социализация.

TO THE 100th ANNIVERSARY OF PROFESSOR KONSTANTIN IVANOVICH MYSHKIN

Duboshina T.B., Tolstokorov A.S., Barsukova M.I., Kapralov S.V., Masljakov V.V.*

Saratov State Medical University named after V.I. Razumovsky, Saratov

Abstract. The article lays down the pedagogical experience of Professor K.I. Myshkin, a remarkable surgeon, whose methods of medical specialists'education are still valid in the modern educational space of higher medical education. The authors remember with gratitude their teacher, physician and educator, who brought up a large number of highly qualified specialists who later became talented surgeons and heads of departments of the Saratov State Medical University n.a.V.I.Razumovsky. The pedagogical methods of interactive teaching, solving treatment problems and a differentiated approach to the process of becoming physicians applied by K.I. Myshkin are analyzed. The authors note the surgeon's developed communication skills and impeccable personal qualities. Particular attention is paid to the attitude of K.I. Myshkin to the latter methods of treatment and diagnostics, his ability to stay ahead of the development of medical science and see promising ways of working. The authors draw conclusions about the contribution of Professor K.I. Myshkin in the process of organized socialization in the interest of the individual and society.

Keywords: physician-teacher, medical education, pedagogical talent, education of young surgeons, medical solutions, organizational socialization.

Введение

Прошло более 30 лет после смерти выдающегося хирурга, знаменитого ученого и талантливого педагога профессора Константина Ивановича Мышкина. В 2021 г. кафедра факультетской хирургии и онкологии Саратовского государственного медицинского университета им. В.И. Разумовского отметила 100-летие со дня его рождения.

Среди учеников К.И. Мышкина профессора и заведующие кафедрами СГМУ — Толстокоров А.С., Алипов В.В., Блувштейн Г.А., Федоров В.Э., Дубошина Т.Б., организаторы здравоохранения и главные врачи лечебных учреждений — Завалев В.И., Агапов В.В., Шубин А.Г., Максимов В.Ю., Додин С.В., Корженевич В.И., Павлиашвили В.Г., Шкода А.С. и др. и врачи различных специальностей, в жизни которых он оставил неизгладимый след.

В чем секрет этой длинной памяти благодарных учеников? Ответ очевиден: он был гениальным педагогом, не в полной мере оцененным при жизни. Мы, авторы этой статьи, хотим восполнить этот пробел.

Методология исследования. В работе были использованы общелогические методы познания: анализ, синтез, обобщение. Для описания выбранной проблемы исследования применялись системный подход, исторический (хронологический) и ретроспективный методы и научные принципы объективности, конкретности, системности, единства исторического и логического аспекта.

Результаты исследования

К.И. Мышкин родился 8 ноября 1921 г. в Саратове в семье служащих. В 1939 г. с отличием окончил среднюю школу и стал студентом Московского химико-технологического института. В этом же году был призван в армию, участвовал в Советско-финляндской войне и в Великой Отечественной войнах. После демобилизации поступил в Саратовский медицинский институт (СМИ) и в 1952 г. с отличием окончил его. Поступил в аспирантуру на кафедру госпитальной хирургии СМИ, за год до окончания которой защитил кандидатскую диссертацию: «Применение радиоактивного фосфора в диагностике рака желудка», работал ассистентом, а потом доцентом на кафедре госпитальной хирургии. В 1964 г. защитил докторскую диссертацию о роли железы внутренней секреции в адаптации организма к операционной травме [10].

В 1964 г. К.И. Мышкин стал заведующим кафедрой факультетской хирургии СМИ, где работал до 1990 г. (до дня своей смерти). Здесь он создал школу эндокринной хирургии, хирургической га-

* e-mail: maslyakov@inbox.ru

строэнтерологии, много других научных проектов по теории и практике хирургии, был участником всех Всесоюзных съездов хирургов, участником и организатором многих Всероссийских съездов и конференций, членом редколлегии журналов «Хирургия» и «Проблемы эндокринологии и гормонотерапии». Написал более 300 научных работ и 8 монографий. Под его руководством были защищены 10 докторских и 54 кандидатских диссертаций. Профессор К.И. Мышкин был членом правления Всероссийского общества хирургов, членом правления Всесоюзного общества эндокринологов, председателем Саратовского научного общества хирургов им. С.И. Спасокукоцкого и заместителем председателя Общества эндокринологов г. Саратова. В современной педагогической науке образование понимают как процесс педагогически организованной социализации, осуществляемой в интересах личности и общества [4]. Именно этой профессией, этим искусством К.И. Мышкин владел в совершенстве. Педагогический талант профессора Мышкина К.И. проявлялся в общении со студентами, ординаторами, аспирантами, коллегами любого уровня [7]. Он сразу верно оценивал уровень собеседника и предлагал задачу соответствующей сложности. Обсуждение проблемы начиналось на утренней конференции, продолжалось на обходах при разборе методов диагностики и лечения больных.

При этом он предлагал решение медицинской задачи сначала сотрудникам более низкого профессионального уровня (студентам, ординаторам), затем спрашивал мнение более квалифицированных сотрудников (аспирантов, ассистентов, доцентов), организовывал дискуссию между сотрудниками и только затем подводил итоги обсуждения, поражая всех участников эрудицией и высоким уровнем компетентности. Это способствовало выполнению основной задачи педагога — стимуляции у обучающихся внутреннего побуждения к более глубокому изучению предмета и совершенствованию собственных компетенций. Сегодня это называют интерактивными подходами в педагогике. Константин Иванович применял это в 1964 г. Интерактивным подходом в обучении можно назвать и творческие задания, которые Константин Иванович раздавал молодым врачам и ординаторам, выявляя уровень образования и компетенций у каждого из них и определяя тех, кто хочет и способен заниматься научной работой.

Очень важно отметить то, как осуществлялся процесс социализации любого члена коллектива клиники и особенно молодых сотрудников. Одним из важных критериев профессиональной социализации является обусловленный интерес к профессии, который Константин Иванович умел поддерживать и поощрять. Он общался с молодыми врачами также часто и также открыто, как и с заслуженными сотрудниками кафедры. Дверь в его кабинет была открыта для всех, его отличала истинная демократичность и умение построить субординацию между сотрудниками, способность оценивать заслуги маститых преподавателей и не умалять преимуществ молодых кадров [2]. Пришедший в клинику хирург всегда получал возможность максимально проявить свой профессиональный потенциал: ему доверялась работа в отделениях с наибольшей хирургической активностью под наблюдением опытного наставника-ассистента. Уже через полгода становилось ясно, на что способен начинающий хирург, и, если работа ладилась, это еще больше вдохновляло его. Так воспитывались уважение и любовь к профессии.

Утренние конференции проводились во все будние дни, на них обсуждали состояние каждого тяжелого больного, докладывали о поступивших больных и обсуждали запланированные операции. Это была не только школа для молодого хирурга, но и процесс повышения квалификации для опытных врачей. Молодые хирурги докладывали о состоянии больного, представляли данные обследования; уже готовясь к докладу, они штудировали литературу, собирая новые сведения о диагностике и лечении. Маститые хирурги во многих случаях должны были комментировать особенности предоперационной подготовки и определять степень риска для данного больного. Определялись варианты возможного оперативного вмешательства для конкретного больного [8; 9]. Лечащий врач докладывал о планируемом варианте. После этого Константин Иванович мог спросить у доцента, какой вариант операции выбрал бы он. С точки зрения современной педагогики это применение кейс-метода, позволяющего совершенствовать способы лечения: от теории, которой учат в университете, к практике реального выбора метода операции для конкретного больного.

На утренней конференции можно было услышать похвалу кого-то из сотрудников за правильное и своевременное решение диагностической или лечебной задачи, но, чтобы сделать серьезное критическое замечание и высказать отрицательную оценку, профессор приглашал «провинившегося» к себе в кабинет и высказывал претензии без свидетелей. Разрешая конфликтную ситуацию, Константин Иванович вникал во все доводы обеих сторон, придерживаясь классического изречения — audiatur altera pars — и принимал продуманное, взвешенное решение, обосновывая его аргументированно и публично [1; 3]. Даже во время тяжелых и трудных ситуаций, он никогда не повышал голоса.

В медицинском сообществе периодически появляются люди, которые не могут работать докторами из-за каких-либо личностных характеристик, не совместимых с профессией врача. Появлялись такие и в нашей клинике. Публично Константин Иванович никогда не осуждал человека с дефектами, давал возможность исправиться, окружал сотрудниками, которые были положительным примером. Но если это не имело эффекта, не давал возможности профессионального роста этому доктору, и он, поняв ситуацию, уходил сам.

Он знал семейную историю каждого сотрудника и стремился к тому, чтобы клиника была коллективом профессионалов высокого уровня и единомышленников в широком смысле этого слова.

Уникальными были и клинико-анатомические конференции, которые проводились по поводу серьезных ошибок в диагнозе или по поводу летальных исходов даже в тех случаях, когда заболевание было не совместимо с жизнью. Для обсуждения приглашались все сотрудники клиники и кафедры хирургии, все врачи патологоанатомической службы, сотрудники отделения реанимации и интенсивной терапии и те профильные специалисты, которые консультировали больного или участвовали в лечении: терапевты, эндокринологи, гинекологи, урологи и т.д. Последовательно разбирался каждый шаг в обследовании и лечении больного, обсуждались альтернативные возможности, варианты лечения, дефекты, если они были, разбирались самым подробным образом. Редко ставился вопрос, кто виноват — всегда был вопрос, что еще можно и нужно было сделать, чтобы увеличить шансы больного на выздоровление?

Обучение продолжалось и в операционной. Огромное значение профессор К.И. Мышкин придавал преемственности в хирургии. Молодой хирург не допускался до операционной, если не знал весь анатомический ход операции. Самостоятельно молодой хирург мог делать только ту операцию, на которой он стоял в качестве ассистента десятки раз. Менее опытному хирургу всегда помогал хирург с большим стажем и умением, предохра-

няя от неточностей в ходе операции и способствуя выработке оптимального хирургического решения [5]. Такое воспитание молодых хирургов было системой, поэтому в клинике, возглавляемой профессором Мышкиным, выросла целая плеяда великолепных хирургов, выполняющих сложные операции без ультразвукового скальпеля и современных сшивающих аппаратов. С применением сегодняшних современных хирургических инструментов они выполняют еще более сложные операции, так как проф. Мышкин К.И. всегда призывал не бояться нового, использовать новые технологии — и в этом смысле тоже был блестящим примером сам. Он первым внедрил однорядный кишечный шов в Саратове, посвятив этому много сил и энергии. В 70-е годы XX века классическим при наложении желудочно-кишечных анастомозов считался двухрядный шов. Однорядный шов был описан и обоснован, но хирурги не спешили с его применением на практике в силу здорового консерватизма. Константин Иванович лично стал применять этот шов при операциях на желудке и кишечнике и призывал всех ведущих хирургов клиники следовать за ним. Он запланировал три диссертации своих учеников и десяток статей о преимуществах однорядного шва, что и было выполнено. Постепенно, глядя на хорошие результаты операций, все хирурги факультетской хирургической клиники стали использовать этот шов и пропагандировать его преимущества. Сегодня однорядный шов — золотой стандарт хирургической гастроэнтерологии.

Другим примером стремления к новизне является история о применении К.И. Мышкиным математических методов в хирургии. В то время, когда о персональных компьютерах только мечтали и ЭВМ были размером с трехкомнатную квартиру, профессор Мышкин К.И. полагал, что будущее принадлежит математическим методам в медицине и со свойственной ему смелостью шел навстречу будущему [6; 7]. В сотрудничестве с математиками из Саратовского государственного университета им. Н.Г. Чернышевского он моделировал алгоритмы диагностических процессов при лечении хирургических болезней: перфоративной язвы, острого аппендицита, шаровидных образований легких и многих других болезней. Разработанные алгоритмы он применял в клинической практике и в 1969 г. выпустил монографию «Математическое моделирование в клинической хирургии», а в 1981 г. — вторую монографию «Математические методы в клинике хирургических болезней». В работе над ней принимали участие многие сотрудники кафедры [8–10].

Заключение

Проф. Мышкин К.И. ставил и решал основные задачи интерактивного обучения: включение каждого сотрудника в активный процесс освоения знаний, реализация дифференцированного и индивидуального подходов к обучающемуся (студенту, ординатору, аспиранту, доценту и т.д.), формирование навыков успешной коммуникации (умение слушать, работать в команде, строить диалог), развитие способности учиться всю жизнь (постулат современной педагогики — life-longleaning), брать на себя ответственность за результат и определять последствия своего выбора.

На наш взгляд, именно профессионализм врача и педагога, высокий уровень культуры способствовали тому, что среди его учеников многие стали квалифицированными врачами, а через некоторое время заняли ответственные посты: В.М. Марон работал заместителем председателя Правительства Саратовской области, В.И. Завалев — министром здравоохранения Саратовской области, А.В. Новиков — заместителем министра здравоохранения Саратовской области; главными врачами больших лечебных учреждений стали В.В. Агапов, В.Ю. Максимов, А.Г. Шубин, С.В. Додин, А.С. Шкода и др. Так Константин Иванович осуществлял процесс организованной социализации в интересах личности и общества.

Авторы заявляют об отсутствии конфликта интересов (The authors declare no conflict of interest).

ЛИТЕРАТУРА/REFERENCES

1. Барсукова М.И. Средства гармонизации речевого поведения в профессиональной деятельности врача // Проблемы речевой коммуникации: межвуз. сб. науч. тр./ Под ред. М.А. Кормилицыной, О.Б. Сиротининой. Саратов: Изд-во Сарат. ун-та. — 2017. — С.131-137. [Barsukova MI. Means of harmonization of speech behavior in the professional activity of a doctor. Problems of speech communication: interuniversity. Saratov, 2017. P.131-137. (In Russ).]
2. Барсукова М.И., Наумова Е.В. Влияние социальных и профессиональных ролей на речевое поведение человека // Актуальные проблемы теоретической и прикладной лингвистики. Сборник статей III Всероссийской научно-практической конференции. Пензенский государственный университет; Межотраслевой научно-информационный центр. — 2016. — С.6-11. [Barsukova MI, Naumova EV. Social and professional roles influence on verbal behavior of a person. Actual problems of theoretical and applied linguistics. Collection of articles of the III All-Russian scientific-practical conference. Penza. 2016. P.6-11. (In Russ).]
3. Бугаева И.О. и др. Способы формирования коммуникативных навыков у студентов медицинских вузов: педагогический опыт // Казанский педагогический журнал. — 2021. — №3(146). — С.109-116. [Bugaeva IO, et al. Methods for the formation of communication skills among medical students. Kazan pedagogical journal. 2021; 3(146): 109-116. (In Russ).]
4. Евдокимова А.И., Ершов Ю.О., Евдокимов Н.А., Шаповал Р.М. Педагогические аспекты интеграции инноваций в образовательное пространство современных вузов // Образование и право. — 2020. — №11. — С.191-199. [Evdokimova AI, et al. Pedagogical aspects of innovation integration in the educational space of modern universities. Education and Law. 2021; 11: 191-199. (In Russ).]
5. Евдокимова А.И., Евдокимов Н.А., Таньчева И.В. Профессиональное развитие будущих врачей в контексте интеллигентности и культурности личности // Наука, образование, культура. Сборник статей. — 2021. — С.493-496. [Evdokimova A, Evdokimov N, Tancheva I. Professional development of future doctors in the context of intelligence and culture of personality. Science, education, culture. Digest of articles. 2021: 493-496. (In Russ).]
6. Математические методы в клинике хирургических болезней / Под. ред. К.И.Мышкина и Л.А. Франкфурта. — Саратов: Изд-во СМИ, 1981. — 189 с. [Myshkin KI, Frankfurt LA. Mathetical methods in clinic of surgical diseases. Saratov: SMI, 1981. 189 p. (In Russ).]
7. Мышкин К.И., Дубошина Т.Б. Роль средств массовой информации в перестройке здравоохранения // Социально-этические методы логических проблем взаимоотношений медицины и средств массовой информации. — М.: Медицина, 1989. — С 30-35. [Myshkin KI, Duboshina TB. Role of the media information in the restructuring of the health care // Socio-ethical methods logical problems in the relationship of medicine between medicine and media. Moscow: Medicine, 1989. P.30-35. (In Russ).]
8. Мышкин К.И. Роль желез внутренней секреции в адаптации организма к операционной травме. — Саратов: изд-во СГУ, 1978. — 184с. [Myshkin K.I. Implication of glands of internal secretion to adaptation of organism to operational trauma. Saratov: SSU, 1978. 184 p. (In Russ).]
9. Мышкин К.И., Дубошина Т.Б., Толстокоров А.С. Хирургическое лечение язвенной болезни у больных сахарным диабетом // Журнал имени Н.И.Пирогова. — 1991. — 5. — С.38-42. [Myshkin KI, Duboshina TB, Tolstokorov AS. Surgical treatment of ulcer disease in patients with diabetes mellitus. Pirogov Russian Journal. 1991; 5: 38-42. (In Russ).]
10. Попков В.М., Толстокоров А.С., Попков В.М., Завалев В.И., Курочкина Е.Н. Профессор К.И. Мышкин (к 95-летию со дня рождения) // Саратовский научно-медицинский журнал. — 2016. — №12(4). — С.625-627. [Popkov VM, Tolstokorov AS, Zavalev VI, Kurochkina EN. Professor K.I. Myshkin (To the 95th Birth Anniversary). Saratov Journal of Medical Scientific Research. 2016; 12(4): 625-627. (In Russ).]

ЮБИЛЕИ • ANNIVERSARIES

К 80-ЛЕТИЮ СО ДНЯ РОЖДЕНИЯ ПРОФЕССОРА АЛЕКСАНДРА АРТЕМЬЕВИЧА МАТЧИНА

Барков В.Н.*, Мац Е.Г., Носов Е.В.
ФГБОУ ВО «Оренбургский государственный медицинский университет», Оренбург

DOI: 10.25881/20728255_2022_17_1_163

Резюме. Изложена биография заслуженного врача РФ, доктора медицинских наук, профессора А.А. Матчина. Отмечен его вклад в развитие Оренбургского государственного медицинского университета и российского здравоохранения.

Ключевые слова: А.А. Матчин, профессор, здравоохранение, образование.

ON THE OCCASION OF THE 80th ANNIVERSARY OF THE BIRTH OF PROFESSOR ALEXANDER ARTEMYEVICH MATCHIN

Barkov V.N.*, Matz E.G., Nosov E.V.
Orenburg state medical University, Orenburg

Abstract. The biography of the Honored Doctor of the Russian Federation, Doctor of Medical Sciences, Professor Alexander Artemyevich Matchin is presented. His contribution to the development of the Orenburg State Medical University and Russian healthcare was noted.

Keywords: A.A. Matchin, professor, healthcare, education.

«Преподавателям слово дано не для того, чтобы усыплять свою мысль, а для того, чтобы будить чужую».

В.О. Ключевский.

1 января 2022 г. исполнилось 80 лет со дня рождения заслуженного врача РФ, доктора медицинских наук, профессора А.А. Матчина (Рис. 1).

Александр Артемьевич родился вторым по счету ребенком в селе Алексеевка Переволоцкого района Чкаловской (Оренбургской) области в семье учителя сельской школы Артемия Сергеевича (1915–2004), инвалида Красной армии и Марии Андреевны Матчиных (1917–1999), работавшей в колхозе. После окончания в 1959 г. средней школы №3 г. Оренбурга поступил на лечебный факультет Оренбургского государственного медицинского института. Вся дальнейшая жизнь и трудовая деятельность А.А. Матчина тесно связаны с Оренбургским государственным медицинским университетом, в котором он в настоящее время продолжает работать, возглавляя кафедру стоматологии и челюстно-лицевой хирургии.

Обучаясь в вузе, с третьего курса А.А. Матчин стал присутствовать на заседаниях студенческого научного кружка при кафедре общей хирургии, возглавляемой профессором А.С. Альтшулем, приходить в клинику на ночные дежурства (Рис. 2). Будучи кружковцем, начал заниматься экспериментальными исследованиями, результаты которых в последующем были опубликованы в журнале «Клиническая хирургия» [1]. В 1965 г. А.А. Матчин окончил лечебный факультет Оренбургского государственного медицинского института и был рекомендован к обучению в клинической ординатуре на кафедре общей хирургии. Клинической базой кафедры была Дорожная клиническая больница станции Оренбург. В двух хирургических отделениях больницы проводились вмешательства на органах брюшной и грудной полостей, на конечностях, забрюшинном пространстве, мочеполовой системе, органах шеи. В больницу госпитализировались и травматологические больные, а также дети с врожденной патологией. Ургентная хирургическая помощь больным оказывалась круглосуточно.

Клинический ординатор А.А. Матчин под руководством доцента В.И. Зака как лечащей врач восьмикоечной палаты курировал больных с заболеваниями органов брюшной и грудной полостей, урологической патологией, травмами конечностей, много ассистировал на ургентных и плановых операциях, проводил операции, выполнял перевязки. С первого месяца обучения в ординатуре А.А. Матчин стал приходить на ночные дежурства с наиболее опытными хирургами, что позволило освоить основные методы

Рис. 1. Заведующий кафедрой стоматологии и челюстно-лицевой хирургии Оренбургского государственного медицинского университета профессор А.А. Матчин.

* e-mail: k_stomat@orgma.ru

Рис. 2. Студент четвертого курса А.А. Матчин демонстрирует на сессии СНО больного после трансторакальной резекции пищевода по поводу рака грудного отдела (1963 г.).

диагностики и лечения хирургических больных. Приобретенные им навыки позволили администрации больницы разрешить А.А. Матчину уже после завершения первого года обучения в ординатуре нести самостоятельные дежурства по ургентной хирургии в качестве ответственного хирурга. Принять такое решение позволило правило, заведенное профессором А.С. Альтшулем, в сложных клинических ситуациях в любое время суток консультироваться по телефону с заведующими отделениями Ю.С. Коноваловым, Б.Д. Рябовым, доцентом В.И. Заком, а при необходимости вызывать в клинику поддежурившего на дому хирурга. Дежурные врачи широко пользовались этим правилом, причем нередко звонили или посылали посыльного даже к профессору А.С. Альтшулю, тем более, что о состоянии пациентов, находящихся под наблюдением или в тяжелом состоянии, профессор А.С. Альтшуль сам постоянно интересовался, позвонив вечером дежурному врачу. Такая организация оказания ургентной помощи позволяла существенно уменьшить опасность диагностических или тактических ошибок при оказании ургентной помощи и лечении самых сложных хирургических больных.

По окончании двухгодичной ординатуры А.А. Матчин был рекомендован в аспирантуру. Под руководством заведующего кафедрой профессора С.П. Вилесова в 1971 г. он выполнил и успешно защитил кандидатскую диссертацию на тему: «О реиннервации, биоэлектрической активности и реактивности кожных трансплантатов (клиническое исследование)».

Закончив аспирантуру, с 1 сентября 1970 по 1 ноября 2003 гг. работал на кафедре госпитальной хирургии (хирургических болезней №1) Оренбургского медицинского института (с 1994 года медицинской академии) сначала ассистентом, а затем доцентом кафедры. Под руководством доцента Л.Н. Македонской Александр Артемьевич начинает заниматься челюстно-лицевой хирургией, осваивает хирургические методы лечения больных с заболеваниями органов головы и шеи. Проводит практические занятия со студентами, читает отдельные лекции по курсу стоматологии и челюстно-лицевой хирургии. 3 декабря 1984 г. избирается на должность доцента и возглавляет курс стоматологии при кафедре госпитальной хирургии. Ученое звание доцента присвоено 30 апреля 1986 года. На курсе осуществляется и совершенствуется преподавание стоматологии студентам лечебного, педиатрического и медико-профилактического факультетов. Клинической базой курса стоматологии становится открытое в 1977 г. отделение челюстно-лицевой хирургии на 50 коек в 1-ой городской клинической больнице г. Оренбурга. В отделение госпитализируются жители Оренбурга и области с воспалительными заболеваниями, опухолями и травмами челюстно-лицевой области, дефектами и деформациями лица, круглосуточно оказывается экстренная и плановая помощь стоматологическим больным.

После открытия стоматологического факультета 1 ноября 2003 г. курс реорганизуется в кафедру стоматологии и челюстно-лицевой хирургии, а доцент А.А. Матчин избирается заведующим данной кафедры. Одновременно со 2 сентября 2002 по 22 октября 2007 гг. он работает в должности декана впервые открытых в академии в 2002 г. стоматологического, фармацевтического факультетов и факультета клинической психологии. Организация данных факультетов определялась, прежде всего, острой потребностью в таких специалистах здравоохранения Оренбургской области. С началом подготовки по данным специальностям Оренбургская медицинская академия превращается в многофакультетный медицинский вуз с практически полным набором факультетов.

В клинике челюстно-лицевой хирургии под руководством А.А. Матчина начинают разрабатываться методики хирургического и комбинированного лечения местнораспространенного рака слизистой оболочки полости рта и языка, стали выполняться расширенные и комбинированные операции при первичных и рецидивных опухолях органов полости рта, челюстных костей, разрабатываются и оптимизируются вопросы лечебной тактики у онкологических больных с учетом предшествующего лучевого лечения, локализации и распространенности рецидивов рака. Обосновываются принципы реабилитации больных злокачественными опухолями челюстно-лицевой области на этапах хирургического, комбинированного и комплексного лечения, а также последующего медицинского наблюдения [4]. Результаты клинических исследований [2; 5] докладываются А.А. Матчиным на Международных, Всероссийских и межобластных научно-практических конференциях (Рис. 3, 4).

В повседневную работу клиники челюстно-лицевой хирургии Оренбургского государственного медицинского университета внедряются оригинальные методики лечения больных местнораспространенным раком органов полости рта. С использованием световой и электронной микроскопии обосновывается, разрабатывается и апробируется комплекс эффективных мероприятий по профилактике послеоперационных осложнений с учетом закономерностей клеточного и тканевого гомеостаза, диапазона гисто- и органотипических потенций эпителиальной, соединительной и мышечной тканей, а также особенностей микрогемоциркуляции в тканях челюстно-лицевой области, входящих в зону облучения (Рис. 5).

Подготовка студентов стоматологического факультета проводится на клинических базах кафедры, размещенных в отделениях челюстно-лицевой хирургии 1-ой городской клинической больницы и детской областной клинической больницы, а также в лечебных кабинетах областной клинической стоматологической поликлинике, новый корпус которой был открыт в декабре 2003 г.

Открытие трех новых факультетов потребовало от администрации академии проведения большого комплекса организационных, кадровых, учебно-методических мероприятий, воплощение в жизнь которых позволило организовать полноценный учебный процесс в вузе. Первый декан вновь открытых факультетов А.А. Матчин, обладая организаторским талантом, профессиональной

Рис. 3. Участники XX Международной конференции челюстно-лицевых хирургов и стоматологов (г. Санкт-Петербург, 2015). Слева направо: профессора А.А. Матчин (Оренбург), И.М. Байриков (Самара), В.А. Козлов (Санкт-Петербург), доцент Н.К. Аркушенко (Санкт-Петербург), профессор М.А. Губин (Воронеж).

Рис. 4. Профессор А.А. Матчин (слева), член-корреспондент РАН, профессор В.А. Козлов в перерыве между заседаниями на XXI Международной конференции челюстно-лицевых хирургов и стоматологов «Новые технологии в стоматологии», Санкт-Петербург (2016).

компетентностью, опытом педагогической работы, отдает много сил созданию, оснащению и развитию этих факультетов, но прежде всего стоматологического факультета. В короткое время создается современная учебно-материальная база для практической подготовки будущих стоматологов и фармацевтов. В академии открываются фантомный класс, учебная стоматологическая поликлиника, учебная аптека и др.

Под руководством ректора академии профессора С.А. Павловичева (01.05.1993–30.01.2009) и проректора по учебной работе профессора А.А. Стадникова (23.05.1993–02.12.2012) деканат успешно организует образовательный процесс на открытых в академии факультетах. На всех кафедрах, ведущих подготовку по новым специальностям, создаются учебные рабочие программы, готовятся учебно-методические разработки, наглядные пособия для лекционного преподавания, проведения практических занятий и различного вида производственных практик. Все

Рис. 5. Доцент А.А. Матчин на обходе в отделении челюстно-лицевой хирургии 1-ой городской клинической больницы г. Оренбурга (1989).

это позволило кафедральным коллективом успешно осуществлять подготовку новых специалистов для практического здравоохранения.

В качестве заведующего кафедрой А.А. Матчин организует и контролирует учебный процесс по изучению стоматологии и челюстно-лицевой хирургии на стоматологическом, лечебном, педиатрическом, медико-профилактическом факультетах и факультете иностранных студентов. Читает основной курс лекций по этим специальностям, руководит обучением клинических ординаторов, осуществляет руководство лечебной работой клиники челюстно-лицевой хирургии. Проводит утренние врачебные конференции, осуществляет контроль качества работы дежурной бригады челюстно-лицевых хирургов, курирует тяжелых и неясных больных. На утренних врачебных конференциях проводится обсуждение и разбор пациентов, назначаемых на оперативное вмешательство или находящихся в отделении реанимации, оцениваются результаты проведенных хирургических пособий. Вместе с заведующим отделением он ежедневно осматривает наиболее сложных больных, проводит операции, выполняет еженедельные обходы и разборы больных в отделении челюстно-лицевой хирургии ГБУЗ «ГКБ №1» г. Оренбурга. Помимо клинической работы в отделении челюстно-лицевой хирургии А.А. Матчин выполняет хирургические вмешательства в отделении пластической и реконструктивной хирургии ГБУЗ «Оренбургский областной клинический

Рис. 6. Открытие нового корпуса Оренбургской областной клинической стоматологической клиники. Слева направо: декан стоматологического факультета доцент А.А. Матчин, губернатор Оренбургской области А.А Чернышев (1999-2010), главный врач поликлиники А.С. Жук (29 декабря 2003 г.).

Рис. 7. Губернатор Оренбургской области А.А. Чернышев, главный врач поликлиники А.С. Жук, министр здравоохранения Оренбургской области заслуженный врач РФ В.М. Естефеев, декан стоматологического факультета А.А. Матчин, председатель комитета по здравоохранению, социальной политике, туризму и спорту Законодательного собрания Оренбургской области Н.Н. Долгушин в лечебном кабинете областной клинической стоматологической клинике (29 декабря 2003 г.).

психоневрологический госпиталь ветеранов войн».

Под руководством заведующего кафедрой, штатных сотрудников и практических врачей студенты стоматологического факультета, клинические интерны и ординаторы получили возможность освоить практические навыки по проведению различных видов анестезии, лечению осложненного и неосложненного кариеса, удалению зубов. Все обучающиеся на стоматологическом факультете осваивают методы лечения заболеваний слизистой оболочки полости рта и пародонта, зубосохраняющие операции. В лечебных кабинетах поликлиники, в студенческой операционной студенты, интерны и клинические ординаторы получили возможность ассистировать на операциях резекции верхушек корней зубов, цистэктомий, альвеолотомий. Ознакомиться с хирургической подготовкой полости рта перед протезированием, включающей устранение экзостозов, хирургическую коррекцию уздечек, пластику преддверия полости рта. Студенты и клинические ординаторы изучают методики внутрикостной имплантации с использованием различных имплантационных систем, удаляют зубы, делают перевязки, оформляют амбулаторные карты стоматологических пациентов, решают клинические ситуационные задачи.

На практических занятиях, проходящих в отделениях челюстно-лицевой хирургии, они курируют взрослых и детей с воспалительными заболеваниями и травмами челюстно-лицевой области, кистами челюстей, опухолями и опухолеподобными образованиями, дефектами и деформациями лица. Осматривают детей с врожденной патологией, ассистируют на операциях вскрытия и дренирования абсцессов и флегмон челюстно-лицевой области, остеосинтеза при переломах костей лицевого скелета, присутствуют на перевязках. Пишут и защищают учебные истории болезни (Рис. 8).

Рис. 8. Профессор Матчин А.А., челюстно-лицевой хирург Габидуллин А.Д. вместе со студентами 4-го курса стоматологического факультета осматривают пациента с множественной сочетанной травмой челюстно-лицевой области (2019).

Многолетний опыт клиники по лечению больных со злокачественными новообразованиями челюстно-лицевой локализации был положен в основу написанных доцентом А.А. Матчиным совместно с сотрудниками Киевского научно-исследовательского рентгенорадиологического и онкологического института методических рекомендаций, утвержденных Минздравом Украины, «Рекомендации по медицинской реабилитации больных со злокачественными

опухолями губы, слизистой оболочки полости рта, языка и верхней челюсти». Издаются методические рекомендации, утвержденные Минздравом России, «Медицинская реабилитация больных раком слизистой оболочки полости рта и языка», «Комбинированная кожная пластика дефектов дна полости рта». Вопросам реабилитации онкологических больных посвящена глава в монографии А.А. Штиля «Злокачественные новообразования полости носа и околоносовых пазух», выпущенной в 2002 г. книжным издательством «Эскулап» в г. Санкт-Петербурге. Глава написана доцентами Л.Н. Македонской и А.А. Матчиным.

При научном консультировании заслуженного деятеля науки, члена-корреспондента РАМН, доктора медицинских наук, профессора В.А. Козлова Александр Артемьевич в 2007 г. успешно защищает докторскую диссертацию: «Рак органов полости рта (лечение, осложнения, реабилитация больных)» и 16 июля 2008 г. он утвержден в звании профессора.

Доцент А.А. Матчин являлся одним из соучредителей и был первым Президентом (1996–2001 гг.) стоматологической ассоциации Оренбургской области, зарегистрированной в качестве общественной организации 24 июня 1996 г. управлением юстиции Оренбургской области. Многие годы входил в состав Совета стоматологической ассоциации России и Комитета по изучению опухолей головы и шеи России. При активном участии сотрудников курса стоматологии под эгидой ассоциации он инициировал проведение ежемесячных заседаний Совета ассоциации, межрегиональных и областных научно-практических конференций, на которых заслушивались доклады, демонстрировались больные, анализировались ошибки и осложнения, допущенные при оказании медицинской помощи.

Сотрудники кафедры стоматологии и челюстно-лицевой хирургии в качестве соисполнителей принимают участие в выполнении комплексного научного исследования по изучению нейроэндокринных и молекулярно-генетических аспектов регуляции реактивности, пластичности и регенерации клеток и тканей в условиях взаимодействий про- и эукариот [3; 6]. Экспериментальные исследования проводятся на кафедре гистологии, цитологии и эмбриологии (зав. кафедрой профессор А.А. Стадников). За цикл научных работ по экспериментально-морфологическому и клиническому

Рис. 9. Губернатор Оренбургской области Ю. А. Берг (15 июня 2010–21 марта 2019) вручает профессору А.А. Матчину диплом лауреата премии губернатора Оренбургской области в сфере науки и техника за 2011 г.

обоснованию применения новых медицинских технологий в челюстно-лицевой хирургии и стоматологии профессор А.А. Матчин (руководитель работы), В.Н. Барков, В.Н. Безносик, Н.Н. Кочкина удостоены звания лауреата премии губернатора Оренбургской области в сфере науки и техники за 2011 г. В 2017 г. лауреатами такой же премии стали А.А. Матчин, А.А. Стадников и Е.В. Носов за работу «Экспериментально-морфологическое обоснование новых медицинских технологий и изделий, изготовленных из наноструктурированного титана».

Важной вехой в научной биографии профессора А.А. Матчина является написание им трех глав в учебник «Топографическая анатомия и оперативная хирургия», авторы И.И. Каган, С.В. Чемезов. Учебник выпущен в 2009 г. издательством ГЭОТАР-Медиа. Дополнительные тиражи опубликованы в 2011 и 2016 гг. Учебно-методическим объединением по медицинскому и фармацевтическому образованию вузов России данное издание было рекомендовано в качестве учебника для студентов. В 2015 г. этот учебник переведен на казахский язык (Рис. 10).

Этим же издательством в 2014 г. выпущено учебное пособие «Оперативная челюстно-лицевая хирургия и стоматология» под редакцией В.А. Козлова и И.И. Кагана. Одним из соавторов данного пособия является профессор А.А. Матчин. В 2019 г. был опубликован дополнительный тираж пособия.

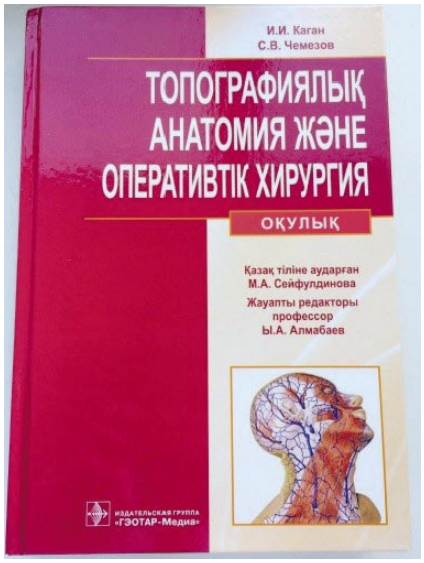

Рис. 10. Учебник по топографической анатомии и оперативной хирургии, вышедшей на казахском языке (2015).

Основными направлениями многогранной врачебной и научной деятельности профессора А.А. Матчина является изучение проблем онкостоматологии, восстановительной хирургии и челюстно-лицевой травматологии, воспалительных заболеваний, вопросов организации помощи стоматологическим больным. Он подготовил пять кандидатов медицинских наук, является автором более 350 научных и учебно-методических работ, семи авторских свидетельств и

патентов на изобретение. Много лет является членом диссертационного совета Д 208.066.04 Научное наследие профессора Александра Артемьевича Матчина свидетельствует о широте его научных интересов, научной глубине и ярко выраженной практической направленности.

За заслуги в области здравоохранения и многолетнюю добросовестную работу Указом Президента РФ В.В. Путина №824 от 6 мая 2000 г. А.А. Матчину присвоено почетное звание Заслуженный врач РФ, а постановлением Совета СтАР от 23.04.2019 г. ему присвоено почетное звание «Заслуженный челюстно-лицевой хирург» и выдано удостоверение №0001-5/56.

Работая в вузе, А.А. Матчин активно занимается подготовкой высококвалифицированных кадров в клинической ординатуре по челюстно-лицевой хирургии и стоматологии хирургической. Среди окончивших ординатуру по данным специальностям заведующая кафедрой терапевтической стоматологии ОрГМУ к.м.н. доцент Н.Н. Кочкина, к.м.н. доцент кафедры челюстно-лицевой хирургии Первого МГМУ им. И.М. Сеченова Ю.О. Волков, заведующий отделением челюстно-лицевой хирургии 1-ой городской клинической больницы г. Оренбурга А.Б. Ферхов, главный челюстно-лицевой хирург Оренбургской области А.Д. Габидуллин, ассистенты кафедры стоматологии и челюстно-лицевой хирургии ОрГМУ Е.А. Акунец, А.С. Бессонова, Р.Е. Касьянов, А.С. Лычагина, Е.Г. Мац, О.В. Мухтаренкова, Е.С. Порубова, О.В. Филилеева, Л.А. Шупляк, и мн.др. Выпускники стоматологического факультета успешно трудятся в г. Оренбурге, в сельских районах Оренбургской области, в городах Российской Федерации (Москва, Санкт-Петербург, Казань, Уфа и др.). Они достойно продолжают славные традиции Оренбургского медицинского университета. Александру Артемьевичу благодарны не только его многочисленные ученики, но и те руководители учреждений, где они работают.

Коллеги и ученики от всей души поздравляют Александра Артемьевича с юбилеем и желают ему крепкого здоровья, дальнейших успехов в его многогранной врачебной, научной и педагогической деятельности на благо процветания Российского здравоохранения и медицины.

Авторы заявляют об отсутствии конфликта интересов (The authors declare no conflict of interest).

ЛИТЕРАТУРА/REFERENCES

1. Матчин А.А. О профилактике повреждения грудного протока (экспериментальное исследование). // Клиническая хирургия. — 1968. — №4. — С.73-74. [Matchin AA. On the prevention of damage to the thoracic duct (experimental study). Clinical surgery. 1968; 4: 73-74. (In Russ).]
2. Матчин А.А. Тактики лечения больных с одонтогенными воспалительными заболеваниями челюстно-лицевой области // Питання експериментальної та клінічної стоматології. Матеріали науково-практичної конференції «Актуальна стоматологія. наука, практика, педагогіка». Харків, 2018. — С.106-110. [Matchin A.A. Taktiki lecheniya bol'nyh s odontogennymi vospalitel'nymi zabolevaniyami chelyustno-licevoj oblasti. Materials of the scientific and practical conference with international participation «Actual dentistry. Science, practice, pedagogy». Kharkiv, 2018: 106-110. (In Russ).]
3. Матчин А.А. и др. Морфологическая и иммуногистохимическая характеристика процессов заживления экспериментальных переломов нижней челюсти // Журнал анатомии и гистопатологии. — 2019. — №1. — С.44-48. [Matchin AA, et al. Morphological and immunohistochemical characteristics of the healing processes of experimental fractures of the mandible. Journal of Anatomy and Histopathology. 2019; 1: 44-48. (In Russ).] doi: 10.18499/2225-7357-2019-8-1-44-48.
4. Козлов В.А., Матчин А.А. Проблема реабилитации больных раком органов полости рта // Институт стоматологии. — 2014. — №1. — С.34–36. [Kozlov VA, Matchin AA. Issues of rehabilitation for oral cavity cancer patients. Institut stomatologii. 2014; 1: 34-36. (In Russ).]
5. Козлов В.А., Матчин А.А. Лечение больных с остеомиелитом на фоне наркотической зависимости // Материалы XXI Международной конференции челюстно-лицевых хирургов и стоматологов. — СПб, 2016. — С.76-77. [Kozlov VA, Matchin AA. Lechenie bol'nykh s osteomielitom na fone narkoticheskoi zavisimosti. Materialy XXI Mezhdunarodnoi konferentsii chelyustno-litsevykh khirurgov i stomatologov. St. Petersburg, 2016: 76-77. (In Russ).]
6. Matchin AA, Stadnikov AA, Nosov EV, Severinova SV. Features of reparative processes in the tissue of the mandible by using nanostructured titanium constructions in the experiment // Annals of Anatomy. 27th International Symposium on Morphological Sciences. 2020; I: 77.