ВЕСТНИК

НАЦИОНАЛЬНОГО
МЕДИКО-ХИРУРГИЧЕСКОГО ЦЕНТРА
ИМ. Н.И. ПИРОГОВА

НАУЧНО-ПРАКТИЧЕСКИЙ ЖУРНАЛ
издается с 2006 г., выходит 4 раза в год

Журнал включен в перечень рецензируемых научных изданий, которые рекомендованы ВАК при Министерстве науки и высшего образования Российской Федерации для публикации результатов диссертаций на соискание ученой степени кандидата и доктора наук.

Все статьи публикуются бесплатно.

Редакция журнала доводит до сведения читателей, что в издании соблюдаются принципы международной организации «Комитет по издательской этике» (Committee On Publication Ethics – COPE).
Сайт журнала http://pirogov-vestnik.ru
Правила для авторов на русском и английском языке размещены на сайте.

BULLETIN

of PIROGOV
NATIONAL MEDICAL & SURGICAL
CENTER

THEORETICAL & PRACTICAL JOURNAL
PUBLISHED SINCE 2006 4 ISSUES PER YEAR

The journal is included into the List of the leading peer-reviewed editions which are recommended by the State Commission for Academic Degrees and Titles of the Ministry of Science and Higher Education Russian Federation for publication of dissertations results for competition of an academic degree of the candidate and doctor of science.

All articles are published for free.

The Journal follows the standards of publication ethics of the international organization «Committee On Publication Ethics» (COPE).
The journal's website: http://pirogov-vestnik.ru
Rules for authors in Russian and in English are available on the website.

СОДЕРЖАНИЕ

ОБРАЩЕНИЕ ГЛАВНОГО РЕДАКТОРА

ШЕВЧЕНКО Ю.Л.
НАРОДНОЕ ПОЧИТАНИЕ И ЧУДЕСА ПРАВЕДНОГО ВРАЧА НИКОЛАЯ ПИРОГОВА (К КАНОНИЗАЦИИ) 4

РЕДАКЦИОННЫЕ СТАТЬИ

ШЕВЧЕНКО Ю.Л., МУСАЕВ И.А., БОРЩЕВ Г.Г., ЗАЙНИДДИНОВ Ф.А., УЛЬБАШЕВ Д.С.
РЕВАСКУЛЯРИЗАЦИЯ МИОКАРДА У ПОЖИЛЫХ ПАЦИЕНТОВ С ВЫРАЖЕННОЙ МИОКАРДИАЛЬНОЙ НЕДОСТАТОЧНОСТЬЮ 12

ОРИГИНАЛЬНЫЕ СТАТЬИ

СИДОРОВ Р.В., СОРОКИНА В.А., БАЗИЛЕВИЧ А.В., ПОСПЕЛОВ Д.Ю., ШЛЫК И.Ф., КАТКОВ А.А.
РЕЗУЛЬТАТЫ ПРИМЕНЕНИЯ УЛЬТРАЗВУКОВОЙ ФЛОУМЕТРИИ ПРИ ВЫПОЛНЕНИИ КОРОНАРНОГО ШУНТИРОВАНИЯ ПАЦИЕНТАМ ВЫСОКОГО РИСКА 19

ЖЕЛУДЕВ А.А., ПАРХИСЕНКО Ю.А.
ВЛИЯНИЕ ЖИДКОСТИ С ОТРИЦАТЕЛЬНЫМ РЕДОКС-ПОТЕНЦИАЛОМ НА ПОКАЗАТЕЛИ КРОВИ И ГУМОРАЛЬНОГО ИММУНИТЕТА ПОСЛЕ РЕЗЕКЦИИ ТОНКОЙ КИШКИ 23

МУРАВЬЁВ А.В., БРУСНЁВ Л.А., МУРАВЬЕВА А.А., МИНАЕВ С.В., ЕФИМОВ А.В., ЖЕРНОСЕНКО А.О.
НАШ ОПЫТ ОДНОМОМЕНТНЫХ ОПЕРАЦИЙ ПРИ КОЛОРЕКТАЛЬНОМ РАКЕ С МЕТАСТАЗАМИ В ПЕЧЕНЬ 26

ИБАДОВ Р.А., АБДУЛЛАЖАНОВ Б.Р., ИБРАГИМОВ С.Х., НИШАНОВ М.Ф.
ТЯЖЕЛЫЙ ОСТРЫЙ ПАНКРЕАТИТ. ВЫБОР ЛЕЧЕБНОЙ ТАКТИКИ 29

ИНКИНА А.В.
КЛИНИКО-ЭКСПЕРИМЕНТАЛЬНОЕ ОБОСНОВАНИЕ ПРИМЕНЕНИЯ БИОПЛАСТИЧЕСКОГО МАТЕРИАЛА «ЭКОФЛОН» В РЕКОНСТРУКТИВНОЙ ХИРУРГИИ ГОРТАНИ И ТРАХЕИ 34

ПОВАЛЯЕВ А.В., ДУВАНСКИЙ В.А., ЧЕРНЕХОВСКАЯ Н.Е.
ЭРОЗИВНО-ЯЗВЕННЫЕ ЖЕЛУДОЧНО-КИШЕЧНЫЕ КРОВОТЕЧЕНИЯ У БОЛЬНЫХ ГРУПП РИСКА: КЛИНИКА, ДИАГНОСТИКА, ЛЕЧЕНИЕ 39

ЗЕМЛЯНОЙ А.Б., ЗЕЛЕНИНА Т.А., САЛУХОВ В.В.
ПАРАЛЛЕЛИ ОСОБЕННОСТЕЙ ИНФЕКЦИЙ СИНДРОМА ДИАБЕТИЧЕСКОЙ СТОПЫ НА СТАЦИОНАРНОМ И АМБУЛАТОРНОМ ЭТАПАХ ЛЕЧЕНИЯ 45

КРАЙНЮКОВ П.Е., МОИСЕЕВ Д.Н., ЖИЛЕНКОВА О.Г., КОКОРИН В.В., ПОПОВ П.А., КОЛОДКИН Б.Б., КИМ Д.Ю., КОНДАКОВ Е.В.
ИСПОЛЬЗОВАНИЕ МЕТОДА МАСС-СПЕКТРОМЕТРИИ МИКРОБНЫХ МАРКЕРОВ В ЭТИОЛОГИЧЕСКОЙ ДИАГНОСТИКЕ ГНОЙНО-ВОСПАЛИТЕЛЬНЫХ ЗАБОЛЕВАНИЙ КИСТИ 52

CONTENTS

LETTER FROM THE CHIEF EDITOR

SHEVCHENKO YU.L.
FOLK VENERATION AND MIRACLES OF THE DOCTOR NIKOLAI PIROGOV (FOR CANONIZATION) 4

EDITORIAL

SHEVCHENKO YU.L., MUSAEV I.A., BORSHCHEV G.G., ZAINIDDINOV F.A., ULBASHEV D.S.
MYOCARDIAL REVASCULARIZATION IN ELDERLY PATIENTS WITH SEVERE MYOCARDIAL INSUFFICIENCY 12

ORIGINAL ARTICLES

SIDOROV R.V., SOROKINA V.A., BAZILEVICH A.V., POSPELOV D.YU., SHLYK I.F., KATKOV A.A.
RESULTS OF ULTRASOUND FLOWMETRY FOR CORONARY ARTERY BYPASS GRAFTING IN HIGH-RISK PATIENTS 19

ZHELUDEV A.A., PARHISENKO YU.A.
EFFECT OF A LIQUID WITH A NEGATIVE REDOX POTENTIAL ON THE INDICATORS OF BLOOD AND HUMORAL IMMUNITY AFTER RESECTION THIN GUT 23

MURAVYOV A.V., BRUSNYOV L.A., MURAVEVA A.A., MINAEV S.V., EFIMOV A.V., ZHERNOSENKO A.O.
OUR EXPERIENCE OF ONE-TIME OPERATIONS FOR COLORECTAL CANCER WITH LIVER METASTASES 26

IBADOV R.A., ABDULLAJANOV B.R., IBRAGIMOV S.KH., NISHANOV M.F.
SEVERE ACUTE PANCREATITIS. CHOICE OF TREATMENT TACTICS 29

INKINA A.V.
CLINICAL AND EXPERIMENTAL SUBSTANTIATION OF THE USE OF ECOFLON BIOPLASTIC MATERIAL IN RECONSTRUCTIVE SURGERY OF THE LARYNXAND TRACHEA 34

POVALYAEV A.V., DUVANSKIJ V.A., CHERNEKHOVSKAYA N.E.
EROSIVE AND ULCERATIVE GASTROINTESTINAL BLEEDING IN PATIENTS AT RISK: CLINIC, DIAGNOSIS, TREATMENT 39

ZEMLYANOJ A.B., ZELENINA T.A., SALUHOV V.V.
PARALLELS OF THE FEATURES OF DIABETIC FOOT SYNDROME INFECTIONS AT THE INPATIENT AND OUTPATIENT STAGES OF TREATMENT 45

KRAINYUKOV P.E., MOISEEV D.N., ZHILENKOVA O.G., KOKORIN V.V., POPOV P.A., KOLODKIN B.B., KIM D.YU., KONDAKOV E.V.
USE OF MICROBIAL MARKER MASS SPECTROMETRY METHOD IN ETIOLOGICAL DIAGNOSTICS OF PURULENT-INFLAMMATORY HAND DISEASES 52

СОДЕРЖАНИЕ

ОРИГИНАЛЬНЫЕ СТАТЬИ

ГЛУШКОВ Н.И., ПУЗДРЯК П.Д., ИВАНОВ М.А., БОНДАРЕНКО П.Б., САМКО К.В., ЖДАНОВИЧ К.В., ПОНИКАРОВА Н.Ю., ТИГРОВ И.В.
ОСОБЕННОСТИ ПРОГРАММЫ РЕАБИЛИТАЦИИ В ОТДАЛЕННЫЕ СРОКИ ПОСЛЕ ОПЕРАТИВНОГО ЛЕЧЕНИЯ МНОГОУРОВНЕВЫХ ПОРАЖЕНИЙ АТЕРОСКЛЕРОТИЧЕСКОГО ГЕНЕЗА
56

ОРЛОВ А.М., ПОПКОВА Н.Г., ГАЛИМОВ М.Л., ДАНИЛОВА В.А., ТАСКАЕВА Е.И., ЖИБУРТ Е.Б.
ПЕРВЫЙ ОПЫТ ПЕРЕЛИВАНИЯ АНТИКОВИДНОЙ ПЛАЗМЫ
61

ГРИЦАНЧУК А.М., ЯРОЦКАЯ И.А., НИКУШКИНА И.Н., ФОМИН В.В., ЕМЕЛЬЯНЕНКО М.В.
ОПТИМИЗАЦИЯ ЛЕЧЕНИЯ ПАЦИЕНТОВ С ИНФАРКТОМ МИОКАРДА НА ГОСПИТАЛЬНОМ ЭТАПЕ В ФОРМАТЕ МУЛЬТИДИСЦИПЛИНАРНОЙ СЕРДЕЧНОЙ КОМАНДЫ
63

КАРПОВ О.Э., ПЕНЗИН О.В., ПАНИН И.И., УТЯШЕВ Н.П.
АНАЛИЗ СИГНАЛОВ ЭЛЕКТРОЭНЦЕФАЛОГРАММ С ПРИМЕНЕНИЕМ ТЕХНОЛОГИЙ МАШИННОГО ОБУЧЕНИЯ ДЛЯ ДЕТЕКТИРОВАНИЯ ФОКАЛЬНЫХ ЭПИЛЕПТИФОРМНЫХ РАЗРЯДОВ
69

ОБЗОРЫ ЛИТЕРАТУРЫ

ГИТЕЛЬЗОН Е.А., ФАЙБУШЕВИЧ А.Г., ГИТЕЛЬЗОН Д.Г., ВЕРЕТНИК Г.И.
ЧРЕСКОЖНЫЕ КОРОНАРНЫЕ ВМЕШАТЕЛЬСТВА У БОЛЬНЫХ ГЕМОБЛАСТОЗАМИ
74

САЛУХОВ В.В., ГУЛЯЕВ Н.И., ЧЕПЕЛЬ А.И., ЗЕМЛЯНОЙ А.Б., ДОРОХИНА Е.В.
ПРОФИЛАКТИКА ОСЛОЖНЕНИЙ ИБС ПРИ ВАРИАБИЛЬНОМ ТРОМБОЦИТАРНОМ ОТВЕТЕ
82

ЛЕВЧУК А.Л., СЫСОЕВ О.Ю., СТОЙКО Ю.М.
ПРИМЕНЕНИЕ МЕТОДА ЛОКАЛЬНОГО ОТРИЦАТЕЛЬНОГО ДАВЛЕНИЯ В ЛЕЧЕНИИ ПАЦИЕНТОВ С ИНФИЦИРОВАННЫМИ СЕТЧАТЫМИ ЭНДОПРОТЕЗАМИ ПОСЛЕ ГЕРНИОПЛАСТИК
91

ФЕДОРОВ В.Э., МАСЛЯКОВ В.В., АСЛАНОВ А.Д.
КОМОРБИДНОСТЬ ПРИ ХИРУРГИЧЕСКИХ ЗАБОЛЕВАНИЯХ: СПОСОБЫ ОЦЕНКИ ЕЕ ТЯЖЕСТИ (2 ЧАСТЬ)
96

ФИЛИМОНОВ В.Б., ВАСИН Р.В., СОБЕННИКОВ И.С., ШИРОБАКИНА Е.Ю.
КОНСЕРВАТИВНОЕ ЛЕЧЕНИЕ СИМПТОМОВ НИЖНИХ МОЧЕВЫХ ПУТЕЙ ПРИ ДОБРОКАЧЕСТВЕННОЙ ГИПЕРПЛАЗИИ ПРЕДСТАТЕЛЬНОЙ ЖЕЛЕЗЫ
102

КАБАНОВ М.Ю., БЕЛИКОВА М.Я., СЕМЕНЦОВ К.В., АЛЕКСЕЕВ В.В., БОЯРИНОВ Д.Ю., БЕСЕДИН И.И.
СОВРЕМЕННЫЕ ПОДХОДЫ К ЛУЧЕВОЙ ДИАГНОСТИКЕ НОВООБРАЗОВАНИЙ ПЕРИАМПУЛЯРНОЙ ЗОНЫ ДВЕНАДЦАТИПЕРСТНОЙ КИШКИ
107

ЖАНУЗАКОВ Д.З.
СОСТОЯНИЕ МОЗЖЕЧКА В НОРМЕ И ПАТОЛОГИИ (КЛИНИКО-ЭКСПЕРИМЕНТАЛЬНЫЕ ДАННЫЕ)
116

ТАРАСОВА Л.А., СУХОРУКОВА В.А., ШЕВЦОВА Е.Е., ТАРАСОВА О.Н.
МЕТОДЫ НЕЙРОКОРРЕКЦИИ РЕЧЕВЫХ НАРУШЕНИЙ ВСЛЕДСТВИЕ ПЕРИНАТАЛЬНОЙ ЭНЦЕФАЛОПАТИИ ГИПОКСИЧЕСКОГО ГЕНЕЗА У ДЕТЕЙ С ИСПОЛЬЗОВАНИЕМ РИТМИЧЕСКОЙ ТРАНСКРАНИАЛЬНОЙ МАГНИТНОЙ СТИМУЛЯЦИИ (РТМС)
123

КЛИНИЧЕСКИЕ НАБЛЮДЕНИЯ

ШЕВЧЕНКО Ю.Л., ЗАЙНИДДИНОВ Ф.А., БОРЩЕВ Г.Г., УЛЬБАШЕВ Д.С.
КОРОНАРНОЕ ШУНТИРОВАНИЕ В СОЧЕТАНИИ С МЕТОДИКОЙ НЕПРЯМОЙ РЕВАСКУЛЯРИЗАЦИИ МИОКАРДА У ПАЦИЕНТОВ С ИБС
130

ШЕВЧЕНКО Ю.Л., БАТРАШОВ В.А., ЮДАЕВ С.С., ЗЕМЛЯНОВ А.В.
ЭТАПНОЕ ХИРУРГИЧЕСКОЕ ЛЕЧЕНИЕ ПАТОЛОГИЧЕСКИХ ИЗВИТОСТЕЙ ВНУТРЕННЕЙ СОННОЙ И ПОЗВОНОЧНОЙ АРТЕРИЙ
134

CONTENTS

ORIGINAL ARTICLES

GLUSHKOV N.I., PUZDRYAK P.D., IVANOV M.A., BONDARENKO P.B., SAMKO K.V., ZHDANOVICH K.V., PONIKAROVA N.YU., TIGROV I.V.
SOME ASPECTS OF THE REHABILITATION PROGRAM ON LONG TIME AFTER OPERATIVE TREATMENT OF MULTI-LEVEL DAMAGES OF ATHEROSCLEROTIC GENESIS
56

ORLOV A.M., POPKOVA N.G., GALIMOV M.L., DANILOVA V.A., TASKAEVA E.I., ZHIBURT E.B.
FIRST ANTICOVID PLASMA TRANSFUSION EXPERIENCE
61

GRICANCHUK A.M., YAROCKAYA I.A., NIKUSHKINA I.N., FOMIN V.V., EMELYANENKO M.V.
OPTIMIZATION OF THE HOSPITAL STAGE OF TREATMENT OF PATIENTS WITH MYOCARDIAL INFARCTION IN THE FORMAT OF A MULTIDISCIPLINARY HEART TEAM
63

KARPOV O.E., PENZIN O.V., PANIN I.I., UTYASHEV N.P.
ANALYSIS OF EEG SIGNALS USING MACHINE LEARNING TECHNOLOGIES FOR DETECTING FOCAL EPILEPTIFORM DISCHARGES
69

REVIEWS

GITELZON E.A., FAJBUSHEVICH A.G., GITEL'ZON D.G., VERETNIK G.I.
PERCUTANEOUS CORONARY INTERVENTION IN PATIENTS WITH BLOOD MALIGNANCY
74

SALUKHOV V.V., GULAYEV N.I., CHEPEL A.I., ZEMLYANOY A.B., DOROKHINA E.V.
PREVENTIVE ANTIPLATELET THERAPY OF ISCHEMIC HEART DISEASE COMPLICATIONS IN CONDITIONS OF VARIABILITY OF PLATELET RESPONSE
82

LEVCHUK A.L., SYSOEV O.YU., STOIKO YU.M.
NEGATIVE PRESSURE WOUND THERAPY FOR TREATMENT OF MESH INFECTION AFTER HERNIA REPAIR
91

FYODOROV V.E., MASLYAKOV V.V., ASLANOV A.D.
COMBORIDITY IN SURGICAL DISEASES: METHODS FOR ASSESSING ITS SEVERITY (2 PART)
96

FILIMONOV V.B., VASIN R.V., SOBENNIKOV I.S., SHIROBAKINA E.YU.
CONSERVATIVE TREATMENT OF LOWER URINARY TRACT SYMPTOMS IN BENIGN PROSTATIC HYPERPLASIA
102

KABANOV M.YU., BELIKOVA M.YA., SEMENCOV K.V., ALEKSEEV V.V., BOYARINOV D.YU., BESEDIN I.I.
MODERN APPROACHES TO X-RAY DIAGNOSTICS OF NEOPLASMS OF THE PERIAMPULAR ZONE OF DUODENUM
107

ZHANUZAKOV D.Z.
THE STATE OF THE CEREBELLUM IN NORMAL AND PATHOLOGICAL CONDITIONS, (CLINICAL AND EXPERIMENTAL DATA)
116

TARASOVA L.A., SUHORUKOVA V.A., SHEVCOVA E.E., TARASOVA O.N.
METHODS OF NEUROCORRECTION OF SPEECH DISORDERS DUE TO PERINATAL ENCEPHALOPATHY OF HYPOXIC ORIGIN IN CHILDREN USING RHYTHMIC TRANSCRANIAL MAGNETIC STIMULATION (RTMS)
123

CASE REPORTS

SHEVCHENKO YU.L., ZAINIDDINOV F.A. BORSHCHEV G.G., ULBASHEV D.S.
CORONARY BYPASS SURGERY IN COMBINATION WITH INDIRECT MYOCARDIAL REVASCULARIZATION IN PATIENTS WITH IHD
130

SHEVCHENKO YU.L., BATRASHOV V.A., YUDAEV S.S., ZEMLYANOV A.V.
STAGE-BY-STAGE SURGICAL TREATMENT OF PATHOLOGICAL TORTUOSITIES OF THE INTERNAL CAROTID AND VERTEBRAL ARTERIES
134

СОДЕРЖАНИЕ

КЛИНИЧЕСКИЕ НАБЛЮДЕНИЯ

ХАНАЛИЕВ Б.В., ГУСАРОВ В.Г., БУТАРЕВА Д.В.
ОСОБЕННОСТИ ПРИМЕНЕНИЯ АНТИБАКТЕРИАЛЬНЫХ ПРЕПАРАТОВ ПРИ ЭНДОВИДЕОХИРУРГИЧЕСКОМ ЛЕЧЕНИИ ПАЦИЕНТОВ С НЕФРОЛИТИАЗОМ

БАТРАШОВ В.А., ЯШКИН М.Н., ЧЕРНОВ Г.А., ЧЕРНЯГО Т.Ю.
АНГИОСАРКОМА ВАРИКОЗНО-РАСШИРЕННЫХ ВЕН ПЕРЕДНЕЙ БРЮШНОЙ СТЕНКИ

ПОГОСОВ Н.В., КРАЙНЮКОВ П.Е., КОНДАКОВ Е.В., КИМ Д.Ю., КОКОРИН В.В.
ХИРУРГИЧЕСКОЕ ЛЕЧЕНИЕ ПОДСЛИЗИСТОЙ ОПУХОЛИ ПИЩЕВОДА

РЫБЧИНСКИЙ С.С., КРАЙНЮКОВ П.Е., БАКАСОВА А.В., КУЛОВА И.А.
ВОЗМОЖНОСТИ УЛЬТРАЗВУКОВОГО ИССЛЕДОВАНИЯ НА ЭТАПЕ УГЛУБЛЕННОГО МЕДИЦИНСКОГО ОСМОТРА В ОПРЕДЕЛЕНИИ СИНХРОННОГО РАКА ПРИ МНОЖЕСТВЕННЫХ ИЗМЕНЕНИЯХ ПОЧЕК

СОЛОВЬЕВ И.А., СУРОВ Д.А., ДЫМНИКОВ Д.А., ЛЫЧЕВ А.Б., КАБАНОВА В.И., ВАСИЛЬЧЕНКО М.В., НУЙКИН Е.В., СИЗОНЕНКО Н.А.
УСПЕШНОЕ ЛЕЧЕНИЕ ДЛИТЕЛЬНО СУЩЕСТВУЮЩЕГО ХОЛЕДОХОЛИТИАЗА, ОСЛОЖНЕННОГО ФОРМИРОВАНИЕМ МНОЖЕСТВЕННЫХ ХОЛАНГИОГЕННЫХ АБСЦЕССОВ ПЕЧЕНИ НА ФОНЕ ВИЧ-ИНФЕКЦИИ

ИСТОРИЯ МЕДИЦИНЫ

МОРГОШИЯ Т.Ш.
ЖИЗНЬ И ТВОРЧЕСТВО АКАДЕМИКА А.А. ВИШНЕВСКОГО (К 115-ЛЕТИЮ СО ДНЯ РОЖДЕНИЯ)

ЮБИЛЕИ

МАТВЕЕВ С.А., СУСОВ Р.П.
АКАДЕМИК ЮРИЙ ВЛАДИМИРОВИЧ ЛОБЗИН — ПОЧЕТНЫЙ ДОКТОР ПИРОГОВСКОГО ЦЕНТРА (К 70-ЛЕТИЮ СО ДНЯ РОЖДЕНИЯ)

CONTENTS

CASE REPORTS

138 **HANALIEV B.V., GUSAROV V.G., BUTAREVA D.V.**
FEATURES OF USE ANTIBACTERIAL THERAPY IN ENDOVIDEOSURGICAL TREATMENT OF PATIENT WITH NEPHROLITIASIS

141 **BATRASHOV V.A., YASHKIN M.N., CHERNOV G.A., CHERNYAGO T.Y.**
ANGIOSARCOMA OF VARICOSE VEINS OF THE ANTERIOR ABDOMINAL WALL

145 **POGOSOV N.V., KRAINYUKOV P.E., KONDAKOV E.V., KIM D.YU., KOKORIN V.V.**
SURGICAL TREATMENT OF SUBMUCOSULAR TUMOR OF THE ESOPHAGUS

147 **RYBCHINSKII S.S., KRAINYUKOV P.E., BAKASOVA A.V., KULOVA I.A.**
POSSIBILITIES OF ULTRASOUND EXAMINATION AT THE STAGE OF IN-DEPTH MEDICAL EXAMINATION IN DETERMINING SYNCHRONOUS CANCER WITH MULTIPLE KIDNEY CHANGES

151 **SOLOVEV I.A., SUROV D.A., DYMNIKOV D.A., LYCHEV A.B., KABANOVA V.I., VASILCHENKO M.V., NUJKIN E.V., SIZONENKO N.A.**
SUCCESSFUL TREATMENT OF LONG-TERM CHOLEDOCHOLITHIASIS COMPLICATED BY THE FORMATION OF MULTIPLE CHOLANGIOGENIC LIVER ABSCESSES ON THE BACKGROUND OF HIV INFECTION

HISTORY OF MEDICINE

155 **MORGOSHIIA T.SH.**
LIFE AND WORK OF ACADEMICIAN A.A. VISHNEVSKY (TO THE 115th ANNIVERSARY OF HIS BIRTH)

ANNIVERSARIES

160 **MATVEEV S.A., SUSOV R.P.**
ACADEMICIAN YURI VLADIMIROVICH LOBZIN — HONORARY DOCTOR OF THE PIROGOV CENTER (ON THE 70th ANNIVERSARY OF HIS BIRTH)

Учредитель

МИНИСТЕРСТВО ЗДРАВООХРАНЕНИЯ РОССИЙСКОЙ ФЕДЕРАЦИИ
НАЦИОНАЛЬНЫЙ МЕДИКО-ХИРУРГИЧЕСКИЙ ЦЕНТР ИМ. Н.И. ПИРОГОВА

Журнал зарегистрирован в Федеральной службе по надзору за соблюдением законодательства в сфере массовых коммуникаций и охраны культурного наследия.
Рег. свид. ПИ № ФС77-24981 от 05 июля 2006 г.

Все права защищены. Никакая часть этого издания не может быть репродуцирована в какой-либо форме без письменного разрешения издателя.
Редакция не несет ответственности за содержание рекламных материалов.
© НМХЦ им. Н.И. Пирогова, 2020 г.

Адрес редакции
105203, Москва, ул. Нижняя Первомайская, 70
тел./факс (495) 464-10-54, e-mail: info@pirogov-center.ru
www.pirogov-center.ru
http://pirogov-vestnik.ru

Тираж 1000 экз. Отпечатано в ЦПУ «Радуга»
Россия, Москва ул. Автозаводская, 25

Publisher

PIROGOV NATIONAL MEDICAL & SURGICAL CENTER

The magazine is registered with the Federal Service for Media Law Compliance and Cultural Heritage.
Certificate of registration as a mass medium
PI No. FS77-24981 dated 05.07.2006.

All rights reserved. No part of the publication can be reproduced without the written consent of editorial office.
The editors are not responsible for the content of promotional materials.
© FSPI «National Medical and Surgical Center named after N.I. Pirogov» of the Ministry of Healthcare of the Russian Federation, 2020.

Editorial Board Address
70, Nizhnyaya Pervomayskaya St.,105203 Moscow Russia
tel./fax +7 (495) 464-10-54, e-mail: info@pirogov-center.ru
www.pirogov-center.ru
http://pirogov-vestnik.ru

Circulation 1000 copies. Printed in the «Raduga»
Printing house: st. Avtozavodskaya, 25, Moscow, Russia.

ОБРАЩЕНИЕ ГЛАВНОГО РЕДАКТОРА • LETTER FROM THE CHIEF EDITOR

НАРОДНОЕ ПОЧИТАНИЕ И ЧУДЕСА ПРАВЕДНОГО ВРАЧА НИКОЛАЯ ПИРОГОВА (К КАНОНИЗАЦИИ)

Шевченко Ю.Л.
ФГБУ «Национальный медико-хирургический Центр им. Н.И. Пирогова», Москва

DOI: 10.25881/BPNMSC.2020.78.70.001

FOLK VENERATION AND MIRACLES OF THE DOCTOR NIKOLAI PIROGOV (FOR CANONIZATION)

Shevchenko Yu.L.
Pirogov National Medical and Surgical Center, Moscow

В память вечную будет праведник, от слуха зла не убоится.
(Пс. 111: 6-7)

Святость представляет собой одно из наиболее фундаментальных понятий Христианства. Ведь святой — это человек, который открылся Богу и через которого Бог действует, как во всей Церкви, так и вообще во всем нашем мире. Святость — это напоминание христианам о том единственно верном и правильном пути, по которому должен пройти верующий человек. Господь хочет, чтобы каждый пришел к познанию Истины и был носителем благодати Святого Духа в своем сердце, и чтобы в вечности все люди соединились с источником бессмертия, наследовав вечную жизнь.

Святыми Церковь называет тех людей, которые, очистившись от греха, стяжали Духа Святого, явили Его силу в нашем мире. В качестве святых почитаются те, чье угождение Богу было явлено Церкви как достоверный факт, спасение которых еще до Страшного Суда (т.е. вхождение в Царство Небесное) очевидно для верующих и всей полноты церковной. К таким лицам первоначально относились апостолы, об избрании которых для вечной жизни сказал Сам Христос (Ин. 17: 21–24). К святым относят также ветхозаветных пророков и патриархов. Таковыми стали и мученики, страдания и смерть которых за имя Христово открыли перед ними двери в Царствие Небесное.

Святые — это наглядное обнаружение Промысла Божия о человеке. Разнообразие же подвигов, приводящих к святости, свидетельствует о многообразии Божественного Промысла, которым управляются люди для достижения спасения и жизни вечной.

Сам процесс причисления кого-либо к лику святых Христианской Церкви называется канонизацией (лат. canonizatio от греч. κανονίζω — регулировать, определять, узаконивать).

Почитание святых вошло в благочестивый обычай христиан с самых первых дней существования Церкви. «К концу первого тысячелетия Православная Церковь имела вполне сформированный список вселенских святых, празднуемый каждой Поместной Церковью. Известность отдельных местных святых возрастала, им начинают строить храмы… Именно с этого времени и возникает канонизация как акт в том смысле, какой ей придается в настоящее время» [1, с. 16].

В Киевской Руси, а затем и в Московском царстве канонизация святых всегда являлась подтверждением многочисленных фактов народного почитания усопших подвижников веры и благочестия. Церковь благословляла это почитание и торжественно провозглашала таких угодников святыми.

На протяжении своей истории наша Церковь руководствовалась при причислении подвижников к лику святых следующими правилами: «Основным критерием канонизации служил дар чудотворений, проявленный при жизни или по кончине святого, а в некоторых случаях — наличие нетленных останков. Сама канонизация имела три вида. Наряду с ликами святых по характеру их церковного служения (мученики, святители, преподобные и др.) в Русской Церкви различались святые и по распространенности их почитания — местнохрамовые, местноепархиальные и общенациональные» [1, с. 17].

Кроме соборного почитания и празднования дней святых, прославленных Богом, христиане всегда почитали память еще не канонизированных Церковью подвижников особым богослужением — панихидой. «Поскольку церковная память — это народная память, то часто именно она давала материал для канонизации того или иного святого. В этом смысле постоянная (во все времена) и

повсеместная (во многих приходах и епархиях) молитвенная память о упокоении со святыми подвижников часто являлась первым шагом к канонизации сего подвижника. При этом многочисленные свидетельства о таких святых порою изобиловали большим числом повествований о чудесах, ими совершенных» [1, с. 18].

Канонизация всегда мыслилась церковным народным сознанием как факт проявления в Церкви особых свидетельств святости Божией, действующей через прославляемого подвижника благочестия. Поэтому всегда основным условием прославления было проявление подлинной святости праведника.

Наша святая Православная Церковь руководствуется следующими признаками или критериями святости православных подвижников:

«1. Вера Церкви в святость прославляемых подвижников как людей, Богу угодивших и послуживших пришествию на землю Сына Божия и проповеди Святого Евангелия (на основании такой веры прославлялись праотцы, отцы, пророки и апостолы).
2. Мученическая за Христа смерть, или истязание за веру Христову (так, в частности, в Церкви прославлялись мученики и исповедники).
3. Чудотворения, совершаемые святым по его молитвам или от честных его останков — мощей (преподобные, молчальники, столпники, мученики-страстотерпцы, юродивые и др.).
4. Высокое церковное первосвятительское и святительское служение.
5. Большие заслуги перед Церковью и народом Божиим.
6. Добродетельная, праведная и святая жизнь.
7. В семнадцатом веке, по свидетельству Патриарха Нектария, три вещи признавались причиной истинной святости в людях:
   а) Православие безукоризненное;
   б) совершение всех добродетелей, за которыми следует противостояние за веру даже до крови;
   в) проявление Богом сверхъестественных знамений и чудес.
8. Нередко свидетельством о святости праведника было большое почитание его народом, иногда еще при жизни» [1, с. 25–26].

Большое значение в вопросе канонизации имеют честные останки праведника, именуемые мощами. По учению Православной Церкви мощами святых являются как полностью сохранившиеся (нетленные мощи), так и отдельные частицы, взятые от тел прославленных Богом праведников. Неслучайно, что само наименование тел святых людей мощами на церковнославянском языке буквально означает «мощь», «сила». В этом заключается свидетельство Церкви о чудесных, сверхъестественных проявлениях, исходящих от мощей праведника, что подтверждает силу Божественной благодати, которая пребывает на честных останках святого. Нередко возле мощей праведников происходили чудеса исцелений, избавления от болезней и утешения в скорбях, тех, кто с верой и молитвой приходил прославить Божественного избранника.

Неслучайно поэтому «возникновение чудес или чудесных проявлений (источение мира) от мощей в Русской Церкви часто было началом прославления святого. Однако мощи святых нередко износились из земли уже после канонизации, из чего можно заключить, что наличие святых останков оставалось лишь одним из возможных условий прославления святого» [1, с. 26].

Если суммировать все перечисленные выше свидетельства святости прославляемого подвижника, то кратко их можно выразить следующим образом. **Основными критериями канонизации** в Русской Православной Церкви являются: **праведное житие**, неоспоримое **исповедание Православной веры, народное почитание и чудотворения**.

Фактически канонизация представляет собой итоговый, завершающий акт реального опыта установившейся духовной связи между благочестивым православным народом и подвижником благочестия. Это — опыт обращенных к праведнику и услышанных им молитв, это — засвидетельствованные чудеса, совершенные прославляемым подвижником, это — неформальное, народное признание личности угодника Божия как святого.

Разными путями святые угождают Богу. Каждого подвижника Господь наделяет особенными исключительными талантами, принимая плоды реальных дел и трудов, поэтому Церковь прославляет угодников Божиих в разных ликах.

По характеру христианских подвигов Церковь традиционно разделяет святых на чины. Это — праотцы, пророки, мученики, исповедники, апостолы, равноапостольные, блаженные, бессребренники, преподобные, святые праведные, святители, страстотерпцы, преподобномученики, равноапостольные, благоверные князья и княгини, столпники, чудотворцы, священномученики.

Святые праведные — это угодники Божии, которые, достигнув подлинного богообщения, удостоились святости за особо благочестивый и угодный Богу образ жизни. При этом святые праведные, нередко являясь светскими людьми без духовного звания, жили в «миру», имели семьи и гражданскую профессию. Жизнь и деятельность праведных подвижников в общественной жизни и профессиональных занятиях всегда направлена на то, чтобы исполнять христианскую заповедь любви к Богу и ближнему, чтобы самоотверженно и жертвенно служить Церкви, народу Божию и своему Отчеству.

Именно таким **праведным врачом** является Николай Иванович Пирогов. Его подвижническая жизнь, направленная на служение страждущему от болезней человечеству, известна не только многочисленным биографам «чудесного» доктора, но и является национальным достоянием всей России.

Великий русский хирург оставил после себя обширное научное наследие, которое не теряет своей актуально-

сти и в наши дни, будучи востребованным современным поколением врачей и педагогов. Это — и многочисленные труды ученого по медицине [2], и его работы, посвященные отечественному образованию [3].

Народное почитание Пирогова общеизвестно. Это почитание началось еще при его жизни, достаточно вспомнить трогательное прощание ученого с Киевским учебным округом в 1861 г. [4, с. 529–552], или знаменитый юбилей его пятидесятилетней деятельности на поприще медицинской науки, просвещения и гражданственности, с размахом отмеченный в Москве в мае 1881 г. [5, с. 456–458, 46–462].

Уже тогда Пирогов оценивался восторженными современниками как высоконравственная личность, которая оказывала положительное влияние на все наше общество, в особенности на молодежь. Об этом прекрасно сказал наш знаменитый педагог и писатель К.Д. Ушинский: «Наконец-то мы имеем посреди нас человека, на которого с гордостью можно указать нашим детям и внукам, и по безукоризненной дороге которого можем вести смело наши молодые поколения. Пусть наша молодежь смотрит на этот образ, и будущность нашего Отечества будет обеспечена. Другой такой жизни, какова жизнь Н.И. Пирогова, мы не знаем в России, да и у других народов таких жизней не много. Если Н.И. Пирогов призывает нас к бескорыстной деятельности на пользу народа, если он говорит нам о нравственной силе духа; если он указывает нам необходимость нравственного самовоспитания, как единственного средства действовать благотворно на воспитание народа, если он говорит нам о религии, нравственности, любви к людям и любви к Отечеству, бескорыстии, самопожертвовании, то эти слова уже не одни громкие фразы, а дела, или укоряющие нас в бездействии, или призывающие нас к спасительной деятельности. Н.И. Пирогов не только возбуждает в нас желание деятельности на пользу общественную, но и рождает твердую уверенность в том, что эта деятельность не пропадет даром. Народ, из среды которого выходят такие личности, какова личность Н.И. Пирогова, может с уверенностью глядеть на свою будущность» [6, с. 2].

Можно с уверенностью утверждать, что Пирогов — это совесть России! Вот слова профессора анатомии А.П. Вальтера, сказанные в 1861 г.: «О, чудо! Анатом, хирург и испытатель материи в природе человека делается поборником ее духовного начала. Он требует признания и развития достоинства человека, в знаменитых строках о вопросах жизни он кладет руку на больное место в воспитании русской молодежи, но кладет ее как врач для исцеления ран. Он произнес то, что все чувствовали, но никто не обрек в слово. Вся Россия его поняла, вся Россия согревалась его теплою, вдохновленною речью, вся Россия стала требовать гуманности, человечности в воспитании» [4, с. 535].

После кончины ученого память о нем сохранилась не только в сердцах его благодарных учеников, но и еще более утвердилась среди всех русских людей. Трудами и усердием последователей Пирогова на ниве медицинской науки — С.С. Шкляревского [7], И.В. Бертенсона [8], Н.В. Склифосовского [5, с. 458–460; 9], Н.Н. Бурденко [10] и др. о жизни и трудах «чудесного» доктора в России не только никогда не забывали, но и всегда говорили с достоинством и глубочайшим уважением.

В 1881–1922 гг. существовало Пироговское общество, которое представляло собой одно из самых авторитетных объединений русских врачей всех специальностей. А конференции врачей Российской империи назывались Пироговскими съездами.

После революции имя Пирогова пользовалось большим почетом и уважением среди советских врачей. Такая же добрая память о «чудесном докторе» сохранялась в сердцах тех крестьян, которые еще помнили Пирогова при жизни. В связи с этим в 1927 г. редакция журнала «Украинский медицинский архив» опубликовала на страницах издания уникальный материал — простые, нехитрые, своеобразные воспоминания людей о великом хирурге. Эти воспоминания показывают, какой глубокий, легендарный след оставил выдающийся ученый, педагог и врач в простом народе, в котором всегда жило чувство искренней и глубокой благодарности Пирогову за бескорыстную помощь в лечении и избавлении от различных недугов [11].

В послереволюционный период о высоком духовно-нравственном облике Пирогова, его трепетном и почтительном отношении к Богу и Церкви писали наши выдающиеся религиозные философы и мыслители — С.Л. Франк [12], протоиерей В.В. Зеньковский [13] и святитель Лука (Войно-Ясенецкий) [14].

Сегодня в честь Пирогова в России и за рубежом (Беларусь, Украина, Молдова, Эстония, Польша, Болгария) названы многочисленные медицинские учебные заведения, клиники, госпиталя, санатории и больницы. Имя Пирогова носят улицы, переулки и набережные, ему установлены памятники и бюсты.

На Украине в черте Винницы находится музей-усадьба Н.И. Пирогова. Парк-музей «Н.И. Пирогов» открыт в Болгарии.

А с 2003 г. в Москве при Национальном медико-хирургическом Центре имени Н.И. Пирогова функционирует одноименный музей великого хирурга. Первая очередь музея Н.И. Пирогова в составе Национального медико-хирургического Центра была открыта для посетителей 13 ноября 2005 г. к 195-ой годовщине со дня рождения ученого.

В 2005 г. к 195-летию великого русского хирурга Европейской академией естественных наук был учрежден Европейский орден Николая Пирогова.

По решению Президиума академии мне было поручено и оказана честь быть председателем Международного наградного комитета этого ордена. С тех пор каждый год в день рождения Пирогова на актовом дне Пироговского Центра вручается Европейский орден Николая Пирогова выдающимся российским и зарубежным личностям за

Рис. 1. Музей-усадьба Н.И. Пирогова (Винница).

особые заслуги в здравоохранении, медицинской науке, медицинском образовании и гуманитарной деятельности. Очень многие наши соотечественники и их зарубежные коллеги стали лауреатами этой престижной награды.

А в 2010 г. в честь 200-летия со дня рождения Пирогова по нашей инициативе Ученым советом Пироговского Центра была учреждена Международная Пироговская премия.

Премия вручается ежегодно в день рождения Николая Ивановича выдающимся медикам мира за беспрецедентный вклад в развитие медицины и верность профессии.

В 2013 г. по нашей инициативе Президиумом Российской академии медицинских наук была учреждена

Рис. 2. Музей Н.И. Пирогова (в Национальном медико-хирургическом Центре имени Н.И. Пирогова, Москва).

Рис. 3. Европейский орден Николая Пирогова.



Рис. 4. Медаль Международной Пироговской премии.

Большая золотая медаль Н.И. Пирогова. В 2015 г. медицинская академия вошла в Российскую академию наук и Большая золотая медаль Н.И. Пирогова стала одной из главных наград РАН. Эта медаль вручается раз в год членам Академии и иностранным коллегам-медикам за особые научные достижения в медицине.

Рис. 5. Нагрудный знак Международной Пироговской премии.



Рис. 6. Большая золотая медаль Н.И. Пирогова РАМН.

В 2020 г. в период тяжелых испытаний отечественного здравоохранения новой вирусной инфекцией руководством России был учрежден орден Пирогова, который вручается за особые заслуги в охране здоровья.

Пирогов был не только человеком необычайной нравственной силы, но, прежде всего, глубоко верующим, православным человеком [15]. **Его исповедание Православия не подлежит никакому сомнению**, ибо тому есть свидетельства в самих словах Николая Ивановича, о чем он прямо пишет в своем Дневнике: «Если я спрошу себя теперь: какого я вероисповедания, то отвечу на это положительно: православного — того, в котором родился, и которое исповедовала вся моя семья… Искренно верую в учение Христа Спасителя» [16, с. 154–155, 136].

Уже, будучи тяжело больным, находясь на смертном одре, **Пирогов с глубоким христианским смирением принял волю Божью** — последнее и самое тяжелое испытание — со словами: «Благодарю моего Господа Бога, что страдания не лишили меня способности живо вспоминать старое, думать и писать. Да будет воля святая Твоя!» [16, с. 342].

Говоря о чудесах, применительно к личности Николая Пирогова, первым делом следует сказать о том, что неслучайно известный рассказ А.И. Куприна называется «Чудесный доктор» [17]. То, что совершал Пирогов как хирург при жизни, иначе как чудесами назвать нельзя. Он успешно лечил безнадежно больных людей, изобретал новые хирургические методы и совершенствовал уже известные. Все эти изобретения Пирогова облегчали страдания больных и способствовали их скорейшему выздоровлению.

Так, например, на Кавказской войне Пирогов впервые успешно использовал эфирный наркоз, спася тем самым тысячи жизней солдат. А оперируя раненых в осажденном Севастополе, великий хирург впервые применил гипсовую повязку, дав начало сберегательной тактике лечения ранений конечностей и избавив многих солдат и офицеров от ампутаций. Важнейшей заслугой Пирогова является внедрение в ходе Крымской воны совершенно нового метода сортировки раненых. Из этой сортировки впоследствии возникла лечебно-эвакуационная служба нашей армии, благодаря чему значительно снизилась смертность, и улучшилось качество оказания медицинской помощи в военно-полевых условиях. Это ли не чудеса для медицины середины 19 века!

Чудом следует назвать и знаменитую «Ледяную анатомию» Пирогова [18], которая значительно опередила время и стала основой для новой медицинской дисциплины — топографической анатомии.

Этот гениальный труд предвосхитил компьютерную томографию, без которой сегодня невозможно представить деятельность врачей многих специальностей. Анатомический атлас Пирогова стал незаменимым руководством для врачей-хирургов, которые с тех пор получили счастливую возможность значительно повысить качество проводимых операций, при этом существенно снизив негативные последствия операционного вмешательства для организма. Этот атлас и предложенная Пироговым методика проведения операций стали основой для последующего развития хирургии, сохраняя свою актуальность и сегодня.

Рис. 7. «Ледяная анатомия» Н.И. Пирогова.

Николай Пирогов являет свои чудеса и в наши дни. Вот одно из тех, которые довелось испытать на себе автору этих строк.

Я был молодым хирургом, хотя уже заведовал отделением кардиохирургии в клинике, когда ко мне обратилась молодая женщина с очень тяжелым клапанным пороком сердца. В результате инфекционного поражения были полностью разрушены два клапана. В сердце дремала инфекция. Больная была в тяжелом состоянии. Все говорило о ее неоперабельности, и только ее молодость оставляла небольшой шанс на возможный благоприятный исход операции на сердце. В интересах больной я решил направить ее к более опытным моим коллегам в Москву, Киев и Прибалтику. К сожалению, в этих центрах ей отказали в операции по причине тяжести состояния, и она вернулась ко мне с мольбами о помощи. Хотя мое сердце разрывалось от жалости, профессиональный опыт меня останавливал, я очень не хотел ее оперировать, понимая, что она с большой вероятностью не выживет. Под предлогом бушевавшей тогда в городе эпидемии гриппа, я отправил больную домой переждать этот опасный период, не лишая ее надежды на операцию.

Через несколько дней после напряженного рабочего дня и выраженного утомления, работая с историями болезней у себя в кабинете, я задремал за рабочим столом. И вот в тонком видении вдруг открывается дверь и… в кабинет заходит Николай Иванович Пирогов. Он присел напротив, положил свою мягкую, теплую ладонь на мою и говорит: «Коллега, оперируйте! Я помолюсь за Вас и больную. Верьте мне, у Вас все получится. Я Вас благословляю!» Сон ли это был…? Но эти слова великого русского хирурга я слышал явно, они были четкими, мягкими и с легким императивом.

Эти слова стали воистину пророческими. На следующий день я вызвал больную в клинику для операции. Тревожные сомнения меня покинули. Мною овладела вера в добрый исход вмешательства и я был наполнен необъяснимой приятной силой для исполнения сказанного Пироговым. Надо заметить, что и больная в этот раз была спокойна и уверена без тени сомнений. Утром перед операцией она мне сказала: «Юрий Леонидович, я верю, у нас все будет хорошо».

Операция прошла ровно, спокойно, инфекционные очаги были отсанированы, разрушенные клапаны иссечены и заменены отечественными шаровыми протезами (как считалось в то время не лучшего качества). Послеоперационный период протекал гладко, больная быстро восстановилась и через две недели была выписана домой.

Несколько лет, пока я работал в Ленинграде, я и мои коллеги наблюдали ее, она жила полноценной жизнью обычного человека. Через два года она родила ребенка. И вот теперь, через 35 лет, узнав, что я буду на одной из конференций в Санкт-Петербурге, моя бывшая пациентка приехала туда и нашла меня. Я не сразу ее узнал, но она напомнила о себе. Я был поражен. Она рассказала, что, несмотря на возраст, живет полноценной жизнью, все делает по дому, занимается внуками. Но еще большим было мое удивление отличной работе отечественных клапанных протезов. Мы явно недооценивали их надежность.

На следующий день мы обследовали бывшую пациентку современными методами. Результаты обследования подтвердили отличную функцию клапанов и сердца в целом. А ведь операция была выполнена 35 лет тому назад! Я был несказанно рад за нее и, конечно же, я испытывал великое чувство человеческого и профессионального удовлетворения. Расставаясь, я рассказал ей мою историю встречи с Н.И. Пироговым перед ее операцией, о его благословении меня. При этом я поведал ей, что она первая, кому я об этом рассказываю. Спокойно выслушав меня с теплой улыбкой, она вдруг сказала: «А Вы знаете, ко мне перед операцией в палату тоже заходил какой-то старенький доктор и сказал, что все будет хорошо. Но я не знала тогда, кто это был, а вот теперь знаю».

Сказанное мною выше, без сомнения, является настоящим чудом от чудесного доктора!

И подобные **чудесные случаи**, когда Пирогов как бы подсказывает хирургам, направляет их в том, как следует правильно поступить в сложных клинических ситуациях, в итоге помогая победить болезнь, происходили и происходят не единожды. Это неудивительно, ведь медики, врачи и медсестры, в особенности хирурги, уже давно молятся Николаю Ивановичу, просят у него благословения и помощи на операции, кто-то открыто, кто-то тайно. А уж в горячих точках многие военные хирурги носили и носят в карманах маленькие портреты Пирогова как иконку.

Будучи еще совсем молодым сотрудником хирургической клиники Военно-медицинской академии, я не раз был свидетелем того, как мои уже пожилые, испытанные войной учителя, великие профессора, порой тайно за перегородкой в ординаторской перед операцией истово молились Николаю Ивановичу Пирогову, прося у него помощи. Один из моих учителей академик И.С. Колесников, которому я ассистировал во время операции на легком, в момент очень сложной ситуации, когда ему никак не удавалось остановить мощное кровотечение из сердца, буквально криком призывал на помощь Пирогова: «Николай Иванович, ну помоги же мне!». В этот момент сестра подала И.С. Колесникову необычный хирургический зажим, которым мы очень редко пользовались, и профессор моментально остановил кровотечение. Больной был спасен. Когда мы выходили из операционной (я обычно провожал своего учителя до кабинета), он остановился, положил мне руку на плечо, очень пристально, но мягко посмотрел мне в глаза, и по-отечески сказал: «Вот, сынок, что значит Пирогов!».

Особо следует сказать о нетленном теле великого хирурга, которое почти 140 лет пребывает забальзамированным в цоколе специально построенной церкви в честь святителя Николая в музее-усадьбе ученого в

Виннице. Примечательно, что в теле Пирогова не было обнаружено «ни малейших признаков разложения — не стала разлагаться на фракции и гнить кровь, никаких процессов гниения в мозге, а самое непонятное — бактерии, наполнявшие кишечник, не только не вызвали процессы разложения тела, но вообще будто испарились — или, что ещё более невероятно, продолжали жить, как во вполне живом и здоровом организме!» [19]. **Фактически — это мощи**, чудесным образом изъятые по воле Господа из всеобщего закона тления, что говорит об особом божественном избранничестве Пирогова. К его усыпальнице 140 лет приходят помолиться люди, чтобы получить исцеление от своих недугов. Это постоянное паломничество свидетельствует о широком народном почитании Пирогова и чудесных явлениях, выражающихся в благодатной помощи и исцелениях больных.

Представленные свидетельства убедительно доказывают, что Николай Пирогов **является святым праведным врачом**. Об этом красноречиво говорит его **подвижническая жизнь**, исполненная бескорыстной любовью к страждущему человечеству и искренним смирением перед Богом. Как **Божий** избранник Пирогов много потрудился на ниве медицинской науки, совершив блистательные открытия, которые всецело употребил ради высочайшей миссии на земле — исцеления людей от недугов и болезней. Как заботливый отец и добрый пастырь, ученый сделал неоценимый вклад в воспитание юношества и совершенствование народного образования. Как **верный сын Отечества и нашей Церкви** Пирогов многосодержательно и **праведно прожил** свою яркую, необычную, исполненную множеством страданий, испытаний, но и радостей жизнь, которую всю положил «за други своя», тем самым всецело исполнив одну из главнейших евангельских заповедей (Ин. 15: 13).

Именно за эти исключительные качества великого хирурга всегда **почитали и почитают в нашем народе праведником**, справедливо называя Пирогова «**Чудесным доктором**». Ведь его **прижизненные и посмертные чудесные деяния**, связанные с исцелением и спасением тысяч больных, составляют особую и славную страницу в истории медицины нашего Отечества и Церкви.

И сегодня, спустя 210 лет со дня рождения Николая Ивановича Пирогова и почти 140 лет со времени его блаженной кончины, очень бы хотелось его канонического прославления как Праведного и Чудесного доктора. Тем более что уже давно он является таковым в сознании и сердцах нашего народа. Святость и праведность великого русского хирурга очевидна и неоспорима в сознании верующих людей, обращающихся к нему в молитвах, получающих просимое и, главное, воздающих ему должное поклонение как святому угоднику Божиему.

Автор заявляет об отсутствии конфликта интересов (The author declare no conflict of interest).



Рис. 8. Икона Николая Ивановича Пирогова.

ЛИТЕРАТУРА/REFERENCES

1. О канонизации святых в Русской Православной Церкви. Доклад Митрополита Крутицкого и Коломенского Ювеналия на юбилейном Поместном Соборе Русской Православной Церкви, посвященном 1000-летию Крещения Руси, на тему // Канонизация святых. Свято-Троицкая Сергиева Лавра, 6–9 июня 1988. — М.: Изд. Московского Патриархата, 1988. С. 3–33. [O kanonizacii svyatyh v Russkoj Pravoslavnoj Cerkvi. Doklad Mitropolita Krutickogo i Kolomenskogo YUvenaliya na yubilejnom Pomestnom Sobore Russkoj Pravoslavnoj Cerkvi, posvyashchennom 1000-letiyu Kreshcheniya Rusi, na temu. Kanonizaciya svyatyh. Svyato-Troickaya Sergieva Lavra, 6–9 june 1988. M.: Izd. Moskovskogo Patriarhata, 1988. pp.3–33. (In Russ).]
2. Пирогов Н.И. Собрание сочинений: в 8 т. / Ред. коллегия: А.Н. Бакулев, И.Г. Руфанов (отв. ред.) и др. — М.: Медгиз, 1957–1962. [Pirogov NI. Sobranie sochinenij: v 8 t. A.N. Bakulev, I.G. Rufanov, editors. M.: Medgiz, 1957–1962. (In Russ).]
3. Пирогов Н.И. Педагогические и публицистические сочинения. «Избранное» / Сост. и лит. ред.: Ю.Л. Шевченко, К.В. Забелин. — Смоленск — М.: Историко-литературный журнал «Странникъ», 2018. 544 с. [Pirogov NI. Pedagogicheskie i publicisticheskie sochineniya. «Izbrannoe». YU.L. SHevchenko, K.V. Zabelin, editors. Smolensk — M.: Istoriko-literaturnyj zhurnal «Strannik», 2018. 544 p. (In Russ).]
4. Сочинения Н.И. Пирогова. Изд. второе. — СПб.: Тип. М.М. Стасюлевича, 1900. Т. 1. 554 с. [Sochineniya N.I. Pirogova. Izd. vtoroe. SPb.: Tip. M.M. Stasyulevicha; 1900. T. 1. 554 p. (In Russ)].
5. Брежнев А.П. Пирогов. — М.: Мол. гвардия, 1990. 476 с. [Brezhnev AP. Pirogov. M.: Mol. gvardiya, 1990. 476 p. (In Russ).]
6. Николай Иванович Пирогов. Великий целитель тела и воспитатель души. Его жизнь, государственно-общественная деятельность и педагогические взгляды / Сост. С. Старосивильский. — Варшава: Тип. Варшавского учебного округа, 1907. 25 с. [Nikolaj Ivanovich Pirogov.

Velikij celitel' tela i vospitatel' dushi. Ego zhizn', gosudarstvenno-obshchestvennaya deyatel'nost' i pedagogicheskie vzglyady. Sost. S. Starosivil'skij. Varshava: Tip. Varshavskogo uchebnogo okruga; 1907. 25 p. (In Russ).]

7. Шкляревский С.С. Очерк жизни и деятельности Н.И. Пирогова. — Киев: тип. С.В. Кульженко, 1881. 16 с. [SHklyarevskij SS. Ocherk zhizni i deyatel'nosti N.I. Pirogova. Kiev: tip. S.V. Kul'zhenko; 1881. 16 p. (In Russ).]
8. Бертенсон И.В. Николай Иванович Пирогов. Очерк его общественной деятельности как профессора, врача-хирурга, писателя и педагога с 24-го мая 1831 г. по 24-е мая 1881 г. — СПб.: Изд. К. Риккера, 1881. 47 с. [Bertenson IV. Nikolaj Ivanovich Pirogov. Ocherk ego obshchestvennoj deyatel'nosti kak professora, vracha-hirurga, pisatelya i pedagoga s 24-go maya 1831 g. po 24-e maya 1881 g. SPb.: Izd. K. Rikkera; 1881. 47 p. (In Russ).]
9. Склифосовский Н.В. Избранные труды. — М.: Медгиз, 1953. С. 37–38, 66–69. [Sklifosovskij NV. Izbrannye trudy. M.: Medgiz; 1953. P. 37–38, 66–69. (In Russ).]
10. Бурденко Н.Н. О Н.И. Пирогове с исторической точки зрения (сообщено в заседании [Юрьевского врачебного общества Н.И. Пирогова] 5-го ноября). — Юрьев: Тип. К. Маттисен, 1908. 14 с. [Burdenko NN. O N.I. Pirogove s istoricheskoj tochki zreniya (soobshcheno v zasedanii [YUr'evskogo vrachebnogo obshchestva N.I. Pirogova] 5-go noyabrya). YUr'ev: Tip. K. Mattisen, 1908. 14 p. (In Russ).]
11. На могилі М.Пирогова й народні перекази про нього // Український медичний архів. 1927. Т. 1. Зошит 2–3. С. 277–281. [Na mogili M.Pirogova j narodni perekazi pro n'ogo. Ukraïns'kij medichnij arhiv. 1927. T. 1. Zoshit 2–3. P. 277–281].
12. Франк С. Пирогов как религиозный мыслитель // Путь. — 1932. — №32. — С. 73–84. [Frank S. Pirogov kak religioznyj myslitel'. Put'. 1932; (32): 73–84. (In Russ).]
13. Зеньковский В. Преодоление секулярной установки на почве натурализма и позитивизма. Н.И. Пирогов, Л.Н. Толстой // История русской философии. — М.: Академический проект, Раритет, 2001. — С. 364–385. [Zen'kovskij V. Preodolenie sekulyarnoj ustanovki na pochve naturalizma i pozitivizma. N.I. Pirogov, L.N. Tolstoj. Istoriya russkoj filosofii. M.: Akademicheskij proekt, Raritet, 2001. P. 364–385. (In Russ).]
14. Войно-Ясенецкий В.Ф. (Архиепископ Лука). Наука и Религия // Очерки гнойной хирургии. — М. — СПб: БИНОМ, Невский Диалект, 2000. — С. 642–672. [Vojno-YAseneckij VF. (Arhiepiskop Luka). Nauka i Religiya. Ocherki gnojnoj hirurgii. M. — SPb: BINOM, Nevskij Dialekt, 2000. P. 642–672. (In Russ).]
15. Шевченко Ю.Л. «Главный вопрос жизни — вопрос о Боге». Слово о Николае Ивановиче Пирогове на Всероссийском национальном вечере, посвященном 200-летию со дня рождения Н.И. Пирогова. Москва, Храм Христа Спасителя, 25 ноября 2010 года. — М: Изд. Российской акад. естественных наук, 2010. 20 с. [SHevchenko YuL. «Glavnyj vopros zhizni — vopros o Boge». Slovo o Nikolae Ivanoviche Pirogove na Vserossijskom nacional'nom vechere, posvyashchennom 200-letiyu so dnya rozhdeniya N.I. Pirogova. Moskva, Hram Hrista Spasitelya, 25 noyabrya 2010 goda. M: Izd. Rossijskoj akad. estestvennyh nauk, 2010. 20 p. (In Russ).]
16. Пирогов Н.И. Вопросы жизни. Дневник старого врача (юбилейное издание, посвященное 200-летию со дня рождения Н.И. Пирогова) / Предисл. Ю.Л. Шевченко, М.Н. Козовенко. — М: НМХЦ им. Н.И. Пирогова, 2010. 440 с. [Pirogov NI. Voprosy zhizni. Dnevnik starogo vracha (yubilejnoe izdanie, posvyashchennoe 200-letiyu so dnya rozhdeniya N.I. Pirogova). Predisl. YU.L. SHevchenko, M.N. Kozovenko. M: NMHC im. N.I. Pirogova; 2010. 440 p. (In Russ).]
17. Куприн А. Чудесный доктор // Рождественское чудо. В кн.: Рассказы русских писателей. — М.: ОЛМА Медиа Групп, 2014. С. 192–204. [Kuprin A. CHudesnyj doctor. In: Rozhdestvenskoe chudo. Rasskazy russkih pisatelej. M.: OLMA Media Grupp; 2014. P. 192–204. (In Russ).]
18. Шевченко Ю.Л., Китаев В.М. «Ледяная анатомия» — прообраз современных лучевых изображений // Хирургия. Журнал им. Н.И. Пирогова. — 2010. — №9. — С. 4–8. [SHevchenko YUL., Kitaev VM. «Ledyanaya anatomiya» — proobraz sovremennyh luchevyh izobrazhenij. Hirurgiya. ZHurnal im. N.I. Pirogova. M., 2010; (9): 4–8. (In Russ).]
19. Деружинский В. Две загадочные мумии // Секретные исследования. — 2019. — №14. [Deruzhinskij V. Dve zagadochnye mumii. Sekretnye issledovaniya. 2019; (14). (In Russ).] Доступно по: https://bit.ly/ag142019. Ссылка активна на 22.07.2020.

РЕДАКЦИОННЫЕ СТАТЬИ • EDITORIAL

РЕВАСКУЛЯРИЗАЦИЯ МИОКАРДА У ПОЖИЛЫХ ПАЦИЕНТОВ С ВЫРАЖЕННОЙ МИОКАРДИАЛЬНОЙ НЕДОСТАТОЧНОСТЬЮ

Шевченко Ю.Л., Мусаев И.А., Борщев Г.Г.*, Зайниддинов Ф.А., Ульбашев Д.С.

Клиника грудной и сердечно-сосудистой хирургии Святого Георгия, ФГБУ «Национальный медико-хирургический Центр им. Н.И. Пирогова», Москва

DOI: 10.25881/BPNMSC.2020.22.25.002

Резюме. Обоснование. Ишемическая болезнь сердца (ИБС) — заболевание, широко распространенное среди лиц пожилого возраста. Более 75% всех смертей от ИБС приходится на возраст 65 лет и старше. Выбор оптимального метода реваскуляризации миокарда у данной категории пациентов остается обсуждаемым вопросом. Распространенное и диффузное поражение коронарного русла, ригидность и извитость венечных сосудов, снижение фракции выброса делает операцию АКШ единственно приемлемой для огромной части больных пожилого и старческого возраста. В статье продемонстрированы результаты лечения пациентов методом прямой реваскуляризации миокарда (АКШ), дополненной новаторской методикой стимуляции экстракардиального неоангиогенеза ЮрЛеон III.

Цель. Комплексная оценка клинического применения предлагаемой методики у пожилых пациентов со сниженной функцией сердца в ближайшем и отдаленном послеоперационном периоде

Материалы и методы. В группу исследования вошли 96 пациентов. Всем пациентам выполнено коронарное шунтирование в условиях искусственного кровообращения (ИК). Пациенты были разделены на 2 группы: I группа — традиционная хирургическая реваскуляризация миокарда (n = 49). II группа — аорто-коронарное шунтирование, дополненное методикой ЮрЛеон III (n = 47). Исследование включало в себя опросы по телефону. В отдалённом периоде оценивалось изменение ФК стенокардии, тест 6-ти минутной ходьбы, выполнялось ЭхоКГ и сцинтиграфия миокарда.

Результаты. При анализе интраоперационных и клинических исследований в ближайшем и отдаленном послеоперационном периоде АКШ, дополненное методикой ЮрЛеон III, не приводит к осложнениям ,связанных с самой методикой (p>0,05). У пациентов после выполнения АКШ+ЮрЛеон III в отличие от группы с изолированным выполнением прямой реваскуляризации миокарда через 1 год выявлено значимые различия: снижение ФК стенокардии 0,6±0,5 (АКШ+ЮрЛеон III), 1,2±0,7 (АКШ) (p<0,05); увеличение показателей теста 6-ти минутной ходьбы: 400±17м (АКШ+ ЮрЛеон III), 352±16 м (АКШ) (p<0,05), ФВ ЛЖ: 54,87±1,14% (АКШ+ЮрЛеон III), 50,59±1,95% (АКШ) (p<0,05). По данным синхроОФЭКТ с ^{99m}Tc-технетрилом, снижение показателейSRS: 1,57±1,52% (АКШ+ЮрЛеон III), 6,68±7,77% (АКШ) (p<0,05).

Заключение. Аорто-коронарное шунтирование, дополненное методикой ЮрЛеон III, является клинически безопасной методикой реваскуляризации миокарда у пожилых больных ИБС со сниженной функцией миокарда ЛЖ. Отдаленные результаты после АКШ+ЮрЛеон III, выгодно отличаются от результатов после изолированного проведения АКШ у данной категории пациентов.

Ключевые слова: ИБС, синхро-ОФЭКТ, ЭхоКГ, аорто-коронарное шунтирование, экстракардиальная васкуляризация, методика ЮрЛеон III.

MYOCARDIAL REVASCULARIZATION IN ELDERLY PATIENTS WITH SEVERE MYOCARDIAL INSUFFICIENCY

Shevchenko Yu.L., Musaev I.A., Borshchev G.G.*, Zainiddinov F.A., Ulbashev D.S.

St. George thoracic and cardiovascular surgery clinic Pirogov National Medical and Surgical Center, Moscow

Abstract. Coronary heart disease (CHD) is widespread among the elderly. More than 75% of all deaths from CHD occur at the age of 65 years and older. The choice of the optimal method of myocardial revascularization in this category of patients remains a debated issue. The widespread and diffuse damage of the coronary arteries, decrease in the ejection fraction make CABG the only acceptable operation for a large part of elderly and senile patients. The article demonstrates the results of treatment of patients by direct myocardial revascularization (CABG), supplemented by the innovative method of stimulation of extracardial neoangiogenesis YurLeon III.

Aim. Comprehensive assessment of the clinical application of the proposed method in elderly patients with reduced heart function in the immediate and long-term postoperative period

Materials and methods. The study group included 96 patients. All patients underwent coronary bypass surgery. Patients were divided into 2 groups: group I — traditional surgical myocardial revascularization (n = 49). Group II — CABG, supplemented by the YurLeon III (n = 47). The study included telephone interviews. In the long-term period we determined changes in angina pectoris, a 6-minute walk test, indices of Echocardiography and myocardial scintigraphy.

Results. CABG supplemented with the YurLeon III does not lead to intraoperative and long-term postoperative complications associated with the method itself (p>0.05). Significant differences were found in patients after CABG+YurLeon III in contrast to the group with isolated direct myocardial revascularization after 1 year: decrease in angina pectoris 0.6±0.5 (CABG+YurLeon III), 1.2±0.7 (CABG)(p<0.05); increase in 6-minute walk test scores: 400±17m (CABG+Yurleon III), 352±16m (CABG)(p<0.05), EF: 54.87±1.14% (CABG+Yurleon III), 50.59±1.95% (CABG)(p<0.05). SRS: 1.57±1.52% (CABG+Yurleon III), 6.68±7.77% (CABG) (p<0.05).

Conclusion. Coronary artery bypass grafting, supplemented by the YurLeon III is a clinically safe technique of myocardial revascularization in elderly patients with coronary artery disease with reduced left ventricular function. Long-term results after CABG+Yurleon III differ favorably from the results after isolated CABG in this category of patients.

Keywords: CHD, gated-SPECT, Echocardiography, CABG, extracardial vascularization, YurLeon III.

Введение

На долю пожилых пациентов приходится большинство случаев ишемической болезни сердца (ИБС), а также до 75% всех случаев смерти от ИБС. Согласно классификации Всемирной организации здравоохранения (ВОЗ), пожилой человек — 60–75 лет [1; 2].

* e-mail: glebcenter@mail.ru

Существуют различные методы коррекции нарушений коронарного кровотока у пожилых больных ИБС со сниженной функцией сердца: баллонная ангиопластика и стентирование, коронарное шунтирование (КШ в условиях ИК или на работающем сердце) [1]. Однако весьма актуальным остается вопрос выбора способа реваскуляризации и срока выполнения хирургического вмешательства у данной категорий больных ИБС. Клинический опыт свидетельствует, что исходы оперативного лечения таких пациентов зависят от объема жизнеспособного миокарда и степени его гибернации. Современная методика индукции непрямой реваскуляризации миокарда была предложена Шевченко Ю.Л. в 2007 году, развиты ранее разработанные идеи экстракардиальной реваскуляризации миокарда и разработана современная новаторская методика индукции непрямой реваскуляризации, которая состоит из 2-х этапов (ЮрЛеон I) [1; 3; 7; 8]:

1) интраоперационный — включает механическую обработку эпикарда и перикарда с целью их десквамации;
2) послеоперационный — введение стерильного дренажного экссудата, отделяющегося по дренажам в 1 сутки после операции, интраперикардиально на 2 сутки.

Позднее была разработана методика ЮрЛеон II, основанная на результатах дальнейших исследований in vivo и in vitro, включающая [5; 6] дополнительно: подготовку обогащённой тромбоцитами плазмы крови на дооперационном этапе, извлечение жировой ткани из полости переднего средостенья и эпикардиального жира на операционном этапе для подготовки липидной матрицы. Ее позиционирование в перикардиальной полости.

В исследованиях последних лет пристальное внимание уделяется проблеме использования жировой ткани при лечении пациентов с ИБС. Стоит отметить, что интактная жировая ткань — это богатая кровеносными сосудами, самообновляющаяся структура, состоящая из адипоцитов (зрелых клеток жировой ткани), стромально-васкулярной клеточной фракции (СВКФ), поддерживающей волокнистой стромы. Стромально-васкулярная клеточная фракция является уникальным клеточным комплексом, содержащим стволовые клетки жировой ткани — СКЖТ (которые являются ключевым компонентом СВКФ), эндотелиальные и гладкомышечные клетки кровеносных сосудов и их предшественники, перициты, фибробласты, клетки крови, включая В– и Т-лимфоциты. Жировая ткань взрослого человека наиболее богата стволовыми клетками по сравнению с другими их источниками (в частности, в 1 см^3 этой ткани содержится в 100–1000 раз больше стволовых клеток, чем в 1 см^3 костного мозга) [1; 4; 6].

В 2017 г., учитывая эффективность ЮрЛеон I, ЮрЛеон II, Ю.Л. Шевченко предложил модификацию методики — ЮрЛеон III, включающую:

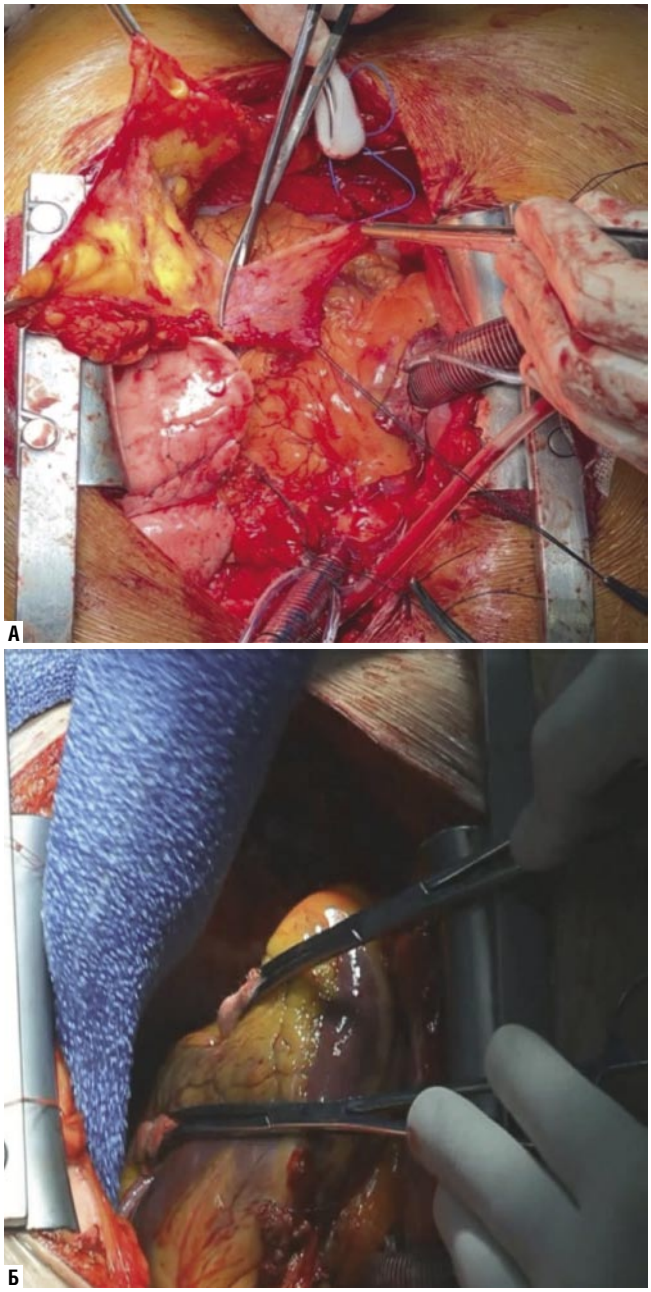

Рис. 1. Этапы методики ЮрЛеон III: А — субтотальная перикардэктомия; Б — механическая десквамация эпикарда и оставшегося перикарда с помощью абразивной перчатки.

1. Интраоперационный этап.
   - Перед окончанием операции выполняется механическая обработка эпикарда и перикарда с использованием стерильной абразивной перчатки (Рис. 1 Б).
   - Субтотальная перикардэктомия проводится над поверхностью левого желудочка до проекции диафрагмального нерва (Рис. 1 А).
   - Выполняется медиастинальная липокардиопексия из перикардиальной жировой ткани, окружающей

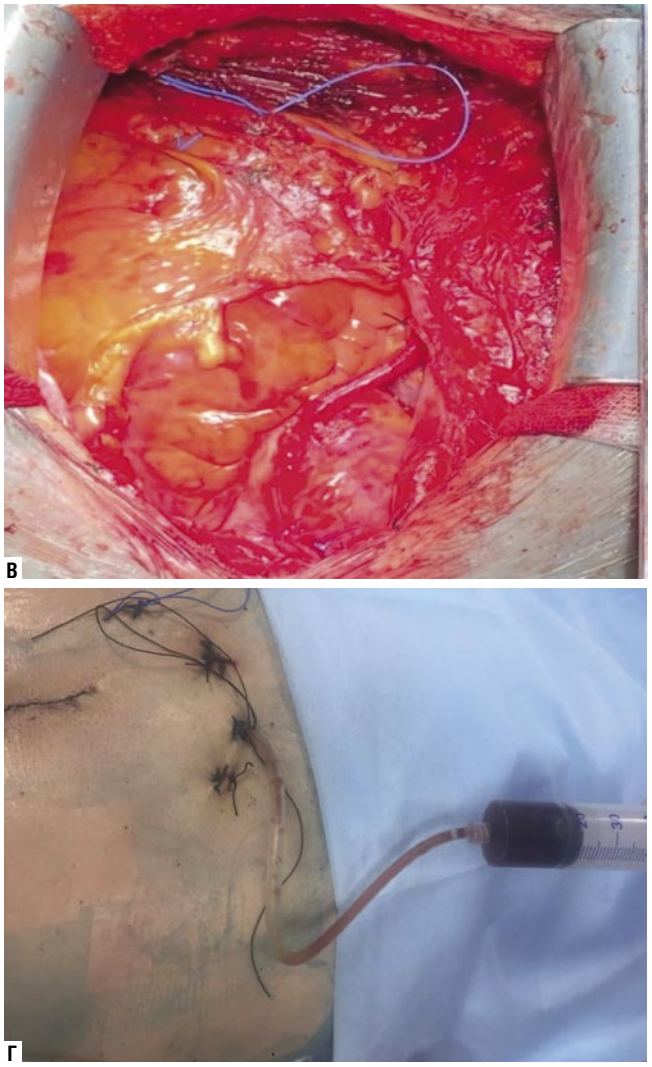

Рис. 1. Этапы методики ЮрЛеон III: В — медиастинальная липокардиопексия. Г — введение дренажного аспирата в первые сутки после операции.

поверхность сердца, с помощью соединения левого и правого его листков (Рис. 1 В).

- По окончании основного этапа операции устанавливается ниже мечевидного отростка отдельный тонкий дренаж с помещением перикардиального его конца по диафрагмальной поверхности перикарда.

2. Послеоперационный этап.
   - Центрифугирование дренажного отделяемого
   - Введение в первые сутки после операции факторы роста (дренажного аспирата) в полость перикарда (Рис. 1 Г) [6].

Материалы и методы

В группу исследования вошли 96 пациентов, которым за период с 2017 по 2020 гг. в Национальном медико-хирургическом Центре им. Н.И. Пирогова Минздрава России выполнено хирургическое лечение по поводу ИБС. Всем больным проводилось клиническое обследование с анализом жалоб, данных анамнеза заболевания, объективных методов исследования. У всех пациентов получено согласие на включение в исследование и обработку данных.

Спектр выполняемых инструментальных обследований включал: ЭхоКГ; ЭКГ; коронарографию; Для оценки наличия зон стресс-индуцированной ишемии, а также определения объёма рубцового поражения миокарда ЛЖ пациенты были обследованы с помощью синхро-ОФЭКТ до операции с ^{99m}Tc-технетрилом.

Всем пациентам при поступлении в клинику на основании данных анамнеза и клинической картины установлен диагноз ИБС, который был подтверждён данными инструментального обследования.

Пациенты были разделены на 2 группы.

I-группа — аорто-коронарное шунтирование в условиях искусственного кровообращения (n = 49). Средний возраст пациентов составил 66,69±3,5 лет. Мужчин было 44 (89,2%) пациента, женщин — 5 (10,2%). По результатам клинического опроса и обследования у всех пациентов выявлен III–IV функциональный класс (ФК) стенокардии. Толерантность к физической нагрузке при проведении теста 6-ти минутной ходьбы у данной группы больных 300±8 м. Средние показатели ФВ ЛЖ в дооперационном периоде составил 45,63±2,64%. По результатам сцинтиграфии миокарда с 99mTc-технетрилом у пациентов до операции количественный показатель нарушения перфузии в покое (SRS): 19,38±10,06.

II группа — традиционная хирургическая реваскуляризация миокарда, дополненная методикой ЮрЛеон III (n = 47). Средней возраст пациентов данной группы составил 64,29±3,04 лет. Мужчины — 43 (91,49%), женщины — 4 (8,51%). ФК стенокардии у данной группы пациентов составил III–IV. Тест 6-минутной ходьбы до операции 320±12 м. Показатели ФВ ЛЖ по данным ЭхоКГ 47,05±1,92%. По результатам сцинтиграфии миокарда показатель SRS: 20,40±11,01.

При анализе коронарографии данных пациентов были выявлены следующие показатели гемодинамически значимого (>75%) поражения коронарных артерий (Табл. 1).

Всем пациентам выполнялась хирургическая реваскуляризация миокарда, согласно критериям: ACC/AATS/AHA/ASE/ASNC/SCAI/SCCT/STS Appropriate Use Criteria for Coronary Revascularization in Patients With Stable Ischemic Heart Disease (2017) и в соответствии с руководствами по хирургическому лечению больных ИБС ESC/EACTS Guidelineson Myocardial Revascularisation (2018). В послеоперационном периоде все пациенты получали только медикаментозную терапию, соответствующую текущим рекомендациям «ACC/AHA/AATS/PCNA/SCAI/STS Focused Updateofthe Guidelineforthe Diagnosisand Managementof Patients With Stable Ischemic Heart Disease», 2016 год; национальным рекомендациям ОССН, РКО и РНМОТ по диагностике и лечению ИБС и ХСН.

Табл. 1. Поражения коронарных артерий

Коронарная артерия	I группа АКШ (n = 49)	II группа АКШ+ ЮрЛеон III (n = 47)	Статистически значимая разница
ствол ЛКА	28 (57,14%)	30 (63,83%)	p>0,05
ПМЖА	49 (100%)	47 (100%)	p>0,05
ДВ1	15 (30,61%)	11 (23,4%)	p>0,05
ДВ2	19 (38,78%)	38 (80,85%)	p>0,05
ИМА	8 (16,33%)	10 (21,28%)	p>0,05
ОВ	43 (89,8%)	40 (85,11%)	p>0,05
ВТК1	40 (81,63%)	39 (82,98%)	p>0,05
ВТК2	33 (67,35%)	42 (89,36%)	p>0,05
ПКА	35 (71,43%)	38 (80,75%)	p>0,05
ЗМЖВ	31 (63,27%)	34 (72,34%)	p>0,05
ЗБВ	27 (55,1%)	32 (68,09%)	p>0,05

Во II группе пациентам было невозможно выполнение полной реваскуляризация миокарда в результате следующих причин:

- Малый диаметр коронарной артерии.
- Окклюзия коронарной артерии и отсутствие коллатерального кровообращения в данной области.
- Наличие стента в данной области и техническая невозможность выполнения шунтирования.
- Интрамиокардиальное расположение коронарной артерии.
- Диффузное поражение коронарных артерий.

ЭхоКГ выполнялась при необходимости, интраоперационно; ежедневно, при нахождении больного в ОРИТ; 1 раз в 4 сут. при пребывании пациента в отделении и перед выпиской. В последующем для оценки клинического эффекта ЭхоКГ выполняли через 6 месяцев, 12 месяцев, 24 месяца. Состояние ЛЖ оценивали по ФВ, которую определяли по формуле Simpson.

Синхро-ОФЭКТ с 99mTc-технетрилом (в покое) выполняли для определения динамики восстановления перфузии и функции миокарда через 6 месяцев, 1 год, 1,5 года после операции.

Результаты исследования

Исследование включает в себя два этапа. Первый этап –периоперационная оценка клинического применения предлагаемой методики. Традиционная хирургическая реваскуляризация миокарда дополнялась методикой десквамации эпикарда и перикарда, выполнением субтотальной перикардэктомии над поверхностью левого желудочка и медиастинальной липокардиопиксией с дополнительным введением дренажного аспирата в первые сутки после операции. Методика получила название ЮрЛеон III (n = 47).

Второй этап — клиническая оценка ближайших и отдаленных послеоперационных результатов у двух групп сравнения.

Анализ ранних и отдаленных результатов оценки динамики ФК стенокардии, тест 6-минутной ходьбы, перфузионно-функционального состояния миокарда ЛЖ методом синхро-ОФЭКТ, оценка показателей сократимости сердца по результатам ЭхоКГ у следующих групп:

1) Группа пациентов, которым проведено АКШ.
2) АКШ, дополненное методикой ЮрЛеон III.

Табл. 2. Кровопотеря после операции и потребность в гемотрансфузии

Показатель/ группа	I группа АКШ (n = 49)	II группа АКШ+ ЮрЛеон III (n = 47)	Статистически значимая разница
кровопотеря по дренажам (мл)	494,89±175,59	425,53±109,14	p>0,05
потребность в переливании препаратов крови (случаев)	11(22,45%)	10(21,28%)	p>0,05

Первый этап — периоперационная оценка клинического применения предлагаемой методики.

Анализ осложнений в ходе операции и в ранние сроки после реваскуляризации.

При сравнении кровопотери и потребности в переливании крови и её компонентов в послеоперационном периоде были получены следующие данные (Табл. 2).

Выявлено, что проведение методики ЮрЛеон III не повлияло на объем кровопотери по дренажам и потребности в переливании препаратов крови по сравнению с контрольной группой (p>0,05).

Частота проводимых рестернотомий по поводу развившихся кровотечений.

Выявлено, что АКШ+ЮрЛеон III не повлияло на частоту проводимых рестернотомий по поводу развившихся кровотечений по сравнению с контрольной группой (p>0,05) (Рис. 2).

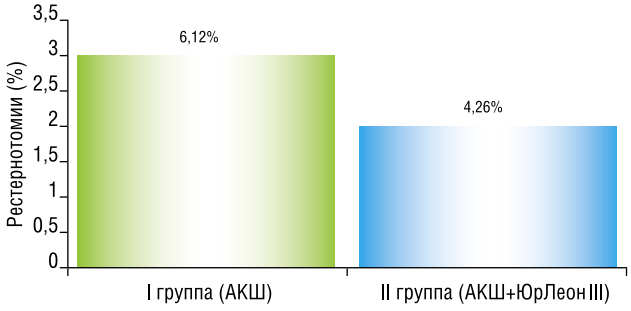

Рис. 2. Диаграмма, отражающая количество рестернотомий в послеоперационный период в двух группах сравнения.

Табл. 3. Частота развития нарушений ритма и проводимости в послеоперационном периоде у двух групп сравнения

Нарушение ритма	I группа (АКШ) n = 49	II группа (АКШ+ЮрЛеон III) n = 47
Синдром слабости синусового узла	–	–
Фибрилляция предсердий	11 (22,45%)	8 (17,02%)
Блокада левой ножки пучка Гиса	–	–
Блокада правой ножки пучки Гиса	–	–
Атриовентрикулярная блокада	–	–

При выполнении АКШ, дополненного методикой ЮрЛеон III, гемодинамически значимых нарушений ритма сердца и проводимости по сравнению с контрольной группой не выявлено (p>0,05).

Продолжительность оперативного вмешательства варьировала в пределах от 130 до 270 мин.

Средняя продолжительность оперативного вмешательства в I группе (АКШ) составила 189,59±13,51 мин. Во II группе (АКШ+ЮрЛеон III) средняя продолжительность операции составила 198,08±23,90 мин. Выполнение методики ЮрЛеон III значимо не повлияло на продолжительность операции по сравнению с I группой (p>0,05).

Во время выполнения АКШ, дополненного методикой ЮрЛеон III, ни один больной не имел интраоперационных осложнений, связанных с самой методикой: выполнение скарификации и десквамации эпикарда и перикарда, перикардэктомии не сопровождалось развитием кровотечений, гемодинамически значимых нарушений ритма сердца и проводимости, значимо не повлияло на продолжительность операции, не увеличило количество послеоперационных рестернотомий.

Представлены средние показатели данных непрерывного мониторинга в отделении кардиореанимации в исследуемых группах (Табл. 4).

Табл. 4. Параметры центральной гемодинамики после операции

Показатель	I группа (АКШ) n = 49	II группа (АКШ+ЮрЛеон III) n = 47
среднее АД (мм рт. ст.)	98,8±4,3*	102,5±4,3*
ЦВД (мм рт. ст.)	5,4±0,8*	5,3±0,8*
SPO_2 (%)	99,5±0,5*	99,6±0,5*

Примечание: * — статистически не значимая разница, p>0,05, критерий Манна Уитни.

При анализе результатов, представленных в таблице, не выявлено значимых различий в исследуемых группах пациентов (p>0,05).

Таким образом, по данным проведённого исследования АКШ, дополненное методикой ЮрЛеон III, является безопасной клинической процедурой. Во время её выполнения, а также в раннем послеоперационном периоде осложнений и критических изменений, связанных с самой методикой, зарегистрировано не было.

Второй этап — клиническая оценка ближайших и отдаленных послеоперационных результатов.

Результаты клинического опроса и обследования.

Все пациенты в клинику поступали исходно с высоким ФК стенокардии: 3,5±0,5. Через 6 месяцев ФК в II группе снизился до 1,5±0,5; через 12 месяцев ФК стенокардии: 0,6±0,5. В I группе средние значения ФК стенокардии до операции: 3,6±0,48; через 6 месяцев после операции ФК стенокардии снизился до 1,6±0,5. В период до 1 года ФК стенокардии составил 1,2±0,7 (Табл. 5).

Табл. 5. Изменение ФК стенокардии (M±m)

Группа/Сроки	Исходно	3 месяца	6 месяцев	12 месяцев
I группа (АКШ) n = 49	3,6±0,4	1,6±0,5	1,7±0,5*	1,2±0,7*
II группа (АКШ+ЮрЛеон III) n = 47	3,5±0,5	1,5±0,4	1,5±0,5*	0,6±0,5*

Примечание: * — статистически значимая разница, при p<0,05, критерий Манна Уитни.

Табл. 6. Тест 6-минутной ходьбы, м.

Группа/Сроки	До	3 месяца	6 месяцев	12 месяцев
I группа АКШ (n = 49)	300±8	320±16	340±13*	352±16*
II группа АКШ=ЮрЛеон III (n = 47)	320±12	347±14	395±8*	400±17*

Примечание: * — статистически значимая разница, при p<0,05, критерий Манна Уитни.

Анализ динамики ФК стенокардии наглядно показывает статистически достоверное его снижение в отдалённые сроки после операции в группе, где выполнялось АКШ дополненное методикой ЮрЛеон III (p<0,05).

Тест 6-минутной ходьбы проводили в больничном коридоре с фиксированными точками, обозначающими пройдённое расстояние. Изначально пациенты были проинструктированы: объяснена методика исследования и порядок действия. Затем пациент ходил в течение 6 мин. по коридору, стараясь преодолеть как можно большую дистанцию. Если при этом появлялись следующие симптомы: боль в области сердца, головокружение или боль в скелетных мышцах, тест прекращали. После этого определяли среднюю длину двух пройдённых дистанций (Табл. 6).

Толерантность к физической нагрузке при проведении теста 6-ти минутной ходьбы статистически значимо возрастает в отдалённые сроки в группе, где выполнялось АКШ +ЮрЛеон III (p<0,05).

Результаты эхокардиографии

ЭхоКГ выполняли всем пациентам через сутки после операции и во время стационарного периода лечения (до 2 недель). К моменту госпитализации для выполнения операции пациенты всех групп перенесли один или несколько ИМ, что существенно повлияло на исходную кинетику стенок и общую сократимость ЛЖ. Средние показатели ФВ ЛЖ в дооперационном периоде в I группе составили 45,63±2,64%, во II группе: 47,05±1,92%.

В последующем контрольными точками для выполнения исследования являлись 3, 6, 12, 18 месяцев после операции. Проводилась оценка показателей сократимости сердца (Табл. 7).

Установлено, что ФВ ЛЖ увеличилась у пациентов всех групп. Во II группе наблюдался значимый рост данного показателя (p<0,05).

По результатам проведённой сцинтиграфии миокарда с 99mTc-технетрилом была проведена оценка динамики коронарной перфузии у обследуемых пациентов до и в

Табл. 7. Оценка показателей сократимости сердца

		I группа (АКШ) n = 49	II группа (АКШ+ЮрЛеон III) n = 47
ФВ ЛЖ (%)	До операции	45,63±2,64	47,05±1,92
	Через 3 месяца	47,24±2,30	49,46±1,67
	Через 6 месяцев	48,36±2,20	50,91±1,59
	Через 12 месяцев	50,59±1,95*	54,87±1,14*
	Через 18 месяцев	51,24±1,82*	55,97±1,12*

Примечание: * — статистически значимая разница, при p<0,05, критерий Манна Уитни.

различные сроки после операции. Сцинтиграфия выполнена пациентам до операции, после операции через 1, 6, 12, 18 месяцев. При анализе перфузии использовали полуколичественный анализ, при котором оценивали показатели нарушения перфузии в покое (SRS).

У пациентов после АКШ происходило статистически значимое снижение SRS: 19,38±10,06 (до операции), 12,15±8,09 (через 2 месяц после операции), 4,82±7,43 (через 6 месяцев) (p<0,05). Спустя 1 год после АКШ изменение показателей не происходило: 5,11±8,27 (через 12 месяцев), 6,68±7,77 (более 12 месяцев) (p>0,05).

В группе АКШ+ЮрЛеон III изменения SRS до 6 месяцев были сопоставимы с изменениями после изолированного выполнения КШ: 20,40±11,01 (до операции) 10,05±7,05 (после операции), 4,61±4,13 (через 6 месяцев) (p<0,05). Спустя 1 год в этой группе пациентов происходило дальнейшее изменение показателей: 2,35±0,57 (через 12 месяцев), 1,57±1,52 (более 12 месяцев) (p<0,05). Показатели SRS через 1 год и более после операции статистически значимо различались: 7,0±7,89 (АКШ) и 1,67±1,5 (АКШ+ЮрЛеон III) (p<0,05) (Табл. 8).

Табл. 8. Показатели нарушения перфузии в покое

Временной промежуток	I группа (АКШ) n = 49	II группа (АКШ+ЮрЛеон III) n = 47
До операции	19,38±10,06*	20,40 ± 11,01*
Через 1 месяц	12,15±8,09 *	10,05 ± 7,05*
Через 6 месяцев	4,82±7,43 *	4,61±4,13*
Через 12месяцев	5,11±8,27*	2,35±0,57*
Более 12 месяцев	6,68±7,77 *	1,57±1,52*

Примечание: изменение SRS в разные промежутки времени у пациентов исследуемых групп (* — статистически значимые различия согласно критерию Wilcoxon, при p<0,05).

Заключение

Хирургическое лечение пожилых пациентов с ИБС со сниженной фракцией выброса связано с различными сложностями, связанными с длительным анамнезом ИБС, преобладанием стенокардии напряжения III–IV функционального класса, многососудистым и диффузным поражением коронарного русла, сниженными функциональными резервами миокарда. У данных пациентов выполнение классической операции в объеме аортокоронарного шунтирования не во всех случаях приводит к удовлетворительным результатам. Поиск новых способов восстановления коронарного кровотока привел к разработке методики ЮрЛеон III.

Ее применение активирует неоангиогенез и приводит к формированию артериоло-капиллярной сети. Метод продемонстрировал значимо лучшие показатели восстановления функции и перфузии миокарда ЛЖ в отдаленные периоды после операции. Эффект при комплексном лечении этой категории больных развивается спустя 4–6 месяцев после операции. Оценка динамики ФК стенокардии, тест 6-ти минутной ходьбы, перфузионно-функционального состояния миокарда ЛЖ методом синхро-ОФЭКТ, оценка показателей сократимости сердца по результатам ЭХОКГ позволяет решить вопрос о выборе метода коррекции нарушений коронарного кровообращения у пожилых пациентов со сниженной функцией миокарда.

При анализе интраоперационных и клинических исследований в ближайшем и отдаленном послеоперационном периоде у двух групп сравнения данной категории пациентов АКШ, дополненное ЮрЛеон III, не приводит к осложнениям, связанных с самой методикой.

Клинический эффект при комплексном лечении этой категории больных развивается через 4–6 месяцев после операции. ФК стенокардии снижается с 3,5±0,5 в II группе до 1,5±0,5 (p<0,05). Улучшаются результаты теста 6-ти минутной ходьбы с 320±19 в II группе до 395±8 (p<0,05). Методика стимуляции экстракардиального ангиогенеза улучшает сократимость миокарда по данным ЭхоКГ. Фракция выброса левого желудочка у II группы пациентов увеличилась с 47,05±1,92 до 54,87±1,14 (p<0,05). Перфузия миокарда по данным Синхро-ОФЭКТ с 99mTc-технетрилом повышалась значимо в сравнении с исходными значениями в группе пациентов, где была применена предлагаемая методика (снижение показателей SRS в покое составил от 20,40±11,01 до 1,57±1,52) (p<0,05).

Авторы заявляют об отсутствии конфликта интересов (The authors declare no conflict of interest).

ЛИТЕРАТУРА/REFERENCES

1. Шевченко Ю.Л., Симоненко В.Б., Борщев Г.Г. Экстракардиальная реваскуляризация миокарда при диффузном поражении коронарного русла, как компонент комплексного лечения больных ИБС // Клиническая медицина. — 2018. — №11. С. 10–18. [Shevchenko YU.L., Simonenko VB, Borshchev GG. Extracardial revascularization of the myocardium in diffuse lesions of the coronary bed, as a component of complex treatment of patients with coronary heart disease. Klinicheskaya medicina. 2018; 96(11): 10–18. (In Russ).]
2. Бойцов С.А., Проваторов С.И. Сердечно-сосудистые заболевания в Российской Федерации: основные составляющие смертности и направления профилактики // Вестник Росздравнадзора. — 2018. — №5. — С.12–18. [Bojcov SA, Provatorov SI. Cardiovascular diseases in Russia Russian Federation: main components of mortality and directions of prevention. Vestnik Roszdravnadzora. 2018; (5): 12–18. (In Russ).]

3. Beck CS. The development of a new blood supply to the heart by operation. AnnSurg. 1935; 102(5): 801–13.
4. Шевченко Ю.Л., Виллер А.Г. Экстракардиальная реваскуляризация у больных ишемической болезнью сердца после коронарного шунтирования — существующий фактор кровоснабжения миокарда // Вестник Национального медико-хирургического Центра им. Н.И. Пирогова. — 2007. — Т. 2. — №2 — С. 9–14. [Shevchenko YUL, Viller AG. Extracardial revascularization in patients with coronary heart disease after coronary bypass surgery is an existing factor of myocardial blood supply. Vestnik Nacional'nogo mediko-hirurgicheskogo Centra im. N.I. Pirogova. 2007; 2(2): 9–14. (In Russ).]
5. Борщев Г.Г. Экстравазальная реваскуляризация миокарда в комплексном лечении пациентов с ИБС: исторические предпосылки и современные реалии // Медицинский вестник Юга России. — 2015. — Т. 2. — С. 4–8. [Borshchev GG. Extravascular myocardial revascularization in complex treatment of patients with coronary artery disease: historical background and current realities. Medicinskij vestnik Yuga Rossii. 2015; (2):4–8. (In Russ).] doi: 10.21886/2219-8075- 2015-2-4-8.
6. Шевченко Ю.Л., Борщев Г.Г., Фомина В.С., Ким К.Ф. Исследование фактора роста эндотелия сосудов у пациентов с ИБС, которым выполняется операция коронарного шунтирования// Гены и клетки. — 2019. — Т.13. — №4. — С. 68–71. [Shevchenko YUL., Borshchev GG, Fomina VS, Kim KF. Investigation of vascular endothelial growth factor in patients with coronary heart disease undergoing coronary bypass surgery. Genyikletki. 2019; 9(1):10–18. (In Russ).] doi: 10.23868/201903009.
7. Beck C. Revascularization of the heart. Ann. Surg. 1948; 4: 854–864.
8. Мыш Г.Д., Непомнящих Л.М. Ишемия миокарда и реваскуляризация сердца. — Новосибирск: Наука,1980. 292 с. [Mysh GD., Nepomnyashchih L.M. Myocardial ischemia and revascularization of the heart. Novosibirsk: Nauka. 1980; 292 p.(InRuss).]

ОРИГИНАЛЬНЫЕ СТАТЬИ • ORIGINAL ARTICLES

РЕЗУЛЬТАТЫ ПРИМЕНЕНИЯ УЛЬТРАЗВУКОВОЙ ФЛОУМЕТРИИ ПРИ ВЫПОЛНЕНИИ КОРОНАРНОГО ШУНТИРОВАНИЯ ПАЦИЕНТАМ ВЫСОКОГО РИСКА

Сидоров Р.В.[1], Сорокина В.А.* [1], Базилевич А.В.[1], Поспелов Д.Ю.[1], Шлык И.Ф.[1], Катков А.А.[2]

[1] *ФГБОУ ВО «Ростовский государственный медицинский университет», Ростов-на-Дону*

[2] *ГБУЗ Городская клиническая больница им. С.П. Боткина, Москва*

DOI: 10.25881/BPNMSC.2020.95.63.003

Резюме. Обоснование. На сегодняшний день ИБС занимает первое место в структуре смертности в РФ. Несмотря на стремительное развитие методов лечения ИБС золотым стандартом по-прежнему остается коронарное шунтирование (КШ). В настоящее время для оценки функционального состояния коронарных шунтов и определения в них скорости кровотока все чаще используется интраоперационная флоуметрия, что значительно повышает общее качество проведенного оперативного вмешательства [1–3].

Цель: оценить эффективность применения интраоперационной ультразвуковой флоуметрии и выявить различия характеристик кровотока по коронарным шунтам у пациентов высокого хирургического риска, перенесших операцию в условиях ИК и на работающем сердце.

Методы: в проспективное исследование, проводимое в период с 2017 по 2019 г., включено 189 пациентов высокого хирургического риска, которым было выполнено КШ как в условиях ИК, так и на работающем сердце. Интраоперационная ультразвуковая флоуметрия была проведена всем пациентам обеих групп. Для оценки функционального состояния наложенных шунтов использовались такие показатели как средняя объемная скорость кровотока, индекс пульсации и диастолический поток.

Результаты. При сравнении флоуметрических показателей между группами статистически значимых различий выявлено не было (p>0,05). Однако, у пациентов, которым было выполнено КШ в условиях ИК (1 группа), отмечалось более длительное время длительное время ИВЛ и необходимость пролонгированной ИВЛ (27,5±93,7 час. и 17 случаев против 10,2±40 час. и 6 случаев в группе с КШ на работающем сердце (2 группа)). У большинства пациентов 2 группы гемодинамика оставалась стабильной, кардиотоническая поддержка в течение 24 часов и более потребовалась 48 (37,5%) больным, тогда как в 1 группе 78 (61,3%) больных нуждались в кардиотонической поддержке в раннем послеоперационном периоде (p = 0,0001). Среднее время пребывания в ОРИТ составило 39,9±97,3 и 19,3±36,2 час. для 1 и 2 группы, соответственно (p = 0,0006). Кроме того, средняя кровопотеря у пациентов 1 группы превышала значения кровопотери 2 группы (420±220 мл и 315±245 мл, соответственно). Смертельный исход в 1 группе составил 1,5% (2 пациента), причиной которого стал ишемический инсульт, во 2 группе — 1% (1 пациент), причина — полиорганная недостаточность на фоне острого инфаркта миокарда.

Заключение. Несмотря на статистически незначимое различие полученных флоуметрических данных в группах, сама возможность интраоперационной оценки коронарного кровотока с помощью ультразвуковой флоуметрии значительно снижает риски развития послеоперационных осложнений, связанных с техникой выполнения анастомоза.

Ключевые слова: ишемическая болезнь сердца, коронарное шунтирование, ультразвуковая флоуметрия, скорость кровотока.

RESULTS OF ULTRASOUND FLOWMETRY FOR CORONARY ARTERY BYPASS GRAFTING IN HIGH-RISK PATIENTS

Sidorov R.V.[1], Sorokina V.A.* [1], Bazilevich A.V.[1], Pospelov D.Yu.[1], SHlyk I.F.[1], Katkov A.A.[2]

[1] *Rostov State Medical University, Rostov-on-Don*

[2] *S.P. Botkin City Clinical Hospital, Moscow*

Abstract. Backgraund. Today ischemic heart disease (CHD) ranks first in the structure of mortality in the Russian Federation. Despite the rapid development of methods for treating coronary artery disease, coronary artery bypass grafting (CABG) remains the gold standard. Currently, intraoperative flowmetry is increasingly used to assess the functional state of coronary bypass grafts and to determine the blood flow velocity in them, which significantly improves the overall quality of the performed surgical intervention [1–3].

Aims: to evaluate the effectiveness of the use of intraoperative ultrasound flowmetry and to reveal the differences in the characteristics of blood flow in coronary bypass grafts in patients with high surgical risk who underwent surgery in conditions of cardiopulmonary bypass and on a beating heart.

Materials and methods: In a prospective study conducted in the period from 2017 to 2019, 189 patients of high surgical risk who underwent CABG both under the conditions of cardiopulmonary bypass and on a beating heart were included. Intraoperative ultrasound flowmetry was performed in all patients in both groups. To assess the functional state of the imposed shunts, such indicators as mean volumetric blood flow velocity, pulsation index and diastolic flow were used.

Results. When comparing the flowmetric parameters between the groups, no statistically significant differences were found (p>0,05). However, in patients who underwent CABG under the conditions of cardiopulmonary bypass (group 1), there was a longer duration of mechanical ventilation and the need for prolonged mechanical ventilation (27,5±93,7 hours and 17 cases versus 10,2±40 hours and 6 cases in the group with CABG on the beating heart (group 2)). In the majority of patients in group 2, hemodynamics remained stable, cardiotonic support for 24 hours or more was required for 48 (37,5%) patients, while in group 1, 78 (61,3%) patients required cardiotonic support in the early postoperative period (p = 0,0001). The mean time spent in the ICU was 39,9±97,3 and 19,3±36,2 h for groups 1 and 2, respectively (p = 0,0006). In addition, the average blood loss in patients of group 1 exceeded the values of blood loss in group 2 (420±220 ml and 315±245 ml, respectively). The fatal outcome in group 1 was 1,5% (2 patients), caused by ischemic stroke, in group 2 — 1% (1 patient), the cause was multiple organ failure against the background of acute myocardial infarction.

Conclusions. Despite the statistically insignificant difference in the obtained flowmetric data in the groups, the very possibility of intraoperative assessment of coronary blood flow using ultrasound flowmetry significantly reduces the risks of postoperative complications associated with the anastomotic technique.

Keywords: IHD, Aortocoronary Bypass, Off-Pump Coronary Artery Bypass, Doppler Laser Flowmetry.

Обоснование

На сегодняшний день ИБС занимает первое место в структуре смертности в РФ. Несмотря на стремительное развитие методов хирургического лечения ИБС золотым стандартом по-прежнему остается аортокоронарное шунтирование (КШ). Выбор методики выполнения КШ, в

* e-mail: soroklera@yandex.ru

условиях искусственного кровообращения или на работающем сердце, по сей день остается предметом длительной дискуссии. Однако, несомненным преимуществом выполнения операции off-pump является снижение риска развития системного воспалительного ответа, возникающего в связи с использованием экстракорпорального кровообращения, что особенно важно для пациентов, имеющих коморбидную патологию, в том числе хроническую болезнь почек и хроническую обструктивную болезнь легких. Помимо непрерывного мониторинга ЭКГ во время операции и проведения чреспищеводной ЭхоКГ для оценки функционального состояния коронарных шунтов все чаще используется интраоперационная флоуметрия, что значительно повышает общее качество проведенного оперативного вмешательства [1–3].

Цель

Целью исследования стало оценить эффективность применения интраоперационной ультразвуковой флоуметрии и выявить различия характеристик кровотока по коронарным шунтам у пациентов высокого хирургического риска, перенесших операцию в условиях ИК и на работающем сердце.

Методы

Дизайн исследования

В проспективное исследование включено 189 пациентов с диагнозом ИБС, которым было выполнено КШ. Все пациенты относились к группе высокого хирургического риска (EuroScore>6). Исследование проведено в кардиохирургическом отделении Центра кардиологии и сердечно-сосудистой хирургии РостГМУ. Методом простой рандомизации сформировано две сопоставимые группы пациентов.

Критерии соответствия

Критериями включения стали: гемодинамически значимый стеноз русла левой коронарной артерии с последующим проведением аутоартериального шунтирования, отсутствие сопутствующей клапанной патологии. Критерии исключения: гемодинамически значимое поражение правой коронарной артерии, диаметр шунтируемой артерии менее 1,5 мм, использование композитных графтов, КШ в анамнезе.

Продолжительность исследования

Исследование проведено в период с 2017 по 2019 гг. Проводилась оценка показателей периоперационного периода, в том числе интраоперационных показателей ультразвуковой флоуметрии.

Описание медицинского вмешательства

Выполнение операции в обеих группах начиналось со срединной стернотомии. В 1 группе операция проводилась в условиях ИК и нормотермии с проведением фармокологической кардиоплегии раствором «Консол®», а во 2-й — без ИК с использованием механической стабилизации миокарда системой «Octopus» (Medtronic Inc., Minneapolis, MN). Забор левой грудной артерии выполнен методом скелетирования с последующей ее обработкой раствором папаверина. Формирование дистальных анастомозов между выделенной левой грудной и левой коронарной артериями осуществляли нитью Prolene® 8/0. После остановки ИК в 1 группе и инактивации гепарина протамином в обеих группах выполнялась интраоперационная ультразвуковая флоуметрия для оценки коронарного кровотока с помощью аппарата VeryQ MediStim® (Осло, Норвегия) и датчиков QuickFit размером 3–4 мм при систолическом давлении 100–110 мм рт. ст. [4; 5]. Параметры кровотока оценивали в средней части шунта. Случаев конверсии к ИК отмечено не было.

Основной исход исследования

Оценка параметров кровотока осуществлялась методом измерения флоуметрических показателей: средняя объемная скорость кровотока (Q), выраженная в мл/мин., индекс пульсации (PI) и диастолического потока (DF), выраженного в % и сравнение полученных значений между группами с определением p-value.

Дополнительные исходы исследования

Помимо оценки флоуметрических показателей проводилась оценка показателей периоперационного периода: среднее время пребывания в ОРИТ; средняя длительность ИВЛ; необходимость пролонгированной ИВЛ; инотропная поддержка в течение 24 час.; объем средней кровопотери в ОРИТ, необходимость гемотрансфузии; наличие осложнений: кровотечение, приведшее к рестернотомии, фибрилляция предсердий, ОИМ, ОНМК; летальность; индекс реваскуляризации.

Анализ в подгруппах

Были проанализированы результаты выполнения 189 операций КШ пациентам высокого хирургического риска (EuroScore>6). Все пациенты разделены на 2 группы: 1 группа — пациенты, которым выполнено КШ в условиях ИК, 2 группа — КШ на работающем сердце. Оценивались клинико-демографические характеристики пациентов обеих групп (средний возраст, пол, ИМТ, наличие коморбидной патологии: гипертоническая болезнь, хроническая обструктивная болезнь легких, хроническая болезнь почек III–IV стадии; атеросклеротическое поражение брахиоцефальных артерий, артерий нижних конечностей; показатель ФВ ЛЖ); показатели течения операционного и послеоперационного периодов, а также данные ультразвуковой флоуметрии.

Методы регистрации исходов

Статистический анализ данных проводился с использованием программы STATISTICA 10 (StatSoft, Inc.). Для оценки значимости различий средних величин при сравнении между группами использовали t-критерий

Стьюдента и тест Mann-Whitney. Для сопоставления качественных признаков применяли критерий χ2. Различия считали статистически значимыми при p<0,05.

Этическая экспертиза

Статистический анализ

Принципы расчета размера выборки: размер выборки предварительно не рассчитывался.

Методы статистического анализа данных: статистический анализ данных проводился с использованием программы STATISTICA 10 (StatSoft, Inc.). Для оценки значимости различий средних величин при сравнении между группами использовали t-критерий Стьюдента и тест Mann-Whitney. Для сопоставления качественных признаков применяли критерий χ2. Различия считали статистически значимыми при p<0,05.

Результаты

Объекты (участники) исследования

Клиническая характеристика обеих групп представлена ниже. Средний возраст в 1 и 2 группе составил 65,4±3,1 и 66,5±3,4, соответственно (p = 0,6), женский пол — 1 группа — 27,4%, 2-я группа — 30,6% (p = 0,464), ИМТ в 1 группе составил — 26,6±4,2 кг/м^2 , во 2-й группе — 27,0±3,6 кг/м^2 (p = 0,8). В обеих группах у пациентов одинаково часто встречались хроническая обструктивная болезнь легких (группа 1 — 18 пациентов, группа 2 — 21 пациент), хроническая болезнь почек III–IV стадии (группа 1 — 22 пациентов, группа 2 — 16 пациент), атеросклероз артерий нижних конечностей (группа 1 — 13 пациентов, группа 2 — 12 пациент) и брахиоцефальных артерий (10 и 11 пациентов соответственно). ФВ ЛЖ у пациентов 1 группы составила 51,2±7,3%, 2 группы — 52,7±6,5% (p = 0,09).

Основные результаты исследования

Данные ультразвуковой флоуметрии представлены в табл. 1. При сравнении полученных флоуметрических показателей статистически значимых различий не выявлено (p>0,05).

Табл. 1. Данные ультразвуковой флоуметрии

Показатель	1 группа (n = 93)	2 группа (n = 96)	p
Средняя объемная скорость кровотока (Q), мл/мин.	33±5	35±4	0,312
Индекс пульсации (PI)	2,5±1,1	2,7±0,9	0,119
Диастолический поток (DF), %	65±6	67±10	0,208

Дополнительные результаты исследования

Основные клинические показатели течения периоперационного периода приведены ниже. В 1 группе больных отмечалось более длительное время ИВЛ и необходимость пролонгированной ИВЛ (27,5±93,7 час. и 17 случаев в 1 группе, 10,2±40 час. и 6 случаев во 2 группе). У большинства пациентов 2 группы гемодинамика оставалась стабильной, кардиотоническая поддержка в течение 24 час. и более потребовалась 48 (37,5%) больным, тогда как в первой группе 78 (61,3%) больных нуждались в кардиотонической поддержке в раннем послеоперационном периоде (p = 0,0001). Среднее время пребывания в ОРИТ составило 39,9±97,3 и 19,3±36,2 час. для 1 и 2 группы, соответственно (p = 0,0006). Кроме того, средняя кровопотеря у пациентов 1 группы превышала значения кровопотери пациентов 2 группы (420±220 мл и 315±245 мл, соответственно).

Нежелательные явления

Смертельный исход в 1 группе составил 1,5% (2 пациента), причиной которого стал ишемический инсульт, во 2 группе — 1% (1 пациент), причина — полиорганная недостаточность на фоне острого инфаркта миокарда.

Обсуждение

Резюме основного результата исследования

В результате проведенного исследования, в котором всем пациентам сформированных групп была выполнена ультразвуковая флоуметрия с оценкой показателей средней объемной скорости кровотока, индекса пульсации и диастолического потока были получены результаты, свидетельствующие об адекватности кровотока: средняя объемная скорость кровотока более 15 мл/мин., пульсативный индекс менее 5 единиц и диастолическое наполнение более 50% [6]. Полученное отсутствие статистически значимых различий в флоуметрических показателях обеих групп, скорее всего, обусловлено ограниченным количеством клинических наблюдений. Возможность интраоперационной оценки объема коронарного кровотока с помощью ультразвуковой флоуметрии, на наш взгляд, является таким же объективным и эффективным способом оценки состояния шунтов, как и проведение интраоперационной коронарографии. Кроме того, выполнение флоуметрии более безопасно для пациента и экономически выгодно в сравнении с коронарографией.

Обсуждение основного результата исследования

Недостаточный кровоток по коронарным шунтам ассоциируется с высокой частотой развития периоперационного инфаркта миокарда. Одной из причин данного состояния являются технические погрешности, которые могут быть выявлены во время операции [7]. Наиболее распространенными методами профилактики данных погрешностей на сегодняшний день является визуальная и пальпаторная оценка шунтов, инъекция 0,9% изотонического раствора натрия хлорида шприцом. Однако, данные методы не позволяют оценить скорость кровотока, а, соответственно, и провести количественную оценку показателей, что позволило бы точнее давать интраоперационную оценку состоятельности шунтов. Флоуметрия является наиболее часто используемым методом для оценки качества шунтов и может обнаружить

2–4% шунтов, требующих ревизии [8; 9]. Согласно Рекомендациям ESC/EACTS по реваскуляризации миокарда 2018, в настоящее время отсутствуют достаточные данные о влиянии интраоперационной флоуметрии шунта на исходы [10]. В проведенном исследовании полученные результаты флоуметрии сформированных групп стали статистически незначимыми (p>0,05), но вместе с тем было отмечено общее уменьшение количества неблагоприятных событий и окклюзии шунта.

Заключение

Результаты проведенного исследования позволяют заключить, что рутинное выполнение интраоперационной оценки коронарного кровотока с помощью ультразвуковой флоуметрии значительно снижает риски развития послеоперационных осложнений, связанных с техникой выполнения анастомоза. На наш взгляд, ультразвуковая флоуметрия является таким же объективным и эффективным способом оценки состояния шунтов, как и проведение интраоперационной коронарографии. Кроме того, выполнение флоуметрии более безопасно для пациента и экономически выгодно в сравнении с коронарографией.

Авторы заявляют об отсутствии конфликта интересов (The authors declare no conflict of interest).

ЛИТЕРАТУРА/REFERENCES

1. Жбанов И.В., Сидоров Р.В. Тактика коронарного шунтирования больных ИБС с различной степенью хирургического риска // Медицинский вестник Юга России. — 2014. — №4. — С. 35–41. [Zhbanov IV., Sidorov RV. Tactics of coronary artery bypass grafting in cad patients with different levels of surgical risk. Medical Herald of the South of Russia. 2014;(4): 35–41. (In Russ).] Доступно по: https://cyberleninka.ru/article/n/taktika-koronarnogo-shuntirovaniya-bolnyh-ibs-s-razlichnoy-stepenyu-hirurgicheskogo-riska. Ссылка активна на 10.11.2020.
2. Lehnert P, Møller CH, Damgaard S, et al. Transit-time flow measurement as a predictor of coronary bypass graft failure at one year angiographic follow-up. J Card Surg. 2015 Jan; 30(1): 47–52. doi: 10.1111/jocs.12471.
3. Сидоров Р.В., Талалаев Е.П., Щетко В.Н. и др. Анализ флоуметрических показателей кровотока коронарных шунтов у пациентов высокого хирургического риска // Ангиология и сосудистая хирургия. — 2019. — №25(1). — С. 53–57. [Sidorov RV, Talalaev EP, Shchetko VN, Pospelov DI, Shlyk IF. Analiz floumetricheskikh pokazateleĭ krovotoka koronarnykh shuntov u patsientov vysokogo khirurgicheskogo riska. Angiol Sosud Khir. 2019; 25(1): 53–57. (In Russ).] doi: 10.33529/angio2019107.
4. Козлов Б.Н., Затолокин В.В., Вечерский Ю.Ю. и др. Функциональность маммарокоронарных шунтов по данным интраоперационной флоуметрии // Ангиология и сосудистая хирургия. — 2019. — №25(1). — С. 159–162. [Kozlov BN., Zatolokin VV., Vechersky YuYu., Panfilov DS. Functionality of mammary-coronary bypass grafts according to the data of intraoperative flowmetry. Angiol. Vasc. Surg. 2019; 25(1): 159–162. (In Russ).] doi: 10.33529/angio2019121.
5. Вечерский Ю.Ю., Затолокин В.В., Козлов Б.Н. и др. Роль флоуметрической оценки коронарных шунтов на остановленном сердце // Ангиология и сосудистая хирургия. — 2020. — №26(3). — С. 45–52. [Vechersky YuYu., Zatolokin VV., Kozlov BN., Panfilov DS. Role of intraoperative flowmetric assessment of coronary artery bypass grafts established on-pump. Angiol. Vasc. Surg. 2020; 26(3): 45–52. (In Russ).] doi: 10.33529/ANGIQ2020323.
6. Une D, Deb S, Chikazawa G, et al. Cut-off values for transit time flowmetry: are the revision criteria appropriate? J Card Surg. 2013; 28(1): 3–7. doi: 10.1111/jocs.12036.
7. Di Giammarco G, Canosa C, Foschi M, et al. Intraoperative graft verification in coronary surgery: increased diagnostic accuracy adding high-resolution epicardial ultrasonography to transit-time flow measurement. Eur J Cardiothorac Surg. 2014; 45(3): 41–5. doi: 10.1093/ejcts/ezt580.
8. Kieser TM, Rose S, Kowalewski R, Belenkie I. Transit-time flow predicts outcomes in coronary artery bypass graft patients: a series of 1000 consecutive arterial grafts. Eur J Cardiothorac Surg. 2010; 38(2): 155–62. doi: 10.1016/j.ejcts.2010.01.026.
9. Mujanović E, Kabil E, Bergsland J. Transit time flowmetry in coronary surgery--an important tool in graft verification. Bosn J Basic Med Sci. 2007; 7(3): 275–8. doi: 10.17305/bjbms.2007.3059.
10. Рекомендации ESC/EACTS по реваскуляризации миокарда 2018 // Российский кардиологический журнал. — 2019. — №8. — С.151–226. [2018 ESC/EACTS guidelines on myocardial revascularization. Russian Journal of Cardiology. 2019;(8): 151–226. (In Russ).]

ВЛИЯНИЕ ЖИДКОСТИ С ОТРИЦАТЕЛЬНЫМ РЕДОКС-ПОТЕНЦИАЛОМ НА ПОКАЗАТЕЛИ КРОВИ И ГУМОРАЛЬНОГО ИММУНИТЕТА ПОСЛЕ РЕЗЕКЦИИ ТОНКОЙ КИШКИ

Желудев А.А.*, Пархисенко Ю.А.
ФГБОУ ВО Воронежский государственный медицинский университет им. Н.Н. Бурденко, Воронеж

DOI: 10.25881/BPNMSC.2020.10.95.004

Резюме. Проведено экспериментальное исследование установления изменений показателей крови и гуморального иммунитета у крыс в послеоперационном периоде при применении католита и анолита. Эксперименты проведены на 45 крысах самцах массой 290–320 г, которые были распределены поровну на 3 группы: 1 группа — интактные животные, 2 и 3 группа — животные которым была проведена операция в объеме резекция участка тонкой кишки (1,5 см) с наложением анастомоза конец в конец.

После операции крысы использовали в качестве питья католит, вместо питьевой воды. Операционную рану обрабатывали анолитом. В качестве биологического субстрата использовалась кровь и стенка тонкой кишки в зоне анастомоза. Материал изучался на 5 и 15 сутки. Исследование состава крови и стенки тонкой кишки проводилось на 5 и 15 сутки. Анализ материалов показал, что использование католита (жидкость с отрицательным ОВП- приводит к позитивным изменениям показателей крови, гуморального иммунитета и фагоцитарной активности, нарушенных после резекции тонкой кишки. Использование антисептика анолита (жидкость с положительным ОВП) препятствует бактериальному обсеменению операционной раны. Исследуемые показатели свидетельствуют о том, что католит позитивно влияет на гуморальный иммунитет, а анолит препятствует бактериальному осеменению операционной раны.

Ключевые слова: католит, анолит, иммунитет, кишечный анастомоз, окислительно- восстановительный потенциал(ОВП).

EFFECT OF A LIQUID WITH A NEGATIVE REDOX POTENTIAL ON THE INDICATORS OF BLOOD AND HUMORAL IMMUNITY AFTER RESECTION THIN GUT

Zheludev A.A.*, Parhisenko Yu.A.
Voronezh State Medical University of N.N. Burdenko, Voronezh

Abstract. An experimental study was conducted to establish changes in blood indices and humoral immu1nity in rats in the postoperative period with the use of catholyte and anolyte. The experiments were carried out on 45 male rats weighing 290–320 g, which were distributed equally into 3 groups: group 1 — intact animals, group 2 and 3 — animals which underwent surgery in the amount of resection of the small intestine (1,5 cm) with anastomosis end to end.

After surgery, rats used catholyte as a drink, instead of drinking water. The surgical wound was treated with anolyte. Blood and the wall of the small intestine in the anastomosis zone were used as a biological substrate. The material was studied on days 5 and 15. A study of the composition of blood and the walls of the small intestine was carried out on days 5 and 15 4. An analysis of the materials showed that the use of catholyte (a liquid with negative AFP-leads to positive changes in blood counts, humoral immunity and phagocytic activity, impaired after resection of the small intestine. The use of anolyte antiseptic (liquid with positive AFP) prevents bacterial contamination of the surgical wound. The studied parameters indicate that catholyte positively affects humoral immunity, and anolyte prevents bacterial insemination of the surgical wound.

Keywords: catholyte, anolyte, immunity, intestinal anastomosis, redox potential (ORP).

Введение

Анализ научной литературы свидетельствует о том, что для обеспечения состоятельности кишечного шва необходимо использовать не только совершенную хирургическую технику, но и воздействия, обеспечивающие защиту от микробной агрессии и обладающих свойствами активировать репаративную регенерацю. Такие свойства имеет жидкость с отрицательным (-500-550 мВ) ОВП — католит, обладающий, антиоксидантным действием и стимулирующий процессы репаративной регенерации, в то время как жидкость с положительным (+680 — +720 мВ) ОВП — анолит, оказывает выраженное антимикробное действие [1; 2]. Известно (Колесниченко П.Д.), что при приеме внутрь анолита и католита отрицательного воздействия на слизистые оболочки полости рта, желудка, кишечника, печени и поджелудочной железы не происходит. [3; 4], Безвредность этих растворов для живого организма была доказана Брездынюк А.Д., (2009 и др.) [5]. В ряде работ, например, Девятов В.А., 2001 [8], Резников К.М. 2012 [1], Гайдарова А.П., 2012 [6], Расчипеев Д.А. и др., 2014 [7] и др. доказаны лечебные свойства анолита и католита. Указанные экспериментальные и клинические разработки свидетельствуют о возможности применения жидкостей с различным ОВП для обоснования возможности их использования с целью совершенствования подходов к повышению эффективности операционного вмешательства на кишечнике.

Цель исследования: выявить изменения показателей крови и гуморального иммунитета у крыс в послеоперацинном периоде на кишечнике после использования католита и анолита.

Материалы и методы

Содержание животных осуществлялось в соответствии со стандартом ГОСТ 33216-2014, от 9.11.2015 г. Животные содержались в обычных условиях вивария на стандартном рационе по 5 особей в клетке при естественном освещении и со свободным доступом к воде и пище. Проведение экспериментов проводилось с учетом требований комиссии по проблемам этики отношения к лабораторным животным Российского национального Комитета по биоэтике наук и этическими нормами «Международных рекомендаций по проведению медикобиологических исследований с использованием животных» (1989 г.). Все манипуляции в ходе содержания и постановки эксперимента проводили в соответствии с биоэтическими принципами, изложенными в «Европейской конвенции о защите позвоночных животных, используемых для экспериментов и других научных целей» (Страсбург, 2005) и в соответствии с Национальным

* e-mail: alexei-zheludev@yandex.ru

стандартом РФ «Принципы надлежащей лабораторной практики» (ГОСТ Р 53434-2009 — идентичен GLP OECD).

Биохимические исследования проводились на биохимическом полуавтоматическом анализаторе Stat Fax 1904 (США), с применением наборов реактивов фирмы «DiaSys» (Германия), на базе НИИ экспериментальной биологии и медицины ВГМУ им. Н.Н. Бурденко).

При проведении экспериментальной работы было использовано 45 крыс — самцов, массой 290–320 г, распределенных на три группы:

- 1-я группа контрольные животные — 15 крыс, операция которым не проводилась.
- 2-я группа животных — 15 крыс, которым была проведена операция на кишечнике, без применения католита.
- 3-я группа — 15 крыс, прооперированные животные, которым с лечебной целью назначался католит.

Проведение хирургического вмешательства: животным перед операцией подкожно водили цефтриаксон 0,002, а для наркоза — внутрибрюшинно применяли золетил 0,04 на 300 г/массы. Передняя брюшная стенка двухкратно обрабатывалась антисептиком аналитом, затем серединная лапаротомия, извлекался участок тонкой кишки, который резицировали на протяжении 1–2 см. Затем формировался кишечный анастомоз «конец в конец» по Альберту-Ламберу. При формировании первого ряда швов использовался викрил 7/0, второй ряд швов применялся полипропилен 7/0, а затем брюшная стенка ушивалась непрерывно обвивным брюшинно-апоневротическим, а затем и кожными швами. Брюшина и зона операции обрабатывалась анолитом.

Биологический материал извлекали на 5 и 15 сутки: венозную кровь помещали в пробирки Vacuette», «Greiner bio-one» (Австрия). Фрагменты стенки тонкой кишки помещали в нейтральный 10% формалин3 с последующим изготовлением парафиновых срезов и их окраской гематоксилин-эозином и по Ван-Гизон.

Католит- электроактивированный раствор с отрицательным ОВП (-500-550 мВ) и анолит электроактивированный раствор с положительным ОВП (+680 — +720 мВ) получали с помощью сертифицированного электролизера «Карат».

Статистическая обработка данных проводилась с помощью пакета программ Excel 2007, Statistica 7.0, с использованием параметрических (по Стьюденту) и непараметрческих (критерий Т- Вилькоксона) [9] подходов.

Результаты исследования и их обсуждение

Полученные результаты, общего анализа крови во всех группах эксперимента, представлены в таблице 1.

При введении католита уровень гемоглобина на 5-е сутки увеличился в 1,2 раза по сравнению с животными 2-й группы. Уровень лейкоцитов во 2 группе был снижен на 37,5% (в 1,6 раза) по сравнению с 1 группой. Уровень лимфоцитов у крыс группы 2 снизился на 28% на 15 сутки по сравнению с 1 группой и в 3 группе на 5 сутки уровень лимфоцитов снизился на 23% по сравнению с 1 группой. Использование католита в 3 группе на 15-е сутки привел

Табл. 1. Показатели общего анализа крови (M±*m*, n = 45) при медикаментозной коррекции процесса заживления кишечного анастомоза

Показатели	2 группа			3 группа	
	1 группа	5 сутки	15 сутки	5 сутки	15 сутки
Эритроциты 10*11/л	5,9±0,4	4,9 ±0,9	5,8±0,5	5,7±1	5, 4±0,4
Гемоглобин г/л	124±7,1	109,5±7,9	129,3±7	131±10,7#	134±3,9
Лейкоциты 10*9/л	10,4±1,9	7,7±4,3*	10,5±2,9	7,6±1,5*	7,1±0,8*#
Палочкоядерные %	1,1±0,6	1,8±0,8	3,3±1,6	1±1,01	1,43±0,4
Сегментоядерные %	29,5±4,9	34,6±12,1	41,7±7,49	39,4±8,37	32,1±3,8*
Лимфоциты %	67,8±2,9	59,4±10,62	48,9±18,7*	52,1±8,5*	62,4±4,5#
СОЭ мм/час.	1, 25±0,49	2,7±1,05*	2,6±1,4*	1,75±0,32#	1,7±0,4#

Примечание: * — P<0,05 по сравнению с 1 группой; # — P<0,05 по сравнении с 2-й группой.

к увеличению количества лимфоцитов по сравнению со 2 группой на 27%. Значения СОЭ во 2 группе на 5-е сутки увеличилось в 2,5 раза, а на 15-е сутки во 2 группе в 2,3 раза по сравнению с животными 1 группы. В 3 опытной группе на 5-е сутки наблюдается снижение уровня СОЭ на 57% по сравнению с соответствующим показателем 2-й группы и снижение на 15 сутки в 3-й группе на 55% по сравнению с изменениями у животных 2-й, группы, соответственно.

Эти материалы свидетельствуют о том, что наибольшее снижение величины показателей, характеризующих воспаление, отмечается при применении католита в послеоперационном периоде.

В таблицах 2, 3 представлены характеристики иммунитета при формировании анастомоза кишечника без и с использованием католита.

Было выявлено, что на 5-е сутки у животных 2-й группы фагоцитарный индекс уменьшился в 13,7 раза, тогда как уровень фагоцитарной активности увеличился в 4,1 раза, а на 15 сутки у животных этой группы, фагоцитарный индекса возрастает по сравнению с 1 группой в 1,3 раза, а фагоцитарная активность увеличилась в 56 раз. В третьей группе на 5-е сутки фагоцитарный индекс уменьшается в 42 раза по сравнению с первой группой при использовании католита в послеоперационном периоде, а фагоцитарная активность увеличивается по сравнению с 1 группой в 12,3 раза, тогда как, на 15 сутки в этой группе уровень фагоцитарного индекса уменьшается в 2,6 раза, в то время как фагоцитарная активность в этот срок, увеличивается в 14,5 раз.

При сравнении показателей иммунитета животных 3-й группы со 2-й группой на 5-е сутки фагоцитарный индекс уменьшается в 3,1 раза, а фагоцитарная активность увеличивается в 3 раза. На 15-е сутки у животных 3-й группы фагоцитарный индекс уменьшается в 2,6 раза и фагоцитарная активность — в 3,8 раза, по сравнению с животными 2-й группы.

Участие гуморальной системы в формировании саногенетических звеньев заживления после операцион-

Табл. 2. Изменение показателей фагоцитарной активности (M±*m*, n = 45) при медикаментозной коррекции процесса заживления кишечного анастомоза

Показатели	1 группа (n = 15)	2 группа (n = 15)		3 группа (n = 15)	
		5 сут.	15 сут.	5 сут.	15 сут.
фагоцитарный индекс	58,8±10,6	33,1±13,2*	49,6±11,4*#	9,7±10,3*#	17,8±12,8*#
фагоцитарная активность	8,1±1,8	5,5±1,2	7,4±2,8	1,4±0,3*#	2,5±1,7*#

Примечание: * — P<0,05 по сравнению с контролем; # — P<0,05 по сравнении с 2-й группой.

Табл. 3. Показателей гуморального иммунитета (M±*m*, n = 45) при медикаментозной коррекции заживления кишечного анастомоза

Показатели мг/дл	1 группа (n = 15)	2 группа (n = 15)		3 группа (n = 15)	
		5 сут.	15 сут.	5 сут.	15 сут.
Ig G	40,2±0,8	99,3±2,9*	66,67±7,2*	55±7,4*#	83±4,3*#
IgA	13,5±0,5	8±0,7 *	10,33±1,4 *	8,67±1,4 *	4,67±2,9*#
IgM	3,2±0,1	20± 4,8*	22,67±5,6*	9±2,5*#	30±4,9 *

Примечание: * — P<0,05 по сравнению с животными 1 группы; # — P<0,05 по сравнению с животными 2-й группы.

ного анастомоза тонкой кишки можно проанализировать по таблице 3.

Изменения IgG у животных контрольной группы остаются высокими: на 5-е сутки в 3 — 1,7 раза и на 15-е сутки — в 1,4 раза. В группе животных, получавших католит после операции, уровень IgG также оставался на высоком уровне: на 5-е сутки он был в 1,4 раза выше, а на 15-е сутки в 2,1 раза выше, чем в контрольной группе животных.

Уровень IgA в контрольной группе животных снизился на 1,7 на 5-е сутки и в 1,3 раза — на 15-е сутки. В группе животных, получавших католит, также в послеоперационном периоде произошло снижение в 2,2 раза на 15 сутки.

Во 2-й группе животных уровень IgM увеличился в 6,2 раза на 5-е сутки и в 7 раз — на 15-е сутки по сравнению со здоровыми животными. В группе животных, получавших католит, индекс IgM увеличился в 3 раза на 5-е сутки и в 9,3 раза — на 15-е сутки по сравнению с контрольной группой.

Таким образом, католит, оказывает позитивное влияние на показатели иммунитета на протяжении всего послеоперационного периода. Анализ изменений всех изученных показателей даёт возможность рекомендовать применение католита и анолита при проведении операций на кишечнике.

Выводы

1. Католит положительно влияет в послеоперационном периоде на показатели иммунитета после резекции тонкой кишки.
2. В послеоперационном периоде применение католита стимулирует фагоцитарную активность и предотвращает появление признаков несостоятельности кишечного шва.
3. Использование в качестве антисептика анолита в до и послеоперационном периоде приводит к снижению процессов воспаления в зоне анастомоза.

Авторы заявляют об отсутствии конфликта интересов (The authors declare no conflict of interest).

ЛИТЕРАТУРА/REFERENCES

1. Резников К.М. Я знаю, что всё знает обо всём — очерки жизни. — Старый Оскол: Кириллица, 2012. — 276 с. [Reznikov K.M. YA znayu, chto vsyo znaet obo vsyom — ocherki zhizni. Staryj Oskol: Kirillica; 2012. 276 p. (In Russ).]
2. Резников К.М. Системный анализ безопасности и фармакологических свойств электроактивированных водных растворов. //Системный анализ и управление в биомедицинских системах. — 2008. — №2. — С.409–413. [Reznikov KM. Sistemnyj analiz bezopasnosti i farmakologicheskih svojstv elektroaktivirovannyh vodnyh rastvorov. Sistemnyj analiz i upravlenie v biomedicinskih sistemah. 2008; (2): 409–413. (In Russ).]
3. Колесниченко П.Д. Влияние жидкостей с различным окислительно-восстановительным потенциалом на органы желудочно-кишечного тракта: Автореф. дисс. … канд. мед. наук. — Курск; 2012. [Kolesnichenko PD. Vliyanie zhidkostej s razlichnym okislitel'no-vosstanovitel'nym potencialom na organy zheludochno-kishechnogo trakta. [Avtoreferat dissertation] Kursk; 2012. (In Russ).]
4. Колесниченко П.Д. Состояние органов пищеварения при введении растворов натрия хлорида с различным окислительно-восстановительным потенциалом / 4 Съезд фармакологов России «Инновации в современной фармакологии»; сентябрь 18–21, 2012; Казань. [Kolesnichenko PD. Sostoyanie organov pishchevareniya pri vvedenii rastvorov natriya hlorida s razlichnym okislitel'no-vosstanovitel'nym potencialom. 4 S"ezd farmakologov Rossii «Innovacii v sovremennoj farmakologii»; sep 18–21, 2012; Kazan'. (In Russ).]
5. Брездынюк А.Д. Вляние электроактивированных водных растворов на репродуктивную функцию. // Прикладные информационные аспекты медицины. — 2009. — №11. — С.37–43. [Brezdynyuk AD. Vlyanie elektroaktivirovannyh vodnyh rastvorov na reproduktivnuyu funkciyu. Prikladnye informacionnye aspekty mediciny. 2009; (11): 37–43. (In Russ).]
6. Гайдарова А. П., Хорина Ю. А., Корощенко Г. А., Серкина О. А., Хачатрян А. П., Ларионов П. М., Айзман Р. И. Влияние электроактивированных водных растворов на морфофункциональные показатели поджелудочной железы и почек крыс с экспериментальной моделью сахарного диабета // Вестник Новосибирского государственного педагогического университета. — 2012. — №4. — С.53–61. [Gajdarova AP., Horina YUA., Koroshchenko GA., Serkina OA., Hachatryan AP., Larionov PM., Ajzman RI. Vliyanie elektroaktivirovannyh vodnyh rastvorov na morfofunkcional'nye pokazateli podzheludochnoj zhelezy i pochek krys s eksperimental'noj model'yu saharnogo diabeta. Vestnik Novosibirskogo gosudarstvennogo pedagogicheskogo universiteta. 2012; (4): 53–61. (In Russ).]
7. Расчипеев Б.А. Применение электроактивированных водных растворов в лечении животных с гнойными ранами и артритами. В кн.: Д.А. Расчипеев, П.И. Кошелев, А.А. Гридин. Роль водного сегмента организма в процессах его жизнедеятельности. — Воронеж, 2014. — С. 111–115. [Raschipeev BA. Primenenie elektroaktivirovannyh vodnyh rastvorov v lechenii zhivotnyh s gnojnymi ranami i artritami. In:. Raschipeev DA, Koshelev PI., Gridin AA. Rol' vodnogo segmenta organizma v processah ego zhiznedeyatel'nosti. Voronezh; 2014. pp.111–115. (In Russ).]
8. Девятов В.А. Роль электрохимически активированного анолита в оптимизации лечебной работы в амбулаторной гнойной хирургии. В кн.: В.А. Девятов. Электрохимическая активация в медицине, сельском хозяйстве, промышленности. III Международный симпозиум. М., 2001. — С.116–121. [Devyatov VA. Rol' elektrohimicheski aktivirovannogo anolita v optimizacii lechebnoj raboty v ambulatornoj gnojnoj hirurgii. In: Devyatov VA. Elektrohimicheskaya aktivaciya v medicine, sel'skom hozyajstve, promyshlennosti. III Mezhdunarodnyj simpozium. M.; 2001: 116–121. (In Russ).]
9. Хафизьянова Р.Х. Математическая статистика в экспериментальной и клинической фармакологии. В кн.: Р.Х. Хафизьянова, И.М. Бурыкин, Г.Н. Алеева. — Казань: Медицина, 2006. — 374 с. [Hafiz'yanova R.H. Matematicheskaya statistika v eksperimental'noj i klinicheskoj farmakologii. In: Hafiz'yanova RH., Burykin IM., Aleeva GN. Kazan': Medicina; 2006. 374 p. (In Russ).]

НАШ ОПЫТ ОДНОМОМЕНТНЫХ ОПЕРАЦИЙ ПРИ КОЛОРЕКТАЛЬНОМ РАКЕ С МЕТАСТАЗАМИ В ПЕЧЕНЬ

Муравьёв А.В.[1, 2], Бруснёв Л.А.[1, 2], Муравьева А.А.[1], Минаев С.В.[1], Ефимов А.В.[3], Жерносенко А.О.* [3]

[1] *ФГБОУ ВО Ставропольский государственный медицинский университет, Ставрополь*

[2] *ГБУЗ «Городская клиническая больница №2», Ставрополь*

[3] *ГБУЗ «Туапсинская районная больница №3», Туапсе*

DOI: 10.25881/BPNMSC.2020.35.53.005

Резюме. Прослежены результаты лечения больных колоректальным раком с синхронными единичными или множественными метастазами в печень. Всего был 21 больной, что составило 9,5% от всех пациентов с колоректальным раком. Всем больным выполнены комбинированные оперативные вмешательства с одномоментным (синхронным) удалением первичной опухоли и атипичной резекцией печени. Резекции печени выполняли с помощью радиочастотного генератора «1500X Rita Medical Systems, Inc. California» (США), снабженного биполярным электродом Habib™ 4X. Удалось проследить результаты лечения у всех больных до 7 лет. В 1 год после операции у всех больных рецидива заболевания и повторных метастазов в печень не выявлено. Трехлетняя выживаемость составила 57% (12 пациентов). Пятилетняя выживаемость – 33% (7 больных). При лечении рака ободочной и прямой кишки с синхронными метастазами в печень показано выполнять радикальную операцию одновременно с атипичной радиочастотной резекцией печени.

Цель исследования: оценить возможный эффект от одномоментных комбинированных операций проведенных у больных с синхронными метастазами колотерального рака в печени.

Методы: изучены результаты лечения больных раком толстой кишки с синхронными единичными, а также множественными метастазами в печень, за период 2011—2020 гг. Всего был 21 больной, которые составили 9,5% от всех больных колоректальным раком. Мужчин — 12, женщин — 9. По локализации: 17 больных с раком прямой кишки (81%), трое больных с раком нисходящего отдела ободочной кишки (14,3%) и у одной – восходящего отдела ободочной кишки (4,7%).

Ключевые слова: колоректальный рак, метастазы в печень, атипичные резекции печени.

OUR EXPERIENCE OF ONE-TIME OPERATIONS FOR COLORECTAL CANCER WITH LIVER METASTASES

Muravyov A.V.[1, 2], Brusnyov L.A.[1, 2], Muraveva A.A.[1], Minaev S.V.[1], Efimov A.V.[3], Zhernosenko A.O.* [3]

[1] *Stavropol State Medical University, Stavropol*

[2] *Clinical City Hospital №2», Stavropol*

[3] *Tuapse District Hospital №3, Tuapse*

Abstract. The results of treatment of patients with colorectal cancer with synchronous single or multiple liver metastases are traced. There were 21 patients in total, which amounted to 9.5% of all patients with colorectal cancer. All patients underwent combined surgical interventions with simultaneous (synchronous) removal of the primary tumor and atypical liver resection. Liver resections were performed using a radiofrequency generator 1500X Rita Medical Systems, Inc. California (USA) equipped with a Habib ™ 4X bipolar electrode. 5It was possible to trace the results of treatment in all patients under 7 years of age. At 1 year after surgery, no recurrence of the disease and repeated metastases to the liver were detected in all patients. The three-year survival rate was 57% (12 patients). Five-year survival rate is 33% (7 patients). In the treatment of colon and rectal cancer with synchronous liver metastases, it is shown to perform radical surgery simultaneously with atypical radiofrequency liver resection.

Aim: to evaluate the possible effect of simultaneous combined operations performed in patients with synchronous metastases of coloteral cancer in the liver

Methods: the results of treatment of patients with colon cancer with synchronous single and multiple metastases in the liver were studied for the period of 2011–2020. There were 21 patients in total, which accounted for 9,5% of all patients with colorectal cancer. Men — 12, women — 9. By localization: 17 patients with rectal cancer (81%), three patients with cancer of the descending colon (14,3%) and in one of the ascending colon (4,7%).

Keywords: colorectal cancer, liver metastases, atypical liver resections.

Список сокращений

КРР — колоректальный рак; УЗИ — ультразвуковое исследование; ЭКГ — электрокардиограмма; КТ — компьютерная томография; ЭхоКГ — эхокардиография; МРТ — магниторезонансная томография.

КРР стремительно занимает лидирующие позиции в структуре злокачественных опухолей желудочно-кишечного тракта [1; 2]. Каждый год в мире регистрируется более 940 000 новых случаев заболевания. Летальность при раке ободочной и прямой кишок высока: до 50% пациентов погибают от прогрессирования заболевания в течение 3–5 лет [1–3]. У трети из числа оперированных диагностируют отдаленные метастазы, чаще всего — в печень [3; 4].

Не вызывает сомнений необходимость в увеличении количества выполненных атипичных резекций печени при синхронных метастазах КРР. В сравнении с анатомическими резекциями при равной онкологической эффективности они позволяют сохранить больше паренхимы печени, что приводит к снижению уровня осложнений и летальности [4–7].

Цель исследования: оценить возможный эффект от одномоментных комбинированных операций, проведенных у больных с синхронными метастазами КРР в печени, основанных на анализе отдаленных и ближайших результатов лечения.

Материал и методы

Нами были изучены результаты лечения больных раком толстой кишки с синхронными единичными, а также несколькими (до 4-х) метастазами в печень, пролеченных в колопроктологическом отделении ГБУЗ «ГКБ №2» г. Ставрополя за период 2011–2018 гг. Всего

* e-mail: nmhc@mail.ru

был 21 больной, которые составили 9,5% от всех больных КРР. Мужчин — 12, женщин — 9. По локализации: 17 больных с раком прямой кишки (81%), трое больных с раком нисходящего отдела ободочной кишки (14,3%) и у одной — восходящего отдела ободочной кишки (4,7%).

Все пациенты проходили тщательное предоперационное обследование, основной задачей которого было определение распространенности неопластического процесса, функциональных резервов организма, анатомической и физиологической резектабельности метастазов печени и первичной опухоли. Инструментальная диагностика включала ЭКГ, эзофагогастродуоденоскопию, колоноскопию, УЗИ, компьютерную и магнитно-резонансную томографию (МРТ) брюшной полости и малого таза. Для предоперационного стадирования опухоли прямой кишки ориентировались на МРТ малого таза, и при недостаточном клиренсе между опухолью и циркулярным краем резекции больным проводилась неоадъювантная химиолучевая терапия. Состояние печеночной паренхимы также оценивалось исходя из данным КТ печени, поскольку результаты этого исследования, как правило, позволяют достоверно оценить не только размеры и локализацию метастазов, но и их синтопию с желчными протоками и магистральными сосудами.

В зависимости от тяжести сопутствующей патологии выполняли ЭхоКГ, спирометрию, нагрузочные пробы и холтеровское мониторирование. В случае декомпенсации сопутствующей патологии и неэффективности ее консервативной коррекции больным отказывалось в операции.

Относительными противопоказаниями к резекции печени являются:

- диффузные или большие метастазы печени;
- внепеченочные метастазы.

У пациентов, у которых отсутствуют доказательства наличия внепеченочных метастазов, основными противопоказаниями к резекции печени являются метастазы, локализующиеся вблизи от печеночных вен и нижней полой вены или вблизи от ворот печени.

Всем 21 пациенту выполнены комбинированные оперативные вмешательства с одномоментным (синхронным) удалением первичной опухоли и атипичной резекцией печени.

Резекции печени выполняли с помощью радиочастотного генератора «1500X Rita Medical Systems, Inc. California» (США), снабженного биполярным электродом Habib™ 4X. Для выполнения коагуляции паренхимы печени устанавливается биполярный режим работы генератора при мощности в 100 Вт. Применение электрода Habib™4X оказывает радиочастотное воздействие на паренхиму печени в радиусе не менее 10 мм, что приводит к коагуляции кровеносных сосудов и желчных протоков в данной зоне (Рис. 1).



Рис. 1. Аппарат «1500X Rita Medical Systems, Inc. California» с биполярным электродом Habib™ 4X.

Применение электрода Habib™4X оказывает радиочастотное воздействие на паренхиму печени в радиусе не менее 10 мм, что приводит к коагуляции кровеносных сосудов и желчных протоков в данной зоне. При выявлении небольших метастазов в глубине сегмента выполнялась его радиочастотная абляция.

Техника операции. Для вмешательства на печени использовали срединный лапаротомный доступ, при необходимости производили мобилизацию печени с рассечением серповидной и веночной связок. При близости желчного пузыря к зоне воздействия выполняли холецистэктомию. Перед выполнением резекции производили маркировку паренхимы печени вдоль предполагаемой линии резекции отступя от края метастаза не менее 1 см (Рис. 2, 3).

Больным раком прямой кишки выполнялась низкая передняя резекция прямой кишки (опухоли локализовались в средне и верхнеампулярном отделах прямой кишки). Больным раком нисходящей ободочной кишки выполнена левосторонняя гемиколэктомия. Больной раком восходящей кишки выполнена правосторонняя гемиколэктомия. Девяти больным выполнена атипичная радиочастотная резекция левой доли печени по поводу 2–3 метастазов; пятерым больным — резекция 7 сегмен-

Рис. 2. Метастаз в левой доле печени.



Рис. 3. Резекция левой доли печени с помощью аппарата «1500X Rita Medical Systems, Inc. California».

та печени по поводу единичного метастаза; 3 больным резекция 7 сегмента с переходом на 8 (1 метастаз); трем пациентам — резекция 8 сегмента (единичный метастаз), одному—резекция 5 сегмента печени с предварительной холецистэктомией и радиочастотная абляция мелкого метастаза в 8 сегменте. Всем больным в послеоперационном периоде проведена адъювантная химиотерапия.

Результаты: нами прослежены результаты лечения у всех больных от 1 до 7 лет. У двух больных после операции образовалась белома, под контролем УЗИ произведена её пункция, эвакуация содержимого без дренирования. Всем больным с целью контроля выполнялись УЗИ, КТ и МРТ исследования через 3, 6 и 12 месяцев и 3и 5 лет после операции. В 1 год после операции у всех больных рецидива заболевания и повторных метастазов в печень не выявлено. Трехлетняя выживаемость составила 57% (12 пациентов).

Пятилетняя выживаемость — 33% (7 больных). От прогрессирования онкопроцесса четверо больных, оперированных в 2011–2012 гг., умерли через 4 года. Один больной умер из-за имеющихся сопутствующих заболеваний. У одной больной, оперированной в 2011 г. по поводу рака нисходящей ободочной кишки, сформировался метахронный рак прямой кишки через 7 лет, по поводу которого выполнена экстирпация прямой кишки в 2018 г. При предоперационном обследовании (УЗИ, МРТ печени) и при интраоперационной ревизии данных за рецидив метастазов нет. При контрольном осмотре через 1 год после второй операции данных за рецидив заболевания нет.

Выводы: при лечении КРР с метастазами в печень целесообразно выполнять радикальную операцию и атипичные радиочастотные резекции печени по поводу метастазов, это даёт возможность увеличить продолжительность жизни пациентов, а также улучшение её качества.

Авторы заявляют об отсутствии конфликта интересов (The authors declare no conflict of interest).

ЛИТЕРАТУРА/REFERENCES

1. Каприн А.Д., Старинский В.В., Петрова Г.В. Злокачественные новообразования в России в 2017 г. — Москва, 2018. [Kaprin AD., Starinskij VV., Petrova GV. Zlokachestvennye novoobrazovanija v Rossii v 2017 g. Moskva; 2018. (In Russ).]
2. Александров В.Б. Рак прямой кишки. — Москва, 2001. [Aleksandrov VB. Rak prjamoj kishki. Moskva; 2001. (In Russ).]
3. Котив Б.Н., Дзидзава И.И., Слободяник А.В. Результаты лечения синхронных метастазов в печени рака желудка и ободочной кишки // Российский онкологический журнал. — 2014. — 19(4). — С. 29. [Kotiv BN., Dzidzava II., Slobodjanik AV. Rezul'taty lechenija sinhronnyh metastazov v pecheni raka zheludka i obodochnoj kishki. Rossijskij onkologicheskij zhurnal. 2014;19(4):29. (In Russ).]
4. Шелыгин Ю.А., Пономаренко А.А., Панина М.В. Симультантные операции при синхронных метастазах колоректального рака в печени. Анналы хирургической гепатологии. — 2014. — №19(3). С. 46–53. [Shelygin Ju.A., Ponomarenko A.A., Panina M.V. Simul'tantnye operacii pri sinhronnyh metastazah kolorektal'nogo raka v pecheni. Annaly hirurgicheskoj gepatologii. 2014; 19(3): 46–53. (In Russ).]
5. American Cancer Society. What is colorectal cancer? 2017. Available at: https://www. cancer.org/cancer/colon-rectal-cancer/about/what-is-colorectal-cancer.html Accessed 29.05.17.
6. National Cancer Institute. Colorectal cancer. 2017. Available at: https:// www.cancer. gov/types/colorectal. Accessed 29.05.17.
7. Кашников В.Н. Шелыгин Ю.А., Рыбаков Е.Г. Радиочастотно-ассистированные атипичные резекции печени по поводу метастазов колоректального рака // Вестник хирургии. — 2011. — 164(5). — 19–22. [Kashnikov V.N. Shelygin Ju.A., Rybakov E.G. Radiochastotno-assistirovannye atipichnye rezekcii pecheni po povodu metastazov kolorektal'nogo raka. Vestnik hirurgii. 2011;164(5): 19–22. (In Russ).]

ТЯЖЕЛЫЙ ОСТРЫЙ ПАНКРЕАТИТ. ВЫБОР ЛЕЧЕБНОЙ ТАКТИКИ

Ибадов Р.А.[1], Абдуллажанов Б.Р.[2], Ибрагимов С.Х.[1], Нишанов М.Ф.* [2]

[1] *Республиканский специализированный научно-практический медицинский центр хирургии им. академика В. Вахидова, Ташкент, Республика Узбекистан*

[2] *Андижанский государственный медицинский институт, Андижан, Республика Узбекистан*

DOI: 10.25881/BPNMSC.2020.29.23.006

Резюме. Рассмотрен опыт лечения 87 пациентов с тяжелым острым панкреатитом. Протокол лечебно-диагностической тактики включал активное консервативное ведение пациентов с ежедневной общей оценкой клинической картины по шкалам Marshal, APACHE II и Ranson, динамики изменения лабораторных показателей, в сочетании с анализом данных инструментальных методов исследований (УЗИ, КТ и МРТ), применение отсроченных оперативных вмешательств.

Применение разработанного протокола привело к снижению общей и послеоперационной летальности, числа системных осложнений и значительному повышению выживаемости при тяжелом остром панкреатите.

Ключевые слова: тяжелый острый панкреатит, панкреонекроз, лечебно-диагностический протокол.

SEVERE ACUTE PANCREATITIS. CHOICE OF TREATMENT TACTICS

Ibadov R.A.[1], Abdullajanov B.R.[2], Ibragimov S.Kh.[1], Nishanov M.F.* [2]

[1] *Republican Specialized Scientific and Practice Medical Center of Surgery named after academician V. Vakhidov, Tashkent, Republic of Uzbekistan*

[2] *Andijan State Medical Institute, Andijan, Republic of Uzbekistan*

Abstract. The experience of treatment of 87 patients with severe acute pancreatitis is considered. The protocol of therapeutic and diagnostic tactics included active conservative management of patients with a daily overall assessment of the clinical picture according to the Marshal, APACHE II and Ranson scales, the dynamics of laboratory changes, combined with the analysis of instrumental research data (US, CT and MRI), the use of delayed surgical interventions.

The use of the developed protocol led to a decrease in overall and postoperative mortality, the number of systemic complications and a significant increase in survival in severe acute pancreatitis.

Keywords: severe acute pancreatitis, pancreatonecrosis, treatment and diagnostic protocol.

Актуальность проблемы. К настоящему времени ОП приобретает повсеместное распространение с неуклонным ростом заболеваемости, особенно в развитых странах мира, что выводит данную проблему в разряд остроактуальных. К примеру, по данным европейских гастроэнтерологов ОП является частой причиной неотложной госпитализации, с частотой встречаемости приблизительно 40 случаев на 100000 населения в год и за последние 45 лет наблюдается незначительное снижение смертности [1–6]. В старшей возрастной группе показатели летальности остаются высокими, особенно при деструктивных формах ТОП (40–70%) [7].

Развитие тяжелых форм ОП определяется двумя факторами, которые отражают серьезность болезни: органная недостаточность и панкреонекроз. Около половины случаев летальных исходов у больных с ТОП происходит в течение первых двух недель и в основном объясняется синдромом полиорганной недостаточности (СПОН), характеризующимся системным воспалительным ответом (ССВО), высокой частотой развития местных гнойно-некротических и системных панкреатогенных осложнений с переменной степенью дисфункции органов [2; 4; 5; 6; 8; 10].

По мнению многих авторов сложность ведения пациентов с ТОП заключается в ограниченном понимании патогенеза, неопределенностей в прогнозировании тех или иных осложнений и исхода заболевания, и выборе эффективных методов лечения [5; 11; 12]. Решение данной проблемы предполагает существенное снижение летальности и частоты тяжелых, в первую очередь, инфекционно-септических и дыхательных осложнений этого заболевания, уменьшение продолжительности и стоимости лечения, повышение качества дальнейшей жизни пациентов. Результаты комплекса мероприятий зависят от времени начала лечения, адекватности его объема, наличия соответствующих технологий жизнеобеспечения, четкого определения показаний и противопоказаний, взаимодействия специалистов [5; 6; 9; 10; 12–15].

С целью разработки оптимального алгоритма комплексного лечения ТОП, позволяющего снизить летальность и частоту осложнений, была предпринята попытка создания такого протокола в условиях ОРИТ РСНПМЦХ им. акад. В. Вахидова. Он включает в себя алгоритм коллегиально слаженных действий врача-реаниматолога и хирурга при поступлении пациента в стационар, определяет основные элементы консервативной и хирургической тактики лечения. В дальнейшем, применение данного протокола позволило достигнуть удовлетворительных результатов у 81,2% больных ТОП.

* e-mail: muradmed@inbox.ru

Материал и методы

Согласно протоколу, проведено лечение 87 пациентов с ТОП за период с 2008 по 2018 гг. Мужчин было 52 (59,8%), женщин — 35 (40,2%), средний возраст составлял 55,5 (38,0–73,0) лет. Острый деструктивный панкреатит диагностирован у 63 пациентов (72,4%), осложненные формы тяжелого деструктивного ОП — у 24 (14,6%). В работе использовали критерии диагностики и определение тяжести ОП, основанные на пунктах международной классификации Атланта-92 второго и третьего пересмотра (2012).

В ходе исследования проведен ретроспективный анализ результатов интенсивной терапии пациентов с ТОП, пролечившихся в ОРИТ РСНПМЦХ им. акад. В.Вахидова за период 1998–2018 гг. определялся эффект действия проводимых мероприятий, поскольку за анализируемый период вносились изменения в стандарты (как общепринятые, так и локальные) ведения пациентов с ТОП.

Основным видом лечения ТОП мы считаем интенсивную консервативную терапию, включающую нижеследующие пункты:

- инфузионная терапия в объеме не менее 40 мл/кг массы тела при соотношении коллоидных и кристаллоидных растворов 1:4;
- мультимодальное обезболивание: эпидуральная анальгезия (постоянная инфузия 0,2% раствора лидокаина со скоростью 6–12 мл/час.); нестероидные противовоспалительные средства (декскетопрофен 50 мг 3 раза в сутки); опиодные анальгетики (промедол 1–2% до 20 мг/сут.);
- антисекреторная терапия: подавление секреции ПЖЖ (препарат выбора соматостатин 100 мкг 3 раза в сутки подкожно); подавление секреции желудка (рабепразол до 40 мг/сут. в/в); цитостатические препараты резерва, угнетающие синтез белка и, в частности, внутриклеточное образование ферментов 5-фторурацил до 500 тыс. ЕД в сутки в зависимости от тяжести ОП;
- рациональная антибактериальная профилактика и терапия ТОП: применение препаратов, которые создают максимальные концентрации в панкреатических тканях, превышающие минимальную подавляющую концентрацию для большинства возбудителей инфекции при панкреонекрозе (пиперациллин и мезлоциллин; цефалоспорины III поколения (цефотаксим, цефтазидим); фторхинолоны (офлоксацин и пефлоксацин), имипенем и метронидазол);
- детоксикация экстракорпоральными методами при отсутствии эндотоксинового шока: низкопоточная ультрадиафильтрация (при сохраняющейся олигурии менее 500 мл/сут., гиперкалиемии более 6,5 мэкв/л, скорости клубочковой фильтрации менее 20 мл/мин. и увеличении уровня креатинина);
- респираторная поддержка при развитии панкреатит-ассоциированного острого респираторного дистресс синдрома (ОРДС). Показание к интубации — респираторный индекс (PaO_2/FiO_2) ниже 200. Используется принцип «безопасной ИВЛ»: пиковое давление менее 35 см вод. ст., FiO_2 не более 60%, дыхательный объём менее 6–8 мл/кг. Критерием адекватности служат следующие показатели: PaO_2/FiO_2 более 300, уменьшение инфильтрации на рентгенограмме грудной клетки, увеличивающаяся в динамике статическая податливость (Cst);
- нутритивная поддержка обеспечивается парентеральным введением жировых эмульсий, аминокислот в первые 24 час. заболевания с переходом на интраеюнальное введение сбалансированных энтеральных смесей на 5–7-е сутки благоприятного течения заболевания, стараясь обеспечить получение 25–30 ккал/кг в сутки.

Показаниями к хирургическим вмешательствам являются: отсутствие эффекта от консервативной интенсивной терапии, прогрессирование перитонеальных явлений, секвестрации железы, развитие гнойных осложнений панкреатита (нагноение панкреонекроза, гнойный парананкреатит, абсцесс сальниковой сумки) обычно на 7–15 сутки; возникновение аррозивных кровотечений.

Лапароскопия проводится в качестве первого этапа хирургического лечения при неубедительном диагнозе панкреатита, уточнении формы заболевания, с целью удаления перитонеального экссудата, дренирования брюшной полости. При сочетании ОП с деструктивным холециститом (прогрессирующая билиарная гипертензия с гипербилирубинемией более 100 мкмоль/л) показана холецистэктомия с дренированием холедоха.

Основными задачами отсроченных открытых операций являются мобилизация всех очагов некротической деструкции в забрюшинном пространстве, полноценная некрэктомия или секвестрэктомия, отграничение всех некротических зон от свободной брюшной полости, обеспечение адекватного дренирование экссудата с планированием последующего вмешательства в определённые сроки.

Результаты

По результатам исследования была получена характеристика эпидемического процесса в статике и динамике. Были выявлены причины и ведущие тенденции заболеваемости и смертности, которые определяли ситуацию в недавнем прошлом и позволяют экстраполировать полученные данные на последующий период.

Основными этиологическими формами ТОП у исследуемой группы пациентов явились: билиарный в 50,6% (n = 44), алкогольный (включая алиментарно-токсический) — 32,2% (n = 28) наблюдений, реже встречался травматический панкреатит (включая случаи после эндоскопических вмешательств) — 17,2% (n = 15) наблюдений.

Среди гнойно-септических осложнений у оперированных пациентов с деструктивным ТОП в 59,2% случаев наблюдались инфицированные постнекротические кисты ПЖЖ, а также флегмона забрюшинной клетчатки, гной-

ный перитонит в 38,6% и 34,6% случаев, соответственно. Реже встречались: абсцессы сальниковой сумки — 27,4% случаев и панкреатогенные абсцессы — 11,5%, соответственно. При этом более 50% пациентов с ТОП имели 2 и более гнойно-септических осложнений.

Наиболее неблагоприятными для прогноза системными осложнениями ТОП явились: ОРДС, ПОН, сепсис. При этом 100% летальность наблюдалась у послеоперационных больных инфицированными формами панкреонекроза с нарастанием показателей APACHE II выше 20 баллов, Ranson — выше 6.

У 7 пациентов в комплексе лечебных мероприятий были применены экстракорпоральные методы детоксикации. На фоне проводимой комплексной консервативной терапии снижалась выраженность синдрома интоксикации по данным клинической картины и лабораторных методов исследования.

У 33 (38%) пациентов проведены различные виды хирургических вмешательств. У 12 пациентов выполнено дренирование сальниковой сумки под УЗ-контролем, у 10 — лапароскопия, лапаротомия, дренирование сальниковой сумки и брюшной полости, у одного — холедохолитотомия, холецистэктомия, дренирование холедоха по Керу. У 10 пациентов (из них у четырех — после выполнения малоинвазивных лечебных операций), несмотря на проводимую терапию, развились признаки септической секвестрации, потребовавшие выполнения лапаротомии, некрэктомии, секвестр- и панкреатэктомии, дренирования брюшной полости и забрюшинного пространства. Повторные оперативные вмешательства проведены 14 пациентам, из них возьми больным — повторные некро- и секвестрэктомии, шести — лапаротомия, санация брюшной полости, некро- и секвестрэктомия после малоинвазивных оперативных вмешательств.

Дифференцирование стерильного и инфицированного панкреонекроза проводилось посредством бактериологического исследования экссудата.

При обнаружении панкреатогенного деструктивного перитонита на первом этапе методом хирургического лечения у 6 пациентов была выбрана лапароскопическая санация и дренирование брюшной полости, которое в сочетании с комплексной интенсивной терапией привела к абортивному течению перитонита в 83,3% случаев, купированию панкреонекроза — у 59,4%. Однако в 40,6% случаев после лапароскопии наблюдалась трансформация стерильного панкреонекроза в инфицированный. У 16 пациентов в послеоперационном периоде несмотря на проводимые лечебные мероприятия, наступила смерть, причиной которой явилась прогрессирующая ПОН на фоне гнойно-септических осложнений ТОП. Летальность среди оперированных больных составила 48,5%.

Таким образом, интенсивная консервативная терапия без применения хирургических методов привела к выздоровлению 54 (62%) пациентов, из них у 69,2% изначально была диагностирована стерильная форма ОП.

Общая летальность в исследуемой группе составила 18,4%. Удовлетворительные результаты достигнуты у 71 пациента (81,6%) с ОП. При анализе основных причин летальных исходов у умерших с деструктивным панкреатитом за период с 1998 по 2017 гг. установлено, что нарастающая печеночная недостаточность выявлена у 28,8% пациентов, дыхательная (ОРДС), почечная и сердечно-сосудистая недостаточность в 42,5%, 40,5% и 33,2% случаев, соответственно. Гораздо реже встречались: ДВС-синдром, который установлен в 14,2%, метаболический синдром и сепсис — в 12,8% случаев, септический (инфекционно-токсический) шок — в 9,5%, профузные аррозивные кровотечения — 8,3%, профузные гастродуоденальные кровотечения — в 3,5% случаев, соответственно. 56 (83,6%) пациентов имели более двух смертельных осложнений.

Обсуждение

Таким образом, обобщая клинический и ретроспективный материал, можно сделать вывод, что одним из основных критериев, характеризующих различные формы ТОП на ранних стадиях его развития, является степень и масштаб первоначального поражения ткани ПЖЖ. Именно это определяет закономерность развития патологического процесса, позволяет прогнозировать исход, предугадать характер и сроки развития осложнений, применить стандартизированные лечебные программы с момента верификации диагноза.

В течение прошедших более чем 20 лет некоторые важные моменты классификации Atlanta-92 [16] пересматривались международными группами ведущих панкреатологов мира сообразно углублению знаний о патофизиологии, морфологии, течении ОП, а также с учетом появления новых диагностических возможностей. В 2007 г. по инициативе M.G. Sarr (США) в очередной раз создана международная рабочая группа по 3-му пересмотру классификации ОП Атланта-1992. В течение 5 лет экспертами изучался международный опыт диагностики и лечения ОП в крупномасштабных исследованиях, и в 2013 г. был опубликован и рекомендован к применению текст третьего пересмотра классификации ОП [17].

Консервативное лечение ОП по-прежнему в основном симптоматическое, и в настоящее время нет конкретных лекарственных средств, которые воздействуют на причину заболевания. Выделяют два основных направления базисной терапии пациентов с ТОП. Целью первой является предупреждение конкретных осложнений, которые могут возникнуть у данного пациента, проведение поддерживающей терапии. Вторая цель — ограничить тяжесть воспаления и некроза ПЖЖ, препятствуя патогенезу ССВО [18–20].

ТОП характеризуется значительным истощением организма, и как правило протекает с явлениями острой паралитической кишечной непроходимости. В связи с этим, организация лечебного питания является важным компонентом интенсивной терапии ОП. У пациентов с

ТОП поддержание ПЖЖ в состоянии покоя является обязательным, поэтому нутритивную поддержку необходимо начинать с парентерального доступа [21]. При этом минимально вводимый объем должен обеспечить положительный азотистый баланс уже в первые 72 часа от начала заболевания [22].

Раннее энтеральное питание показано после компенсации гемодинамических расстройств. Если объем энтерального питания, переносимый пациентом, недостаточен для достижения адекватной калорийности, необходимо ввести комбинированное парентеральное и энтеральное питание.

Целью антибиотикопрофилактики ТОП является предотвращение суперинфекции в некротических тканях. Тактика применения антибиотиков при остром панкреатите должна предусматривать их раннее адекватное назначение, при этом следует учитывать локальные данные о госпитальной флоре. Поздняя дисфункция органа, которая чаще всего происходит между второй и третьей неделей развития ТОП, скорее всего, является следствием вторичной инфекции и перипанкреатического некроза вследствие бактериальной транслокации из ЖКТ в некротические ткани ПЖЖ [4].

Существует большое количество опубликованных исследований с сомнительными конструкциями и противоречивыми результатами, что можно объяснить включением гетерогенных пациентов, различных режимов антибиотиков и различных целей исследований [19]. Несколько рандомизированных контролируемых исследований свидетельствуют об эффективности применения профилактических антибиотиков в снижении септических осложнений и смертности пациентов с некротизирующим панкреатитом [23]. Американская ассоциация гастроэнтерологов рекомендует начинать антибиотикопрофилактику в случаях расширенного некроза, включающего более 30% ПЖЖ, основанном на КТ. При это следует назначать не более чем на 14 суток, поскольку длительная терапия антибиотиками увеличивает распространенность грибковых инфекций. Роль профилактических противогрибковых средств не была полностью определена [19; 24].

Панкреатит-ассоциированный ОРДС, как одно из распространенных и ранних грозных осложнений ТОП является причиной 60% всех случаев смерти в течение первой недели заболевания [25].Применение современных технологий респираторной поддержки с возможностью подбора оптимальных режимов вентиляции на каждом этапе интенсивной терапии ТОП позволяет снизить количество инфекционно-воспалительных осложнений у пациентов, связанных с проведением ИВЛ.

Как правило, стерильный панкреонекроз можно вести консервативно, и при этом в большинстве случаев регистрируется низкая смертность (12%) [5; 11]. Однако инфицированные формы панкреонекроза наблюдается у 25–70% пациентов с ТОП. Более 80% случаев смерти при это связаны именно с развитием инфицированного панкреонекроза и септических осложнений [18–20]. На сегодняшний день при инфицированных формах панкреонекроза показания к хирургическому лечению не вызывают сомнений. Общепринято, что с целью предупреждения сепсиса инфицированную нежизнеспособную ткань следует удалить [2; 4; 12].

В отечественной и зарубежной литературе до сих пор продолжается дискуссия по поводу целесообразности оперативного лечения ТОП в зависимости от фазы течения, сроках выполнения и вида операции, как традиционными, так и малотравматичными способами [4; 13; 18; 26; 28].

Рандомизированные контролируемые исследования продемонстрировали, что эффективность отсроченной-некрэктомии выше ранней [27]. Также доказано, что релапаротомия увеличивает долю местных внутрибрюшных и системных органных поражений и оказывает отрицательный гемодинамический и системный воспалительный ответ, вызывая прогрессирование ПОН, неконтролируемые геморрагические осложнения и сепсис. Поэтому на современном этапе хирургические вмешательства при данной патологии следует рассматривать как вынужденные [5; 6; 9; 29].

Заключение

Комплексный лечебно-диагностический протокол с полноценным применением интенсивной терапии в ранние фазы заболевания имеет большое значение в снижении вероятности инфицирования стерильного панкреонекроза и возникновения гнойных осложнений.

Активно-выжидательная тактика с поэтапным применением хирургических методов лечения ТОП позволяет добиться стабилизации состояния пациентов, снижения эндогенной интоксикации, прерывания осложнений панкреонекроза, уменьшения риска и объема отсроченной открытой операции с увеличением выживаемости до 81,6% и соответствующим снижением смертности до 18,4%.

Авторы заявляют об отсутствии конфликта интересов (The authors declare no conflict of interest).

ЛИТЕРАТУРА/REFERENCES

1. Tonsi AF, Bacchion M., Crippa S, et al. Acutepancreatitisatthebeginningofthe 21stcentury: Thestateoftheart. World J Gastroenterol. 2009; 15(24): 2945–2959.
2. Beger HG, Rau BM. Severe acute pancreatitis: Clinical course and management. World J Gastroenterol. 2007; (13): 5043–51.
3. da Costa DW, Boerma D, van Santvoort HC, Horvath KD, Werner J, Carter CR, Bollen TL, Gooszen HG, Besselink MG, Bakker OJ. Staged multidisciplinary step-up management for necrotizing pancreatitis. Br J Surg. 2014; (101): 65–79.
4. Werner J, Feuerbach S, Uhl W, Büchler MW. Management of acute pancreatitis: from surgery to interventional intensive care. Gut. 2005; 54: 426–36.
5. Нестеренко Ю.А., Лаптев В.В., Михайлусов С.В. Диагностика и лечение деструктивного панкреатита. — М, 2007. — С. 283–295. [Nesterenko YUA., Laptev VV., Mihajlusov SV. Diagnostika i lechenie destruktivnogo pankreatita. M; 2007. P. 283–295. (In Russ).]
6. Багненко С.Ф., Толстой А.Д., Краснорогов В.Б. и др. Острый панкреатит (Протоколы диагностики и лечения) // Анналы хирургической гепатоло-

гии. — 2006. — 1. — С.60–66. [Bagnenko SF., Tolstoj AD., Krasnorogov VB. et al. Ostryj pankreatit (Protokoly diagnostiki i lecheniya). Annaly hirurgicheskoj gepatologii. 2006; 1: 60–66. (In Russ).]
7. Ризаев К.С. Оптимизация диагностики и лечения острого деструктивного панкреатита: Автореферат дис. … докт. мед. наук. — Ташкент; 2017, с. 43. [Rizaev K.S. Optimizaciya diagnostiki i lecheniya ostrogo destruktivnogo pankreatita. [Avtoreferat dissertation] Tashkent; 2017, p. 43. (In Russ).]
8. Гальперин Э.И., Дюжева Т.Г., Докучаев К.В. и др. Диагностика и хирургическое лечение панкреонекроза // Хирургия. — 2003. — №3. — С. 50–54. [Gal'perin EI., Dyuzheva TG., Dokuchaev KV et al. Diagnostika i hirurgicheskoe lechenie pankreonekroza. Hirurgiya. 2003; (3): 50–54. (In Russ).]
9. Horvath K, Freeny P, Escallon J, Heagerty P, Comstock B, Glickerman DJ, Bulger E, Sinanan M, Langdale L, Kolokythas O, et al. Safety and efficacy of video-assisted retroperitoneal debridement for infected pancreatic collections: a multicenter, prospective, single-arm phase 2 study. Arch Surg. 2010; (145): 817–825.
10. Bruennler T, Langgartner J, Lang S, Wrede CE, Klebl F, Zierhut S, Siebig S, Mandraka F, Rockmann F, Salzberger B, et al. Outcome of patients with acute, necrotizing pancreatitis requiring drainage-does drainage size matter? World J Gastroenterol. 2008; (14): 725–730.
11. Banks PA, Freeman ML. Practice guidelines in acute pancreatitis. Am J Gastroenterol. 2006; (101): 2379–2400.
12. Büchler MW, Gloor B, Müller CA, Friess H, Seiler CA, Uhl W. Acute necrotizing pancreatitis: treatment strategy according to the status of infection. Ann Surg. 2000; (232): 619–626.
13. Doctor N, Philip S, Gandhi V, Hussain M, Barreto SG. Analysis of the delayed approach to the management of infected pancreatic necrosis. World J Gastroenterol. 2011; (17): 366–371.
14. Besselink MG, Verwer TJ, Schoenmaeckers EJ, Buskens E, Ridwan BU, Visser MR, Nieuwenhuijs VB, Gooszen HG. Timing of surgical intervention in necrotizing pancreatitis. Arch Surg. 2007; (142): 1194–1201.
15. Zerem E, Imamovic G, Omerović S, Imširović B. Randomized controlled trial on sterile fluid collections management in acute pancreatitis: should they be removed? SurgEndosc. 2009; (23): 2770–2777.
16. Bradley EL. A clinically based classification system for acute pancreatitis. Summary of the International Symposium on Acute Pancreatitis, Atlanta, Ga, September 11 through 13, 1992. Arch Surg. 1993; (128): 586–590.
17. Banks PA, Bollen TL, Dervenis C, Gooszen HG, Johnson CD, Sarr MG, Tsiotos GG, Vege SS. Classification of acute pancreatitis–2012: revision of the Atlanta classification and definitions by international consensus. Gut. 2013; (62): 102–111.
18. Wada K, Takada T, Hirata K, Mayumi T, Yoshida M, Yokoe M, Kiriyama S, Hirota M, Kimura Y, Takeda K, et al. Treatment strategy for acute pancreatitis. J Hepatobiliary Pancreat Sci. 2010;(17): 79–86.
19. Cruz-Santamaría DM, Taxonera C, Giner M. Update on pathogenesis and clinical management of acute pancreatitis. World J GastrointestPathophysiol. 2012; (3): 60–70.
20. Hirota M, Takada T, Kitamura N, Ito T, Hirata K, Yoshida M, Mayumi T, Kataoka K, Takeda K, Sekimoto M, et al. Fundamental and intensive care of acute pancreatitis. J Hepatobiliary Pancreat Sci. 2010; (17): 45–52.
21. Takeda K, Takada T, Kawarada Y, Hirata K, Mayumi T, Yoshida M, Sekimoto M, Hirota M, Kimura Y, Isaji S, et al. JPN Guidelines for the management of acute pancreatitis: medical management of acute pancreatitis. J Hepatobiliary Pancreat Surg. 2006; (13): 42–47.
22. Meier R, Ockenga J, Pertkiewicz M, Pap A, Milinic N, Macfie J, Löser C, Keim V. ESPEN Guidelines on Enteral Nutrition: Pancreas. ClinNutr. 2006; (25): 275–284.
23. Golub R, Siddiqi F, Pohl D. Role of antibiotics in acute pancreatitis: A meta-analysis. J Gastrointest Surg. 1998; (2): 496–503.
24. Kochhar R, Ahammed SK, Chakrabarti A, Ray P, Sinha SK, Dutta U, Wig JD, Singh K. Prevalence and outcome of fungal infection in patients with severe acute pancreatitis. J GastroenterolHepatol. 2009; (24): 743–747.
25. Shields CJ, Winter DC and Redmond HP. Lung injury in acute pancreatitis: mechanisms, prevention, and therapy. CurrOpinCritCare. 2002; (8): 158–163.
26. Connor S, Raraty MG, Neoptolemos JP, Layer P, Rünzi M, Steinberg WM, Barkin JS, Bradley EL, Dimagno E. Does infected pancreatic necrosis require immediate or emergency debridement? Pancreas. 2006; (33): 128–134.
27. Mier J, León EL, Castillo A, Robledo F, Blanco R. Early versus late necrosectomy in severe necrotizing pancreatitis. Am J Surg. 1997; (173): 71–75.
28. Nieuwenhuijs VB, Besselink MG, van Minnen LP, Gooszen HG. Surgical management of acute necrotizing pancreatitis: a 13-year experience and a systematic review. Scand J Gastroenterol. Suppl. 2003; (239):111–116.
29. Freeman ML, Werner J, van Santvoort HC, Baron TH, Besselink MG, Windsor JA, Horvath KD, vanSonnenberg E, Bollen TL, Vege SS. Interventions for necrotizing pancreatitis: summary of a multidisciplinary consensus conference. Pancreas. 2012; (41): 1176–1194.

КЛИНИКО-ЭКСПЕРИМЕНТАЛЬНОЕ ОБОСНОВАНИЕ ПРИМЕНЕНИЯ БИОПЛАСТИЧЕСКОГО МАТЕРИАЛА «ЭКОФЛОН» В РЕКОНСТРУКТИВНОЙ ХИРУРГИИ ГОРТАНИ И ТРАХЕИ

Инкина А.В.*
ГБУЗ МО МОНИКИ им. М.Ф. Владимирского, Москва

DOI: 10.25881/BPNMSC.2020.43.70.007

Резюме. До настоящего времени остаются нерешенными вопросы восстановления опорного каркаса дыхательных путей при обширных дефектах их стенок в результате рубцового стеноза, продолжается поиск материалов, способных воссоздать утраченный хрящевой каркас гортани и трахеи.

Цель исследования: клинико-экспериментальное обоснование использования имплантатов из пористого политетрафторэтилена в качестве материала для замещения дефектов гортани и трахеи в оториноларингологии.

В эксперименте на 8 кроликах взамен резецированного участка ушного хряща имплантировали пластину из политетрафторэтилена. Динамическое наблюдение за послеоперационной областью в течение 3 месяцев завершалось гистологическим исследованием пластины в окружающих тканях. В клинической части исследования имплант заданной формы из политетрафторэтилена использовали при ушивании ларинготрахеального дефекта на завершающем этапе лечения у 12 больных с хроническими рубцовыми стенозами гортани и трахеи. Длительность послеоперационного наблюдения 3–12 месяцев, в течение которых проводили осмотр послеоперационной области, оценку дыхательной функции, а также эндоскопический осмотр гортани и трахеи.

Выявлено, что при использовании биоимпланта из политетрафторэтилена происходит быстрое заживление раны, экссудативная фаза воспаления протекает невыраженно, перифокальный отек минимальный. Имплант надежно фиксируется к окружающим тканям прорастающей его соединительной тканью и не имеет тенденции к смещению, при этом не вызывает реакции со стороны окружающих его тканей. Клинический опыт использования импланта из политетрафторэтилена для замещения дефектов гортани и трахеи показал легкость их моделирования и последующей имплантации, способность выполнять опорную функцию, стабильность приданного положения за счет быстрой интеграции с окружающими тканями, а также отсутствие воспалительной реакции со стороны окружающих тканей. Биоимплант на основе политетрафторэтилена можно рекомендовать для восстановления каркасных свойств гортани и трахеи в лечении больных с хроническими рубцовыми стенозами гортани и трахеи.

Ключевые слова: имплант, политетрафторэтилен, рубцовый стеноз гортани и трахеи.

CLINICAL AND EXPERIMENTAL SUBSTANTIATION OF THE USE OF ECOFLON BIOPLASTIC MATERIAL IN RECONSTRUCTIVE SURGERY OF THE LARYNX AND TRACHEA

Inkina A.V.*
Moscow Regional Research and Clinical Institute («MONIKI»)

Abstract. The purpose of the study: clinical and experimental justification for the use of porous polytetrafluoroethylene implants as a material for the replacement of defects of the larynx and trachea in otorhinolaryngology.

In an experiment on 8 rabbits, a polytetrafluoroethylene plate was implanted instead of the resected portion of the ear cartilage. Dynamic observation of the postoperative area for 3 months was completed by histological examination of the plate in the surrounding tissues. In the clinical part of the study, an implant of a given form made of polytetrafluoroethylene was used to suture a laryngotracheal defect at the final stage of treatment in 12 patients with chronic cicatricial stenosis of the larynx and trachea. The duration of postoperative follow-up was 3–12 months, during which the postoperative area was examined, respiratory function was assessed, as well as endoscopic examination of the larynx and trachea.

It was revealed that when using a bioimplant from polytetrafluoroethylene, wounds heal quickly, the exudative phase of inflammation is not pronounced, and peripheral edema is minimal. The implant is firmly fixed to surrounding tissues by connective tissue sprouting it and has no tendency to displacement, while it does not cause a reaction from the surrounding tissues. Clinical experience with the use of an implant made of polytetrafluoroethylene to replace defects in the larynx and trachea showed the ease of their modeling and subsequent implantation, the ability to perform a support function, stability of the attached position due to rapid integration with surrounding tissues, and the absence of an inflammatory reaction from surrounding tissues. Bioimplant based on polytetrafluoroethylene can be recommended to restore the framework properties of the larynx and trachea in the treatment of patients with chronic cicatricial stenosis of the larynx and trachea.

Keywords: artificial implant, polytetrafluoroethylene, laryngeal stenosis, tracheal stenoses.

При выполнении этапных реконструктивно-пластических операций (ЭРПО) у больных с хроническими рубцовыми стенозами гортани и трахеи на заключительном этапе производится пластическое закрытие стойкого ларинготрахеального дефекта [1; 2]. При площади стомы более 2 см^2 возникает необходимость в использовании опорных материалов из-за нарушения каркасной функции дыхательной трубки [3; 4]. Это связано с тем, что при пластике обширных дефектов гортани и трахеи только местными тканями создаются условия для западения и патологической флотации вновь образованной передней стенки с сужением созданного просвета дыхательных путей [5]. Для пластического закрытия ларинготрахеального дефекта используются различные материалы: аутотканей, аллогенные и искусственные материалы в различных технических модификациях [6–11].

С середины XX в. применяются сетки на основе полипропилена [12]. Сегодня существуют десятки видов эндопротезов из полипропилена, которые различаются по размеру, форме ячеек, толщине волокна, пористости и другим свойствам. Все современные сетчатые протезы считаются инертными. Однако при изучении отдаленных результатов использования протезов из этого материала выявлено, что имплант не прорастает соединительной тканью, а между волокнами полимера и тканями реципиента сохраняется персистирующая воспалительная реакция [13].

Из многочисленных современных искусственных материалов, прошедших экспериментальную и клиническую апробацию, наиболее перспективными для имплантации были признаны полимеры, в том числе политетрафторэтилен (ПТФЭ) [14], который отличается биологической

* e-mail: larynx07@rambler.ru

инертностью и устойчивостью к биодеструкции. Он обладает оптимальным соотношением пористости и механической прочности, уникальной химической инертностью, в нем отсутствуют сложноэфирные связи и углеродные соединения, он устойчив к биодеструкции [15]. Средний размер микропор в толще полимера равен 100–250 мкм. Одной из его разновидностей является пористый ПТФЭ. Российский синтетический материал «Экофлон» создан на основе ПТФЭ, имплантаты изготавливают путем порошкового спекания. В результате получается пористая структура, предполагающая возможность врастания как хряща, так и соединительнотканной капсулы внутрь имплантата. Протезы из него обладают доступностью, гибкостью, эластичностью, устойчивостью к изгибу и скручиванию. Материал был впервые применен в 2008 г. при торакоскопическом доступе для пластики обширных дефектов диафрагмы. В настоящий момент ПТФЭ имплантаты успешно используются в сердечно-сосудистой, абдоминальной и челюстно-лицевой хирургии, урологии, гинекологии, офтальмологии.

Область применения ПТФЭ в оториноларингологии до сих пор остается малоизученной. Перспективным направлением применения пористого ПТФЭ является замещение дефектов гортани и трахеи после этапных реконструктивных операций. Целью исследования явилось экспериментальное и клиническое обоснование возможности использования имплантатов из пористого ПТФЭ в качестве материала для замещения дефектов гортани и трахеи в оториноларингологии.

Задачи:

1. Оценить у экспериментальных животных возможность использования имплантатов из пористого ПТФЭ для замещения дефектов хрящевой ткани.
2. Изучить тканевую реакцию при использовании пористого ПТФЭ при замещении дефектов хряща у экспериментальных животных.
3. Разработать технику замещения дефектов гортани и трахеи имплантатами из ПТФЭ.
4. Провести анализ непосредственных и отдаленных результатов замещения дефектов гортани и трахеи имплантом из пористого ПТФЭ у пациентов на завершающем этапе реконструктивных операций.

Научная новизна: впервые выполнено экспериментальное исследование реакции окружающих тканей на имплантацию отечественного пористого ПТФЭ при замещении дефектов хряща у экспериментальных животных.

Выполнены гистологические исследования имплантатов из ПТФЭ у экспериментальных животных. При клиническом исследовании имплантатов из ПТФЭ для замещения дефектов хряща выявлена легкость их моделирования и имплантации, отсутствие миграции, инфицирования и отторжения.

Экспериментальная часть. Цель эксперимента: оценить использование имплантатов из пористого ПТФЭ («Экофлон») для замещения дефектов хрящевой ткани.

В эксперименте участвовали 8 кроликов. Животных погружали в сон с помощью внутривенного наркоза. Предварительно выбривали участок кожи наружной поверхности ушной раковины, затем проводили гидроотсепаровку мягких тканей от хряща с помощью 0,5% р-ра новокаина. Далее выкраивали языкообразный кожный лоскут под размер импланта (Рис. 1) и отсепаровывали его.

После выделения ушного хряща из него вырезали круглый фрагмент диаметром около 1,0 см (Рис. 2).

Биоматериал извлекали из упаковки, выкраивали стерильными ножницами аналогичный по размеру фрагмент. Материал легко режется, что позволяет дополнительно моделировать имплантат по ходу операции. Образовавшийся дефект хрящевой ткани закрывали смоделированным участком «Экофлона» точно под размер дефекта и фиксировали его двумя отдельными узловыми швами (Рис. 3). Затем кожный лоскут вновь возвращали на место и фиксировали к коже отдельными узловыми швами из капрона.

Рис. 1. Эксперимент. Выкраивание кожного лоскута.

Рис. 2. Эксперимент. Вырезание фрагмента хряща.

Рис. 3. Эксперимент. Имплант фиксирован швами.

Рис. 4. Эксперимент. 1-е сутки после операции.

Рис. 5. Эксперимент. 10-е сутки после операции.

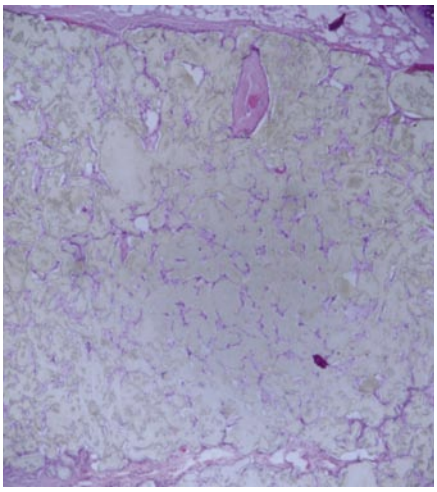

Рис. 6. Эксперимент. Гистологический срез — материал импланта.

Оценивали заживление на 1, 3, 7 и 10 сутки после операции, а также через 1 и 2 месяца после хирургического вмешательства. Через 3 месяца проводили гистологическое исследование имплантированного материала.

Результаты эксперимента и их обсуждение

1-е сутки после операции: швы состоятельны, кожа несколько инфильтрирована (Рис. 4).

3-и сутки после операции: швы состоятельны, минимальные реактивные изменения, незначительное количество экссудата.

7-е сутки после операции: швы состоятельны, рана практически зажила первичным натяжением, реактивных изменений со стороны окружающих тканей нет.

10-е сутки после операции: рана зажила первичным натяжением, сняты швы (Рис. 5).

1 и 2 месяца после операции: имплант хорошо фиксирован в окружающих тканях, кожа в послеоперационной области не изменена, тонкий рубец. Таким образом, у всех животных рана зажила первичным натяжением, реакции окружающих тканей на имплант не было. В течение всего эксперимента инфицирования, миграция, отторжения пересаженного материала не было отмечены. Через 2 месяца после операции при осмотре выявлена хорошая фиксация импланта в тканях на прежнем месте, окружающий его хрящ без признаков воспаления.

Животных выводили из эксперимента через 3 месяца после операции. Забор материала для гистологического исследования был произведен посредством резекции уха кролика с имплантом путем проведения перпендикулярных поверхности кожи и длинной оси уха разрезов в зоне имплантации. Размеры фрагментов — 3–4 см ×2–2,5 см ×0,5 см. При макроскопическом осмотре попытки отделить ПТФЭ от окружающих тканей оказались безуспешными.

Материал фиксировали в 10% нейтральном растворе формалина. Далее гистологическая обработка образцов велась по стандартному протоколу с изготовлением парафиновых срезов толщиной 4 мкм и окрашиванием их гематоксилином и эозином. При гистологическом исследовании визуализировался материал имплантата, представленный комплексом прямоугольной формы с четкими границами, из волокнистого неокрашенного материала (Рис. 6).

По граням имплантата (перпендикулярной поверхности кожи), расположенным в непосредственной близости от хряща, в дерме выявлены фиброз, мелкоочаговые лимфогистиоцитарные инфильтраты, кальцификаты,. Кальцификаты аналогичного строения также обнаружены в гранях, расположенных параллельно поверхности кожи. По остальному периметру имплантатов в дерме воспалительная реакция, фиброз отсутствуют (Рис. 7).

Отмечается наличие тонких васкуляризованных соединительнотканных прослоек между волокнами имплантата, а также — артерии среднего калибра.

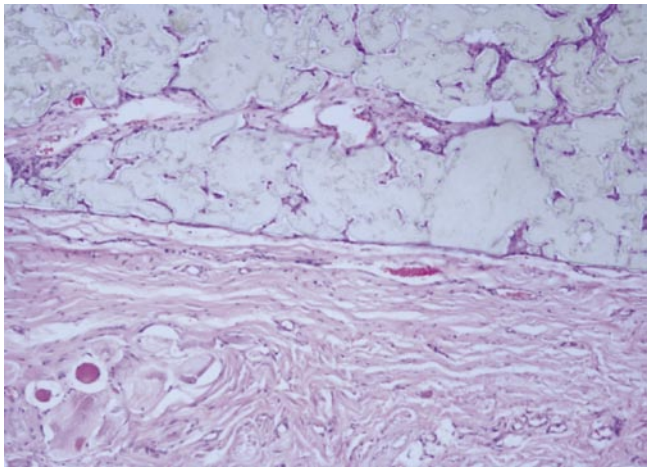

Рис. 7. Эксперимент. Гистологический срез. отсутствие в дерме воспалительной реакции, фиброза по периметру имплантата.

Таким образом, при гистологическом исследовании тканей, выявлено образование тонкой фиброзной капсулы вокруг импланта, с прорастанием сосудов между его волокнами. Воспалительная реакция окружающих тканей отсутствует.

Выводы: выявлено, что при использование биоимпланта «Экофлон» происходит быстрое заживление раны, экссудативная фаза воспаления протекает не выраженно, перифокальный отек минимальный. Имплант надежно фиксируется к окружающим тканям прорастающей его соединительной тканью и не имеет тенденции к смещению, при этом не вызывает реакции со стороны окружающих его тканей. Данный имплантат можно рекомендовать для возмещения объема утраченной хрящевой ткани.

Клиническая часть исследования

Положительные заключения токсиколого-гигиенических и санитарно-химических испытаний, тесты на стерильность и пирогенность изделий, проведенные во Всероссийском научно-исследовательском и испытательном институте медицинской техники (ВНИИИМТ) в соответствии с требованиями ГОСТ РИСО 10993 «Оценка биологического действия медицинских изделий», а также результаты собственных экспериментальных исследований позволили перейти к внедрению имплантатов «Экофлон» в медицинскую практику.

Пластина из пористого ПТФЭ имеет белый цвет, шероховатую поверхность, обладает выраженными гидрофобными свойствами, характеризуется легкостью обработки с помощью скальпеля, без труда прошивается хирургическими иглами. В сотрудничестве с инженерами НПК «Экофлон» изготовлены импланты заданной формы: шириной 7 мм; длиной 17 мм; толщиной 2,5 мм. Импланты были выполнены в форме арочной конструкции с учетом анатомических особенностей гортани и трахеи (Рис. 8).

Мы использовали имплант «Экофлон» для формирования утраченного хрящевого каркаса гортани и трахеи на завершающем этапе лечения больных с хроническими рубцовыми стенозами гортани и трахеи при частичном и полном ушивании ларинготрахеального дефекта. Пластина из ПТФЭ применялась для придания жесткости сформированной передней стенки дыхательного пути. Операции выполнены в МОНИКИ им. М.Ф. Владимирского. Перед операцией пациенты подписывали информированное согласие. Длительность послеоперационного наблюдения составила 3–12 месяцев. Контрольные осмотры включали в себя оценку субъективного состояния пациента, осмотр послеоперационной области, оценку дыхательной функции, а также эндоскопический осмотр гортани и трахеи. Дыхательная функция считалась компенсированной при отсутствии одышки, выполнении дозированной физической нагрузки (10 приседаний за 20 с) без проявлений стенотического дыхания при возвращении частоты дыхания к исходным показателям в течение первой минуты.

Рис. 8. Имплант арочной конструкции.

Результаты клинических исследований и их обсуждение

Всего в нашей клинике выполнено 12 операций по ушиванию ларинготрахеального дефекта с пластикой передней стенки гортани и трахеи имплантом «Экофлон». Группу пациентов составили 8 мужчин и 4 женщины в возрасте от 18–42 лет.

Моделирование пластины легко выполняли с помощью ножниц и скальпеля. Благодаря шероховатой поверхности имплант имел определенное сцепление с окружающими тканями, что способствовало надежной фиксации пластины в окружающих тканях.

При ушивании обширного ларинготрахеального дефекта — шириной более 1,5 см необходимо восстановить каркасность вновь сформированной передней стенки. С этой целью в начале операции выполняли разрез кожи, окаймляющий ларинготрахеальный дефект, отступя от его края не менее 0,7 см. Края образовавшего внутреннего кожного лоскута отсепаровывали, поворачивали эпидермисом внутрь и ушивали отдельными швами. Образованную таким образом переднюю стенку дыхательного пути укрепляли имплантом «Экофлон», который при необходимости обрезали до нужных размеров, перфорировали и фиксировали к оставшимся боковым стенка гортани и трахеи отдельным узловыми швами. В последующем закрывали имплант мышечным или мышечно-фасциальным лоскутом на ножке и проводили пластику дефекта кожи местным тканями.

У всех пациентов рана зажила первичным натяжением, послеоперационный период проходил гладко, без выраженных проявлений экссудации и воспаления. На протяжении всего исследования инфицирования, миграции, обнажения или отторжение имплантированного материала отмечены не были. Через 3 месяца и 1 год динамического наблюдения имплант был надежно фиксирован в нужном положении, воспалительной реакции окружающих тканей не отмечено. При эндоскопическом осмотре гортани и трахеи просвет дыхательных путей оставался достаточно широким, не было зафиксировано обнажения стенки импланта или флотации вновь созданной передней стенки дыхательных путей. Все пациенты имели компенсированное дыхание.

Таким образом, клинический опыт использования пластин из пористого ПТФЭ для замещения дефектов гортани и трахеи показал легкость их моделирования и последующей имплантации, способность выполнять опорную функцию, стабильность приданного положения за счет быстрой интеграции с окружающими тканями, а также отсутствие воспалительной реакции со стороны окружающих тканей.

Выводы:

1. Благодаря своим химическим и физико-механическим свойствам имплант из ПТФЭ создает благоприятные условия для врастания соединительной ткани в его поры, в результате чего происходит его прочное сращение с окружающими анатомическими структурами.
2. Имплант из пористого ПТФЭ надежно выполняет опорную функцию взамен утраченных хрящевых структур.
3. При практическом использовании имплантатов из ПТФЭ можно отметить легкость их моделирования, простоту имплантации, устойчивость к инфекции, отсутствие миграции и отторжения, что выгодно отличает его от других искусственных материалов при выполнении пластических операций.
4. Эластичность, возможность изготовления из пористого ПТФЭ имплантов заданной формы, способность к моделированию и быстрая интеграция с окружающими тканями позволяют рекомендовать использование имплантов «Экофлон» для пластики передней стенки гортани и трахеи.

Автор заявляет об отсутствии конфликта интересов (The author declare no conflict of interest).

ЛИТЕРАТУРА/REFERENCES

1. Зенгер В.Г., Наседкин А.Н. Повреждения гортани и трахеи. — М.: Медицина, 1991. 240 с. [Zenger VG, Nasedkin AN. Povrezhdeniya gortani i trahei. M.: Medicina; 1991. 240 p. (In Russ).]
2. Юнина А.И. Травмы органов шеи и их осложнения. — М.: Медицина, 1972. 208 с. [YUnina AI. Travmy organov shei i ih oslozhneniya. M.: Medicina; 1972. 208 p. (In Russ).]
3. Зенгер В.Г., Наседкин А.Н., Паршин В.Д. Хирургия повреждений гортани и трахеи. — М.: Медкнига, 2007. 364 с. [Zenger VG, Nasedkin AN, Parshin VD. Hirurgiya povrezhdenij gortani i trahei. M.: Medkniga; 2007. 364 p. (In Russ).]
4. Sautter NV, Krakovitz PR, Solares CA, Koltai PJ. Closure of persistent tracheocutaneous fistula following «starplasty» tracheostomy in children // Int. Pediatr Otorhinolaryngol. 2006; 70(1): 99–105.
5. Татур А.А., Леонович С.И., Чайковский В.В. и др. Пластика дефектов передней и боковых стенок трахеи // Медицинская панорама. — 2008. — №10. — С. 14—17. [Tatur AA, Leonovich SI, CHajkovskij VV, et al. Plastika defektov perednej i bokovyh stenok trahei. Medicinskaya panorama. 2008; (10):14–17. (In Russ).]
6. Решульский С.С., Клочихин А.Л., Виноградов В.В. Пластика гортани и трахеи при стенозах / Сборник материалов Национального конгресса «Пластическая хирургия». М.: Бионика, 2011. С. 95. [Reshul'skij SS, Klochihin AL, Vinogradov VV. Plastika gortani i trahei pri stenozah / Sbornik materialov Nacional'nogo kongressa «Plasticheskaya hirurgiya». M.: Bionika; 2011. P. 95. (In Russ).]
7. Хачак А.Х., Абаев В.К. и др. Применение конструкций из пористого никелида титана на этапах ларинготрахеопластики / Материалы XVIII съезда оториноларингологов России. М.: Регистр, 2011. Т. 3. С. 410–412. [Hachak AH., Abaev VK, et al. Primenenie konstrukcij iz poristogo nikelida titana na etapah laringotraheoplastiki / Materialy XVIII s"ezda otorinolaringologov Rossii. M.: Registr; 2011. T. 3. pp. 410–412. (In Russ).]
8. Горбунов В.А., Вахмянин А.П., Викторова Т.И. и др. Новые материалы в реконструктивной ларинготрахеопластике / 16-й съезд оториноларингологов России: тезисы докладов. Минск, 2000. С. 464–466. [Gorbunov VA, Vahmyanin AP, Viktorova TI, et al. Novye materialy v rekonstruktivnoj laringotraheoplastike / 16 s"ezd otorinolaringologov Rossii: tezisy dokladov. Minsk; 2000. P. 464–466. (In Russ).]
9. Grillo H.C. Surgery of the Trachea and Bronchi. BC Decker Inc. Hamilton-London. 2004. 882 p.
10. De Jong AL, Park AH, Raveh E. et al. Comparsion of thyroid, auricular, and costal cartilage donor sites for laryngotracheal reconstruction in an animal model. Arch. Otolaryngol. Head Neck Surg. 2000; 126(1): 49–53.
11. Амиров Ф.Ф., Фурманов А.Ю., Симонов А.А. Аллопластика трахеи и бронхов (экспериментальное исследование). Ташкент: Медицина, 1973. 157 с. [Amirov FF, Furmanov AYU, Simonov AA. Alloplastika trahei i bronhov (eksperimental'noe issledovanie). Tashkent: Medicina; 1973. 157 p. (In Russ).]
12. Ягудин Р.К., Ягудин К.Ф. Отдаленные результаты применения полипропиленовой сетки для пластики обширных ларинготрахеостом//Вестник оториноларингологии. 2016. №1. С. 67–69. [YAgudin RK, YAgudin KF. Otdalennye rezul'taty primeneniya polipropilenovoj setki dlya plastiki obshirnyh laringotraheostom. Vestnik otorinolaringologii. 2016; (1): 67–69. (In Russ).]
13. Klinge U. et al. Foreign body reaction to mesh used for repair of abdominal wall hernias. Eur. J. Surg. 1999; 165(7): 665–673.
14. Scierski W., Lisowska G., Namyslowski G., Misiolek M., Pilch J., Menaszek E., Gawlik R., Blahewicz M. Reconstruction of Ovine Trachea with a Biomimetic Composite Biomaterial. BioMed Research International. Volume 2018, Article ID 2610637, p. 9. doi: 10.1155/2018/2610637.
15. Розанова И. Б. Биодеструкция имплантатов. В кн.: Биосовместимость. — М., 1999. — С. 212–245. [Rozanova IB. Biodestrukciya implantatov. In.: Biosovmestimost'. M.; 1999. P. 212–245. (In Russ).]

ЭРОЗИВНО-ЯЗВЕННЫЕ ЖЕЛУДОЧНО-КИШЕЧНЫЕ КРОВОТЕЧЕНИЯ У БОЛЬНЫХ ГРУПП РИСКА: КЛИНИКА, ДИАГНОСТИКА, ЛЕЧЕНИЕ

Поваляев А.В.* [1], **Дуванский В.А.**[1], **Чернеховская Н.Е.**[2]

[1] *ФГБУ ГНЦ лазерной медицины им. О.К. Скобелкина, Москва*

[2] *ФГБОУ «Российская медицинская академия непрерывного профессионального образования», Москва*

DOI: 10.25881/BPNMSC.2020.54.37.008

Резюме. Целью исследования явилась разработка программы лечения и профилактики эрозивно-язвенных кровотечений у больных групп риска за счет применения комбинированного эндоскопического гемостаза, медикаментозной терапии и физических методов лечения. Материал и методы. Обследовано и получили лечение 315 пациентов. Больные разделены на 3 группы: в 1-ю группу включен 81 пациент пожилого и старческого возраста, во 2-ю группу — 138 больных, перенесших тяжелые оперативные вмешательства, 3-ю группу составили 96 пациентов с АИБ. Во время эзофагогастродуоденоскопии у всех больных выявили острые эрозии и острые язвы, явившиеся источником кровотечения. Их оценивали в соответствии с критериями J. A. Forrest. Для остановки кровотечения применили инъекционный метод (0,005% раствор адреналина в объеме 5–20 мл), аргоноплазменную коагуляцию с помощью АПК коагулятора ERBE и экзогенный оксид азота от аппарата «Плазон». Успешная остановка кровотечения имела место у 98,4% пациентов. У всех пациентов эпителизация острых эрозий и язв происходила в 2 раза быстрее, чем у больных, которым не включали в комплексную терапию оксид азота.

Ключевые слова: эрозия, острая язва, желудочно-кишечное кровотечение, аргоноплазменная коагуляция, NO-терапия, лазерная допплеровская флоуметрия, микроциркуляция.

EROSIVE AND ULCERATIVE GASTROINTESTINAL BLEEDING IN PATIENTS AT RISK: CLINIC, DIAGNOSIS, TREATMENT

Povalyaev A.V.* [1], **Duvanskij V.A.**[1], **Chernekhovskaya N.E.**[2]

[1] *O.K. Skobelkin State Research Center for Laser Medicine, Moscow*

[2] *Russian Medical Academy of Continuing Professional Education, Moscow*

Abstract: The aim of the study was to develop a program for the treatment and prevention of erosive and ulcerative bleeding in patients at risk through the use of combined endoscopic hemostasis, drug therapy and physical methods of treatment. Material and methods. 315 patients were examined and treated. The patients were divided into 3 groups: group 1 included 81 elderly and senile patients, group 2 — 138 patients who had undergone severe surgical interventions, group 3 — 96 patients with abdominal ischemic disease. During esophagogastroduodenoscopy, acute erosions and acute ulcers were detected in all patients, which were the source of bleeding. They were evaluated according to the criteria of J. A. Forrest. To stop the bleeding, an injection method was used (0.005% solution of epinephrine in a volume of 5–20 ml), argonoplasma coagulation using the coagulator ERBE and exogenous nitric oxide from the Plason device. Successful bleeding arrest occurred in 98.4% of patients. In all patients, epithelialization of acute erosions and ulcers occurred 2 times faster than in patients who did not include nitric oxide in complex therapy.

Keywords: erosion, acute ulcer, gastrointestinal bleeding, argonoplasma coagulation, NO-therapy, laser Doppler flowmetry, microcirculation.

Среди причин желудочно-кишечных кровотечений наиболее частыми являются эрозии и острые язвы желудка и двенадцатиперстной кишки или «стресс-язвенный синдром» [1; 2].

По данным последних лет, острые изъязвления слизистой оболочки верхних отделов желудочно-кишечного тракта на вскрытии обнаруживаются в 24% наблюдений, а при невыборочной эзофагогастродуоденоскопии — у 50–100% пациентов в отделениях реанимации и интенсивной терапии [3].

Важность проблемы возрастает, прежде всего, в связи со старением населения и увеличением мультморбидности пациентов с острыми гастродуоденальными кровотечениями, составляющими основную и наиболее тяжело поддающуюся лечению группу [4].

Летальность среди больных пожилого и старческого возраста с эрозивно-язвенными процессами верхних отделов желудочно-кишечного тракта, осложненными кровотечением, остается высокой и колеблется в широких пределах от 3,3 до 12% [5], а при рецидиве кровотечения послеоперационная летальность достигает 23–50% [6; 7]. Увеличение числа больных пожилого и старческого возраста порождает многие этические, социальные, экономические и медицинские проблемы в большинстве развитых стран [8].

Стресс-повреждения слизистой оболочки желудка и двенадцатиперстной кишки часто возникают у больных после тяжелых травм и операций [9]. Они проявляются множественными острыми язвами с высоким риском геморрагических осложнений, частота которых достигает 14–25%, а летальность при них — 64% [10]. Использование квадротерапии для профилактики и лечения стрессовых гастродуоденальных язв более чем у 40% пациентов оказывается мало эффективным [11–13].

В последние годы внимание клиницистов привлекает абдоминальная ишемическая болезнь (АИБ) в связи с часто встречающимся синдромом абдоминальной боли, который нельзя связать с соматическими заболеваниями органов пищеварения [14]. Эрозивно-язвенные процессы в желудке и 12-перстной кишке отмечаются при стенозе чревного ствола у 18–27% больных, при поражении верхней брыжеечной артерии — у 50% пациентов.

* e-mail: Povalyaev.Alexey@mail.ru

Лечебная эндоскопия в комплексе с противоязвенной терапией у больных с хроническими язвами желудка и двенадцатиперстной кишки, осложненными кровотечением, все чаще противопоставляется хирургическим методам лечения [15; 16]. Однако возможности эндоскопии при множественных, распространенных эрозивно-язвенных поражениях верхних отделов желудочно-кишечного тракта, осложненных кровотечением, ограничены. У больных групп риска нередко снижена желудочная секреция и отсутствует Hp, поэтому применение ингибиторов протоновой помпы и эрадикационной терапии не показано, что осложняет лечение и ухудшает прогноз [17]. При диффузном эрозивно-язвенном поражении слизистой оболочки ни один из существующих способов эндоскопической остановки гастродуоденального кровотечения не позволяет в 100% случаев достигнуть желаемого результата [18].

В настоящее время в клиническую практику внедрены аппараты, работающие на принципах квантовой техники — лазерные и плазменные установки. К таким приборам относится аппарат «Плазон», являющийся плазменным скальпелем-коагулятором и источником оксида азота, который он вырабатывает из атмосферного воздуха. В литературе имеются лишь единичные сообщения, посвященные лечению эрозивно-язвенных процессов желудочно-кишечного тракта с помощью аппарата «Плазон» [19].

Цель работы — разработка программы лечения и профилактики эрозивно-язвенных кровотечений у больных групп риска за счет применения комбинированного эндоскопического гемостаза, медикаментозной терапии и физических методов лечения.

Материалы и методы

Было обследовано и получили лечение 315 пациентов, находившихся в хирургических отделениях ГКБ №83 в период с 2009 по 2018 гг. Больные разделены на 3 группы. В 1-ю группу включен 81 пациент пожилого и старческого возраста, во 2-ю группу — 138 больных, перенесших тяжелые оперативные вмешательства, 3-ю группу составили 96 пациентов с АИБ.

На основании клинической картины (рвота кровью, жидкостью типа «кофейной гущи», мелена) желудочно-кишечное кровотечение заподозрено лишь у 28 больных (34,6%) 1-й группы, у 18 (23,7%) пациентов 2-й группы и у 21 больного (21,9%) 3-й группы. После выявления источника кровотечения во время эзофагогастродуоденоскопии (ЭГДС) его оценивали в соответствии с критериями J.A. Forrest (1974). Для определения Hp с биопсийного фрагмента делали мазок-отпечаток на предметное стекло с последующей окраской по Паппенгейму. Для исследования базальной кислотности использовали ацидогастрометр АГМ-03, с помощью которого выполняли пристеночную pH-метрию у 177 больных 1-й и 3-й групп (после остановки кровотечения, во время контрольной гастроскопии). Из литературных источников известно, что у больных в состоянии стресса в первые 10 суток развивается гиперацидность, в связи с этим исследование желудочной секреции во 2-й группе больных не проводили.

Для оценки степени и характера нарушений микроциркуляции выполняли эндогастральную лазерную допплеровскую флоуметрию (ЛДФ) 29 больным 1-й группы на лазерном анализаторе капиллярного кровотока ЛАКК-01 в двухканальной модификации (изготовляемого НПП «Лазма», регистрационный номер лицензии 30 03/280 от 30.06.1996 года, выданной Министерством здравоохранения РФ). Всем больным АИБ выполняли УЗДС абдоминального отдела аорты и ее ветвей, органных сосудов брюшной полости, а также конъюнктивальную биомикроскопию с помощью роговичного офтальмоскопа фирмы «Карл Цейс» при увеличении ×50. Объективную регистрацию полученных данных производили микрофотосъемкой.

Для остановки кровотечения применили инъекционный метод (0,005% раствор адреналина в объеме 5–20 мл), аргоноплазменную коагуляцию с помощью АПК коагулятора ERBE и экзогенный оксид азота от аппарата «Плазон» (регистрационное удостоверение №ФСР 2007/00583 от 09 августа 2007 г., Федеральная Служба надзора в сфере здравоохранения и социального развития). В зависимости от характера лечения больные были разделены на 2 группы. После остановки кровотечения в основной группе на фоне традиционной противоязвенной терапии выполняли инсуфляцию оксида азота от аппарата «Плазон» (Рис. 1). Оксид азота подавали по каналу эндоскопа в желудок в течение 1 минуты. Содержание NO в газовом потоке при этом составило 300 ppm. Лечение проводили через день. В группе сравнения (20 больных) проводили только традиционную противоязвенную терапию.



Рис. 1. Аппарат «Плазон».

Результаты и обсуждение

Во время ЭГДС установлено, что у больных 1-й группы преобладали гастроэзофагеальная рефлюксная болезнь, эрозивный эзофагит, эрозивный гастрит и эрозивный гастродуоденит — 52 больных (64,2%) (Рис. 2).

Множественные острые язвы тела и антрального отдела желудка и луковицы двенадцатиперстной кишки диагностированы у 65,9% пациентов 2-й группы. Размеры язв были от 0,5 до 1 см в диаметре. Кровотечение FIa диагностировано у 7 больных (7,7%), FIb — у 11 (12,1%), FIIa — у 33 (36,2%), FIIb — у 26 (28,6%), FIIc — у 14 пациентов (15,4%) (Рис. 3).

У 52,4% больных 3-й группы диагностированы острые язвы размером от 1 до 4 см в диаметре. У 22 больных (44,9%) язвы были множественные, стелящиеся, неправильной формы, с неглубоким дном.

Язвы желудка диагностированы через 1–3 года от начала АИБ (93,9%), тогда как эрозии — преимущественно в первый год заболевания (63,6%). Преобладали пациенты с кровотечением F1b и FIIb (соответственно, 25% и 36,5%).

Таким образом, у 172 больных (54,6%) из 315 пациентов групп риска диагностированы острые язвы желудка и луковицы 12-ти пк.

Фоном для язвообразования у больных 1-й и 2-й групп служил неатрофический гастрит, у пациентов 3-й группы — атрофический гастродуоденит. В результате проведенной конъюнктивальной биомикроскопии у всех больных АИБ обнаружены значительные изменения микроциркуляции в конъюнктиве глаза, касающиеся сосудистых, внутрисосудистых и периваскулярных структур. Выявлено прогрессирование расстройств микроциркуляции по мере нарастания стеноза чревного ствола (Рис. 4). Общий конъюнктивальный индекс увеличился в группах больных со стенозом до 70% и свыше 70% соответственно в 3,3 и 5,0 раз.

Исследование микроциркуляции показало, что у пациентов 1-й группы имелись нарушения тканевого кровотока: снижение показателя микроциркуляции (ПМ) 9,4±1,14 пф.ед., значения СКО — 2,5±0,12 пф.ед. и индекса эффективности микроциркуляции (ИЭМ) — 0,63±0,03 у.е., т.е. был снижен на 52,5% по сравнению с нормальными величинами (Рис. 5).

При УЗДС диагностирован стеноз верхней брыжеечной артерии от 50 до 70% — у 42 больных, стеноз свыше 70% — у 54 пациентов. Стеноз чревного ствола на 50–70% определялся у 17 больных, свыше 70% — у 79 пациентов (Рис. 6).

При кровотечении Forrest Ia (17 больных) (Рис. 7), у 33 пациентов с кровотечением Forrest Ib (Рис. 8) и у 44 больных с кровотечением Forrest IIa использовали инъекционный способ, затем подвергали воздействию АПК непосредственно кровоточащий сосуд. У 48 больных с кровотечением Forrest IIb применяли инъекционный способ, затем отмывали дефект, удаляли тромб и выполняли АПК.

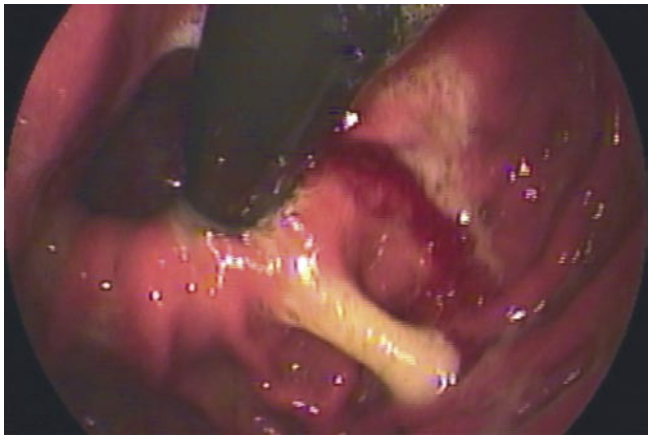

Рис. 2. Гастроэзофагеальная рефлюксная болезнь, кровотечение Эндофото.

Рис. 3. Множественные острые язвы желудка Forrest IIc. Эндофото.

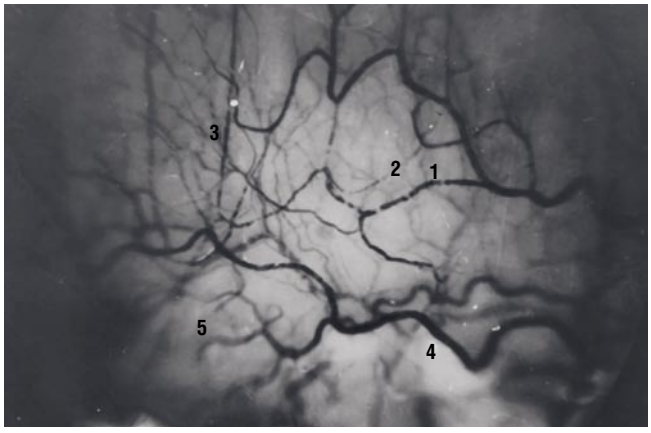

Рис. 4. Микроциркуляторное русло бульбарной конъюнктивы больного АИБ с язвенным поражением желудка: 1 — агрегация в венулах; 2 — агрегация в капиллярах; 3 — агрегация в артериолах; 4 — неравномерность калибра венул; 5 — локальный периваскулярный отек.

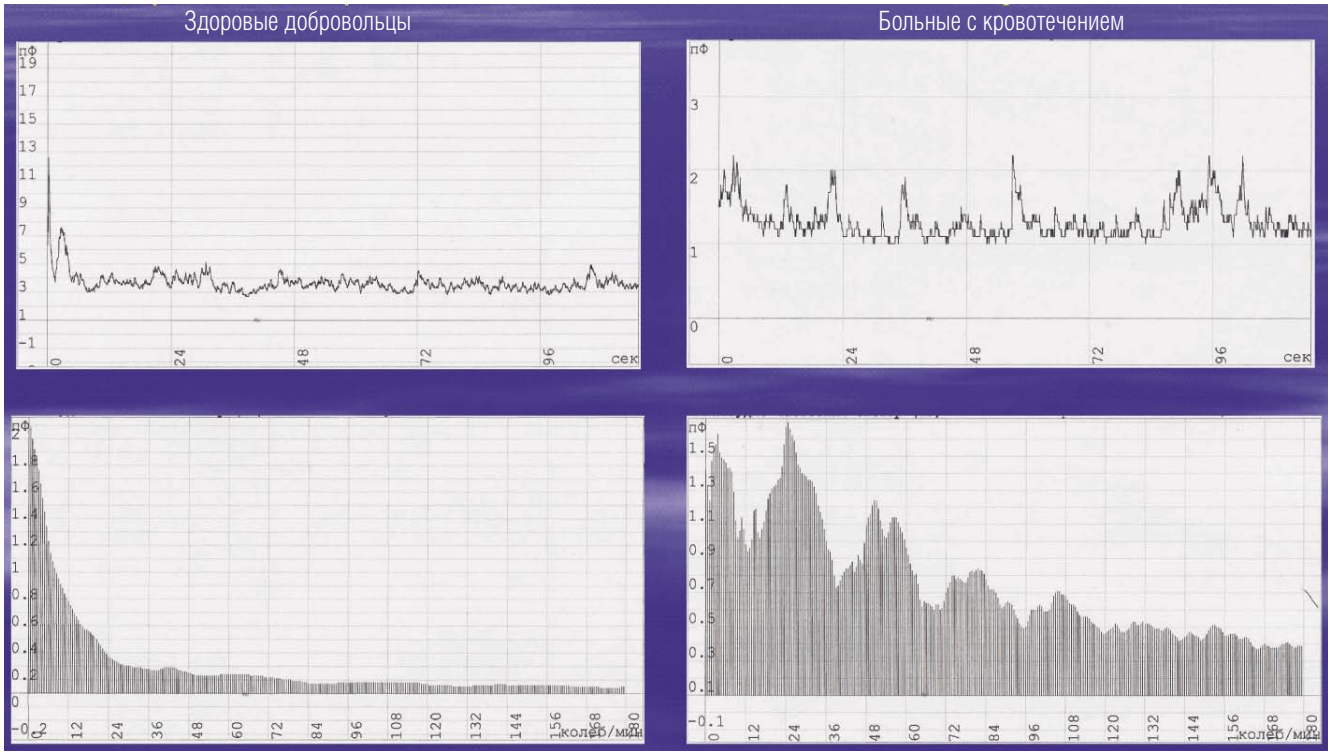

Рис. 5. Первичная допплерограмма и ее амплитудно-частотная гистограмма у здоровых добровольцев и у больных с желудочно-кишечным кровотечением.

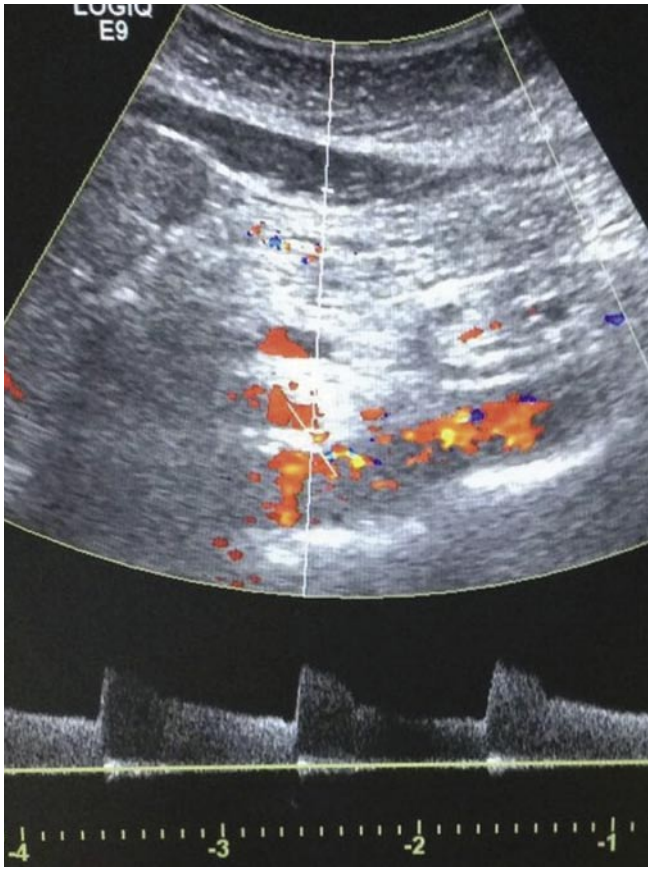

Рис. 6. Стеноз чревного ствола и верхней брыжеечной артерии.

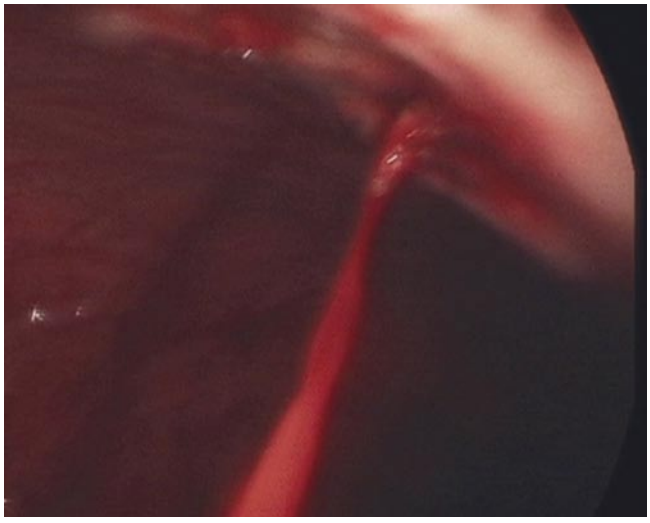

Рис. 7. Кровотечение Forrest Ia. Эндофото.

Остановку диапедезного кровотечения экзогенным оксидом азота провели 143 пациентам: 10 больным с эрозивным эзофагитом и 133 пациентам с эрозивно-геморрагическим гастритом. Через 10 с после воздействия NO кровь из ярко-алой приобретала вишневый оттенок, образовывались сгустки на поверхности эрозий и язв, и через 1 минуту кровотечение останавливалось. С помощью световой электронной микроскопии (СЭМ) анализировали биопсийные препараты, взятые из язвы у 15 пациентов до и после остановки кровотечения, и

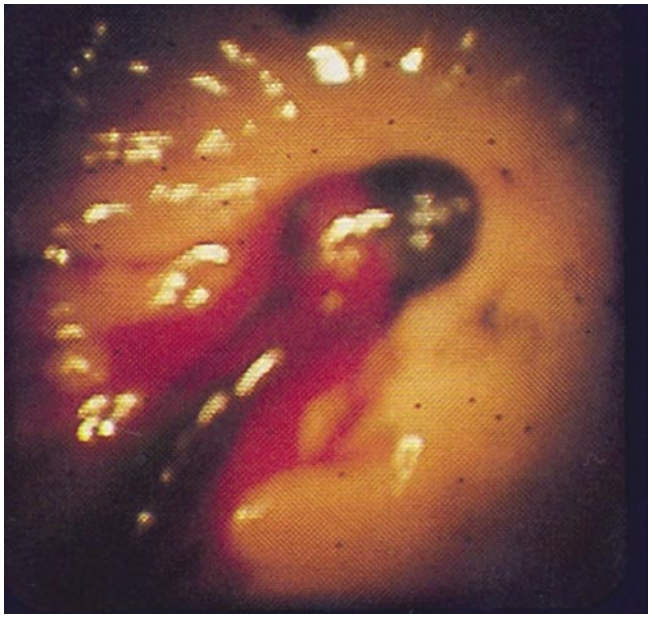

Рис. 8. Стрессовая язва привратника Forrest Ib. Эндофото.

установили, что остановка кровотечения происходила за счет создания матрицы из тромбоцитов на поверхности язвенного дефекта и наползания сверху эпителиального пласта.

У 1 больного 1-й группы с кровотечением FIb и у 4 пациентов 2-й группы с кровотечением FIa кровотечение не было остановлено во время ЭГДС — пациенты скончались. Летальность в первой группе составила 1,2%, во второй группе — 2,9%. Таким образом, успешная остановка кровотечения имела место у 98,4% пациентов.

После остановки кровотечения назначали внутривенное введение ингибиторов протонной помпы (ИПП) 54 больным 1-й группы и 138 пациентам 2-й группы с гиперацидным состоянием: постоянная инфузия омепразола 8 мг/час. в течение 72 часов, в последующем нексиум перорально по 40 мг в сутки в течение 27 суток. Эрадикацию Hp проводили благодаря бактерицидному действию экзогенного оксида азота. По данным ЛДФ-грамм на фоне комплексного лечения с включением оксида азота диагностирована выраженная положительная динамика. На 14-е сутки установлено приближение всех оцениваемых показателей к нормальным величинам: ПМ = 18,4±2,5 пф.ед., СКО = 3,3±0,4 пф.ед., ИЭМ = 1,25±0,05 у.е. (Рис. 9). У больных, получавших только традиционную противоязвенную терапию, все составляющие ЛДФ-граммы приблизились к норме лишь на 28 сутки.

Эрозии пищевода эпителизировались за 5,0±0,3 сут., эрозии желудка — за 6,0±0,5 сут., эрозии двенадцатиперстной кишки — за 7,0±0,2 сут. Острые язвы желудка эпителизировались за 7,0±0,6 сут., луковицы двенадцатиперстной кишки — за 8,0±0,5 сут. Количество сеансов NO-терапии не отличалось в трех группах больных. Рецидива кровотечения не было ни у одного пациента. В группе сравнения из 20 больных, не получавших оксид азота, рецидив кровотечения отмечен у 7 пациентов (35%). Эрозии желудка эпителизировали 10,0±0,6 сут., острых язв — 12,0±0,7 сут. Эрозии двенадцатиперстной кишки эпителизировались за 12,0±0,4 сут., острые язвы — за 15,0±0,2 сут. У всех пациентов эпителизация острых эрозий и язв происходила в 2 раза быстрее, чем у больных, которым не включали в комплексную терапию оксид азота. Все больные АИБ были оперированы после остановки кровотечения.

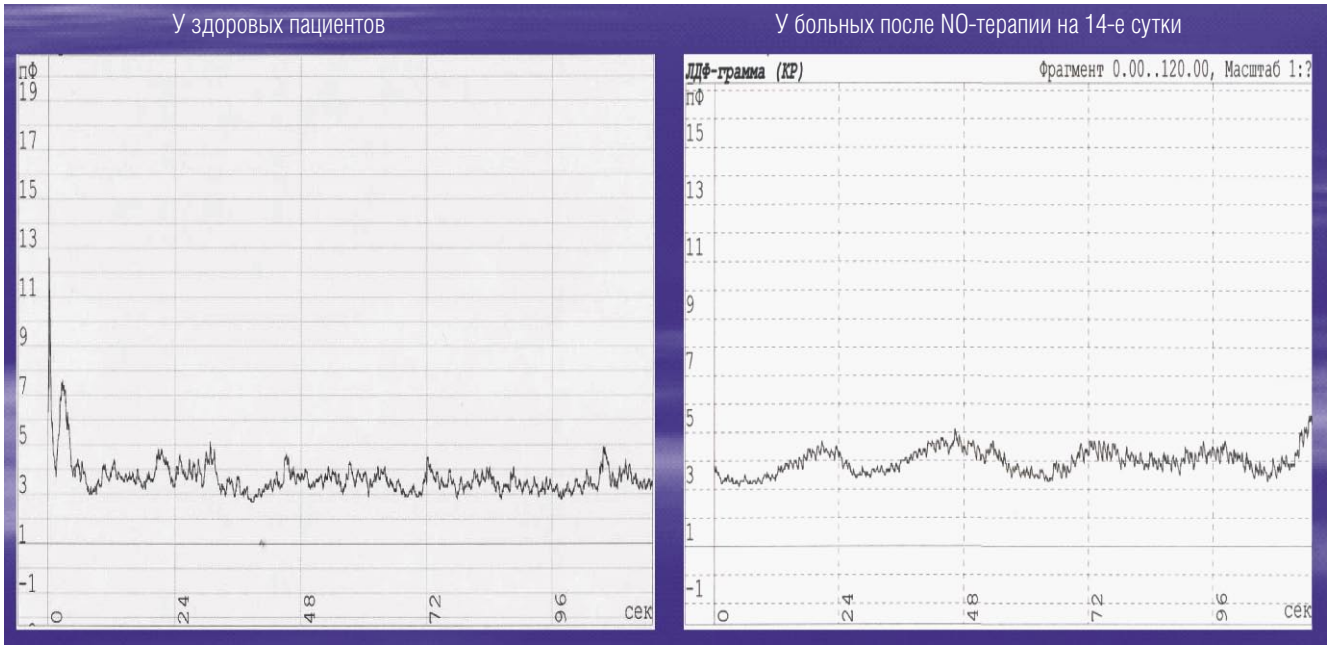

Рис. 9. Первичная допплерограмма и ее амплитудно-частотная гистограмма на 14-е сутки от начала комплексной терапии.

Выводы

1. Трудности диагностики желудочно-кишечного кровотечения у больных групп риска связаны с отсутствием явных признаков кровотечения у 65,4% больных пожилого и старческого возраста, у 87,1% пациентов, перенесших оперативные вмешательства. у 78,1% больных абдоминальной ишемической болезнью.
2. При кровотечении Forrest Ia, Forrest Ib, Forrest IIa и Forrest IIb комбинированный эндоскопический гемостаз, включающий инъекционный метод, аргоноплазменную коагуляцию и NO-терапию, эффективен у 98,4% больных групп риска.
3. Включение экзогенного оксида азота в комплексное лечение больных с острыми эрозиями и язвами желудка, осложненными кровотечением, способствует нормализации микроциркуляторных нарушений и ускоряет эпителизацию острых эрозий и язв в 2 раза по сравнению с пациентами, не получавшими в комплексной терапии оксид азота.

Авторы заявляют об отсутствии конфликта интересов (The authors declare no conflict of interest).

ЛИТЕРАТУРА/REFERENCES

1. Шептулин А.А. Симптоматические гастродуоденальные язвы//Медицинский совет. — 2015. — №4. — С.72–75. [Sheptulin AA. Symptomatic gastroduodenal ulcers. Medical Council, 2015; (4): 72–75. (In Russ).]
2. Je Z.K., Liu J., Cui X.L Critical Appraisal of the Quality of Clinical Practice Guedelines for Stress Ulcer Prophylaxis. One. 2016; 11(5).
3. Ботезату А.А., Райляну Р.И., Паскалов Ю.С. Острые кровотечения из верхних отделов желудочно-кишечного тракта // Вестник экспериментальной и клинической хирургии. — 2014. — Приложение 1. — С. 17. [Botezatu AA, Raylanu RI, Paskhalova YuS. Acute bleeding from the upper gastrointestinal tract. 2014; Suppl. 1: 17. (In Russ).]
4. Нажмудинов З.З., Магомедов М.А. Анализ результатов лечения пациентов с гастродуоденальными язвенными кровотечениями // Вестник экспериментальной и клинической хирургии. 2014. — Приложение 1. — С. 59. [Nazhmudinov ZZ, Magomedov MA. Analysis of the results of treatment of patients with gastroduodenal ulcerative bleeding. Bulletin of experimental and clinical surgery. 2014; Suppl. 1: 59. (In Russ).]
5. Лебедев Н.В., Климов А.Е. Бархударов А.А. Гастродуоденальные язвенные кровотечения // Хирургия. — 2014. — №8. — С. 23–27. [Lebedev NV, Klimov AE, Barkhudarov AA. Gastroduodenal ulcerative bleeding. Surgery. 2014; (8): 23–27. (In Russ).]
6. Сулаева О.Н., Кондратенко П.Г., Делий В.Ю. Роль воспаления в развитии повторных кровотечений из язв гастродуоденальной зоны // Российский журнал гастроэнтерологии, гепатологии, колопроктологии. — 2016. — Т.26. — №5. — С. 21–27. [Sulaeva ON, Kondratenko PG, Deliy VYu. The role of inflammation in the development of repeated bleeding from gastroduodenal ulcers. Russian journal of gastroenterology, Hepatology, Coloproctology. 2016; 26(5): 21–27. (In Russ).]
7. Chung, I.K. Predictive factors for endoscopic hemostasis in patients with upper gastrointestinal bleeding. Clin. Endosc. 2014; 47(2): 121–123.
8. Можаровский Н.Н., Дарвин В.В. Клинико-экономическая оценка эндоскопических способов гемостаза в лечении больных с гастродуоденальными кровотечениями язвенной этиологии // Вестник Международной научно-хирургической ассоциации. — 2017. — В.6. — №1. — С.5–7. [Mozharovsky NN, Darwin VV. Clinical and economic assessment of endoscopic methods of hemostasis in the treatment of patients with gastroduodenal bleeding of ulcerative etiology. Bulletin of the International Scientific Surgical Association. 2017; 6(1): 5–7. (In Russ).]
9. Фесенко У.А., Лобайко К.М., Борзенкова И.В. Стрессовые гастродуоденальные язвы у коматозных пациентов // Вестник проблем биологии и медицины. — 2017. — В.1(135). — С.204–209. [Fesenko UA., Loboiko KM., Borzenkova IV. Stress gastroduodenal lesions in comatose patients. Bulletin of problems of biology and medicine. 2017; 1(135): 204–209. (In Russ).]
10. Dinis-Ribeiro, M. Gastrointestinal bleeding. Endoscopy. 2013; 45(9): 740–744.
11. Андрейчук В.И., Гранкин А.В. Долудин А.В. Особенности профилактики и лечения стрессовых гастродуоденальных язв, осложненных кровотечением, у пациентов хирургического профиля // Вестник экспериментальной и клинической хирургии. 2014. — Приложение 1. — С. 8. [Andreychuk VI, Grankin AV, Doludin AV. Features of prevention and treatment of stress gastroduodenal ulcers complicated by bleeding in surgical patients // Bulletin of experimental and clinical surgery. 2014; Suppl. 1: 8. (In Russ).]
12. Баринов Э.Ф., Кондратенко П.Г., Сулаева О.Н. Влияние антисекреторной терапии на заживление язв желудка и двенадцатиперстной кишки после острого кровотечения // Хирургия. — 2014. — №3. — С. 15–19. [Barinov EF., Kondratenko PG., Sulaeva ON. Effect of antisecretory therapy on the healing of gastric and duodenal ulcers after acute bleeding. Surgery. 2014; (3): 15–19. (In Russ).]
13. Giday S, Van Alstine W, Van Vleet J. Safety analysis of a hemostatic powder in a porcine model of acute severe gastric bleeding. Dig. Dis. Sci. — 2013; 58(12): 3422–3428.
14. Ойноткинова О.Ш., Масленникова О.М., Баранов А.П. Клинические особенности ишемической гастродуоденопатии у лиц пожилого и старческого возраста // Клиническая геронтология. — 2019. — №5–6. — С. 13–17. [Oynotkinova OS, Maslennikova OM, Baranov AP. Clinical features of ischemic gastroduodenopathy in elderly and senile people. Clinical gerontology. 2019; (5–6): 13–17. (In Russ).]
15. Лебедев Н.В., Климов А.Е., Петухов В.А. Повторный эндоскопический гемостаз как альтернатива хирургическому лечению больных с язвенными гастродуоденальными кровотечениями // Хирургия. — 2016. — №6. — С.52–56. [Lebedev NV, Klimov AE, Petukhov VA. Repeated endoscopic hemostasis as an alternative to surgical treatment of patients with ulcerative gastroduodenal bleeding. Surgery. 2016; (6): 52–56. (In Russ).]
16. Chiu P.W. What if endoscopic hemostasis fails? Alternative treatment strategies: surgery. Gastroenterol. Clin. North. Am. 2014; 43(4): 753–763.
17. Совцов С.А. Роль внутрибольничных протоколов в диагностике и лечении желудочно-кишечных кровотечений // Вестник экспериментальной и клинической хирургии. 2014. — Приложение 1. — С. 66–67. [Sovtsov SA. The role of nosocomial protocols in the diagnosis and treatment of gastrointestinal bleeding // Bulletin of experimental and clinical surgery. 2014; Suppl. 1: 66–67. (In Russ).]
18. Шабунин А.В., Нечипай А.М. Коржева И.Ю. Комбинированный эндоскопический гемостаз с применением EndoClot у пациентов с гастродуоденальными кровотечениями язвенной этиологии // Анналы хирургии. — 2016. — Т.21. — №6. — С.49–55. [Shabunin AV, Nechipay AM, Korzheva IYu. Combined endoscopic hemostasis using EndoClot in patients with gastroduodenal bleeding of ulcerative etiology. Annals of surgery. 2016; 21(6): 49–55. (In Russ).]
19. Чернеховская Н.Е., Поваляев А.В., Ляшенко Г.А. Оксид азота в комплексном лечении больных с эрозивным кровотечением из верхних отделов желудочно-кишечного тракта / Сб.мат. XXXXVIII Научно-практ. конф. врачей филиал №1 ФГБУ «3ЦВКГ им. А.А.Вишневского», 25 мая 2016 г. С.28–30. [CHernekhovskaya NE, Povalyaev AV, Lyashenko GA. Oksid azota v kompleksnom lechenii bol'nyh s erozivnym krovotecheniem iz verhnih otdelov zheludochno-kishechnogo trakta. Sb.mat. XXXXVIII Nauchno-prakt. konf. vrachej filial №1 FGBU «3CVKG im. A.A.Vishnevskogo», 25 may 2016. P.28–30. (In Russ).]

ПАРАЛЛЕЛИ ОСОБЕННОСТЕЙ ИНФЕКЦИЙ СИНДРОМА ДИАБЕТИЧЕСКОЙ СТОПЫ НА СТАЦИОНАРНОМ И АМБУЛАТОРНОМ ЭТАПАХ ЛЕЧЕНИЯ

Земляной А.Б.* [1], Зеленина Т.А.[2], Салухов В.В.[2]

[1] *ФГБУ «Национальный медико-хирургический Центр им. Н.И. Пирогова», Москва*

[2] *ФГБВОУ ВО Военно-медицинская академия им. С.М. Кирова, Санкт-Петербург*

DOI: 10.25881/BPNMSC.2020.12.99.009

Резюме. Цель исследования: сравнить частоту встречаемости и видовые особенности микрофлоры у больных гнойно-некротическими формами синдрома диабетической стопы (СДС) на стационарном и амбулаторном этапах лечения.

Материалы и методы. В исследование включены 62 больных сахарным диабетом (СД) 2 типа (группа 1) (38 мужчин и 24 женщины) с гнойно-некротическими поражениями нижних конечностей, находившихся на стационарном лечении в ГКБ №14 (г. Санкт-Петербург). Также 102 больных (группа 2) (56 мужчин и 46 женщин) проходивших амбулаторное лечение в связи с наличием послеоперационных ран, выписанных из хирургического стационара ГКБ № 14 сутки оперативного лечения по поводу гнойно-некротических форм СДС.

Выполнены комплексное клиническое и лабораторно-инструментальное обследование, лечение послеоперационных ран по международным стандартам. Пациентам группы 1 биопсия послеоперационных ран с последующим определением видового состава возбудителей и чувствительности к антибактериальным препаратам выполнялись сразу после операции на 14 день пребывания в стационаре, в группе 2 микробиологическое обследование проводили только в случаях клинических признаков воспаления.

Результаты. Тяжелый инфекционный процесс в обеих группах был сопряжен в большей части с ассоциациями микроорганизмов. Различия отмечены в соотношениях Гр (+) и Гр (-) микроорганизмов. У пациентов с острым инфекционным процессом в начале стационарного лечения (1 группа) преобладали Гр (+) микроорганизмы, тогда как на 14 день стационарного лечения и при хроническом инфекционном процессе (2 группа) соотношения между Гр (+) и Гр (-) микроорганизмами были равными. Отмечена возрастающая этиологическая значимость энтеробактерий в обеих исследуемых группах пациентов с увеличением продолжительности инфекционного процесса. Высокая частота выделения Enterobacteriaceae с расширяющимся спектром устойчивости к антимикробной терапии делает эту группу микроорганизмов столь же значимой, как и Staphylococcaceae, в осложненном течении инфекционного процесса у больных СДС. Следует отметить сохраняющуюся высокую суммарную частоту выделения неферментирующих грамотрицательных микроорганизмов среди Гр (-) бактерий при инфекционных осложнениях СДС как на стационарном, так и на амбулаторном этапах лечения.

Заключение. В инфекционном очаге при СДС обнаруживаются бактериальные агенты как в монокультуре, так и в ассоциации аэробных микроорганизмов. На стационарном этапе лечения, после хирургической обработки первичного острого гнойного очага микробный пейзаж характеризовался присутствием грамположительных (Гр (+)) и грамотрицательных микроорганизмов (Гр (-)). Однако, Гр (+) микроорганизмы существенно преобладали (Staphylococcus aureus). Важным результатом исследования является выявление параллели равной частоты встречаемости (Гр (+)) и грамотрицательных микроорганизмов (Гр (-)) при продолжительном некупированном инфекционном процессе, входе стационарного и амбулаторного этапов лечения.

Участие в инфекционном процессе поливалентного микробного спектра возбудителей существенным образом снижает эффективность лечения.

Ключевые слова: сахарный диабет, синдром диабетической стопы, полирезистентные микроорганизмы, заживление послеоперационных ран.

PARALLELS OF THE FEATURES OF DIABETIC FOOT SYNDROME INFECTIONS AT THE INPATIENT AND OUTPATIENT STAGES OF TREATMENT

Zemlyanoj A.B.* [1], Zelenina T.A.[2], Saluhov V.V.[2]

[1] *Pirogov National Medical and Surgical Center, Moscow*

[2] *S.M. Kirov Military Medical Academy, Saint Petersburg*

Abstract. Aim of the study: to compare the prevalence and specific characteristics of the severe diabetic foot infection pathogens during the inpatient and outpatient stages of treatment.

Materials and methods. We included 62 type 2 diabetic inpatients (group 1) (38 male and 24 female) with severe foot infection in to the study. 102 diabetic foot outpatients (group 2) (56 male and 46 female) with postoperative wounds, who had been operated on and discharged from the hospital, were included in to the study too.

The complex of clinical and laboratory-instrumental examinations and treatment of the postoperative wounds according to the international standards were performed. Cultures were obtained after surgery interventions immediately and on 14 days of hospitalization in group 1 of patients and in group 2 of patients with clinical signs of infection. Microbe species and resistant of pathogens to antibiotic were assessed.

Results. Severe infection connected with polymicrobe pathogens in both groups of patients. However, the prevalence of Gram-positive and Gram-negative bacilli was different. The most frequently isolated pathogens were Gram-positive bacteria in the wound samples of group 1 of patients with acute infection obtained after surgery interventions immediately. In the wound cultures of group 1 on 14 day of hospitalization and group 2 the prevalence of Gram-positive and Gram-negative bacilli was the same. The role of Enterobacteriaceae increased with duration of infection. The prevalence of multidrug resistant Enterobacteriaceae makes this group of microorganisms as important as Staphylococcaceae in the complicated course of the infectious process. It should be noted that there is still a high total frequency of isolation of non-fermenting Gram-negative bacilli among Gram-negative pathogens in complicated diabetic foot infection both at the inpatient and outpatient stages of treatment.

Conclusion. The microbial load characterized by the presence of Gram-positive and Gram-negative pathogens after surgical debridement of acute infection at the inpatient stage of treatment. However, Grame-positive microorganisms predominated significantly (Staphylococcus aureus). The great finding of the study is the identification of a parallel of the same prevalence of Gram-positive and Gram-negative pathogens in a prolonged infection at the inpatient and outpatient stages of treatment.

Polyvalent microbial spectrum of pathogens significantly reduces the effectiveness of treatment.

Keywords: diabetes mellitus, diabetic foot syndrome, multidrug resistant microorganisms, postoperative wounds healing.

Актуальность

Распространенность сахарного диабета (СД) возрастает из года в год во всем мире [1]. Это сопряжено с увеличением частоты встречаемости синдрома диабетической стопы (СДС) [2]. Особое значение имеет то, что инфекционные осложнения СДС остаются наиболее значимыми осложнениями СД, во многих случаях приводящие к ампутациям нижних конечностей больных [3].

* e-mail: ales9@bk.ru

Библиографический анализ крупных исследований за последние 10 лет показал, что инфекционные осложнения СДС находятся в числе самых частых тем публикаций.

Инфекционные осложнения СДС ассоциированы с наиболее тяжелым течением заболевания, требующим частых посещений медицинских учреждений, госпитализаций, ежедневного ухода за ранами (язвами), антимикробной терапии, хирургических вмешательств, что сопровождается высокими расходами на медицинское обслуживание и высоким риском неблагоприятного исхода [4].

В проспективном исследовании Ndosi M. и соавт. (2018). отмечено, что среди включенных в исследование пациентов, по итогам одного года лечения, язва зажила только у 46% пациентов (и позднее у 10% из них она рецидивировала), в то время как 15% умерли, а 17% потребовалась ампутация нижней конечности [5].

Язвы у больных СД, являются предвестниками ампутации или/и летального исхода. Поэтому необходимо приложить все усилия для их предотвращения. Фактически, около 75% пациентов с СД, подвергающихся ампутации нижней конечности, имели язвы стопы в качестве основной причины развития гнойно-некротического осложнения СДС [6–8].

Трехлетняя смертность у больных СД и длительно незаживающей язвой увеличивается с 13 до 28%. После ампутации нижней конечности пятилетняя летальность возрастает до 70% [9; 10].

Видовой спектр микроорганизмов, участвующих в развитии инфекционных осложнений СДС, зависит от многих факторов: формы СДС, длительности течения раневого процесса, глубины поражения, наличия предшествующего лечения антибиотиками, — и требует всестороннего изучения.

Продолжительно существующие раневые (язвенные) дефекты подвержены с высокой вероятностью реинфицированию, персистенции первичной и присоединившейся внутрибольничной инфекции, а возбудителями инфекционного процесса зачастую оказываются полирезистентные микроорганизмы (ПРМ). Учитывая предыдущие госпитализации и неоднократные курсы антибактериального лечения препаратами широкого спектра действия, высок риск инфекционного процесса обусловленного ПРМ и у больных на амбулаторном этапе лечения [3].

Однако до настоящего времени микробиологические параллели видового состава микроорганизмов у больных с инфекционными осложнениями СДС на стационарном и продолжающемся амбулаторном этапах лечения проанализированы не были.

Требует отдельного изучения выраженность участия ПРМ в длительном течении инфекционного процесса у больных СДС и их влияние на заживление раневого (язвенного) дефекта.

Цель исследования: проанализировать частоту встречаемости и видовые особенности микробного пейзажа у больных с гнойно-некротическими формами СДС на последовательном стационарном и амбулаторном этапах лечения.

Материалы и методы исследования

В исследование включены 62 больных СД 2 типа (группа 1) (38 мужчин и 24 женщины) с гнойно-некротическими поражениями нижних конечностей, находившихся на стационарном лечении в ГКБ №14 (г. Санкт-Петербург). Все больные поступили в стационар по экстренным показаниям, в первые сутки госпитализации выполнены оперативные вмешательства на стопах: вскрытие, дренирование гнойного очага или ампутации в пределах стопы в зависимости от глубины поражения.

В исследование включено также 102 больных (группа 2) (56 мужчин и 46 женщин) проходивших амбулаторное лечение в связи с наличием послеоперационных ран, выписанных из хирургического стационара ГКБ №14 после оперативного лечения по поводу гнойно-некротических форм СДС. Оперативное лечение заключалось, как и у пациентов 1 группы, во вскрытии, дренировании гнойного очага или ампутациях в пределах стопы в зависимости от глубины поражения. После выписки из стационара у всех больных были открытые послеоперационные раны, пациенты получали амбулаторное лечение по единым стандартам на базе того же стационара (хирургическая обработка ран, перевязки атравматическими повязками, разгрузка стоп с помощью индивидуальных разгрузочных повязок, антибактериальная терапия по показаниям). Период наблюдения за пациентами группы 2 составил 54 недели.

Сроки набора больных в исследование — декабрь 2012 — май 2013 гг.

Оценка клинических симптомов заболевания включала описание местного статуса (площадь раны, глубина раны по шкале Wagner-Armstrong, перифокальная воспалительная реакция, распространенность инфекционного процесса по шкале PEDIS). Всем пациентам 1 группы дважды (во время операции и на 14 сутки пребывания в стационаре), а пациентам 2 группы амбулаторно и только при наличии клинических признаков инфицирования выполнялось микробиологическое исследование по общепринятой методике в лаборатории клинической микробиологии ФГБУ «РНИИТО» им. Вредена МЗ России (г. Санкт-Петербург). Исследование включало выделение, оценку аэробной микрофлоры из биоптатов гнойного очага и определение чувствительности микрофлоры к основным группам антимикробных средств с помощью стандартных дисков. Биопсии ран выполняли с помощью скальпеля после предварительной механической очистки. Материал помещался в стерильный контейнер со специальной средой (агар-агар) и в течение 1 часа доставлялся в лабораторию.

В исследование не вошли больные с хроническими заболеваниями в стадии декомпенсации (органические поражения ЦНС, декомпенсированная хроническая пато-

логия сердечно-сосудистой системы, больные с тяжелыми проявлениями хронической почечной и печеночной недостаточности, онкологическими заболеваниями, пациенты, получающие иммуносупрессивную терапию, ВИЧ-инфицированные), а также с критической ишемией нижних конечностей.

Статистическая обработка данных. Все данные представлены как средняя ± стандартное отклонение для количественных и в процентах для качественных переменных. Для сравнения качественных переменных между группами использовался χ^2. Для сравнения количественных переменных применялись тесты Манна-Уитни, Вилкоксона. Статистически значимыми считались различия при $p \leq 0,05$. Использовался пакет программ STATISTICA v.10.

Результаты и обсуждение

Клиническая характеристика пациентов. Клиническая характеристика пациентов представлена в таблице 1.

Пациенты обеих групп не отличались возрастом, длительностью СД. Среди пациентов 1 группы нейропатическая форма СДС выявлена у 40 больных, у 22 пациентов — нейроишемическая, во 2 группе — у 88 и 14 больных соответственно. Во всех случаях выполнены операции на стопе: 26 ампутаций в пределах стопы, 36 некрэктомий без ампутаций в группе 1; 44 ампутаций в пределах стопы, 58 некрэктомий без ампутаций в группе 2. Ампутации на уровне стопы достоверно чаще выполнялись больным с нейроишемической формой СДС как в первой ($\chi^2 = 5,03$; $p = 0,02$), так и во второй группах ($\chi^2 = 9,2$; $p = 0,0001$).

У пациентов 2 группы (на амбулаторном этапе) время существования послеоперационных ран до обращения больных за специализированной амбулаторной медицинской помощью и включения в исследование составило 11,9±2,33 недель (от 2 суток до 110 недель). При таком длительном сроке существования 57 (55,9%) ран имели клинические признаки воспаления (легкой или умеренной выраженности по шкале PEDIS), и только в 45 (44,1%) случаях — без признаков. Площадь послеоперационных ран у больных с признаками воспаления составила 16,2±2,47 см².

В первой группе глубина раны до сухожилия или капсулы сустава (Wagner 1, 2) диагностирована у 42 пациентов (67,7%), глубина раны до кости или сустава (Wagner 3) была у 20 (32,3%) больных. Тяжелая инфекция установлена у 45 (72,6%) больных (см. таблицу 2).

Тяжесть инфекционного процесса характеризовалась обильным ростом микроорганизмов в 75,8% (47/62) случаях. Ассоциации микроорганизмов выделены у 58% (36/62) пациентов.

Через 2 недели лечения в стационаре площадь послеоперационных ран составила 13,2±2,49 см², что было достоверно меньше изначального размера. В среднем площадь послеоперационных ран уменьшилась на 23,7±5,5% (см. таблицу 2).

Выраженность инфекционного процесса по шкале PEDIS 3 (тяжелая инфекция) сохранялась у 69,4% пациентов (43/62). Дополнительные операции за это время понадобились 4 больным (2 некрэктомии и 2 ампутации на уровне голени). Ампутации на уровне голени выполнены двум пациентам. У 32 больных размер послеоперационных ран остался прежним, либо уменьшился менее, чем на 20%. Таким образом, всего у 36 больных (58,0%, 36/62) проводимое в стационаре лечение послеоперационных ран было неэффективно.

Табл. 1. Клиническая характеристика пациентов

Параметры		Группа 1 (Больные на стационарном лечении СДС (n = 62))	Группа 2 (Больные на амбулаторном лечении СДС (n = 102))	p-значение
Возраст, лет		57,8±1,99	59,8±1,71	0,08
Соотношение м/ж		38/24	56/46	0,07
Длительность СД 2 типа, года		10,4±1,0	10,8±1,64	0,08
Форма СДС	нейропатическая	40 (64,5%)	88 (86,3%)	0,04
	нейроишемическая	22 (35,5%)	14 (13,7%)	0,04
Типы операций	некрэктомия	36 (58%)	58 (57%)	0,08
	ампутации в пределах стопы	26 (42%)	44 (43%)	0,08

Примечание: СД — сахарный диабет, СДС — синдром диабетической стопы, м — мужчины, ж — женщины.

Табл. 2. Клиническая характеристика послеоперационных ран у больных СДС

Параметры		Группа 1 (Больные на стационарном лечении СДС (n = 62))		p-значение	Группа 2 (Больные на амбулаторном лечении СДС (n = 102))		p-значение
		исходно	через 2 недели		Больные без признаков воспаления (n = 45)	Больные с признаками воспаления (n = 57)	
Площадь раны, см²		16,7±2,57	13,2±2,49	0,03	6,9±2,97	16,2±2,47	0,02
Глубина повреждения, шкала Wagner-Armstrong	1	6 (9,7%)	–		8 (18%)	0	0,03
	2	36 (58%)	–		37 (82%)	7 (12%)	0,03
Степень инфицирования (PEDIS), количество больных	3	20 (32,3%)	–		0	50 (88%)	0,02
	2	17 (27,4%)	19 (30,6%)	0,08	9 (20%)	0	0,02
	3	37 (59,7%)	43 (69,4%)	0,08	36 (80%)	0	0,02
	4	8 (12,9%)	0 (0%)	0,02	0	51 (89,5%)	0,02

Примечание: СДС — синдром диабетической стопы.

У больных второй группы (амбулаторные больные) послеоперационные раны с клиническими признаками воспаления были значительно большего размера (средняя площадь 16,2 см^2), дольше существовали до включения в исследование по сравнению с ранами без признаков воспаления (17,6±3,84 и 4,6±1,36 недель, соответственно), более чем в 60% случаев им предшествовали оперативные вмешательства — ампутации на уровне стопы. Только у больных с клиническими признаками инфицирования в 88% случаев в воспалительный процесс были вовлечены глубжележащие структуры (сухожилия и суставы), а у 21% пациентов диагностирован хронический остеомиелит.

Микробиологическая характеристика послеоперационных ран. У больных группы 1 инфекционный процесс изначально носил выраженный, распространенный характер, с обильным ростом микроорганизмов, в 58% случаев обусловленный их ассоциациями. Из взятых в работу 62 раневых биоптатов высеяно 122 микроорганизма. Микробный пейзаж ран характеризовался присутствием грамположительных (Гр (+)) и грамотрицательных микроорганизмов (Гр (-)). Гр (+) микроорганизмы преобладали (в 70,5% (86/122) выделены Гр (+) возбудители, в 29,5% (36/122) Гр (-)). Всего определено 16 видов микроорганизмов.

У больных группы 2 с клиническими признаками воспаления в 41 случае были выполнены биопсии ран для определения видового состава микрофлоры и ее чувствительности к антибиотикам. Возбудителями инфекционного процесса явились ассоциации от 2 до 4 аэробных микроорганизмов, из взятых в работу 41 раневого биоптата высеяно всего 85 микроорганизмов. Микробный пейзаж ран характеризовался присутствием Гр (+) и Гр (-) микроорганизмов. Гр (+) микроорганизмы встречались наравне с Гр (-): 54% (46/85) и 46% (39/85), соответственно). Всего определено 18 видов микроорганизмов

Таким образом, тяжелый инфекционный процесс в обеих группах был сопряжен в большей части с ассоциациями микроорганизмов. Различия отмечены в соотношениях Гр (+) и Гр (-) микроорганизмов. У пациентов с острым инфекционным процессом в начале стационарного лечения преобладали Гр (+) микроорганизмы, тогда как при хроническом инфекционном процессе (у больных 2 группы) соотношения между Гр (+) и Гр (-) микроорганизмами были равными (см. таблицу 3).

У пациентов первой группы среди Гр (+) микроорганизмов преобладал Staphylococcus aureus (30,3%; 37/122). Затем по частоте встречаемости следовали Enterococcus faecalis (17,2%; 21/122), коагулазонегативные стафилококки (CNS) (9,8%; 12/122). Детализация спектра частоты высеваемости Гр (+) микроорганизмов: Staphylococcus epidermidis — 4,9% (6/122), Staphylococcus simulans — 4,1% (5/122), Staphylococcus haemoliticus — 0,8% (1/122), Streptococcus agalactiae — 2,5% (3/122), Streptococcus constelatus — 1,6% (2/122).

В динамике лечения, через 2 недели поступления в стационар, у больных с острым инфекционным процессом (группа 1) сохранялась преобладающая этиологическая значимость Staphylococcus aureus. Отличительной микробиологической чертой госпитального этапа у пациентов 1 группы было существенное уменьшение спектра выделяемых Гр (+) микроорганизмов, увеличение частоты выделения Enterococcus faecalis (24,6%; 30/122), снижение доли коагулазонегативных стафилококков (CNS) (5,7%; 7/122) и стрептококков (2,5%; 3/122) к 14 суткам. В целом доля частоты высеваемости Гр (+) микроорганизмов ко 2 неделе пребывания в стационаре снижалась (см. таблицу 4).

Следует отметить сохранение пропорций по частоте выделения среди Гр (+) микроорганизмов у пациентов второй группы. Преобладал Staphylococcus aureus (35,5%; 30/85), далее по частоте встречаемости следовал Enterococcus faecalis (13%; 11/85). Это свидетельствует о сохранении госпитальных взаимоотношений Гр (+) микроорганизмов в период амбулаторного лечения в существенные сроки после выписки (см. таблицу 4).

Табл. 4. Видовой состав грам(+) микроорганизмов и частота их выделения на различных этапах лечения СДС

Микроорганизмы	Группа 1 (Больные на стационарном лечении СДС (n = 62))		Группа 2 (Больные на амбулаторном лечении СДС (n = 102))
	исходно	через 2 недели	
Staphylococcus aureus	30,3% (37/122)	27,9% (34/122)	35,5% (30/85)
Enterococcus faecalis	17,2% (21/122)	24,6% (30/122)	13% (11/85)
CNS	9,8% (12/122)	5,7% (7/122)	3,6% (3/85)
Corynebacterium	8,2% (10/122)	7,4% (9/122)	1,2% (1/85)
Streptococcus	4,9% (6/122)	2,5% (3/122)	2,3% (2/85)

Примечание: СДС — синдром диабетической стопы, CNS — коагулазонегативные стафилококки.

Табл. 3. Соотношения Грам(+) и Грам(-) микроорганизмов у больных СДС

Микроорганизмы	Группа 1 (Больные на стационарном лечении СДС (n = 62))		Группа 2 (Больные на амбулаторном лечении СДС (n = 102))	p-значение
	исходно	через 2 недели		
Грамположительные микроорганизмы	70,5% (86/122)	68% (83/122)	54 % (46/85)	0,05
Грамотрицательные микроорганизмы	29,5% (36/122)	32% (39/122)	46% (39/85)	0,05
Количество видов микроорганизмов	16	16	18	

Примечание: СДС — синдром диабетической стопы.

Табл. 5. Частота выделения Enterobacteriacae на различных этапах лечения СДС

Микроорганизмы	Группа 1 (Больные на стационарном лечении СДС (n = 62))		Группа 2 (Больные на амбулаторном лечении СДС (n = 102))
	исходно	через 2 недели	
Enterobacteriacae	17,2% (21/122)	14,7% (18/122)	20% (17/85)

Примечание: СДС — синдром диабетической стопы.

У пациентов первой группы среди Гр (-) микроорганизмов энтеробактерии составили большую часть (17,2%; 21/122). В течение стационарного периода энтеробактерии сохраняли преобладающую распространенность. У пациентов второй группы Enterobacteriaceae составляли также большую часть Гр (-) микроорганизмов (20%; 17/85) (см. таблицу 5).

Следует отметить возрастающую этиологическую значимость энтеробактерий в обеих исследуемых группах пациентов с увеличением продолжительности инфекционного процесса. Высокая частота выделения Enterobacteriaceae с расширяющимся спектром устойчивости к антимикробной терапии делает эту группу микроорганизмов столь же значимой, как и Staphylococcaceae, в осложненном течении инфекционного процесса у больных СДС.

У пациентов первой группы при поступлении среди энтеробактерий чаще всего определялся Proteus mirabilis 8,2% (10/122), затем следовали Enterobacter cloacae 4,1% (5/122), E. Coli 3,3% (3/122). Через 2 недели стационарного лечения среди энтеробактерий по-прежнему преобладал Proteus 7,4% (9/10). Однако, отмечено увеличение частоты выделения Klebsiella (3,3%; 4/122).

У пациентов второй группы увеличивается качественный состав Enterobacteriacae, выделяемых при длительном амбулаторном лечении. Среди Enterobacteriacae чаще всего определялись Proteus mirabilis 8,2% (7/85), затем следовали Seracia marcescens 3,5% (3/85), Klebsiella pneumoniae 2,3% (2/85), Providencia 2,3% (2/85) (см. таблицу 6).

Таким образом, на всех этапах лечения больных с инфекционными осложнениями СДС в смешанной флоре среди энтеробактерий преобладают представители Proteus в различных сочетаниях с участием Enterobacter cloacae, Klebsiella, E. Coli и других.

Неферментирующие грам(-) бактерии (НГОБ) были представлены Acinetobacter baumanii, Pseudomonas aerugenosae и выделены в 12,4% (15/122) случаев.

У пациентов первой группы при поступлении среди НГОБ по частоте встречаемости следовали Acinetobacter baumanii (9,8%; 12/122) и Pseudomonas aerugenosae (2,5%; 3/122).

Ко 2-й неделе стационарного лечения отмечено увеличение частоты высеваемости Acinetobacter baumanii (13,9%; 17/122).

В условиях амбулаторного лечения (группа 2) соотношения среди НГОБ сохранялись: Acinetobacter baumanii (11,9%; 10/85) и Pseudomonas aerugenosae (9,4%; 8/85). Вместе с этим, возрастала их общая доля до 21,3% (18/85), что делало их сходными по частоте выделения с Enterobacteriaceae (20%; 17/85) (см. таблицу 7).

Табл. 6. Видовой состав Enterobacteriacae и частота их выделения на различных этапах лечения СДС

Микроорганизмы	Группа 1 (Больные на стационарном лечении СДС (n = 62))		Группа 2 (Больные на амбулаторном лечении СДС (n = 102))
	исходно	через 2 недели	
Proteus mirabilis	8,2% (10/122)	7,4% (9/122)	8,2% (7/85)
Klebsiella pneumoniae	0,8% (1/122)	3,3% (4/122)	2,3% (2/85)
Enterobacter cloacae	4,1% (5/122)	1,6% (2/122)	1,2 (1/85)
E. Coli	3,3% (3/122)	1,6% (2/122)	1,2% (1/85)
Citrobacter freundii	0,8% (1/122)	0,8% (1/122)	1,2% (1/85)
Seracia marcescens	–	–	3,5% (3/85)
Providencia	–	–	2,3% (2/85)

Примечание: СДС — синдром диабетической стопы.

Табл. 7. Частота выделения неферментирующих грам(-) микроорганизмов на различных этапах лечения СДС

Микроорганизмы	Группа 1 (Больные на стационарном лечении СДС (n = 62))		Группа 2 (Больные на амбулаторном лечении СДС (n = 102))
	исходно	через 2 недели	
Acinetobacter baumanii	9,8% (12/122)	13,9% (17/122)	11,9% (10/85)
Pseudomonas aerugenosae	2,6% (3/122)	3,3% (4/122)	9,4% (8/85)

Примечание: СДС — синдром диабетической стопы.

Следует отметить сохраняющуюся высокую суммарную частоту выделения НГОБ среди Гр (-) бактерий при инфекционных осложнениях СДС как на стационарном, так и на амбулаторном этапах лечения.

Обсуждение результатов. Инфекции диабетической стопы — это полимикробные инфекции, наиболее актуальными патогенами являются аэробные грам(+) кокки, и, в частности, стафилококки. Аэробные грам(-) микроорганизмы часто являются дополнительными патогенами при инфекциях, являющихся хроническими, или возникающих после лечения антибиотиками.

В западных развитых странах легкие острые внебольничные инфекции у пациентов СДС, которые в последнее время лечатся без антибиотиков, в основном вызываются аэробными грам(+) кокками, особенно золотистым стафилококком и, в меньшей степени, β-стрептококками (обычно группа B) или коагулазонегативными стафилококками. Исследование с использованием молекулярных микробиологических методов показало, что глубина язвы напрямую коррелирует с наличием S. aureus [11]. В хронических ранах, особенно у пациентов, получавших лечение антибиотиками, инфекции чаще бывают полимикробными, включая аэробные грам(-) и облигатные ана-

эробные бактерии. Возможно также, что микробиология инфекций диабетической стопы медленно развивается в сторону большего количества грам(-) микроорганизмов [12].

Микробиологические культуры глубоких ран с умеренными и тяжелыми инфекциями, особенно у пациентов, ранее принимавших антибиотики, обычно являются полимикробными со смешанными грамположительными кокками, грамотрицательными палочками (Escherichia coli, Proteus, Klebsiella), иногда включая неферментативные грамотрицательные бактерии (P. aeruginosa) и анаэробы (например, Finegoldia, Bacteroides). P. aeruginosa сочетается с тяжелыми инфекциями, особенно в случаях глубокой раны и у пациентов, стопы которых часто подвергаются воздействию воды. Грибы редко являются основными патогенами и поэтому чаще всего указываются в отчетах о случаях заболевания. При тщательном микробиологическом поиске клиническое значение грибов остается неясным. В опубликованных отчетах редко упоминаются паразитарные или микобактериальные инфекции диабетической стопы [13–15].

Очевидной проблемой становится участие в инфекционном процессе устойчивых микроорганизмов (MDR) к большинству применяемых антибактериальных препаратов.

Преобладающим резистентным патогеном был устойчивый к метициллину S. aureus (MRSA). После множества сообщений о наличии этого патогена с середины 1990-х до начала 2000-х годов более поздние исследования показывают, что распространенность снижается в большинстве стран. В последнее время наибольшее беспокойство вызывают грам(-) микроорганизмы, которые продуцируют β-лактамазы расширенного спектра или карбапенемазы. В целом вероятность выделения MDR при инфекции у пациентов СДС увеличилась за последнее десятилетие [16; 17].

Проведенное нами исследование продемонстрировало актуальность как Гр (+), так и Гр (-) микроорганизмов при инфекционных осложнениях СДС, что сходно с представленными международными исследованиями.

Впервые нами проведены микробиологические параллели инфекций диабетической стопы на стационарном и амбулаторном этапах лечения. Следует подчеркнуть, что на стационарном этапе лечения в остром дебюте тяжелых инфекционных осложнений характерно преобладание Гр (+) микроорганизмов — Staphylococcus aureus. Enterococcus faecalis, коагулазонегативных стафилококков (CNS). Однако уже к 14 суткам микробный пейзаж приобретает полимикробный характер за счет Гр (-) микроорганизмов и прежде всего энтеробактерий. В течение всего стационарного периода энтеробактерии сохраняли преобладающую частоту встречаемости.

Следует отметить возрастающую этиологическую значимость энтеробактерий на стационарном и амбулаторном этапах лечения с увеличением продолжительности инфекционного процесса. Высокая частота выделения Enterobacteriaceae с расширяющимся спектром устойчивости к антимикробной терапии делает эту группу микроорганизмов столь же значимой, как и Staphylococcaceae, в осложненном течении инфекционного процесса у больных СДС.

Заключение

Инфекционный фактор играет важную роль в развитии гнойно-некротических осложнений СДС. В работе впервые проведены микробиологические параллели особенностей инфекционного процесса у пациентов с инфекционными осложнениями СДС в стационарной и амбулаторной практике.

Участие в инфекционном процессе поливалентного микробного спектра возбудителей существенным образом снижает эффективность его лечения. В инфекционном очаге при СДС обнаруживаются бактериальные агенты как в монокультуре, так и в ассоциации аэробных микроорганизмов.

На стационарном этапе лечения, при первичном обращении, после хирургической обработки острого гнойного очага микробный пейзаж характеризовался присутствием грамположительных (Гр (+)) и грамотрицательных микроорганизмов (Гр (-)). Однако, Гр (+) микроорганизмы существенно преобладали (в 70,5% (86/122). Преобладающими в микробиологическом спектре были грамположительные кокки и прежде всего Staphylococcus aureus.

Следует, отметить, что еще на стационарном этапе частота встречаемости Гр (+) и Гр (-) приобретает сходный характер. Это происходит в связи с существенным увеличением частоты выделения Enterobacteriaceae.

Важным результатом исследования является выявление параллели равной частоты встречаемости (Гр (+)) и грамотрицательных микроорганизмов (Гр (-)) как после стационарного, так и на амбулаторном этапе лечения.

Наличие микробиологических ассоциаций также сопряжено с увеличением частоты выделения полирезистентных микроорганизмов.

Полирезистентные возбудители значительно ухудшают прогноз заживления послеоперационных ран у больных с СДС в стационарной и амбулаторной практике. Особенности резистентности микроорганизмов при инфекциях диабетической стопы будут рассмотрены в следующей статье.

Таким образом, совершенствование прогностического понимания вариабельности микробиологических факторов инфекционного процесса при СДС в стационарной и амбулаторной практике позволят повысить эффективность лечения и снизить частоту ампутаций у больных с СДС.

Авторы заявляют об отсутствии конфликта интересов (The authors declare no conflict of interest).

ЛИТЕРАТУРА/REFERENCES

1. Animaw W, Seyoum Y. Increasing prevalence of diabetes mellitus in a developing country and its related factors. PLoS One. 2017; 12(11): e0187670. doi:10.1371/journal.pone.0187670.
2. Singh N, Armstrong DG, Lipsky BA Preventing foot ulcers in patients with diabetes. JAMA 2005, 293: 217–228.
3. Boulton AJM, Armstrong DG, Kirsner RS, et al. Diagnosis and Management of Diabetic Foot Complications. Arlington, Va., American Diabetes Association, 2018, P.20.
4. Lipsky, BA, Senneville, É, Abbas, ZG, et al. Guidelines on the diagnosis and treatment of foot infection in persons with diabetes (IWGDF 2019 update). Diabetes Metab Res Rev. 2020; 36(S1): e3280. doi:org/10.1002/dmrr.3280.
5. Ndosi M, Wright-Hughes A, Brown S. Prognosis of the infected diabetic foot ulcer: a 12-month prospective observational study Diabet. Med. 2018; (35): 78–88.
6. Weledji EP, Fokam P. Treatment of the diabetic foot — to amputate or not? BMC Surg. 2014; 14: 83. doi:10.1186/1471-2482-14-83.
7. Quilici MT, Del Fiol Fde S, Vieira AE, Toledo MI. Risk Factors for Foot Amputation in Patients Hospitalized for Diabetic Foot Infection. J Diabetes Res. 2016: 8931508. doi:10.1155/2016/8931508.
8. Centers for Disease Control and Prevention. National Diabetes Statistics Report: Estimates of Diabetes and Its Burden in the United States, 2014, Atlanta, GA: US Department of Health and Human Services; 2014. Available from: http://www.cdc.gov/diabetes/ data/statistics/ 2014statisticsreport.html.
9. Murphy-Lavoie HM, Ramsey A, Nguyen M, et al. Diabetic Foot Infections. [Updated 2020 Jul 10]. In: StatPearls [Internet]. Treasure Island (FL): StatPearls Publishing; 2020 Jan.
10. Fortington LV, Geertzen JHB, van Netten JJ. Short and Long Term Mortality Rates after a Lower Limb Amputation European Journal of Vascular and Endovascular Surgery. 2013; 46 (1): 124–13.
11. Gardner SE, Hillis SL, Heilmann K, Segre JA, Grice EA. The neuropathic diabetic foot ulcer microbiome is associated with clinical factors. Diabetes. 2013; 62: 923–930.
12. Ramakant P, Verma AK, Misra R et al. Changing microbiological profile of pathogenic bacteria in diabetic foot infections: time for a rethink on which empirical therapy to choose? Diabetologia. 2011; 54: 58–64.
13. Bader M, Jafri AK, Krueger T, Kumar V. Fusarium osteomyelitis of the foot in a patient with diabetes mellitus. Scand J Infect Dis. 2003; 35: 895–896.
14. Boyanova L, Mitov I. Antibiotic resistance rates in causative agents of infections in diabetic patients: rising concerns. Expert Rev Anti Infect Ther. 2013; 11: 411–420.
15. Ozer B, Kalaci A, Semerci E, Duran N, Davul S, Yanat AN. Infections and aerobic bacterial pathogens in diabetic foot. Afr J Microbiol Res. 2010; 4: 2153–2160.
16. Djahmi N, Messad N, Nedjai S, et al. Molecular epidemiology of Staphylococcus aureus strains isolated from inpatients with infected diabetic foot ulcers in an Algerian University Hospital. Clin Microbiol Infect. 2013; 19: E398–404. 46.

ИСПОЛЬЗОВАНИЕ МЕТОДА МАСС-СПЕКТРОМЕТРИИ МИКРОБНЫХ МАРКЕРОВ В ЭТИОЛОГИЧЕСКОЙ ДИАГНОСТИКЕ ГНОЙНО-ВОСПАЛИТЕЛЬНЫХ ЗАБОЛЕВАНИЙ КИСТИ

Крайнюков П.Е.[1, 4], Моисеев Д.Н.*[1, 4], Жиленкова О.Г.[2], Кокорин В.В.[4, 5], Попов П.А.[3], Колодкин Б.Б.[4], Ким Д.Ю.[4], Кондаков Е.В.[5]

DOI: 10.25881/BPNMSC.2020.25.88.010

[1] *ФГАОУ «Российский университет дружбы народов», Москва*
[2] *ФБУН «Московский научно-исследовательский институт эпидемиологии и микробиологии им. Г.Н. Габричевского», Москва*
[3] *ФГАОУ «Российский национальный исследовательский медицинский университет им. Н.И. Пирогова», Москва*
[4] *ФКУ «Центральный военный клинический госпиталь им. П.В. Мандрыка», Москва*
[5] *ФГБУ «Национальный медико-хирургический Центр им. Н.И. Пирогова», Москва*

Резюме. Представлен опыт применения метода газовой хроматографии с масс-селективной детекцией ионов (ГХ-МС) для определения маркеров потенциальных возбудителей в качестве метода этиологической диагностики при гнойно-воспалительных заболеваниях кисти. В группу исследования были включены 63 пациента с указанной патологией кисти. Метод ГХ-МС позволил выявить присутствие в исследуемом биологическом материале (раневое отделяемое, капиллярная кровь) бактериальные маркеры представителей кишечной микрофлоры, что подтверждает представление о транслокации бактериальных токсинов и микроорганизмов в очаг воспаления. Определены маркеры трудно культивируемых, посредством классических культуральных бактериологических методов исследований, облигатных анаэробов представителей эндогенной микробиоты.

Ключевые слова: гнойно-воспалительные заболевания кисти, газовая хроматография масс-спектрометрия, микробиом, бактериальная транслокация, микробные маркеры.

USE OF MICROBIAL MARKER MASS SPECTROMETRY METHOD IN ETIOLOGICAL DIAGNOSTICS OF PURULENT-INFLAMMATORY HAND DISEASES

Krainyukov P.E.[1, 4], Moiseev D.N.*[1, 4], Zhilenkova O.G.[2], Kokorin V.V.[4, 5], Popov P.A.[3], Kolodkin B.B.[4], Kim D.Yu.[4], Kondakov E.V.[5]
[1] *RUDN University, Moscow*
[2] *Gabrichevsky Moscow Research Institute of Epidemiology and Microbiology, Moscow*
[3] *Pirogov Russian National Research Medical University, Moscow*
[4] *Mandryka Central Military Clinical Hospital, Moscow*
[5] *Pirogov National Medical and Surgical Center, Moscow*

Abstract. The article presents the experience of using the method of gas chromatography with mass-selective detection of ions (GC-MS) to determine markers of potential pathogens as a method of etiological diagnosis in purulent-inflammatory diseases of the hand. The study group included 63 patients with the indicated hand pathology. The GC-MS method revealed the presence of bacterial markers of representatives of the intestinal microflora in the biological material under study (wound separable, capillary blood), which confirms the idea of translocation of bacterial toxins and microorganisms into the focus of inflammation. Markers of difficult-to-cultivate, through classical culture bacteriological research methods, obligate anaerobes of endogenous microbiota representatives have been identified.

Keywords: purulent-inflammatory diseases of the hand, gas chromatography mass spectrometry, microbiome, bacterial translocation, microbial markers.

Введение

Вопросы этиологической диагностики и лечения гнойно-воспалительных заболеваний кисти продолжают волновать практикующих хирургов, несмотря на многолетнюю историю изучения этой медико-социальной проблемы. За последнее десятилетие частота встречаемости среди пациентов не имеет тенденции к снижению, а тяжесть течения самого гнойно-воспалительного процесса нередко возрастает [1; 2]. Среди всех нагноительных процессов мягких тканей и костей гнойные заболевания кисти по-прежнему занимают первое место, составляя 15% случаев у пациентов впервые обратившихся за медицинской помощью [3; 4].

Одними из факторов определяющими эффективность лечебных мероприятий при гнойно-воспалительных заболеваниях являются время и качество определения этиологического фактора. Существующие фенотипические методы идентификации, основанные на культивировании микроорганизмов на питательных средах, обладают недостатками (низкая скорость и относительно низкая информативность), не позволяющими вовремя сформировать мнение о видовом составе микрофлоры патологического очага, что в свою очередь затрудняет своевременную постановку клинического диагноза и назначение адекватной антибактериальной терапии.

Возникает необходимость поиска и внедрения новых диагностических технологий, которые могли бы

* e-mail: drdekart000@gmail.com

обеспечить высокую скорость (не более нескольких часов), большую производительность, достаточную чувствительность и экономическую доступность клинико-микробиологического анализа. Важным требованием к методам диагностики является возможность получения достоверных результатов при работе с полимикробными биологическими образцами, содержащими смесь различных микроорганизмов [5].

В настоящее время тенденция персонифицированной медицины предполагает большее использование в рутинной практике лабораторной диагностики Омикс-технологий (геномика, транскриптомика, протеомика, метаболомика) наиболее перспективными из которых, в свете вышеизложенных задач, являются метаболомные методы исследования с использованием хромато-масс-спектрометрии.

ГХ-МС позволяет детектировать в исследуемых образцах биологического материала маркеры — компоненты микробной клетки и её метаболитов (жирные кислоты, альдегиды, спирты и стерины) — как эндогенной так и экзогенной микрофлоры, без предварительного выделения чистой культуры микроорганизмов, что особенно актуально принимая во внимание факт трудности культивирования анаэробов. Отличительные преимущества метода являются скорость анализа и возможность количественной оценки содержания маркера [6].

Цель работы выявить маркеры микроорганизмов методом ГХ-МС у пациентов с гнойно-воспалительными заболеваниями кисти посредством параллельного измерения концентраций микробных маркеров в крови и содержимым гнойного очага (раневом отделяемом).

Материалы и методы

Произведено оперативное лечение 63 пациентов с гнойно-воспалительными заболеваниями кисти. Средний возраст пациентов — 40,2 года. Преимущественно отмечалось поражение правой кисти у лиц мужского пола, трудоспособного возраста. Среднее количество суток до обращения за медицинской помощью составило — 3,2. Антибактериальная терапия, до готовности результатов антибиотикограммы, проводилась, исходя из эмпирического принципа ее назначения. Группой выбора препаратов для антибактериальной терапии была цефалоспорины III поколения, первый прием назначали в день госпитализации, после изъятия биологического материала для микробиологического исследования классическими культуральными методами и химического анализа методом ГХ-МС.

Перед операцией все пациенты комплексно обследованы клинически, инструментально и с использованием лабораторных методов диагностики. Хирургическое лечение выполняли под проводниковой анестезией, на уровне локтевого сустава. Объем оперативного лечения включал: вскрытие, санацию и дренирование гнойного очага, с использованием отжимного жгута на уровне предплечья. Во время операции производился забор содержимого гнойного очага стерильным хлопчатобумажным тампоном на пластиковой палочке от пробирки для микробиологических исследований без наполнителя (Рис. 1). Изымалась капиллярная кровь в пробирки с ЭТДА объемом 2 мл. Повторный забор биологического материала проводили на 3 сутки после операции.

Рис. 1. Забор содержимого гнойного очага стерильным хлопчатобумажным тампоном.

Рис. 2. Газовый хроматограф с масс-спектометром.

Так же проводилось классическое микробиологическое исследование, путем посевов на твердые питательные среды (желточно-солевой агар, кровяной агар, среда Эндо, среда Сабуро). Определение антибиотико-чувствительности проводили по стандартной методике [7].

С целью обнаружения маркеров потенциальных возбудителей, в данных биологических образцах, было проведено исследование вышеуказанного материала посредством физико-химического анализа методом ГХ-МС с последующим алгоритмом автоматическим расчета, предложенным Г.А. Осиповым [8] (Рис. 2).

Принадлежность маркеров к конкретным микроорганизмам определялась посредством базы данных Национального института стандартов и технологий (NIST, USA), и входящим в алгоритм программ прибора Шерлок (MINI Inc, Delaware, USA) для хроматографической идентификации микроорганизмов по жирно-кислотным компонентам.

Результаты исследования

В раневом отделяемом и крови пациентов при анализе методом ГХ-МС обнаружены жирные кислоты, гидроксикислоты, циклопропановые кислоты, стерины являющиеся компонентами фосфолипидного бислоя бактериальной клеточной стенки и мембран, а также результатом метаболизма микрофлоры и макроорганизма.

В исследуемых образцах биологического материала, выявили более чем двукратное превышение концентраций следующих веществ: 7 гексадеценовая кислота (компонент клеточной стенки), 10-оксистеариновая и 10-оксидеценавая кислоты (продукты ферментативного гидролиза тканей макроорганизма ферментами микробов), изодеканавая и изодеценовые кислоты. По этим кислотам детектируют представителей клостридий (*Clostridium propionicom, Cl.ramosum, Cl.difficile, Cl.Hystolyticum, Cl.perfringens*). Цис-вактеновая кислота (*Lactobacillus spp.*), Октадеценовый альдегид (*Bifidobacterium spp.*), транс-9, 10-гексдеценовая кислота (*Nocardia asteroides*), 3-гидрокси-изопентадекановая кислота (*Prevotella spp.*), антеизо-нонадекановая кислота (*Staphylococcus spp.*), изогептадеценовая кислота (*Campylobacter mucosalis*), изо-пентадекановый альдегид (*Propionibacterium freudenreichii*), циклогептадекановая кислота (семейство *Enterobacteriaceae*, при отсутствии псевдоманад), дегидрохолестерол (*Eubacterium*), изогексадекановый альдегид (*Eggerthella lenta*), антеизотридекановая кислота (*Bacillus cereus*) (Рис. 3).

В крови определялись эти же соединения, но в значительно меньшей концентрации (выше пределов детекции).

кл/гх 10*5

№	Микроорганизм	Проба	Норма
1	Staphylococcus spp.	710	45
2	Eggerthella lenta	285	40
3	Bacillus cereus	348	41
4	Nocardia spp.	1125	94
5	Clostridium propionicom	217	94
6	Clostridium ramosum	2925	992
7	Staphylococcus epidermidis	78	0
8	Lactobacillus spp.	3455	659
9	Campylobacter mucosalis	38	0
10	Clostridium spp. (группа C. tetani)	597	245
11	Clostridium difficile	151	0
12	Prevotella spp.	35	10
13	Eubacterium spp.	4497	565
14	Staphylococcus aureus	720	30
15	Bifidobacterium spp.	1422	225
16	Clostridium perfringens	950	84
17	Enterococcus spp.	105	0
18	Propionibacterium freudenreichii	2088	243
19	Nocardia asteroides	267	40
20	Blautia coccoides	192	0
	Сумма	20206	3406

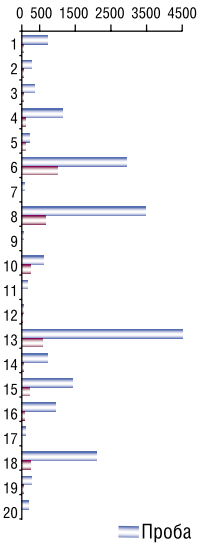

Рис. 3. Графический пример результата исследования раневого отделяемого физико-химического анализа методом ГХ-МС.

При классическом бактериологическом исследовании, содержимого гнойного очага, полученного при первичной операции из 63 (100%) посевов, в 4 (6,35%) рост микробной флоры не был обнаружен, в 40 (63,5%) определился *Staphylococcus aureus*, в 9 (14,3%) — *Streptococcus pyogenus*, в 5 (7,8%) — *Staphylococcus epidermidis*, в 2 (3,17%) — *Escherichia coli*, в 2 (3,17%) — *Staphylococcus «Koa-»*, 1 (1,58%) — *Enterococcus faecalis* (Рис. 4, 5). При анализе результатов классического бактериологического исследования отмечено, что микроорганизмы преимущественно определяются в виде монокультуры. В нашем исследовании было зафиксировано 38 (66,6%) случая микст инфекции который состоит из следующих микроорганизмов: 1) *St.aureus +Srt. Pyogenes*; 2) *St.aureus*

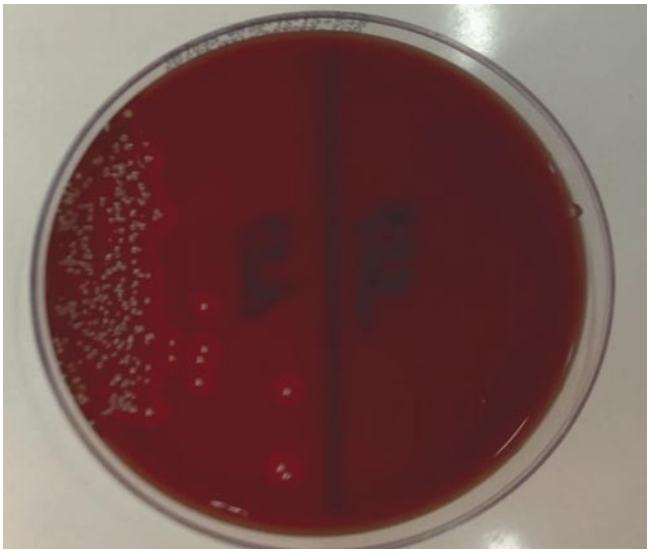

Рис. 4. Колонии *St. aureus*.

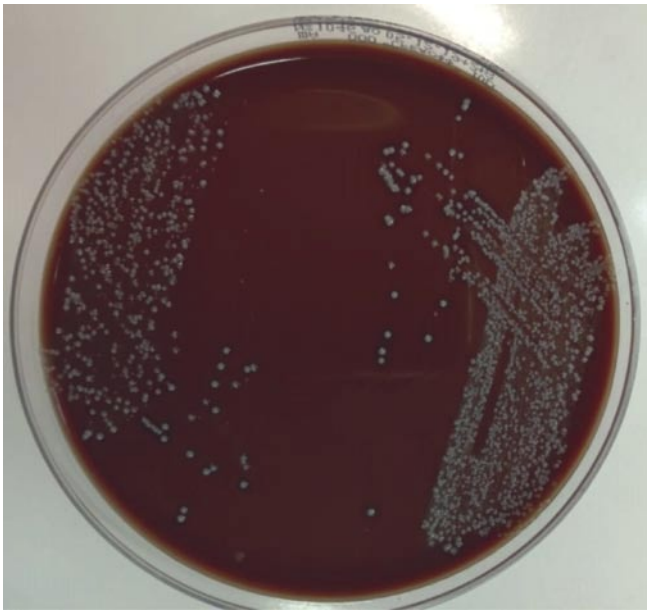

Рис. 5. Колонии *St. epidermidis*.

+St. epidermidis; 3) *St.aureus+ Escherichia coli*; 4) *Srt. Pyogenes +St. Epidermidis + St«коа-»*.

В полученных результатах методом ГХ-МС также выявлено присутствие четырех предполагаемых возбудителей (*St.aureus, St. epidermidis, Escherichia coli, Str. spp.*) в очаге воспаления, которых нам удалось получить культуральными методами, что подтверждает его состоятельность как экспресс метода диагностики. Данные о составе микробиоты позволяют утверждать о лидирующей роли аутофлоры, преимущественно анаэробной природы, в поддержании очага гнойного воспаления, появившейся в нем посредством транслокации кишечной микрофлоры. Анаэробные бактерии являются значимыми составляющими нормального микробиома человека, большая часть заселяет биотоп толстой кишки 10^{10} -10^{12} КОЕ/гр.

Большинство определяемых видов микроорганизмов либо трудно культивируемые, либо некультивируемые. R.Berg определил бактериальную транслокацию как прохождение жизнеспособных бактерий и их токсинов из желудочно-кишечного тракта через слизистую оболочку в экстраинтестинальные участки макроорганизма (мезентериальные лимфоузлы, печень, селезенку, кровоток) [9].

Роль этого феномена в патогенезе хирургической инфекции подробно описана в трудах Н.И. Никитенко [10]. Компоненты клеточных мембран микроорганизмов в крови появляются в результате фагоцитоза, ферментативного лизиса белковым комплементом крови или автолиза. Наличие микробных маркеров в крови отражает состав микробных консорциумов тела человека, независимо от места обитания микроорганизмов или очага воспаления [11]. Определение в крови маркеров микроорганизмов не дает оснований для предположений о наличии генерализованного септического процесса, хотя и детектируются в соизмеримых концентрациях с ведущим этиологическим объектом.

Выводы

1. Таким образом метод ГЗ-МС позволяет определить наличие бактериальной транслокации кишечных микроорганизмов в очаг гнойного воспаления.
2. Выявление маркеров микроорганизмов одновременно в крови и очаге гнойного воспаления позволяет определить их как потенциально этиологические агенты.
3. Преобладание анаэробной микрофлоры в очаге воспаления подчеркивает необходимость применения антибактериальных препаратов, активных в отношении анаэробной флоры.
4. Скорость проведения исследования материала методом ГХ-МС является неоспоримым преимуществом (не более 4 часов) этого метода, позволяющего использовать его в качестве экспресс метода изучения состава микробиоты биотопов.

Авторы заявляют об отсутствии конфликта интересов (The authors declare no conflict of interest).

ЛИТЕРАТУРА/REFERENCES

1. Ерюхин И.А., Гельфанд Б.Р., Шляпников С.А. Хирургические инфекции. — СПб. — 2003. — 853 с. [Eryuhin IA, Gel'fand BR, SHlyapnikov SA. Hirurgicheskie infekcii. SPb; 2003. 853 p. (In Russ).]
2. Гринев М.В., Гринев К.М. Некротизирующий фасциит в структуре хирургических инфекций мягких тканей. Стационарозамещающие технологии // Амбулаторная хирургия. — 2005. — №3 (19). — С. 6–8. [Grinev MV., Grinev KM. Nekrotiziruyushchij fasciit v strukture hirurgicheskih infekcij myagkih tkanej. Stacionarozameshchayushchie tekhnologii. Ambulatornaya hirurgiya. 2005; 3(19): 6–8. (In Russ).]
3. Крайнюков П.Е, Матвеев С.А Этиопатогенетические аспекты формирования гнойных заболеваний кисти // Вестник Национального медико-хирургического Центра им. Н.И. Пирогова — 2012. — Т.7, №2. — С. 46–49. [Krajnyukov PE, Matveev SA. Etiopatogeneticheskie aspekty formirovaniya gnojnyh zabolevanij kisti. Vestnik Nacional'nogo mediko-hirurgicheskogo Centra im. N.I. Pirogova. 2012; 7(2): 46–49. (In Russ).]
4. Рутенберг Д.Г., Конычев А.В., Кокорев О.В. Этиологические аспекты гнойно-воспалительных заболеваний верхней конечности // Актуальные вопросы гнойно-септических заболеваний и осложнений в хирургии, травматологии и интенсивной терапии»: материалы VII научно-практической конференции РАСХИ; Москва, 27–28 ноября 2008. Инфекция в хирургии. — Т.6. С. 59. [Rutenburg DG, Konychev AV, Kokorev OV. Etiologicheskie aspekty gnojno-vospalitel'nyh zabolevanij verhnej konechnosti. Aktual'nye voprosy gnojno-septicheskih zabolevanij i oslozhnenij v hirurgii, travmatologii i intensivnoj terapii»: materialy VII nauchno-prakticheskoj konferencii RASSI; Moscow, 27–28 November 2008. Infekciya v hirurgii. (6): 59 p. (In Russ).]
5. Бочарова Ю.А., Чеботарь И.В., Маянский Н.А. Возможности, проблемы и перспективы масс-спектрометрических технологий в медицинской микробиологии (обзор литературы) // Клиническая лабораторная диагностика. — 2016. — 61(4). — С. 249–256. [Bocharova YUA, CHebotar' IV, Mayanskij NA. Vozmozhnosti, problemy i perspektivy mass-spektrometricheskih tekhnologij v medicinskoj mikrobiologii (obzor literatury). Klinicheskaya laboratornaya diagnostika. 2016; 61(4): 249–256. (In Russ).]
6. Осипов Г.А. Хромато-масс-спектрометрический анализ микроорганизмов и сообществ в клинических пробах при инфекциях и дисбиозах. Химический анализ в медицинской диагностике. — М.: Наука, 2010. — С. 293–368. [Osipov GA. Hromato-mass-spektrometricheskij analiz mikroorganizmov i soobshchestv v klinicheskih probah pri infekciyah i disbiozah. Himicheskij analiz v medicinskoj diagnostike. Moscow: Nauka; 2010: 293–368. (In Russ).]
7. Семенова А.Н., Резван С.П., Видьмина Е.А. МУК 4.2.1890-04 Определение чувствительности микроорганизмов к антибактериальным препаратам. Методические указания. [Semenova A.N., Rezvan S.P., Vid'mina E.A. MUK 4.2.1890-04 Opredelenie chuvstvitel'nosti mikroorganizmov k antibakterial'nym preparatam. Methodological guidelines. (In Russ).]
8. Осипов Г.А., Новикова В.П., Методика масс-спектрометрии микробных маркеров как способ оценки пристеночной кишечной микробиоты при заболеваниях органов пищеварения. Учебно-методическое пособие. — СпБ, 2013. — 83 с. [Osipov GA, Novikova VP, Metodika mass-spektrometrii mikrobnyh markerov kak sposob ocenki pristenochnoj kishechnoj mikrobioty pri zabolevaniyah organov pishchevareniya. Teaching Manual. SPb; 2013: 83 p. (In Russ).]
9. Berg. RD. Bacterial translocation from the intestine. Jikken Dobutsu. 1985; 34(1): 1–16.
10. Никитенко Н.И., Захаров В.В., Бородин А.В. Роль транслокации бактерий в патогенезе хирургической инфекции // Хирургия. — 2001. — Т.2. — С. 63–66. [Nikitenko NI, Zaharov VV, Borodin AV. Rol' translokacii bakterij v patogeneze hirurgicheskoj infekcii. Hirurgiya. 2001; (2): 63–66. (In Russ).]
11. Beloborodova NV., Osipov GA. Small molecules originating from microbes (SMOM) and their role in microbes-host relationship. Microbial Ecologyin Healthand Disease. 2000; (12): 12–21.

ОСОБЕННОСТИ ПРОГРАММЫ РЕАБИЛИТАЦИИ В ОТДАЛЕННЫЕ СРОКИ ПОСЛЕ ОПЕРАТИВНОГО ЛЕЧЕНИЯ МНОГОУРОВНЕВЫХ ПОРАЖЕНИЙ АТЕРОСКЛЕРОТИЧЕСКОГО ГЕНЕЗА

Глушков Н.И., Пуздряк П.Д., Иванов М.А., Бондаренко П.Б., Самко К.В.*, Жданович К.В., Поникарова Н.Ю., Тигров И.В.
ФГБОУ ВО «Северо-западный государственный медицинский университет им. И.И. Мечникова», Санкт-Петербург

DOI: 10.25881/BPNMSC.2020.91.28.011

Резюме. Цель исследования провести анализ эффективности реабилитационных мероприятий у пациентов в отдаленные сроки после хирургического вмешательства при многоуровневой периферической артериальной болезни (MPAD).

Материалы и методы. Проанализированы итоги реваскуляризации у 129 пациентов с MPAD. Сформированы 3 группы пациентов: 60 человек перенесли гибридные вмешательства (ГВ); 27 — эндоваскулярную реваскуляризацию (ЭВ); 42 — открытые операции (ОО). Наблюдение за пациентами осуществлялось в сроки 12, 24 и 36 месяцев после операции. В зависимости от выполнения предложенной программы реабилитации все пациенты разделились на две группы: 70 человек осуществляли необходимый объем тренировок (основная группа), 59 пациентов не придерживались реабилитационной программы (контрольная группа). Оценивались следующие показатели: дистанция безболевой ходьбы (ДБХ), максимальная дистанция ходьбы (МДХ), лодыжечно-плечевой индекс (ЛПИ), сохранение конечности, проходимость оперированного сегмента, частота неблагоприятных кардиоваскулярных событий, качество жизни по опроснику EQ-5D, летальность.

Результаты. Наиболее высокий уровень первичной проходимости оперированного сегмента в отдаленные сроки выявлен в группе ГВ (71,6% в сравнении с 30,4% и 28,6% — ОО и ЭВ, соответственно). Максимальная дистанция ходьбы зарегистрирована в основной группе у пациентов после ЭВ и ГВ (516 и 509 м, соответственно); указанный показатель был достоверно меньше у некомплаентных пациентов (контрольная группа) — 290 и 330 м, соответственно ($p<0,05$). Анализ анкет EQ-5D показал отсутствие проблем по всем пунктам опросника в группе ГВ, тогда как серьезные проблемы зарегистрированы у пациентов после ОО. Оптимальные показатели качества жизни у больных, выполняющих реабилитационную программу, регистрировались в группе ГВ в течение всего времени наблюдения.

Выводы. Гибридная реконструкция позволяет улучшить показатели качества жизни пациентов. Важным условием является выполнение реабилитационной программы. Использование тренировочной ходьбы увеличивает дистанцию безболевой ходьбы через 36 месяцев после реваскуляризации у больных MPAD во всех исследуемых группах.

Ключевые слова: периферический атеросклероз, тренировочная ходьба, реабилитация, реваскуляризация.

SOME ASPECTS OF THE REHABILITATION PROGRAM ON LONG TIME AFTER OPERATIVE TREATMENT OF MULTI-LEVEL DAMAGES OF ATHEROSCLEROTIC GENESIS

Glushkov N.I., Puzdryak P.D., Ivanov M.A., Bondarenko P.B., Samko K.V.*, ZHdanovich K.V., Ponikarova N.YU., Tigrov I.V.
North-Western State Medical University named after I.I. Mechnikov, Saint-Petersburg

Abstract. The aim of the study was to evaluate the effectiveness of rehabilitation program in patients at a long time after multilevel peripheral arterial disease (MPAD) revascularization surgery.

Materials and methods. The results of MPAD revascularization in 129 patients were analyzed. We formed three group of patients: 60 patients underwent hybrid surgery (HS); 27 — endovascular revascularization (ER); 42 — open operations (OO). Patients were monitored at 12, 24, and 36 months after surgery. Depending on the implementation of the proposed rehabilitation program, all patients were divided into two groups: 70 carried out the required amount of training (main group), 59 patients did not adhere to the rehabilitation program (control group). The following indicators were evaluated: painless walking distance (PWD), maximum walking distance (MWD), ankle-brachial index (ABI), limb salvage, primary patency of the operated segment, frequency of critical ischemia occurrence, adverse cardiovascular events, quality of life according to the EQ-5D questionnaire and mortality.

Results. The best level of primary patency in the long-term was found in the group HS (71.6% in comparison with 30.4% and 28.6% — OO and ER, respectively). The maximum walking distance was recorded in the main group in patients after ER and HS (516 and 509 meters, respectively); this indicator was significantly less in non-compliant patients (control group) — 290 and 330 meters, respectively ($p<0.05$). Analysis of the EQ-5D questionnaire showed the absence of problems for all points in the HS group, while serious problems were registered in patients after OO. Optimal quality of life indicators in patients performing the rehabilitation program recorded in the HS.

Conclusions. Hybrid reconstruction improves patients quality of life. The implementation of the rehabilitation program is an important condition for improving the patients quality of life. Training walking increases the distance of painless walking 36 months after revascularization in patients suffering from MPAD in all studied groups.

Keywords: peripheral atherosclerosis; rehabilitation; training walking; revascularization.

Введение

Многоуровневая периферическая артериальная болезнь (MPAD) характеризуется высокой частотой критической ишемии конечности, сложностью адекватной реваскуляризации и плохим прогнозом в связи с высокой встречаемостью коронарной и цереброваскулярной артериальной болезни [1].

Мультифокальное атеросклеротическое поражение различных сосудистых бассейнов накладывает отпечаток на методические вопросы послеоперационной реабилитации в связи с затруднениями в процессе выполнения тренировочных упражнений [2].

Вместе с тем, эффективность перенесенного реконструктивного вмешательства и первичная проходимость может определятся полноценностью выполнения реабилитационных программ [3]. Клинические исходы консервативного лечения после успешной реваскуляризации у больных MPAD определяются также выраженностью атеросклеротического поражения и его протяженностью [4]. Оценка итогов реабилитации включает как традиционные параметры (проходимость оперированного сегмента, лодыжечно-плечевой индекс, «свобода» от ампутации), так и комплексные показатели, среди которых немаловажное место занимает качество жизни (КЖ) пациента.

* e-mail: krsamko2012@yandex.ru

В настоящее время не существует пошаговых рекомендаций по выбору оптимальной терапевтической стратегии после реконструктивных вмешательств при многоуровневом поражении.

Целью настоящего исследования является анализ эффективности реабилитационных мероприятий в отдаленные сроки после хирургического лечения пациентов с MPAD.

Материалы и методы

Проанализированы итоги реваскуляризации у 129 пациентов с MPAD. Сформированы 3 группы пациентов: 60 человек перенесли гибридные вмешательства (ГВ); 27 — эндоваскулярную реваскуляризацию (ЭВ); 42 — открытые операции (ОО). Наблюдение за пациентами осуществлялось в сроки 12, 24 и 36 месяцев после операции. В зависимости от выполнения предложенной программы реабилитации все пациенты были разделены на две группы: 70 человек осуществляли необходимый объем тренировок (основная группа), 59 пациентов не придерживались реабилитационной программы (контрольная группа).

Определены критерии включения: многоуровневое поражение атеросклеротического генеза, перенесенная реваскуляризация по одной из указанных методик. Критерии исключения: стенокардия высокого класса или тяжелая форма ХОБЛ, лимитирующие выполнение тренировочных упражнений, отказ от участия в исследовании, выраженные нарушения со стороны суставов нижних конечностей.

Оценивалась дистанция безболевой ходьбы (ДБХ) и максимально возможное пройденное расстояние (МДХ). Помимо этого, в динамике изучался лодыжечно-плечевой индекс (ЛПИ), сохранение конечности, первичная проходимость оперированного сегмента, неблагоприятные кардиоваскулярные события, КЖ по опроснику EQ-5D, летальность.

Исследование качества жизни по опроснику EQ-5D основывалось на пяти параметрах: затруднение при ходьбе, уходе за собой, привычной повседневной деятельности, боль или дискомфорт в конечности, тревога или депрессия. Ответы на вопросы оценивались от 1 до 5 баллов, где 1 — жалоб нет, 5 — максимальный дискомфорт.

Исходные характеристики обследованных пациентов представлены в таблице 1.

Дистанция ходьбы анализировалась посредством модифицированного shuttle test. По данной методике пациент проходил дистанцию 10 метров туда и обратно до появления болевых ощущений. При этом, указанные 10 м нужно было пройти за 12 с (3 км/час.).

Программа реабилитационных мероприятий, предложенная оперированным больным, предполагала отказ от курения, антигипертензивную терапию, контроль уровня гликозилированного гемоглобина и его коррекцию, анализ липидного спектра крови и осуществления мероприятий по ликвидации выявленных нарушений (диета, омега-3 жирные кислоты, использование статинов), нормализацию массы тела, занятия тренировочной ходьбой в течение не менее 6 месяцев по методике shuttle test с увеличением ее продолжительности от 15 до 40 минут (прибавление по 5 минут в месяц на протяжении полугода под контролем частоты сердечных сокращений).

Табл. 1. Оперированные пациенты с MPAD

Признак	ГВ	ОО	ЭВ	p
Пол, мужчины, n (%)	74 (85)	75 (93)*	34 (71)*	0,05
Возраст, лет	64,8±7,5	63,4±8,4	66,2±8,6	0,85
ЛПИ	0,9±0,14*	0,83±0,2*	0,82±0,16	0,007
Стенокардия 2ф.кл., n (%)	58 (66)	8 (59)	26 (54)	0,32
ПИКС, n (%)	26 (29)	20 (24)	16 (33)	0,54
СД-2, n (%)	20 (22)	23 (28)	11 (22)	0,67
Курение, n (%)	52 (59)*	60 (74)*	31 (64)	0,01
ХБП, n (%)	6 (7)	5 (6)	2 (4)	0,81
Первичная проходимость в первые 30 суток (%)	93	88	96	0,33

Примечание: ПИКС — постинфарктный кардиосклероз, СД–2 — сахарный диабет тип 2, ХБП — хроническая болезнь почек; p<0,05*

Результаты

Анализ первичной проходимости оперированного сегмента в отдаленные сроки показал, что лидирующие позиции занимают ГВ: через 3 года данный показатель составил 71,6% в сравнении с 30,4% и 28,6% у лиц с ОО и ЭВ, соответственно (Рис. 1).

КЖ в отдаленные сроки ассоциировалось с итогами исследования первичной проходимости оперированного сегмента (Рис. 2).

После гибридных реконструкций больные реже предъявляли жалобы на затруднение при передвижении, в основном, это касалось лиц с трофическими кожными нарушениями; пациенты из эндоваскулярной группы чаще других жаловались на нестойкий эффект от проведенного оперативного лечения и не слишком большое увеличение дистанции безболевой ходьбы.

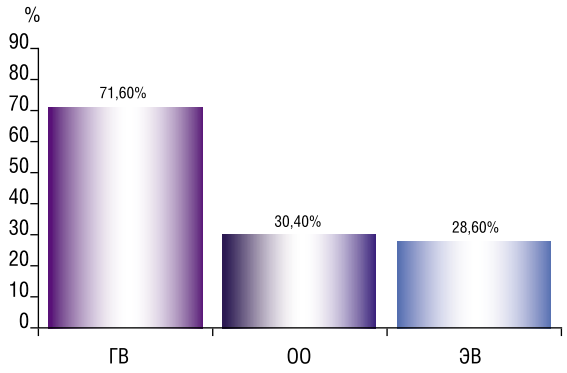

Рис 1. Первичная проходимость оперированного сегмента в поздние сроки после различных видов реконструкции. По оси ординат — проходимость сегмента (%).

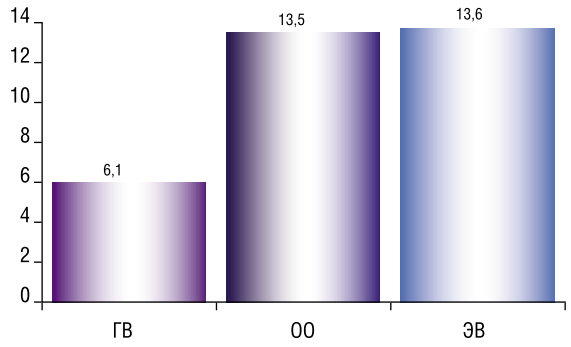

Рис. 2. КЖ и итоги реконструктивных вмешательств. По оси ординат — качество жизни по EQ — 5D.

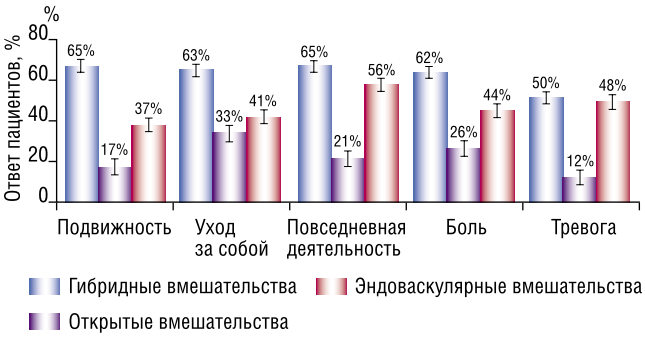

Рис. 3. КЖ в отдаленные сроки (36 мес) по опроснику EQ-5D (уровень 1 — отсутствие проблем).

Такой параметр КЖ как уход за собой снижался в группе с ОО, особенно среди пациентов, перенесших ампутацию оперированной конечности. Указанные лица были вынуждены чаще обращаться за посторонней помощью.

Полученные в ходе изучения КЖ у пациентов исследуемых групп результаты (первый уровень — отсутствие проблем) представлены на рисунке 3.

Для улучшения КЖ в отдаленном послеоперационном периоде всем пациентам рекомендовалось соблюдать программу реабилитации. В группе оперированных больных, выполняющих реабилитационную программу, отмечено улучшение КЖ и увеличение проходимого расстояния.

При этом, оптимальные показатели КЖ регистрировались в группе ГВ в течение всего времени наблюдения: как через 12, так и через 36 месяцев (6,7±4,1 и 6,1±4,1, соответственно).

Особый интерес представляет изучение влияния тренировочных упражнений на дистанцию ходьбы (Рис. 4).

Тренировочные упражнения позволили увеличить максимальную дистанцию ходьбы за анализируемый промежуток времени во всех клинических группах. Напротив, отсутствие тренировочных упражнений сопровождалось снижением величины МДХ в анализируемых когортах вне зависимости от способа реваскуляризации (Рис. 5).

Результаты реабилитации в отдаленные сроки в зависимости от методики реваскуляризации представлены в таблице 2.

Стоит отметить, что у лиц основной группы значения ЛПИ были выше по итогам 36 месяцев в сравнении с пациентами, которые не выполняли рекомендованную программу реабилитации и тренировочные упражнения вне зависимости от варианта реконструктивной помощи (Рис. 6).

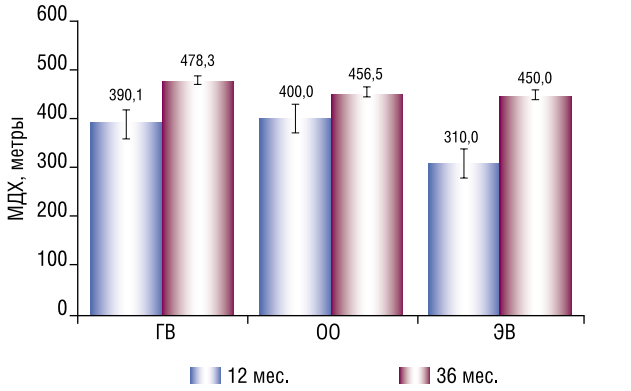

Рис. 4. Сравнение динамики максимально проходимого расстояния в анализируемых группах на фоне тренировочных нагрузок. По оси ординат — расстояние в метрах.

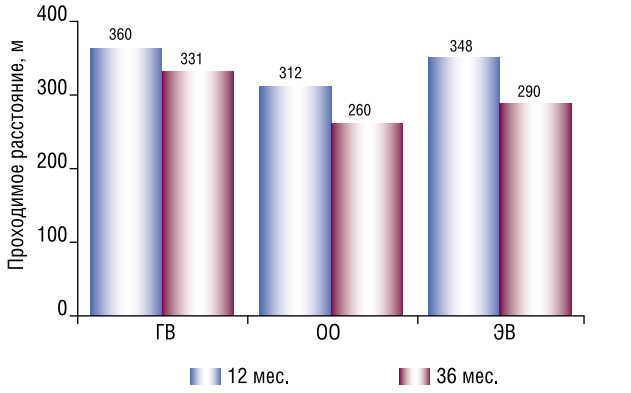

Рис 5. Сравнение максимально проходимого расстояния в клинических группах в динамике в случае отсутствия тренировочных нагрузок. По оси ординат — расстояние в м.

Обсуждение

Различные варианты реваскуляризации на фоне MPAD имеют неодинаковые последствия, что связано как с принципиальными отличиями анализируемых методик, так и с разновидностями многоуровневого атеросклеротического поражения. В частности, незначительная протяженность окклюзионно-стенотических изменений у больных MPAD, которым применялись ЭВ, ассоциируется с относительно благоприятным прогнозом. Помимо

Табл. 2. Итоги осуществления реабилитационных мероприятий

Соблюдение программы реабилитации	ГВ (n = 61)	ОО (n = 47)	ЭВ (n = 32)	p
С тренировочными упражнениями	n = 31	n = 25	n = 14	–
дистанция безболевой ходьбы, ср.значение, м	352,3	314,6	344,1	0,6
max дистанция ходьбы, среднее значение, м	508,5	425,8*	516,4*	0,04
ЛПИ АТС	0,87	0,88	0,89	0,7
ЛПИ ЗББА	0,89	0,90	0,89	0,5
Без тренировочных упражнений	n = 29	n = 17	n = 13	
дистанция безболевой ходьбы, ср.значение, м	211,4	191,9	215,6	0,4
max дистанция ходьбы, среднее значение, м	330,5*	259,7*	289,6	0,001
ЛПИ АТС	0,80	0,73	0,77	0,07
ЛПИ ЗББА	0,79	0,72	0,71	0,2

Примечание: АТС — артерия тыла стопы, ЗББА — задняя большеберцовая артерия; max — максимальная; * — p<0,05.

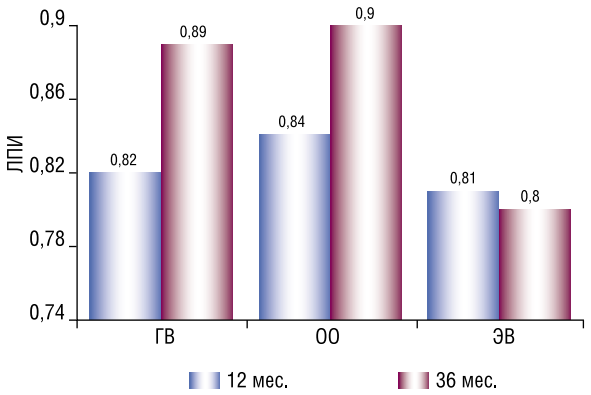

Рис. 6. Изменение ЛПИ в отдаленные сроки (12 и 36 мес.) в зависимости от методики реваскуляризации.

этого, изменения атеросклеротического генеза, корригируемые эндоваскулярно, порой, могут быть подвергнуты повторной реконструкции при помощи аналогичной или иной техники, что не всегда возможно при других типах вмешательств [5].

В настоящем исследовании показатели первичной проходимости оперированного сегмента в группе ГВ выглядят предпочтительнее последствий иных вмешательств (ОО и ЭВ) в отдаленные сроки после хирургической коррекции (71,6%, 30,4% и 28,6%, соответственно).

КЖ непосредственно связано с проходимостью оперированного сегмента. Однако, особенностью комплексных показателей является возможность учета целого ряда обстоятельств, в том числе состояния психического здоровья и наличия тревожного синдрома. Помимо этого, на КЖ влияют особенности заживления послеоперационных ран: в ряде случаев незаживающие раны беспокоят пациентов месяцами, что особенно характерно для традиционных (открытых) операций [6]. Гибридные вмешательства в этом смысле выглядят более перспективно, а эндоваскулярные воздействия могут представляться неоптимальными для качества жизни пациентов в связи с частыми попытками реваскуляризации [7]. КЖ у лиц, которым использовались ГВ, было выше в отдаленные сроки, чем у пациентов из других групп. При этом, следует подчеркнуть стабильно высокие значения данного показателя вне зависимости от сроков после реваскуляризации.

Роль тренировочных упражнений для уменьшения риска редукции кровотока достаточно хорошо изучена, хотя результаты не всегда говорят об однозначной перспективности подобных реабилитационных мероприятий [8]. Особое место в отношении итогов тренировочной ходьбы (ТХ) занимает MPAD, для которой характерно более агрессивное («злокачественное») течение, когда надежды на успех за счет упражнений могут не оправдаться. Этому способствует и значительная встречаемость критической ишемии. Существует точка зрения, что в подобной ситуации можно использовать упражнения для верхних конечностей. Проверить данную гипотезу не представилось возможным (в связи с редким использованием подобных нагрузок), но перспективность такого рода тренировочного воздействия заслуживает внимания.

Тренировочные упражнения в выполненном исследовании положительным образом сказались на величине дистанции ходьбы. Причем, это касается как ДБХ, так и МДХ, которые к третьему году после реваскуляризации в полтора раза превышали аналогичные показатели в контрольной группе, где ТХ не применялась. Механизм положительного влияния ТХ неоднократно обсуждался: тренировка «кардиоваскулярной системы», развитие коллатералей, улучшение биоэнергетики скелетных мышц, улучшение гемореологии. Однако, решающую роль играет успешно выполненное оперативное вмешательство, позволяющее достичь реваскуляризации конечности [9].

Следует помнить о таком механизме воздействия ТХ на функционирование конечности и общее состояние здоровья как влияние на факторы риска атеросклероза, в том числе — метаболические расстройства. Есть сведения, что ТХ способна повлечь уменьшение выраженности дислипидемии, стабилизацию артериального давления и пр. В настоящем исследовании не было получено подобных результатов, что может быть связано с незначительным объемом тренировочных упражнений у пациентов с функциональными ограничениями на фоне тяжелых коморбидных состояний. То обстоятельство, что в данной работе не найдено корреляции между динамикой метаболических изменений и особенностью функционирования конечностей может указывать на иную причину положительных сдвигов, что вовсе не означает отказ от ликвидации факторов риска атеросклероза [12].

Ограничением настоящего исследования следует считать незначительное число анализируемых наблюдений. Другим возможным ограничением настоящей

работы можно предполагать отсутствие учета изменений в медикаментозной терапии в течение анализируемых 36 месяцев.

Выводы

В отдаленные сроки после реваскуляризации оптимальные значения первичной проходимости оперированного сегмента были продемонстрированы у пациентов из группы ГВ. Лучшие показатели КЖ отмечены в поздние сроки после гибридной реваскуляризации. Тренировочные упражнения в комплексе с иными реабилитационными мероприятиями положительно сказались на дистанции ходьбы через 36 месяцев после реваскуляризации у больных MPAD.

Авторы заявляют об отсутствии конфликта интересов (The authors declare no conflict of interest).

ЛИТЕРАТУРА/REFERENCES

1. Imori Y, Akasaka T, Ochiai T, Oyama K, Tobita K, Shishido K, Nomura Y, Yamanaka F, Sugitatsu K, Okamura N, Mizuno S, Arima K, Suenaga H, Murakami M, Tanaka Y, Matsumi J, Takahashi S, Tanaka S, Takeshita S, Saito S. Co-existence of carotid artery disease, renal artery stenosis, and lower extremity peripheral arterial disease in patients with coronary artery disease. The American Journal of Cardiology. 2014; 113(1): 30–5. doi: 10.1016/j.amjcard.2013.09.015.
2. Dörenkamp S, Mesters I, de Bie R, Teijink J, van Breukelen G. Patient Characteristics and Comorbidities Influence Walking Distances in Symptomatic Peripheral Arterial Disease: A Large One-Year Physiotherapy Cohort Study. PLoS One. 2016; 11; 11(1): e0146828. doi: 10.1371/journal.pone.0146828.
3. Gardner AW, Katzel LI, Sorkin JD, Goldberg AP. Effects of long-term exercise rehabilitation on claudication distances in patients With peripheral arterial disease: a randomized controlled trial. Journal of Cardiopulmonary Rehabilitation. 2002; 22(3): 192–8. doi:10.1097/00008483-200205000-00011.
4. Bouwens E, Klaphake S, Weststrate KJ, Teijink JA, Verhagen HJ, Hoeks SE, Rouwet EV. Supervised exercise therapy and revascularization: Single-center experience of intermittent claudication management. Vascular Medicine. 2019; 24(3): 208–215. doi: 10.1177/1358863X18821175.
5. Klaphake S, de Leur K, Thijsse W, Ho GH, De Groot HGW, Veen E J, Haans DHAW, van der Laan L. Reinterventions following endovascular revascularization in elderly with critical limb ischemia; an observational study. Ann Vasc Surg. 2018. 53: 171–176. doi:10.1016/j.avsg.2018.04.021.
6. Gardner AW, Katzel LI, Sorkin JD, Goldberg AP. Effects of long-term exercise rehabilitation on claudication distances in patients With peripheral arterial disease: a randomized controlled trial. Journal of Cardiopulmonary Rehabilitation. 2002; 22(3): 192–8. doi:10.1097/00008483-200205000-00011.
7. Walker RD, Nawaz S, Wilkinson CH, Saxton JM, Pockley AG, Wood RF. Influence of upper- and lower-limb exercise training on cardiovascular function and walking distances in patients with intermittent claudication. Journal of Vascular Surgery. 2000; 31(4), 662–669. doi:10.1067/mva.2000.104104.
8. Falk J, Haaf HG, Brünger M. Rehabilitation of Patients with Peripheral Arterial Disease in the Context of Guideline Recommendations. Rehabilitation (Stuttg). 2019; 58(4): 225–233. doi: 10.1055/a-0620-6911.
9. Izquierdo-Porrera AM, Gardner AW, Powell CC, Katzel LI. Effects of exercise rehabilitation on cardiovascular risk factors in older patients with peripheral arterial occlusive disease. Journal of Vascular Surgery. 2000; 31(4): 670–677. doi:10.1067/mva.2000.104422.
10. Perkins JM, Collin J, Creasy TS, Fletcher EW, Morris PJ. Exercise training versus angioplasty for stable claudication. Long and medium term results of a prospective, randomised trial. Eur J Vasc Endovasc Surg. May, 1996; 11(4): 409–13. doi: 10.1016/s1078-5884(96)80171-7.
11. Seals DR, Hagberg JM, Hurley BF, Ehsani AA, Holloszy JO. Effects of endurance training on glucose tolerance and plasma lipid levels in older men and women. JAMA. 1984; 252(5): 645–9.
12. Глушков Н.И., Иванов М.А., Пуздряк П.Д., и др. Метаболические нарушения и итоги реконструктивных вмешательств у больных периферическим атеросклерозом // Вестник Северо-Западного государственного медицинского университета им. И.И. Мечникова. — 2019. — Т.11. — №3. — С.33–40. [Glushkov NI, Ivanov MA, Puzdryak PD, et al. Metabolic disorder and outcomes of reconstructive interventions in patients with peripheral arterial disease. Herald of North-Western State Medical University named after I.I. Mechnikov. 2019; 11(3): 33–40. (In Russ).] doi: org / 10.17816/mechnikov201911333-40.

ПЕРВЫЙ ОПЫТ ПЕРЕЛИВАНИЯ АНТИКОВИДНОЙ ПЛАЗМЫ

Орлов А.М.[1], Попкова Н.Г.[1], Галимов М.Л.[1], Данилова В.А.[1], Таскаева Е.И.[1], Жибурт Е.Б.* [2]

[1] *ГАУЗ СО «Областная станция переливания крови», Екатеринбург*
[2] *ФГБУ «Национальный медико-хирургический Центр им. Н.И. Пирогова», Москва*

DOI: 10.25881/BPNMSC.2020.74.41.012

Резюме. Оценили клиническую эффективность переливания антиковидной плазмы. С 27 апреля по 29 мая 2020 года проведено 28 донаций, к выдаче приготовлено 75 лечебных доз антиковидной плазмы. Выдано для переливания 40 доз антиковидной плазмы. Переливающих плазму клиницистов просили заполнить оригинальную анкету об эффективности трансфузии. Получили 24 заполненные анкеты (60%), при анализе которых установлено, что переливание антиковидной плазмы хорошо переносится и у 54% реципиентов ведет к улучшению течения заболевания в течение 24 часов. Все реципиенты плазмы получали рекомендованное комплексное лечение. Поэтому для выделения специфического для плазмы лечебного эффекта необходимы рандомизированные исследования с контрольными группами — а) без переливания плазмы и б) с переливанием плазмы здорового донора.

Ключевые слова: плазма, переливание, антиковидная, эффективность, инфекция, COVID-19.

FIRST ANTICOVID PLASMA TRANSFUSION EXPERIENCE

Orlov A.M.[1], Popkova N.G.[1], Galimov M.L.[1], Danilova V.A.[1], Taskaeva E.I.[1], Zhiburt E.B.* [2]

[1] *Regional blood transfusion station, Ekaterinburg*
[2] *Pirogov National Medical and Surgical Center, Moscow*

Abstract. The clinical efficacy of transfusion of anticovid plasma was evaluated. From April 27 to May 29, 2020, 28 donations were made; 75 therapeutic units of anticovid plasma were prepared for delivery. 40 units of anticovid plasma have been issued for transfusion. Clinicians were asked to fill out an original transfusion efficacy questionnaire. We received 24 completed questionnaires (60%), the analysis of which found that transfusion of anticovid plasma is well tolerated and in 54% of recipients leads to an improvement in the course of the disease within 24 hours. All plasma recipients received the recommended comprehensive treatment. Therefore, to isolate a plasma-specific therapeutic effect, randomized trials with control groups are required — a) without plasma transfusion and b) with transfusion of a healthy donor's plasma.

Keywords: plasma, transfusion, anticovid, efficacy, infection, COVID-19.

Введение

Пандемия новой коронавирусной инфекции, вызванной SARS-CoV-2, существенно изменила работу службы крови [1]. В дополнение к традиционным задачам [2–4] появилась новая — заготовка плазмы доноров — реконвалесцентов инфекции COVID-19. Эффективность пассивной иммунотерапии не доказана, но в условиях отсутствия специфических препаратов переливание антиковидной плазмы рекомендовано [5; 6].

Цель работы: оценить клиническую эффективность переливания антиковидной плазмы.

Методы

Объект исследования — переливания антиковидной плазмы, выданной в медицинские организации Среднего Урала.

Пригласили к донорству 25 лиц, перенесших инфекцию COVID-19 в легкой или средней степени тяжести. Плазму заготовили методом аппаратного афереза в объеме 650 мл. Сразу после донации проводили инактивацию патогенов амотосаленом и ультрафиолетом (УФ) — А [7]. Патогенредуцированную плазму делили на 3 лечебные дозы и замораживали.

С 27 апреля по 29 мая 2020 года было проведено 28 донаций. После выбраковки к выдаче приготовлено 75 лечебных доз антиковидной патогенредуцированной плазмы.

В течение первого месяца работы в медицинские организации выдано для переливания 40 доз антиковидной патогенредуцированной плазмы. Переливающих плазму клиницистов просили заполнить оригинальную анкету об эффективности трансфузии. Получили 24 заполненные анкеты (60%), являющиеся предметом настоящего исследования.

Результаты исследования оценили с использованием описательной статистики при уровне значимости 0,05.

Результаты

Результаты представлены в таблице 1.

10 (42 %) переливаний выполнили женщинам.

Возраст пациентов — от 29 лет до 81 года (медиана — 54 года).

Степень тяжести заболевания:

- среднетяжелое — 5 (21%);
- тяжелое — 18 (75 %);
- крайне тяжелое — 1 (4%).

8 пациентам выполняли искусственную вентиляцию лёгких (ИВЛ).

23 пациентам перелили дозу плазмы, 1–2 дозы (в таблице — №19).

6 (25 %) переливаний выполнили повторно.

Улучшение состояния в первые сутки после переливания плазмы зафиксировали у 13 (54 %) пациентов.

Среди положительных эффектов переливания антиковидной плазмы регистрировали:

- снижение температуры тела — 6, в том числе:
- нормализация температуры тела — 2;
- снижение концентрации С-реактивного белка (СРБ) — 2;

* e-mail: ezhiburt@yandex.ru

Табл. 1. Данные анкет о переливании антиковидной плазмы

№	Возраст	Пол	Тяжесть состояния	Наличие ИВЛ	Кратность переливания	Эффект от переливания в течение 24 ч
1	41	Ж	тяжелое	нет	первичное	нет
2	66	М	среднетяжелое	нет	первичное	Увеличение сатурации крови
3	79	Ж	тяжелое	нет	первичное	нет
4	59	Ж	тяжелое	да	первичное	Снижение температуры тела
5	54	М	тяжелое	да	повторное	Снижение температуры тела
6	54	М	тяжелое	нет	первичное	нет
7	29	Ж	тяжелое	нет	первичное	нет
8	81	М	тяжелое	нет	первичное	нет
9	37	М	тяжелое	да	первичное	нет
10	70	М	тяжелое	да	первичное	нет
11	58	М	крайне тяжелое	да	первичное	нет
12	41	М	тяжелое	нет	повторное	нет
13	66	М	среднетяжелое	нет	повторное	Положительная КТ-динамика
14	36	Ж	тяжелое	да	первичное	нет
15	52	Ж	среднетяжелое	нет	первичное	Улучшение дыхания субъективно
16	52	Ж	среднетяжелое	нет	повторное	Увеличение сатурации крови
17	68	М	среднетяжелое	нет	первичное	Улучшение дыхания субъективно
18	34	М	тяжелое	да	первичное	Уменьшение общей слабости
19	50	Ж	тяжелое	нет	первичное	Снижение концентрации СРБ с 8,53 до 2,5 мг/л
20	60	М	тяжелое	да	первичное	нет
21	43	М	тяжелое	нет	первичное	Нормализация температуры тела
22	43	М	тяжелое	нет	повторное	Нормализация температуры тела
23	56	Ж	тяжелое	нет	первичное	Снижение температуры тела
24	56	Ж	тяжелое	нет	повторное	Снижение температуры тела, снижение концентрации СРБ

- увеличение сатурации крови — 2;
- уменьшение общей слабости — 1;
- снижение площади повреждения лёгких по данным компьютерной томографии (КТ) — 1.

Наблюдали 1 вероятную трансфузионную фебрильную негемолитическую реакцию — гипертермия до 39,0 °С спустя час после переливания (в таблице №18). Реакция купирована ацетаминофеном.

Заключение

Переливание антиковидной плазмы хорошо переносится и у 54% реципиентов ведет к улучшению течения заболевания в течение 24 часов. Все реципиенты плазмы получали рекомендованное комплексное лечение. Поэтому для выделения специфического для плазмы лечебного эффекта необходимы рандомизированные исследования с контрольными группами — а) без переливания плазмы и б) с переливанием плазмы здорового донора.

Авторы заявляют об отсутствии конфликта интересов (The authors declare no conflict of interest).

ЛИТЕРАТУРА/REFERENCES

1. Кузнецов С.И., Кудинова Е.В., Жибурт Е.Б. Заготовка крови в период инфекции COVID-19// Менеджер здравоохранения. — 2020. — №5. — С. 41–44. [Kuznecov SI, Kudinova EV, Zhiburt EB. Zagotovka krovi v period infekcii COVID-19. Menedzher zdravoohranenija. 2020; (5): 41–44. (In Russ).]
2. Жибурт Е.Б. Служба крови Пироговского центра: вчера, сегодня, завтра // Вестник Национального медико-хирургического центра им. Н.И. Пирогова. — 2006. — Т.1, №1.— С. 55–57. [Zhiburt EB. Sluzhba krovi Pirogovskogo centra: vchera, segodnya, zavtra. Vestnik Nacional'nogo mediko-hirurgicheskogo centra im. N.I. Pirogova. 2006; 1(1): 55–57. (In Russ).]
3. Жибурт Е.Б., Мадзаев С.Р., Шестаков Е.А., Файбушевич А.Г., Протопопова Е.Б. Медицинская и экономическая эффективность ограничительной стратегии переливания крови // Вестник Национального медико-хирургического центра им. Н.И. Пирогова. — 2015. — Т.10, №1. — С.100–102 [Zhiburt EB, Madzaev SR, Shestakov EA, Fajbushevich AG, Protopopova EB. Medicinskaja i jekonomicheskaja jeffektivnost' ogranichitel'noj strategii perelivanija krovi. Vestnik Nacional'nogo mediko-hirurgicheskogo centra im. N.I. Pirogova. 2015; 10(1): 100–102. (In Russ).]
4. Жибурт Е.Б., Губанова М.Н., Шестаков Е.А., Исмаилов Х.Г. Потребность клиники в компонентах крови изменяется // Вестник Национального медико-хирургического центра им. Н.И. Пирогова. — 2008. — Т.3, №1. — С.60–67. [Zhiburt EB, Gubanova MN, Shestakov EA, Ismailov HG. Potrebnost' kliniki v komponentah krovi izmenyaetsya. Vestnik Nacional'nogo mediko-hirurgicheskogo centra im. N.I. Pirogova. 2008; 3(1): 60–67. (In Russ).]
5. Жибурт Е.Б. Наша нормативная база пока не предусматривает переливание какой бы то ни было иммунной плазмы // Справочник заведующего КДЛ. — 2020. — №6. — С. 10–13. [Zhiburt EB. Nasha normativnaja baza poka ne predusmatrivaet perelivanie kakoj by to ni bylo immunnoj plazmy. Spravochnik zavedujushhego KDL. 2020; 6: 10–13. (In Russ).]
6. Временные методические рекомендации. Профилактика, диагностика и лечение новой коронавирусной инфекции (COVID-19). 7-я версия от 03.06.2020 [Vremennye metodicheskie rekomendacii. Profilaktika, diagnostika i lechenie novoj koronavirusnoj infekcii (COVID-19). 7th version. 03.06.2020. (In Russ).]
7. Жибурт Е.Б., Максимов В.А., Вечерко А.В. и др. Совершенствование инфекционной безопасности и организации службы крови // Вестник Национального медико-хирургического центра им. Н.И. Пирогова. — 2007. — Т.2, №2. — С. 63–67. [Zhiburt EB, Maksimov VA, Vecherko AV. et al. Sovershenstvovanie infekcionnoj bezopasnosti i organizacii sluzhby krovi. Vestnik Nacional'nogo mediko-hirurgicheskogo centra im. N.I. Pirogova. 2007; 2(2): 63–67. (In Russ).]

ОПТИМИЗАЦИЯ ЛЕЧЕНИЯ ПАЦИЕНТОВ С ИНФАРКТОМ МИОКАРДА НА ГОСПИТАЛЬНОМ ЭТАПЕ В ФОРМАТЕ МУЛЬТИДИСЦИПЛИНАРНОЙ СЕРДЕЧНОЙ КОМАНДЫ

Грицанчук А.М.* [1, 2], **Яроцкая И.А.**[2], **Никушкина И.Н.**[2], **Фомин В.В.**[1], **Емельяненко М.В.**[2, 3]

[1] *ФГАОУ ВО Первый Московский государственный медицинский университет им. И.М. Сеченова, Москва*

[2] *ГБУЗ Городская клиническая больница им. М.П. Кончаловского, Москва*

[3] *ФГБВОУ ВО Военно-медицинская академия им. С.М. Кирова (филиал), Москва*

DOI: 10.25881/BPNMSC.2020.42.93.013

Резюме. Представлен принцип мультидисциплинарного подхода в лечении пациентов с инфарктом миокарда (ИМ) старшей возрастной группы в городском стационаре в условиях Регионального сосудистого центра (РСЦ). Составлен медико-социальный портрет типичного возрастного пациента с ИМ. Определено понятие мультидисциплинарной сердечной команды (МСК) с перечнем входящих в ее состав медицинских специалистов. Разработан алгоритм действий специалистов МСК при стационарном лечении возрастного пациента с ИМ. Проведена сравнительная оценка медицинской и экономической эффективности лечения пациентов с ИМ до и после внедрения в работу РСЦ организационно-штатной структуры в виде МСК. Показана медицинская и экономическая эффективность работы МСК при лечении пациентов с ИМ по результатам анализа четырехлетнего периода наблюдения.

Ключевые слова: инфаркт миокарда, мультидисциплинарный подход, мультидисциплинарная сердечная команда, медицинская эффективность сердечной команды, экономическая эффективность сердечной команды.

OPTIMIZATION OF THE HOSPITAL STAGE OF TREATMENT OF PATIENTS WITH MYOCARDIAL INFARCTION IN THE FORMAT OF A MULTIDISCIPLINARY HEART TEAM

Gricanchuk A.M.* [1, 2], **Yarockaya I.A.**[2], **Nikushkina I.N.**[2], **Fomin V.V.**[1], **Emelyanenko M.V.**[2, 3]

[1] *I.M. Sechenov First Moscow State Medical University, Moscow*

[2] *City Clinical Hospital named after M.P. Konchalovsky, Moscow*

[3] *Military medical academy of S.M. Kirov (Moscow subsidiary), Moscow*

Abstract. The article presents the principle of a multidisciplinary approach in the treatment of older age patients with myocardial infarction in a city hospital in a Regional vascular center. A medical and social portrait of a typical elderly and senile MI patient was compiled. The concept of a multidisciplinary heart team (MHT) with a list of medical specialists included in it is defined. An algorithm of actions of MHT specialists in the inpatient treatment of an age-related patient with myocardial infarction has been developed. A comparative assessment of the medical and economic efficiency of treatment of patients with MI before and after the introduction of an organizational and staff structure in the form of MHT in the RSC was carried out. The medical and economic efficiency of MHT in the treatment of patients with MI is shown based on the analysis of the four-year follow-up period.

Keywords: myocardial infarction, multidisciplinary approach, multidisciplinary heart team, medical efficiency of the heart team, economic efficiency of the heart team.

Введение

ИБС занимает лидирующее положение среди причин смертности не только в России, но и во всем мире [2]. При статистическом анализе смертельных заболеваний в России за 2019 г. по данным Росстата, в целом по стране умерло 1,8 млн. человек, а наибольшее количество летальных исходов произошло из-за болезней системы кровообращения — 841,1 тыс. человек. В частности, от ишемической болезни сердца произошло 442,6 тыс. смертей, а от цереброваскулярных заболеваний — 260,7 тыс. [7]. Приведенные данные свидетельствуют об актуальности вопросов, касающихся диагностики и выбора метода лечения пациентов с ИБС. Особого внимания заслуживает одна из наиболее распространенных острых клинических форм ИБС — ИМ, который одновременно является одной из самых летальных форм ИБС и одной из ведущих причин смертности в развитых странах [11]. Подсчитано, что экономический ущерб от ИМ и инсультов в России составляет ежегодно до 30 млрд рублей [3]. Вследствие этого за последние шесть лет на государственном уровне были предприняты знаковые мероприятия, направленные на улучшение подходов к ведению пациентов с ИМ в рамках Федеральной сосудистой программы. Начиная с 2014 г. в Москве стали открываться принципиально новые организационные структуры оказания экстренной высокотехнологичной медицинской помощи больным с острым коронарным синдромом (ОКС) — региональные сосудистые центры (РСЦ), объединенные общим названием «инфарктная сеть». Основной базовый принцип работы РСЦ при лечении пациентов с ОКС направлен на обязательную первичную ангиопластику и стентирование инфаркт-связанной артерии как можно большему количеству пациентов в первые 12 часов острого ИМ с подъемом сегмента ST в течение 120 мин. от первого медицинского контакта с медицинским персоналом. Данный принцип отражен в последних европейских рекомендациях по лечению пациентов с острым ИМ [5]. Приверженность этому принципу позволила в Москве повысить процент экстренных стентирований при ИМ суммарно (ИМпST + ИМбпST) с 21% в 2013 г. до 79% в 2018 г., снизив летальность от ИМ с 15% до 6,7%, соответственно [8]. В 2017 г.

* e-mail: gricanchukdoc@gmail.com

в организационную сеть московских сосудистых центров вошла также и городская клиническая больница имени М.П. Кончаловского, активно включившись в работу инфарктной и инсультной сети. С целью повышения медицинской и экономической эффективности лечения пациентов с ИМ мы придерживались принципа мультидисциплинарного подхода, который предполагает тесное взаимодействие и преемственность в работе врачей различных специальностей. Для оптимизации процесса диагностики и лечения пациентов с ИМ на госпитальном этапе, основываясь на концепции «сердечной команды» лечения ИБС [6; 4], мы создали команду из определенных специалистов РСЦ — МСК, схематичное изображение которой представлено на рис. 1.

Исходя из вышеизложенного, целью нашего исследования явилась сравнительная оценка медицинской и экономической эффективности госпитального этапа лечения больных с ИМ до и после внедрения МСК в организационно-штатную структуру РСЦ ГБУЗ «ГКБ им. М.П. Кончаловского ДЗМ».

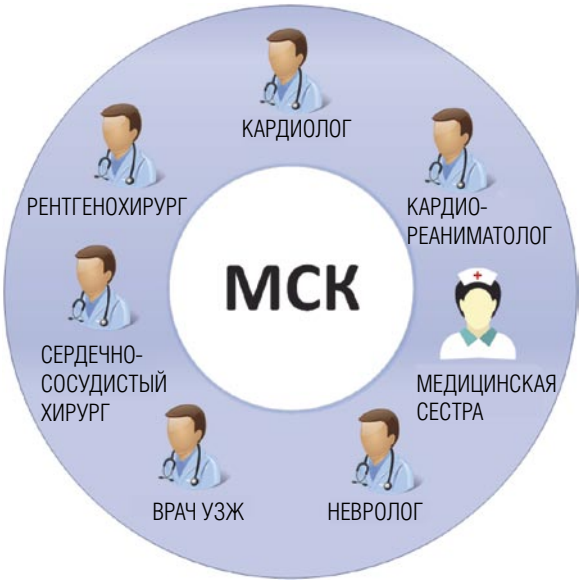

Рис. 1. Схематичная структура МСК РСЦ. Нами был реализован принцип современного мультидисциплинарного подхода к пациенту, при котором организована команда специалистов РСЦ, каждый из которых решает какую-то локальную задачу, но в целом они осуществляют комплексное эффективное лечение на госпитальном этапе пациента с ИМ.

Материал и методы

В одноцентровое проспективное исследование было включено 1243 пациента с ИМ, проходивших обследование и лечение в ГБУЗ «ГКБ им. М.П. Кончаловского ДЗМ» с 2016 по 2019 гг. Средний возраст составил 61,78±10,2 года. Среди обследованных было 764 мужчин (61,5%) и 479 (38,5%) женщин. Средний возраст мужчин составил 66,27±9,3 года, средний возраст женщин — 73,43±10,4 года. Пациенты были разделены на две группы: первая группа (n = 1243) — пациенты с ИМ всех возрастов, вторая группа (n = 908) — пациенты с ИМ пожилого и старческого возраста. В сравниваемых группах оценивалась социальная характеристика пациентов, наличие сопутствующей и возраст-ассоциированной патологии. На основании социальных и клинических характеристик пациентов формировался медико-социальный портрет пациента с ИМ в каждой из двух групп. В сравниваемых группах оценивалась медицинская и экономическая эффективность лечения пациентов до (2016 г.) и после (2017, 2018, 2019 гг.) внедрения МСК. В состав МСК (Рис. 1) было включено семь специалистов РСЦ: врач-кардиолог отделения реанимации и интенсивной терапии для больных кардиологического профиля, врач-невролог отделения реанимации и интенсивной терапии для больных ОНМК, врач отделения функциональной диагностики (врач УЗД), врач по рентгенэндоваскулярным диагностике и лечению, анестезиолог-реаниматолог отделения реанимации и интенсивной терапии для больных кардиологического профиля (кардиореаниматолог), сердечно-сосудистый хирург отделения кардиохирургии, медицинская сестра отделения реанимации и интенсивной терапии для больных кардиологического профиля. Создание и регламент работы МСК РСЦ утверждены приказом главного врача больницы. Все специалисты МСК РСЦ работают по сменному графику, старшим смены МСК РСЦ является кардиореаниматолог.

Работа специалистов МСК основана на разработанном нами алгоритме действий при поступлении больного с ИМ в стационар (Рис. 2). Алгоритм включал в себя три этапа госпитального лечения больного: дооперационный, операционный и послеоперационный этапы. Важной особенностью алгоритма являлось обязательное участие каждого из специалистов МСК на всех трех этапах ведения больного с целью не только комплексного обследования и лечения, но также и с целью исключения или подтверждения сопутствующей внесердечной патологии, которая могла бы усугубить течение ИМ.

Результаты и их обсуждение

Медико-социальный портрет пациента с ИМ

В таблицах 1 и 2 представлена клинико-социальная характеристика пациентов с ИМ всех возрастов, проходивших стационарное лечение в ГБУЗ «ГКБ им М.П. Кончаловского ДЗМ» в период 2016–2019 гг.

Табл. 1. Социальная характеристика пациентов с ИМ всех возрастов (n = 1243)

Характеристика	Кол-во (n)	Процентное соотношение (%)
Пенсионеры	785	63,1
Одинокие	483	38,85
Жители города	1076	86,56
Высшее образование	837	67,33
Среднее образование	218	17,5
Необходимость в уходе после операции	387	31,1
Без вредных привычек (злоупотребление алкоголем и курением)	265	21,3

Табл. 2. Характеристика сопутствующей патологии у пациентов с ИМ всех возрастов (n = 1243)

Сопутствующая патология	Кол-во	Процентное соотношение
Гипертоническая болезнь	957	76,9%
Сахарный диабет 2-го типа	652	52,4%
Хроническая ишемия головного мозга в анамнезе	431	34,6%
ОНМК в анамнезе	197	15,8%
Аритмия в анамнезе	575	46,2%
Инвалидность	744	59,8%

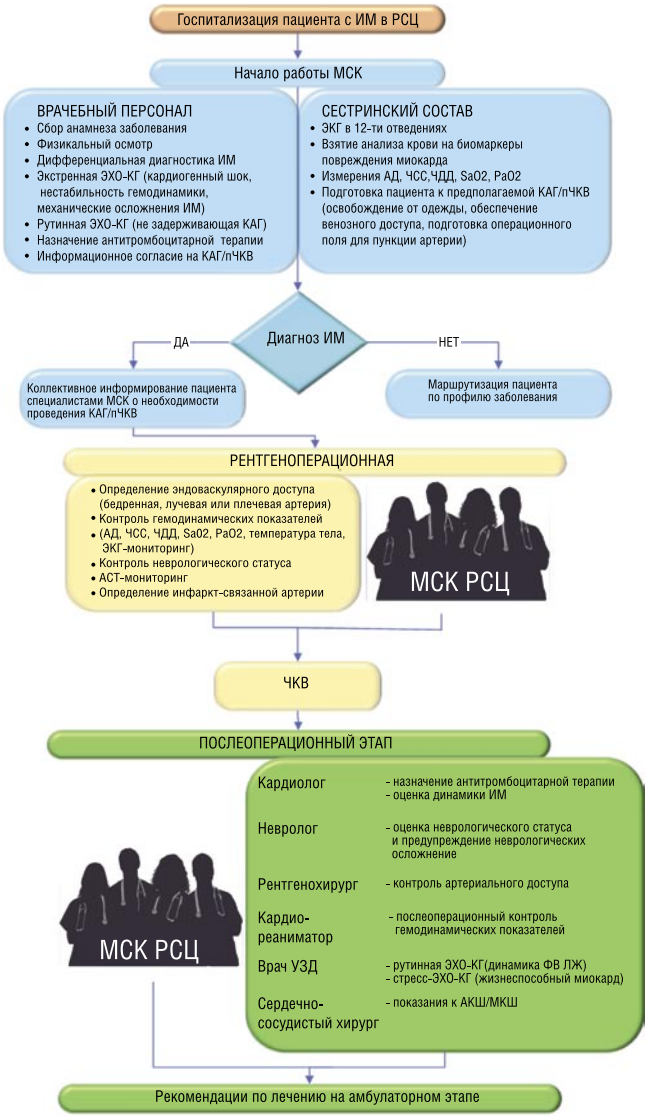

Рис. 2. Алгоритм работы МСК РСЦ ГБУЗ «ГКБ им. М.П. Кончаловского ДЗМ». Алгоритм условно разделен на три этапа стационарного лечения пациента с ИМ. После госпитализации пациента с ИМ в РСЦ начинается дооперационный этап, на котором включаются в работу все специалисты МСК. Второй этап — операционный, в тесном взаимодействии с каждым членом команды. Третий этап — послеоперационный, также требующий активного участия всех специалистов МСК.

На основании вышеуказанных данных, мы сформировали общий медико-социальный портрет пациента с ИМ: это мужчина старше 62 лет, городской житель, пенсионер, имеющий высшее образование, курящий и злоупотребляющий алкоголем, с наличием сопутствующих заболеваний в виде гипертонической болезни или сахарного диабета 2-го типа, имеющий группу инвалидности и страдающий нарушением сердечного ритма.

Медико-социальный портрет пациента с ИМ в группе пожилого и старческого возраста

В таблицах 3, 4, 5 представлены гендерно-возрастные и клинически-социальные характеристики пациентов с ИМ пожилого и старческого возраста, проходивших стационарное лечение в ГБУЗ «ГКБ им. М.П. Кончаловского ДЗМ» в период 2016–2019 гг.

Табл. 3. Возрастная характеристика пациентов с ИМ в группе пожилого и старческого возраста, n = 908

Признак	2016 г.	2017 г.	2018 г.	2019 г.	Всего
Пациенты с ИМ пожилого и старческого возраста, n	210	233	247	218	908
Средний возраст	73,5	73,77	73,06	73,7	73,5
Женщины, n (%)	98 (46,6)	120 (51,5)	132 (53,4)	106 (48,6)	456 (50,2)
Средний возраст, лет	75,8	76,4	76,09	76,93	76,3
Мужчины, n (%)	112 (53,4)	113 (48,5)	115 (46,6)	112 (51,4)	452 (49,8)
Средний возраст, лет	71,38	71,01	69,59	70,70	70,65

Табл. 4. Характеристика сопутствующей патологии у пациентов с ИМ в группе пожилого и старческого возраста, n = 908

Сопутствующая патология	Кол-во пациентов	Процентное соотношение
Гипертоническая болезнь	749	82,5%
Сахарный диабет 2-го типа	548	60,45%
Хроническая ишемия головного мозга в анамнезе	395	43,6%
ОНМК в анамнезе	159	17,5%
Аритмия в анамнезе	445	49%
Инвалидность	553	61%

Табл. 5. Социальная характеристика пациентов с ИМ в группе пожилого и старческого возраста, n = 908

Характеристика	Кол-во пациентов	Процентное соотношение
Пенсионер	662	73%
Одинокие	381	42%
Жители города	758	83,5%
Высшее образование	630	69,4%
Среднее образование	167	18,5%
Необходимость в уходе после операции	354	39%
Без вредных привычек	245	27%

На основании данных, приведенных в вышеуказанных таблицах, мы сформировали медико-социальном портрет пациента с инфарктом миокарда в группе пожилого и старческого возраста (старше 60 лет). Это пациент старше 70 лет независимо от гендерной принадлежности, городской житель, пенсионер, имеющий высшее образование, курящий и злоупотребляющий алкоголем, преимущественно с наличием гипертонической болезни, имеющий группу инвалидности, не редко страдающий нарушением сердечного ритма.

Обоснование организационно-штатной структуры МСК

Табл. 6. Количество пациентов с ИМ всех возрастов и в группе пожилого и старческого возраста за период 2016–2019 гг.

Период наблюдения	Пациенты с ИМ всех возрастов	Пациенты с ИМ пожилого и старческого возраста
2016 г.	283	210 (74%)
2017 г.	321	233 (72,5%)
2018 г.	317	247 (77,9%)
2019 г.	322	218 (67,7%)
Всего	1243	908 (73%)

Из приведенной выше таблицы, видно, что значительную долю пациентов (73%) с ИМ, проходивших стационарное обследование и лечение в больнице составляли пациенты пожилого и старческого возраста, то есть пациенты старше 60 лет.

Из данных, приведенных в таблицах 7, 8 и 9 видно, что у значительного количества пациентов имеет место сопутствующая неврологическая патология, требующая динамического наблюдения врачом-неврологом. Наличие атеросклеротического процесса в сосудах шеи у больного с ИМ, зачастую осложняющего течение самого ИМ, наличие рисков возникновения осложнений ИМ или осложнений при проведении экстренного ЧКВ — обосновывают включение в состав сердечной команды врача сердечно-сосудистого хирурга, который помогает в принятии решении о необходимости проведении экстренной или плановой открытой операции на сердце и крупных сосудах. Нередко встречаемые неотложные состояния, такие как жизнеугрожающие тахиаритмии или брадиаритмии, возникающие при ИМ или при проведении ЧКВ, требуют постоянного контроля за гемодинамическими параметрами пациента со стороны кардиореаниматолога.

Из данных в таблице 10 видно, что у пациентов с ИМ в группе пожилого и старческого возраста в отличие от группы пациентов среднего возраста, статистически достоверно чаще встречались следующие основные возраст-ассоциированные синдромы: синдром гипомобильности, синдром когнитивных нарушений, синдром мальнутрици, синдром пролежней. В то же время, возрастной разницы во встречаемости обстипационного, болевого синдромов и тревожно-депрессивных расстройств нами выявлено не было, при этом следует отметить высокий

Табл. 7. Значимая сопутствующая неврологическая патология у пациентов с ИМ всех возрастов

Неврологическая патология	2016 г.	2017 г.	2018 г.	2019 г.
Всего ИМ	283	321	317	322
ОНМК в раннем послеоперационном периоде	3	4	2	3
ХИМ	142	96	78	79
ОНМК в анамнезе	42	36	45	36
Гипертонический криз с неврологической симптоматикой	0	39	51	28
Выявление значимого атеросклероза БЦА	0	46	53	64

Табл. 8. Осложнения ЧКВ, требующие вмешательства врача сердечно-сосудистого хирурга и количество пациентов, направленных на открытую операцию на сердце

	2016 г.	2017 г.	2018 г.	2019 г.
Всего ИМ	283	321	317	322
Гемотампонада	5	4	2	4
АВ-соустье в месте пункции артерии	3	4	2	5
Механические осложнения ИМ	6	8	7	9
Рекомендовано АКШ	18	23	17	21

Табл. 9. Неотложные состояния, возникшие у пациентов с ИМ на госпитальном этапе лечения, потребовавшие вмешательства кардиореаниматолога

	2016 г.	2017 г.	2018 г.	2019 г.
Всего ИМ	283	321	317	322
Сердечно-легочная реанимация	24	21	33	18
Жизнеугрожающие аритмии (ЖТ, ФЖ)	32	42	31	26
Временная эндокардиальная стимуляция	11	19	23	26

Табл. 10. Распространенность возраст-ассоциированной патологии у пациентов с ИМ пожилого и старческого возраста (в расчете на 100 пациентов)

Возраст-ассоциированные патологические состояния	Средний возраст	Пожилой возраст
Синдром гипомобильности	23,9±1,5	48,2±1,6*
Синдром мальнутриции	12,0±1,5	29,2±1,3*
Синдром когнитивных дисфункций	2,9±0,1	38,9±0,3*
Синдром пролежней	0,3±0,01	1,2±0,03*
Обстипационный синдром	4,9±0,2	5,9±0,8
Синдром нарушений мочеиспускания	1,9±0,4	3,9±0,4*
Синдром падений	2,9±0,1	11,4±0,4*
Саркопения	0,6±0,02	34,7±0,5*
Болевой синдром	15,4±0,4	16,0±0,3
Деменция	1,2±0,04	2,7±0,1*
Тревожно-депрессивный синдром	36,4±0,4	38,2±0,5
Синдром нарушения сна	28,5±0,4	29,1±0,1*
Психологические проблемы	72,0±0,4	76,0±0,3

Примечание: * — $p<0,05$.

уровень встречаемости психологических проблем в обеих сравниваемых группах.

Указанный коморбидный фон в группе пациентов с ИМ пожилого и старческого возраста способствует изменению клинической картины ИМ, характеру и тяжести его осложнения и ухудшают качество жизни больного. К тому же, выявленная коморбидная патология ограничивает и затрудняет диагностику ИМ, что может увеличивать вероятность летального исхода, способствует увеличению количества койко-дней и препятствует реабилитации. Вышеизложенные факты обосновывают необходимость участия в процессе диагностики и лечения таких пациентов нескольких специалистов (кардиолог, сердечно-сосудистый хирург, кардиореаниматолог, рентгенэндоваскулярный хирург, невролог, врач ультразвуковой диагностики, реабилитолог, сестренский персонал). Исходя из этих фактов, мы считаем обоснованным внедрение в процесс диагностики и лечения пациентов с ИМ МСК.

Медико-экономическая эффективность лечения пациентов с ИМ до и после внедрения МСК РСЦ

Из данных, приведенных в таблицах 11 и 12, необходимо отметить снижение летальности в двух сравниваемых группах после внедрения МСК в процесс лечения пациентов с ИМ (с 4,7% в 2016 году до 3,6% в 2019 году), отмечается статистически значимое повышение ФВ ЛЖ в обоих группах по сравнению с 2016 г., отмечается повышение количества экстренных ЧКВ (увеличение оперативной активности); статистически достоверно значимо сократилось время подачи пациента в рентгеноперационную с 52 мин. в 2016 г. до 25 мин. в 2019 г. (время «дверь-баллон»). На наш взгляд, основной показатель медицинской эффективности лечения пациентов с ИМ — это снижение летальности, которое в нашем исследовании было достигнуто в обеих сравниваемых группах именно после внедрения в процесс лечения специалистов кардиокоманды. Снижению летальности от ИМ после внедрения МСК в процесс лечения в нашем исследовании способствовало заметное увеличение частоты выполнения первичных ЧКВ, а также снижение времени от момента госпитализации в стационар до открытия инфаркт-связанной артерии (время «дверь-баллон»). Динамика снижения времени «дверь-баллон» у пациентов с ИМ в группе пожилого и старческого возраста отражена на рис. 3. Отмечено статистически достоверно значимое снижение среднего койко-дня в обеих сравниваемых группах по сравнению с 2016 г.

В дополнение к полученным результатам исследования хотим отметить, что при лечении пациентов с ИМ, начиная с 2017 г. нами активно стали использоваться современные антиагрегантные препараты (прасугрел, тикагрелол, эптифибатид), согласно общепризнанным алгоритмам применения антитромботических препаратов у пациентов, подвергающихся ЧКВ [5; 6]. К тому же, в последние три года при проведении первичных ЧКВ нами применяются исключительно стенты с лекарственным антипролиферативным покрытием нового поколения,

Табл. 11. Сравнение подгрупп пациентов с ИМ всех возрастов до (2016 г.) и после (2017, 2018, 2019 гг.) внедрения МСК

Признак	2016 г.	2017 г.	2018 г.	2019 г.
Количество пациентов с ИМ	283	321	317	322
Средний возраст, лет	66,52	66,01	67,01	65,57
Мужчины, n (%)	172 (60,8)	201 (62,6)	184 (58,14)	207 (64,14)
Прооперировано, n	243	298	312	320
Оперативная активность (%)	86	93	98,5	99,5
Время «дверь-баллон», мин.	47	39	31	27
Летальность, %	3,01	3,6	2	2,1
Средний койко-день	6,58	4,92	5,11	5,22
ФВ ЛЖ (%)	46,6	52,3	56,7	57,3

Табл. 12. Сравнение подгрупп пациентов с ИМ пожилого и старческого возраста до (2016 г.) и после (2017, 2018, 2019 гг.) внедрения МСК

Характеристика	2016 г.	2017 г.	2018 г.	2019 г.
Пациенты с ИМ пожилого и старческого возраста, n	210	233	247	218
Средний возраст, лет	73,5	73,77	73,06	73,7
Мужчины, n (%)	112 (53,4%)	113 (48,5%)	115 (46,6%)	112 (51,4%)
Прооперировано, n	174	213	243	216
Оперативная активность, %	82	91,4	98,3	99
Время «дверь-баллон», мин.	52	45	37	25
Летальность, %	4,7	3,8	4,0	3,6
Средний койко-день	7,1	5,28	5,28	5,46
ФВ ЛЖ (%)	45,7	51,7	55,5	56,8

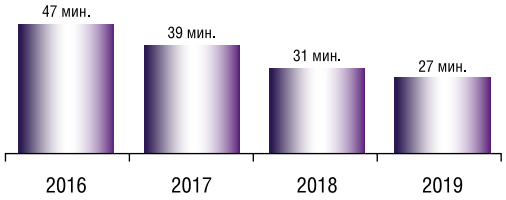

Рис. 3. Динамика снижения среднего времени «дверь-баллон» у пациентов с ИМ в группе пожилого и старческого возраста с 2016 по 2019 гг.

что минимизирует частоту рестенозов и необходимость повторных вмешательств на целевых коронарных артериях [1; 5; 13]. Отметим, что в последние три года нами используется преимущественно лучевой доступ при проведении первичных ЧКВ у пациентов с ИМ.

В заключение отметим, что данные мировой литературы показывают, что не менее одной трети пациентов с острым ИМ умирают до поступления в стационар, а еще 40–50% умирают по прибытии [4]. Еще 5–10% пациентов умрут в течение первых 12 месяцев после ИМ [4]. Повторная госпитализация встречается примерно у 50% пациентов в течение первых 12 месяцев после первого ИМ. Общий прогноз зависит от фракции выброса желудочка, возраста пациента и наличия сопутствующих заболеваний. Пациенты, не подвергшиеся реваскуляризации миокарда будут иметь худший результат по сравнению с пациентами,

которым была выполнена реваскуляризация. Наилучший прогноз отмечается у пациентов с ранней и успешной реперфузией и сохраненной фракцией выброса левого желудочка [9; 10; 12]. На наш взгляд, комплексные усилия, оказываемые специалистами МСК, принимаемые взвешенные решения за счет обсуждения тактики одновременно несколькими специалистами — способствуют повышению эффективности лечения пациентов с острым ИМ, снижая летальность, повышая фракцию выброса ЛЖ у таких пациентов. К тому же, за счет оперативно принятых решений о необходимости ЧКВ, снижения времени маршрутизации пациента внутри стационара и максимально ранней интервенции удается снизить средний койко-день у таких пациентов, что в целом снижает денежные затраты на лечение, повышая экономическую эффективность лечения.

Выводы

1. Среди пациентов с ИМ проходящих обследование и лечение в сосудистом центре многопрофильного стационара значительную долю (73%) составляют пациенты пожилого и старческого возраста.
2. В группу пациентов высокого риска медико-социальных последствий ИМ входят пациенты пожилого и старческого возраста с преобладанием следующих гериатрических синдромов: синдром гипомобильности, синдром когнитивного дефицита, синдром мальнутриции, саркопения.
3. Внедрение МСК в структуру работы РСЦ многопрофильного стационара улучшает медицинскую эффективность (уменьшение летальности, увеличение оперативной активности, уменьшение времени «дверь-баллон», увеличение фракции выброса ЛЖ) лечения больных с ИМ на госпитальном этапе.
4. Внедрение МСК в структуру работы сосудистого центра многопрофильного стационара улучшает экономическую эффективность (снижение среднего койко-дня) лечения больных с ИМ на госпитальном этапе.
5. С целью улучшения медико-экономической эффективности лечения пациентов с ИМ на госпитальном этапе организационно-штатный состав МСК должен включать следующих специалистов: врач-кардиолог; врач по рентгенэндоваскулярным диагностике и лечению; врач-невролог; сердечно-сосудистый хирург; врач по ультразвуковой диагностике; реаниматолог отделения кардиореанимации; специалист в области сестринского дела.

Авторы заявляют об отсутствии конфликта интересов (The authors declare no conflict of interest).

ЛИТЕРАТУРА/REFERENCES

1. Бабунашвили А.М., Карташов Д.С., Бабокин В.Е., Озашвили И.Г., Юдин И.Е. Эффективность применения стентов, покрытых сиролимусом, при лечении диффузных (длинных и очень длинных) атеросклеротических поражений коронарных артерий // Российский кардиологический журнал. — 2017. №8. — С.42–50. [Babunashvili AM, Kartashov DS, Babokin VE, Ozashvili IG, Judin IE. Jeffektivnost' primenenija stentov, pokrytyh sirolimusom, pri lechenii diffuznyh (dlinnyh i ochen' dlinnyh) aterosklerotieskih porazhenij koronarnyh arterij. Rossijskij kardiologicheskij zhurnal. 2017; (8): 42–50. (In Russ).] doi: 10.15829/1560-4071-2017-8-42-50.
2. Бокерия Л.А., Гудкова Р.Г. Сердечно-сосудистая хирургия – 2015. Болезни и врожденные аномалии системы кровообращения. М.: НЦССХ им. А.Н. Бакулева РАМН, 2016. С. 5–8. [Bokerija LA., Gudkova RG. Serdechno-sosudistaja hirurgija – 2015. Bolezni i vrozhdennye anomalii sistemy krovoobrashhenija. Moscow: NCSSH im. A.N. Bakuleva RAMN; 2016: pp. 5–8. (In Russ).]
3. Ощепкова Е.В. Смертность населения от сердечно-сосудистых заболеваний в Российской Федерации в 2001–2006 гг. и пути к ее снижению // Кардиология. — 2009. — №2. — С. 63–70. [Oshhepkova EV. Smertnost' naselenija ot serdechno-sosudistyh zabolevanij v Rossijskoj Federacii v 2001–2006 gg. i puti k ee snizheniju. Kardiologija. 2009; (2): 63–70. (In Russ).]
4. Петросян К.В. Мультидисциплинарный подход в формате Heart Team — вектор оптимизации лечения пациентов с поражениями коронарного русла // Грудная и сердечно-сосудистая хирургия. — 2018. — №60 (4). С.287–293. [Petrosian KV. Multidisciplinary approach in a Heart Team concept — direct strategy in optimization of treatment for coronary lesions. Russian Journal of Thoracic and Cardiovascular Surgery. 2018; 60(4): 287–93. (In Russ).] doi: 10.24022/0236-2791-2018-60-4-287-293.
5. Рекомендации ЕОК по ведению пациентов с острым инфарктом миокарда с подъемом сегмента ST 2017 // Российский кардиологический журнал. — 2018. — №5. — С.103–158. [Rekomendacii EOK po vedeniju pacientov s ostrym infarktom miokarda s pod'emom segmenta ST 2017. Rossijskij kardiologicheskij zhurnal. 2018; (5): 103–158. (In Russ).]
6. Рекомендации ESC/EACTS по реваскуляризации миокарда 2018 // Российский кардиологический журнал. — 2019. — №8. — С.151–226. [2018 ESC/EACTS guidelines on myocardial revascularization. Russian Journal of Cardiology. 2019; 24(8): 151–226. (In Russ).] doi: 10.15829/1560-4071-2019-8-151-226.
7. Рождаемость и смертность в России. Росстат, 2020. [Rozhdaemost' i smertnost' v Rossii. Rosstat; 2020. (In Russ).]
8. Шпектор А.В. Острый инфаркт миокарда: современные подходы к диагностике и лечению / III Московский городской съезд анестезиологов и реаниматологов; 2018; Москва. [Shpektor AV. Ostryj infarkt miokarda: sovremennye podhody k diagnostike i lecheniju / III Moskovskij gorodskoj s'ezd anesteziologov i reanimatologov; 2018; Moscow. (In Russ).] Доступно по: https://youtu.be/tjbv_aVcqI4. Ссылка активна на 08.11.2020.
9. Choi AR, Jeong MH, Hong YJ, Sohn SJ, Kook HY, Sim DS, Ahn YK, Lee KH, Cho JY, Kim YJ, Cho MC, Kim CJ, other Korea Acute Myocardial Infarction Registry Investigators. Clinical characteristics and outcomes in acute myocardial infarction patients with versus without any cardiovascular risk factors. The Korean Journal of Internal Medicine. 2019; 34(5): 1040–1049. doi: 10.3904/kjim.2018.056.
10. Lopes RD, de Barros E Silva PGM, de Andrade Jesuino I, et al. Timing of Loading Dose of Atorvastatin in Patients Undergoing Percutaneous Coronary Intervention for Acute Coronary Syndromes: Insights From the SECURE-PCI Randomized Clinical Trial. JAMA Cardiol. 2018; 3(11): 1113–1118.
11. Mechanic OJ., Grossman SA. Acute Myocardial Infarction. 2020 Aug 11. In: StatPearls [Internet]. Treasure Island (FL): StatPearls Publishing; 2020 Jan. PMID: 29083808.
12. Stone GW, Ellis SG, Gori T, Metzger DC, Stein B, Erickson M, Torzewski J, Williams JJr, Lawson W, Broderick TM, Kabour A, Piegari G, Cavendish J, Bertolet B, Choi JW, Marx SO, Genereux P, Kereiakes DJ. ABSORB IV Investigators. Blinded outcomes and angina assessment of coronary bioresorbable scaffolds: 30-day and 1-year results from the ABSORB IV randomised trial. Lancet. 2018 Oct 27; 392(10157): 1530–1540. doi: 10.1016/S0140-6736(18)32283-9.
13. Sabate M, Cequier A, Iniguez A, Serra A, Hernandez-Antolin R, Mainar V, Valgimigli M, Tespili M, den Heijer P, Bethencourt A, Vazquez N, Gomez-Hospital JA, Baz JA, Martin-Yuste V, van Geuns RJ, Alfonso F, Bordes P, Tebaldi M, Masotti M, Silvestro A, Backx B, Brugaletta S, van Es GA, Serruys PW. Everolimus-eluting stent versus bare-metal stent in ST-segment elevation myocardial infarction (EXAMINATION): 1 year results of a randomised controlled trial. Lancet. 2012 Oct 27; 380(9852): 1482–90. doi: 10.1016/S0140-6736(12)61223-9.

АНАЛИЗ СИГНАЛОВ ЭЛЕКТРОЭНЦЕФАЛОГРАММ С ПРИМЕНЕНИЕМ ТЕХНОЛОГИЙ МАШИННОГО ОБУЧЕНИЯ ДЛЯ ДЕТЕКТИРОВАНИЯ ФОКАЛЬНЫХ ЭПИЛЕПТИФОРМНЫХ РАЗРЯДОВ

Карпов О.Э.[1], Пензин О.В.* [1], Панин И.И.[2, 3], Утяшев Н.П.[1]

[1] *ФГБУ «Национальный медико-хирургический Центр им. Н.И. Пирогова», Москва*
[2] *ООО «СберМедИИ», Москва*
[3] *ФГБУН «Институт проблем передачи информации им. А.А. Харкевича РАН», Москва*

DOI: 10.25881/BPNMSC.2020.35.43.014

Резюме. Рассмотрен алгоритм детектирования фокальных эпилептиформных разрядов, созданный при использовании свёрточных искусственных нейронных сетей.

Показатель прогностической ценности отрицательного результата, ПЦОР, стремящийся к 100% (97,4–99,7% при распространенности 0,1–5%), обеспечивает высокую вероятность того, что участок, помеченный алгоритмом как нормальный, действительно не содержит эпилептиформных разрядов.

Таким образом, алгоритм удовлетворяет исходному требованию о поиске областей интереса для детального анализа врачом-специалистом.

Ключевые слова: эпилепсия, фокальные разряды, ЭЭГ, машинное обучение, свёрточные нейронные сети.

ANALYSIS OF EEG SIGNALS USING MACHINE LEARNING TECHNOLOGIES FOR DETECTING FOCAL EPILEPTIFORM DISCHARGES

Karpov O.E.[1], Penzin O.V.* [1], Panin I.I.[2, 3], Utyashev N.P.[1]

[1] *Pirogov National Medical and Surgical Center, Moscow*
[2] *SberMedAI LLC., Moscow*
[3] *Kharkevich Institute for Information Transmission Problems, Moscow*

Abstract. The paper considers an algorithm for detecting focal epileptiform discharges, created using convolutional neural networks.

A negative predictive value, NPV, tending to 100% (97.4–99.7% with a prevalence of 0.1–5%) provides a high likelihood that the site marked by the algorithm as normal does not actually contain epileptiform discharges.

Thus, the algorithm satisfies the initial requirement to search for regions of interest for detailed analysis by a medical specialist.

Keywords: epilepsy, focal discharges, EEG, machine learning, convolutional neural networks.

Актуальность и цель исследования

Эпилепсия является распространенным и социально значимым хроническим заболеванием ЦНС. Регистрация электрической активности головного мозга в виде записи и последующего анализа электроэнцефалограммы (ЭЭГ) играет ключевую роль в подтверждении диагноза эпилепсия и дальнейшей ее классификации в соответствии с современными рекомендациями Международной противоэпилептической лиги (International League Against Epilepsy, ILAE) [1]. Классификация приступов (по их началу) на фокальные и генерализованные является важным этапом для определения типа эпилепсии (фокальная; генерализованная; комбинированная генерализованная и фокальная эпилепсия) и дальнейшему уточнению эпилептического синдрома [2] важны для оптимального выбора противоэпилептических препаратов или рассмотрения вопроса об альтернативных, в том числе нейрохирургических методах лечения.

Длительный ЭЭГ-мониторинг (в сочетании с видеозаписью) может продолжаться несколько суток и предоставляет важную информацию для проведения оценки межприступной электрической активности, регистрации ЭЭГ-картины приступа с целью определения его типа и источника эпилептогенной зоны, анализа семиологии приступа и других важных диагностических сведений [4].

К сожалению, анализ многочасовых записей длительного ЭЭГ-мониторинга занимает продолжительное время высококвалифицированных специалистов (вплоть до нескольких часов) — использование современных технологий искусственного интеллекта и машинного обучения для частичной автоматизации этого процесса позволит оптимизировать нагрузку на нейрофизиологов, осуществляющих расшифровку записей ЭЭГ.

Целью данного исследования является создание алгоритма детектирования фокальных эпилептиформных разрядов с помощью методов машинного обучения. В будущем комплекс из подобных алгоритмов для других паттернов ЭЭГ-сигналов может проводить предварительную оценку и разметку записи ЭЭГ для предоставления врачу-специалисту материалов исследования с выделенными «областями интереса» как продемонстрировано на блок-схеме, представленной на Рисунке 1.

* e-mail: penzinov@pirogov-center.ru

Рис. 1. Существующий порядок проведения исследования [сверху] и предлагаемый подход с автоматизацией и применением интеллектуального анализа [снизу].

Материалы и методы

Для создания алгоритма поиска фокальных разрядов в Пироговском Центре была собрана выборка из 74 обезличенных (деперсонифицированных) фрагментов записей ЭЭГ в формате EDF / EDF+C [4], полученных от различных взрослых пациентов, страдающих эпилепсией. Записи имели частоту дискретизации 128 Гц и включали стандартный набор электродов по системе 10–20% [5]: Fp1, Fp2, F7, F3, Fz, F4, F8, T3, C3, Cz, C4, T4, T5, P3, Pz, P4, T6, O1, O2. Суммарная длина всех записей составила 46,5 часов.

На всех ЭЭГ записях были размечены участки шириной в 2 секунды, содержащие фокальные разряды. Общее число таких участков составило 3500 штук или 4% от общей длины записей. Разметка записей ЭЭГ была произведена экспертом-неврологом Пироговского Центра.

В качестве предсказательной модели, лежащей в основе разработанного алгоритма, была использована сверточная нейронная сеть (Convolutional neural networks — CNN) [6]. В соответствии со стандартной методологией машинного обучения, исходная размеченная выборка ЭЭГ была разделена на обучающую для настройки параметров алгоритма и тестовую для контроля его качества; соотношение размеров этих выборок составило приблизительно 2 к 1, соответственно. Параметры предсказательной модели подбирались автоматически на обучающей выборке путем минимизации кросс-энтропии (логистической функции ошибки, Log Loss, демонстрирующее расхождение между двумя распределениями — предсказанием модели и интерпретацией участка ЭЭГ, предложенной экспертом).

Для полученных моделей также оценивались характеристики точности их прогноза: чувствительность и специфичность. Их определения с учетом контекста данной работы приведены ниже [7]:

- Чувствительность (Se) — доля положительных результатов, которые правильно идентифицированы алгоритмом как таковые. В контексте данной работы: доля участков ЭЭГ с верно предсказанным наличием фокального эпилептиформного разряда среди всех участков записи ЭЭГ с фокальными эпилептиформными разрядами, подтвержденными врачами-экспертами.
- Специфичность (Sp) — доля отрицательных результатов, которые правильно идентифицированы алгоритмом как таковые. В контексте данной работы: доля участков ЭЭГ с верно предсказанным отсутствие фокального эпилептиформного разряда среди всех участков ЭЭГ, на которых отсутствие фокальных эпилептиформных разрядов подтверждено врачами-экспертами.

Для полученного алгоритма оценивались еще несколько характеристик классификации, являющихся дополнительными к чувствительности и специфичности и сильно зависящих от показателя распространенности (P) фокальных эпилептиформных разрядов, представляющего собой долю всех участков ЭЭГ с фокальными эпилептиформными разрядами, подтвержденными врачами-экспертами, от общего количества проанализированных участков ЭЭГ [8; 9]:

- Прогностическая ценность положительного результата (ПЦПР, она же точность, precision) — доля положительных результатов, которые правильно идентифицированы алгоритмом как таковые, от всех положительных результатов оценки алгоритмом. В контексте данной работы: доля участков ЭЭГ с верно предсказанным наличием фокального эпилептиформного разряда среди всех участков ЭЭГ, для которых алгоритмом было оценено наличие фокального разряда.

С распространённостью (P), чувствительностью (Se) и специфичностью (Sp), данный показатель связан следующим образом:

$$ПЦПР = (Se*P) / (Se*P + (1-Sp)*(1-P)).$$

- Прогностическая ценность отрицательного результата (ПЦОР) — доля отрицательных результатов, которые правильно идентифицированы алгоритмом как таковые, от всех отрицательных результатов оценки алгоритмом. В контексте данной работы: доля участков ЭЭГ с верно предсказанным отсутствием фокального эпилептиформного разряда среди всех участков ЭЭГ, для которых алгоритмом было предсказано отсутствие фокального разряда.

С распространённостью (P), чувствительностью (Se) и специфичностью (Sp), данный показатель связан следующим образом:

$$ПЦОР = (Sp*(1-P)) / ((1-Se)*P + Sp*(1-P)).$$

В отличие от чувствительности и специфичности показатели ПЦОР и ПЦПР сильно зависят от распространенности (P) фокальных эпилептиформных разрядов в выборке. Для возможности произвести сравнение с оценками ПЦОР и ПЦПР из других исследований

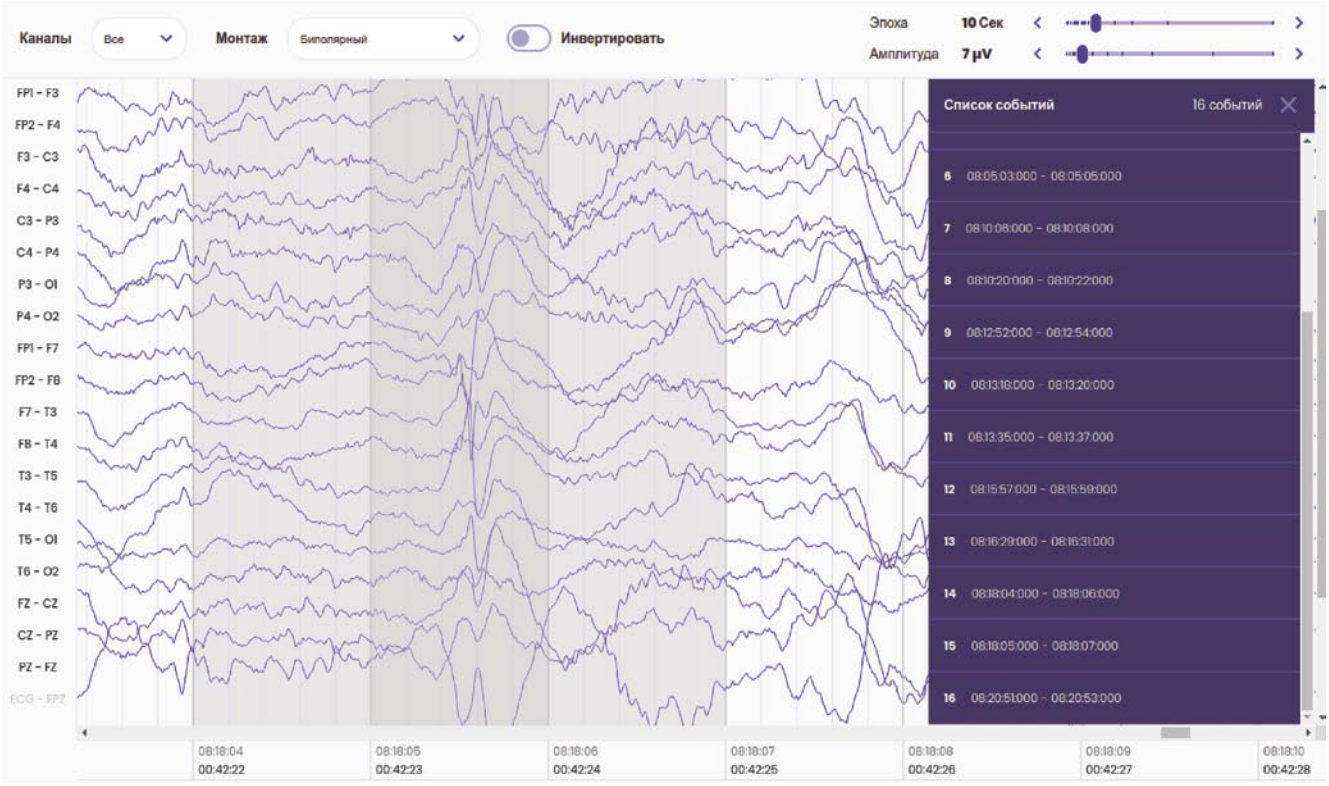

Рис. 2. Представление найденных алгоритмом «кандидатов» в фокальные эпилептиформные разряды.

ряд авторов предлагает производить их коррекцию на другой уровень распространенности, известный по исследовательским работам или предлагаемый в качестве референтного [8–10].

Для всех вычисленных характеристик качества прогноза были рассчитаны 95-процентные биноминальные доверительные интервалы (ДИ) по методу Клоппера-Пирсона [9]. Расчет доверительных интервалов для скорректированных на распространенность фокальных эпилептиформных разрядов показателей прогностической ценности (ПЦПР и ПЦОР) осуществлялся по методу Вильсона [11].

Результаты и их обсуждение

Для поданного на вход двухсекундного участка ЭЭГ созданный в рамках данного исследования алгоритм выдает оценку вероятности того, что внутри него присутствует хотя бы один фокальный разряд. Выбирая пороговое значение для этой вероятности (так называемый порог классификации) и отсекая таким образом более вероятные события, можно получить список отрезков ЭЭГ, содержащих «кандидатов» в разряды. Этот список должен просмотреть врач-специалист и подтвердить или опровергнуть наличие фокальных эпилептиформных разрядов. Пользовательский интерфейс для просмотра и оценки записи сигнала ЭЭГ представлен на Рисунке 2.

На Рисунке 3 представлены нормализованные матрицы ошибок алгоритма на тестовой выборке для

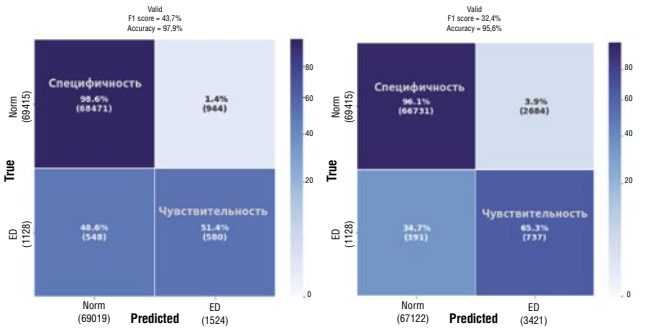

Рис. 3. Матрицы ошибок алгоритма на тестовой выборке для двух значений порога классификации: (а) 0,1 [слева]; (б) 0,05 [справа].

двух значений порога классификации. Они позволяют провести оценку чувствительности и специфичности алгоритма выделения фокальных эпилептиформных разрядов в записи ЭЭГ-сигнала.

В строках матрицы ошибок содержатся истинные («*true*») значения, установленные врачом-неврологом, в столбцах — определенные алгоритмом («*predicted*»). Меткой «*norm*» отмечены двухсекундные интервалы с нормальной электрической активностью, меткой «*ED*» — фокальные эпилептиформные разряды. Таким образом, на пересечении строки и колонки с одинаковыми метками находятся верные результаты работы алгоритма (истинно положительные и истинно отрицательные); если же метки отличаются — это ошибочные результаты

Табл. 1. Показатели качества классификации алгоритма при разных порогах классификации [НГ-ДИ95% — нижняя граница 95%-го доверительного интервала, ВГ-ДИ95% — верхняя граница 95%-го доверительного интервала]

Показатели качества классификатора	Порог классификации = 0,1			Порог классификации = 0,05		
	Значение	НГ-ДИ95%	ВГ-ДИ95%	Значение	НГ-ДИ95%	ВГ-ДИ95%
Общая доля верных результатов алгоритма	97,9%	97,9%	98,0%	95,6%	95,6%	95,7%
Чувствительность	51,4%	48,8%	54,0%	65,3%	62,6%	68,0%
Специфичность	98,6%	98,6%	98,7%	96,1%	96,1%	96,2%
Распространенность	1,6%	1,5%	1,7%	1,6%	1,5%	1,7%
ПЦПР	38,1%	36,1%	40,0%	21,5%	20,6%	22,4%
ПЦОР	99,2%	99,2%	99,2%	99,4%	99,4%	99,5%
ПЦПР при 5% распространенности	66,6%	64,1%	68,9%	47,1%	45,4%	48,7%
ПЦОР при 5% распространенности	97,5%	97,4%	97,6%	98,1%	98,0%	98,2%
ПЦПР при 0,1% распространенности	3,6%	2,8%	4,7%	21,5%	20,6%	22,4%
ПЦОР при 0,1% распространенности	100,0%	99,9%	100,0%	99,4%	99,4%	99,5%

алгоритма (ложноположительные или ложноотрицательные). Цвет ячейки выражает долю группы от общего количества проанализированных разрядов может быть интерпретирован по шкале, представленной справа от матрицы.

Можно отметить тот факт, что уменьшение численного значения для порога классификации увеличивает чувствительность метода, но при этом растет и число ложноположительных срабатываний. Учитывая, что чувствительность и специфичность для конкретной записи может отличаться от представленных в выборке усредненных данных, есть гипотеза, что задавать подходящее значение порога должен сам пользователь-врач.

Для лучшего отражения можно привести аналогию с регулировкой громкости аудиосистемы: чем больше усиление (ниже порог классификации), тем лучше слышны нюансы записи (алгоритм выделяет больше истинных фокальных разрядов), но и больше посторонних шумов и артефактов (ложноположительных срабатываний алгоритма).

Рассчитанные по матрицам ошибок показатели качества работы алгоритма-классификатора при обработке двухсекундных отрезков записей сигналов ЭЭГ из тестовой выборки с разными порогами классификации представлены в Таблице 1.

Заключение

Как видно из представленных результатов, точность алгоритма пока недостаточна для оценки точного количества фокальных эпилептиформных разрядов в записи ЭЭГ (или верного распознавания моделью каждого разряда, присутствующего в записи), но уже позволяет установить факт их наличия в этой записи.

Показатель прогностической ценности положительного результата, ПЦПР, составляющий 20–40% указывает на то, что алгоритм будет работать со значительной «гипердиагностикой», верно срабатывая лишь на каждый 3 или 5 фокальный эпилептиформный разряд (т.е. допуская при этом от 2 до 4 «ложноположительных срабатываний»).

Данная проблема является достаточно типичной и встречается при использовании алгоритмов машинного обучения и в других областях медицины, при необходимости выявлять редкие события с низкой распространенностью как в специально собранных для исследования выборках, так и в данных, накопленных в ходе рутинной клинической практики [12].

В тоже время показатель прогностической ценности отрицательного результата, ПЦОР, стремящийся к 100% (99,2–99,4%), обеспечивает высокую вероятность того, что участок, помеченный алгоритмом как нормальный, действительно не содержит эпилептиформных разрядов.

Таким образом, алгоритм удовлетворяет исходному требованию о поиске областей интереса для детального анализа врачом-специалистом, позволяя провести качественную (обнаружены/не обнаружены) оценку записи ЭЭГ на наличие фокальных эпилептиформных разрядов.

В дальнейшем данное исследование планируется продолжить с расширением размеченной выборки ЭЭГ, что должно позволить точнее оценить количество и распределение эпилептиформных разрядов (как фокальных, так и генерализованных) для вычисления индекса эпилептиформной активности.

Авторы заявляют об отсутствии конфликта интересов (The authors declare no conflict of interest).

ЛИТЕРАТУРА/REFERENCES

1. Fisher R, Cross J, French J, et al. Operational classification of seizure types by the International League Against Epilepsy: Position Paper of the ILAE Commission for Classification and Terminology. Epilepsia. 2017; 58(4): 522–530. doi:10.1111/epi.13670.
2. Авакян Г.Н., Блинов Д.В., Лебедева А.В., и др. Классификация эпилепсии Международной Противоэпилептической Лиги: пересмотр и обновление 2017 года. Эпилепсия и пароксизмальные состояния. 2017; 9(1): 6–25. [Avakyan GN, Blinov DV, Lebedeva AV, et al. ILAE classification

of the epilepsies: the 2017 revision and update. Epilepsia and paroxyzmal conditions. 2017; 9(1): 6–25. (In Russ).] doi:10.17749/2077-8333.2017.9.1.006-025.
3. American Clinical Neurophysiology Society. Guideline twelve: guidelines for long-term monitoring for epilepsy. J Clin Neurophysiol. 2008; 25(3): 170–80. doi: 10.1097/WNP.0b013e318175d472.
4. Kemp B, Värri A, Rosa AC, Nielsen KD, Gade J. A simple format for exchange of digitized polygraphic recordings. Electroencephalogr Clin Neurophysiol. 1992; 82(5): 391–393. doi: 10.1016/0013-4694(92)90009-7.
5. American Electroencephalographic Society guidelines for standard electrode position nomenclature. J Clin Neurophysiol. 1991; 8(2): 200–2.
6. LeCun Y, Boser B, Denker JS, et al. Backpropagation Applied to Handwritten Zip Code Recognition, Neural Computation. 1989; 1(4): 541–551.
7. Бююль А., Цёфель П. SPSS: искусство обработки информации. Анализ статистических данных и восстановление скрытых закономерностей: Пер. с нем. — Спб: ДиаСофтЮП, 2005. — 608 с. [Büyul, A. SPSS: iskusstvo obrabotki informatsii. Analiz statisticheskikh dannykh i vosstanovlenie skrytykh zakonomernostei: Per. s nem. Spb: DiaSoftYuP, 2005. (In Russ).]
8. Реброва О.Ю. Статистический анализ медицинских данных. Применение пакета прикладных программ STATISTICA. — Москва: МедиаСфера, 2002. — 312 с. [Rebrova OYu. Statisticheskii analiz meditsinskikh dannykh. Primenenie paketa prikladnykh programm STATISTICA. Moscow: MediaSfera, 2002. (In Russ).]
9. Fleiss JL, Levin B, Paik MC. Statistical Methods for Rates and Proportions, 3d ed. New Jersey: John Wiley & Sons, 2003.
10. Heston TF. Standardized predictive values. J Magn Reson Imaging. 2014; 39(5): 1338. doi: 10.1002/jmri.24564.
11. Altman DG, Machin D, Bryant TN, et al. Statistics with Confidence, 2nd ed. UK: British Medical Journal Books; 2000.
12. Пензин О.В., Швырёв С.Л., Зарубина Т.В. Результаты внедрения в клиническую практику прогностической модели для оценки риска развития миелотоксических осложнений химиотерапии // Вестник новых медицинских технологий. — 2019. — №1. — С. 112–118. [Penzin OV, Shvyrev SL, Zarubina TV. Results of implementation in the clinical practice the prognostic model for assessing the risk development of mielotoxic complications of chemotherapy. Vestnik novykh medicinskikh tekhnologij. 2019; 1: 112–118. (In Russ).] doi: 10.24411/1609-2163-2019-16061.

ОБЗОРЫ ЛИТЕРАТУРЫ • REVIEWS

ЧРЕСКОЖНЫЕ КОРОНАРНЫЕ ВМЕШАТЕЛЬСТВА У БОЛЬНЫХ ГЕМОБЛАСТОЗАМИ

Гительзон Е.А.* [1], **Файбушевич А.Г.**[1], **Гительзон Д.Г.**[1, 2], **Веретник Г.И.**[1]

[1] *ФГАОУ «Российский университет дружбы народов», Москва*
[2] *ФГБУ «НМИЦ гематологии», Москва*

DOI: 10.25881/BPNMSC.2020.97.92.015

Резюме. Усовершенствование диагностических и лечебных схем для больных гемобластозами позволило повысить уровень выживаемости среди этих пациентов. Однако в клинической практике наблюдается тенденция к увеличению количества пациентов с сочетанием ИБС и гемобластоза. В большинстве случаев наличие конкурирующей ИБС у онкогематологических больных осложняет лечение основного заболевания. Кардиотоксичность химиотерапии может стать потенциальной причиной прерывания или прекращения противоопухолевого лечения, потенциально ухудшая «общий» прогноз жизни. До сих пор нет ясности по проведению чрескожных коронарных вмешательств у больных гемобластозами, так в литературе представлены лишь отдельные описания случаев.

Ключевые слова: ишемическая болезнь сердца, гемобластоз, чрескожное коронарное вмешательство.

PERCUTANEOUS CORONARY INTERVENTION IN PATIENTS WITH BLOOD MALIGNANCY

Gitelzon E.A.* [1], **Fajbushevich A.G.**[1], **Gitelzon D.G.**[1, 2], **Veretnik G.I.**[1]

[1] *RUDN University, Moscow*
[2] *National Research Center for Hematology, Moscow*

Abstract. Improvement of diagnostic and treatment regimens for patients with blood malignancies allowed increasing the survival rate among these patients. However, there is a tendency to increase the number of patients with a combination of coronary artery disease and blood malignancy in clinical practice. In most cases, the presence of competing coronary artery disease in oncohematologic patients complicates the treatment of the underlying disease. Cardiotoxicity of chemotherapy can be a cause of interruption or termination of anti-tumor treatment, potentially worsening overall outcomes. Until now it is not clear about percutaneous coronary interventions in patients with blood malignancy.

Keywords: coronary artery disease, blood malignancy, percutaneous coronary intervention.

Введение

Усовершенствование схем лечения больных гемобластозами, появление новых лекарственных препаратов, прицельно поражающих опухолевые клетки, разработка и синтез факторов свертывания крови позволили увеличить продолжительность жизни онкогематологических пациентов и изменить ее качество. Это неизбежно сопровождается развитием характерных для их возрастных групп заболеваний, встречающихся в общей популяции и требующих хирургического вмешательства, в том числе становятся крайне актуальными кардиоваскулярные осложнения. В первую очередь речь идет об увеличении количества больных гемобластозами в сочетании с ИБС. В большинстве случаев наличие конкурирующей ИБС у онкогематологических больных осложняет лечение основного заболевания. В первое полугодие после верификации онкологического диагноза значительно увеличивается риск развития и прогрессирования ИБС.

В настоящее время проведено мало исследований, посвященных изучению эффективности чрескожного коронарного вмешательства (ЧКВ) у онкогематологических больных. Следует учитывать, что все исследования выполнены на недостаточно большом количестве пациентов, что не позволяет определить четкие рекомендации по выполнению ЧКВ у данной категории больных.

Во время проведения ЧКВ у онкогематологического больного перед доктором всегда возникает вопрос о выборе типа стента: с лекарственным покрытием или без него. Не решен также вопрос о безопасности и сроках назначения антиагрегантной терапии онкогематологическим больным. Используемые в лечении цитостатические лекарственные препараты могут увеличивать время эндотелизации стента. Многие химиопрепараты повышают риск тромбообразования у этих больных. Это требует к каждому пациенту индивидуального подхода с учетом риска тромбоза стента и/или кровотечения.

Кардиотоксичность противоопухолевой химиотерапии, как фактор развития сердечно-сосудистых осложнений

Достижения последних лет в медицине определили основные направления исследований по созданию новых лекарственных средств для противоопухолевой терапии. Спектр лекарств для лечения онкогематологических заболеваний значительно расширился благодаря активной разработке новых способов противоопухолевой терапии, которые обладают специфической направленностью, что позволяет избирательно поражать опухолевые клетки. Но следует учитывать, что при лечении онкогематологических пациентов применяются многокомпонентные схемы химиотерапии и нередко в сочетании с лучевым

* e-mail: altnlu88@mail.ru

воздействием. В целом противоопухолевая терапия направлена на подавление пролиферации и индуцирование клеточного апоптоза, вследствие этого под колоссальное токсическое воздействие попадают не только опухолевые, но и здоровые ткани организма, в том числе и миокард.

Под кардиотоксичностью понимают развитие нежелательных сердечно-сосудистых проявлений как на фоне противоопухолевого лечения, так и после его окончания. В результате действия химиотерапевтических лекарственных средств могут развиваться различные виды повреждений сердца, такие как его дисфункция и сердечная недостаточность, артериальная гипертензия, тромбоэмболические и вазоспастические явления, аритмии сердца, ишемия и инфаркт миокарда [8]. Развитие кардиотоксических побочных эффектов от химиотерапии зависит от нескольких факторов, таких как выбор лекарственного средства, дозировка, интервал введения, совокупная доза, способ введения и связь с лучевой терапией [44; 63].

Ewer M.S. и Lippman S.M. классифицировали кардиотоксичность на 2 типа в зависимости от функциональной обратимости миокарда вследствие развития структурных его изменений. Кардиотоксичность I типа (необратимая) характеризуется кумулятивным и дозозависимым повреждением кардиомиоцитов и чаще всего связана с применением антрациклиновых антибиотиков. При кардиотоксичности II типа (обратимая) отмечают незначительные дозонезависимые структурные изменения в миокарде, которые достаточно быстро и полностью исчезают при отмене химиопрепарата. Этот тип кардиотоксичности связан с применением таких химиотерапевтических агентов, как трастузумаб, бевацизумаб и иматиниба (Рис. 1) [3; 28; 50].

В литературе встречаются сообщения об острых коронарных событиях, вызванных применением различных химиотерапевтических лекарственных средств [68]. Описаны несколько механизмов развития этих событий: вазоспастические процессы, цитотоксическое воздействие на эндотелий и митохондрии, остановка клеточного цикла эндотелиальных клеток сердца и даже выброс цитокинов, приводящий к разрыву бляшки и активации тромбоцитов. Коронарный вазоспазм является одним из наиболее часто отмеченных побочных эффектов химиотерапии, который может привести к ишемии или инфаркту миокарда. Широко варьируется и временной интервал начала ишемического процесса. По данным Mandel E.M. и соавт., винкристин может вызывать это осложнение в течение нескольких часов после инфузии [45]. Ритуксимаб также провоцирует развитие постинфузионного инфаркта миокарда, начало которого варьируется от момента инфузии до нескольких суток после [11; 53; 54]. При этом описано, что он вызывает инфаркт миокарда у пациентов без предшествующего заболевания коронарных артерий [54]. Апоптоз эндотелиальных клеток, приводящий к вазоспастической стенокардии и инфаркту миокарда, является неблагоприятным эффектом применения таких препаратов как этопозид, блеомицин, бевацизумаб и винбластин [59]. Другие ингибиторы тирозинкиназы (сунитиниб, пазопаниб и сорафениб) имеют побочный эффект в виде артериальных тромботических осложнений [15]. Леналидомид является

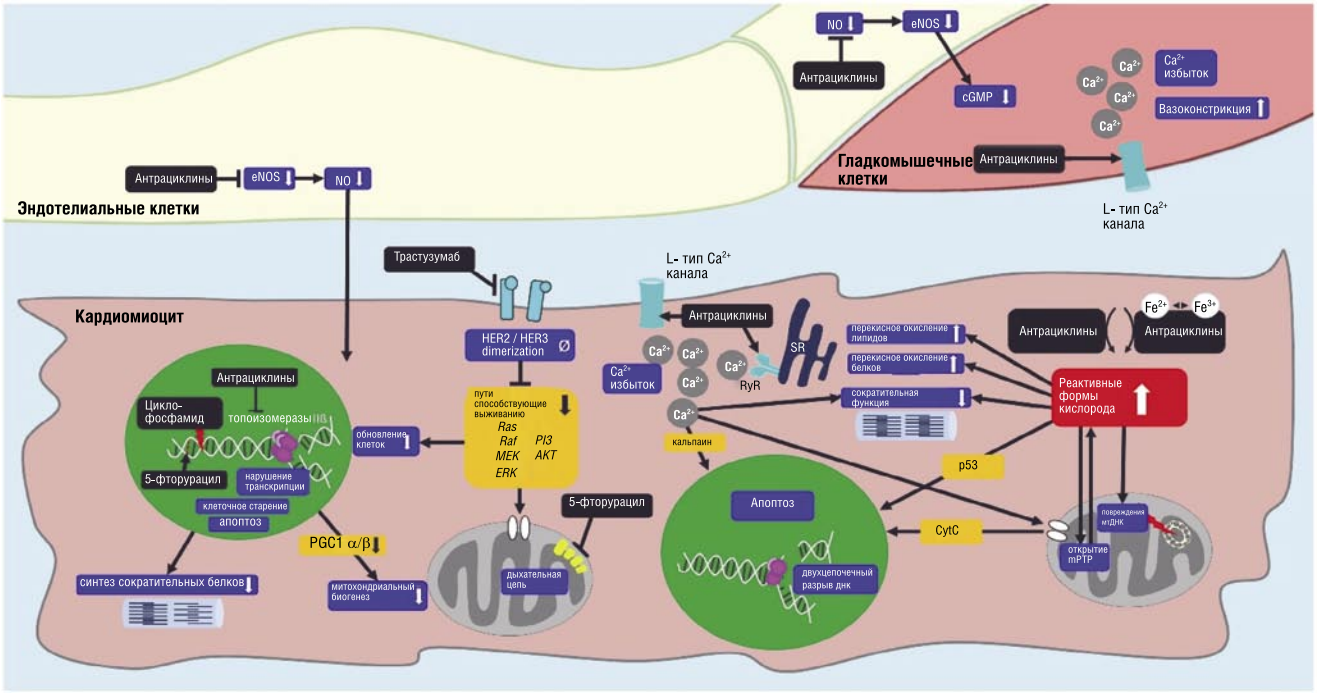

Рис. 1. Молекулярные/клеточные мишени для химиотерапевтических препаратов [65].

иммуномодулирующим средством, используемым при лечении множественной миеломы, также увеличивает риск возникновения артериальных и венозных тромбоэмболических осложнений, включая инфаркт миокарда и цереброваскулярные осложнения [14].

Лучевая терапия, как фактор развития сердечно-сосудистых осложнений

Лучевая терапия является одним из основных элементов противоопухолевого лечения и также, как и химиотерапия препятствует пролиферации и жизнеспособности клеток путем фрагментации клеточной ДНК, что в свою очередь может приводить к значительным нарушениям в работе сердечно-сосудистой системы. Однако, ее применение в лечении некоторых злокачественных новообразований грудной клетки таких как, рак молочной железы, легких, пищевода и лимфомы Ходжкина и неходжкинской лимфомы, приводит к значительному негативному воздействию на сердце, включающее в себя прогрессирование атеросклероза коронарных артерий, рестриктивную кардиомиопатию, констриктивный перикардит и пороки сердца [4; 7; 16; 17; 40; 42].

Прогрессирование атеросклероза хорошо документировано у онкогематологических больных, подвергшихся воздействию лучевой терапии. Эти пациенты имеют более высокий риск развития ИБС, напрямую зависящий от полученной дозы облучения. Не существует безопасного порога лучевого воздействия, ниже которого риск приближается к нулю [17]. Лучевая терапия является независимым фактором риска прогрессирования атеросклероза, который в свою очередь, может клинически не проявляться в первый год после лечения. Механизм инициации атеросклероза связан с радиационным воспалением стенки сосуда, приводящим к накоплению миофибробластов и пролиферации интимы с агрегацией богатых липидами макрофагов [60–62]. Повреждение также происходит и в микроциркуляторном русле, вызывая воспаление и образование тромбов, которые блокируют микроциркуляторное русло, что в итоге приводит к ишемии, фиброзу и гибели клеток миокарда [55]. При этом вероятность васкулопатии увеличивается и ускоряется при уже имеющихся сердечно-сосудистых факторах риска, особенно при гиперхолестеринемии [19; 27] (Рис. 2).

По данным Hancock S.L. и соавт., у пациентов с лимфомой Ходжкина проведение лучевой терапии сопровождалось троекратным повышением относительного риска смерти от острых сердечно-сосудистых осложнений, по сравнению с пациентами, не получавшими лучевую терапию. И авторы также отметили, что увеличение дозы облучения (>30 Гр) связано повышением риска смерти (ОШ 3,50; 95% ДИ 2,7–4,3) [26]. В литературе отмечено, что у пациентов с лимфомой Ходжкина высокой степени лучевого воздействия подвержены ствол левой коронарной артерии и правая коронарная артерия [28]. По данным Aleman B.M.P. и соавт., лучевая терапия средостения связана с 7-кратным увеличением риска ИБС [9].

Еще один важный аспект — развитие рестеноза в ранее имплантированном стенте вследствие лучевого воздействия. Однако имеющиеся литературные данные по этой проблеме противоречивы. Так, Liang J.J. и соавт. показали, что проведение лучевой терапии как до ЧКВ, так и после него никак не влияет на частоту рестенозирования. В группе пациентов, подвергшихся ЧКВ до лучевой терапии частота рестеноза оказалась сопоставимой с частотой в контрольной группе — 3,2 и 6,6%, соответственно (ОР 0,6; 95% ДИ 0,2–1,6; p = 0,31),

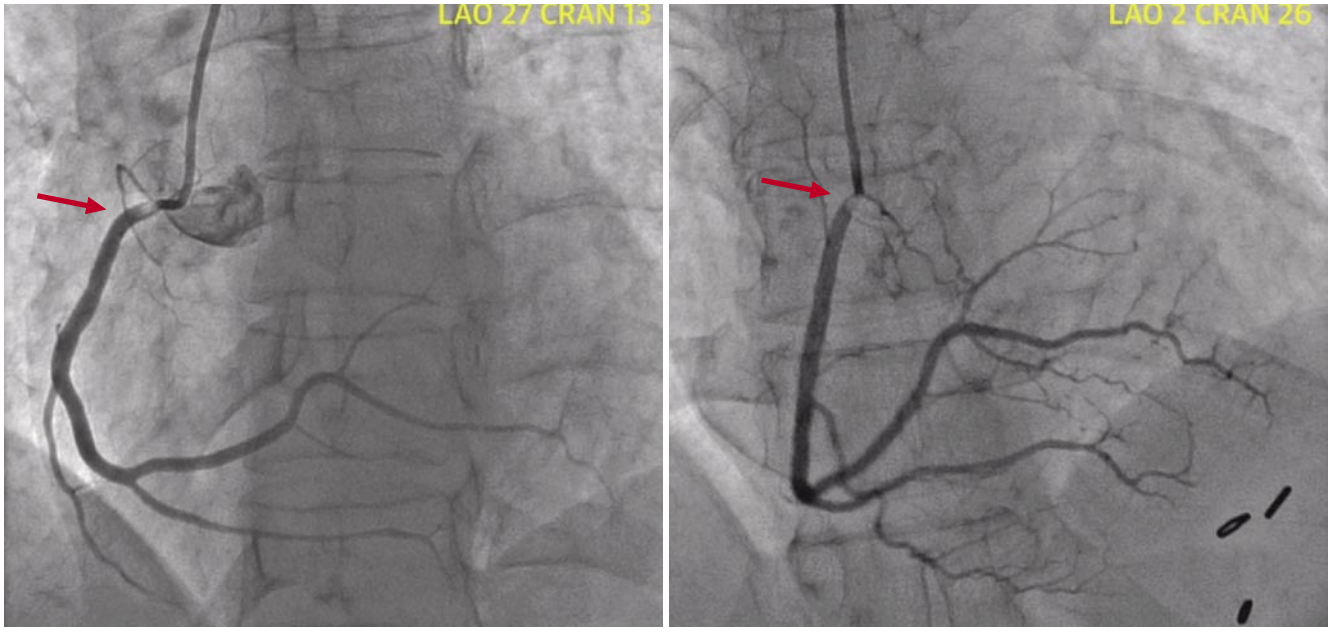

Рис. 2. Коронарограмма пациента после лучевой терапии лимфомы Ходжкина. Стрелками указано стенотическое поражение правой коронарной артерии [19].

а в группе пациентов, которым ЧКВ проводилось после лучевой терапии — 9,2 и 9,7%, соответственно (ОР 1,2; 95% ДИ 0,4–3,4; p = 0,79) [42]. Однако Schomig K. и соавт. показали результаты десятилетнего наблюдения за пациентами с лимфомой, перенесших ЧКВ по поводу инфаркта миокарда. При этом лучевая терапия оказалась независимым предиктором развития рестеноза в ранее имплантиронном стенте (ОШ 21,7; 95% ДИ 4,7–100,9; p<0,001 [56]. Кроме того, облучение может вызвать фиброз артерий, что усложняет использование внутренних грудных (маммарных) артерий при необходимости проведения коронарного шунтирования.

ЧКВ у пациентов с гемобластозами

На сегодняшний день эндоваскулярная реваскуляризация миокарда в сочетании с оптимальной медикаментозной терапией является основным методом лечения больных с ИБС. Но до сих пор остается много вопросов по реваскуляризации миокарда у отдельных групп пациентов с высоким риском развития осложнений как во время, так и после вмешательства.

В литературе появляется все больше сообщений о связи онкологических и сердечно-сосудистых заболеваний. Несколько исследований показали, что ИБС и онкология имеют общие факторы риска, такие как курение, ожирение, пассивный образ жизни, гиперлипидемия, гипертония и сахарный диабет [24; 32; 34; 67]. Помимо общих факторов риска в патогенезе и прогрессировании как онкологических, так и сердечно-сосудистых заболеваний важную роль играет и воспаление [43]. Опухолевые клетки, продуцируя различные провоспалительные цитокины и хемокины, способствуют повышению проницаемости эндотелия сосудов и выходу прокоагулянтных факторов (факторов активации тромбоцитов и тканевого фактора) во внесосудистое пространство. При этом в сосудистую интиму начинают проникать частицы холестерина и липопротеинов низкой плотности, образуя атеросклеротические бляшки. Таким образом проатеросклеротический эффект воспаления в дополнение к протромботическому состоянию системы гемостаза увеличивает риск развития ИБС у онкологических пациентов [12; 18; 24].

ИБС может предшествовать развитию онкологического заболевания или может возникнуть в результате его лечения с использованием кардиотоксической химиотерапии и лучевой терапии [33; 65; 70]. Поэтому онкогематологические пациенты прежде всего нуждаются в индивидуальном подходе к лечению. Тщательная оценка индивидуального и семейного анамнеза пациента должна проводиться перед любой противоопухолевой терапией. В рамках «сердечной команды» при выставлении показаний к проведению эндоваскулярных вмешательств для больных гемобластозами необходимо учитывать заключение онкогематолога с целью оценки операционных рисков на фоне тяжелого коморбидного фона у этих пациентов. Кроме того, некоторые исследования показывают, что у онкологических пациентов острый инфаркт миокарда чаще сопровождается кардиогенным шоком и внутрибольничной смертностью по сравнению с пациентами без онкологии [66].

В большинстве случаев клинический фон злокачественных новообразований отягощен развитием анемического синдрома. По данным Mercadante S. и соавт. анемия встречается более чем у трети онкологических больных [46]. А частота встречаемости анемического синдрома у больных гемобластозами доходит до 70% [1]. Анемия у больных с сочетанием гемобластоза и ИБС может служить фактором прогрессирования ишемии, спровоцировать развитие сердечной недостаточности и повысить риск фатального исхода при остром инфаркте миокарда.

Развитие первичного анемического синдрома зависит от формы и стадии гемобластоза. Опухолевые клетки активируют иммунную систему организма и запускают воспалительные реакции, которые приводят к увеличению концентрации TNF (фактора некроза опухоли) и подавлению синтеза эритропоэтина. Вторичный анемический синдром обусловлен непосредственным токсическим действием химиотерапевтических лекарственных средств на эритроидные предшественники. Некоторые химиопрепараты могут оказывать прямое негативное воздействие на почечные канальцы, тем самым снижая выработку эритропоэтина [1].

Кроме того, у онкогематологических пациентов высок риск развития тромбогеморрагических событий. Нарушения свертывания крови при гемобластозах обусловлены самим неопластическим процессом. По мнению ряда авторов, механизм этих нарушений чаще всего бывает вызван развитием тромбоцитопении вследствие подавления нормального кроветворения. У онкологических больных повышен риск развития геморрагических осложнений. Кровотечение возникает примерно у 10% пациентов с солидными опухолями и еще чаще у пациентов с гематологическими злокачественными новообразованиями [21]. Другие исследователи нарушения гемостаза объясняют способностью бластных клеток продуцировать тканевой тромбопластин, активированные факторы свертывания, а также опухолевые прокоагулянты, которые являются прямыми активаторами II и X факторов [2]. Проведенные исследования показали, что у больных злокачественными новообразованиями активация системы гемостаза осуществляется преимущественно по внешнему механизму процесса свертывания крови [25].

Считается, что существует циклическая связь, при которой опухолевые клетки способствуют тромбозу, а сгустки белков поддерживают опухолевый процесс. Опухолевые клетки могут влиять на экспрессию гемостатических белков, воспалительных цитокинов, проангиогенных факторов, прокоагулянтных микрочастиц и молекул адгезии, вызывая гиперкоагуляцию [21]. Также сам по себе неопластический процесс, оказывая влияние на тромбоцитарное звено системы гемостаза путем усиления метаболизма арахидоновой кислоты, образования тромбина и повышения уровня фактора Виллебранда, способствует повышению адгезии и агрегации тромбоцитов [13; 29].

Онкологические заболевания часто сопровождаются тромбоцитопенией и нарушениями функций тромбоцитов, примерно у 10–25% пациентов с солидными опухолями, а также у большинства больных острой лейкемией, лимфомой, миелодиспластическим синдромом и множественной миеломой [20; 44]. Тромбоцитопения, как известно, ассоциирована с повышенным риском развития тяжёлых сердечно-сосудистых осложнений при проведении ЧКВ и может приводить к летальным исходам [39; 40; 52]. Тромбоцитопения у этих больных с одной стороны развивается вследствие самого опухолевого процесса и обусловлена инфильтрацией костного мозга, спленомегалией, аутоиммунной реакцией и активацией системы свертывания крови, но может быть связана и с применяемыми химиотерапевтическими агентами, которые оказывают прямое миелосупрессивное воздействие [6]. В то же время клинические исследования показывают, что функция тромбоцитов важнее, чем их количество [37]. Независимо от уровня тромбоцитопении, пациенты могут быть предрасположены к коронарному тромбозу, потому что их тромбоциты больше по размеру и более адгезивны к поверхности сосудов. Описано, что у пациентов с острым инфарктом миокарда или инсультом средний объем тромбоцитов значительно увеличивается, несмотря на сопутствующее снижение их количества [51]. Так, в модели на грызунах крупные тромбоциты появляются в кровообращении в течение 12 часов после индукции тромбоцитопении, а через 18 часов почти половина всех тромбоцитов больше нормы [49; 69]. Проведенный эксперимент подтверждает идею о том, что крупные тромбоциты обладают более высоким тромботическим потенциалом. Поскольку производство тромбоцитов естественным образом регулируется для поддержания общей массы тромбоцитов, можно сделать вывод, что более крупные тромбоциты не только обеспечивают гемостатическую пробку и предотвращают кровотечение из-за высокой активности, но также могут быть связаны с коронарным тромбозом у пациентов с тромбоцитопенией.

Вышесказанное подчеркивает необходимость тщательной оценки риска тромбоза и кровотечения в этой популяционной группе. При планировании проведения ЧКВ у таких больных эта информация оказывает большое влияние на возможные варианты стентирования коронарных артерий. Большинство ЧКВ возможно безопасно выполнять пациентам с количеством тромбоцитов 40–50 000/ мкл.

В исследовании ZEUS показано, что у пациентов с высоким риском кровотечения применение зотаролимус-покрытых стентов снижает частоту тромбоза стента, инфаркта миокарда и повторной реваскуляризации целевого сосуда, несмотря на более короткую продолжительность двойной антиагрегантной терапии (ДАТ) от 15 до 60 суток по сравнению с пациентами, которым были имплантированы ГМС. Важно отметить, что у некоторых из этих пациентов были множественные факторы риска кровотечения и тромбоза стента, включая рак (n = 84). Кроме того, случаи кровотечения не отличались между группами по типу стента [10].

Стремление к улучшению отдаленных результатов ЧКВ послужило поводом для разработки СЛП третьего поколения, представляющих собой стенты с биодеградируемым полимером с лекарственным покрытием, нанесенным только со стороны, обращенной к стенке сосуда. По результатам исследования EVOLVE II при сравнении этих стентов со стентами с постоянным полимерным покрытием не было отмечено статистических различий по частоте повторных реваскуляризаций на целевых сосудах, 6,7% против 6,5% (p = 0,83) [47].

Недавно было продемонстрировано, что при имплантации таких стентов продолжительность ДАТ может быть сокращена до 1 месяца. В исследовании LEADERS FREE было проанализировано применение бесполимерных стентов с лекарственным покрытием (BioFreedom Biolimus A9, Biosensors Europe SA, Morgec, Швейцария), которые в течение 1 месяца переносят биолимус А9 (высоколипофильный аналог сиролимуса) в стенку сосуда. Данные стенты сравнивали с ГМС у пациентов с высоким риском кровотечений после ЧКВ. Бесполимерные СЛП BioFreedom Biolimus A9 были имплантированы 1221 пациентам и ГМС Gazelle (Biosensors Interventional, Сингапур) — 1211 больным. Важно подчеркнуть, что в обеих группах исследования были пациенты с раком, верифицированным в предшествующие 3 года. Таким образом, в группе бесполимерных СЛП таких пациентов было 119 (9,7%), а в группе ГМС — 120 (9,9%). Результаты показали, что бесполимерные СЛП превосходят ГМС при сравнении риска инфаркта миокарда или тромбоза стента на фоне 1-месячного курса ДАТ у пациентов с высоким риском кровотечения после интервенции. Частота кровотечений (3–5 тип по BARC) статистически не различалась между группами и составляла 10% (Рис. 3) [22; 23].

Несмотря на активное развитие технологии производства стентов, а также получение хороших результатов при применении современных СЛП на фоне сокращенной ДАТ, нет конкретных рекомендаций по выбору типа стентов при ЧКВ у онкогематологических больных. Проблема заключается в том, что информация о ЧКВ у таких пациентов обычно не собирается в стандартных реестрах. Кроме того, онкогематологические больные часто исключаются из клинических испытаний по поводу ЧКВ. На данный момент имеются лишь единичные работы с малой выборкой пациентов и клинические примеры применения ЧКВ у онкогематологических больных. В связи с этим врачи по рентгенэндоваскулярным диагностике и лечению часто предпочитают применение ГМС у онкологических пациентов из-за опасений по поводу повышенного риска кровотечений и ожидаемой потребности в хирургии, направленной на лечение онкологии [66].

Kokolis S. и соавт. показали, что системная химиотреапия снижает частоту рестенозов после стентирования коронарных артерий. Всего в исследовании были

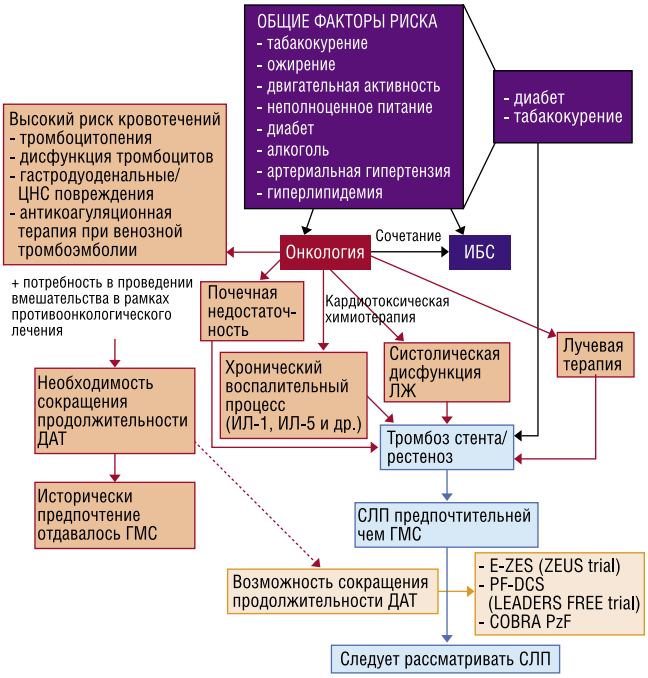

Рис. 3. Современные стенты для применения у пациентов с онкологическими заболеваниями [22].

включены 78 онкологических больных, разделенных на 2 группы: I (основная) группа — 40 пациентов, которым проводили курсы химиотерапии и II (контрольная) — 38 пациентов, не получавшие химиотерапию. Всем пациентам было проведено ЧКВ с имплантацией ГМС. Частота рестенозов была статистически ниже в I группе по сравнению со II группой, 5% и 26% соответственно (СР = 0,15, 95% ДИ 0,03–0,7, p<0,01) [5].

Mohanty B.D. и соавт. демонстрируя клинический пример лечения инфаркта миокарда у пациента с раком мочевого пузыря, выдвинули гипотезу о влиянии химиотерапии на процесс развития неоинтимы, замедляя его и тем самым, повышая риск тромбообразования (Рис. 4) [48].

Jao G.T. и соавт. столкнулись с проблемой поиска литературных данных по лечению инфаркта миокарда у больных острым миелолейкозом (ОМЛ). В их обзоре представлены только 8 сообщений. Авторы отметили, что прогноз для пациентов с инфарктом миокарда с подъемом сегмента ST (ИМпST) на фоне ОМЛ явно хуже, чем для неонкологических пациентов с ИМпST. Также они считают, что ЧКВ с имплантацией ГМС является более безопасным методом лечения инфаркта миокарда у таких пациентов, объясняя это пожилым возрастом больных и необходимостью проведения кардиотоксической противоопухолевой терапии [31].

Еще один вопрос, требующий более детального изучения, это применение ДАТ, включающей в себя ингибитор ЦОГ-1 и ЦОГ-2 (ацетилсалициловая кислота) и один из ингибиторов P2Y12-рецепторов тромбоцитов (клопидогрел, прасугрел, тикагрелор) у данной категории пациентов. Как известно, ДАТ является «золотым стандартом» при ЧКВ [35; 42]. Но у 25–50% пациентов, принимающих клопидогрел, наблюдается недостаточный фармакологический ответ, приводящий к недостаточной защите от неблагоприятных сердечно-сосудистых осложнений [57; 64]. В метаанализе Sofi F. и соавторы выявлена связь между высокой остаточной реактивностью тромбоцитов на фоне приема клопидогрела и развитием кардиальных осложнений [58]. Несмотря на то, что в литературе нет конкретных данных по назначению ДАТ онкологическим пациентам с тромбоцитопенией, отказ от использования ацетилсалициловой кислоты у таких больных при ОКС приводит к худшим результатам [30].

С целью достижения более эффективного применения антиагрегантов становится актуальной персонализированная антиагрегантная терапия [36]. На данной момент для этого в клинической практике используются лабораторные тесты, включающие генетический анализ и определение агрегационной способности тромбоцитов.

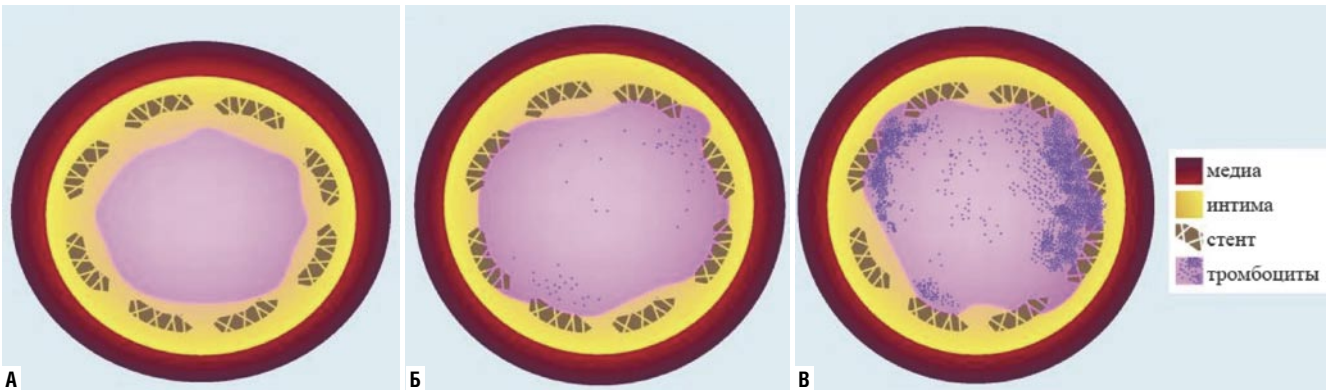

Рис. 4. Предполагаемые схемы поперченых разрезов коронарных артерий, изображающие реэндотелизацию через 6 недель после имплантации стента в трех различных клинических сценариях. А — ГМС, нет химиотерапии, 4-недельный курс ДАТ, стент полность покрыт неоинтимой; Б — СЛП, нет химиотерапии, ДАТ, стент неполностью покрыт неоинтимой; В — ГМС, химиотерапия, 4-недельный курс ДАТ, неполная реэндотелизация из-за влияния химиотерапии [48].

Авторы заявляют об отсутствии конфликта интересов (The authors declare no conflict of interest).

ЛИТЕРАТУРА/REFERENCES

1. Березин П.Г., Милованов В.В., Иванников А.А. Роль эритропоэтинов в лечении анемии у онкологических больных // Исследования и практика в медицине. — 2017. — Т.4. — №2. — С. 37–42. [Berezin PG, Milovanov VV, Ivannikov AA. The role of erythropoietin in treatment of anemia in cancer patients. Research and Practical Medicine Journal. 2017; 4(2): 37–42. (In Russ).] doi: 10.17709/2409-2231-2017-4-2-5.
2. Владимирова С.Г., Тарасова Л.Н., Скольская О.Ю. Показатели гемостаза у больных острым миелоидным лейкозом в период манифестации заболевания // Онкогематология. — 2012. — Т.7. — №2. — С. 36–41. [Vladimirova SG, Tarasova LN, Skolskaya OYu. Hemostasis in acute myeloid leukemia patients during disease manifestation. Oncohematology. 2012; 7(2): 36–41. (In Russ).] doi: 10.17650/1818-8346-2012-7-2-36-41.
3. Голубцов О.Ю., Тыренко В.В., Лютов В.В. и др. Кардиоваскулярные осложнения противоопухолевой терапии // Современные проблемы науки и образования. — 2017. — №2. — С. 1–15. [Golubcov OYu, Tirenko VV, Lutov VV, et al. Cardiovascular complications of chemotherapy. 2017; 2: 1–15. (In Russ).] Доступно по: http://www.science-education.ru/ru/article/view?id=26380.
4. Емелина Е.И., Шуйкова К.В., Гендлин Г.Е. и др. Поражение сердца при лечении современными противоопухолевыми препаратами и лучевые повреждения сердца у больных с лимфомами // Клиническая онкогематология. — 2009. — Т.2. — №2. — С. 152–160. [Emelina EI, Shuykova KV, Gendlin GE. Cardiac damage after modern chemo- and radiotherapy in patients with lymphomas. Klinicheskaya onkogematologiya. 2009; 2(2): 152–160. (In Russ).] Доступно по: http://www.hematology.ru/journals/clinical_oncohaematology/2009/2/gematolog_0209.pdf.
5. Коколис С., Тарко Д.Б., Меран Р. и др. Системная химиотерапия сопутствующих раковых образований снижает частоту рестенозов после стентирования коронарных артерий // Международный журнал интервенционной кардиоангиологии. — 2003. — №3. — С. 26–29. [Kokolis S, Tarko DB, Mehran R, et al. Chemotherapy reduces the incidence of restenosis after coronary artery stenting. Mezhdunarodnyj zhurnal intervencionnoj kardioangiologii. 2004; 3: 26–29. (In Russ).]
6. Кольцова Е.М., Баландина А.Н., Серегина Е.А., и др. Аспекты методологии лабораторных исследований гемостаза в детской гематологии-онкологии и общие подходы в патологии гемостаза при лейкозах // Российский журнал детской гематологии и онкологии. — 2018. — Т.5. — №3. — С. 74–88. [Koltsova EM, Balandina AN, Seregina EA, et al. Aspects of the methodology of laboratory studies of hemostasis in pediatric hematology-oncology and general approaches in the pathology of hemostasis in leukemia. Russian Journal of Pediatric Hematology and Oncology. 2018; 5(3): 74–88. (In Russ).] doi:10.17650/2311-1267-2018-5-3-74-88.
7. Прус Ю.А., Сергиенко И.В., Кухарчук В.В. и др. Кардиотоксичность, индуцированная химиотерапией и лучевой терапией // Атеросклероз и дислипидемии. — 2017. — Т.3. — №28. — С. 56–72. [Prus YuA, Sergienko IV, Kukharchuk VV. Cardiotoxicity induced by chemotherapy and radiotherapy. Ateroskleroz i dislipidemii. 2017; 3(28): 56–72. (In Russ).]
8. Селиверстова Д.В., Евсина О.В. Кардиотоксичность химиотерапии // Сердце: журнал для практикующих врачей. — 2016. — Т.15. — №1. — С. 50–57. [Seliverstova DV, Evsina OV. Cardiotoxicity of chemotherapy. Russian Heart Journal. 2016; 15(1): 50–57. (In Russ).] doi: 10.18087/rhj.2016.1.2115.
9. Aleman BMP, Belt-Dusebout AWVD, Bruin MLD, et al. Late cardiotoxicity after treatment for Hodgkin lymphoma. Blood. 2007; 109(5): 1878–1886. doi: 10.1182/blood-2006-07-034405.
10. Ariotti S, Adamo M, Costa F, et al. Is bare-metal stent implantation still justifiable in high bleeding risk patients undergoing percutaneous coronary intervention? J Am Coll Cardiol Intv. 2016; 9(5): 426–436. doi: 10.1016/j.jcin.2015.11.015.
11. Arunprasath P, Gobu P, Dubashi B, et al. Rituximab induced myocardial infarction: a fatal drug reaction J. Cancer Res. Ther. 2011; 7(3): 346–348. doi: 10.4103/0973-1482.87003.
12. Blann AD, Dunmore S. Arterial and venous thrombosis in cancer patients. Cardiol Res Pract. 2011; 11: 394740. doi: 10.4061/2011/394740.
13. Bromberg ME, Cappello M. Cancer and blood coagulation: molecular aspects. Cancer J. Sci. Am. 1999; 5(3): 132–138. Available at: https://pubmed.ncbi.nlm.nih.gov/10367166.
14. Cesarman-Maus G, Braggio E, Fonseca R. Thrombosis in multiple myeloma (MM). Hematology. 2012; 17(1): 177–180. doi: 10.1179/102453312X13336169156933.
15. Cheng H, Feldman T, Butt Y, et al. T-cell prolymphocytic leukemia with extensive cardiovascular infiltrate leading to multiple myocardial infarctions and cardiac death. Tex. Heart Inst. J. 2014; 41(6): 626–630. doi: 10.14503/THIJ-13-3581.
16. Curigliano G, Cardinale D, Suter T, et al. Cardiovascular toxicity induced by chemotherapy, targeted agents and radiotherapy: ESMO Clinical Practice Guidelines. Ann Oncol. 2012; 23(7): 155–66. doi: 10.1093/annonc/mds293.
17. Darby SC, Ewertz M, McGalle P, et al. Risk of ischemic heart disease in women after radiotherapy for breast cancer. N Engl J Med. 2013; 368(11): 987–998. doi: 10.1056/NEJMoa1209825.
18. Demers M, Krause DS, Schatzberg D, et al. Cancers predispose neutrophils to release extracellular DNA traps that contribute to cancer-associated thrombosis. Proc Natl Acad Sci U S A. 2012; 109(32): 13076–13081. doi: 10.1073/pnas.1200419109.
19. Desai MY, Jellis CL, Kotecha R, et al. Radiation-Associated Cardiac Disease: A Practical Approach to Diagnosis and Management. JACC: Cardiovascular Imaging. 2018; 11(8): 1132–1149. doi: 10.1016/j.jcmg.2018.04.028.
20. Elting LS, Rubenstein EB, Martin CG, et al. Incidence, cost, and outcomes of bleeding and chemotherapy dose modification among solid tumor patients with chemotherapy-induced thrombocytopenia. J Clin Oncol. 2001; 19(4): 1137–1146. doi: 10.1200/JCO.2001.19.4.1137.
21. Falanga A, Russo L, Milesi V. The coagulopathy of cancer. Curr Opin Hematol. 2014; 21(5): 423–429. doi: 10.1097/MOH.0000000000000072.
22. Ganatra S, Sharma A, Levy MS. Re-evaluating the safety of drug-eluting stents in cancer patients. JACC Cardiovasc Interv. 2017; 10(22): 2334–2337. doi:10.1016/j.jcin.2017.06.068.
23. Garot P, Morice MC, Tresukosol D, et al. 2-year outcomes of high bleeding risk patients after polymer-free drug-coated stents. J Am Coll Cardiol. 2017; 69(2): 162–171. doi: 10.1016/j.jacc.2016.10.009.
24. Giza DE, Iliescu G, Hassan S, et al. Cancer as a risk factor for cardiovascular disease. Curr Oncol Rep. 2017; 19(6): 39. doi: 10.1007/s11912-017-0601-x.
25. Goad KE, Gralnick HR. Coagulation disorders in cancer. Hematol Oncol Clin North Am. 1996; 10(2): 457–484. doi: 10.1016/s0889-8588(05)70347-6.
26. Hancock SL, Tucker MA, Hoppe RT. Factors Affecting Late Mortality from Heart Disease after Treatment of Hodgkin's Disease. JAMA. 1993; 270(16): 1949–1955. Доступно по: https://pubmed.ncbi.nlm.nih.gov/8411552.
27. Hendry JH. Threshold doses and circulatory disease risks. Ann ICRP. 2015; 44 (Suppl 1): 69–75. doi: 10.1177/0146645314560688.
28. Herrmann J, Lerman A, Sandhu NP, et al. Evaluation and management of patients with heart disease and cancer: cardio-oncology. Mayo Clin Proc. 2014; 89(9): 1287–1306. doi:10.1016/j.mayocp.2014.05.013.
29. Hillen HF. Thrombosis in cancer patients. Ann. Oncol. 2000; 11(3): 273–276. doi: 10.1093/annonc/11.suppl_3.273.
30. Iliescu CA, Grines CL, Herrmann J, et al. SCAI Expert Consensus Statement: Evaluation, Managment, and Special Considerations of Cardio-Oncology Patients in the Cardiac Catheterization Laboratory (Endorsed by the Cardiological Society of India, and Sociedad Latino Americana de Cardiolog a Intervencionista). Catheter Cardiovasc Interv. 2016; 87(5): 202–223. doi: 10.1002/ccd.26379.
31. Jao GT. ST-elevation myocardial infarction and myelodysplastic syndrome with acute myeloid leukemia transformation. Tex Heart Inst J. 2014; 41(2): 234–237. Published 2014 Apr 1. doi:10.14503/THIJ-12-2905.
32. Johnson CB, Davis MK, Law A, et al. Shared risk factors for cardiovascular disease and cancer: implications for preventive health and clinical care in oncology patients. Can J Cardiol. 2016; 32(7): 900–907. doi: 10.1016/j.cjca.2016.04.008.
33. Khosrow-Khavar F, Filion KB, Al-Qurashi S, et al. Cardiotoxicity of aromatase inhibitors and tamoxifen in postmenopausal women with breast cancer: a systematic review and meta-analysis of randomized controlled trials. Ann Oncol. 2017; 28(3): 487–496. doi: 10.1093/annonc/mdw673.
34. Koene RJ, Prizment AE, Blaes A, et al. Shared risk factors in cardiovascular disease and cancer. Circulation. 2016; 133(11): 1104–1114. doi: 10.1161/CIRCULATIONAHA.115.020406.

35. Kolh P, Windecker S, Alfonso F, et al. 2014 ESC/EACTS Guidelines on myocardial revascularization: the Task Force on Myocardial Revascularization of the European Society of Cardiology (ESC) and the European Association for Cardio-Thoracic Surgery (EACTS). Developed with the special contribution of the European Association of Percutaneous Cardiovascular Interventions (EAPCI). Eur J Cardiothorac Surg. 2014; 46(4): 517–592. doi: 10.1093/ ejcts/ezu366.
36. Koltowski L, Tomaniak M, Aradi D, et al. Optimal aNtiplate-let pharmacotherapy guided by bedSIDE genetic or functional TESTing in elective PCI patients: A pilot study: ONSIDE TEST pilot. Cardiol J. 2017; 24(3): 284–292. doi: 10.5603/CJ.a2017.0026.
37. Kroll MH, Feng S. Targeting shear stress-induced platelet activation: is lesion-specific antiplatelet therapy a realistic clinical goal? Expert Rev Cardiovasc Ther. 2005; 3(5): 941–951. doi: 10.1586/14779072.3.5.941.
38. Kwok CS, Khan MA, Rao CV, et al. Access and non-access site bleeding after percutaneous coronary intervention and risk of subsequent mortality and major adverse cardiovascular events: systematic review and meta-analysis. Circ Cardiovasc Interv. 2015; 8(4): 001645. doi: 10.1161/CIRCINTERVENTIONS. 114.001645.
39. Kwok CS, Rao SV, Myint PK, et al. Major bleeding after percutaneous coronary intervention and risk of subsequent mortality: a systematic review and meta-analysis. Open Heart. 2014; 1(1): 000021. doi: 10.1136/openhrt-2013-000021.
40. Lancellotti P, Nkomo VT, Badano LP, et al. Expert Consensus for Multi-Modality Imaging Evaluation of Cardiovascular Complications of Radiotherapy in Adults: A Report from the European Association of Cardiovascular Imaging and the American Society of Echocardiography. Journal of the American Society of Echocardiography. 2013; 28(9): 1013–1032. doi: 10.1016/j.echo.2013.07.005.
41. Levine GN, Bates ER, Bittl JA, et al. 2016 ACC/AHA Guideline Focused Update on Duration of Dual Antiplatelet Therapy in Patients With Coronary Artery Disease: A Report of the American College of Cardiology/American Heart Association Task Force on Clinical Practice Guidelines: An Update of the 2011 ACCF/AHA/ /SCAI Guideline for Percutaneous Coronary Intervention, 2011 ACCF/ AHA Guideline for Coronary Artery Bypass Graft Surgery, 2012 ACC/AHA/ACP/AATS/PCNA/SCAI/STS Guideline for the Diagnosis and Management of Patients With Stable Ischemic Heart Disease, 2013 ACCF/AHA Guideline for the Management of ST-Elevation Myocardial Infarction, 2014 AHA/ACC Guideline for the Management of Patients With Non-ST-Elevation Acute Coronary Syndromes, and 2014 ACC/AHA Guideline on Perioperative Car-diovascular Evaluation and Management of Patients Undergoing Noncardiac Surgery. Circulation. 2016; 134(10): 123–155. doi: 10.1161/CIR.0000000000000404.
42. Liang JJ, Sio TT, Slusser JP, et al. Outcomes after percutaneous coronary intervention with stents in patients treated with thoracic external beam radiation for cancer. J Am Coll Cardiol Intv. 2014; 7(12): 1412–1420. doi: 10.1016/j.jcin.2014.05.035.
43. Libby P. Inflammation in atherosclerosis. Nature. 2002; 420(6917): 868–874. doi: 10.1038/nature01323.
44. Liu VY, Agha AM, Lopez-Mattei J, et al. Interventional Cardio-Oncology: Adding a New Dimension to the Cardio-Oncology Field. Front Cardiovasc Med. 2018; 5: 48. doi: 10.3389/fcvm.2018.00048.
45. Mandel EM, Lewinski U, Djaldetti M. Vincristine-induced myocardial infarction. Cancer. 1975; 36(6): 1979–1982. doi: 10.1002/cncr.2820360908.
46. Mercadante S, Gebbia V, Marrazzo A, et al. Anemia in cancer: pathophysiology and treatment. Cancer Treat Rev. 2000; 26(4): 303–311. doi: 10.1053/ctrv.2000.0181.
47. Meredith IT, Verheye S, Dubois C, et al. Final five-year clinical outcomes in the EVOLVE trial: a randomized evaluation of a novel bioabsorbable polymer-coated, everolimus-eluting stent. Eurointervention. 2018; 13(17): 2047–2050. doi: 10.4244/EIJ-D-17-00529.
48. Mohanty BD, Mohanty S, Hussain Y, et al. Management of ischemic coronary disease in patients receiving chemotherapy: an uncharted clinical challenge. Future Cardio. 2017; 13(3): 247–257. doi:10.2217/fca-2017-0002.
49. Odell TT, Murphy JR, Jackson CW. Stimulation of megakaryocytopoiesis by acute thrombocytopenia in rats. Blood. 1976; 48(5): 765–775. Available at: https://pubmed.ncbi.nlm.nih.gov/974268.
50. Plana JC, Galderisi M, Barac A, et al. Expert consensus for multimodality imaging evaluation of adult patients during and after cancer therapy: a report from the American Society of Echocardiography and the European Association of Cardiovascular Imaging. Am Soc Echocardiogr. 2014; 27(9): 911–939. doi: 10.1016/j.echo.2014.07.012.
51. Polk A, Vistisen K, Vaage-Nilsen M, et al. A systematic review of the pathophysiology of 5-fluorouracil-induced cardiotoxicity. BMC Pharmacol Toxicol. 2014; 15: 47. doi: 10.1186/2050-6511-15-47.
52. Potts J, Mohamed MO, Lopez Mattei JC, et al. Percutaneous coronary intervention and in-hospital outcomes in patients with leukemia: a nationwide analysis. Catheter Cardiovasc Interv. 2020; 96(1): 53–63. doi: 10.1002/ccd.28432.
53. Renard D, Cornillet L, Castelnovo G. Myocardial infarction after rituximab infusion. Neuromuscul Disord. 2013; 23(7): 599–601. doi: 10.1016/j.nmd.2013.03.014.
54. Roy A, Khanna N, Senguttuvan NB. Rituximab-vincristine chemotherapy-induced acute anterior wall myocardial infarction with cardiogenic shock. Tex Heart Inst J. 2014; 41(1): 80–82. doi: 10.14503/THIJ-12-2853.
55. Saiki H, Petersen IA, Scott CG, et al. Risk of heart failure with preserved ejection fraction in older women after contemporary radiotherapy for breast cancer. Circulation. 2017; 135(15): 1388–1396. doi: 10.1161/CIRCULATIONAHA.116.025434
56. Schomig K, Ndrepepa G, Mehilli J, et al. Thoracic radiotherapy in patients with lymphoma and restenosis after coronary stent placement. Catheter Cardiovasc Interv. 2007; 70(3): 359–365. doi: 10.1002/ccd.21109.
57. Siller-Matula JM, Trenk D, Schrör K, et al. Response variability to P2Y12 receptor inhibitors: expectations and reality. JACC Cardiovasc Interv. 2013; 6(11): 1111–1128. doi: 10.1016/j.jcin.2013.06.011.
58. Sofi F, Giusti B, Marcucci R, et al. Cytochrome P450 2C19*2 polymorphism and cardiovascular recurrences in patients taking clopidogrel: a meta-analysis. Pharmacogenomics J. 2011; 11(3): 199–206. doi: 10.1038/tpj.2010.21.
59. Stefenelli T, Kuzmits R, Ulrich W, et al. Acute vascular toxicity after combination chemotherapy with cisplatin, vinblastine, and bleomycin for testicular cancer. Eur Heart J. 1988; 9(5): 552–556. doi: 10.1093/oxfordjournals.eurheartj.a062542.
60. Stewart FA. Mechanisms and dose-response relationships for radiation-induced cardiovascular disease. Ann ICRP. 2012; 41(3–4): 72–79. doi: 10.1016/j.icrp.2012.06.031.
61. Stewart FA, Seemann I, Hoving S, et al. Understanding radiation-induced cardiovascular damage and strategies for intervention. Clin Oncol. 2013; 25(10): 617–624. doi: 10.1016/j.clon.2013.06.012.
62. Stewart FA, Hoving S, Russell NS. Vascular damage as an underlying mechanism of cardiac and cerebral toxicity in irradiated cancer patients. Radiat Res. 2010; 174(6): 865–869. doi: 10.1667/RR1862.1.
63. Suter TM, Ewer MS. Cancer drugs and the heart: importance and management. Eur Heart Jn. 2013; 34(15): 1102–1111. doi:10.1093/eurheartj/ehs181.
64. Tantry US, Bonello L, Aradi D, et al. Consensus and update on the definition of on-treatment platelet reactivity to adenosine diphosphate associated with ischemia and bleeding. J Am Coll Cardiol. 2013; 62(24): 2261–2273. doi: 10.1016/j.jacc.2013.07.101.
65. Totzeck M, Schuler M, Stuschke M, et al. Cardio-oncology — strategies for management of cancer-therapy related cardiovascular disease. International Journal of Cardiology. 2019; 280: 163–175. doi: 10.1016/j.ijcard.2019.01.038.
66. Wang F, Gulati R, Lennon RG, et al. Cancer history portends worse acute and long-term noncardia (but not cardiac) mortality after primary percutaneous coronary intervention for acute ST-segment elevation myocardial infarction. Mayo Clin Proc. 2016; 91(12): 1680–1692. doi: 10.1016/j.mayocp.2016.06.029.
67. Weaver KE, Foraker RE, Alfano CM, et al. Cardiovascular risk factors among long-term survivors of breast, prostate, colorectal, and gynecologic cancers: a gap in survivorship care? J Cancer Surviv. 2013; 7(2): 253–261. doi: 10.1007/s11764-013-0267-9.
68. Yeh ET, Bickford CL. Cardiovascular complications of cancer therapy: incidence, pathogenesis, diagnosis, and management. J Am Coll Cardiol. 2009; 53(24): 2231–2247. doi: 10.1016/j.jacc.2009.02.050.
69. Yusuf SW, Iliescu C, Bathina JD, et al. Antiplatelet therapy and percutaneous coronary intervention in patients with acute coronary syndrome and thrombocytopenia. Tex Heart Inst J. 2010; 37(3): 336–340. Available at: https://pubmed.ncbi.nlm.nih.gov/20548817/
70. Zamorano JL, Lancellotti P, Munoz DR, et al. ESC position paper on cancer treatments and cardiovascular toxicity developed under the auspices of the ESC Committee for Practice Guidelines: the task force for cancer treatments and cardiovascular toxicity of the European Society of Cardiology (ESC). Eur Heart J. 2016; 37(36): 2768–2801. doi: 10.1093/eurheartj/ehw211.

ПРОФИЛАКТИКА ОСЛОЖНЕНИЙ ИБС ПРИ ВАРИАБИЛЬНОМ ТРОМБОЦИТАРНОМ ОТВЕТЕ

Салухов В.В.[1], Гуляев Н.И.[2], Чепель А.И.[1], Земляной А.Б.* [3], Дорохина Е.В.[1]

[1] *ФГБВОУ ВО Военно-медицинская академия им. С.М. Кирова, Санкт-Петербург*

[2] *ФГБУ «3 Центральный военный клинический госпиталь им. А.А. Вишневского», Красногорск*

[3] *ФГБУ «Национальный медико-хирургический Центр им. Н.И. Пирогова», Москва*

DOI: 10.25881/BPNMSC.2020.20.88.016

Резюме. Антитромбоцитарная терапия у больных ИБС представляется сложной клинико-фармакологической задачей из-за различной чувствительности больных к лечению и сложности контроля терапии.

В обзоре представлены литературные данные по резистентности тромбоцитов к антитромбоцитарной терапии и ее осложнения. Рассмотрены варианты модификации антиагрегантной терапии, пути преодоления резистентности и повышение ее эффективности.

Ключевые слова: ИБС, антитромбоцитарная терапия, сердечно-сосудистые осложнения, первичная профилактика, ацетилсалициловая кислота.

PREVENTIVE ANTIPLATELET THERAPY OF ISCHEMIC HEART DISEASE COMPLICATIONS IN CONDITIONS OF VARIABILITY OF PLATELET RESPONSE

Salukhov V.V.[1], Gulayev N.I.[2], Chepel A.I.[1], Zemlyanoy A.B.* [3], Dorokhina E.V.[1]

[1] *Military Medical Academy. S.M. Kirov of the Ministry of Defense of Russia, St. Petersburg*

[2] *3 Central Military Clinical Hospital named after A.A. Vishnevsky Ministry of Defense of Russia, Krasnogorsk*

[3] *Pirogov National Medical and Surgical Center, Moscow*

Abstract. Antiplatelet therapy in patients with coronary artery disease seems to be a complex clinical and pharmacological task due to the different sensitivity of patients to treatment and the complexity of control of therapy.

The review presents literature data on platelet resistance to antiplatelet therapy and its complications. The options for modifying antiplatelet therapy, ways of overcoming resistance and increasing its effectiveness are considered.

Keywords: IHD, antiplatelet therapy cardiovascular complications, primary prevention, acetylsalicylic acid.

1. Эпидемиология ИБЦ

Сердечно-сосудистые заболевания (ССЗ) являются основной причиной смерти во всем мире. По прогнозам в 2030 г. от болезней сердца и инсульта умрет около 23,6 млн. человек [1].

По данным Американской кардиологической ассоциации (АНА) в США около половины всего взрослого населения страдает от заболеваний сердечно-сосудистой системы. В 2016 г. показатели смертности от этих болезней были выше (зарегистрировано 840 678 случаев), чем в предыдущие годы (836 546 случаев смерти в 2015 г.).

За последние десятилетия в Европе отмечается тенденция к снижению смертности от ИБС, но показатели заболеваемости и смертности от различных форм ИБС продолжают занимать лидирующие место [2; 3].

С кардиоваскулярной летальностью в России в последние годы связано не менее 49% всех смертей, из которых ИБС, как причина смерти определена у 28,4% умерших, а цереброваскулярные болезни (в том числе инсульт) — 14,4% [4]. Только от инфаркта миокарда в абсолютных числах за 2019 г. умерло 54 427 человек [5]. Высокие показатели смертности от ИБС отмечаются в Белоруссии, Украине, Литве, Болгарии [6].

С этими устрашающими цифрами заболеваемости и летальности связан большой интерес к появлению новых методов диагностики, лечения и профилактики ССЗ.

Современная терапия больного ИБС требует назначения лекарственных средств, фармакологические эффекты которых сложны и разнонаправлены. Нередко такие больные в составе комплексной терапии принимают ацетилсалициловую кислоту (АСК).

Назначение антиагрегантов является обязательным компонентом лечения больных с разными клиническими проявлениями атеротромбоза, и, прежде всего, ИБС. Несмотря на имеющийся огромный опыт их применения, некоторые важные аспекты остаются объектом дискуссий, в частности, вопросы оценки их эффективности и проблема лекарственного взаимодействия при комбинированном применении.

Длительная антитромбоцитарная терапия всегда является балансированием между риском тромбоза и вероятностью кровотечения [7]. Результаты крупных, клинических исследований, на которые опираются современные рекомендации по терапии антиагрегантами, основаны на результатах оценки выживаемости больных, но не учитывают непосредственные эффекты препаратов,

* e-mail: ales9@bk.ru

поскольку исследования проводились без лабораторного контроля эффективности их действия на тромбоциты [8]. У пациентов, резистентных к антитромбоцитарной терапии, отмечается более частое (в 2,5–3,5 раза) развитие инфаркта миокарда, ишемических инсультов по сравнению с пациентами, имеющими чувствительность к антиагрегантам [9]. Следовательно, изучение частоты распространения резистентности к антиагрегантным препаратам и знание факторов, влияющих на ее развитие, имеет важное клиническое значение.

При развитии ССЗ наблюдается нарушение реологических свойств крови, в основе которого лежит изменение агрегации тромбоцитов. В этой связи антитромбоцитарная терапия является патогенетически обоснованной и важной составляющей в лечении большого числа широко распространенных заболеваний (различные формы ИБС, атеросклероз, нарушение мозгового кровообращения, сахарный диабет) и профилактике повторных осложнений, риск которых многократно возрастает после первого эпизода тромбоза.

Профилактика развития сердечно-сосудистых осложнений подразделяется на первичную и вторичную. Первичная профилактика проводится лицам из группы риска, у которых клинические проявления болезни еще не наблюдаются. Вторичная профилактика нацелена на пациентов, у которых установлено наличие коронарной болезни сердца [10].

2. Резистентность к антитромбоцитарной терапии

Относительно новым нежелательным явлением, связанным с приемом антиагрегантов, является неэффективность препаратов в связи с наличием феномена лекарственной устойчивости или резистентности.

2.1. Резистентность к АСК

Частота встречаемости аспиринрезистентности (АР) по данным исследований варьирует от 2% до 43%, и связано это в первую очередь с отсутствием общепринятой методики оценки указанного состояния, широкой вариабельностью и малой воспроизводимостью результатов, что предопределяет необходимость дальнейшего изучения распространённости и клинического значения резистентности к аспирину.

Резистентность к АСК определяют как «неспособность АСК защищать больного от тромботических осложнений; удлинять время кровотечения; подавлять биосинтез тромбоксана А2 (ТХА2); подавлять функции тромбоцитов в одном и более тестов in vitro» [11].

Резистентность к аспирину разделяют на лабораторную и клиническую. «Лабораторная резистентность» к антитромбоцитарным препаратам — недостаточный эффект блокирования остаточной реактивности тромбоцитов (в частности, ассоциированной с продуцируемым ТХА2), несмотря на использование антитромбоцитарных лекарств (т. е. пациент комплаентен). Клиническая же резистентность обусловлена развитием атеротромботических событий на фоне приема АСК (здесь можно применить понятие «клинический неуспех терапии АСК») [12]. Резистентность к АСК может быть связана со следующими механизмами [13]:

- неспособностью АСК связаться со своей молекулярной мишенью;
- неспособностью ацетилировать ЦОГ-1, несмотря на достаточную концентрацию АСК в тромбоците;
- неэффективностью ацетилирования ЦОГ-1 для подавления образования тромбоксана.

В 2002 г. была предложена классификация резистентности к АСК с выделением фармакокинетического, фармакодинамического типов и «псевдорезистентности».

К первому типу (фармакокинетическому) отнесли случаи, когда АСК подавляет коллаген-индуцированную агрегацию тромбоцитов (АТ) и биосинтез ТХА2 только in vitro. При фармакодинамическом типе резистентности к АСК не происходит подавления АТ и синтеза ТХА2 ни in vitro, ни in vivo. Термину «псевдорезистентность» соответствует понятие «тромбоксан-независимая агрегация тромбоцитов», когда при адекватном подавлении биосинтеза ТХА2 сохраняется высокий уровень АТ [14].

Считается, что АР ассоциирована с ухудшением клинического прогноза заболевания. Так, данные исследований HOPE и CHARISMA продемонстрировали, что более высокие уровни 11-дегидро-тромбоксана В2 в моче (метаболита ТА2 и потенциального биомаркера нечувствительности к АСК) соответствовали повышенному риску развития сердечно-сосудистых катастроф.

В метаанализе данных 2930 пациентов с ССЗ выявлено повышение риска развития сосудистых осложнений (ОР 2,95, 95% ДИ 3,08–4,80), смерти (ОР 5,99, 95% ДИ 2,28–15,72) и острого коронарного синдрома (ОР 4,06, 95% ДИ 2,96–5,56) у больных, являвшихся, по результатам исследований, нечувствительными к АСК [64].

Вторая проблема — АСК повышает риск кровотечения, в особенности у пожилых пациентов, развития диспептических расстройств и эрозивно-язвенного гастрита. Все чаще в структуре осложнений на фоне приема АСК наблюдаются скрытые и явные кровотечения, перфорации, стриктуры кишечника, обострения хронических энтероколитов. Наиболее часто в условиях реальной клинической практики решением вышеназванных проблем становится перевод пациента с АСК на другие антиагреганты, однако при этом в жертву приносится превосходство АСК по доказанности эффекта. В настоящее время доказано, что польза терапии АСК значительно превышает риск желудочно-кишечных кровотечений, что дает основание для применения АСК в ходе вторичной профилактики ССЗ.

Учитывая вышесказанное, становится понятным приоритет назначения так называемых улучшенных форм АСК, прежде всего кишечнорастворимых, а также с контролируемым высвобождением, локальных (накожных), буферных с антацидами и др. Преимущество

таких «улучшенных форм», как минимум, заключается в их лучшей переносимости, что, в свою очередь, ведет к уменьшению случаев отказа от приема препарата и повышению приверженности длительному лечению [15].

Однако ряд авторов отметили, что применение АСК, покрытых кишечно-растворимой оболочкой, также способствует образованию эрозий и язв в желудочно-кишечном тракте [16].

В ситуациях, когда неэффективность терапии АСК обусловлена такими механизмами, как несоблюдение режима приема АСК, включение АСК-нечувствительных механизмов активации тромбоцитов, взаимодействие лекарственных средств, изменение фармакокинетических параметров (снижение величины биодоступности АСК), более точным термином будет являться псевдорезистентность. Она может быть преодолена повышением дозы препарата, сопровождающееся пропорциональным нарастанием риска нежелательных явлений [17].

Таким образом, профилактика повторных сосудистых событий — это длительная (часто пожизненная) терапия, требующая соблюдения баланса между её эффективностью и безопасностью.

Безопасность применения антиагрегантов напрямую сопряжена с приверженностью к терапии. По данным 2 крупных баз, включающих 63 788 и 24 910 больных, на протяжении короткого периода наблюдения регулярный прием АСК и нерегулярное применение препарата продемонстрировали одинаковый риск геморрагических осложнений. Нерегулярным считалось применение АСК, если оно продолжалось менее чем 20% времени от рекомендованного срока [18]. Соблюдение пациентом рекомендаций по медикаментозной терапии можно оценить по тесту Мориски-Грина. Считается, что больной следует назначениям, если отвечает «нет» не менее чем на 3 из 4 вопросов. Также на комплаентность влияет доступность лекарственного средства и пол — данные исследования показали, что мужчины чаще, чем женщины, забывали принимать препарат [19].

Стоит отметить, что наиболее частая причина развития АР — низкая комплаентность относительно АСК. Так, было показано, что 29% пациентов после ИМ имели АР, но 57% из них принимали АСК нерегулярно. Более того, только 60% пациентов, которым была назначена АСК, принимали ее [20].

Cotter G. и соавт. [21] обнаружили, что в группе из 73 пациентов, перенесших ИМ и принимавших АСК, процент лиц с сердечно-сосудистыми катастрофами был выше среди больных с плохой приверженностью к лечению (42%) по сравнению с теми, кто принимал препарат постоянно (6%).

Таким образом, врач совместно с пациентом может повышать эффективность антиагрегантного действия АСК и клопидогрела, увеличивая приверженность пациента к терапии.

Снижение эффективности и безопасности применения антиагрегантов рядом авторов сопряжено с вариабельностью генетических факторов. Среди возможных генетических факторов резистентности АСК можно выделить полиморфизм ЦОГ-1 и гликопротеиновых рецепторов IIb/IIIa [22]. Однако генетический полиморфизм не может в полной мере объяснить характер возникновения резистентности. Так, в исследованиях под руководством T. Grosser не было выявлено ни одного человека с истинной генетически обусловленной резистентностью к АСК [23].

Основываясь на рекомендации Европейского общества (ESC) и Европейской ассоциации кардиоторакальных хирургов (EACTS) по реваскуляризации миокарда генетическое исследование с 2014 г. должно быть рассмотрено в ситуациях высокого риска фатальных сосудистых осложнений. В рутинной практике в настоящий момент в генетическое тестирование не рекомендовано, поскольку данных недостаточно [24].

Анализ эффективности терапии клопидогрелом, включающий 34 пациента, перенесших инфаркт миокарда, в зависимости от генетических вариантов цитохромов P-450 3A и тромбоцитарных рецепторов для аденозиндифосфата (АДФ), коллагена, фибриногена. Оценка эффективности антитромбоцитарной терапии оценивалась фотометрическим методом АДФ-индуцированной агрегации тромбоцитов. Детекция полиморфных вариантов методом полимеразной цепной реакции. Анализ показал, что на фоне терапии клопедогрелем отмечается снижение агрегации тромбоцитов, а носительство Leu33Pro GPIIIa уменьшало его эффективность [25]. Исследование TRITON TIMI-38 продемонстрировало влияние полиморфизма гена CYP2C19 на двухступенчатую печеночную биоактивацию клопидогрела, угнетая действие препарата. У носителей гена CYP2C19 более часто регистрируются неблагоприятные сосудистые события [25]. При этом проведенные исследования, включающие гетерогенные популяции показали, что тестирование функции тромбоцитов с генотипированием для подбора антиагрегантной терапии недостаточно [26].

Огромное влияние на степень ингибирования тромбоцитов АСК или клопидогрелом оказывает сопутствующая патология. Например, у больных диабетом из-за изменений слизистой ЖКТ снижается биодоступность препаратов [28]. При тяжёлом коронарном атеросклерозе на фоне увеличения индекса коронарного кальция (ИКК) >100 назначение АСК таким больным оказалось более эффективным, чем у больных с ИКК <100. По данным исследования Multi-Ethnic Study of Atherosclerosis, было показано, что при ИКК >100 польза от назначения АСК существенно превышает риск кровотечений [27].

В плане снижения эффективности клинический интерес представляет фармакодинамическое взаимодействие АСК с ибупрофеном, снижающим его антиагрегантный эффект из-за конкурентного взаимодействия в активном центре фермента ЦОГ-1. В исследовании McDonald и соавт. было показано увеличение относительного риска сердечно-сосудистой смерти у пациентов,

одновременно принимавших аспирин и ибупрофен по сравнению с группой, принимавшей только АСК [29].

Большинство ингибиторов протонной помпы (омепразол, эзомепразол, лансопразол, рабепразол, пантопразол) как и клопидогрел метаболизируются с помощью CYP2C19, что препятствует переходу клопидогрела в активный метаболит, снижая его эффективность, [30]. Результаты исследования OCLA (Omeprazole CLopidogrel Aspirin) study, с участием 124 пациентов, получавших двойную антиагрегантную терапию и омеприазол в дозе 20 мг/сут., либо плацебо, показали снижение агрегационной способности тромбоцитов в группе получавших омепразол [31]. Есть данные, что блокаторы H_2-гистаминовых рецепторов не влияют на фармакокинетическую активность клопидогрела [32].

Следует обратить внимание на связь развития резистентности к АСК и повышение уровня маркеров воспаления, к которым относятся С-реактивный белок (СРБ), интерлейкин 6 (ИЛ-6), ИЛ-10, CD40, фактор некроза опухоли (ФНО), фибриноген. Оказалось, что уровень ряда воспалительных маркеров был достоверно выше в группе резистентных к АСК больных. Такую закономерность можно объяснить тем, что высокий уровень маркеров отражает высокую активность моноцитов, макрофагов, эндотелиальных клеток, являющихся альтернативными нетромбоцитарными источниками ТХА2 — основного индуктора агрегации. Уровень маркеров воспаления значительно выше при ОКС, чем при стабильной стенокардии. У резистентных к клопидогрелу больных уровень маркеров воспаления не отличался от чувствительных [9].

Продолжительность лечения АСК может также вносить свой вклад в развитие резистентности, что было показано в исследовании Pulcinelli F.M. и соавт. [33], в котором изучалась эффективность АСК в отношении агрегации тромбоцитов у 150 пациентов. В итоге, несмотря на адекватное снижение агрегации через 2 месяца после начала лечения АСК, в более долгосрочной перспективе наблюдалось постоянное снижение чувствительности к нему.

2.2. Резистентность к клопидогрелу

Клопидогрел является пролекарством, которое требует окисления ферментами цитохрома Р-450 (CYP) для образования активного метаболита. Патогенетическое определение резистентности к клопидогрелу можно сформулировать как неспособность препарата блокировать целевой рецептор P2Y12 и эффективно подавлять агрегацию тромбоцитов. Выявлены факторы, способные влиять на процессы метаболизма клопидогрела на всех его этапах. Поскольку клопидогрел в организме подвергается печеночному метаболизму, контролируемому цитохромом Р4503А4, то на процесс метаболизма клопидогрела могут влиять препараты, ингибирующие этот цитохром. К таким препаратам относятся статины [34].

Сходное действие могут оказывать ловастатин и симвастатин. Однако существует и противоположная точка зрения на ингибирующее влияние статинов. Так, анализируя результаты исследований CREDO и PRONTO (Plavix Reduction Of New Thrombus Occurrence), обнаружено, что частота ишемических осложнений не увеличивалась при одновременном лечении статинами и клопидогрелом [35].

Был выполнен метаанализ исследований, в которых оценивалась ассоциация между снижающими функцию аллелями CYP2C19*2 и результатами наблюдения леченных клопидогрелом больных [36]. Результаты исследования показали, что носители этого аллеля имели >50% повышение риска ССЗ и почти трехкратное повышение риска тромбоза стента во время лечения клопидогрелом. Генетическое тестирование позволило выявить до 30% пациентов от общего числа, которых клопидогрел недостаточно защищает от повторных ишемических событий.

Показано, что пациенты с СД имеют достоверно более высокую резистентность к клопидогрелу [37]. Кроме того, известно, что гипергликемия также снижает эффективность АТТ за счет реактивации свободных радикалов [38].

Учитывая необходимость применения двойной АТТ у пациентов после коронарнои ангиопластики необходимо рассмотреть вопрос о резистентности не только отдельно к каждому препарату, а двойную резистентность.

Целью исследования RECLOSE (Low Responsiveness to Clopidogrel and Sirolimusor Paclitaxel-Eluting Stent Thrombosis) [39] было определить частоту двойной резистентности к «АСК + клопидогрелу» и оценить, влияет ли такая комбинация на риск тромбоза в стентах с лекарственным покрытием. В исследовании приняли участие 804 пациента со стабильной стенокардией и ОКС. По результатам анализа частота двойной резистентности составила 6%. Частота тромбоза стента в этой группе была значительно выше (11,1%), чем у чувствительных к клопидогрелу и АСК пациентов (2,1%; $p<0,001$), пациентов с резистентностью только к клопидогрелу (2,2%; $p<0,05$) или только к АСК (2,3%; $p<0,05$). Смертность в сочетании с тромбозом стента составила 4,4% у пациентов с резистентностью к клопидогрелу, 2,3% — к АСК, и 13,3% — к обоим препаратам. Двойная резистентность была независимым предиктором тромбоза стента (отношение рисков 3,18; $p = 0,027$) и сочетания кардиальной смертности с тромбозом стента (отношение рисков 2,94; $p = 0,022$). Авторы делают вывод, что комбинированная резистентность к АСК и клопидогрелу является довольно нечастым состоянием, но определяет пациентов с очень высоким риском тромбоза стента с лекарственным покрытием и смерти.

Развитие феномена резистентности тромбоцитов к наиболее широко применяемым антиагрегантным препаратам предопределяет необходимость разработки алгоритма лабораторного мониторинга антиагрегантного ответа тромбоцитов у больных ИБС с различными

факторами риска с целью выработки модификации антикоагулянтной терапии до развития неблагоприятных сердечно-сосудистых событий.

3. Модификация антитромбоцитарной терапии и пути преодоления резистентности

Единого подхода по преодолению резистентности к антиагрегантным препаратам не существует. Один из путей заключается в коррекции клинических факторов, потенциально влияющих на развитие резистентности. К ним относятся контроль за уровнем гликемии, холестеринемии, соблюдение режима приема препаратов и сведение к минимуму межлекарственного взаимодействия. Положительное воздействие на агрегацию тромбоцитов оказывают распространенные в клинической практике антиангинальные средства — нитраты, бета-адреноблокаторы и антагонисты кальция [40].

3.1. Преодоление резистентности к АСК

Надежда на преодоление АР была связана, в определённый период времени, с увеличением дозы препарата. Исследование CURRENT–OASIS 7 проверялся тезис о большей эффективности высоких доз АСК у больных острыми коронарными синдромами (ОКС), отобранных для ранней инвазивной помощи. Все участники получали аспирин в нагрузочной дозе (НД) ≥300 мг в день 1, затем по 75–100 мг (группа низкодозового аспирина) или по 300–325 мг (группа высокодозового АСК) в сутки. Первичной конечной точкой исследования была комбинация смерти от сердечно-сосудистой причины, инфаркта миокарда (ИМ) и инсульта в течение 30 суток. Всего включено 25 086 пациентов ОКС. При анализе групп участников исследования, принимавших низкие и высокие дозы АСК, статистически значимых различий по частоте первичных и всех вторичных конечных точек не выявлено. Частота первичных исходов составила 4,2% в группе высокодозового АСК против 4,4% в группе низкодозового аспирина (ОР — 0,97; 0,86–1,09; p = 0,61), частота общей смертности — 2,2% и 2,5%, соответственно, (ОР — 0,87; 0,74–1,03; p = 0,10). У лиц, принимавших более высокие дозы АСК чаще отмечались малые кровотечения (5,0% против 4,4%, соответственно; ОР — 1,13; p = 0,04) и большие желудочно-кишечные кровотечения (0,4% против 0,2%; p = 0,04). Эффективность и безопасность не различались между высокими и низкими дозами АСК [41].

В среднем, нежелательные явления отмечаются у 5–8% пациентов, получающих АСК. Результаты метаанализа 31 рандомизированного плацебо-контролируемого исследования, посвященного анализу частоты возникновения больших кровотечений у пациентов, принимавших разные дозы АСК, обнаружили следующее: частота возникновения больших кровотечений на фоне низких (30–81 мг/сут.) доз АСК составила менее 1%, на фоне средних доз (100–200 мг/сут.) — 1,56%, на фоне высоких доз (283–1300 мг/сут.) — более 5% [42].

Таким образом, увеличение дозы аспирина до 300 мг/сут. у резистентных больных не приводило к улучшению прогноза, при этом возрастал риск малых и больших кровотечений [43].

3.2. Преодоление резистентности к клопидогрелу

В настоящее время активно изучается вопрос о возможности преодоления резистентности к клопидогрелу. Одним из возможных способов рассматривают увеличение нагрузочной и поддерживающей дозы клопидогрела. Эффективность такой стратегии была подтверждена в исследовании CURRENT-OASIS-7 (Clopidogrel optimal loading dose Usage to Reduce Recurrent Events — Organisation to Assess Strategies in Ischaemic Syndromes 7) — удвоенная доза клопидогрела у больных с ОКС, подвергшихся ЧКВ, уменьшала частоту тромбозов стента: 1,6% по сравнению с 2,3%; ОР = 0,68; 95% ДИ 0,55–0,85; p = 0,001). Следует отметить короткий период применения двойной поддерживающей дозы клопидогрела — всего 7 сут. после ангиопластики [44].

Однако результаты исследования GRAVITAS (Gauging Responsiveness with A VerifyNow assay — Impact on Thrombosis And Safety) не подтверждают эти результаты. Согласно GRAVITAS удвоение дозы клопидогрела у пациентов с покрытыми стентами и высокой остаточной активностью тромбоцитов не дает преимуществ в отношении кардиоваскулярных осложнений и тромбозов стентов по сравнению с приемом стандартной дозы клопидогрела 75 мг. Частота событий через 7 сут. после стентирования была сопоставима в обеих группах пациентов, принимавших клопидогрел как в высокой, так и в стандартной дозах — по 2,3%. Через 1 мес. частота событий была 1,9% и 1,6%, соответственно. Частота комбинированных конечных точек через 6 мес. наблюдения была одинакова в обеих группах (по 2,3%). Поздние тромбозы стентов отмечались у 0,5% пациентов, принимавших клопидогрел в дозе 150 мг/сут. и у 0,7% пациентов, принимавших обычную дозу клопидогрела [45].

В исследовании RECLOSE 2 ACS (Responsiveness to Clopidogrel and Stent Thrombosis 2 — Acute Coronary Syndromes) приняли участие 1789 пациентов, получивших нагрузочную дозу 600 мг клопидогрела, затем поддерживающую дозу 75 мг. Пациентам с высокой остаточной реактивностью тромбоцитов назначалась увеличенная доза клопидогрела (150–300 мг/сут.). Результаты показали, что 248 (14%) пациентов имели высокую остаточную реактивность тромбоцитов, которая оставалась таковой у 94 (38%) пациентов этой группы после коррекции дозы клопидогрела [46].

Интерес представляет исследование TRITON-TIMI 38 (Trial to assess Improvement in Therapeutic Outcomes by optimizing platelet inhibition with prasugrel — Thrombolysis In Myocardial Infarction 38), в котором было рандомизировано 13608 больных с ОКС и планирующимся ЧКВ. Больные принимали прасугрел (нагрузочная доза 60 мг и ежесуточная поддерживающая доза 10 мг) или клопи-

догрел (нагрузочная доза 300 мг и ежесуточная поддерживающая доза 75 мг) в течение 6–15 мес. Первичной конечной точкой эффективности была смерть от сердечно-сосудистых причин, несмертельный ИМ и несмертельный инсульт. Первичная конечная точка эффективности была достигнута у 12,1% больных, получавших клопидогрел, и у 9,9% больных, принимавших прасугрел. У больных, получавших прасугрел, частота ИМ была достоверно ниже — 9,7% для клопидогрела vs 7,4% для прасугрела (p<0,001). Существенно реже возникали тромбоз стента — 2,4% vs 1,1% (p<0,001) и потребность в экстренной реваскуляризации — 3,7% vs 2,5% (p<0,001). Однако частота клинически значимых тяжелых кровотечений на фоне лечения прасугрелом составила 2,4% против 1,1% в группе клопидогрела. Несмотря на то, что прасугрел 10 мг / сут. вызывает в 2,5 раза более сильное ингибирование тромбоцитов, чем обычный клопидогрел 75 мг/сут., с меньшим количеством пациентов, демонстрирующих широкую вариабельность ответа и/или антиагрегантную «резистентность», сосудистые преимущества за пределами острой фазы были идентичными. Принимая во внимание растущие с течением времени риски кровотечений, рака и смертности, связанные с хроническим употреблением прасугрела, к небольшим обсервационным исследованиям, на наш взгляд, следует относиться со скептицизмом как к гипотезе, ожидающей подтверждения в рандомизированных исследованиях [47].

Таким образом, появление новых препаратов с различными характеристиками должно сделать подход к назначению антиагрегантов более гибким и позволить врачу выбирать оптимальную стратегию лечения для каждого конкретного пациента.

3.3. Двойная антитромбоцитарная терапия

Проведенное в 1996 г. крупномасштабное исследование, включающее 19185 больных (CAPRIE), продемонстрировало сравнительный анализ клопидогрела в суточной дозе 75 мг с АСК в дозе 325 мг. За 36 месяцев наблюдения снижение относительного риска сосудистой смерти в группе клопидогрела составило 8,7% [48]

Двойная антитромбоцитарная терапия (ДАТ), включающая АСК и второй антиагрегант с другим механизмом действия (ингибиторы P2Y-рецепторов тромбоцитов тикагрелор, прасугрел или клопидогрел), является стандартом лечения больных с ОКС, как с инвазивной стратегией ведения (чрескожное коронарное вмешательство (ЧКВ) или аортокоронарное шунтирование), так и только медикаментозной. В этих случаях длительность ДАТ у пациентов с низким риском кровотечений составляет 12 месяцев после острого события, а при их высоком риске может быть сокращена до 6 месяцев [49].

Назначение двойной антиагрегантной терапии в течение 12 месяцев после эпизода ОКС является стандартом терапии, основанным на результатах исследований CURE. При этом нет клинических исследований в пользу применения прасугрела и тикагрелора при стабильной ИБС.

Исследование CURE, показало, что применение клопидогрела в дополнение к стандартной терапии, включающей АСК, при продолжительности приема клопидогрела от 1 года до 3 лет (среднее 1,9 года) значительно (на 10%, p = 0,039) снижало риск наступления комбинированного конечного события (ИМ, инсульт или смерть от сердечно-сосудистых нарушений) у больных с нестабильной стенокардией или ИМ без зубца Q по сравнению с группой, получающей плацебо в дополнение к стандартной терапии с аспирином. Анализ дополнительного первичного комбинированного критерия (ИМ, смерть от сердечно-сосудистых нарушений или рефрактерная ишемия) выявил 14%-е снижение ОР (p = 0,0005) [50].

Исследование CLARITY-TIMI 28 показало, что применение клопидогрела у 3 491 пациента с ИМ, сопровождающимся подъемом сегмента ST, улучшает проходимость коронарных артерий и снижает частоту ишемических осложнений.

К 30 сут. в группе клопидогрела отмечалось достоверное (на 20%) снижение риска сердечно-сосудистой смерти, ИМ, рецидива ишемии, требующей экстренной реваскуляризации по сравнению с группой плацебо: 11,6% против 14,1% (p = 0,026).

В исследовании COMMIT-CCS-2, включившем 45 852 пациента, получавших АСК 162 мг/сут., дополнительный прием клопидогрела 75 мг/сут. снижал относительный риск смерти, повторного ИМ и инсульта во время пребывания в стационаре на 9%: 9,3% против 10,1% (p = 0,002). В частности, риск смерти и повторного ИМ снижался на 7% и 13%, соответственно, а риск инсульта на 14% (последнее статистически недостоверно). При этом клопидогрел не увеличивал частоту «больших» кровотечений и геморрагических инсультов.

У больных с ОКС без подъема сегмента ST при отсутствии противопоказаний рекомендуется использование нагрузочной дозы клопидогрела 300 мг однократно, затем 75 мг/сут. на протяжении 9–12 месяцев в дополнение к АСК.

Таким образом, применение клопидогрела совместно с АСК, целесообразно всем больным с ОКС при отсутствии противопоказаний.

Преодоление резистентности сопряжено с изменением дозировки антиагрегантых препаратов, однако риски гипокоагуляционных осложнений требуют осторожности и надежного лабораторного мониторирования.

3.4. Повышение эффективности антитромбоцитарной терапии (сочетание АСК и ривароксабана)

Европейская комиссия и FDA рекомендовали в 2018 г. применение ривароксабана в дозе 2,5 мг 2 раз в сутки в комбинации с АСК у пациентов со стабильной ИБС и/или клинически значимым атеросклерозом периферических артерий, характеризующихся высоким риском ишемических осложнений. Основанием для этого послужили данные исследования III фазы COMPASS.

Исследование COMPASS проведено с участием 27 395 больных (средний возраст 68 лет, 22% женщины) со стабильными атеросклеротическими сосудистыми заболеваниями с среднем периодом наблюдения 23 месяца — применение антитромботической терапии АСК (100 мг/сут.) плюс прямой пероральный антикоагулянт ривароксабан (2,5 мг 2 р/сут.). Такая комбинированная терапия приводила к снижению кардиоваскулярных осложнений, но при этом в группе лечения ривароксабаном плюс АСК композитная первичная конечная точка (сердечно-сосудистая смерть, инсульт или ИМ) регистрировалась реже (ОР 0,76 при 95% ДИ от 0,66 до 0,86; p<0,001), но большие кровотечения чаще (ОР 1,70 при 95% ДИ от 1,40 до 2,05; p<0,001)[54].

В настоящее время сочетание АСК и второго антитромботического препарата, например, ривароксабана в дозе 2,5 мг 2 раза в сут., рекомендовано пациентам с многососудистой ИБС, у которых есть хотя бы один из следующих факторов риска: заболевание периферических артерий (ЗПА), рецидивирующий инфаркт миокарда, сахарный диабет, требующий лекарственной терапии, или хроническая болезнь почек (ХБП).

У пациентов со стабильной ИБС добавление ривароксабана к АСК снижает частоту сердечно-сосудистых событий, но увеличивает риск крупных кровотечений, классифицируемых Международным обществом по тромбозу и гемостазу (288 из 9152 [3,1%] против 170 из 9,126 [1,9%]), (ОР: 1,70; 95% ДИ: 1,40–2,05; p<0,001). Большое кровотечение (206 из 9152 [2,3%] против 116 из 9,126 [1,3%]), (ОР 1,78; 95% ДИ: 1,41–2,23; p <0,0001) и незначительное кровотечение (838 из 9152 [9,2%] против 503 из 9,126 [5,5%]), (ОР: 1,70; 95% ДИ от 1,52 до 1,90; p <0,0001); комбинация также увеличивала потребность в переливании эритроцитов (87 из 9152 [1,0%] против 44 из 9,126 [0,5%]) (отношение рисков 1,97; 95% доверительный интервал 1,37–2,83, p = 0,0002). Желудочно-кишечный тракт был наиболее частым местом увеличения крупных кровотечений, а увеличение кровотечений было преимущественно в первый год после рандомизации. Исследователи сообщили, что примерно три четверти эпизодов серьезных кровотечений были легкой или умеренной интенсивности. Таким образом, комбинация ривароксабана и АСК по сравнению с одной АСК увеличивала количество кровотечений, в основном из желудочно-кишечного тракта. Вместе с этим, чаще всего кровотечения были легкой или умеренной интенсивности и купировались с помощью традиционной гемостатической терапии. При этом следует отметить, что значительного увеличения внутричерепного кровотечения или кровотечения из других критических органов не отмечалось. Также были отмечены значительные преимущества в пользу комбинации ривароксабана с АСК — смертность снизилась на 23%. Таким образом, добавление ривароксабана к АСК может существенно снизить смертность от ИБС.

Результаты фармакоэкономического исследования продемонстрировали преимущество комбинированной терапии ривароксабаном + АСК в сравнении с монотерапией АСК при расчете экономических последствий и клинических исходов у пациентов с хронической ИБС и/или ЗПА у симулируемой когорты пациентов (100 тыс. чел.). При рассмотрении эффекта от внедрения нового подхода в рамках всей российской популяции пациентов, страдающих ИБС (7 577 606 чел.), количество предотвращенных случаев смерти от ССЗ может сократиться на 36,08 тыс. случаев, инсульта — на 49,19 тыс. случаев, ИМ — на 22,84 тыс. случаев, ампутаций — на 36,24 тыс. случаев. Следовательно, при условии сокращения медицинских затрат на лечение осложнений ИБС и ЗПА, а также сокращения числа нетрудоспособных пациентов, комбинированная терапия ривароксабаном и АСК могла бы снизить экономическое бремя ИБС и ЗПА для государства в целом на 77,72 млрд. руб.

Заключение

Таким образом, антиагрегантная терапия у больных ИБС представляется сложной клинико-фармакологической задачей из-за различной чувствительности больных к лечению и сложности контроля терапии.

В настоящее время с целью профилактики сердечно-сосудистых осложнений у пациентов с хронической ИБС и ЗПА рекомендуется назначение АСК в низких дозах. В случае непереносимости АСК может быть назначен клопидогрел. При этом постоянный прием двойной антитромбоцитарной терапии (АСК в сочетании с клопидогрелом или тикагрелором) при хронической ИБС не рекомендуется в связи с высоким риском кровотечений. Тем не менее, несмотря на предпринимаемые меры, риск развития сердечно-сосудистых осложнении продолжает оставаться высоким.

АСК остается единственным из антитромботических препаратов, который в настоящее время используется в целях первичной профилактики ССЗ. Если положительная роль АСК при вторичной профилактике сосудистых событий очевидна, то его назначение при первичной профилактике пациентам с более низким риском сосудистых осложнений требует соотнесения пользы и риска от проведения подобной терапии. Применение АСК может сопровождаться развитием осложнений, что также должно учитываться врачами.

Резистентность к АСК и другим антитромбоцитарным препаратам является клинически значимым феноменом. Единые стратегии диагностики и преодоления резистентности на сегодня не разработаны, поэтому практическому врачу приходится полагаться лишь на собственные знания факторов риска и этиологии аспиринорезистентности.

Раскрытие молекулярных основ феномена резистентности к АСК, клопидрогелу является первым шагом на пути к индивидуализированной антитромбоцитарной терапии.

Повышение эффективности профилактики сердечно-сосудистых событий, у пациентов со стабильными прояв-

лениями сердечно-сосудистой патологии (ИБС) получило развитие за счет совместного приема ривароксабана 2,5 мг 2 раза в сутки и АСК 100 мг. В результате модификации антитромбоцитарной терапии достигнуто снижение частоты сердечно-сосудистой смерти, инсульта, инфаркта миокарда (на 24%), повышением суммарной клинической эффективностью (на 20%).

Существует насущная необходимость стандартизации методов исследования функции тромбоцитов, без которой невозможен адекватный контроль за антиагрегантной терапией. Методика определения функции тромбоцитов должна быть точной и воспроизводимой, нетрудоемкой и экономичной.

С большой долей уверенности можно сказать, что в XXI веке адекватное лечение состояний, находящихся сейчас за пределами возможностей антитромбоцитарной терапии будет разработано. С одной стороны, эффективными в этом поле могут оказаться препараты нового поколения. С другой стороны, успеху будет способствовать совершенствование профессионализма кардиологов, которые решают сложные задачи подбора индивидуальной схемы лечения и тонкой дифференцировки между состоянием резистентности к одному из препаратов и недостаточностью подобранной терапии в целом, на основе достоверной лабораторной оценки всего коагуляционного каскада.

Авторы заявляют об отсутствии конфликта интересов (The authors declare no conflict of interest).

ЛИТЕРАТУРА/REFERENCES

1. Всемирная организация здравоохранения [Электронный ресурс]: офиц. сайт / ВОЗ. Режим доступа: https: // www.who.int / cardiovascular_diseases / ru /[World Health Organization [Electronic resource]: official. website / WHO. Access mode: https: // www.who.int / cardiovascular_ diseases / ru / (In Russ).]
2. Mozaffarian D, Benjamin E, Go A, et al. American Heart Association Statistics Committee and Stroke Statistics Subcommittee. Circulation. 2015 Jan 27; 131(4): 29–322. doi: 10.1161/CIR.0000000000000152.
3. Naghavi M, Wang H, Lozano R, Davis A, et al. Global, regional, and national age-sex specific all-cause and cause-specific mortality for 240 causes of death, 1990–2013: a systematic analysis for the Global Burden of Disease Study 2013. Lancet. 2015 Jan 10; 385(9963): 117–71. doi: 10.1016/ S0140-6736(14)61682-2.
4. Росстат. [Электронный ресурс]: официальный сайт / Росстат. Режим доступа: https://rosinfostat.ru/[Rosstat. [Electronic resource]: official site / Rosstat. Access mode: https://rosinfostat.ru/ (In Russ).]
5. Росстат. [Электронный ресурс]: официальный сайт / Росстат. Режим доступа: https://rosstat.gov.ru/ на 22.06.2019 [Rosstat. [Electronic resource]: official site / Rosstat. Access mode: https://rosstat.gov.ru/ on 22.06.2019. (In Russ).]
6. Naghavi M, Wang H, Lozano R, Davis A. et al. Global, regional, and national age-sex specific all-cause and cause-specific mortality for 240 causes of death, 1990–2013. Lancet. 2015 Jan 10; 385(9963): 117–71. doi: 10.1016/ S0140-6736(14)61682-2.
7. Grines CL, Bonow RO, Casey DJr, et al. Prevention of premature discontinuation of dual antiplatelet therapy in patients with coronary artery stents. J Am Dent Assoc. 2007 May; 138(5): 652–5. doi: 10.14219/jada.archive.2007.0237.
8. Vila P, Zafar M, Badimon J. Platelet reactivity and nonresponse to dual antiplatelet therapy. Platelets. 2009 Dec; 20(8): 531–8. doi: 10.3109/ 09537100903261379.
9. Сулимов В. А., Мороз Е. В. Резистентность к антитромбоцитарным препаратам у больных ИБС // Кардиоваскулярная терапия и профилактика. — 2012. — №11(6). — С. 71–77. [Sulimov VA, Moroz EV. Resistance to antiplatelet drugs in patients with coronary artery disease. Cardiovascular therapy and prevention. 2012; 11(6): 71–77. (In Russ).]
10. World Health Report 2007. Prevention of Cardiovascular Disease. Guidelines for assessment and management of cardiovascular risk. World Health Organization, 2007; 35.
11. Patrono C. Aspirin resistance: definition, mechanisms and clinical readouts. J Thromb Haemost. 2003 Aug;1(8): 1710-3. doi: 10.1046/j.1538-7836. 2003.00284.x.
12. Танашян М.М., Домашенко М.А., Раскуражев А.А. Аспиринорезистентность: клинические и молекулярно-генетические методики оценки // Анналы клинической и экспериментальной неврологии. — 2016. — №10. — С.41–46. [Tanashyan MM, Domashenko MA, Raskurazhev AA. Aspirin resistance: clinical and molecular genetic assessment methods. Annals of Clinical and Experimental Neurology. 2016; (10): 41–46. (In Russ).]
13. Michelson AD, Cattaneo M, Eikelboom JW et al. Aspirin Resistance: Aspirin resistance: position paper of the Working Group on Aspirin Resistance. J Thromb Haemost. 2005 Jun; 3(6): 1309–11. doi: 10.1111/j.1538-7836. 2005.01351.x.
14. Weber AA, Przytulski B, Schanz A, et al. Towards definition of aspirin resistance: a typologycal approach. Platelets. 2002 Feb; 13(1): 37–40. doi: 10.1080/09537100120104890.
15. Аверков О.В. Ацетилсалициловая кислота как лекарственное средство: какие лекарственные формы препарата предпочтительнее с позиций доказательной медицины? // Кардиоваскулярная терапия и профилактика. — 2010. — Т.2. — С.61–68. [Averkov OV. Acetylsalicylic acid as a drug: which drug forms are preferable from the standpoint of evidence-based medicine? Cardiovascular therapy and prevention. 2010; (2): 61–68. (In Russ).]
16. Мартынов А.И., Гороховская Г.Н., Аветян Н.Г. и соавт. Современный взгляд на позицию ацетилсалициловой кислоты в профилактике тромбозов и эмболий // Российский кардиологический журнал. — 2004. — №3 (47). — С.89–95. [Martynov AI, Gorokhovskaya GN, Avetyan NG, et al. Modern view of the position of acetylsalicylic acid in the prevention of thrombosis and embolism. Russian Journal of Cardiology. 2004; 3(47): 89–95. (In Russ).]
17. Зырянов С.К., Бутранова О.И. Клинико-фармакологическое обоснование вариабельности антиагрегантного ответа при использовании разных лекарственных форм ацетилсалициловой кислоты // Consilium Medicum. — 2017. — №19(10). — С. 105–112. [Zyryanov SK, Butranova OI. Clinical and pharmacological substantiation of the variability of the antiplatelet response when using different dosage forms of acetylsalicylic acid. Consilium Medicum. 2017; 19(10): 105–112. (In Russ).]
18. I-Chen Wu, Hui-Min Hsieh, Ming-Tsang Wu. A short-term risk–benefit analysis of occasional and regular use of low-dose aspirin in primary prevention of vascular diseases. BMJ Open. 2015 Jan 9; 5(1): 006694. doi: 10.1136/bmjopen-2014-006694.
19. Мачильская О.В. Факторы, определяющие приверженность к лечению больных артериальной гипертензией // Кардиология и сердечно-сосудистая хирургия. — 2016. — №3. — С.55–65. [Machilskaya OV. Factors determining adherence to the treatment of patients with arterial hypertension. Cardiology and cardiovascular surgery. 2016; (3): 55–65. (In Russ).]
20. Рафальский В.В., Крикова А.В., Багликов А.Н. Особенности клинической фармакологии ацетилсалициловой кислоты как антитромботического препарата // Кардиоваскулярная терапия и профилактика. — 2009. — Т.8(7). — С.1–6. [Rafalsky VV, Kricova AV, Baglikov AN. Features of the clinical pharmacology of acetylsalicylic acid as an antithrombotic drug. Cardiovascular therapy and prevention. 2009; 8(7): 1–6. (In Russ).]
21. Cotter G, Shemesh E, Zehavi M, et al. Lack of aspirin effect: aspirin resistance or resistance to taking aspirin? Am Heart J. 2004 Feb; 147(2): 293–300. doi:10.1016/j.ahj.2003.07.011.
22. Cipollone F, Rocca B, Patrono C. Ciclooxygenase-2 expression and inhibition in atherothrombosis. Arterioscler Thromb Vasc Biol. 2004 Feb; 24(2): 246–55. doi: 10.1161/01.ATV.0000104005.92603.f2.
23. Grosser T, Fries S, Lawson JA, et al. Drug resistance and pseudoresistance: an unintended consequence of enteric coating aspirin. Circulation. 2013 Jan 22; 127(3): 377–85. doi: 10.1161/CIRCULATIONAHA.112.117283.
24. Windecker S, Kolh P, Alfonso F, et al. 2014 ESC/EACTS Guidelines on myocardial revascularization. Eur Heart J. 2014 Oct 1; 35(37): 2541–619. doi: 10.1093/eurheartj/ehu278.

25. Мирзаев К.Б., Сычев Д.А., Андреев Д.А. Генетические основы резистентности к клопидогрелю: современное состояние проблемы // Российский кардиологический журнал. — 2015. —№10. — С. 92–98. [Mirzaev KB, Sychev DA, Andreev DA. Genetic bases of resistance to clopidogrel: current state of the problem. Russian Journal of Cardiology. 2015; (10): 92–98. (In Russ).]
26. Dahabreh IJ, Moorthy D, Lamont JL, et al Testing of CYP2C19 Variants and Platrlet Reactivity for Guiding Antiplatelet Treatment. Agency for Healthcare Research and Quality (US); 2013 Sep.Report No.: 13-EHC117-EF.
27. Miedema MD, Duprez DA, Misialek JR, et al. Use of coronary artery calcium testing to guide aspirin utilization for primary prevention. Circ Cardiovasc Qual Outcomes. 2014 May; 7(3): 453-60. doi: 10.1161/CIRCOUTCOMES.113.000690.
28. Минушкина Л.О. Первичная профилактика сердечно-сосудистых заболеваний и антитромбоцитарная терапия // Медицинский совет. — 2017. — №7. — С. 89–93. [Minushkina LO. Primary prevention of cardiovascular diseases and antiplatelet therapy.Medical Council. 2017; (7): 89–93. (In Russ).]
29. MacDonald TM., Wei L. Effect of ibuprofen on cardioprotecive effect of aspirin. Lancet. 2003 Feb 15; 361(9357): 573–4. doi: 10.1016/s0140-6736(03)12509-3.
30. Марцевич С.Ю., Суворов А.Ю. Совместное использование клопидогрела и ингибиторов протонной помпы // Рациональная Фармакотерапия в Кардиологии. — 2014. — №10(6). — С. 665–671. [Martsevich SYu, Suvorov AYu. Combined use of clopidogrel and proton pump inhibitors. Rational Pharmacotherapy in Cardiology. 2014; 10(6): 665–671. (In Russ).]
31. Gilard M, Arnaud B, Cornily JC, et al. Influence of omeprazole on the antiplatelet action of clopidogrel associated with aspirin: the randomized, double-blind OCLA study. J Am Coll Cardiol. 2008 Jan 22; 51(3): 256-60. doi: 10.1016/j.jacc.2007.06.064.
32. Yano H, Tsukahara K, Morita S, et al. Influence of omeprazole and famotidine on the antiplatelet effects of clopidogrel in addition to aspirin in patients with acute coronary syndromes. Circ J. 2012; 76(11): 2673–80. doi: 10.1253/circj.cj-12-0511.
33. Pulcinelli FM, Pignatelli P, Celestini A, et al. Inhibition of platelet aggregation by aspirin progressively decreases in long-term treated patients. Am Coll Cardiol. 2004 Mar 17; 43(6): 979–84. doi: 10.1016/j.jacc.2003.08.062.
34. Law WC, Gurbel PA, Watkins PB, et al. Atorvastatin reduces the ability of clopidogrel to inhibit plateletaggregation: a new drug-drug interaction. Circulation. 2003 Jan 7; 107(1): 32–7. doi: 10.1161/01.cir.0000047060.60595.cc.
35. Serebrunay VL, Gurbel PA, Alexander JH, et al. Statins do not affect platelet inhibition with clopidogrel during coronary stenting. Atherosclerosis. 2001 Nov; 159(1): 239-41. doi: 10.1016/s0021-9150(01)00606-2.
36. Mega JL, Simon T, Anderson J, et al. CYP2C19*2 Genetic Variants and Clinical Outcomes With Clopidogrel: Meta-Analysis. Circulation. 2009; 120: 598–9.
37. Ferguson AD, Dokainish H, Lakkis N. Aspirin and clopidogrel response variability: review of the published literature. Tex Heart Inst J. 2008; 35(3): 313–20.
38. Csiszar A, Stef G, Pacher P, et al. Oxidative stress-induced isoprostane formation may contribute to aspirin resistance in platelets. Prostaglandins Leukot Essent Fatty Acids. May-Jun 2002; 66(5–6): 557–8. doi: 10.1054/plef.2002.0399.
39. Gori AM, Marcucci R, Migliorini A, et al. Incidence and clinical impact of dual nonresponsiveness to aspirin and clopidogrel in patients with drug-eluting stents. J Am Coll Cardiol. 2008 Aug 26; 52(9): 734–9. doi: 10.1016/j.jacc.2008.05.032.
40. Knight CJ, Panesar M, Wilson DJ, et al. Different effect sofcalcium antagonists, nitrates, and beta-blocker sonplatelet function.Possible importance for the treatment of unstable angina. Circulation. 1997 Jan 7; 95(1): 125–32. doi: 10.1161/01.cir.95.1.125.
41. CURRENT-OASIS 7 Investigators. Dose comparisons of clopidogrel and aspirin in acute coronary syndromes. N Engl J Med. 2010 Sep 2; 363(10): 930–42. doi: 10.1056/NEJMoa0909475.
42. Pearson TA, Blair SN, et al. AHA Guidelines for Primary Prevention of Cardiovascular Disease and Stroke: 2002 Update: Consensus Panel Guide to Comprehensive Risk Reduction for Adult Patient without Coronary or other Atherosclerotic Vascular Diseases. Circulation. 2002 Jul 16; 106(3): 388–91. doi: 10.1161/01.cir.0000020190.45892.75.
43. Фролова Н.С., Шахнович Р.М., Казначеева Е.М. и др. Резистентность к аспирину // Кардиоваскулярная терапия и профилактика. — 2010. — №9(6). — С.40–46. [Frolova NS, Shakhnovich RM, Kaznacheeva EM, et al. Resistance to aspirin. Cardiovascular therapy and prevention. 2010; 9(6): 40–46. (In Russ).]
44. Shamir R Mehta, Jean-Pierre Bassand, Susan Chrolavicius, Rafael Diaz CURRENT-OASIS 7. Dose comparisons of clopidogrel and aspirin in acute coronary syndromes. N Engl J Med. 2010 Sep 2; 363(10): 930-42. doi: 10.1056/NEJMoa0909475.
45. Matthew J Price, Peter B Berger. Standard-vs high-dose clopidogrel based on platelet function testing after percutaneous coronary intervention: the GRAVITAS randomized trial. JAMA. 2011 Mar 16; 305(11): 1097–105. doi: 10.1001/jama.2011.290.
46. Valenti R, Marcucci R, Capodanno D. Residual platelet reactivity to predict long-term clinical outcomes after clopidogrel loading in patients with acute coronary syndromes (RECLOSE 2-ACS) study. J Thromb Thrombolysis. 2015 Jul; 40(1): 76–82. doi: 10.1007/s11239-014-1159-1.
47. Udell JA, Braunwald E, et al. Prasugrel versus clopidogrel in patients with ST-segment elevation myocardial infarction according to timing of percutaneous coronary intervention: a TRITON-TIMI 38. JACC Cardiovasc Interv. 2014 Jun; 7(6): 604–12. doi: 10.1016/j.jcin.2014.01.160.
48. Dunn SP, Steinhubl SR, et al. Impact of proton pump inhibitor therapy on the efficacy of clopidogrel in the CAPRIE and CREDO trials. J Am Heart Assoc. 2013 Jan 15; 2(1): 004564. doi: 10.1161/JAHA.112.004564.
49. Valgimigli M, Bueno H, Byrne RA, et al. 2017 ESC focused update on dual antiplatelet therapy in coronary artery disease developed in collaboration with EACTS. Eur Heart J. 2018 Jan 14; 39(3): 213–260. doi: 10.1093/eurheartj/ehx419.
50. Yusuf S, Zhao F, Mehta SR, et al.Clopidogrel in Unstable Angina to Prevent Recurrent Events Trial investigators. Effects of clopidogrel in addition to aspirin in patients with acute coronary syndromes without ST-segment elevation. The CURE study. N Engl J Med. 2001 Aug 16; 345(7): 494–502. doi: 10.1056/NEJMoa010746.

ПРИМЕНЕНИЕ МЕТОДА ЛОКАЛЬНОГО ОТРИЦАТЕЛЬНОГО ДАВЛЕНИЯ В ЛЕЧЕНИИ ПАЦИЕНТОВ С ИНФИЦИРОВАННЫМИ СЕТЧАТЫМИ ЭНДОПРОТЕЗАМИ ПОСЛЕ ГЕРНИОПЛАСТИК

Левчук А.Л.*, Сысоев О.Ю., Стойко Ю.М.
ФГБУ «Национальный медико-хирургический Центр им. Н.И. Пирогова», Москва

DOI: 10.25881/BPNMSC.2020.91.54.017

Резюме. Внедрение современных методик оперативной техники в клинической герниологии с использованием сетчатых эндопротезов нередко сопровождается риском инфекционных осложнений. Представлены современные литературные данные, освещающие применение метода локального отрицательного давления в лечении пациентов с инфицированными сетчатыми имлантами после герниопластик.

Инфекция импланта сопровождается образованием биопленок, при этом антибактериальная терапия не позволяет добиться адекватной эффективности в лечении инфицированной поверхности. Применение локального отрицательного давления у пациентов с инфицированными эндопротезами предотвращает формирование биопленок, снижает бактериальную нагрузку на рану, позволяя сохранить установленный имплант и избежать повторных оперативных вмешательств.

Ключевые слова: локальное отрицательное давление, инфицированный эндопротез, герниопластика, биопленка.

NEGATIVE PRESSURE WOUND THERAPY FOR TREATMENT OF MESH INFECTION AFTER HERNIA REPAIR

Levchuk A.L.*, Sysoev O.Yu., Stoiko Yu.M.
Pirogov National Medical and Surgical Center, Moscow

Abstract. The introduction of modern techniques of surgical techniques in hernioplasty and use of mesh endoprostheses, is often accompanied by the risk of infectious complications.This paper presents a review of the available literature, describing the use of the negative pressure wound therapy on treatment of patients with infected mesh implants after hernioplasty.

Infection of the implant is accompanied by the formation of biofilms, while antibacterial therapy does not allow achieving adequate efficacy in the treatment of the infected surface. The use of negative pressure wound therapy in patients with infected endoprostheses prevents the formation of biofilms, reduces the bacterial load on the wound, making it possible to salvage the installed implant and avoid repeated surgical interventions.

Keywords: negative pressure wound therapy (NPWT), mesh-site infection, hernia repair, biofilm.

Введение

В последние десятилетия все большее распространение получает применение имплантов (эндопротезов) в лечении различных заболеваний [1]. Особенно большое количество эндопротезов используется в травматологии, ортопедии, нейрохирургии, сосудистой и абдоминальной хирургии [2]. Наиболее часто (18%) синтетические импланты применяются в хирургии при лечении вентральных грыж [3; 4]. Появление сетчатых полимерных имплантов произвело революцию в лечение грыж, став «золотым стандартом» в методиках герниопластики. Это позволило снизить частоту рецидивов грыж с 36 до 10% [5]. Несмотря на совершенствование техники оперативных вмешательств и внедрение системы профилактических мероприятий, самым частым осложнением эндопротезирования передней брюшной стенки с использованием сетчатого импланта является образование послеоперационных сером, имеющих тенденцию к инфицированию, которое достигает 37% [6]. Инфекция импланта является наиболее частой причиной удлинения сроков госпитализации и возникновения рецидивов грыж, снижающих качество жизни пациентов, обрекая их на повторные операции [7; 8]. Подобные осложнения чаще всего возникают у пациентов из категории риска с сопутствующими заболеваниями, а также при нарушении методик выполнения эндопротезирования и технических ошибках ведения послеоперационного периода [9].

Особенностью патогенеза инфицированного импланта является образование биопленки, в которой персистируют микроорганизмы [2; 10; 11]. Биопленка представляет комплекс липополисахаридов, пептидогликанов, внутри которого существуют кластеры микроорганизмов [12; 13]. Доступ большого спектра антибактериальных препаратов к кластерам затруднен [12; 13]. Вследствие этого, возникает антибиотикорезистентность, обусловленная высокими значениями минимальной ингибирующей концентрации препарата [12; 13]. Подобные особенности требуют применения дополнительных мер в подавлении микробного обсеменения ран в условиях инфицированных имплантов [13].

Поэтому, в столь сложном вопросе, единого или общего мнения по лечению пациентов с инфицированными имплантами передней брюшной стенки до настоящего времени добиться не удалось [14–17]. Большинство хирургов склоняется к удалению сетчатых имплантов и ведению раны передней брюшной стенки на различных мазевых или современных многокомпонентных повязках, что обрекает пациентов на необходимость выполнения повторных оперативных вмешательств, ввиду формирования рецидива послеоперационных вентральных грыж [7; 18]. В последние годы с успехом отмечается применение метода локального отрицательного давления в лечении ран с инфицированными имплантами [1; 19–23].

* e-mail: nmhc@mail.ru

История открытия

Использование локального отрицательного давления в хирургической практике не является новым изобретением и имеет большую историю [24]. Впервые упоминание об использовании отрицательного давления относится к 1798 г., когда английский доктор Смитт разработал барокамеру для лечения воспалительных заболеваний верхних и нижних конечностей. В камеру помещалась больная конечность, которая подвергалась воздействию разряженного воздуха в течение 20 мин. [25]. С годами методика совершенствовалась, в 1821 г. другой англичанин Франсис Фокс представил аспиратор с широкой горловиной, плотно соединяющейся с кожей [24]. В 1890 г. Густав Бир продемонстрировал работу комплекта стеклянных банок, соединенных с грушей и системой для инфузии, что позволяло эффективно удалять раневое отделяемое [25]. Следующим знаменательным этапом стала публикация статей «Искусственная гиперемия как метод лечения» (1906) и «Лечение застойной гиперемией» (1908) немецким ученым Августом Биром [24; 25]. Его ученик Клапп (1906) продолжил совместную работу над этой методикой, чей метод лечения вошел в историю как «Банка Бира-Клаппа» [24; 25]. Данный метод активно применялся в первой половине XX века. Во второй половине XX века активное внедрение антибактериальной терапии привело к тому, что локальное отрицательное давление отошло на второй план при лечении гнойной патологии [25]. В 1987 г. российскими учёными Ю.А. Давыдовом и А.Б. Ларичевым было вновь применено и опубликовано исследование об использовании вакуум-аспирационной терапии у больных острыми гнойными заболеваниями [26]. Устройство представляло собой полусферическую камеру. В камере располагалась перфорированная трубка с утолщением на конце, при помощи которого трубка соприкасалась с раневой поверхностью. Камера присоединялась к источнику вакуума (модифицированный аквариумный микрокомпрессор) и банке сборнику. Подобная конструкция применялась только для лечения ран на плоских поверхностях тела [26]. Позже W. Fleischmann (1993) демонстрирует опыт применения вакуум-аспирационной системы при открытых переломах [27]. Система по конструкции была первым прообразом современных вакуумных повязок. В 1997 г. M. J. Morykwas описал патофизиологию влияния локального отрицательного давления на раневой процесс [28].

Патофизиология локального отрицательного давления

Установлено, что локальное отрицательное давление ускоряет течение всех фаз раневого процесса за счет макродеформации и микродеформации раны, удаления экссудата [29–31]. Это способствует нейроангиогенезу, миграции, пролиферации, дифференцировке клеточных элементов, образованию грануляционной ткани [32; 33]. Макродеформация приводит к значительному уменьшению объема раны [32; 33]. Микродеформация представляет собой волнообразное изменение поверхности дна раны, обусловленное пористым строением используемой губки [29; 30; 32; 33]. Подвергаясь деформации, клетки испытывают различные эффекты: изменение гидростатического давления, растяжение и сжатие окружающей матрицы, изменение формы [29]. Эти динамические изменения индуцируют изменение клеточной функции путем изменения «архитектуры» цитоскелета клеток, тем самым повышая их чувствительность к различным митогенам, стимулируя их пролиферацию [29; 33]. В дополнение к стимуляции клеточной пролиферации, отмечается повышение миграции эндотелиоцитов, фибробластов, клеток предшественниц эпителиоцитов [25; 29; 34].

Ангиогенез в ране индуцируется также механизмом микродеформации, который ведёт к росту давления на ткани под поверхностью раны, что впоследствии приводит к сдавлению мелких кровеносных сосудов, создавая временный дефицит перфузии [29; 35]. Локальное снижение градиента перфузии создаёт градиент гипоксии в тканях, который способствует врастанию новых сосудов в ране [29; 31; 35].

Локальное отрицательное давление увеличивает градиент давления между межклеточным пространством и поверхностью губки, тем самым способствуя удалению излишнего экссудата из раны и снимая отек [31; 36]. Продукты распада, токсины, бактерии, преобладающие в послеоперационной ране, не задерживаются на раневой поверхности и не всасываются в кровяное русло по лимфатическим сосудам, а удаляются с экссудатом VAC-системой [29; 36]. В эксперименте in vivo наблюдается снижение бионагрузки на раневую поверхность и уменьшение вирулентности патогенных штаммов микроорганизмов [37]. Постоянное механическое удаление бактерий с поверхности раны не позволяет им образовывать микроколонии [38]. Это препятствует образованию биопленок, тем самым локальное отрицательное давление успешно борется с важным звеном патогенеза у пациентов с инфицированными сетчатыми имплантами [39].

Вакуум-аспирационная система состоит в основном из 4 компонентов: наполнителя, помещаемого в рану; полупроницаемой повязки, изолирующей рану от окружающей среды и позволяющей вакуумной системе создавать субатмосферное давление на поверхности; соединительной трубки; аппарата, создающего отрицательное давление [40–42].

В качестве наполнителя могут использоваться различные материалы, но наиболее часто применяется пенополиуретановая и пенополивиниловая губка [29]. Обычные пенополиуретановые губки не оказывают никакого влияния на бактериальные агенты, поэтому, с целью повышения антимикробной активности, применяется губка, покрытая серебром [43]. Нередко используется дополнительный дренаж для инстиляции различных жидкостей в рану [23; 40]. При этом возможна прерывная или постоянная подача 0,9% изотонического раствора натрия хлорида, растворов антисептиков, стимуляторов факторов роста, способствующих быстрому заживлению раны [23; 40; 44–47].

От правильности размещения и установки компонентов вакуум-аспирационной системы зависит результат терапии [48]. Проведение хирургической обработки раны в условиях адекватного обезболивания и наложение вакуумной повязки производится в операционной. В последующем допускается смена повязки в условиях перевязочной с соблюдением всех правил асептики [40–42]. Наполнитель (губка) конфигурируется немного меньше размера раневой поверхности, при этом он должен заполнять всю полость раны по объему и архитектонике, не соприкасаясь со здоровыми тканями [40–42]. Далее устанавливается перфорированная дренажная трубка между слоев губки, которая должна находиться на удаление от поверхности раны для избегания ишимизации подлежащих тканей [29]. Затем наклеивается пленка на кожу вокруг раны с запасом в 2–4 см для создания герметичной полости [40–44]. VAC-терапии у пациентов с инфицированными эндопротезами должна в обязательном порядке предшествовать адекватная хирургическая обработка раны, а также дополняться применением оптимальной целенаправленной антибактериальной терапии с соблюдением стратегии контроля «СКАТ», более частой сменой гермитичных повязок для оценки состояния раны (каждые 3 суток) с биологическим контролем микробного обсеменения раневой поверхности [1; 19–23].

Результаты лечения

В исследовании M.M. Baharestani (2011) описано применение локального отрицательного давления у 21 пациента с ненатяжной герниопластикой [19]. Использование локального отрицательного давления способствовало закрытию ран с установленными и инфицированными имплантами в 86% случаев, уменьшая количество повторных оперативных вмешательств [19]. Сроки госпитализации уменьшились в 1,7 раз по сравнению с пациентами, лечении которых осуществлялось «традиционными» методами [19]. Аналогичные результаты получены в исследование S. Nobaek (2017). Среди 48 пациентов с инфекционными осложнениями после эндопротезирования, у 92% удалось полностью сохранить импланты, у 4 пациентов имплант удален частично [20].

В публикации F. Berrevoet (2013) врачам удалось сохранить все импланты, установленные по методике sublay, и 30% имплантов, установленных inlay [49]. В отечественной литературе также описаны положительные результаты применения локального отрицательного давления в лечении инфицированных ран передней брюшной стенки после герниопластик [1; 50]. В.Н. Оболенский (2018) продемонстрировал снижения гнойно-септических осложнений на 4,9%. Локальное отрицательное давление позволило снизить бактериальную контаминацию раны, уменьшить средние сроки антибактериальной терапии и значительно уменьшить средние сроки госпитализации в 2 раза [1]. При этом у 82,5% пациентов удалось сохранить имплант в ране [1].

Исследование экономической составляющей лечения пациентов с инфицированными имплантами передней брюшной стенки после герниопластик произвел E. Deleyto (2018) [23]. У 94,1% пациентов, получавших традиционную терапию, потребовалось выполнение более одного дополнительного оперативного вмешательства (наложение вторичных швов, вторичная хирургическая обработка, удаление и повторная установка сетчатого импланта) [23]. Пациентам, которым выполнялась вакуум-терапия, проведение более одного дополнительного оперативного вмешательства потребовалось в 54,5% случаев (наложение вторичных швов, вторичная хирургическая обработка) [23]. Применение локального отрицательного давления позволило сохранить сетчатые импланты у всех исследуемых пациентов. Средние затраты на лечение пациента традиционными методиками оказалось дороже примерно на 50% по сравнению с вакуум-терапией [23]. Сроки госпитализации и затраты на пребывании в стационаре уменьшились в 1,3 раза для пациентов, получавших вакуум-терапию [23].

В НМХЦ им. Н.И. Пирогова внедрена и успешно используется в течение 9 лет вакуум-аспирационная терапия в лечении пациентов с инфицированными сетчатыми имплантами передней брюшной стенки после грыжесечений. В настоящее время мы располагаем опытом лечения 30 пациентов с имплант-ассоциированной инфекцией. VAC-терапия способствовала непрерывному очищению раны, уменьшению локального отека, усилению перфузии тканей раневой поверхности, увеличению скорости формирования грануляционной ткани вокруг имплантанта и его деконтаминации. Наложение вторичных швов производили после полного закрытия трансплантанта грануляциями к концу второй недели лечения. У всех пациентов удалось избежать удаления импланта и развития гнойно-септических осложнений в последующем. Рецидивов грыж передней брюшной стенки в послеоперационном периоде не наблюдалось [50].

Заключение

Применение локального отрицательного давления у пациентов с инфицированными имплантами ран передней брюшной стенки после герниопластик является методикой первой линии, наряду с антибактериальной терапией. Снижает «бактериальную нагрузку» в раневой поверхности, купируя островоспалительные изменения, предотвращая сокращая сроки заживления раны и позволяя сохранить сетчатый эндопротез, предотвращая рецидив грыж и повторные оперативные вмешательства у этой категории больных.

Авторы заявляют об отсутствии конфликта интересов (The authors declare no conflict of interest).

ЛИТЕРАТУРА/REFERENCES

1. Оболенский В.Н., Энохов В.Ю., Харитонов С.В. Клиническая эффективность применения метода локального отрицательного давления для лечения инфекционных раневых осложнений после ненатяжной

герниопластики. // Медицинский алфавит. — 2018. — №9(346). — С. 45–49 [Obolenskiy VN, Enokhov VYu, Kharitonov SV. Clinical efficacy of local negative pressure method for treatment of infectious wound complications after non-stretching hernioplasty. Medical alphabet. 2018; 1(9): 45–49. (In Russ).]

2. Бузолева Л.С., Пузь А.В., Синебрюхов С.Л., и др. Имплантат-ассоциированные инфекции, связанные с проблемой биопленкообразования. // Современные проблемы науки и образования. — 2016. — №5. — С.42 [Buzoleva LS, Puz AV, Sinebryukhov SL, et al. The implant — related infections, associated with the problem of biofilm formation. Modern Problems of Science and Education.2016; (1): 42. (In Russ).]
3. Höer J, Lawong G, Klinge U, Schumpelick V. Einflussfaktoren der Narbenhernienentstehung. Retrospektive Untersuchung an 2.983 laparotomierten Patienten über einen Zeitraum von 10 Jahren [Factors influencing the development of incisional hernia. A retrospective study of 2,983 laparotomy patients over a period of 10 years]. Chirurg. 2002 May; 73(5): 474–80. doi: 10.1007/s00104-002-0425-5.
4. Пономарева Ю.В., Белоконев В.И., Волова Л.Т., и др. Морфологические основы причин рецидивов у больных с послеоперационной вентральной грыжей. // Фундаментальные исследования. — 2013. — №9(2). — С. 263–266. [Ponomareva YV, Belokonev VI, Volova LT. The morphological basis of the causes of recurrence in patients with postoperative ventral hernias. Fundamental'nye issledovanija. 2013; 9(2): 63–266. (In Russ).]
5. George CD, Ellis H. The results of incisional hernia repair: a twelve year review. Ann R Coll Surg Engl. 1986; 68: 185–187.
6. Dietz UA, Spor L, Germer CT. Therapie der Netz(-Implantat)-Infektion [Management of mesh-related infections]. Chirurg. 2011 Mar; 82(3): 208–17. doi: 10.1007/s00104-010-2013-4
7. Plymale MA, Davenport DL, Walsh-Blackmore S, et al. Costs and Complications Associated with Infected Mesh for Ventral Hernia Repair. Surg Infect (Larchmt). 2020 May; 21(4): 344–349. doi: 10.1089/sur.2019.183.
8. Janssen AH, Mommers EH, Notter J, et al. Negative pressure wound therapy versus standard wound care on quality of life: a systematic review. J Wound Care. 2016 Mar; 25(3): 154, 156–159. doi: 10.12968/jowc.2016.25.3.154.
9. Petro CC, Novitsky YW. Classification of Hernias. In: Novitsky Y. (eds) Hernia Surgery. Springer, Cham. Available at: http://doi-org-443.webvpn.fjmu.edu.cn/10.1007/978-3-319-27470-6_2.
10. Pérez-Köhler B, Bayon Y, Bellón JM. Mesh Infection and Hernia Repair: A Review. Surg Infect (Larchmt). 2016 Apr; 17(2): 124–37. doi: 10.1089/sur.2015.078.
11. Ćirković I, Jocić D, Božić DD, et al. The Effect of Vacuum-Assisted Closure Therapy on Methicillin-Resistant Staphylococcus aureus Wound Biofilms. Adv Skin Wound Care. 2018 Aug; 31(8): 361–364. doi: 10.1097/01.ASW.0000540070.07040.70.
12. Чернявский В.И. Бактериальные биопленки и инфекции (лекция) // Annals of Mechnikov Institute. — 2013. — №1. — С. 86–90 [Chernjavsky VI. Bacterial biofilms and infection (lecture). Ann Mechnikov Institute. 2013; (1): 86–90. (In Russ).]
13. Reśliński A, Dąbrowiecki S, Głowacka K. The impact of diclofenac and ibuprofen on biofilm formation on the surface of polypropylene mesh. Hernia. 2015 Apr; 19(2): 179–85. doi: 10.1007/s10029-013-1200-x.
14. Sharma R, Fadaee N, Zarrinkhoo E, et al. Why we remove mesh. Hernia 22, 953–959 (2018). Available at: https://doi.org/10.1007/s10029-018-1839-4.
15. Калиш Ю.И., Аметов Л.З., Шаюсупов А.Р., и др. Хроническая парапротезная инфекция после аллогерниопластики. // Клінічна медицина. — 2016. — Т.21. — №4. — С. 62–66. [Kalish YI, Ametov LZ, Shayusupov AR. Chronic paraprosthesis infection after allohernioplasty. Klinichna medycupa. 2016; 21(4): 62–66. (In Russ).]
16. Черепанин А.И., Поветкин А.П., Луцевич О.Э. Атлас осложнений хирургии грыж передней брюшной стенки. — Москва: ГЭОТАР-Медиа. — 2017. — С. 208–210. [Cherepanin A.I., Povetkin A.P., Lucevich O.Je. Atlas oslozhnenij hirurgii gryzh perednej brjushnoj stenki. Moscow: GJeOTAR-Media; 2017. p. 208–210. (In Russ).]
17. Yang H, Xiong Y, Chen J, Shen Y. Study of mesh infection management following inguinal hernioplasty with an analysis of risk factors: a 10-year experience. Hernia. 2020 Apr; 24(2): 301–305. doi: 10.1007/s10029-019-01986-w.
18. Kao AM, Arnold MR, Augenstein VA, Heniford BT. Prevention and Treatment Strategies for Mesh Infection in Abdominal Wall Reconstruction. Plast Reconstr Surg. 2018 Sep; 142(3): 149S–155S. doi: 10.1097/PRS.0000000000004871.
19. Baharestani MM, Gabriel A. Use of negative pressure wound therapy in the management of infected abdominal wounds containing mesh: an analysis of outcomes. International Wound Journal. 2011; 8: 118–125. doi:10.1111/j.1742-481X.2010.00756.x.
20. Nobaek S, Rogmark P, Petersson U. Negative Pressure Wound Therapy for Treatment of Mesh Infection After Abdominal Surgery: Long-Term Results and Patient-Reported Outcome. Scand J Surg. 2017 Dec; 106(4): 285–293. doi: 10.1177/1457496917690966.
21. Паршиков В.В. Воспалительные осложнения протезирующей пластики брюшной стенки: диагностика, лечение и профилактика (обзор). // Современные технологии в медицине. — 2019. — Т. 11. — №3. — С. 158–178. [Parshikov VV. Inflammatory complications of the abdominal wall prosthetic repair: diagnostics, treatment, and prevention (review). Sovremennye tehnologii v medicine 2019; 11(3): 158–178. (In Russ).] Доступно по: https://doi.org/10.17691/stm2019.11.3.19.
22. Сонис А. Г., Грачев Б. Д., Столяров Е. А., Ишутов И. В. Профилактика и лечение инфекционных раневых осложнений при протезирующих грыжесечениях. // Раны и раневая инфекция. — 2014. — Т.1. — №2. — С. 16–23. [Sonis AG, Grachev BD, Stolyarov EA, Ishutov IV. Prevention And Treatment Of Infection Wound Complications At Prosthetic Hernia Repair. Wounds and wound infections. The prof. B.M. Kostyuchenok journal. 2014; 1(2): 16–23. (In Russ).] Доступно по: https://doi.org/10.17650/2408-9613-2014-1-2-16-23.
23. Deleyto E, García-Ruano A, González-López JR. Negative pressure wound therapy with instillation, a cost-effective treatment for abdominal mesh exposure. Hernia. 2018 Apr; 22(2): 311–318. doi: 10.1007/s10029-017-1691-y.
24. Овденко А.Г., Нефедов О.Н. Лечение вакуумом: от римской империи до наших дней. // Здоровье — основа человеческого потенциала: проблемы и пути их решения. — 2018. — Т. 13. — №3. — С. 1159–1178. [Ovdenko AG, Nefedov ON. Vacuum treatment: from the Roman Empire to the present day. Zdorov'e — osnova chelovecheskogo potenciala: problemy i puti ih reshenija. 2018; 13(3): 1159–1178. (In Russ).]
25. Давыдов Ю. А., Ларичев А. Б. Вакуум-терапия ран и раневой процесс. // Москва: «Медицина». — 1999. — С.48–108. [Davydov Ju A., Larichev A B. Vakuum-terapija ran i ranevoj process. Moscow: Medicina. 1999. p.48–108. (In Russ).]
26. Давыдов Ю.А., Усенко М.Я., Ларичев А.Б. Вакуум-терапия как активный метод лечения острых гнойных заболеваний мягких тканей и гнойных ран. // Хирургия. — 1987. — №3. — С.153–154. [Davydov JuA., Usenko MJa., Larichev AB. Vakuum-terapija kak aktivnyj metod lechenija ostryh gnojnyh zabolevanij mjagkih tkanej i gnojnyh ran. Hirurgija. 1987; (3): 153–154. (In Russ).]
27. Fleischmann W, Strecker W, Bombelli M, Kinzl L. Vacuum sealing as treatment of soft tissue damage in open fractures. Der Unfallchirurg. 1993 Sep; 96(9): 488–492.
28. Morykwas MJ, Argenta LC, Shelton-Brown EI, McGuirt W. Vacuum-assist ed closure: a new method for wound control and treatment: animal studies and basic foundation. Ann Plast Surg. 1997 Jun; 38(6): 553–62. doi: 10.1097/00000637-199706000-00001.
29. Huang C, Leavitt T, Bayer LR, Orgill DP. Effect of negative pressure wound therapy on wound healing. Curr Probl Surg. 2014 Jul; 51(7): 301–31. doi: 10.1067/j.cpsurg.2014.04.001.
30. Часнойть А.Ч., Жилинский Е.В., Серебряков А.Е., Лещенко В.Т. Механизмы действия вакуумной терапии ран // Медицинские новости. — 2015. — №7 (250). — С. 12–16. [Chasnoits ACh, Zhilinski EV, Serabrakou AE, Leshchanka VT. Action mechanisms of negative pressure wound treatment. Meditsinskie novosti. 2015; (7): 12–16. (In Russ).]
31. Hasan MY, Teo R, Nather A. Negative-pressure wound therapy for management of diabetic foot wounds: a review of the mechanism of action, clinical applications, and recent developments. Diabet Foot Ankle. 2015 Jul 1; 6: 27618. doi: 10.3402/dfa.v6.27618.
32. Черкасов М.Ф., Галашокян К.М., Старцев Ю.М., Черкасов Д.М. Использование вакуум-терапии в лечении эпителиального копчикового хода // Современные проблемы науки и образования. — 2015. — №5. — С. 58–62. [Cherkasov MF, Galashokyan KM, Startsev YM, Cherkasov DM.

The use of vacuum therapy in treatment of the pilonidal sinus disease (a review of the literature). Modern Problems of Science and Education. Surgery. 2015; (5): 58–62. (In Russ).]
33. Borys S, Hohendorff J, Frankfurter C, et al. Negative pressure wound therapy use in diabetic foot syndrome-from mechanisms of action to clinical practice. Eur J Clin Invest. 2019 Apr; 49(4): 13067. doi: 10.1111/eci.13067.
34. Kirkby K, Wheeler J, Farese J, et al. Surgical views: Vacuum-assisted wound closure: application and mechanism of action. Compend Contin Educ Vet. 2009 Dec; 31(12): E1-5, E7; quiz E6.
35. Zeybek B, Li S, Fernandez JW, et al. Computational modelling of wounded tissue subject to negative pressure wound therapy following trans-femoral amputation. Biomech Model Mechanobiol. 2017 Dec; 16(6): 1819–1832. doi: 10.1007/s10237-017-0921-7.
36. Lalezari S, Lee CJ, Borovikova AA, et al. Deconstructing negative pressure wound therapy. Int Wound J. 2017 Aug; 14(4): 649–657. doi: 10.1111/iwj.12658.
37. Guoqi W, Zhirui L, Song W, et al. Negative pressure wound therapy reduces the motility of Pseudomonas aeruginosa and enhances wound healing in a rabbit ear biofilm infection model. Antonie Van Leeuwenhoek. 2018 Sep; 111(9): 1557–1570. doi: 10.1007/s10482-018-1045-5.
38. Bradley BH, Cunningham M. Biofilms in chronic wounds and the potential role of negative pressure wound therapy: an integrative review. J Wound Ostomy Continence Nurs. 2013 Mar-Apr; 40(2): 143–9. doi: 10.1097/WON.0b013e31827e8481.
39. Li T, Wang G, Yin P, et al. Adaptive expression of biofilm regulators and adhesion factors of Staphylococcus aureus during acute wound infection under the treatment of negative pressure wound therapy in vivo. Exp Ther Med. 2020 Jul; 20(1): 512–520. doi: 10.3892/etm.2020.8679.
40. Gupta S, Gabriel A, Lantis J, Téot L. Clinical recommendations and practical guide for negative pressure wound therapy with instillation. Int Wound J. 2016 Apr; 13(2): 159–74. doi: 10.1111/iwj.12452.
41. Rock, R. (2014). Guidelines for Safe Negative-Pressure Wound Therapy: Rule of Thumb: Assess Twice, Dress Once. Wound Care Advisor; 3(2): 29–33.
42. Yadav S, Rawal G, Baxi M. Vacuum assisted closure technique: a short review. Pan Afr Med J. 2017 Nov 21; 28: 246. doi: 10.11604/pamj.2017.28.246.9606.
43. Stinner DJ, Waterman SM, Masini BD, Wenke JC. Silver dressings augment the ability of negative pressure wound therapy to reduce bacteria in a contaminated open fracture model. J Trauma. 2011 Jul; 71(1): 147–50. doi: 10.1097/TA.0b013e318221944a.
44. Kim PJ, Silverman R, Attinger CE, Griffin L. Comparison of Negative Pressure Wound Therapy With and Without Instillation of Saline in the Management of Infected Wounds. Cureus. 2020 Jul 7; 12(7): 9047. doi: 10.7759/cureus.9047.
45. Черданцев Д.В., Первова О.В., Шадеров И.А., и др. Модернизированный метод вакуум-инстилляционной терапии при распространенном гнойном перитоните: экспериментальное исследование // Современные проблемы науки и образования. — 2018. — №6. — С. 24–35. [Cherdantsev DV, Pervova OV, Shaderov IA et al. Vacuum-assisted closure: a modernized method for treating patients with widespread purulent peritonitis. Experimental study. Modern Problems of Science and Education. Surgery. 2018; (6): 24–35. (In Russ).]
46. Размахнин Е.В., Шангин В.А., Кудрявцева О.Г., Охлопков Д.Ю. Возможности вакуум-инстилляционной терапии с использованием димексида и бетадина в лечении гнойных ран // Acta biomedica scientifica. — 2017. — №6(118). — С. 153–156. [Razmakhnin EV, Shangin VA, Kudryavtseva OG, Okhlopkov DY. Possibilities of vacuum-instillation therapy with dimexidum and betadine in the treatment of purulent wounds. Acta Biomedica Scientifica (East Siberian Biomedical Journal). 2017; 2(6): 153–156. (In Russ).] Доступно по: https://doi.org/10.12737/article_5a0a8e0d03dc42.56682733.
47. Scimeca CL, Bharara M, Fisher TK, et al. Novel use of insulin in continuous-instillation negative pressure wound therapy as «wound chemotherapy». J Diabetes Sci Technol. 2010 Jul 1; 4(4): 820–4. doi: 10.1177/193229681000400408.
48. Anghel EL, Kim PJ. Negative-Pressure Wound Therapy: A Comprehensive Review of the Evidence. Plast Reconstr Surg. 2016 Sep; 138(3): 129–37. doi: 10.1097/PRS.0000000000002645.
49. Berrevoet F, Vanlander A, Sainz-Barriga M, et al. Infected large pore meshes may be salvaged by topical negative pressure therapy. Hernia. 2013 Feb; 17(1): 67–73. doi: 10.1007/s10029-012-0969-3.
50. Карпов О.Э., Стойко Ю.М., Левчук А.Л., и др. Вакуумная аспирационная терапия (NPWT) в лечении гнойных ран после герниопластик с имплантацией сетчатых аллотрансплантатов больших размеров // Инфекции в хирургии. — 2018. — Т. 16. — №1–2. — 74 с. [Karpov OE, Stojko YM, Levchuk AL, et al. Vakuumnaja aspiracionnaja terapija (NPWT) v lechenii gnojnyh ran posle gernioplastik s implantaciej setchatyh allotransplantatov bol'shih razmerov. Infekcii v hirurgii. 2018; 16(1–2): 74. (In Russ).]

КОМОРБИДНОСТЬ ПРИ ХИРУРГИЧЕСКИХ ЗАБОЛЕВАНИЯХ: СПОСОБЫ ОЦЕНКИ ЕЕ ТЯЖЕСТИ (2 ЧАСТЬ)

Федоров В.Э.[1], Масляков В.В.* [2], Асланов А.Д.[3]

[1] *ФГБОУ ВО «Саратовский государственный медицинский университет им. В.И. Разумовского», Саратов*

[2] *Частное учреждение образовательная организация высшего образования «Медицинский университет «Реавиз», Саратов*

[3] *ФГБОУ «Кабардино-Балкарский государственный университет им. Х.М. Бербекова», Нальчик*

DOI: 10.25881/BPNMSC.2020.55.35.018

Резюме. Литературные данные, посвященные анализу и структуре публикаций о различных способах оценки степени тяжести больного с учетом коморбидности в различных когортах пациентов. В последующем на имеющемся материале произведен краткий анализ имеющихся шкал и индексов в приближении и сравнении данных у хирургических больных.

Ключевые слова: коморбидность, хирургические заболевания, оценки степени тяжести.

COMBORIDITY IN SURGICAL DISEASES: METHODS FOR ASSESSING ITS SEVERITY (2 PART)

Fyodorov V.E.[1], Maslyakov V.V.* [2], Aslanov A.D.[3]

[1] *Saratov State Medical University named after V.I. Umumovsky, Saratov*

[2] *Private institution educational organization of higher education «Saratov Medical University «Reaviz», Saratov*

[3] *Kabardino-Balkarskiy State University named after H.M. Berbekov, Nalchik*

Abstract. The work is devoted to the analysis of literary data on the analysis and structure of published clinical data, and then to describe various ways of assessing the severity of the patient taking into account comorbidity in various cohorts of patients. In the following, a brief analysis of the available scales and indices in approximation and comparison of data in surgical patients was performed on the available material.

Keywords: comorbidity, surgical diseases, severity estimates.

«Видя на каждом шагу связь между действиями и причинами, отыскивая по бессознательному (невольному) требованию рассудка везде причину, где есть действие, мы неминуемо, роковым образом, приходим к заключению, что и между всеми действиями и всеми причинами существует неразрывная, вечная связь»

Н.И. Пирогов [1]

Многие авторы давно заметили, что взаимовлияние различных заболеваний, увеличивающее и нарастающее с годами, отягощает клиническую картину и течение основной нозологии, меняет ее характер и степень тяжести возникающих осложнений [2–4]. Зачастую — это не просто ухудшение качества жизни больного, а существенное усугубление общей тяжести состоянии [4; 5]. Изучая отягощение общего состояния пациентов сопутствующими патологическими процессами, A. Feinstein (1970) обратил внимание на то, что в таких случаях развивается специфическая дополнительная клиническая картина. Именно этот процесс получил название «коморбидность» [6]. H.C. Kraemer и M. Van den Akker et al. рассматривали такое явление, как сочетание у одного больного двух или более хронических заболеваний, патогенетически взаимосвязанных между собой или совпадающих по времени у одного пациента вне зависимости от активности каждого из них [7; 8].

Для хирургов основное заболевание всегда является главным приложением своих диагностических и лечебных компетенций и возможностей, поэтому влияние сопутствующего или фонового заболевания на основное зачастую представляется ими как досадные отягощающие обстоятельства оперативного вмешательства. Но в течение последних лет в хирургических клиниках «отягощающие обстоятельства» встречаются все чаще и чаще, а иногда при оценке общей степени тяжести пациента становятся превалирующими. По мнению таких исследователей, как С.Н. Стяжкина и соавт. — это и есть рост и влияние коморбидности с наличием дополнительной клинической картины, которая «…уже существует или может появиться самостоятельно, помимо текущего заболевания, и всегда отличается от него». Причем, это не просто механическое объединение нескольких нозологий. Это патологическое взаимодействие болезней, приводящее к возникновению особого патоморфологического состояния и формирующее в итоге новую обобщенную болезнь с индивидуальными клиническими проявлениями, требующими специфической персонифицированной терапии [9].

Позднее, проанализировав данную проблему, в 2019 г. те же авторы пришли к очень серьезному выводу о перспективах развития тяжести состояния хирургических больных: «…коморбидность оказывает влияние на прогноз для жизни, увеличивает вероятность летального исхода. Наличие коморбидных заболеваний способствует увеличению койко-дней, инвалидизации, препятствует

* e-mail: maslyakov@inbox.ru

проведению реабилитации, увеличивает число осложнений после хирургических вмешательств…» [10].

Целью данного сообщения является улучшение результатов диагностики общей тяжести состояния хирургических больных.

Описание определений и структуры коморбидности уже представлено в 1 части публикации, где в основу оценки общей тяжести состояния больного положена теория Фейнштейна, которая совершенствуется до настоящего времени [6].

Для достижения поставленной в работе цели решено проанализировать и структурировать опубликованные клинические данные, а затем — дать описание и различные способы оценки степени тяжести больного с учетом коморбидности в различных когортах пациентов. В последующем на имеющемся материале решено произвести краткий анализ имеющихся шкал и индексов в приближении и сравнении данных у хирургических больных.

Базу для анализа способов взаимовлияния патологических состояний у хирургических больных могут четко представить только клинические данные [11–13]. Например, в клинике С.Н. Стяжкиной и соавт. были проанализированы две сопоставимые группы: основная — 72 человека и группа сравнения — 81 пациент для оценки степени коморбидности при восстановлении прооперированных больных. При их сравнении обнаружено, что у 60% больных острым панкреатитом регистрировалась патология желудочно-кишечного тракта. Распространенность сопутствующих заболеваний, связанных с патологией пищеварительной системы, превалировала при остром панкреатите, объединив в среднем 2,7±0,02 нозологий на одного больного против 2,4±0,03 в подгруппе больных с деструктивным холециститом. Авторами обнаружено, что каждый четвертый больной, поступающий в хирургическое отделение с диагнозом острый панкреатит, имел в анамнезе желчнокаменную болезнь или хронический холецистит, а у 13,3% пациентов в сроки до 13 лет еще до диагностики острой хирургической патологии поджелудочной железы был диагностирован хронический панкреатит. В другой подгруппе у каждого десятого больного был зарегистрирован хронический холецистит, а у 17,3% пациентов — желчнокаменная болезнь. Практически у половины больных (43% случаев) была диагностирована артериальная гипертензия, у каждого третьего больного хронические заболевания органов дыхания и почек [14]. Вывод авторов простой, но важный: влияние коморбидной патологии на клинические проявления, диагностику, прогноз и лечение многих острых заболеваний многогранно и индивидуально, но оно должно обязательно учитываться при разработке предоперационной подготовки, мониторинге состояния больного во время операции и в послеоперационном периоде [15]. На сегодняшний день серьезными исследованиями установлено, что наиболее часто у людей старшего возраста встречаются в основном только определенные заболевания в различных сочетаниях [16]. К ним относятся атеросклероз артерий сердца и сосудов головного мозга, артериальная гипертензия, эмфизема лёгких, неопластические процессы в лёгких, органах пищеварения и на коже, хронический гастрит с секреторной недостаточностью, желчнокаменная болезнь, хронический пиелонефрит, аденома предстательной железы, сахарный диабет, остеохондроз позвоночника, артрозы, такие болезни глаз, как катаракта, глаукома, тугоухость [17; 18]. Большинство из них встречается как однократно, так и многократно у хирургических больных. По мнению некоторых авторов, определённые заболевания свойственны только пожилым: остеопороз, дистрофические поражения органов чувств, психоорганический сосудистый синдром [16]. В последнее время исследователи уделяют большее внимание сочетанию ишемической болезни сердца и патологии органов пищеварения, в частности гастроэзофагеальной рефлюксной болезни [19]. Наибольшее внимание уделяется влиянию на статус пожилого человека наиболее распространенных болезней, хотя вопросы о том, насколько меняется и существенен их вес с приближением и прогрессированием старости остаются спорными. Анализ десятилетнего австралийского исследования пациентов с шестью самыми распространенными хроническими болезнями продемонстрировал, что около половины пожилых пациентов с артритом имеют артериальную гипертензию, 20% — сердечно-сосудистые заболевания, а 14% — сахарный диабет 2-го типа. Более 60% пациентов с бронхиальной астмой указали на сопутствующий артрит, 20% — на сердечно-сосудистые заболевания и 16% — на сахарный диабет 2-го типа [20]. Взаимовлияние болезней может носить самый разнообразный, даже противоречивый, характер. В некоторых группах прогрессирование основного патологического процесса, наоборот, сопровождается увеличением частоты сопутствующего патологического процесса: у пожилых пациентов с хронической почечной недостаточностью частота ИБС выше на 22%, а новых коронарных эксцессов — в 3,4 раза больше по сравнению с пациентами без нарушения функции почек [21]. При развитии терминальной стадии почечной недостаточности, требующей стационарной заместительной терапии, частота хронических форм ИБС составляет 24,8%, а инфаркта миокарда — 8,7%. Число таких коморбидных заболеваний существенно повышается с возрастом. Коморбидность повышается с 10% в возрасте до 19 лет до 80% у лиц 80 лет и старше [22]. В России подобные исследования активно продолжаются, но не хирургами. В 2019 г. опубликованы Клинические рекомендации «Коморбидная патология в клинической практике. Алгоритмы диагностики и лечения», представленные Ассоциацией врачей общей практики (семейных врачей) РФ, Национальной медицинской Ассоциацией по изучению Сочетанных Заболеваний. Рабочей группой под председательством Оганова Р.Г. и Советом экспертов: Барбараш О.Л. (Кемерово), Бойцов С.А. (Москва), Денисов И.Н. (Москва), Лазебник Л.Б. (Москва), Лила А.М. (Москва), Марты-

нов А.И. (Москва), Ткачева О.Н. (Москва) представлены все основные разделы, связанные с коморбидностью в различных условиях развития [23]. Они представлены с учетом требований, представленных в «Порядках оказания помощи» соответствующим категориям пациентов, утвержденные министерством здравоохранения России. Хотя они рассчитаны на врачей первого звена, но могут вполне использоваться и в других целях. Предлагаемая в них информация базируется на результатах исследований, подтвержденных серьезными доказательствами, изложенными в отечественных и международных клинических рекомендациях, и консенсусах. В них для оценки уровней достоверности доказательств и уровней убедительности рекомендаций, использовались шкалы, предложенные Оксфордским центром доказательной медицины [24]. Однако, следует подчеркнуть, что хирургическим пациентам там, по-прежнему, уделяется недостаточно внимания. Еще одна деталь: в рекомендациях сразу же обращает на себя внимание важность вида и классификации сочетанных заболеваний. Она была создана ранее в 2018 году. В национальном руководстве Л.Б. Лазебника, Ю.В. Конева предлагаются классификационные критерии причин взаимного отягощения болезней. К ним относятся: генетическая предрасположенность, локализация, тип и время возникновения, гендерные характеристики, профиль заболеваний, социальные причины, общий коморбидный статус, локализация, этиология и патогенез [25]; L.B. Lazebnik et al. писали, что их анализ позволяет детально описать особенности развития и течения сочетанных заболеваний у конкретного больного [26]. О заболеваниях, требующих хирургической коррекции там нет ни слова. Основные хронические заболевания и факторы риска из «Клинических рекомендаций», встречающиеся в практической деятельности врача, представлены в таблице 1 [23]. Из нее следует интересный факт: практически каждый из представленных факторов риска тесно ассоциируется с большинством наиболее широко распространенных заболеваний, имеющими статус «болезней цивилизации». Наибольшее число ассоциаций между болезнями и описанными факторами риска отражают человеческие «реакции» в жизни. Среди них только ожирение в каком-то роде является сочетанием поведенческих реакций современного человека с нарушением метаболизма. Получается, что «коморбидность — это не есть обязательное состояние, которое характерно для стареющего населения. H.C. Kraemer писал, что коморбидность — это, прежде всего, есть результат поведения больного в течение его жизни [7; 27]. А возникающие по ходу жизни метаболические нарушения — они, с чем связаны? Это действия индивидуума или физиологические процессы? На эти вопросы исчерпывающих ответов нет.

В таблице 1 на наш взгляд отсутствует еще одна строка: такой важный «фактор риска», как предполагаемое хирургическое вмешательство. Конечно, это не поведенческая реакция или метаболические изменения, но это вполне возможная ситуация, возникающая нередко, иногда — неоднократно в течение жизни человека.

Табл. 1. Ассоциации между факторами риска и основными хроническими заболеваниями [7]

Фактор риска	Заболевания					
	Сердечно-сосудистые болезни	Сахарный диабет 2 типа	Онкологические болезни	Болезни органов дыхания	Хроническая болезнь почек	Неалкогольная жировая болезнь печени
Артериальная гипертензия	+	+			+	+
Курение	+	+	+	+	+	+
Злоупотребление алкоголем	+	+	+		+	+
Нарушение обмена липидов	+	+	+		+	+
Ожирение	+	+	+	+	+	+
Неправильное питание	+	+	+	+	+	+
Низкая физическая активность	+	+	+	+	+	+
Повышенная гликемия	+	+				+

Далее авторами рекомендаций [23] показаны некоторые безопасные врачебные константы, проявляющиеся как «биометрические и биохимические» факторы риска:

1. Артериальное давление, мм рт. ст. <140/90 и >115/70 у лиц старше 65 лет норма может быть <150/90.
2. Общий холестерин, ммоль/л <5,0 при низком риске, <3,5 при высоком и <3,0 при низком риске (Классификация риска согласно Европейским по рекомендациям профилактике сердечно-сосудистых заболеваний от 2016 г. и Российским — от 2018 г.). Холестерин липопротеинов низкой плотности, ммоль/л: <3,0 при низком риске, <2,5 при высоком и <1,8 при низком риске по Классификации риска Европейских рекомендаций по профилактике сердечно-сосудистых заболеваний от 2016 года и Российским — от 2018.
3. Глюкоза, ммоль/л <5,6 — капиллярная кровь, 6,1 — венозная кровь по рекомендации Американской диабетической ассоциации и ВОЗ.
4. С-реактивный белок, мг/дл <3,0.

Сюда же уважаемые авторы относят даже рекомендации по диете, физической активности, по избавлению от вредных привычек, алкоголя. Но при этом в предполага-

емых рекомендациях вновь нет критериев безопасности или факторов риска неблагополучного оперативного вмешательства, хотя в каждом крупном хирургическом подразделении консультирует терапевт, а с результатами оперативного лечения «борются» терапевты и врачи более узких специальностей. А.Л. Верткин и соавт. и De Groot V. et al. писали, что уже существует не менее 12 общепризнанных методов измерения коморбидности [28; 29]. По-видимому, их — гораздо больше. Среди лидеров — шкала CIRS (Cumulative Illness Rating Scale), созданная B.S. Linn [30], дала возможность врачам оценивать количество и тяжесть хронических заболеваний в структуре коморбидного статуса их пациентов. Однако в ней не учитывался возраст больных и особенности болезней пожилого возраста. Поэтому позднее она была, усовершенствовала M.D. Miller и получила название CIRS-G (Cumulative Illness Rating Scale for Geriatrics) [31]. CIRS реализуется в результате получении общей суммы баллов, оценивающих тяжесть общего состояния по цифровой ценности каждой из систем органов. Цифра «0» — соответствует отсутствию заболеваний выбранной системы, «1» — легким отклонениям от нормы или перенесенным в прошлом заболеваниям, «2» — болезни, нуждающейся в назначении медикаментозной терапии, «3» — заболеванию, ставшему причиной инвалидности, а «4» — тяжелой органной недостаточности, требующей проведения неотложной терапии. Сумма баллов колеблется от 0 до 56, причем, максимальные результаты, по мнению разработчиков, не совместимы с жизнью больных.

Размытость формулировок болезней затрудняет ее использование в хирургии. Отсутствие учета возрастного фактора резко снижает ее возможности при определении показаний и противопоказаний к операциям. Другой показатель — индекс Kaplan–Feinstein был создан при изучении действия сопутствующих заболеваний на 5-летнюю выживаемость больных сахарным диабетом 2-го типа [32]. В нем при оценке коморбидности отражены все имеющиеся заболевания и их осложнения в зависимости от выраженности органных поражений классифицируются на легкие, средние и тяжелые. Это важный момент, влияющий на определение показаний и объема хирургического лечения. Отличие данного показатели от других шкал состоит в том, что вывод о суммарной коморбидности делается на основе наиболее декомпенсированной системы органов. Полученный индекс дает суммарную, но менее подробную по сравнению с системой CIRS оценку состояния каждой из систем органов: «0» — отсутствие болезни, «1» — легкое течение заболевания, «2» — заболевание средней тяжести, «3» — тяжелая болезнь. Но фактор возрастного риска так же, как и при индексе CIRS, не учитывается. Индекс Kaplan–Feinstein оценивает коморбидность по сумме баллов, которая может варьировать от 0 до 36 [33].

По мнению Верткин и соавт. [28], очевидным недостатком этого способа оценки коморбидности является с одной стороны неточно определено название нозологий и имеется нехватка в шкале большого количества болезней, которые, вероятно, можно отнести в графу «разное», что уменьшает объективность и результативность этого метода. Однако главное преимущество индекса Kaplan–Feinstein перед системой CIRS заключается в возможности анализа тяжести злокачественных новообразований (именно средин них много больных, нуждающихся в оперативном лечении). Хотя для оценки коморбидности хирургических больных данная таблица не предназначена, но может использоваться в предоперационном периоде для общей оценки тяжести больных. Возрастной фактор риска в ней также не учитывается. Среди существующих сегодня систем оценки коморбидности очень распространен индекс, предложенный для оценки отдаленного прогноза больных с коморбидностью профессором Mary Charlson [28; 34]. В его основе — похожая балльная система оценки от 0 до 40 баллов, начисляемая за счет балльной «ценности» определенных сопутствующих заболеваний. Помимо суммирования баллов, соответствующих сопутствующим заболеваниям, к ним добавляется один балл на каждые десять лет жизни при превышении пациентом сорокалетнего возраста. Важным достоинством данного индекса является возможность оценки возраста пациента и определения смертности больных, которая при нулевой коморбидности составляет 12%, при 1–2 баллах — 26%; при 3–4 баллах — 52%, а при сумме более 5 баллов — 85%. Недостаток индекса Mary Charlson состоит в том, что при расчете коморбидности в нем не учитывается степень тяжести многих болезней, а некоторые серьезные заболевания вообще отсутствуют, что затрудняет ее применение у хирургических пациентов. Индекс сосуществующих болезней (ICED — Index of Co-Existent Disease) [35] похож на предыдущие системы и также представляет собой аналогичную систему набора баллов. Он чаще используется для оценки степени тяжести коморбидности у больных злокачественными новообразованиями и помогает в расчете длительности пребывания в стационаре и определении риска повторной госпитализации больного после проведенного онкохирургического вмешательства.

Для расчета коморбидности шкала ICED предлагает оценивать состояние пациента отдельно по физиологическим и функциональным характеристикам [36]. Первый компонент включает в себя 19 сопутствующих заболеваний, каждое из которых оценивается по 4-балльной шкале, где «0» — это отсутствие болезни, а «3» — ее тяжелая форма. Второй компонент оценивает влияние сопутствующих заболеваний на физическое состояние пациента. Он оценивает 11 физических функций по 3-балльной шкале, где «0» — это нормальная функция, а «2» — невозможность ее осуществления. Кроме представленных выше индексов для оценки коморбидности некоторые врачи используют индекс GIC (Geriatric Index of Comorbidity, 2002) [37], индекс FCI (Functional Comorbidity Index, 2005) [38], индекс TIBI (Total Illness Burden Index, 2009) и некоторые шкалы для самостоя-

тельной оценки своей коморбидности [39–42]. Все они также представляют собой сумму весовых значений определенных наиболее распространенных заболеваний и патологических процессов. Общим их недостатком является следующий момент: некоторые авторы [43; 44] говорят, что в процессе анализа коморбидного статуса общетерапевтического больного с помощью разных шкал и индексов можно получить различные результаты в цифровом и процентном выражении. Причиной этого является разрозненность и узкая направленность шкал и индексов — это мешает развитию систем оценки общего состояния больных и прогностических результатов. Неоднозначность и противоречивость перечисленных трактовок индексов по-прежнему затрудняют наши представления об общем тяжести состояния хирургического больного, что не может не влиять на определение показаний и объема оперативного вмешательства. Именно поэтому их использований у хирургических пациентов пока затруднено. А.К. Нургазизова считает, что «…литературные данные свидетельствуют об отсутствии единого подхода к проблеме коморбидности и полиморбидности, что подтверждается множеством синонимов, которые разные авторы используют для обозначения различных сочетаний заболеваний, и отсутствием единого подхода к оценке данного явления» [45]. Поэтому при очевидной полезности различных таблиц и индексов необходима адаптация к условиям практической деятельности хирурга.

В заключение следует вспомнить слова А.Л. Вёрткина и А.С. Скотникова: «…проблема коморбидности приобретает всё большую актуальность в тех странах и регионах, где социальные условия общества способствуют увеличению продолжительности жизни людей пожилого и старческого возраста, что указывает на необходимость выработки единого взгляда, на проблему сочетанной патологии в них» [28].

Авторы заявляют об отсутствии конфликта интересов (The authors declare no conflict of interest).

ЛИТЕРАТУРА/REFERENCES

1. Пирогов Н.И. Собрание сочинений в 8 томах. Москва, 1962. [Pirogov NI. Sobranie sochinenij v 8 tomah. Moscow; 1962. (In Russ).]
2. Оганов Р.Г., Денисов И.Н., Симаненков В.И. и др. Коморбидная патология в клинической практике. Клинические рекомендации // Кардиоваскулярная терапия и профилактика. — 2017. — Т. 16. — №6. — С. 5–56. [Oganov RG, Denisov IN, Simanenkov VI, et al. Komorbidnaja patologija v klinicheskoj praktike. Clinical recommendations. Cardiovascular therapy and prevention. 2017; 16(6): 5–56. (In Russ).] doi:10.15829/1728-8800-2017-6-5-56.
3. Конев Ю.В. Исторические особенности и семантические трудности использования терминов, обозначающих множественность заболеваний у одного больного // Экспериментальная и клиническая гастроэнтерология. — 2018 — Т. 154. — №6. — С. 4–9. [Konev JuV. Istoricheskie osobennosti i semanticheskie trudnosti ispol'zovanija terminov, oboznachajushhih mnozhestvennost' zabolevanij u odnogo bol'nogo. Experimental and clinical gastroenterology. 2018; 6: 4–9. (In Russ).]
4. Feinstein AR. Pre-therapeutic classification of co-morbidity in chronic disease. Journal Chronic Disease. 1970; 23(7): 455–468.
5. Kraemer HC. Statistical issues in assessing comorbidity. Stat Med. 1995; 14: 721–723.
6. Van den Akker M, Buntinx F, Roos S, Knottnerus JA. Comorbidity or multimorbidity: what's in a name? A review of the literature. Eur J Gen Pract. 1996; 2(2): 65–70.
7. Стяжкина С.Н., Чернышова Т.Е., Леднева А.В. Коморбидность в хирургической практике. LAP Lambert Academic Publishing, 2012. — С. 43–44. [Stjazhkina SN, Chernyshova TE, Ledneva AV. Komorbidnost' v hirurgicheskoj praktike. LAP Lambert Academic Publishing; 2012: 43–44. (In Russ).]
8. Стяжкина С.Н., Макшакова Н.П., Симанова А.А. и др. Роль коморбидной патологии в хирургии // Наука, образование и культура. — 2017. Т. 19. — №4. — С. 82–85. [Stjazhkina SN, Makshakova NP, Simanova AA, et al. Rol' komorbidnoj patologii v hirurgii. Science, education and culture. 2017; 4(19): 82–85. (In Russ).]
9. Шальнова С.А., Концевая А.М. Мониторинг факторов риска хронических неинфекционных заболеваний в практическом здравоохранении. Методические рекомендации. — Москва, 2012 — С. 27. [Shal'nova SA, Koncevaja AM. Monitoring faktorov riska hronicheskih neinfekcionnyh zabolevanij v prakticheskom zdravoohranenii. Methodological recommendations. Moscow; 2012: 27. (In Russ).] Доступно по: http://www. gnicpm.ru/UserFiles/Metodicheskie_rekomendacii_Monitoring_2012.pdf.
10. Mahmood S, Levy D, Vasan R, Wang T. The Framingham Heart Study and the epidemiology of cardiovascular disease: a historical perspective. Lancet. 2013; (383): 999–1008. doi: 10.1016/S0140-6736(13)61752-3.
11. Piepoli MF, Hoes AW, Agewall S, et al. 2016 European Guidelines on cardiovascular disease prevention in clinical practice: The Sixth Joint Task Force of the European Society of Cardiology and Other Societies on Cardiovascular Disease Prevention in Clinical Practice (constituted by representatives of 10 societies and by invited experts). Developed with the special contribution of the European Association for Cardiovascular Prevention & Rehabilitation (EACPR). Eur Heart J. 2016; 37(29): 2315–81. doi: 10.1093/eurheartj/ehw106.
12. Стяжкина С.Н., Чернышова Т.Е., Леднева А.В. и др. Коморбидность в ургентной хирургии при гнойно-воспалительных процессах брюшной полости // Научный альманах медицинские науки. — 2016. — Т 18. — №4–3. — С. 383–383. [Stjazhkina SN, Chernyshova TE, Ledneva AV, et al. Komorbidnost' v urgentnoj hirurgii pri gnojno-vospalitel'nyh processah brjushnoj polosti. Scientific Almanac Medical Sciences. 2016; 18(4–3): 383–383. (In Russ).]
13. Centers for Medicare & Medicaid Services. Chronic conditions overview. 2014. Available at: http://www.cms.gov/Research-Statistics-Data-and-Systems/Statistics-Trends-and-Reports/Chronic-Conditions/index.html.
14. Диспансерное наблюдение больных хроническими неинфекционными заболеваниями и пациентов с высоким риском их развития. Методические рекомендации. Под ред. С.А. Бойцова и А.Г. Чучалина. Москва, 2014. — 112 с. [Bojcov SA, Chuchalin AG. Dispansernoe nabljudenie bol'nyh hronicheskimi neinfekcionnymi zabolevanijami i pacientov s vysokim riskom ih razvitija. Methodical recommendations. Moscow, 2014. 112 p. (In Russ).] Доступно по: http://www.gnicpm.ru.
15. Williams B, Mancia G, Spiering W et al. 2018 ESC/ESH Guidelines for the management of arterial hypertension. European Heart Journal. 2018; 39(33): 3021–104. doi: 10.1093/eurheartj/ehy339.
16. Чазова И.Е., Мычка В.Б., Кисляк О.А. и др. Диагностика и лечение метаболического синдрома. Российские рекомендации (второй пересмотр) // Кардиоваскулярная терапия и профилактика. — 2009. — Т. 62. — №8. — С. 1–29. [Chazova IE, Mychka VB, Kisljak OA, et al. Diagnostika i lechenie metabolicheskogo sindroma. Rossijskie rekomendacii (vtoroj peresmotr). Cardiovascular therapy and prevention. 2009; 8(62): 1–29. (In Russ).]
17. Caughey GE, Vitry AI, Gilbert AL, Roughead EE. Prevalence of comorbidity of chronic diseases in Australia. BMC Public Health. 2008; 8: 221.
18. Aronow WS. Prevalence of CAD, complex ventricular arrhythmias, and silent myocardial ischemia and incidence of new coronary events in older persons with chronic renal insufficiency and with normal renal function. Am J Card. 2000; 86: 1142–1143.
19. Wolff JL, Starfield B, Anderson G. Prevalence, expenditures, and complications of multiple chronic conditions in elderly. Arch Inter Med. 2002; 162: 2269–2276.

20. Оганов Р.Г., Денисов И.Н., Симаненков В.И. и др. Коморбидная патология в клинической практике. Клинические рекомендации // Кардиоваскулярная терапия и профилактика. — 2017. — Т. 16. — №6. — С. 5–56. [Oganov RG, Denisov IN, Simanenkov VI, et al. Komorbidnaja patologija v klinicheskoj praktike. Klinicheskie rekomendacii. Cardiovascular therapy and prevention. 2017; 16(6): 5–56. (In Russ).] doi:10.15829/1728-8800-2017-6-5-56.
21. Oxford Centre for Evidence-Based Medicine. Available at: https://www.cebm.net/2009/06 oxford-centre-evidence-based-medicine-levels-evidence-march-2009.
22. Лазебник Л.Б., Верткин А.Л., Конев Ю.В. и др. Старение: профессиональный врачебный подход (Национальное руководство). Москва: Эксмо, 2014. — 320 с. [Lazebnik LB, Vertkin AL, Konev JuV, et al. Starenie: professional'nyj vrachebnyj podhod (Nacional'noe rukovodstvo). Moscow: Eksmo; 2014. 320 p. (In Russ).]
23. Daveluy C, Pica L, Audet N. Enquete Sociale et de Sante 1998. 2 nd ed. Quebec: Institut de la statistique du Quebec; 2001.
24. Вёрткин А.Л., Скотников А.С. Коморбидность // Лечащий врач. — 2013. — №6. — С. 26. [Vjortkin AL, Skotnikov AS. Komorbidnost'. Attending physician. 2013; 6: 26. (In Russ).]
25. De Groot V, Beckerman H, Lankhorst GJ, Bouter LM. How to measure comorbidity: a critical review of available methods. J Clin Epidemiol. 2003; 56(3): P. 221–229.
26. Linn BS, Linn MW, Gurel L. Cumulative illness rating scale. J Amer Geriatr Soc. 1968; 6: 622–626.
27. Miller MD, Towers A. Manual of Guidelines for Scoring the Cumulative Illness Rating Scale for Geriatrics (CIRS-G). Pittsburg, Pa: University of Pittsburgh; 1991.
28. Kaplan MH, Feinstein AR. The importance of classifying initial comorbidity in evaluating the outcome of diabetes mellitus. Journal Chronic Disease. 1974; 27: 387–404.
29. Van Weel C, Schellevis FG. Comorbidity and guidelines: conflicting interests. Lancet. 2006; 367: 550–551.
30. Charlson ME, Pompei P, Ales HL. A new method of classifying prognostic comorbidity in longitudinal studies: Development and validation. Journal Chronic Disease. 1987; 40: 373–383.
31. Greenfield S, Apolone G. The importance of coexistent disease in the occurrence of postoperative complications and one-year recovery in patients undergoing total hip replacement: Comorbidity and outcomes after hip replacement. Med Care. 1993; 31: 141–154.
32. Rozzini R, Frisoni GB, Ferrucci L, et al. Geriatric Index of Comorbidity: validation and comparison with other measures of comorbidity. Age Ageing. 2002; 31(4): 277–285.
33. Grolla DL, Tob T, Bombardierc C, Wright JG. The development of a comorbidity index with physical function as the outcome. Journal of Clinical Epidemiology. 2005; 58(6): 595–602.
34. Harboun M, Ankri J. Comorbidity indexes: review of the literature and application to the elderly population. Rev Epidemiol Sante Publique. 2001; 49(3): 287–298.
35. Walter LC, Brand RJ, Counsell SR, et al. Development and validation of a prognostic index for 1-year mortality in older adults after hospitalization. JAMA. 2001; 285(23): 2987–2994.
36. Desai MM, Bogardus STJr, Williams CS, Vitagliano G, Inouye SK. Development and validation of a risk-adjustment index for older patients: the high-risk diagnoses for the elderly scale. J Am Geriatr Soc. 2002; 50: 474–481.
37. Carey EC, Walter LC, Lindquist K, Covinsky KE. Development and validation of a functional morbidity index to predict mortality in community-dwelling elders. J Gen Intern Med. 2004; 10: 1027–1033.
38. Lee SJ, Lindquist K, Segal MR, Covinsky KE. Development and validation of a prognostic index for 4-year mortality in older adults. JAMA. 2006; 295: 801–808.
39. Лазебник Л.Б. Полиморбидность и старение // Новости медицины и фармации. — 2007. — №1. — С. 205. [Lazebnik LB. Polimorbidnost' i starenie. Medicine and pharmacy news. 2007; 1: 205. (In Russ).]
40. Grimby A, Svanborg A. Morbidity and health-related quality of life among ambulant elderly citizens. Aging. 1997; 9: 56–364.
41. Hudon C, Fortin M, Lapointe L, Vanasse A. Multimorbidity in medical literature: Is it commonly researched? Can Fam Physician. 2005; 51: 244–245.
42. Нургазизова А.К. Происхождение, развитие и современная трактовка понятий «Коморбидность» и «Полиморбидность» // Казанский медицинский журнал. — 2014. Т. 95. — №2. — С. 292–296. [Nurgazizova A.K. Proishozhdenie, razvitie i sovremennaja traktovka ponjatij «Komorbidnost'» i «Polimorbidnost'». Kazan Medical Journal. 2014; 95(2): 292–296. (In Russ).]

КОНСЕРВАТИВНОЕ ЛЕЧЕНИЕ СИМПТОМОВ НИЖНИХ МОЧЕВЫХ ПУТЕЙ ПРИ ДОБРОКАЧЕСТВЕННОЙ ГИПЕРПЛАЗИИ ПРЕДСТАТЕЛЬНОЙ ЖЕЛЕЗЫ

Филимонов В.Б.[1, 3], **Васин Р.В.**[2, 3], **Собенников И.С.*** [2, 3], **Широбакина Е.Ю.**[3]

[1] *ГБУ «Городская клиническая больница скорой медицинской помощи», Рязань*
[2] *ГБУ «Городская клиническая больница №11», Рязань*
[3] *ФГБОУ «Рязанский государственный медицинский университет им. академика И.П. Павлова», Рязань*

DOI: 10.25881/BPNMSC.2020.54.45.019

Резюме. Представлены результаты последних исследований о препаратах, используемых в лечении симптомов нижних мочевых путей при доброкачественной гиперплазии предстательной железы, а также механизмы возникновения резистентности к терапии данного заболевания.

Ключевые слова: доброкачественная гиперплазия предстательной железы, консервативное лечение доброкачественной гиперплазии простаты, симптомы нижних мочевыводящих путей, острая задержка мочи, альфа-адреноблокаторы, ингибиторы 5-альфа редуктазы, М-холинолитики, ингибиторы фосфодиэстеразы 5-типа.

CONSERVATIVE TREATMENT OF LOWER URINARY TRACT SYMPTOMS IN BENIGN PROSTATIC HYPERPLASIA

Filimonov V.B.[1, 3], **Vasin R.V.**[2, 3], **Sobennikov I.S.*** [2, 3], **Shirobakina E.Yu.**[3]

[1] *State Ambulance hospital, Ryazan*
[2] *City Clinical Hospital №11, Ryazan*
[3] *Ryazan state medical university named after acad. I.P. Pavlov, Ryazan*

Abstract. This literature review presents the results of recent studies on drugs used in the treatment of lower urinary tract symptoms in benign prostatic hyperplasia, as well as the mechanisms of the emergence of resistance to therapy of this disease.

Keywords: benign prostatic hyperplasia, conservative treatment of benign prostatic hyperplasia, lower urinary tract symptoms, acute urinary retention, alpha-blockers, 5-alpha reductase inhibitors, M-anticholinergics, type 5 phosphodiesterase inhibitors.

Стратегия лечения доброкачественной гиперплазии предстательной железы (ДГПЖ) в последнее десятилетие уходит от преимущественно оперативной к консервативной. Консервативный подход при ДГПЖ реализуется в двух тактиках: активного наблюдения и медикаментозного лечения. Задачи медикаментозного лечения больных ДГПЖ условно можно разделить на улучшение качества жизни пациента и предотвращение осложнений, связанных с инфравезикальной обструкцией [1–3].

Самым распространенным медикаментозным лечением ДГПЖ является давно известная монотерапия альфа-адреноблокаторами (АБ). Несмотря на широкий выбор препаратов данной группы, все α1-адреноблокаторы имеют сходную клиническую эффективность. Однако, главной разницей между ними, как правило, служит уровень их безопасности и выраженность побочных эффектов в виде эректильной и эякуляторной дисфункции, головокружений и нарушения сердечного ритма [2].

Одним из распространенных побочных действий препаратов данной группы является ретроградная эякуляция, которая, по данным зарубежных авторов составляет 28,1% для силдозина, 11,1% для тамсулозина и 1% для альфузозина [5]. Согласно исследованию S. Pande и соавт. при равной эффективности ретроградная эякуляция чаще возникает при приеме силдозина в сравнении с тамсулозином [6].

Механизм, по которому развиваются нарушения эякуляции на фоне приема препаратов данной группы, является до конца не решенным. Hisasue S. и соавт. провели эксперимент при помощи ПЦР в реальном времени с количественным определением экспрессии мРНК каждого подтипа альфа-1 адренорецептора в послеоперационном материале на семенных пузырьках, а также клиническое исследование на 17 добровольцах с расстройствами эякуляции. Авторы пришли к выводу, что мРНК альфа-1а преобладают в семенных пузырьках человека, а нарушение эякуляции возникает вследствие нарушения сократительной функции семенных пузырьков на фоне приема АБ, а не ретроградная эякуляция [7]. В двух других зарубежных исследованиях также отметили увеличение семенных пузырьков на фоне приема α1-АБ [8].

Отдельного внимания заслуживают работы, посвященные критериям неэффективности монотерапии α1-АБ. Так, Kim B.S. и соавт., используют в качестве интегрального показателя длину простатического отдела уретры. Согласно результатам их исследования при длине простатического отдела уретры более 45 мм и длине переходной зоны более 35 мм монотерапия оказалась неэффективна и оперативное пособие было оказано в течение первого года. Чувствительность данных прогностических критериев составила 83,3%, а специфичность длины переходной зоны оказалась

* e-mail: isobennikov@list.ru

выше: 77,9% против 61,6% для длины простатического отдела уретры [9].

В других работах отмечают зависимость между выраженностью внутрипузырного роста и эффективностью консервативной терапии α1-АБ. В исследованиях Perugia C., и соавт. установлена обратная корреляция зависимости успешного лечения симптомов нижних мочевых путей (СНМП) тамсулозином и степенью протрузии. В группе с низкой степенью протрузии (менее 5 мм) положительный клинический эффект наблюдался в 59 раз чаще, чем при средней (5–10 мм) высокой степени протрузии (более 10 мм) [10].

Вторым классом препаратов, активно используемых в терапии СНМП служат ингибиторы фермента 5-альфа редуктазы (5-АРИ). Препараты данной группы отличаются относительно медленным действием, для оценки эффективности действия необходим систематический прием в течение нескольких лет [11]. Помимо доказанного влияния данной группы препаратов на замедление прогрессирования ДГПЖ активно исследуются их системные эффекты. В работе M. Kenichi и соавт. отмечено положительное влияние терапии дутастеридом на плотность костной ткани и гемопоэз за счет увеличения уровня свободного тестостерона [12].

Вопрос о целесообразности предоперационной терапии препаратами 5-АР остается в настоящее время не решенным. В исследовании G. Busetto и соавт. пришли к выводу о положительном влиянии на уровень интраоперационной кровопотери терапией дутастеридом в течение 8 недель перед биполярной трансуретральной резекцией у пациентов с объемом железы более 50 см^3 [13]. Однако, в метаанализе, который провели исследователи из Китая, авторы пришли к выводу, что эффект предоперационного дутастерида остается неубедительным, в то время как терапия финастеридом, возможно, уменьшает периоперационную кровопотерю связанную с трансуретральной резекцией предстательной железы при ДГПЖ [14].

Третий класс препаратов, используемых в лечении СНМП — М-холиноблокаторы (м-ХБ). Показанием к данной группе препаратов служит гиперактивность детрузора при уродинамическом обследовании, преобладание ирритативных жалоб над обструктивными при небольшом объеме простаты (менее 30 см^3 и небольшом количестве остаточной мочи [2; 11]. V. Sacalis и соавт. изучая эффекты антимускариновых препаратов на ткани простаты пришли к выводу, что терапия солифенацином в дозировке 5 мг/сут влияет на васкуляризацию тканей предстательной железы, и, как следствие, способствует уменьшению ее объема [15].

Главным недостатком данной группы препаратов является риск возникновения острой задержки мочи (ОЗМ), который наиболее велик в первые 90 суток от начала терапии. По данным литературы частота возникновения данного осложнения варьируется от 1% по данным рандомизированных исследований до 2,5% в клинической практике [16]. Ряд авторов считает, что снизить вероятность возникновения ОЗМ на фоне терапии м-ХБ можно путем назначения минимальных доз на инициальном этапе терапии.

В известной работе K. Park и соавт. об опыте использования низких доз м-ХБ при ДГПЖ, в которой авторы пришли к выводу, что для начальной терапии м-ХБ целесообразно использовать минимальные дозировки толтеродина (2 мг) [17].

Исследование монотерапии антихолинергическими препаратами имеют противоречивые результаты. В рандомизированном исследовании монотерапия толтеродином не дала значительного улучшения показателя IPSS в сравнении с плацебо, в отличие от пациентов, получавших комбинированную терапию толтеродином и тамсулозином [18].

Проблема эректильной дисфункции все чаще рассматривается во взаимной связи с СНМП. Предполагается, что повышенная экспрессия фермента фосфодиэстеразы 5 типа (ФДЭ-5) у больных с ДГПЖ препятствует оксид-азот зависимому расслаблению гладкой мускулатуры, что в совокупности с повышенной пролиферацией тканей железы приводит к усугублению нарушений кровообращения [19]. На представленный механизм патогенеза эректильной дисфункции воздействуют ингибиторы ФДЭ-5, действие которых направлено на увеличение кровотока и регрессу СНМП.

Метаанализ четырех рандомизированных исследований, в которых исследовалось влияние тадалафила на СНМП, показал, что показатели IPSS улучшались как у пациентов с эректильной дисфункцией, так и без нее. Все исследования, в которых оценивалась данная группа препаратов в настоящее время имеют короткий период наблюдения, поэтому делать выводы о долгосрочной эффективности данной группы препаратов невозможно [20].

В многочисленных зарубежных исследованиях показано, что ингибиторы ФДЭ-5 улучшают показатели IPSS, не влияя на пиковую скорость потока мочи или объем остаточной мочи [21].

Одним из самых актуальных направлений в консервативном лечении СНМП при ДГПЖ является комбинированная терапия, которая, по мнению многих авторов, дает значительное преимущество в выборе персонифицированного подхода в лечении.

Kruep E.J. и соавт. в ретроспективном анализе за 4 года на базе данных MarketScan, включившего 8617 мужчин, сравнили исходы ранней (через 30 сут. после начала приема АБ) и отсроченной комбинированной терапии (между 30 и 180 сут. после начала приема АБ) препаратами 5-АРИ и α1-АБ. В своем исследовании авторы пришли к выводу, что раннее назначение комбинированной терапии ингибиторами 5 альфаредуктазы и альфа-адреноблокаторами у пациентов с симптоматической формой ДГПЖ значительно снижает риск развития ОЗМ и прогрессии ДГПЖ, требующей оперативного лечения [22].

Claus G. Roehrborn и соавт. в своем исследовании также пришли к выводу, что комбинированная терапия у пациентов с умеренными или тяжелыми СНМП показывает преимущество в сравнении с монотерапией тамсулазином или дутастеридом у пациентов с объемом предстательной железы 30 см^3 и более [23].

McConnell J.D. и соавт. в плацебо контролируемом рандомизированном исследовании Medical Therapy of Prostatic Symptoms (MTOPS), включившего 3000 мужчин сравнили эффективность применения монотерапии α1-АБ и 5-АРИ, а также комбинированное лечение данными препаратами. При 4-летнем наблюдении оба препарата снижали прогрессирование симптомов заболевания на на 39% и 34%, соответственно. Комбинированная терапия снижала скорость прогрессирования заболевания на 66%, что было значительно большим снижением, чем любой из препаратов в отдельности [24].

Поиск критериев для назначения данной комбинации продолжает изучаться. Комбинация α1-АБ и 5-АРИ показала свое преимущество в исследовании Kaplan S.A., и соавт. у пациентов с исходным объемом железы более 25 см^3 в сравнении с монотерапией, а в исследовании «ComBAT» (Combination of Avodart and Tamsulosin). Наибольшая целесообразность применение данной комбинации была у пациентов с объемом железы более 40 см^3 и/или PSA ≥1,5 нг / мл [25].

Другим, менее популярным вариантом комбинированной терапии является комбинация М-ХБ и α1-АБ. Согласно четырем рандомизировнным исследованиям: TIMES, ADAM, VICTOR, SATURNE данная комбинация имела значительное преимущество в сравнении с плацебо или монотерапией. Замечено, что эффективность и безопасность применения комбинации толтеродина и α1-АБ не зависела от объема предстательной железы, а развитие ОЗМ на начальном этапе терапии составила менее 3% [26].

Активно применяется комбинированная терапия иФДЭ-5 с α1-АБ или 5-АРИ. По результатам двойного плацебоко нтролируемого исследования с участием 150 пациентов комбинация тамсулозина и силденафила имеет лучшие показатели в сравнении с монотерапией одним из препаратов. Авторы отмечают улучшение пиковой скорости потока мочи (Qmax) и уменьшение баллов по шкале МИЭФ. Однако, для четкого определения показаний к данной комбинации требуются дополнительные независимые исследования [27].

Сочетание иФДЭ-5 и 5-АРИ представляется перспективным для назначения у мужчин с объем железы более 50 см^3 и незначительными проявлениями СНМП, для которых важно сохранение сексуальной функции. Предполагается, что развитие эректильной дисфункции на фоне приема 5-АРИ снижается при выборе такой комбинированной терапии. В плацебоконтролируемом исследовании Roehrborn C.G. и соавт. были получены улучшение показателей IPSS, лучшая приверженность и удовлетворенность лечением в группе получающей тадалафил и финастерид в сравнении с группой плацебо+финастерид [28].

Главное осложнение ДГПЖ — ОЗМ возникает по статистическим данным у 10–50% пациентов в зависимости от стадии заболевания. Хотя раньше ОЗМ рассматривали в качестве абсолютного показания к оперативному лечению, в настоящее время, по крайней мере, при первом эпизоде ОЗМ большинство авторов считают необходимой попытку восстановления самостоятельного мочеиспускания [29].

Применение тактики наблюдения вслед за удалением катетера (trial without catheter, TWOC) в сочетании с терапией α-адреноблокаторами с целью восстановления самостоятельного мочеиспускания по данным ряда исследований дает значительное число положительных результатов. Данная тактика позволяет избежать осложнений связанных с длительной трансуретральной катетеризацией мочевого пузыря [30].

В исследовании Elhilali M. и соавт. оценили результаты лечения ДГПЖ в 9 странах проанализировав 3094 пациента с симптомами нижних мочевыводящих путей (СНМП), из которых 170 пациентов были с первым эпизодом ОЗМ. Период катетеризации составил от 3–14 сут., по результатам исследования менее 10% пациентов нуждались в хирургическом лечении ДГПЖ за период наблюдения (31 месяц). Однако, наблюдалась значительные различия в данном показатели внутри стран, в частности, во Франции хирургическое лечение заболевания проводилось в 31% случаев ОЗМ [31].

Несмотря на возможности консервативного лечения ДГПЖ приверженность пациентов остается низкой. По данным популяционного исследования Cindolo и соавт. около 29% пациентов получающих монотерапию и около 9% комбинированную продолжают лечение в течение 1 года [32]. Возможными причинами этого может являться индивидуальная непереносимость, а также неэффективность лечения фоне резистентности к той или иной группе препаратов. Так, на эффективность лечения АБ влияет плотность α-адренорецепторов в простате и экспрессия соответствующих мРНК подтипов [33].

По аналогии ответ на 5-АРИ зависит от экспрессии 5α-редуктазы 2-го типа. Эпигенетические модификации могут объяснить, почему у некоторые мужчин нарушена экспрессия данного фермента. Bechis S.K. и соавт. установили, что в основе нарушения экспрессии белка 5α-редуктазы 2-го типа лежит метилирование промотора гена [34]. Поскольку возраст и повышенный ИМТ напрямую связаны с увеличением процессов метилирования, их можно рассмотреть в качестве критериев неэффективности 5-АРИ [35].

Другим объяснением неэффективности консервативного лечения по данным ряда авторов связано со звеньями патогенеза роста предстательной железы, на которые традиционные препараты не действуют. В качестве таких факторов выделяют воспалительный инфильтрат с преобладанием Т- и В-лимфоцитов и,

как следствие, активное высвобождение цитокинов индуцирующих стромально-эпителиальную пролиферацию [36]. Клинически выраженность воспаления имеет зависимость с выраженностью симптомов по шкале IPSS и объемом железы. Ряд авторов полагает, что уменьшение воспаления при ДГПЖ позволит улучшить симптомы СНМП. С этой целью активно изучаются влияние аналога витамина D3 и ингибиторов изоформы 2-циклоооксигеназы [37; 38]. Метаанализ трех исследований, оценивающих влияние ингибиторов 2-циклооксигеназы на СНМП, показал, что у пациентов наблюдалось значительное улучшение скорости мочеиспускания по сравнению как с плацебо, так и с текущей терапией ДГПЖ [39].

Таким образом, лечение СНМП при ДГПЖ должно основываться на полноценной оценке субъективных (IPSS, качество жизни) и объективных (возраст, индекс массы тела, Qmax, объем остаточной мочи, объем простаты, выраженность внутрипузырной протрузии, уровень протатспецифического антигена) данных с целью персонализированного подхода и получения максимальной эффективности от назначаемого лечения. Поиск причин неэффективности проводимого лечения и низкой приверженности к терапии остается актуальным до настоящего времени не смотря на хорошую изученность препаратов.

Авторы заявляют об отсутствии конфликта интересов (The authors declare no conflict of interest).

ЛИТЕРАТУРА/REFERENCES

1. Speakman M, Kirby R, Doyle S, Ioannou C. Burden of male lower urinary tract symptoms (LUTS) suggestive of benign prostatic hyperplasia (BPH) — focus on the UK. BJU Int. 2015;115: 508–19. doi: 10.1111/bju.12745.
2. Oelke M, Bachmann A, Descazeaud A, Emberton M, Gravas S, Michel MC, N'dow J, Nordling J, de la Rosette JJ. EAU guidelines on the treatment and follow-up of non-neurogenic male lower urinary tract symptoms including benign prostatic obstruction. Eur. Urol. 2013; 64(1): 118–140.
3. Борисов В.В. Комбинированная терапия α1-адреноблокатором и ингибитором фосфодиэстеразы 5-го типа пациентов с доброкачественной гиперплазией предстательной железы и эректильной дисфункцией: результаты наблюдательного проспективного мультицентрового исследования // Урология. — 2020. — №3. — С. 50–55. [Borisov VV. Combined therapy with an α1-adrenergic blocker and a phosphodiesterase type 5 inhibitor in patients with benign prostatic hyperplasia and erectile dysfunction: results of an observational prospective multicenter study. Urology. 2020; 3: 50–55. (In Russ).] doi: 10.18565/urology.2020.3.50-55.
4. Hisasue S, Furuya R, Itoh N, et al. Ejaculatory disorder caused by alpha-1 adrenoceptor antagonists is not retrograde ejaculation but a loss of seminal emission. Int J Urol. 2006; 13(10): 1311–6.
5. Mondul Alison M, Rimm Eric B, Giovannucci Edward, et al. A Prospective Study of Lower Urinary Tract Symptoms and Erectile Dysfunction. J Urol. 2008; 179(6): 2321–2326. doi:10.1016/j. juro.2008.01.150.
6. Pande S, Hazra A, Kundu AK. Evaluation of silodosin in comparison to tamsulosin in benign prostatic hyperplasia: a randomized controlled trial. Indian J. Pharmacol. 2014; 46(6): 601–607.
7. Hisasue S, Furuya R, Itoh N, et al. Ejaculatory disorder caused by alpha-1 adrenoceptor antagonists is not retrograde ejaculation but a loss of seminal emission. Int J Urol. 2006; 13(10): 1311-6.
8. Descazeaud A, de La Taille A, Giuliano F, et al. Negative effects on sexual function of medications for the treatment of lower urinary tract symptoms related to benign prostatic hyperplasia. Prog. Urol. 2015; 25(3): 115–127.
9. Kim BS, Kim T-H, Ko YH. Prostatic urethral length as a predicting factor for medical treatment failure of benign prostatic hyperplasia: Prospective, multi-center study. Eur. Urol. Suppl. 2015; 14 (2): 361.
10. Perugia C, Miano R, Topazio L. Intravesical prostatic protrusion influences the efficacy of alpha-blockers in men with lower urinary tract symptoms (LUTS) and benign prostatic enlargement (BPE). Eur. Urol. Suppl. 2015; 14 (2): 680.
11. Ергаков Д.В., Мартов А.Г. Современный взгляд на консервативную терапию симптомов нижних мочевых путей у мужчин // Урология. — 2015. — №5. — С. 97–103. [Ergakov DV, Martov AG. Modern view of the conservative therapy of lower urinary tract symptoms in men. Urology. 2015; 5: 97–103. (In Russ).]
12. Ken-ichi M., Mizoguchi S., Sumino Y., Sato F. Effects of dutasteride on bone mineral density and hematogenesis in patients with benign prostatic hyperplasia. Eur. Urol. Suppl. 2015; 14(2): 687.
13. Busetto GM, Giovannone R, Antonini G, et al. Short-term pretreatment with a dual 5α-reductase inhibitor before bipolar transurethral resection of the prostate (B-TURP): Evaluation of prostate vascularity and decreased surgical blood loss in large prostate. Eur. Urol. Suppl. 2015; 14 (2): 678.
14. Zhu YP, Dai B, Zhang HL, et al. Impact of preoperative 5α-reductase inhibitors on perioperative blood loss in patients with benign prostatic hyperplasia: a meta-analysis of randomized controlled trials. BMC Urol. 2015; 15(1): 47.
15. Sakalis V, Sfiggas V, Vouros I. Is there an effect of antimuscarinics on the prostate? Preliminary results from a randomized study in patients with benign prostate enlargement (BPE) and overactive bladder (OAB). Eur. Urol. Suppl. 2015; 14 (2): 686.
16. Huang EY-H, Lin C-C, Chung H-J, et al. Urinary retention following antimuscarinics in patients with BPH in real life practice — a nation-wide database study. American Urological Association Annual Meeting; San Diego, CA; May 4–8, 2013. Abstr 1386.
17. Park KK, Lee SH, Chung BH, Kim SJ, Kwak C, Son HC, Kim SW, Lee JY. Efficacy and safety of low-dose anticholinergics to treat men with lower urinary tract symptoms with overactive bladder: a retrospective study based on real life practice. Prostate Int. 2013; 1(1): 37–41.
18. Kaplan SA, Roehrborn CG, Rovner ES, et al. Tolterodine and tamsulosin for treatment of men with lower urinary tract symptoms and overactive bladder: a randomized controlled trial. J Am Med Assoc. 2006; 296: 2319–28. doi: 10.1001/jama.296.19.231.
19. Калинина С.Н., Кореньков Д.Г., Фесенко В.Н. Диагностика и лечение эректильной дисфункции у больных доброкачественной гиперплазией предстательной железы // Урологические ведомости. — 2017. — №7. — 43–44. — (Специальный выпуск: Материалы 3-й научно-практической конференции урологов Северо-Западного федерального округа РФ; Санкт-Петербург, 20–21 апреля 2017 г.). [Kalinina SN, Koren'kov DG, Fesenko VN. Diagnosis and treatment of erectile dysfunction in patients with benign prostatic hyperplasia. Urologicheskie vedomosti. 2017; 7: 43–44. (Special issue: Proceedings of the 3rd scientific and practical conference of urologists of the North-West Federal District of the Russian Federation; Sankt-Peterburg, April 20–21, 2017). (In Russ).]
20. Brock GB, McVary KT, Roehrborn CG, et al. Direct effects of tadalafil on lower urinary tract symptoms versus indirect effects mediated through erectile dysfunction symptom improvement: integrated data analyses from 4 placebo controlled clinical studies. J Urol. 2014; 191: 405–11. doi: 10.1016/j.juro.2013.09. 057.
21. Stief CG, Porst H, Neuser D, et al. A randomised, placebo-controlled study to assess the efficacy of twice-daily vardenafil in the treatment of lower urinary tract symptoms secondary to benign prostatic hyperplasia. Eur Urol. 2008; 53: 1236–44. doi: 10.1016/j.eururo.2008.01.075.
22. Kruep EJ, Hogue SL, Eaddy MT, et al. Clinical and economic impact of early versus delayed 5-alpha reductase inhibitor therapy in men taking alpha blockers for symptomatic benign prostatic hyperplasia. PT. 2011; 36(8): 493–50.
23. Roehrborn CG, Siami P, Barkin J, et al. The effects of combination therapy with dutasteride and tamsulosin on clinical outcomes in men with symptomatic benign prostatic hyperplasia: 4-year results from the CombAT study. Curr Urol Rep. 2019; 20: 40. Eur Urol. 2010; 57: 123–31. doi: 10.1016/j.eururo.2009. 09.035.

24. McConnell JD, Roehrborn CG, Bautista OM, et al. The long-term effect of doxazosin, finasteride, and combination therapy on the clinical progression of benign prostatic hyperplasia. N Engl J Med. 2003; 349: 2387–98. doi: 10.1056/NEJMoa030656.
25. Roehrborn CG, Siami P, Barkin J, et al. The effects of combination therapy with dutasteride and tamsulosin on clinical outcomes in men with symptomatic benign prostatic hyperplasia: 4-year results from the CombAT study. Curr Urol Rep. 2019; 20: 40. Eur Urol. 2010; 57: 123–31. doi: 10.1016/j.eururo.2009. 09.035.
26. Gul ZG, Kaplan SA. BPH: Why Do Patients Fail Medical Therapy? Curr Urol Rep. 2019; 20(7): 40. doi: 10.1007/s11934-019-0899-3. PMID: 31168725.
27. Sakr AMN, Fawzi AM, Youssef MK. Sildenafil in combination with tamsulosin versus tamsulosin monotherapy for management of male lower urinary tract symptoms due to benign prostatic hyperplasia: A randomized, double-blind trial. Eur. Urol. Suppl. 2015; 14(2): 683.
28. Roehrborn CG, Casabé A, Glina S, et al. Treatment satisfaction and clinically meaningful symptom improvement in men with lower urinary tract symptoms and prostatic enlargement secondary to benign prostatic hyperplasia: Secondary results from a 6-month, randomized, double-blind study comparing finasteride plus tadalafil with finasteride plus placebo. Int. J. Urol. 2015; 22(6): 582–587.
29. Thomas K, Oades G, Taylor-Hay C, et al. Acute urinary retention: what is the impact on patients' quality of life? BJU Int. 2005; 95(1): 72–76. doi: 10.1111/j.1464-410X.2004.05254.x.
30. Белый Л.Е., Соловьев Д.А. Сочетанное применение TWOC и а-адреноблокаторов в лечении острой задержки мочи при доброкачественной гиперплазии предстательной железы // Диагностика и лечение наиболее распространенных заболеваний человека. [Belyj LE, Solov'ev DA. Combined use of TWOC and a-blockers in the treatment of acute urinary retention in benign prostatic hyperplasia. Diagnostics and treatment of the most common human diseases. (In Russ).] Доступно по ссылке: http://econf.rae.ru/article/6536.
31. Elhilali M, Vallancien G, Emberton M, et al. Management of acute urinary retention (AUR) in patients with BPH. A worldwide comparison. Eur Urology. 2004; 3(2): 59. doi: 10.1016/s1569-9056(04)90226-6.
32. Cindolo L, Pirozzi L, Fanizza C, et al. Drug adherence and clinical outcomes for patients under pharmacological therapy for lower urinary tract symptoms related to benign prostatic hyperplasia: population-based cohort study. Eur Urol. 2015; 68: 418–25. doi: 10.1016/j.eururo.2014.11. 006.
33. Shapiro E, Hartanto V, Lepor H. The response to alpha blockade in benign prostatic hyperplasia is related to the percent area density of prostate smooth muscle. Prostate. 1992; 21: 297–307. doi: 10.1002/pros.2990210406.
34. Kojima Y, Sasaki S, Kubota Y, et al. Expression of α1-adrenoceptor subtype mRNA as a predictor of the efficacy of subtype selective α1-adrenoceptor antagonists in the management of benign prostatic hyperplasia. J Urol. 2008; 179: 1040–6. doi: 10.1016/j.juro.2007.10.082.
35. Niu Y, Ge R, Hu L, et al. Reduced levels of 5-α reductase 2 in adult prostate tissue and implications for BPH therapy. Prostate. 2011. doi: 10.1002/pros.21348.
36. Bechis SK, Otsetov AG, Ge R, et al. Age and obesity promote methylation and suppression of 5αreductase 2: implications for personalized therapy of benign prostatic hyperplasia. J Urol. 2015; 194: 1031–7. doi: 10.1016/j.juro.2015.04.079.
37. Kang PM, Kim YJ, Seo WT, et al. Correlation between 5-α reductase type 2 protein expression and methylation of 5-α reductase type 2 promotor gene of benign prostatic hyperplasia. World J Urol. 2018.
38. Mishra VC, Allen DJ, Nicolaou C, et al. Does intraprostatic inflammation have a role in the pathogenesis and progression of benign prostatic hyperplasia? BJU Int. 2007; 100: 327–31. doi: 10.1111/j.1464-410X.2007.06910.x.
39. Albisinni S, Biaou I, Marcelis Q, et al. New medical treatments for lower urinary tract symptoms due to benign prostatic hyperplasia and future perspectives. BMC Urol. 2016; 16: 58. doi: 10.1186/s12894-016- 0176-0.

СОВРЕМЕННЫЕ ПОДХОДЫ К ЛУЧЕВОЙ ДИАГНОСТИКЕ НОВООБРАЗОВАНИЙ ПЕРИАМПУЛЯРНОЙ ЗОНЫ ДВЕНАДЦАТИПЕРСТНОЙ КИШКИ

Кабанов М.Ю.[1, 2], Беликова М.Я.[1], Семенцов К.В.[1, 2], Алексеев В.В.[1, 2], Бояринов Д.Ю.[1, 2], Беседин И.И.* [2]

[1] *ГБУЗ «Госпиталь для ветеранов войн», Санкт-Петербург*

[2] *ФГБОУ «Северо-западный государственный медицинский университет им. И.И. Мечникова», Санкт-Петербург*

DOI: 10.25881/BPNMSC.2020.74.11.020

Резюме. Среди злокачественных новообразований желудочно-кишечного тракта периампулярные опухоли лидируют по смертности у онкологических больных. Наиболее остро стоит вопрос дифференциальной диагностики хронического воспалительного и неопластического процессов, раннее выявление опухоли, тщательное предоперационное стадирование по классификации TNM с определением резектабельности. Это связано со сложностью визуализации данной области, обусловленной большим сосредоточением анатомических элементов на малой площади, схожестью лучевой семиотики и сложностями дифференциальной диагностики псевдоопухолевых воспалительных заболеваний, доброкачественных и злокачественных новообразований, трудностями в оценке местного распространения процесса, в частности выявления экстрапанкреатической периневрaльной опухолевой инвазии, поражения висцеральных сосудов, сложностями разграничения истинной инвазии и часто сопутствующей раку поджелудочной железы (ПЖ) десмопластической реакции. Для диагностики образований периампулярной зоны применяются различные методы, от наиболее распространенных и успевших зарекомендовать себя временем (КТ, МРТ, УЗИ, лабораторные методы), до более специализированных, направленных на более точную диагностику (эндоультрасонография (ЭУС), ЭРХПГ, сцинтиграфия, ПЭТ.) И тем не менее, вопросы дифференциальной диагностики рака ПЖ и псевдотуморозного панкреатита, выявления изоденсных и изоваскулярных опухолей, на долю которых приходится порядка пятой части всех новообразований, остаются крайне сложными.

Ключевые слова: механическая желтуха, опухоли периампулярной зоны (ПАЗ), диагностика новообразований ПАЗ, стадирование карциномы поджелудочной железы.

MODERN APPROACHES TO X-RAY DIAGNOSTICS OF NEOPLASMS OF THE PERIAMPULAR ZONE OF DUODENUM

Kabanov M.Yu.[1, 2], Belikova M.Ya.[1], Semencov K.V.[1, 2], Alekseev V.V.[1, 2], Boyarinov D.Yu.[1, 2], Besedin I.I.* [2]

[1] *Hospital for veterans of wars, Saint-Petersburg*

[2] *North West State Medical University I.I. Mechnikov, Saint-Petersburg*

Abstract. Among malignant neoplasms of the gastrointestinal tract, periampular tumors are among the leaders in mortality among cancer patients. The most pressing issue is differential diagnosis of chronic inflammatory and neoplastic processes, early detection of the tumor, thorough pre-operative staging according to TNM classification with determination of resectability, prediction and detection of early and late postoperative complications, progression and recurrence of the tumor process, as well as evaluation of its effectiveness in combined treatment. To a greater extent, this is due to the complexity of visualization of the PAZ region due to the large concentration of anatomical elements on a small area, the similarity of radiation semiotics and the difficulties of differential diagnosis of pseudo-tumor inflammatory diseases, benign and malignant neoplasms, difficulties in assessing the local spread of the process, in particular, the detection of extrapancreatic perineural tumor invasion, invasion of visceral vessels, complexities To diagnose PZ formations, various methods are used, from the most common and successful to prove themselves time (CT, MRI transabdominal ultrasound, laboratory methods), to more specialized ones aimed at more accurate diagnostics (endoultrasonography (ETG), ERCHPG, scintigraphy, PET.) Nevertheless, the issues of differential diagnosis of pancreas cancer and pseudotumorrhotic pancreatitis, the detection of isodense and isovascular tumors, which account for about a fifth of all neoplasms, remain extremely complex.

Keywords: mechanical jaundice, periampular zone (PZ) tumors, diagnosis of PZ neoplasms, pancreatic carcinoma staging.

Введение

К периампулярной зоне (ПАЗ) относятся головка поджелудочной железы (ПЖ), дистальный отдел общего желчного протока (ОЖП), большой дуоденальный сосочек (БДС), прилежащие отделы ДПК, органы, объединенные ампулой фатерова соска, анатомическими и функциональными связями, воспалительные и опухолевые процессы в которых манифестируют развитием единого симптома механической желтухи [1; 2].

Ведущей причиной механической желтухи являются периампулярные опухоли, составляющие среди злокачественных новообразований желудочно-кишечного тракта 7–10%, занимающие лидирующие позиции (IV–V место) среди причин смертности у онкологических больных [3; 4].

Единственным радикальным методом лечения новообразований ПАЗ любой морфологической структуры остается гастропанкреатодуоденальная резекция (ГПДР).

Низкая резектабельность рака ПЖ связана с поздним выявлением заболевания, что обусловлено стертостью клинической картины и особенностями топографического расположения ПЖ, ранним метастазированием в лимфатические узлы (74%), быстрым периневральным распространением опухоли, в большом числе случаев (64%), имеющей место уже на первой стадии, инвазией магистральных висцеральных сосудов [5; 6]. У большинства пациентов на момент диагностики существуют субклинические метастазы в печень, не определяемые лучевыми методами [7–9].

Важнейшими задачами лучевых методов является дифференциальная диагностика хронического воспалительного и неопластического процессов, раннее выявление опухоли, тщательное предоперационное стадирование по классификации TNM с определением резектабельности, прогнозирование и выявление ранних и поздних постоперационных осложнений, прогрессирования и рецидива опухолевого процесса, при комбинированном

* e-mail: antalkel@mail.ru

лечении оценка его эффективности [6; 10]. По данным А.Д. Каприна и соавт. в 59,5% рак ПЖ диагностируется несвоевременно [4].

Во многом это связано со сложностью визуализации области ПАЗ, в которой на малой площади сконцентрировано большое количество анатомических элементов, схожестью лучевой семиотики и сложностями дифференциальной диагностики псевдоопухолевых воспалительных заболеваний, доброкачественных и злокачественных новообразований, трудностями в оценке местного распространения процесса, в частности выявления экстрапанкреатической периневральной опухолевой инвазии, инвазии висцеральных сосудов, сложностями разграничения истинной инвазии и часто сопутствующей раку ПЖ десмопластической реакции [11; 12].

Диагностика новообразований ПАЗ

Для диагностики образований ПАЗ применяются различные методы диагностики: лабораторные методы, трансабдоминальное УЗИ, эндоультрасонография (ЭУС), ЭРХПГ, КТ, МРТ, сцинтиграфия, ПЭТ.

«Золотой стандарт диагностики» — Компьютерная томография (КТ)

КТ является «золотым стандартом» обследования ПЖ и ПАЗ, позволяющим получить четкое изображение ПЖ, оценить ее форму, размеры, структуру и плотность, взаимоотношение с окружающими органами и сосудами [13; 14].

Стандартный протокол исследования в большинстве рекомендаций включает обязательное выполнение на первом этапе нативного сканирования органов брюшной полости от уровня реберно-диафрагмальных синусов до крыльев подвздошных костей при негативном (водой комнатной температуры) или позитивном (15–20% раствора йодсодержащего рентгенконтрастного препарата, либо специальной бариевой смеси E-Z-CAT) пероральном контрастировании верхних отделов ЖКТ в объеме 300–500 мл за 30 минут до исследования и 150 мл непосредственно перед исследованием, что позволяет лучше отграничить ПЖ от прилежащих отделов желудочно-кишечного тракта [12; 15; 16].

Следующим этапом в стандартном протоколе является внутривенное болюсное введение йодсодержащего КВ с концентрацией йода не менее 350 мл/мг из расчета 1–1,5 мл на 1 кг массы тела пациента, с последующим сканированием органов брюшной полости в артериальную (на 25 с), панкреатическую (на 45 с) и возвратную венозную фазы (на 70 с) [17; 18].

Сканирование в артериальную (на 25 с) фазу с последующим построением мультипланарных реформаций, использование алгоритмов максимальной интенсивности (MIP), объемного рендеринга (3D VRT) предоставляет информацию о сосудистой анатомии артерий целиакомезентериального бассейна, позволяет исключить гиперваскулярные очаги в легких и печени перед выполнением радикальной операции, не пропустить нейроэндокринные опухоли небольших размеров, максимально накапливающие контрастный препарат в артериальную фазу, не отличающиеся по плотности от паренхимы ПЖ при нативном сканировании и в остальные фазы постконтрастного сканирования [12; 15].

Табл. 1. Варианты артериальной архитектуры целиакомезентериального бассейна по классификации N. Michel (1955)

Тип	Описание строения
I	ОПА от ЧС, отдает ГДА, продолжается в СПА, делится на ППА и ЛПА
II	Замещающая ЛПА от ЛЖА, ОПА делится на ГДА и ППА
III	Замещающая ППА от ВБА, ОПА делится на ГДА и ЛПА
IV	Замещающая ЛПА от ЛЖА, замещающая ППА от ВБА
V	Добавочная ЛПА от ЛЖА, ЛПА и ППА от СПА
VI	Добавочная ППА от ВБА, ЛПА и ППА от СПА
VII	Добавочная ЛПА от ЛЖА, добавочная ППА от ВБА, ЛПА и ППА от СПА
VIII	Замещающая ЛПА от ЛЖА и добавочная ППА от ВБА, или добавочная ЛПА от ЛЖА, и замещающая ППА от ВБА
IX	ОПА от ВБА, ЧС делится на ЛЖА и СА
X	ОПА от ЛЖА
	Другие варианты

Согласно классификации N. Michel выделяют 10 типов вариантов строения артерий целиакомезентериального бассейна (таблица 1).

При планировании оперативного вмешательства информация об абберантных и замещающих артериях является крайне важной для хирурга, поскольку их наличие при незнании может стать источником опасных осложнений, а абберантные сосуды согласно мнению отдельных авторов дают шанс на выполнение радикальной операции у пациентов с инвазией магистральных висцеральных артерий, поэтому должно находить отражение в протоколах лучевых исследований [19–22].

Оптимальной для оценки состояния протоковой системы, выявления кист, опухолей ПЖ, инвазии магистральных сосудов и периневральной инвазии, является панкреатическая фаза, когда неизмененная паренхима ПЖ максимально накапливает контрастный препарат [12; 17; 23].

Портовенозная фаза сканирования является оптимальной в оценке состояния паренхимы и выявлении метастазов в печени, которые, как правило, демонстрируют гиповаскулярный паттерн контрастирования, дифференциации и оценке структуры лимфатических узлов, оценке состояния перипанкреатических вен и вен портальной системы, стенок желудка и ДПК на границе с опухолью [23–25].

Многолетний опыт специалистов из различных клиник мира подтверждает следующий перечень лучевых симптомов рака ПЖ по данным МСКТ: гиподенсное образование, вызывающее обрыв расширенного панкреатического протока, граница перехода в опухоль характеризуется существенными различиями диаметра дистальной части железы (зона ее дистрофии и атрофии) и области опухоли (превышающей обычный диа-

метр железы), опухоль деформирует железу, выходит за пределы ее анатомического контура. Согласно многим публикациям, если имеется не менее двух вышеуказанных признаков — диагноз «протоковая аденокарцинома ПЖ» будет достоверен в 95% случаев [17; 26; 27].

Однако, рак ПЖ является крайне агрессивной опухолью, и зачастую, до достижения размеров 3 см и выхода за пределы ПЖ манифестирует развитием билиарной гипертензии, поскольку процесс наиболее часто локализуется в головке (в 75% случаев) или появлением метастазов в лимфатических узлах и печени [12; 27; 28].

В таких ситуациях при нативном сканировании в большинстве случаев опухоль не отличается по плотности от окружающей паренхимы (изоденсна) и оказывается не видна, визуализируется только на фоне внутривенного болюсного контрастирования в панкреатическую фазу, как очаг сниженного накопления КВ с нечеткими контурами. В случае визуализации типичных признаков опухоли, МСКТ с внутривенным болюсным контрастированием дает информацию о ее размерах и локализации, в большом числе случаев позволяет исключить метастазы в лимфатических узлах, органах брюшной полости и малого таза, имплантационные метастазы по брюшине, что определяет стадию заболевания, позволяет оценить местное распространение процесса и, как следствие, определить резектабельность опухоли [27; 29–31].

Периневральная инвазия (ПНИ) является одним из наиболее важных прогностических факторов при опухолях гепатопанкреатобилиарной зоны, присутствует при гистологическом исследовании резецированных протоковых аденокарцином ПЖ в 80–91% случаев. Прямое проникновение опухоли в нервные волокна по данным отдельных авторов может быть достоверно установлено только при гистологическом исследовании. Долгое время для многих рентгенологов ПНИ являлась абстрактным понятием, поскольку МСКТ не позволяет дифференцировать отдельные элементы нейроваскулярного пучка [3; 30; 32; 33].

При компьютерной томографии ПНИ проявляется мягкоткаными тяжами в жировой клетчатке нитевидной и сетчатой формы, солидными образованиями неправильной и узловой формы, которые непосредственно связаны с опухолью или располагаются на границе с ней, могут быть представлены опухолевыми муфтами вокруг таких сосудов, как чревный ствол, панкреатодуоденальные артерии, ВБА, ВБВ, селезеночную вену, отражая паравазальную локализацию вовлеченных в опухолевый процесс нервных ганглиев и волокон [28; 32; 34].

При опухолях желчных протоков периневральная инвазия проявляется мягкоткаными тяжами с сетчатым рисунком в печеночно-двенадцатиперстной и печеночно-желудочной связках, муфтами вокруг общей печеночной и левой желудочной артерий [28].

Крайне важным при оценке резектабельности опухоли является исключение инвазии магистральных висцеральных сосудов. В настоящий момент используются различные классификации. Одной из наиболее широко известных является классификация Loyer 1996 г., в основе которой лежат КТ-признаки резектабельности опухолей, разделяемые на типы (табл. 2) [15; 28; 29; 35; 36].

Табл. 2. Стадирование карциномы ПЖ — сосудистая инвазия (Loyer и др., 1996)

ТИП	Соотношения опухоль-сосуд	Резектабельность опухоли
A	Разделены прослойкой жировой ткани	Резектабельна
B	Разделены нормальной паренхимой	Резектабельна
C	Опухоль неотделима от сосуда, но контур сосуда не деформирован	Ненадежное прогнозирование
D	Опухоль частично охватывает сосуд (до 50% окружности)	В 47% резектабельна с резекцией вены
E	Опухоль полностью охватывает сосуд	Нерезектабельна
F	Опухоль вызывает окклюзию сосуда	Нерезектабельна

Следовательно, при типах A и B возможна резекция ПЖ. При типах E, F резекция не возможна. При типе D для выполнения резекции следует планировать резекцию вены, которая возможна при соответствующей квалификации хирурга. При типе C резекция возможна, однако установить по данным КТ, имеется или отсутствует связь опухоли со стенкой сосуда, невозможно, зачастую ситуация уточняется интраоперационно, поскольку у части пациентов может формироваться воспалительная «муфта» вокруг сосуда, а не истинный опухолевый лимфогенный инфильтрат [29; 37–41].

Согласно международному соглашению по определению критериев резектабельности протоковой аденокарциномы ПЖ (International consensus on definition and criteria of borderline resectable pancreatic ductal adenocarcinoma, 2017) выделяют понятия прилегания опухоли к стенке сосуда (abutment) — контакт составляет менее 180 гр. окружности сосуда и окутывание (encasement), когда опухоль окружает сосуд более, чем на 180 гр. окружности [42].

Опухоль признается резектабельной при отсутствии контакта с воротной и верхней брыжеечной венами, магистральными висцеральными артериями (ЧС, ОПА, ВБА), или имеет место контакт с портальными венами менее 180 гр. их окружности при наличии только одностороннего сужения [42; 43].

Условно резектабельные опухоли делятся на условно резектабельные по венам портальной системы (BR–PV) и по магистральным висцеральным артериям (BR–A). Опухоли условно резектабельны, если имеет место изолированное вовлечение воротной или верхней брыжеечной вен с окутыванием их более, чем на 180 гр., при двустороннем сужении или окклюзии при условии отсутствия распространения опухоли ниже края горизонтальной части ДПК на область венозных притоков, при этом магистральные висцеральные артерии в опухолевый процесс не вовлечены. Опухоль условно резектабельна при одностороннем прилегании к стенке ВБА или ЧС менее 180 гр. окружности без деформации и стеноза артерий, в

случае прилегания менее 180 гр. окружности к ОПА без деформации и стеноза и при отсутствии контакта с ЧС и СПА [42; 43].

Опухоль признается нерезектабельной (местнораспространенной) при двустороннем сужении и окклюзии воротной или верхней брыжеечной вен, если распространяется ниже края горизонтальной части ДПК, при окутывании ВБА и ЧС 180 градусов и более, при окутывании ОПА в случае контакта с ЧС и СПА, при любом, даже минимальном контакте со стенкой брюшной аорты [42; 43].

Таким образом, несмотря на то, что критерии резектабельности оцениваются хирургом во время операции, уже на дооперационном этапе по данным КТ можно установить критерии неоперабельной и нерезектабельной опухоли — наличие отдаленных метастазов, множественные метастазы в печень, диссеминацию по брюшине, вовлечение соседних крупных сосудов (чревного ствола и верхней брыжеечной артерии) [29; 31; 44].

Как и все методы лучевой диагностики, КТ обладает небольшой специфичностью в определении вторичного поражения лимфатических узлов — 52–72% (Нестеров Д.В., 2016). Признаками, указывающими на их возможное вторичное поражение, является увеличение размеров, изменение структуры, формы и характера контуров, группировка лимфатических узлов в пределах одной области (явление количественной лимфоаденопатии). Пограничным размером, указывающим на патологические изменения в лимфоузле, является размер 10 мм и более по короткой оси. Однако увеличение регионарных лимфатических узлов зачастую носит реактивный характер на перифокальное воспаление (например, при холангите на фоне билиарной гипертензии), тогда, как нормальные размеры лимфоузла не позволяют исключить наличие микрометастазов [45–49].

Однако по данным Loizou L. et al., 2016 наиболее достоверными критериями метастатического поражения лимфатического узла является изменение его структуры, прежде всего появление некроза и неравномерное накопление контрастного препарата, особенно отчетливо выраженное в портальную фазу [43].

КТ обладает невысокой чувствительностью и специфичностью в выявлении метастазов в печени размером до 1 см, особенно расположенных на ее поверхности и имплантационных метастазов по брюшине [6; 12; 28; 30].

По данным разных авторов, от 14 до 20% опухолей ПЖ оказывается не только изоденсны паренхиме при нативном сканировании, но и не отличаются от нее по степени накопления контрастного вещества (изоваскулярны) во все фазы постконтрастного сканирования, как правило, это встречается при размерах опухоли менее 3 см и отдельными авторами объясняется развитием десмопластической реакции.

Косвенным признаком опухоли является симптом «двух протоков», когда на границе с ней оказываются расширены гепатохоледох и главный панкреатический проток. При развитии ретенционного панкреатита отмечаются атрофические изменения в паренхиме ПЖ дистальнее места обструкции [6; 32; 30; 45].

Однако на фоне панкреатической гипертензии, процесс может осложняться развитием острого панкреатита, который маскирует наличие опухоли.

При локализации опухоли в задних отделах и в области крючковидного отростка головки ПЖ такой важный косвенный признак, как панкреатическая гипертензия, часто отсутствует. В таких ситуациях поставить диагноз рака ПЖ только на основании стандартного протокола КТ не представляется возможным [30; 45].

Опухоли БДС при КТ, как правило, проявляют себя наличием билиарной и панкреатической гипертензии с блоком протоков на уровне ампулы фатерова соска. Сама опухоль может быть не видна, проявляться локальным утолщением стенки или непосредственной визуализацией солидной опухоли, часто с бугристыми контурами, накапливающей контрастный препарат сопоставимо с неизмененной паренхимой головки ПЖ, что затрудняет оценку ее размеров. Улучшению визуализации способствует «позитивное» пероральное контрастирование ДПК и сканирование пациента в положении на правом боку [12].

Для дистальной холангиокарциномы, рано осложняющейся развитием желчной гипертензии, в 2/3 случаев характерен инфильтративный рост с циркулярным утолщением стенок холедоха, более интенсивно накапливающими контрастный препарат в сравнении с паренхимой ПЖ. В 1/3 случаев опухоль проявляется хорошо васкуляризированным экзофитным образованием в просвете протока. Панкреатическая гипертензия возникает при распространении процесса на область БДС и головку ПЖ, редко оказывается нерезектабельной. Компьютерная томография в связи с хорошей васкуляризацией опухоли вцелом демонстрирует высокую диагностическую эффективность в выявлении ДХКЦ, оценке ее размеров, местного распространения процесса, исключении вторичных изменений [12].

Опухоли ДПК могут проявляться экзофитным солидным образованием вне зоны БДС, с бугристыми контурами, умеренно накапливающим контрастный препарат, сопоставимо со стенками БДС, сопровождаться неравномерным утолщением стенки и сужением просвета в случае инфильтративного характера роста, при распространении на область БДС проявляться желчной гипертензией (Савельева Т.В., 2009). При инфильтративных опухолях могут возникать сложности в дифференциальной диагностике неопластического процесса с воспалительными заболеваниями, в частности дуоденальной дистрофией, когда воспалительный процесс развивается в эктопированной в стенку ДПК ткани ПЖ и может приводить к значительному сужению ее просвета [6].

Как и любому другому методу визуализации, КТ присущи ограничения (в силу физических причин построения изображений, имеющих различную морфоло-

гическую природу, но одинаковые свойства поглощения рентгеновского излучения), ограничения в пространственном разрешении, включая низкую чувствительность в выявлении метастазов в печень меньше 2 см и маленьких метастазов на поверхности печени, невозможность выявлять малые метастазы по брюшине, которые могут быть меньше 3–5 мм, и низкую чувствительность в диагностике начальных проявлений сосудистой инвазии [3; 12; 30; 32].

По данным Нерестюк Я.И. и др. чувствительность и специфичность в оценке артериальной инвазии по данным КТ составляют 100 и 93%, в определении венозной инвазии — 100 и 71%, соответственно. Специфичность в определении венозной инвазии низкая, даже при значительной деформации вены по окружности более чем на 180° сосуд оказывается интактным при интраоперационной ревизии [6; 30]. По данным метаанализа Y. Zhang и соавт. чувствительность в определении артериальной инвазии по данным КТ и МРТ составляет 71 и 67%, специфичность — 92 и 94%, соответственно. Признаками истинной инвазии сосудов опухолью по данным лучевых методов может считаться только окутывание, стеноз, окклюзия или тромбоз вовлеченного сосуда на границе с опухолью [27; 43].

Диагностические трудности возникают в выявлении не только протоковой аденокарциномы, но и других не менее клинически значимых опухолей, например, НЭО, дифференциальная диагностика с которыми на дооперационном этапе имеет принципиальное значение, поскольку тактика лечения существенно отличается [6].

После последнего пересмотра классификации было опубликовано несколько статей, посвященных выработке КТ-критериев, позволяющих предположить степень злокачественности НЭО на дооперационном этапе. Ряд научных работ основан на изучении связи между размерами образования и степенью злокачественности. R. Bettini и соавт. выявили, что размер более 20 мм является независимым предиктором злокачественности опухоли, при котором показатели точности в определении G2 составляют 74%.

Таким образом, ранняя диагностика, четкое и адекватное стадирование опухоли способствуют своевременному радикальному оперативному лечению и увеличению выживаемости пациентов с опухолями ПАЗ.

Перфузионная КТ

В настоящее время в клинической практике начинает получать более широкое распространение методика перфузионной КТ (ПКТ) органов брюшной полости, разработанная еще в 80-х годах XX века, но долго не находившая должного применения до появления высокоскоростных мультидетекторных томографов с современным программным обеспечением, ставшая рутинной в нейрорадиологии.

ПКТ является разновидностью КТ, которая путем динамического сканирования в выбранной области позволяет отследить движение контрастного препарата по артериям, сосудам микроциркуляторного русла и венам интересующего органа [14].

ПКТ позволяет получить информацию не только о морфологических изменениях, но и о функциональном состоянии органов и тканей в норме и при патологических процессах. При оценке функционального состояния ПЖ стандартными показателями перфузии являются: скорость кровотока (BF — blood-flow) — это скорость прохождения определенного объема крови через заданный объем ткани в единицу времени, выражается в мл / 100 г / мин.; объемный кровоток (BV — blood-volume) — общий объем крови в выбранном участке паренхимы, включает кровь, как в капиллярах, так и в более крупных сосудах — артериях и венах, измеряется в мл / 100 г; время достижения максимальной плотности в ткани (TTP — time to peak) — указывает интервал времени в секундах между прибытием контрастного вещества в артериальное русло и достижением пиковой плотности в ткани-мишени; среднее время прохождения контрастного вещества (MTT — mean transit time) — среднее время, за которое кровь проходит по сосудистому руслу выбранного участка ткани, измеряется в секундах; показатель проницаемости стенки капилляров (PS), рассчитывается в мл / 100 г / мин., позволяет оценить проницаемость эндотелия капилляров [14; 30].

В последнее время появились единичные работы в отечественной литературе и немногочисленные в зарубежных периодических изданиях, посвященные оценке перфузии печени и ПЖ в норме и при отдельных патологических состояниях, в которых изучены и признаны удовлетворительными воспроизводимость результатов и соответствие получаемых показателей физиологическим, показаны большие потенциальные возможности как в выявлении, так и в дифференциальном диагнозе изменений в ПЖ, продемонстрирована эффективность использования и доказано превосходство ПКТ над стандартным протоколом МСКТ в диагностике рака ПЖ диаметром менее 3 см [30].

ПКТ дает информацию о васкуляризации опухоли, позволяет оценивать эффективность химиолучевого лечения по параметрам кровотока и показателю проницаемости стенок капилляров гораздо раньше уменьшения размеров опухоли, которые являются ключевым критерием RECIST [30].

Вместе с тем на настоящий момент отсутствуют работы, посвященные изучению диагностической эффективности ПКТ в предоперационном стадировании опухолей ПАЗ, выявлении экстрапанкреатической периневральной инвазии и инвазии магистральных сосудов, дифференциальной диагностике псевдоопухолевых и опухолевых процессов, оценке выраженности фиброзных изменений в паренхиме ПЖ вне опухоли с целью прогнозирования риска развития несостоятельности панкреатоеюноанастомоза после ГПДР, сравнению возможностей ПКТ с DWI, ПКТ и МР-эластографии.

Магнитно-резонансная томография

МРТ зарекомендовала себя как эффективный метод визуализации опухолей ПЖ, ПАЗ и оценки местного распространения неопластического процесса [14; 15; 28; 32]. Стандартные Т1- и Т2-ВИ у пациентов с опухолями ПЖ, имеют ограниченное значение вследствие фазовых и двигательных артефактов, обусловленных дыханием, пульсацией и перистальтикой кишечника, ограниченным пространственным разрешением, длительным временем исследования [30; 28]. На современных томографах применяются быстрые и очищенные методики исследования: HASTE/FASE; TSE (на основе спин-эхо), широко используются программы в основе которых лежит градиентного эхо: TRUFI/FIESTA/BFFE; FLASH (SPGR, T1 FFE), что позволяет избежать дополнительного РЧ воздействия [3; 28].

По данным большинства авторов наибольшей информативностью в выявлении опухоли ПЖ, определении ее размеров и границ на преконтрастном этапе исследования обладают Т1 ВИ с подавлением сигнала от жировой ткани, где опухоль проявляет себя очагом гипоинтенсивного МР сигнала. На Т2ВИ опухоль имеет вариабельную интенсивность МР сигнала, зачастую оказывается не видна [28; 30; 32].

Стандартный протокол исследования ГПДЗ при наличии опухолевого процесса и планировании оперативного вмешательства целесообразно дополнять МРХПГ, которая эффективна в визуализации желчных и панкреатических протоков, выявлении вариантов их строения и впадения, определении уровня блока, исключения сопутствующего холецистохолангиолитиаза, может быть полезной в планировании эндоскопической ретроградной холангиографии и установке стента и, таким образом, позволяет снизить осложнения, связанные с ЭРХПГ. Если по КТ предполагается холангиокарцинома, особенно бифуркации, то МРХПГ необходимо выполнять в обязательном порядке для определения резектабельности опухоли.

В протокол исследования при опухолевом процессе обязательно должно входить внутривенное болюсное контрастирование, которое обладает более значительным контрастным разрешением, чем динамическая КТ и может служить альтернативным методом при наличии противопоказаний к введению йодсодержащих контрастных препаратов. При динамическом МР-сканировании используются GRE-ИП с внутривенным введением контрастного вещества из расчета 0,1 ммоль/кг и 15 мл 0,9% изотонического раствора натрия хлорида со скоростью 3 мл/с, сканированием в артериальную (на 25 с), панкреатическую (на 45 с) и портовенозную (на 75 с) фазы. При контрастировании опухоль ПЖ демонстрирует гиповаскулярный паттерн. Как и при КТ с внутривенным болюсным контрастированием оцениваются размеры опухоли, местное распространение процесса, состояние лимфатических узлов, исключаются метастазы в органах в пределах зоны сканирования, как правило ограниченной брюшной полостью и забрюшинным пространством. Лучевая семиотика опухолей ПАЗ аналогична таковой при КТ [9; 12; 30; 32; 35; 45].

Контрастная МР-ангиография позволяет визуализировать чревный ствол и целиакомезентериальные артерии, проводить оценку системы воротной вены (тромбозы и т.д.). Средняя точность метода в оценке распространения за пределы ПЖ составляет 96%, сосудистого вовлечения — 89% [28; 45].

МР-перфузия может быть прямым конкурентом МСКТ-перфузии. Однако, в отличии от КТ, программный пакет мультиорганной перфузии не входит в обеспечение большинства аппаратов и является дорогостоящей дополнительной опцией. Основные ограничения методики в силу ее длительности связаны со сложностями уменьшения подвижности передней брюшной стенки и смещения органов брюшной полости во время сбора данных, что обуславливает появление артефактов и может искажать числовые значения показателей перфузии [14; 28].

Отдельные авторы отмечают, что чувствительность МРТ в выявлении рака поджелудочной железы уступает СКТ. Чувствительность МРТ в выявлении опухолей ПЖ составляет 83%, динамической КТ — 69%, специфичность 64% и 100%, точность — 67 и 84%, соответственно [12; 30].

Таким образом, КТ остается методом первой линии диагностики периампулярных карцином из-за большей доступности аппаратов и отработанной технологии. Применение МРТ целесообразно в следующих случаях: а — у пациентов с аллергией на йод-содержащие контрастные препараты или другими противопоказаниями к внутривенному введению контрастного вещества, б — пациентам, у которых по данным КТ выявлено локальное увеличение ПЖ без отчетливо визуализированной опухоли; в — пациентам, у которых клиническая картина весьма подозрительна на наличие злокачественного образования, а данные КТ неопределенные или сложны для интерпретации; г — для исключения мелких (менее 10 мм) метастазов в печень при негативных данных КТ у пациентов, которым планируется радикальное оперативное вмешательство, д — для дифференциальной диагностики псевдотуморозного панкреатита и рака ПЖ [12; 30]. Вместе с тем, по данным ряда авторов дифференциальная диагностика между карциномой ПЖ и хроническим панкреатитом при МРТ была невозможна в 6,5% случаев.

МР-эластография

МР-эластография — методика неинвазивной оценки жесткости тканей, доступная на МР томографах с напряженностью магнитного поля 3 Тл при наличии специального оборудования и программного обеспечения. Под жесткостью понимается устойчивость тканей к деформации при действии механической силы и давления [14]. В настоящее время в отечественной и зарубежной литературе имеются немногочисленные

статьи, посвященные методике МР-эластографии печени, изучению значений жесткости органа в норме, возможностям метода в выявлении диффузных заболеваний и цирроза печени, сравнению полученных данных с результатами УЗ-эластографии. Методика продемонстрировала высокую диагностическую эффективность в выявлении фиброзных изменений в паренхиме печени, доказана корреляция показателей жесткости паренхимы печени в кПа, полученных при МР-эластографии со шкалой стадий фиброза печени METAVIR, что позволяет в ряде случаев отказаться от проведения биопсии.

В отечественной и иностранной литературе имеются единичные работы по методике МР-эластографии ПЖ и изучению показателей жесткости паренхимы в норме [14]. Исследований посвященных изучению возможностей метода в оценке жесткости тканей при заболеваниях ПЖ и в предоперационном планировании, прогнозировании риска развития такого тяжелого осложнения ГПДР, как панкреатическая фистула, в доступной нам литературе не встретилось.

Сцинтиграфия ПЖ

Сцинтиграфия ПЖ основана на накоплении и выделении метионина, меченного Se 75. При раке ПЖ, как правило, наблюдается «ампутация» части ее сцинтиграфического изображения, занятой опухолью, что связано с прекращением функционирования ацинарных клеток и утилизации аминокислот. Помимо сцинтиграфии ПЖ с применением Se 75 — метионина, существуют еще целый ряд радионуклидных методов исследования, позволяющих косвенно судить об ее состоянии по изменению секреции панкреатических ферментов, например — сцинтиграфия с меченым аналогом соматостатина радиоактивным In^{111} (Octreoscan, Mallinckrodt, St. Louis, MO) [12; 32]. К недостаткам радионуклидных методов исследования относятся большая вариабельность в накоплении нуклида в ПЖ в норме, относительно высокая лучевая нагрузка, а также высокий процент ложноположительных и ложноотрицательных результатов исследований. Ложноположительные изменения часто наблюдаются при циррозе печени, сахарном диабете, язвенной болезни или после резекции желудка [12; 30].

Позитронно-эмиссионная томография (ПЭТ)

В отличие от отчетливой визуализации нормальной ПЖ методами, позволяющими получать диагностические изображения в аксиальной плоскости, при ПЭТ нормальная ПЖ не видна, так как уровень метаболизма глюкозы натощак низкий и сравним с таковым во всех мягких тканях в этой области. Соответственно, фокус аномального захвата меченной фтордезоксиглюкозы (ФДГ) ПЖ выглядит как аномальное «горячее пятно». Кроме того, некоторый захват меченой глюкозы отмечается в нормальной печени, в почках, в желудочно-кишечном тракте и в мочевыделительной системе.

ПЭТ с меченой глюкозой является неинвазивным альтернативным методом оценки опухолей ПЖ, основанным на метаболической активности образований. Чувствительность и специфичность в определении рака ПЖ и в дифференцировке доброкачественных и злокачественных образований были подтверждены и освещены в многочисленных исследованиях [12; 28].

Ряд авторов доказали, что ПЭТ с глюкозой способен выявлять рак ПЖ на ранних стадиях (если процесс ограничен ПЖ или прилежащими структурами, такими как общий желчный проток и ДПК без вовлечения лимфатических узлов).

ПЭТ представляет собой надежный метод для дифференцирования резидуальной или рецидивной опухоли от рубцовой ткани, в определении неучтенных метастазов [28].

ПЭТ может изменить подход к лечению, выявив незаподозренные метастазы в печень, кости и легкие и это является ее главным преимуществом [28].

Согласно национальным рекомендациям NCCN (National Comprehensive Cancer Network) Guidelines Version 1.2019 Pancreatic Adenocarcinoma ПЭТ не является заменой стандартному протоколу КТ и должна выполняться у пациентов с высоким уровнем СА 19 — 9 (более 500 мл/мг) при негативных данных стандартного КТ, при подозрении на метастазы в региональных лимфоузлах при резектабельной опухоли, при неопределенных находках при КТ подозрительных на метастазы в легких (единичные мелкие очаги) и костях [14; 28].

Выводы

Обзор литературы свидетельствует о том, что МСКТ является наиболее доступным, неинвазивным и перспективным методом для визуализации органов ГПДЗ в силу высокого временного и пространственного разрешения. По данным ряда авторов КТ обладает самой высокой точностью в диагностике рака ПЖ (85,63%), на втором месте по точности — ультразвуковая диагностика (82,4%), ниже показатель точности у МРТ (75%). A. Soriano и соавт. приводят данные о том, что МСКТ и МРТ с ангиографией демонстрируют одинаковые возможности в выявлении сосудистой инвазии и определении резектабельности рака ПЖ.

Несмотря на конкуренцию со стороны ЭУС и МРТ, во многих случаях КТ является методом выбора и «золотым стандартом» в диагностике заболеваний ПЖ и ГПДЗ [30; 32].

Однако, по-прежнему остаются крайне сложными вопросы дифференциальной диагностики рака ПЖ и псевдотуморозного панкреатита, выявления изоденсных и изоваскулярных опухолей, на долю которых приходится до 20% новообразований, оценки истинных размеров и местного распространения опухоли, требуются дополнительные критерии, позволяющие разграничить истинную инвазию магистральных сосудов и десмопластическую реакцию, реактивную гиперплазию и вторичное пораже-

ние лимфатических узлов, постоперационные рубцовые изменения и рецидив опухоли. Сочетание стандартного протокола КТ с перфузионной программой предоставляет возможность получения информации не только об анатомических особенностях и морфологических изменениях, но и функциональном состоянии органов ГПДЗ в норме и при патологических изменениях. Для решения существующих проблем лучевой диагностики совершенствование методики ПКТ и изучение ее возможностей у пациентов с подозрением на опухолевый процесс в ПЖ и ПАЗ являются крайне актуальными.

МР эластография пока доступна в единичных медицинских центрах, но является перспективным методом в определении плотности паренхимы ПЖ и прогнозировании риска развития такого серьезного осложнения, как панкреатическая фистула, ее включение в алгоритм обследования на этапе планирования радикального оперативного вмешательства оправдано, возможности требуют дальнейшего изучения.

Авторы заявляют об отсутствии конфликта интересов (The authors declare no conflict of interest).

ЛИТЕРАТУРА/REFERENCES

1. Кудашкин Н.Е. Хирургическое лечение больных опухолями периампулярной зоны, осложненными механической желтухой: Автореф. дисс. … канд. мед. наук. — Москва; 2013. [Kudashkin NE. Hirurgicheskoe lechenie bol'nyh opuholyami periampulyarnoj zony, oslozhnennymi mekhanicheskoj zheltuhoj. [Avtoreferat dissertation] Moskva; 2013. (In Russ).]
2. Патютко Ю.И. Гастропанкреатодуоденальная резекция при злокачественных заболеваниях, осложненных механической желтухой // Хирургия. Журнал им. Н.И. Пирогова. — 2011. — №2. — С. 25–32. [Patyutko YUI. Gastropankreatoduodenal'naya rezekciya pri zlokachestvennyh zabolevaniyah, oslozhnennyh mekhanicheskoj zheltuhoj. Hirurgiya. ZHurnal im. N.I. Pirogova. 2011; 2: 25–32. (In Russ).]
3. Ветшева Н.Н. Инструментальная диагностика солидных опухолей поджелудочной железы: Автореф. дис. ... д-ра мед. наук. — Москва; 2017. [Vetsheva NN. Instrumental'naya diagnostika solidnyh opuholej podzheludochnoj zhelezy. [Avtoreferat dissertation] Moskva; 2017. (In Russ).]
4. Каприн А.Д. Злокачественные новообразования в России в 2017 году (заболеваемость и смертность). В кн.: Каприн А.Д., Старинский В.В., Петрова Г.В. — М.: МНИОМ им. П.А. Герцена филиал ФГБУ «НМИЦ радиологии» Минздрава России, 2018. [Kaprin AD. Zlokachestvennye novoobrazovaniya v Rossii v 2017 godu (zabolevaemost' i smertnost'). In:. Kaprin AD, Starinskij VV, Petrova GV. M.: MNIOM im. P.A. Gercena filial FGBU «NMIC radiologii» Minzdrava Rocsii, 2018. (In Russ).]
5. Ветшева Н.Н. Инструментальная диагностика солидных опухолей поджелудочной железы: Автореф. дис. ... д-ра мед. наук. — Москва; 2017. [Vetsheva NN. Instrumental'naya diagnostika solidnyh opuholej podzheludochnoj zhelezy. [Avtoreferat dissertation] Moskva; 2017. (In Russ).]
6. Кармазановский Г.Г. Опухоли поджелудочной железы солидной структуры: протоколы лучевых исследований, дифференциальная диагностика (лекция, ч. 1) // Медицинская визуализация. — 2016. — №4. — С. 54–63. [Karmazanovskij GG. Opuholi podzheludochnoj zhelezy solidnoj struktury: protokoly luchevyh issledovanij, differencial'naya diagnostika (lekciya, ch. 1). Medicinskaya vizualizaciya. 2016; 4: 54–63. (In Russ).]
7. Касаткина Е.А. Новые возможности томографических методов в диагностике рака поджелудочной железы: Автореф. дисс. … канд. мед. наук: Москва, 2014. [Kasatkina EA. Novye vozmozhnosti tomograficheskih metodov v diagnostike raka podzheludochnoj zhelezy. [Avtoreferat dissertation] Moskva; 2014. (In Russ).]
8. Brand RE. Pancreatic cancer patients who smoke and drink are diagnosed at younger ages. Clin Gastroenterol Hepatol. 2009; 7: 1007–1012.
9. Fischer U. Preoperative local MRI — staging of patients with a suspected pancreatic masse. Eur Radiol. 2002; 12: 296–303.
10. Кармазановский Г.Г. Опухоли поджелудочной железы солидной структуры: стадирование и резектабельность, критерии оценки прогрессирования опухолевого процесса после хирургического лечения (лекция, ч. 2) // Медицинская визуализация. — 2016. — №5. — С. 43–49. [Karmazanovskij GG. Opuholi podzheludochnoj zhelezy solidnoj struktury: stadirovanie i rezektabel'nost', kriterii ocenki progressirovaniya opuholevogo processa posle hirurgicheskogo lecheniya (lekciya, ch. 2). Medicinskaya vizualizaciya. 2016; 5: 43–49. (In Russ).]
11. Габоян А.С. Алгоритм диагностики при раке головки поджелудочной железы // Российский онкологический журнал. — 2011. — №3. — С. 21–24. [Gaboyan AC. Algoritm diagnostiki pri rake golovki podzheludochnoj zhelezy. Rossijskij onkologicheskij zhurnal. 2011; 3: 21–24. (In Russ).]
12. Савельева Т.В. Возможности многослойной спиральной компьютерной томографии в диагностике опухолевых поражений поджелудочной железы и желчных протоков: Автореф. дисс. …канд. мед. наук. Санкт-Петербург, 2009. [Savel'eva TV. Vozmozhnosti mnogoslojnoj spiral'noj komp'yuternoj tomografii v diagnostike opuholevyh porazhenij podzheludochnoj zhelezy i zhelchnyh protokov. [Avtoreferat dissertation] Sankt-Peterburg, 2009. (In Russ).]
13. Ветшева Н.Н. Инструментальная диагностика солидных опухолей поджелудочной железы: Автореф. дис. ... д-ра мед. наук. — Москва; 2017. [Vetsheva NN. Instrumental'naya diagnostika solidnyh opuholej podzheludochnoj zhelezy. [Avtoreferat dissertation] Moskva; 2017. (In Russ).]
14. Лукьянченко А.В. Абдоминальная радиология в онкологии: новые возможности в свете прогресса компьютерной и магнитно-резонансной томографии (обзор литературы) // Вестник рентгенологии и радиологии. — 2016. — №97(2). — С. 118–124. [Luk'yanchenko AV. Abdominal'naya radiologiya v onkologii: novye vozmozhnosti v svete progressa komp'yuternoj i magnitno-rezonansnoj tomografii (obzor literatury). Vestnik rentgenologii i radiologii. 2016; 97(2): 118–124. (In Russ).]
15. Араблинский А.В. Диагностика опухолей поджелудочной железы при помощи компьютерной и магнитно-резонансной томографии // Медицинский алфавит. — 2013. — Т. 3, №23. — С. 38–42. [Arablinskij AV. Diagnostika opuholej podzheludochnoj zhelezy pri pomoshchi komp'yuternoj i magnitno-rezonansnoj tomografii. Medicinskij alfavit. 2013; 3(23): 38–42. (In Russ).]
16. Прокоп М, Галански М. Спиральная и многослойная компьютерная томография. / Под ред. Зубарева А.В., Шоттемора Ш.Ш. — М.: МЕД пресс-информ, 2009. — Т. 2. — С. 324–333. [Prokop M, Galanski M. Spiral'naya i mnogoslojnaya komp'yuternaya tomografiya. Zubarev AV, SHottemor SHSH, editors. M.: MED press-inform, 2009. T. 2. P. 324–333. (In Russ).]
17. Кармазановский Г.Г. Дуоденальная дистрофия: типичный и редкие случаи // Медицинская визуализация. — 2006. — №6. — С.51–59. [Karmazanovskij GG. Duodenal'naya distrofiya: tipichnyj i redkie sluchai. Medicinskaya vizualizaciya. 2006; 6: 51–59. (In Russ).]
18. Delrue L. Assessment of tumor vascularization in pancreatic adenocarcinoma using 128-slice perfusion computed tomography imaging. J. Comput. Assist. Tomogr. 2011; 35: 434–438.
19. Ахтанин Е.А. Причины возникновения и профилактика панкреатических свищей после резекционных операций на поджелудочной железе // Хирургия. — 2014. — №5. — С. 79–83. [Ahtanin EA. Prichiny vozniknoveniya i profilaktika pankreaticheskih svishchej posle rezekcionnyh operacij na podzheludochnoj zheleze. Hirurgiya. 2014;5: 79–83. (In Russ).]
20. Захарова О. П. Хирургическое лечение опухолей поджелудочной железы: компьютерно-томографические критерии резектабельности //Анналы хирургической гепатологии. — 2011. — Т. 16, №1. — С. 84–91. [Zaharova OP. Hirurgicheskoe lechenie opuholej podzheludochnoj zhelezy: komp'yuterno-tomograficheskie kriterii rezektabel'nosti. Annaly hirurgicheskoj gepatologii. 2011; 16(1): 84–91. (In Russ).]
21. De Cecco CN. Anatomic variations of the hepatic arteries in 250 patients studied with 64-row CT angiography. Eur Radiol. 2009; 10: 1007–1058.
22. Ferrari R. Anatomical variations of the coeliac trunk and the mesenteric arter-ies evaluated with 64-row CT. Radiol Med. 2007; 112: 988–998.
23. Fattahi R. Pancreatic diffusionweighted imaging (DWI): comparison between mass-forming focal pancreatitis (FP), pancreatic cancer (PC), and normal pancreas. J Magn Reson Imaging. 2009; 29: 350–356.

24. Gabata T. Imaging diagnosis of hepatic metastases of pancreatic carcinomas: significance of transient wedge-shaped contrast enhancement mimicking arterioportal shunt. Abdom Imag-ing. 2008; 33: 437–443.
25. Kondo H. MDCT of the pancreas: optimizing scanning delay with a bolus-tracking technique for pancreatic, peripancreatic vascular, and hepatic contrast enhancement. AJR. 2007; 188: 751–756.
26. Delrue L. Variability of CT contrast enhancement in the pancreas: a cause for concern? Pancreatology: official journal of the International Association of Pancreatology. 2011; 11: 588–594.
27. Neoptolemos John P. Pancreatic Cancer / John P. Neoptolemos, R. Urrutia J. L. Abbruzzese, M.W. Büchler // Springer, New York, 2018. 1659 p.
28. Laghi A. New Concepts in Diagnosis and Therapy of Pancreatic Adenocarcinoma. Springer-Verlag Berlin Heidelberg. 2011. 178 p.
29. Захарова О.П. Возможности МСКТ и других методов инструментального обследования в диагностике и оценке распространенности рака поджелудочной железы: на что влияют ошибки диагностики? // Медицинская визуализация. — 2012. — №6. — С. 56. [Zaharova OP. Vozmozhnosti MSKT i drugih metodov instrumental'nogo obsledovaniya v diagnostike i ocenke rasprostranennosti raka podzheludochnoj zhelezy: na chto vliyayut oshibki diagnostiki? Medicinskaya vizualizaciya. 2012; 6: 56. (In Russ).]
30. Нестеров Д.В. Возможности перфузионной компьютерной томографии в диагностике рака поджелудочной железы: Автореф. дисс. …канд. мед. наук: Санкт-Петербург, 2016. [Nesterov DV. Vozmozhnosti perfuzionnoj komp'yuternoj tomografii v diagnostike raka podzheludochnoj zhelezy. [Avtoreferat dissertation] Sankt-Peterburg, 2016. (In Russ).]
31. Яшина Н.И. Компьютерно-томографические критерии резектабельности при раке головки поджелудочной железы // Экспериментальная и клиническая гастроэнтерология. — 2010. — №8. — С. 56–61. [YAshina NI. Komp'yuterno-tomograficheskie kriterii rezektabel'nosti pri rake golovki podzheludochnoj zhelezy. Eksperimental'naya i klinicheskaya gastroenterologiya. 2010; 8: 56–61. (In Russ).]
32. Касаткина Е.А. Новые возможности томографических методов в диагностике рака поджелудочной железы: Автореф. дисс. … канд. мед. наук: Москва, 2014. [Kasatkina EA. Novye vozmozhnosti tomograficheskih metodov v diagnostike raka podzheludochnoj zhelezy. [Avtoreferat dissertation] Moskva; 2014. (In Russ).]
33. Saka B. Pancreatic ductal adenocarcinoma is spread to the peripancreatic soft tissue in the majority of resected cases, rendering the AJCC T-stage protocol inapplicable and insignificant: a size-based staging system (pT1:< 2, pT2:> 2-< 4, pT3:> 4 cm) is more valid and clinically relevant. Annals of surgical oncology. 2016; 23(6): 2010–2018.
34. Deshmukh S. Pathways of Extrapancreatic Perineural Invasion by Pancreatic Adenocarcinoma: Evaluation With 3D Volume-Rendered MDCT Imaging. Am. J. Rad. 2010; 194: 668–674.
35. De la Santa LG. Radiology of pancreatic neoplasms: An update. World J Gastrointest Oncol. 2014; 6: 330–343.
36. Olivié D. Predicting resectability of pancreatic head cancer with multi-detector CT. Surgical and pathologic correlation. JOP. 2007; 8(6): 753–758.
37. Усова Е.В. Мультиспиральная компьютерно-томографическая артериография с одномоментной мультиспиральной компьютерно-томографической возвратной портографией в предоперационном стадировании местнораспространенного рака поджелудочной железы // Российский электронный журнал лучевой диагностики. — 2016. — Т. 6, №1. — С. 107–115. [Usova EV. Mul'tispiral'naya komp'yuterno-tomograficheskaya arteriografiya s odnomomentnoj mul'tispiral'noj komp'yuterno-tomograficheskoj vozvratnoj portografiej v predoperacionnom stadirovanii mestnorasprostranennogo raka podzheludochnoj zhelezy. Ros. elektronnyj zhurn. luchevoj diagnostiki. 2016; 6(1): 107–115. (In Russ).]
38. Erkan M. How fibrosis influences imaging and surgical decisions in pancreatic cancer. Front Physiol. 2012; 3: 389.
39. Hata H. Fibrous stroma and vascularity of pancreatic carcinoma: correlation with enhancement patterns on CT. Abdom Imaging. 2010; 35: 172–180.
40. Ishigami K. Significance of perivascular soft tissue around the common hepatic and proximal superior mesenteric arteries arising after pancreaticoduodenectomy: evaluation with serial MDCT. Abdom Imaging. 2008; 33: 654–661.
41. Nino-Murcia M. MDCT in pancreatic adenocarcinoma: prediction of vascular invasion and resectability using a multiphasic technique with curved planar reformation. AJR. 2004; 182: 419–425.
42. Garces-Descovich A. Applicability of current NCCN Guidelines for pancreatic adenocarcinoma resectability: analysis and pitfalls. Abdom. Radiol. 2018; 43(2): 314–322.
43. Loizou L. Multidetector CT of pancreatic ductal adenocarcinoma: Effect of tube voltage and iodine load on tumour conspicuity and image quality. Eur Radiol. 2016: 4021–4029.
44. Denecke T. Radiologic resectability assessment in pancreatic cancer. Rofo. 2014; 186(1): 23–29.
45. Beger HG. Diseases of the Pancreas: Current Surgical Therapy. Springer-Veglar, Berlin, Heidelberg, 2008. 949 p.
46. Doi R. Prognostic implication of para-aortic lymph node metastasis in resectable pancreatic cancer. World J Surg. 2007; 31: 147–154.
47. Katz M.H. Tumor-Node-Metastasis Staging of Pancreatic Adenocarcinoma. CA Cancer J Clin. 2008; 58: 111–125.
48. Pedrazzoli S. Extent of lymphadenectomy to associate with pancreaticoduo-denectomy in patients with pancreatic head cancer for better tumor staging. Cancer Treat. Rev. 2015; 41(7): 577–587.
49. Riediger H. The lymph node ratio is the strongest prognostic factor after resection of pancreatic cancer. J Gastrointest Surg. 2009; 13(7): 1337–1344.

СОСТОЯНИЕ МОЗЖЕЧКА В НОРМЕ И ПАТОЛОГИИ (КЛИНИКО-ЭКСПЕРИМЕНТАЛЬНЫЕ ДАННЫЕ)

Жанузаков Д.З.*
Кыргызско-Российский Славянский университет им. Б.Н. Ельцина, Бишкек, Киргизская Республика

DOI: 10.25881/BPNMSC.2020.41.38.021

Резюме. Представлено и обсуждено строение, этапы развития, состояние в норме и патологии мозжечка, а также рассмотрены современные методы ее коррекции. При изучении литературных данных найдены сведения об основных этапах развития мозжечка в период филогенеза и его последовательные морфологические, физиологические и биохимические преобразования в процессе онтогенеза. Рассмотрено влияние на мозжечок патологических процессов как ишемия головного мозга (ИГМ) и черепно-мозговая травма (ЧМТ). По статистике осложненное течение инсульта встречается у 70% больных с массивным инфарктом мозжечка. Изучение ишемии головного мозга имеет большое значение, т.к. занимает высокие позиции заболеваемости и смертности среди населения во всем мире. Также с каждым годом увеличивается процент получения ЧМТ, с последующим развитием осложнений головного мозга, причиной, одним из которых также является изменение состояния мозжечка. Были исследованы литературные данные об морфологических и гистологических изменениях мозжечка, которые были экспериментально проведены на лабораторных крысах. Изучение состояние мозжечка является одним из главных критериев в области челюстно-лицевой хирургии, т.к. при патологии мозжечка в большинстве случаев есть высокий риск получения осложнений не только ЧМТ, но и лицевой. Однако данные материалы недостаточны для изучения мозжечка, что требуют проведения дальнейших исследований и экспериментов на животных, а именно на крысах.

Ключевые слова: мозжечок, развитие, изменение, патология, крыса.

THE STATE OF THE CEREBELLUM IN NORMAL AND PATHOLOGICAL CONDITIONS (CLINICAL AND EXPERIMENTAL DATA)

Zhanuzakov D.Z.*
B.N. Yeltsin Kyrgyz-Russian University, Bishkek, Kyrgyz Republic

Abstract. The structure, stages of development, the state of normal and pathological conditions of the cerebellum are presented and discussed, as well as modern methods of its correction. When studying the literature data, information was found about the main stages of the development of the cerebellum during the period of phylogeny and its successive morphological, physiological and biochemical transformations during ontogenesis. The influence on the cerebellum of pathological processes such as cerebral ischemia (IHI) and traumatic brain injury (TBI) is considered. According to statistics, a complicated course of stroke occurs in 70% of patients with massive cerebellar infarction. The study of cerebral ischemia is of great importance, since occupies a high position in morbidity and mortality among the population around the world. Also, every year the percentage of traumatic brain injuries is increasing, with the subsequent development of complications of the brain, the reason, one of which is also a change in the state of the cerebellum. The literature data on morphological and histological changes in the cerebellum were studied, which were experimentally carried out on laboratory rats. The study of the state of the cerebellum is one of the main criteria in the field of maxillofacial surgery, because with cerebellar pathology, in most cases there is a high risk of complications not only of traumatic brain injury, but also of the facial one. However, these materials are insufficient for studying the cerebellum, which requires further research and experiments on animals, namely, on rats.

Keywords: cerebellum, development, change, pathology, rat.

Актуальность. Одним из наиболее любопытных и таинственных отделов мозга является мозжечок, функции которого уникальны и многогранны. По словам Дуденкова Н.А., Шубина О.С. [8] и Данилова А.В. [6] рассматривающийся рост патологии мозжечка и взаимосвязанные с этим инвалидизация и смертность определяют важность и необходимость дальнейшего углубления исследований этой части головного мозга [11].

Исследованию мозжечка посвящено много работ как отечественных, так и зарубежных ученых и исследователей. Несмотря на это, на данный момент остается множество вопросов, требующих незамедлительного ответа [2].

1. Мозжечок в норме и в условиях патологии

1.1. Филогенез мозжечка

Эволюция мозжечка в филогенезе прошла три основных этапа соответственно способам передвижения животного мира [18].

Еще в 1946 г. Гринштейн А.М. в «Пути и центры нервной систем» отметил, что мозжечок является важным элементом ЦНС всех позвоночных [5]. Как утверждает Орлянская Т.Я., эволюция позвоночных характеризуется перестройкой его отделов, отдельных слоев, возникновением коры, дифференцировкой клеточных структур, внутримозжечковых ядер [16].

Фаллер А. и Шюнке М. (2008) указали [20], что филогенетически самая древняя часть мозжечка — архицеребеллюм, состоит из ядра шатра, узелка червя и билатерально расположенных клочков. Палеоцеребеллюм филогенетически моложе и состоит из оставшихся долек червя и двух ядер — пробковидного и шаровидного. Самая молодая и самая большая часть мозжечка — неоцеребеллюм, состоит из полушарий и зубчатого ядра [18].

Параллельно развитию коры мозжечка идет при этом развитие и ядер его.

- у низших млекопитающих имеется только два парных ядра: ядро кровли (*nucleus tecti*) и зубчатое ядро мозжечка (*ND cerebelli*).
- третье ядро — так называемое промежуточное ядро мозжечка (*nucleusintercalatus*).
- у высших же млекопитающих, в том числе и у человека, имеются уже четыре пары ядер — зубчатое ядро мозжечка (*ND cerebelli*), кровельное ядро (*nucleus tecti*), пробка (*embolus*) и шаровидное ядро (*NG*) [18].

* e-mail: dastan_kgz95@mail.ru

Matano S., и Hirasaki E. доказали, что прогрессивное развитие ядер есть только у людей [33]. Это связано не с прямохождением, а с универсальным и координированным движением пальцев, появившемся после прямохождения. Это мозжечковая реорганизация явилась надлежащим и нужным условием для эволюции человеческого языка [18].

1.2. Онтогенез мозжечка

Советский анатом Иванов. Г.Ф. писал, что мозжечок, или малый мозг cerebellum, развивается в эмбриональном периоде из дорзальной стенки заднего мозга [12].

Triulzi F., Parazzini C., Righini A. заявили [37], что вначале развиваются archicerebellum и paleocerebellum, тем временем как neocerebellum развивается медленно и в основном после рождения [18].

Многие зарубежные авторы, такие как Saksena S., Husain N., Malik G.K., Trivedi R., Sarma M., Rathore R.S., Pandey C.M., Gupta R.K. считают, что развитие мозжечка происходит неравномерно [34].

Объем мозжечка увеличивается примерно в семь раз с 20 по 31 недель беременности. Scott J.A., Hamzelou K.S., Rajagopalan V., Habas P.A., Kim K., Barkovich A.J., Glenn O.A., Studholme C. подвердили, что скорость роста мозжечка превышает скорость роста головного мозга [36].

Yew D.T., Luo C.B., Heizmann C.W., Chan W.Y. отметили, что иммуногистохимические изучение белков кальретинина, кальбиндина и парвальбумина показывают, что ядра мозжечка развиваются поочередно: вначале ядра шатра, затем пробковидные, шаровидные и зубчатые ядра [18; 39]. Все ядра мозжечка обнаруживаются методом Ниссля, уже на 16 неделе беременности. На этапе развития наблюдаются три стадии:

– первая или недифференцированная стадия, на 16 неделе беременности;
– вторая стадия на 21–32 неделе беременности;
– третья стадия с монотонным увеличением ядерных объемов и с постепенным снижением плотности нейронов после 35 недели беременности по данным авторов Yamaguchi K., Goto N., Yamamoto T.Y. [38].

В коре мозжечка имеются два зародышевых слоя зерен: наружный и поверхностный, занимающий самую периферию коры мозжечка. Последний слой остается у новорожденного, приблизительно до 9 месяцев; первый, т.е. наружный, исчезает еще до рождения, служа материалом для образования клеток Пуркинье [18].

По морфологическим особенностям коры полушарий мозжечка на различных этапах постнатального онтогенеза можно перечислить следующие свойства:

- наиболее высокая скорость дифференцировки клеточных элементов (0–3 года), все клеточные элементы коры мозжечка различаются незрелостью;
- понижение скорости дифференцировки клеточных элементов (4–12 лет), в период второго детства (8–12 лет), выслеживается уменьшение размеров крупных и сверхкрупных нейронов;
- наибольшая вариабельность структуры клеточных элементов и усложнение всех типов нейронов (13–21 лет);
- относительная стабильность дифференцировки клеточных элементов (22–60 лет);
- инволютивные преобразования в структуре клеточных элементов (61 год и старше) по данным Ахмедова Р.Л. [1].

1.3. Структура мозжечка

Иванов Г.Ф. заметил, что мозжечок — самый большой отдел заднего мозга, целиком находящийся в задней черепной ямке. Сверху мозжечок прикрыт полулунной складкой твердой оболочки мозга — мозжечковым наметом [12].

Блинкова С.М. и Глезера И.И. [3] сообщили, что объем мозжечка равен в среднем 162 мм^3 [18]. Масса мозжечка взрослого человека колеблется от 136 до 169 г. Масса мозжечка у новорожденного составляет всего 5,0% веса головного мозга, а у взрослого — 11,0%. Вес мозжечка у новорожденных — 20 г.; к 18 годам он достигает 150 г. Наибольший поперечный размер его — 11 см. Продольный его размер (по середине червя) — около 3 см. Отчасти эти размеры зависят от формы мозгового черепа по данным Иванова Г.Ф. [12].

Мозжечок расположен рострально от мозжечкового намета, каудально до большого затылочного отверстия и занимает большую часть задней черепной ямки. Книзу и вентрально он отделен полостью IV желудочка от продолговатого мозга и моста [14].

Используются различные подходы к делению мозжечка на его структуры. С функциональной и филогенетической точек зрения он может быть подразделен на три больших отдела:

- вестибулоцеребеллум;
- спиноцеребеллум;
- цереброцеребеллум [14].

1. Вестибулоцеребеллум (архицеребеллум) является наиболее древним отделом мозжечка, представлен у человека флоккулонодулярной долей и частью червя, связанными преимущественно с вестибулярной системой. Отдел соединен реципрокными связями с вестибулярным и ретикулярным ядрами ствола мозга, что является основой его участия в контроле равновесия тела, а также координации движений глаз и головы. Это реализуется через регуляцию и распределение вестибулярной частью мозжечка тонуса аксиальных мышц тела. Повреждение ветибулоцеребеллума может сопровождаться нарушением координации сокращения мышц, развитием атаксической (пьяной) походки, а также нистагма глаз [14].
2. Спиноцеребеллум (палеоцеребеллум) представлен передней и небольшой частью задней доли мозжечка. Он связан спиномозжечковыми путями со спинным мозгом, откуда получает соматотопически организованную информацию из спинного мозга. Используя

полученные сигналы, спиноцеребеллум принимает участие в регуляции мышечного тонуса и контроле движений преимущественно мышц конечностей и аксиальных мышц тела. Его повреждения сопровождаются нарушением координации движений, сходных с теми, которые развиваются после повреждения неоцеребеллума [14].

3. Неоцеребеллум (цереброцеребеллум) представлен задней долей полушария мозжечка и является наибольшим отделом мозжечка человека. К нейронам этой части мозжечка поступают сигналы по аксонам нейронов, многих полей коры больших полушарий мозга. Поэтому неоцеребеллум называют также цереброцеребеллум. Он модулирует сигналы, получаемые из моторной коры мозга, и участвует в планировании и регуляции движений конечностей. Каждая сторона неоцеребеллума модулирует сигналы, поступающие с моторных областей коры мозга противоположной стороны. Поскольку эта контралатеральная сторона коры контролирует движения ипсилатеральной конечности, то неоцеребеллум регулирует моторную активность мышц той же стороны тела [14].

1.4. Мозжечок в условиях патологии (экспериментальные данные)

Важно отметить, что мозжечковые патологические нарушения имеют множество причинных факторов, которые включают врожденные и приобретенные порочные состояния, симптомы которых различаются в зависимости от причин. Одним из частых симптомов при патологических состояниях мозжечка является атаксия, а именно нарушение координаций движений. Поэтому при постановке диагноза всегда необходимо основываться по клиническим данным, а в исследованиях — по экспериментальным опытам.

Современные знания по физиологии мозжечка основаны на данных, полученных методами частичного или полного его разрушения, раздражения и регистрации биопотенциалов этого органа. Биологические модели помогают исследовать механизмы мозжечковых дисфункций. Но по утверждению Manto M., Marmolino D. существует разница между животными и человеком, это не следует упускать из виду [32].

Неустойчивость конечностей, шаткая походка, наклонность к падению — наблюдаются одинаково и после удаления мозжечка у животных, и в случаях разрушения его болезненным процессом у человека по данным Вилигер Э. (1930) [4].

При половинных и вообще несимметричных разрушениях мозжечка, равно как и при одностороннем повреждении его ножек, расстройства бывают выражены еще резче, и особенно выступают в этих случаях так называемые «вынужденные движения», в виде падения на бок, вращения вокруг оси тела или «манежных» движений по кругу, а также сочетанное отклонение глаз в противоположную сторону [18].

У людей вынужденные движения встречаются гораздо реже, чем у животных; но наклонность падать в одну сторону и сочетанное отклонение глаз наблюдаются и у них очень часто [18].

Сочетанное скошение глаз в здоровую сторону с вертикальной дивергенцией (отклонение глаза на здоровой стороне кверху, на оперированной — книзу) наблюдалось впервые Гертвигом (1826) и Мажанди (1889) при повреждениях средней и нижней ножек мозжечка, поэтому и называется часто «Мажанди-Гертвиговским косоглазием» [18].

Расстройство координации при мозжечковых поражениях клинически было изучено Бабинским. Им отмечены, во-первых, несоразмерность (дисметрия, чаще в смысле гиперметрии) отдельных движений, во-вторых, асинергия, т.е. разрозненность движений, входящих в состав одного акта, нарушение их одновременности [18].

Автор известного экспериментального исследования Luciani, наблюдавший оперированных им животных в течение более долгого времени, определил мышечные расстройства, остающиеся после удаления мозжечка, тремя терминами: asthenia (слабость сокращений), atonia (слабость тонуса при покое) и astasia (неустойчивость, неспособность поддерживать силу сокращения на одной высоте) [4]. Это, по мнению Лючиани, является результатом неправильности функции отдельных мышц. Он указывает на то, что на оперированной стороне тонус мышц понижен, имеется атония. При активных движениях сила мышечного сокращения также заметно понижена. Наконец, Лючиани указывает на то, что каждое движение совершается не плавно, как в норме, а толчкообразно, с дрожанием. Таким образом, по Лючиани, мозжечок является регулятором акта сокращения каждой мышцы в отдельности, а не координаторным аппаратом [5].

Резкое расстройство походки, наклонность падать в одном направлении (особенно вперед или назад), ненормальное положение головы и затруднение речи более характерны для поражений червя, тогда как гемиатаксия (асинергия, дисметрия и пр. в конечностях одной стороны), гемиатония и отклонения «промахи» отдельных конечностей в определенном направлении указывают на заболевание одного из полушарий мозжечка по мнению Вилигера Э. [4]. Как говорил Гринштейн А.М., что промах — это обычный феномен при поражениях мозжечка у человека [5].

Гиперметрия — чрезмерный размах движения — также относится к числу характерных феноменов при поражении мозжечка. Наконец, у больных с поражением мозжечка при отсутствии нагрузки мышцы имеют пониженный тонус и в них наблюдается дрожание интенционного характера по утверждению Гринштейна А.М. [5].

Вынужденные положения, явления гипертонии и каталепсии, судороги тонического или клонического характера, могут быть относимы, с некоторой вероятностью, на счет центральных ядер, особенно зубчатого ядра и начинающейся от него верхней ножки (tr. cerebello-rubro-spinalis) [18].

По Вилигеру Э. [4] следует, что выраженные глазные расстройства могут зависеть от участия в поражении flocculi (Жиро, Барани, Штифлер и др.), если они не обусловливаются сдавлением заднего продольного пучка и т. п. [18].

При односторонних мозжечковых поражениях, кроме преобладания симптомов на одной (соименной) стороне тела, распознаванию помогают обыкновенно расстройства функций V, VI, VII и VIII нервов и другие признаки одностороннего повреждения Варолиева моста. Вилигер Э. полагает, что так бывает особенно при опухолях «мозжечково-мостового угла» [4].

1.5. Мозжечок при ЧМТ

Проблемы лечения ЧМТ и его осложнений разной степени является очень актуальной в медицине, т.к. имеет большое социальное значение. Изучение этой задачи очень важна для многих исследователей, потому что в большинстве случаев ЧМТ затрагивает в значительной степени не только различные отделы головного мозга и особенно костей лицевого скелета, но и чаще всего данная травма сопровождается повреждением других отделов организма: позвоночника, опорно-двигательного аппарата, спинного мозга, органов брюшной и грудной полостей.

Патологические изменения, возникающие при ЧМТ и поиск эффективных средств их лечения требует предварительного экспериментального исследования и оценки результатов проведенного эксперимента [9].

Диагностика и лечение травм челюстно-лицевой области и головного мозга продолжает оставаться актуальной проблемой экстренной медицины [22].

Морфологические изменения паренхимы мозга вследствие механического воздействия на его ткань во многом определяют характер и выраженность последствий ЧМТ [9]. Несмотря на определенные успехи в этой области, Макаров А.Ю. полагает, что актуальность данной проблемы не снижается, поскольку сведений о влиянии ЧМТ на строение коры мозга (мозжечка) в посттравматическом периоде в доступной печати недостаточны [15; 10].

1. Проведенные исследования структурно-функционального состояния нейронов слоев коры полушарий мозжечка головного мозга половозрелых белых крыс при ЧМТ по сравнению с контролем выявили следующие существенные статистически значимые изменения:
   - уменьшение толщины молекулярного слоя на 21% и зернистого слоя на 62%, увеличение слоя клеток грушевидных нейроцитов на 15%;
   - уменьшение площади перикарионовкорзинчатых нейронов на 21%, звездчатых нейронов на 23%, и клеток Пуркинье на 44,2%. Площадь клеток-зерен статистически значимых изменений не претерпела;
   - уменьшение объема перикарионовкорзинчатых нейронов на 115,2%, клеток Пуркинье на 50%, у звездчатых нейронов увеличение 99,9%;
   - увеличение площади ядер корзинчатых нейронов на 21%, клеток Пуркинье на 25%, уменьшение у звездчатых нейронов на 16%;
   - уменьшение объема ядер корзинчатых нейронов на 50%, клеток Пуркинье на 31,4%, увеличение у звездчатых нейронов на 50,3% [10].
2. В условиях экспериментальной ЧМТ развиваются значительные морфологические и морфометрические изменения нейронов коры мозжечка головного мозга белых крыс, что может быть основой отклонения поведенческих реакций животных [10].

1.6. Мозжечок при ИГМ

Необходимо учитывать, что во всем мире в последние годы наблюдается увеличение роста и распространения сосудистых заболеваний головного мозга, которые приводят к непосредственному снижению и изменению качества жизни человека, осложнение данных заболеваний которых могут привести к инвалидности больных.

Нельзя не согласится с Трофимовой Т.Н. [19] и Grotta J.C., Alexandrov A.V. [29], что острые нарушения мозгового кровообращения остаются важнейшей медико-социальной проблемой во всем мире, занимая лидирующие позиции по заболеваемости и смертности [17].

Мозжечковые инфаркты — относительно редкая патология, составляющая 1,5–2,3%) среди ОНМК. При аутопсиях процент немного больше — от 1,5 до 4,2‰. Кровоизлияния в мозжечок составляют 4,8–10‰ от всех внутримозговых кровоизлияний [17].

Возраст больных с инсультом мозжечка в среднем около 60 лет (от 17 до 80 лет). При этом ишемическим инсультом мужчины болеют в 2–2,5 раза чаще женщин, а распространенность кровоизлияний одинакова среди мужчин и женщин [17].

2. Современные методы коррекции нарушений функций мозжечка

Мозжечковая стимуляция — современный метод коррекции различных нарушений в речевом, интеллектуальном и психическом развитии [24].

Существует множество средств мозжечковой стимуляции (прибор «Пустурограф», интерактивная платформа WiiFit, специальные упражнения и т.д.) [24].

Комплекс мозжечковой стимуляции имеет широкий спектр применения. Однако стоит избирательно применять его при различных формах эпилепсии и повышенной судорожной активности головного мозга. В таких случаях необходима консультация эпилептолога, невролога [24; 25].

2.1. Глибенкламид

Это препарат второй генерации производных сульфонилмочевины, «золотой стандарт» в терапии сахарного диабета 2-го типа (СД2). Препарат применяется с 1969 г. как эффективное средство для коррекции гипергликемии при СД2 во многих странах мира, является эталоном для

оценки эффективности при поиске новых противодиабетических средств в экспериментальных исследованиях и клинической практике [23].

Огромное значение глибенкламида (микронизированной формы, Манинил) для мировой диабетологии было оценено на ежегодном конкурсе лекарственных средств, который проводится Институтом им. Г.Г. Крейцфельда (г. Киль, Германия), присуждением фармацевтической премии Крейцфельда (H.G. CreutzfeldtDrugPrize) в июле 2010 г. Экспертный комитет представил следующие критерии при номинации: эффективность, подтвержденная клинической практикой в течение длительного времени; экономическая выгода, хорошо комбинируется с другими препаратами; снижение риска поздних осложнений; возможность применения у пожилых пациентов и больных с множественной коморбидностью; наличие глибенкламида в перечне основных лекарственных средств ВОЗ 16-го пересмотра (март 2010) по данным Чепляевой Н.И. в статье «Глибенкламид: доказанные факты, перспективы, дискуссии» [23].

2.2. Прогестерон

Baulieu E., Schumacher M. [27] и King T.L., Brucker M.C. [30] утверждают, что прогестерон принадлежит к группе стероидных гормонов (группа С21-стероидов), являясь ключевым промежуточным веществом метаболизма, направленного на выработку других эндогенных стероидов, в том числе половых гормонов и кортикостероидов из эфиров холестерола, а также важным нейростероидом, участвующим в реализации функций головного мозга [13]. Согласно существующей терминологии, определение «прогестерон», как правило, используется только для обозначения естественного гормона, произведенного в желтом теле яичника после овуляции, плаценте во время беременности, надпочечниках, а также ЦНС и периферической нервной системе. Термин «прогестаген» (иной вариант — «гестаген») применяется по отношению к природным или синтетическим стероидам, которые, как и прогестерон, обладают гестагенной активностью и участвуют в том числе в подготовке матки к беременности. Термин «прогестин» применяется для обозначения искусственно синтезированных (экзогенные) аналогов гестагенов, а также обоих С19-производных тестостерона (производные 19-нортестостерона) и производных прогестерона (производные 17б-гидроксипрогестерона и 19-норпрогестерона) [13].

Экспериментальные данные позволили установить, что источником прогестерона в организме являются не только гонады и надпочечники, но и так называемые «органы» стероидогенеза в головном мозге, способные к биосинтезу стероидов insitu. Эта деятельность приписывается нейронам и клеткам нейроглии, таким как олигодендро- и астроциты лимбических структур (гиппокамп, миндалевидный комплекс), гипоталамуса, коры мозга, а также клеткам Пуркинье мозжечка по мнению Zwain I., Yen S. и Finocchi C., Ferrari M. [13; 40; 35].

Широко обсуждается важная роль прогестерона в регуляции пластических процессов в головном и спинном мозге. На основании многочисленных научных данных Koenig H.L., Schumacher M., Ferzaz B., Thi A.N., Ressouches A., Guennoun R., Jung-Testas I., Robel P., Akwa Y., Baulieu E.E. [31] и Finocchi C., Ferrari M. [28] показано, что он обладает способностью регулировать развитие, пластичность, возбудимость нейронов, не модулируя транскрипцию генов; а также работу митохондрий, синтез, выделение и транспорт нейротрансмиттеров, действуя через рецепторы, расположенные на плазматической мембране нейронов, в том числе имеющие сродство к медиаторам ЦНС [13].

2.3. Компенсаторные возможности мозжечка

Мозжечок, как единое целое, является координаторным центром высшего порядка. При этом, его отдельные участки играют преобладающую роль в регуляции движений различных моторных аппаратов, связывая эти аппараты функционально со всей остальной мускулатурой, так как каждый двигательный акт, особенно локомоторный, протекает при участии если не всей, то во всяком случае значительной части мускулатуры тела. Вследствие этого каждый участок коры мозжечка анатомически связан не только с непосредственно регулируемым им сегментом тела, но и со всеми остальными сегментами, отсюда вытекает возможность и широкой функциональной компенсации при ограниченных очагах поражения мозжечка [18].

Эта возможность, по мнению Гринштейна А.М. [5] — особенно велика при поражениях полушарий мозжечка, так как она происходит за счет деятельности не только оставшихся частей полушарий мозжечка, но и за счет деятельности больших полушарий мозга, тесно связанных с полушариями мозжечка [18].

Bauer D.J., Peterson T.C., Swain R.A. [26] утверждают, что при двустороннем поражении зубчатых ядер наблюдаются изменения в префронтальной коре [18].

При очагах поражения в черве, компенсация может происходить только за счет сохранившихся элементов червячка и стволовых структур, поэтому она выражена всегда гораздо слабее [18].

Так, по словам Гринштейн А.М. [5] вследствие структурных и функциональных различий, которые существуют между червячком и полушариями, при поражении одного из этих образований роль второго в компенсаторных феноменах, по-видимому, незначительна [18].

Таким образом изучение состояния мозжечка в норме и условиях патологии при действии многих факторов является основным компонентом для исследования осложнений черепно-мозговой и лицевой травм в условиях высокогорья. Несмотря на то, что многие достижения деятелей науки и докторов в современной медицине, в настоящее время у большинства ученых есть достаточно множество задач по изучению структур головного мозга и особенно мозжечка. Анализ и разбор этой проблемы

разрешит многие вопросы существующих на данный момент в профилактической медицине. С помощью экспериментов в нашей работе можно определить изменения в организме не только в условиях низменности, но и в горных местностях. Это может привести к развитию перспективы профилактики в снижениях количества случаев осложнений черепно-мозговой и лицевой травм, что непосредственно повлечет за собой к увеличению качества жизни человека.

Автор заявляет об отсутствии конфликта интересов (The author declare no conflict of interest).

ЛИТЕРАТУРА/REFERENCES

1. Ахмедов Р.Л. Возрастные, индивидуальные изменения морфологических и морфометрических параметров коры мозжечка у человека: Автореф. дисс. … канд. мед. наук; 2007. [Ahmedov RL. Vozrastnye, individual'nye izmeneniya morfologicheskih i morfometricheskih parametrov kory mozzhechka u cheloveka. [Avtoreferat dissertation] 2007. (In Russ).]
2. Баландин А.А. Анатомическая характеристика мозжечка и структурная организация его коры в периоде от юношеского до старческого возраста // Научная электронная библиотека диссертаций и авторефератов disserCat. – 2018. [Balandin AA. Anatomicheskaya harakteristika mozzhechka i strukturnaya organizaciya ego kory v periode ot yunosheskogo do starcheskogo vozrasta. Nauchnaya elektronnaya biblioteka dissertacij i avtoreferatov disserCat. — 2018. (In Russ).]
3. Блинков С. М., Глезер И. И. Мозг человека в цифрах и таблицах. Ленинград: Медицина, 1964. — 433 с. [Blinkov SM, Glezer II. Mozg cheloveka v cifrah i tablicah. Leningrad: Medicina, 1964. 433 p. (In Russ).]
4. Вилигер Э. Головной и спинной мозг; пер с нем. 1930. — С. 90–96. [Viliger E. Golovnoj i spinnoj mozg; per s nem. 1930. P. 90–96. (In Russ).]
5. Гринштейн А. М. Пути и центры нервной системы. М.:Медгиз. — 1946. — С. 93–108. [Grinshtejn AM. Puti i centry nervnoj sistemy. M.: Medgiz. 1946. P. 93–108. (In Russ).]
6. Данилов А.В. Структурно-функциональные особенности мозжечка крыс при действии алкоголя и физической нагрузки: Дис. ... канд. биол. Наук. — Уфа; 2009. [Danilov AV. Strukturno-funkcional'nye osobennosti mozzhechka krys pri dejstvii alkogolya i fizicheskoj nagruzki. [Dissertation] Ufa; 2009. (In Russ).]
7. Дедов И.И., Шестакова М.В. Сахарный диабет. Диагностика, лечение, профилактика. — М. — 2011; 801 с. [Dedov II, SHestakova MV. Saharnyj diabet. Diagnostika, lechenie, profilaktika. M. 2011. 801 p. (In Russ).]
8. Дуденкова Н.А., Шубина О.С. Цитологическая оценка репродуктивной способности семенников самцов белых крыс после воздействия ацетата свинца. / V Международная научно-практическая конференция «Современная биология: актуальные вопросы»; февраль 13-14, 2015; Санкт-Петербург. [Dudenkova NA, SHubina OS. Citologicheskaya ocenka reproduktivnoj sposobnosti semennikov samcov belyh krys posle vozdejstviya acetata svinca. / V Mezhdunarodnaya nauchno-prakticheskaya konferenciya «Sovremennaya biologiya: aktual'nye voprosy»; fevral' 13-14, 2015; Sankt-Peterburg. (In Russ).]
9. Егорова М.В., Шубина О.С. Морфологическая характеристика коры мозжечка белых крыс при экспериментальной травме // Здоровье и образование в XXI веке. — 2016 . — №6.— С. 99–102. [Egorova MV, SHubina OS. Morfologicheskaya harakteristika kory mozzhechka belyh krys pri eksperimental'noj travme. Zdorov'e i obrazovanie v XXI veke. 2016; 6: 99–102. (In Russ).] Доступно по: . https://rucont.ru/efd/513124.
10. Егорова М.В., Шубина О.С. Морфометрическое состояние нейронов коры полушарий мозжечка белых крыс при черепно-мозговой травме // Здоровье и образование в XXI веке.— 2016.— №9.— С. 95–102. [Egorova MV, SHubina OS. Morfometricheskoe sostoyanie nejronov kory polusharij mozzhechka belyh krys pri cherepno-mozgovoj travme. Zdorov'e i obrazovanie v XXI veke. 2016; 9: 95–102. (In Russ).] Доступно по: https://lib.rucont.ru/efd/561703.
11. Егорова М.В., Шубина О.С. Нейроглиальное соотношение в слое клеток грушевидных нейроцитов коры мозжечка после интоксикации свинцом и черепно-мозговой травмы // Ульяновский медико-биологический журнал. 2017. — №4. — С. 125–132. [Egorova MV, SHubina OS. Nejroglial'noe sootnoshenie v sloe kletok grushevidnyh nejrocitov kory mozzhechka posle intoksikacii svincom i cherepno-mozgovoj travmy. Ul'yanovskij mediko-biologicheskij zhurnal. 2017; 4: 125–132. (In Russ).]
12. Иванов Г.Ф. Основы нормальной анатомии человека в 2 томах. — М.: Медгиз, 1949. [Ivanov GF. Osnovy normal'noj anatomii cheloveka v 2 tomah. M.: Medgiz. 1949. (In Russ).]
13. Иванова Г.П., Горобец Л.Н., Литвинов А.В., Буланов В.С., Василенко Л.М. Роль прогестерона и его метаболитов в регуляции функций головного мозга // Журнал неврологии и психиатрии им. С.С. Корсакова. 2018; 118(5): 129–137. [Ivanova GP, Gorobec LN, Litvinov AV, Bulanov VS, Vasilenko LM. Rol' progesterona i ego metabolitov v regulyacii funkcij golovnogo mozga. ZHurnal nevrologii i psihiatrii im. S.S. Korsakova. 2018; 118(5): 129–137. (In Russ).]
14. Кубарко А.И., Семенович А.А., Переверзев В.А. Нормальная физиология. Часть 1. Минск: Вышэйшая школа, 2013. 412 с. [Kubarko AI, Semenovich AA, Pereverzev VA. Normal'naya fiziologiya. CHast' 1. Minsk: Vyshejshaya shkola. 2013. 412 p. (In Russ).]
15. Макаров А.Ю. Последствия ЧМТ и их классификация // Неврологический журнал. 2001. Т. 6. №2. С. 38–42. [Makarov AYu. Posledstviya CHMT i ih klassifikaciya. Nevrologicheskij zhurnal. 2001; 6(2): 38–42. (In Russ).]
16. Орлянская Т.Я. Пластичность нейронных популяций коры и подкорковых образований мозжечка в филогенезе позвоночных: Морфо-цитохимическое исследование: Автореф. дис. … доктора биол. наук; 2004. [Orlyanskaya TYa. Plastichnost' nejronnyh populyacij kory i podkorkovyh obrazovanij mozzhechka v filogeneze pozvonochnyh: Morfo-citohimicheskoe issledovanie. [Avtoreferat dissertation] 2004. (In Russ).]
17. Переверзев И.В. Особенности метаболизма головного мозга при инсульте мозжечка // Научная электронная библиотека диссертаций и авторефератов disserCat. 2011. [Pereverzev IV. Osobennosti metabolizma golovnogo mozga pri insul'te mozzhechka. Nauchnaya elektronnaya biblioteka dissertacij i avtoreferatov disserCat. 2011. (In Russ).]
18. Свешников А. В. Современные данные о строении и функции мозжечка (Обзор) // Математическая морфология. 2015. — Т. 14. — Вып. 4. [Sveshnikov AV. Sovremennye dannye o stroenii i funkcii mozzhechka (Obzor). Matematicheskaya morfologiya. 2015; 14(4). (In Russ).]
19. Трофимова Т.Н. Лучевая анатомия человека. — СПб.: СПбМАПО, 2005. 496 с. [Trofimova TN. Luchevaya anatomiya cheloveka.SPb.: SPbMAPO, 2005. 496 p. (In Russ).]
20. Фаллер А., Шюнке М. Анатомия и физиология человека; пер. с англ. М.:Бином. Лаборатория знаний, 2008. — С. 430–432. [Faller A, SHyunke M. Anatomiya i fiziologiya cheloveka; per. s angl. M.:Binom. Laboratoriya znanij. 2008. — P. 430–432. (In Russ).]
21. Хащенко Е.П., Уварова Е.В. Механизмы влияния прогестерона и его производных на центральную нервную систему // Репродукт. здоровье детей и подростков. — 2014. — №5. С.68–71. [Hashchenko EP, Uvarova EV. Mekhanizmy vliyaniya progesterona i ego proizvodnyh na central'nuyu nervnuyu sistemu. Reprodukt. zdorov'e detej i podrostkov. 2014; 5: 68–71. (In Russ).]
22. Христофорандо Д.Ю. Анализ распространенности, диагностики и лечения сочетанной черепно-лицевой травмы // Медицинский вестник Северного Кавказа. — 2011. — №3. — С. 36–37. [Hristoforando DYu. Analiz rasprostranennosti, diagnostiki i lecheniya sochetannoj cherepno-licevoj travmy. Medicinskij vestnik Severnogo Kavkaza. 2011; 3:36–37. (In Russ).]
23. Чепляева Н.И. Глибенкламид: доказанные факты, перспективы, дискуссии // Проблемы эндокринологии (архив до 2020 г.). — 2013. — №59(3). — С. 57–62. [CHeplyaeva NI. Glibenklamid: dokazannye fakty, perspektivy, diskussii. Problemy endokrinologii (arhiv do 2020 g.). 2013; 59(3): 57–62. (In Russ).]
24. Коррекционный центр «Логопед-Практик». Мозжечковая стимуляция. [Korrekcionnyj centr «Logoped-Praktik». Mozzhechkovaya stimulyaciya. (In Russ).] Доступно по: https://logoped-praktik.ru/teoriya-i-praktika/mozzhechkovaya-stimulyaciya.
25. Опыт реализации программы мозжечковой стимуляции с применением балансировочного комплекса Learning Breakthrough Kit (Balametrics) // Ассоциация детских нейропсихологов г. Москвы. Раздаточный материал к тренингу-семинару. [Opyt realizacii programmy mozzhechkovoj stimulyacii s primeneniem balansirovochnogo kompleksa Learning Breakthrough Kit (Balametrics) // Associaciya detskih

nejropsihologov g. Moskvy. Razdatochnyj material k treningu-seminaru. (In Russ).]
26. Bauer DJ, Peterson TC, Swain RA. Cerebellar dentate nuclei lesions alter prefrontal cortex dendritic spine morphology. Brain Res. 2014; 1544: 15–24. doi: 10.1016/j.brainres.2013.11.032.
27. Baulieu E, Schumacher M. Progesterone as a neuroactive neurosteroid, with special reference to the effect of progesterone on myelination. Steroids. 2000; 65(10–11): 605–612. doi: 10.1016/s0039-128x(00)00173-2.
28. Finocchi C, Ferrari M. Female reproductive steroids and neuronal excitability. Neurol Sci. 2011; 32(1): 31–35. doi: 10.1007/s10072-011-0532-5.
29. Grotta JC, Alexandrov AV. tPA-associated reperfusion after acute stroke. Stroke. 1998; 29: 429–432.
30. King TL, Brucker MC. Pharmacology for Women's Health. Jones & Bartlett Publishers. 2010: 372–373.
31. Koenig HL, Schumacher M, Ferzaz B, Thi AN, Ressouches A, Guennoun R, Jung-Testas I, Robel P, Akwa Y, Baulieu EE. Progesterone synthesis and myelin formation by Schwann cells. Science. 1995; 268: 1500–1503. doi: 10.1126/science.7770777.
32. Manto M, Marmolino D. Animal models of human cerebellar ataxias: a cornerstone for the therapies of the twenty-first century. Cerebellum. 2009; 8(3): 137–54. doi: 10.1007/s12311-009-0127-3.
33. Matano S, Hirasaki E. Volumetric comparisons in the cerebellar complex of anthropoids, with special reference to locomotor types. Am J Phys Anthropol. 1997; 103(2): 173–83.
34. Saksena S, Husain N, Malik GK, Trivedi R, Sarma M, Rathore RS, Pandey CM, Gupta RK. Comparative evaluation of the cerebral and cerebellar white matter development in pediatric age group using quantitative diffusion tensor imaging. Cerebellum. 2008; 7(3): 392–400. doi: 10.1007/s12311-008-0041-0.
35. Schumacher M, Weill-Engerer S, Liere P, Robert F, Franklin RJ, Garcia-Segura LM, Lambert JJ, Mayo W, Melcangi RC, Parducz A, Suter U, Carelli C, Baulieu EE, Akwa Y. Steroid hormones and neurosteroids in normal and pathological aging of the nervous system. Prog Neurobiol. 2003; 71: 3–29. doi: 10.1016/j.pneurobio.2003.09.004.
36. Scott JA, Hamzelou KS, Rajagopalan V, Habas PA, Kim K, Barkovich AJ, Glenn OA, Studholme C. 3D morphometric analysis of human fetal cerebellar development. Cerebellum. 2012; 11(3): 761–70. doi: 10.1007/s12311-011-0338-2.
37. Triulzi F, Parazzini C, Righini A. Magnetic resonance imaging of fetal cerebellar development. Cerebellum. 2006; 5(3): 199–205.
38. Yamaguchi K, Goto N, Yamamoto TY. Development of human cerebellar nuclei. Morphometric study. Acta Anat (Basel). 1989; 136(1): 61–8.
39. Yew DT, Luo CB, Heizmann CW, Chan WY. Differential expression of calretinin, calbindin D28K and parvalbumin in the developing human cerebellum. Brain Res Dev Brain Res. 1997; 103(1): 37–45.
40. Zwain I, Yen S. Neurosteroidogenesis in astrocytes, oligodendrocytes, and neurons of cerebral cortex of rat brain. Endocrinology. 1999; 140: 3843–3852. doi:10.1210/en.140.8.3843.

МЕТОДЫ НЕЙРОКОРРЕКЦИИ РЕЧЕВЫХ НАРУШЕНИЙ ВСЛЕДСТВИЕ ПЕРИНАТАЛЬНОЙ ЭНЦЕФАЛОПАТИИ ГИПОКСИЧЕСКОГО ГЕНЕЗА У ДЕТЕЙ С ИСПОЛЬЗОВАНИЕМ РИТМИЧЕСКОЙ ТРАНСКРАНИАЛЬНОЙ МАГНИТНОЙ СТИМУЛЯЦИИ (РТМС)

Тарасова Л.А.[1], Сухорукова В.А.* [1], Шевцова Е.Е.[2], Тарасова О.Н.[3]

[1] *ФГБУ «Национальный медико-хирургический Центр им. Н.И. Пирогова», Москва*

[2] *ФГБОУ «Московский Педагогический Государственный Университет», Москва*

[3] *ГБУ «Московский городской центр реабилитации», Москва*

DOI: 10.25881/BPNMSC.2020.96.41.022

Резюме. Комплексная нейрокоррекция, включающая в себя методы психолого-педагогической реабилитации, неинвазивные методы стимуляции (метод рТМС) и медикаментозное сопровождение, способствует значительному сокращению сроков и качественно более высокому уровню формирования когнитивных функций, в том числе речи, по сравнению с предполагаемым реабилитационным прогнозом на любом этапе работы. Низкочастотная рТМС позволяет преодолеть не только нейродинамические, но и модально-неспецифические расстройства, связанные с дисфункцией подкорковых и корковых отделов головного мозга, что, гармонизирует у детей с широким спектром патологических состояний поведение за счет повышения самоконтроля и развития самосознания.

Ключевые слова. нейрореабилитация, междисциплинарность, диффузные поражения головного мозга, перинатальная энцефалопатия гипоксически-ишемического генеза, нейрокоррекция, общее (системное) недоразвитие речи, дизартрия, задержка речевого развития, неинвазивные методы реабилитации когнитивных расстройств, в том числе речи у детей.

METHODS OF NEUROCORRECTION OF SPEECH DISORDERS DUE TO PERINATAL ENCEPHALOPATHY OF HYPOXIC ORIGIN IN CHILDREN USING RHYTHMIC TRANSCRANIAL MAGNETIC STIMULATION (RTMS)

Tarasova L.A.[1], Suhorukova V.A.* [1], SHevcova E.E.[2], Tarasova O.N.[3]

[1] *Pirogov National Medical and Surgical Center, Moscow*

[2] *Moscow Pedagogical State University, Moscow*

[3] *Moscow City Rehabilitation Center, Moscow*

Abstract. Complex neurocorrection, which includes methods of psychological and pedagogical rehabilitation, non-invasive methods of brain stimulation (rTMS method), and medical support, contributes to the significant reduction in terms of rehabilitation and provides a qualitatively higher level of cognitive functions (including speech) formation, compared with the proposed rehabilitation prognosis at any stage of the work. Low-frequency rTMS makes it possible to overcome not only neurodynamics, but also modally-nonspecific disorders associated with brain subcortical and cortical areas dysfunction, which harmonizes behavior in children, with a wide range of pathological conditions due to the increased self-control and the development of self-awareness.

Keywords: neurorehabilitation, interdisciplinarity, diffuse brain lesions, perinatal hypoxic-ischemic encephalopathy, neurocorrection, delayed speech development, dysarthria, speech retardation, non-invasive methods of the rehabilitation of cognitive disorders, including speech in children.

В современной реабилитологии в настоящее время можно выделить тенденцию к максимально ранней диагностике и терапии речевой патологии у детей. Тяжелые речевые расстройства вследствие перинатальной энцефалопатии гипоксически-ишемического генеза — одно из самых распространенных патологических состояний пациентов в практике логопедов и неврологов.

Цель работы: повышение эффективности нейрокоррекционной работы по преодолению нарушений речи и других высших психических функций (ВПФ), у пациентов, с последствиями перинатальной энцефалопатии гипоксически-ишемического генеза, за счет применения методов и приёмов восстановительного обучения, а также неинвазивных аппаратных технологий (ритмической транскраниальной магнитной стимуляции (рТМС)), с учетом механизмов нейропластичности мозга.

Термином перинатальная энцефалопатия (ПЭП) обозначают патологическое недифференцированное, полисимптоматическое поражение центральной нервной системы (ЦНС) невоспалительного генеза, возникающее в пре- и перинатальном периодах [1].

Выявляется четкая тенденция к увеличению числа больных детей с резидуально-органическими поражениями ЦНС. Ведущими причинами являются:

- патология беременности и родов — 67%;
- интоксикации (инфекционные заболевания родителей, алкоголизм, наркомания и другие) — 8%;
- заболевания ребенка первого года жизни;
- ухудшение экологической обстановки;
- роль генетических факторов.

Имеется непосредственная связь между временем патогенного воздействия на развивающийся организм и клиническими проявлениями; чем раньше в эмбриогенезе повреждается мозг плода, тем более выражены последствия. Важно иметь в виду, что интранатальные воздействия и травматические факторы в родах чаще поражают нервную систему аномально развивающегося плода. В этих случаях вредоносные факторы родового периода накладываются на дизэмбриогенез.

* e-mail: viktoria181@mail.ru

Вредности антенатального, интранатального и раннего постнатального периодов встречаются у детей с речевыми расстройствами в 75–85% случаев.

Патогенные влияния имеют разный механизм воздействия на развивающийся мозг. Наиболее известными типами поражений в антенатальный, интранатальный и постнатальный периоды являются: *гипоксический, токсический, инфекционный, механический*.

Ниже приводятся факторы, с которыми связаны указанные типы поражений [2; 3]:

- *гипоксический* тип преимущественно связан с такими осложнениями, как неправильная имплантация яйца, анемия и пороки сердца матери, артериальная гипотония или гипертония у матери во время беременности, пороки сердца плода, пороки развития плода и плаценты, дефекты плаценты, преждевременная частичная отслойка плаценты, аномалия развития пуповины, затяжные роды, обтурация дыхательных путей после родов, асфиксия в родах;
- *токсический* тип наблюдается при интоксикации медикаментами, нефропатии (преэклампсии и др.), диабете, гипотиреозе, алкоголизме и наркомании матери, нарушениях обмена веществ, несовместимости крови матери и плода в Rh- и АВО-системах, гипербилирубинемии, ацидозе и других состояниях;
- *инфекционный* тип поражения в эмбриональном периоде (от 4-й недели до 4-го месяца беременности) наблюдается при краснухе, кори, цитомегаловирусной инфекции, герпесе, ветряной оспе, эпидемическом паротите, гриппе; в фетальном периоде (начиная с 5–7 месяцев) — при бактериальных инфекциях у матери, риккетсиозах — заболеваниях, вызванных простейшими; в постнатальном периоде — при вирусных и бактериальных нейроинфекциях;
- *механический* тип встречается при плодоизгоняющих манипуляциях, амниотомической отшнуровке, близнецовости, опухолях таза и узком тазе, двурогой матке, стремительных родах, внутричерепных кровоизлияниях, инструментальных пособиях в родах, черепно-мозговой травме в постнатальном периоде.

Перечисленные типы поражений сказываются на клинике резидуального периода энцефалопатии. В значительно большей мере влияет время поражения, т.е. этап онтогенеза, с которым совпало повреждающее воздействие. Многочисленные наблюдения [4] свидетельствуют, что повреждения на ранних этапах онтогенеза чаще вызывают аномалии развития подкорковых структур, а поздние вредности (пери- и постнатальные) в большей степени затрагивают высшие корковые отделы мозга.

«Энцефалопатический» фактор в патогенезе речевых расстройств подтвержден, по данным А.Н. Корнева [4], в 63% случаев.

Кроме повреждения в мозговых тканях и последующих выпадений функций, наблюдаются отклонения в развитии мозговых систем, получившие название «дизонтогений» [4].

Особое значение имеют два варианта дизонтогенеза: по типу *ретардации* и по типу *асинхронии* [5–7].

В.В. Лебединский [5–7] полагает, что ретардация может быть представлена недоразвитием психических функций и задержанным их развитием. Понятие «задержанное развитие» подразумевает темповый характер отставания.

При дизонтогенезе трудности в обучении возникают не только в связи с незрелостью определенных функций, но и из-за дисгармонии в их созревании, что позволяет говорить о парциальном недоразвитии ряда психических функций.

Таким образом, в патогенезе расстройств, обусловленных ранним церебральным повреждением, принимают участие три типа дизонтогенеза:

- задержка развития;
- асинхрония развития;
- парциальное психическое недоразвитие.

Дизонтогенез сказывается на формировании предпосылок интеллекта. Внимание, память, пространственная ориентировка, речевые навыки, зрительно-моторная координация сами непосредственно не определяют интеллектуальный потенциал. Тем не менее, при нарушениях этих предпосылок интеллекта, особенно если страдает несколько из них, интеллектуальная деятельность может существенно осложниться.

Поражение головного мозга возникает в период интенсивного онтогенетического развития мозговых систем и функций при большей или меньшей морфофизиологической незрелости центральной нервной системы, что ведет к появлению в клинической картине различных симптомов нарушения развития психических и неврологических функций. В последние годы по отношению к таким состояниям введен термин минимальная мозговая дисфункция (ММД), считающийся более глубоким по содержанию, т.к. он включает и максимально легкие расстройства интеллектуальной деятельности и поведения. Резидуальные церебральные органические поражения как последствия энцефалопатии гипоксическо-травматического генеза перинатального периода, черепно-мозговых травм, нейроинфекций, токсических экзогенных факторов проявляются в различных типах расстройств:

- энцефалопатические;
- речевые;
- ликвородинамические; сосудистые;
- вегетативные;
- пароксизмальные;
- астенические.

Речевые расстройства занимают среди них одно из ведущих мест. В процессе филогенеза речь возникла сравнительно недавно, поэтому, как молодая функция, она наиболее чувствительна к повреждающим воздействиям внешней среды и эндогенным факторам. По данным А.Н. Корнева — нарушения речи являются одним из синдромов или симптомов общего патологического процесса, проявляющегося, как правило, в

неврологической, психосоматической и психической сферах. Проблемы патологии речи тесно связаны с патологическими механизмами основного заболевания. Перечисленные типы поражений сказываются на клинике резидуального периода энцефалопатии. В значительно большей мере влияет время поражения, т.е. этап онтогенеза, с которым совпало повреждающее воздействие. Многочисленные наблюдения свидетельствуют, что повреждения на ранних этапах онтогенеза чаще вызывают аномалии развития подкорковых структур, а поздние повреждения (пери- и постнатальные) в большей степени затрагивают высшие корковые отделы мозга. «Энцефалопатический» фактор в патогенезе речевых расстройств подтвержден, по данным А.Н. Корнева, в 63% случаев [14].

По последним данным наиболее распространенным является гипоксический тип поражения ЦНС, не редко в сочетании с механическим, токсическим или инфекционным. В 46% случаев дети, с последствиями перинатальных поражений ЦНС, вызванных недостатком кислорода, имеют в дальнейшем задержку в речевом, моторном и когнитивном развитии различной степени тяжести. Положение усугубляется тем, что параллельно с падением деторождаемости увеличивается число детей, рождающихся недоношенными и/или с низкой массой тела. А если учесть наличие у большинства таких детей пре- и перинатальной патологии, то становится понятным, что роль врожденных микро-и макроаномалий (в том числе сосудов головного мозга) в генезе таких заболеваний, как задержка речевого развития, слабоумие, церебральный паралич, эпилепсия, а следовательно, и различных сосудистых катастроф значительно возросла.

Основным механизмом патогенеза ПЭП является гипоксия, а повреждающими мозг факторами — продукты измененного метаболизма (ацидоз, накопление аминокислот и свободных радикалов) [8].

Воздействие патологических факторов на плод или новорожденного, приводит к нарушению формирования и поражению нервных клеток. Выделяют следующие формы структурных изменений головного мозга:

- селективный и нейрональный некроз
- повреждение базальных ганглиев
- парассагитальное церебральное повреждение
- фокальный и мультифокальный некроз [9].

В структуре речевых расстройств ведущую роль играют механизмы, разобщающие связи коры мозга с подкорковыми структурами, дефицитарность лобной, прецентральной и премоторной области коры головного мозга. Если у взрослых функции нервных центров в коре дифференцированы, а нервные связи сформированы, что обуславливает яркую очаговую симптоматику при поражении того или иного мозгового центра, то у детей функции мозговых центров еще не определены окончательно, а нейрональные связи между различными частями нервной системы находятся в процессе становления. Именно поэтому основную роль имеет «вертикальная организация» управления, т.е. постоянный обмен импульсами между выше- и нижестоящими отделами головного мозга. Нарушение таких «вертикальных» нервных связей ведет к искажению поступающего в кору головного мозга сигнала или сигнала, исходящего от нее, из-за неверно проанализированных импульсов, поступивших от нижележащих структур. В этом случае кора оказывается «заложницей» сбоев в работе стволовых и/или подкорковых структур или нарушенной связи между корой и подкоркой. Все это приводит к дефицитарному развитию основных структур головного мозга и нарушению формирования процессов речевой функции [10].

Поэтому симптоматика поражений у детей зачастую представлена мозаично, завуалированно, а закономерность проявления нарушений неизбежно сказываются на психоречевом, психомоторном и когнитивном состоянии ребенка и его развитии.

Степень речевых нарушений вариабильна, от легких и умеренных, до тяжелых и грубых, но все чаще мы наблюдаем пациентов с тяжелыми формами речевой патологии.

Речевые расстройства у детей с перинатальной энцефалопатией гипоксически-ишемического генеза связаны с аномальным формированием речевого гнозиса и праксиса и могут быть выражены:

- нарушением иннервации речевого аппарата — дизартрия (псевдобульбарная, мозжечковая, экстрапирамидная и корковая);
- нарушением протекания нейродинамических процессов высших психических функций;
- системными нарушениями речевого развития — дисфазия (задержка речевого развития) и афазия развития (моторная, сенсорная, сенсомоторная алалия).

Из всего выше сказанного, мы можем сделать вывод, что патологический процесс мозговых расстройств, вызванных гипоксией пре- нео- и перинатальном периодах является многофакторным и носит прогредиентный характер, именно поэтому раннее вмешательство, правильно подобранная программа нейрокоррекции в содружестве с неинвазивными методиками нейростимуляции и медикаментозной терапией способствует более качественному восстановлению структур и функций.

Важнейшими критериями восстановления утраченных функций являются:

- деятельность ЦНС (скорость течения обменных процессов в нейронах и синаптических образованиях, биоэлектрические реакции в мембранах нейронов и синаптических структур, степень и скорость формирования новых навыков, отвечающим феномену «проторения» путей и импульсов в различных структурах ЦНС.);
- тактика коррекционного вмешательства, основанная на теории нейропластичности, согласной которой происходит формирование новой функциональной

организации ЦНС после ее повреждения или дефицитарности формирования. Все вышесказанное в значительной степени способствует прогнозированию течения, сроков и качества восстановительного процесса;

- раннее начало коррекционного вмешательства, т.к. в более поздние сроки нарушенная функция может выйти за пределы оптимального критического периода своего развития и уже не будет согласовываться с ушедшими вперед функциональными системами (например: речь с трудом формируется у детей старше 5–7 лет, ее развитие протекает с тяжелыми дефектами формирования артикуляции, речевого гнозиса и праксиса);
- комплексное применение как традиционных методов и методик, так и внедрение в комплексную реабилитацию неинвазивных аппаратных методов.

Успешно применяемая на базе детского отделения НМХЦ им. Н.И. Пирогова программа нейрореабилитации по принципу полирецепторности, которая направлена на параллельную стимуляцию всех путей, составляющих речевой механизм. Эфферентный путь модулируется аппаратом ТМС, афферентный — работой логопеда-нейродефектолога. Такая программа открывает уникальные возможности в области коррекции речевых и когнитивных нарушений у детей.

Метод ТМС широко используется во всем мире с момента его открытия (A. Barker 1985 г.). Это безопасный и эффективный метод диагностики и лечения многих заболеваний нервной системы. Терапевтическая эффективность ТМС обусловлена чувствительностью организма к импульсному магнитному полю. Лечебное воздействие ТМС характеризуется такими эффектами, как изменение заряда нервных клеток, стимуляция процессов регенерации тканей и их метаболизма, антидепрессивный эффект, улучшение когнитивного функционирования, ускорение темпа психической деятельности, улучшение нейродинамических процессов, улучшение микроциркуляции, и др. [11].

Этот метод отличаются простотой и малым количеством противопоказаний и побочных эффектов.

В программу нейрокоррекции включены:

- курс ритмической транскраниальной магнитной стимуляции (рТМС), низкочастотный режим, аппаратом Mag Pro R 30 по программе 5 сеансов в неделю по 20 минут каждый в течение 15 суток и 2 сеанса в неделю по 20 минут каждый в течение последующих 15 суток;
- курс логопедических занятий, в том числе с использованием приемов нейропсихологической коррекции и кинезиотерапии (количество занятий определялось индивидуально);
- курс логопедического массажа для стимуляции афферентной обратной связи и формирования соматогностических функций;
- курс медикаментозной терапии.

Оценка степени речевых нарушений и их компенсации с использованием нейропсихологических методов проводится до и после курса нейрокоррекции по следующим показателям:

- оценка функциональных и анатомических особенностей органов орально-артикуляционного аппарата;
- оценка физиологического и фонационного дыхания;
- выявление нарушений мышечного тонуса орально-артикуляционного аппарата;
- наличие мануальных, мимических и оральных синкинезий;
- оценка орально-артикуляционного праксиса;
- оценка импрессивной речи;
- оценка экспрессивной речи;
- оценка звукопроизношения;
- особенности голосообразования:
- просодические характеристики речи (темп, ритм, интонация и пр.);
- структурные характеристики речи;
- семантическое поле речи;
- оценка слухоречевой памяти:
- оценка регуляторного и мануального праксиса;
- оценка гностических функций;
- оценка символических функций (внимание, память, мышление);
- исследование нейродинамики.

В структуре исследования все дети были распределены на 3 группы:

- 1 группа: дети с общим (системным) недоразвитием речи (ОНР) 1 уровня, моторной алалией и орально-артикуляционной диспраксией. Возраст: 3–4 года.
- 2 группа: дети с ОНР или системным недоразвитием (СНР) 2 уровня, псевдобульбарной дизартрией средней степени выраженности с апраксическим компонентом. Возраст: 3–4 года.
- 3 группа: дети с задержкой речевого развития (ЗРР) (2,4–3 года), имеющие сложную структуру нарушения: с псевдобульбарной дизартрией средней степени выраженности и системным недоразвитием (СНР).

Таким образом, 3 группа детей имеет количественный вариант нарушений выражающихся в задержке темпов структурного и функционального развития.

Дети из группы 1 и 2 имеют качественный вариант дизонтогенетических нарушений — связанных с аномалией формирования самой программы развития — искажением или дефицитарностью формирования функции или же редукцией автоматизированных стереотипов орально-артикуляционного праксиса (по Скворцову И.А.) [12].

Основными принципами и направлениями коррекционной работы с детьми с нарушениями речи являлись:

- раннее начало, чтобы не допустить формирование вторичного дефицита развития других функций.
- система поэтапного развития всех нарушенных функций. При составлении коррекционной программы

учитывался не только возраст, но и актуальный уровень развития ребенка.
- использование кинетических стимуляций, развитие общей моторики, кинетического и кинестетического праксиса с учетом метода замещающего онтогенеза. Известно, что недостаток ощущения движения, положения тела в пространстве, мышечной нагрузки приводит к появлению вторичных моторных, речевых и когнитивных нарушений.
- организация занятий в рамках ведущей деятельности ребенка и с учетом зоны его ближайшего развития.
- принцип обходного пути — осуществление обучения с опорой на сохранные анализаторы
- комплексное медико-педагогическое и неинвазивное аппаратное воздействие (рТМС) с медикаментозным сопровождением.

Этапы формирования речи и других корковых функций тесно связаны с созреванием функций правого и левого полушарий головного мозга и развитием межполушарного взаимодействия. Задержки становления в коре субдоминантного полушария функций слухового гнозиса, орального праксиса, гипоплазия и функциональная незрелость структур мозолистого тела препятствуют нормальному развитию речевой функции в коре доминантного полушария головного мозга.

Этим и определены пути преодоления задержки речи и других высших психических функций (ВПФ):
- Сенсорная стимуляция слухового и речевого восприятия.
- Медикаментозная стимуляция работы мозга.
- Коррекция межполушарного взаимодействия, изолированной дефицитарности субдоминантного и доминантного полушарий, их корковых гностических и праксических зон.
- Ритмическая транскраниальная магнитная стимуляция корковых слуховых и речевых зон.

В нашем случае всем пациентам с последствиями перинатальной энцефалопатии гипоксически-ишемического генеза, проводилась сессия рТМС совместно с коррекционным обучением, хотя особенности проведения терапии (пациент должен сидеть без движений) сильно затрудняют этот процесс у детей. Поэтому им давались упражнения и предлагались задания, которые они выполняли, оставаясь неподвижными под стимулирующим электродом (койлом). Учитывая, «последействие» рТМС коррекционная работа по преодолению имеющихся у пациента речевых нарушений продолжалась и сразу после сеанса в течение 30–40 минут. Во время сеанса стимуляции ребенку проводился логопедический массаж (по показаниям), пассивная или активная артикулляционная гимнастика, пальчиковая гимнастика, а также предлагались упражнения, направленные на формирование внимания, слухоречевой памяти и пр.

Программа нейрореабилитации, включающая неинвазивную стимуляцию головного мозга (рТМС), логопедические и нейрокоррекционные занятия с детьми в ДКДЦ НМХЦ им. Н.И. Пирогова, проходит в формате индивидуальных занятий и формируется с учетом степени нарушения речи, что способствует поэтапному формированию уровней (ассоциативного и иерархического) речевой функции у пациентов с диффузными поражениями головного мозга.

В результате проведенной коррекционной работы во всех группах детей отмечается выраженная положительная динамика. У детей из 2 и 3 групп, имеющих в речевом статусе псевдобульбарную дизартрию, отмечалось увеличение объема движений губ и языка, уменьшение саливации, нормализация тонуса речевой мускулатуры, увеличилась точность и направленность произвольных артикуляционных движений, количество аграмматизмов в связной речи детей значительно сокращались, выраженно улучшалась нейродинамическая составляющая психической деятельности, также отмечались видимые улучшения со стороны орально-артикуляционного и мануального праксиса. В целом, отмечались улучшения со стороны всех когнитивные функций и ускорялись процессы обучения новым навыкам (Рис. 2, 3).

Дети с диагнозом ЗРР к 3; 3,5 — 4 годам по результатам обследования выходили в возрастную норму речевого развития (Рис. 1).

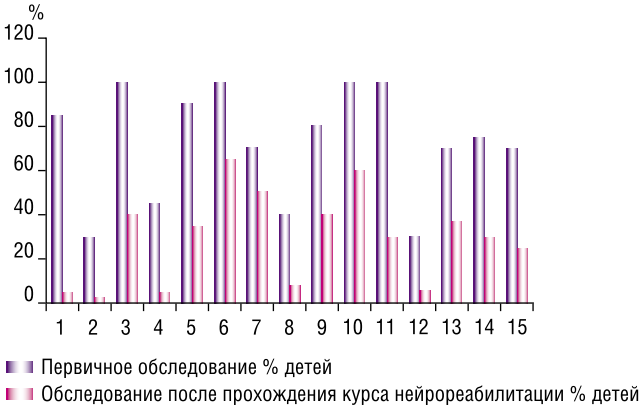

Рис. 1.

Рис. 2.

Рис. 3.

Более продолжительная и интенсивная нейрокоррекция требовалась из первой группы исследования, где отмечались грубые нарушения всех характеристик речи, однако и в этой группе детей отмечалась положительная динамика в виде улучшения во всех видах памяти, в восприятии обращенной речи, понимании логико-грамматических конструкций. За время занятий у детей расширился пассивный и активный словарный запас. Стало доступным произнесение слов простой слоговой структуры, а также простой двухсловной фразы. Артикуляционные движения стали более точными и согласованными, объем артикуляционных движений увеличился, стала доступна или улучшилась переключаемость с одной артикуляционной позы на другую. Отмечались положительные изменения в кинестетическом виде праксиса. Дети стали более успешны при копировании поз пальцев: сократилось количество пространственных ошибок. Выполнение проб стало более точным.

Анализ результатов позволяет говорить о том, что предложенная программа нейрокоррекции, включающая в себя методы психолого-педагогической реабилитации, неинвазивные методы стимуляции и медикаментозное сопровождение, безусловно, содействует формированию речи и других ВПФ у детей с последствиями перинатальной энцефалопатии гипоксически-ишемического генеза, способствует значительному сокращению сроков реабилитации и качественно более высокому уровню формирования когнитивных функций, в том числе речи, по сравнению с предполагаемым реабилитационным прогнозом, причем на любом этапе работы. Важно отметить, что использование ритмической транскраниальной магнитной стимуляции позволяет преодолеть не только нейродинамические, но и регуляторные нарушения, то есть модально-неспецифические расстройства, связанные с дисфункцией подкорковых и корковых отделов головного мозга, что, в свою очередь, гармонизирует у детей с широким спектром патологических состояний поведение за счет повышения самоконтроля и развития самосознания. При этом нами не было выявлено факторов, клинических симптомов и состояний, препятствующих использование предложенной неинвазивной аппаратной методики (рТМС). Из этого можно сделать вывод, что применение низкочастотной рТМС при расстройствах речевого и когнитивного развития перспективно и клинически оправдано.

1. Снижение объема движений языка, связанное как с особенностями анатомического строения речевого аппарата, так и с нарушением тонуса мышц артикуляционного аппарата.
2. Снижение объема движений губ.
3. Дискоординация речевого дыхания.
4. Гиперсаливация, синкенезии.
5. Нарушения экспрессивной речи.
6. Нарушения звукопроизношения.
7. Просодические нарушения речи.
8. Нарушение ритма речевого высказывания.
9. Нарушение структурных характеристик речи.
10. Наличие аграмматизмов.
11. Нарушения импрессивной речи (от нарушения понимания речи на ситуативно-бытовом уровне до непонимания логико-грамматических конструкций, выраженного сужения семантических полей).
12. Нарушение в области праксиса (регуляторного, мануального).
13. Нарушение в области гностических функций.
14. Нарушения симвоических.
15. Нарушения процессов нейродинамики.

Авторы заявляют об отсутствии конфликта интересов (The authors declare no conflict of interest).

ЛИТЕРАТУРА/REFERENCES

1. Александрова В.А., Братова Е.А. Перинатальные поражения центральной нервной системы и их последствия у детей в практике педиатра / Пособие для врачей, Санкт-Петербург, 2010. — 70 с. [Aleksandrova VA, Bratova EA. Perinatal'nye porazhenija central'noj nervnoj sistemy i ih posledstvija u detej v praktike pediatra. Posobie dlja vrachej. Sankt-Peterburg; 2010; 70 p. (In Russ).]
2. Бенилова С.Ю. Патогенетические подходы к комплексному лечению нарушений речи у детей и подростков с последствиями органического поражения центральной нервной системы. Пособие для врачей. — М.: Книголюб, 2005. — С. 22. [Benilova SJu. Patogeneticheskie podhody k kompleksnomu lecheniju narushenij rechi u detej i podrostkov s posledstvijami organicheskogo porazhenija central'noj nervnoj sistemy. Posobie dlja vrachej. M.: Knigoljub; 2005. p. 22. (In Russ).]
3. Гельнитц Г. Особенности развития при энцефалопатиях в детском и юношеском возрасте. В кн.: Проблемы постнатального соматопсихического развития. — М., 1974. — С. 235–262. [Gel'nitc G. Osobennosti razvitija pri jencefalopatijah v detskom i junosheskom vozraste. In: Problemy postnatal'nogo somatopsihicheskogo razvitija. M.; 1974. p.235–262. (In Russ).]
4. Корнев А.Н. Нарушения чтения и письма у детей: Диагностика, коррекция, предупреждение. — СПб.: МиМ, 1997. — С. 5, 23, 35–37, 61–64, 141–146, 149, 211–213. [Kornev AN. Narushenija chtenija i pis'ma u detej: Diagnostika, korrekcija, preduprezhdenie. SPb.: MiM; 1997. p.5, 23, 35–37, 61–64, 141–146, 149, 211–213. (In Russ).]
5. Лебединская К.С. Клинические варианты задержки психического развития // Журнал невропатологии и психиатрии им. С.С. Корсакова, 1980. — №3. — С. 407–412. [Lebedinskaja KS. Klinicheskie varianty zaderzhki psihicheskogo razvitija. Zhurnal nevropatologii i psihiatrii im. S. S. Korsakova. 1980; 3: 407–412. (In Russ).]
6. Лебединская К.С. Основные вопросы клиники и систематики задержки психического развития. В кн.: Актуальные проблемы диагностики

задержки психического развития детей / Под ред. К.С. Лебединской. — М., 1982. — С. 5–21. [Lebedinskaja KS. Osnovnye voprosy kliniki i sistematiki zaderzhki psihicheskogo razvitija. Aktual'nye problemy diagnostiki zaderzhki psihicheskogo razvitija detej. K.S. Lebedinskaja, editor. M.; 1982. p.5–21 (In Russ).]

7. Лебединский В.В. Нарушения психического развития у детей. — М.: Изд-во МГУ им. М.В. Ломоносова, 1985. [Lebedinskij VV. Narushenija psihicheskogo razvitija u detej. M.: Izd-vo MGU im. M.V. Lomonosova; 1985. (In Russ).]
8. Барышев Ю.И. Перинатальная неврология. Москва: Триада-Х, 2001. — 640 с. [Baryshev Ju.I. Perinatal'naja nevrologija. Moskva: Triada-H; 2001. 640 p. (In Russ).]
9. Белоусова Т.В., Ряжина Л.А. Перинатальные поражения центральной нервной системы у новорожденных / Методические рекомендации. — Спб.: КОСТА, 2010. — 96 с. [Belousova TV, Rjazhina LA. Perinatal'nye porazhenija central'noj nervnoj sistemy u novorozhdennyh. Metodicheskie rekomendacii. Spb.: KOSTA; 2010. 96 p. (In Russ).]
10. Ханьшева Г.В. Топика патологического процесса при моторной алалии // Наука. Культура. Интеграция. — 2012 — №1(17). — С. 58–62. [Han'sheva GV. Topika patologicheskogo processa pri motornoj alalii. Nauka. Kul'tura. Integracija. 2012; 1(17): 58–62. (In Russ).]
11. Chervyakov AV, Chernyavsky AYu, Sinitsyn DO, Piradov MA. Possible Mechanisms Underlying the Therapeutic Effects of Transcranial Magnetic Stimulation. 2015.Jun 16; 9: 303. doi: 10.3389/fnhum.2015.00303. eCollection 2015.
12. Скворцов И.А., Селиванова Е.А. Нарушения психоневрологического развития наследственного и ненаследственного генеза // Альманах «Исцеление». Вып.4 / Под ред. И.А.Скворцова. М.: Тривола, 2000. — С. 11–32. [Skvorcov IA., Selivanova EA. Narushenija psihonevrologicheskogo razvitija nasledstvennogo i nenasledstvennogo geneza. Al'manah «Iscelenie». Vyp.4. I.A.Skvorcov, editor. M.: Trivola; 2000. p.11–32. (In Russ).]
13. Адашинская Г.В., Блистанов А.Г., Скворцов И.А., Радулева С.И., Тарасова О.Н. Кинезиотерапия в Научно-практическом центре профилактики и лечения психоневрологической инвалидности (методические рекомендации) // Альманах «Исцеление». Вып.4 / Под ред. И.А.Скворцова. М.: Тривола, 2000. — С. 75–82. [Adashinskaja GV., Blistanov AG., Skvorcov IA., Raduleva SI., Tarasova ON. Kinezioterapija v Nauchno-prakticheskom centre profilaktiki i lechenija psihonevrologicheskoj invalidnosti (metodicheskie rekomendacii). Al'manah «Iscelenie». Vyp.4. I.A.Skvorcov, editor. M.: Trivola; 2000. p.75–82. (In Russ).]
14. Актуальные проблемы нейропсихологии детского возраста: Учебное пособие / Под ред. доктора психологических наук профессора Л.С. Цветковой. — Москва–Воронеж, 2006. — 230 с. [Aktual'nye problemy nejropsihologii detskogo vozrasta: Uchebnoe posobie. Doktor psihologicheskih nauk professor L.S. Cvetkova, editor. Moskva–Voronezh; 2006. 230 p. (In Russ).]
15. Архипова Е.Ф. Логопедическая работа с детьми раннего возраста. М.: АСТ: Астрель, 2006. — С. 25–45. [Arhipova EF. Logopedicheskaja rabota s det'mi rannego vozrasta. M.: AST: Astrel; 2006. p.25–45. (In Russ).]
16. Бадалян Л.О. Детская неврология. — М.: Медицина, 1984. — С. 306. [Badaljan LO. Detskaja nevrologija. M.: Medicina; 1984. 306 p. (In Russ).]
17. Балашева Н.Б., Ванчакова Н.П. Шкала оценки дизартрии как инструмент клинической работы логопеда // Ученые записки университета имени П.Ф. Лесгафта, 2016. — №1(131). — С. 312–317. [Balasheva NB, Vanchakova NP. Shkala ocenki dizartrii kak instrument klinicheskoj raboty logopeda. Uchenye zapiski universiteta imeni P.F. Lesgafta, 2016; 1(131): 312–317. (In Russ).]
18. Баряева Л.Б., Логинова Е.Т, Лопатина Л.В. Я — Говорю! Ребенок в семье. Упражнения с пиктограммами: рабочая тетрадь для занятий с детьми. — М.: Дрофа, 2007. — 31 с. [Barjaeva LB, Loginova ET, Lopatina LV. Ja — Govorju! Rebenok v sem'e. Uprazhnenija s piktogrammami: rabochaja tetrad' dlja zanjatij s det'mi. M.: Drofa; 2007. 31 p. (In Russ).]
19. Белова А.Н., Балдова С.Н. Транскраниальная магнитная стимуляция: клиническое применение и научные перспективы // Успехи современного естествознания, 2015. — №9. — С. 34–42. [Belova AN, Baldova SN. Transkranial'naja magnitnaja stimuljacija: klinicheskoe primenenije i nauchnye perspektivy. Uspehi sovremennogo estestvoznanija. 2015; 9: 34–42. (In Russ).]
20. Белова-Давид Р.А. Клинические особенности детей дошкольного возраста с тяжелыми формами недоразвития речи. М., 1973. [Belova-David RA. Klinicheskie osobennosti detej doshkol'nogo vozrasta s tjazhelymi formami nedorazvitija rechi. M.; 1973. (In Russ).]
21. Кузнецова С.М., Скачкова Н.А. Полушарные особенности влияния транскраниальной магнитной стимуляции на биоэлектрическую активность головного мозга пациентов, перенесших инсульт // Вестник КазНМУ, 2015. — №2. — С.406–411. [Kuznetsova SM, Skachkova NA, Hemisperic Features of the Effect of Transcranial Magnetic Stimulation on the Bioelectrical Activity of the Brain in Stroke Patients. Vestnik KazNMU. 2015; 2: 406–411. (In Russ).]
22. Лебединская К.С. Клинические варианты задержки психического развития // Журнал невропатологии и психиатрии им. С.С. Корсакова, 1980. — №3. — С. 407–412. [Lebedinskaja KS. Klinicheskie varianty zaderzhki psihicheskogo razvitija. Zhurnal nevropatologii i psihiatrii im. S.S. Korsakova. 1980; 3: 407–412. (In Russ).]
23. Межполушарное взаимодействие: Хрестоматия / Под ред. А.М. Семенович, А.С. Ковязиной. — М.: Генезис, 2009. — 400 с. [Mezhpolusharnoe vzaimodejstvie: Hrestomatija. A.M. Semenovich, A.S. Kovjazina, editors. M.: Genezis. 2009. 400 p. (In Russ).]
24. Мустаева Е.Р. Порождение вербальных и невербальных нарушений у детей четырехлетнего возраста с общим недоразвитием речи // Сибирский педагогический журнал. — 2009. — №1. — С.342–350. [Mustaeva ER. Porozhdenie verbal'nyh i neverbal'nyh narushenij u detej chetyrehletnego vozrasta s obshhim nedorazvitiem rechi. Sibirskij pedagogicheskij zhurnal. 2009; 1: 342–350. (In Russ).]
25. Новикова-Иванцова Т.Н. От слова к фразе / Методическое пособие для работы логопедов по формированию фразы у детей с тяжелой речевой патологией. — М.: ГОУ1708. [Novikova-Ivancova TN. Ot slova k fraze. Metodicheskoe posobie dlja raboty logopedov po formirovaniju frazy u detej s tjazheloj rechevoj patologiej. M.: GOU1708. (In Russ).]
26. Резниченко Т.С. Занимательный букварь. — М.: ГНОМ, 2013. — 144 с. [Reznichenko TS. Zanimatel'nyj bukvar. M.: GNOM; 2013. 144 p. (In Russ).]
27. Функционально-клиническая анатомия головного мозга: Учебное пособие / И.В. Гайворонский, А.И. Гайворонский, Г.И. Ничипорук, С.Е. Байбаков. — 2-е изд., перераб. и доп. — Санкт-Петербург: СпецЛит, 2016. — 255 с. [Funkcional'no-klinicheskaja anatomija golovnogo mozga: Uchebnoe posobie. IV Gajvoronskij, Al Gajvoronskij, GI Nichiporuk, SE Bajbakov. 2-e izd., pererab. i dop. Sankt-Peterburg: SpecLit; 2016. 255 p. (In Russ).]
28. Шкловский В.М., Визель Т.Г. Проблемы патологии речи органического и функционального генеза. В кн.: Патология речи органического и функционального генеза. — М.: Московский НИИ психиатрии МЗ РСФСР, 1985. — С. 5–12. [Shklovskij VM., Vizel' TG. Problemy patologii rechi organicheskogo i funkcional'nogo geneza. In: Patologija rechi organicheskogo i funkcional'nogo geneza. M.: Moskovskij NII psihiatrii MZ RSFSR; 1985. p.5–12. (In Russ).]
29. Rubio B, Boes A D, Laganiere S, Rotenberg A, JeurissenD, Pascual-Leone A. Noninvasive Brain Stimulation in Pediatric ADHD: A Review. J Child Neurol. 2016 May; 31(6): 784–796.
30. Di Lazzaro V. The physiological basis of transcranial motor cortex stimulation in conscious humans. Clinical Neurophysiology. 2004; 115(2): 255–266.
31. Klomjai W, Katz R, Lackmy-Vallée A. Basic principles of transcranial magnetic stimulation (TMS) and repetitive TMS (rTMS). Ann Phys Rehabil Med. 2015; 58(4): 208-213. doi: 10.1016/j.rehab.2015.05.005.

КЛИНИЧЕСКИЕ НАБЛЮДЕНИЯ • CLINICAL OBSERVATIONS

КОРОНАРНОЕ ШУНТИРОВАНИЕ В СОЧЕТАНИИ С МЕТОДИКОЙ НЕПРЯМОЙ РЕВАСКУЛЯРИЗАЦИИ МИОКАРДА У ПАЦИЕНТОВ С ИБС

Шевченко Ю.Л., Зайниддинов Ф.А., Борщев Г.Г.*, Ульбашев Д.С.
Клиника грудной и сердечно-сосудистой хирургии Святого Георгия, ФГБУ «Национальный медико-хирургический Центр им. Н.И. Пирогова», Москва

DOI: 10.25881/BPNMSC.2020.37.95.023

Резюме. В данной статье приведено клиническое наблюдение применения методики ЮрЛеон III в хирургическом лечении пациента ИБС с диффузным дистальным поражением коронарного русла с целью стимуляции экстракардиального кровоснабжения миокарда.

Ключевые слова: ИБС, коронарное шунтирование, неоангиогенез, непрямая реваскуляризация, синхро-ОФЭКТ, ЮрЛеон III.

CORONARY BYPASS SURGERY IN COMBINATION WITH INDIRECT MYOCARDIAL REVASCULARIZATION IN PATIENTS WITH IHD

Shevchenko Yu.L., Zainiddinov F.A. Borshchev G.G.*, Ulbashev D.S.
St. George thoracic and cardiovascular surgery clinic Pirogov National Medical and Surgical Center, Moscow

Abstract. This article provides a clinical case use of the YurLeon III in the surgical treatment of the patient with diffuse distal coronary bed lesion to stimulate the extracardiac myocardial perfusion.

Keywords: ischemic heart disease, neoangiogenesis, indirect revascularization, coronary bypass surgery, gated-SPECT, YurLeon III.

Введение

ИБС занимает главенствующее место среди причин заболеваемости и смертности, несмотря на современное развитие методов профилактики и лечения [1–3]. Совершенствование медикаментозной терапии в последние десятилетия привело к значительному снижению летальности и улучшило качество жизни пациентов с ИБС. Однако главную роль в лечении этой патологии занимает хирургический метод [1]. Несмотря на все достижения в лечении пациентов с ИБС, существует довольно большая группа больных для которых консервативные методы оказались безрезультативными, а хирургическая реваскуляризация в полном объеме технически не возможна: диффузное поражение коронарных артерий, дистальная окклюзия, малый диаметр, а так же пациенты с возвратной, прогрессирующей стенокардией, у которых повторная операция невыполнима [4–6]. Для лечения этой категории пациентов Ю.Л. Шевченко в 2007 г. предложил реинновационную методику по стимуляции экстракардиального неоангиогенеза — ЮрЛеон [1; 4–7]. Этот метод показал свою клиническую эффективность и безопасность [8; 9]. В настоящий момент уже существуют различные модификации данной методики: ЮрЛеон I, ЮрЛеон II. В 2017 г. разработана и предложена для лечения больных ИБС диффузным дистальным поражением коронарного русла, с целью стимуляции экстракардиального кровоснабжения, следующая модификация — ЮрЛеон III. Проблема поиска новых современных методов лечения данной группы пациентов остается актуальной на современном этапе развития медицины и представляет большую социальную значимость.

Клиническое наблюдение

Пациент С., 71 года, поступил в НМХЦ им. Н.И. Пирогова 24.11.2019 г.

При поступлении предъявлял жалобы на одышку, боли в области сердца давящего характера, возникающие при незначительной физической нагрузке, купирующиеся в покое и при приеме нитратов.

Из анамнеза известно, в сентябре 2019 г. появились давящие боли за грудиной при незначительной физической нагрузке. Длительно отмечает повышение артериального давления. Госпитализирован в кардиологическое отделение стационара по месту жительства, где была проведена коронарография, на которой выявлено множественное атеросклеротическое поражение коронарных артерий. Консультирован кардиохирургом рекомендована операция: аорто-коронарное шунтирование.

Коронарография: стеноз ствола ЛКА 70%, стеноз проксимальной трети ПМЖВ 90%, стеноз средней трети ПМЖВ 60%, стеноз средней трети ДВ 80%, стеноз ОВ 60%, стеноз ПКА 90% (Рис. 1).

Эхокардиография: МЖП 1,2 см, З ст. 1,3 см, КДО 179 мл, КСО 78 мл, ФВ 57% (Simpson). Гемодинамически значимой патологии на митральном, трикуспидальном и легочном клапанах не выявлено.

Синхро-ОФЭКТ: Наличие дефекта перфузии в области задней, заднебоковой стенок (частично базальные и сред-

* e-mail: glebcenter@mail.ru

ние сегменты). Общий дефект перфузии — 15%.

Признаки стресс-индуцированных нарушений перфузии миокарда в области задней стенки (все уровни) с распространением на заднебоковую стенку и верхушку ЛЖ. Зона ишемии на достигнутом уровне нагрузки около 20% (Рис. 2).

На основании жалоб, анамнеза, данных обследования был поставлен клинический диагноз:

Основное заболевание: ИБС: Стенокардия III ФК. Стенозирующий атеросклероз коронарных артерий (Стеноз ствола ЛКА 70%, стеноз проксимальной 1/3 ПМЖВ 90%, стеноз средней 1/3 ПМЖВ 60%, стеноз средней 1/3 ДВ 80%, стеноз ОВ 60%, стеноз ПКА 90%).

Фоновое заболевание: Артериальная гипертензия III стадии, риск 4.

Осложнения основного заболевания: ХСН IIA ФК II по NYHA.

При рассмотрении возможности выполнения открытой реваскуляризации миокарда отмечено, что ПКА диффузно атеросклеротически изменена, непригодна для шунтирования, поэтому решено выполнить маммаро-коронарное шунтирование передней межжелудочковой артерии и аорто-коронарное аутовенозное шунтирование огибающей артерии в условиях ИК, кровяной холодовой кардиоплегии и с целью стимуляции экстракардиальной реваскуляризации миокарда, особенно в зоне кровоснабжения ПКА — задняя и боковая часть ЛЖ, принято решение выполнить программу ЮрЛеон III.

Этапы проведенной операции: после срединной стернотомии, выделения левой внутренней грудной артерии, вскрытия перикарда и подключения аппарата искусственного кровообращения проводилось коронарное шунтирование по стандартной методике. Перед окончанием операции, с целью индукции асептического перикардита, выполнялась механическая обработка эпикарда и перикарда, особенно в зоне поражённой правой коронарной артерии с использованием скальпеля (наносили поверхностные экскориации (насечки) на эпикарде и перикардиальной поверхности) (Рис. 3 А) и стерильной абразивной перчатки (Рис. 3 Б, В); далее проводилась частичная перикардэктомия (Рис. 4 А) и сердце окутывалось перикардиальным жиром (Рис. 4 Б), устанавливался отдельный тонкий перикардиальный дренаж, подключенный к стерильному резервуару и системе активной аспирации. На вторые сутки полученное дренажное отделя-

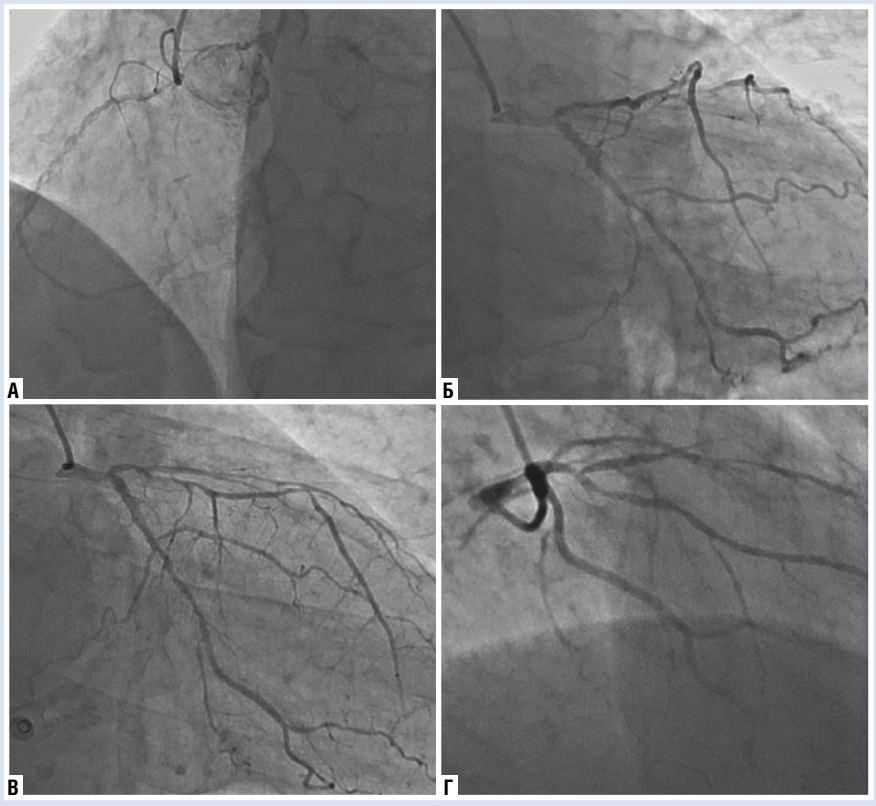

Рис. 1. Коронарография пациента С. 71 год. А — бассейн ПКА; Б, В, Г — бассейн ЛКА.

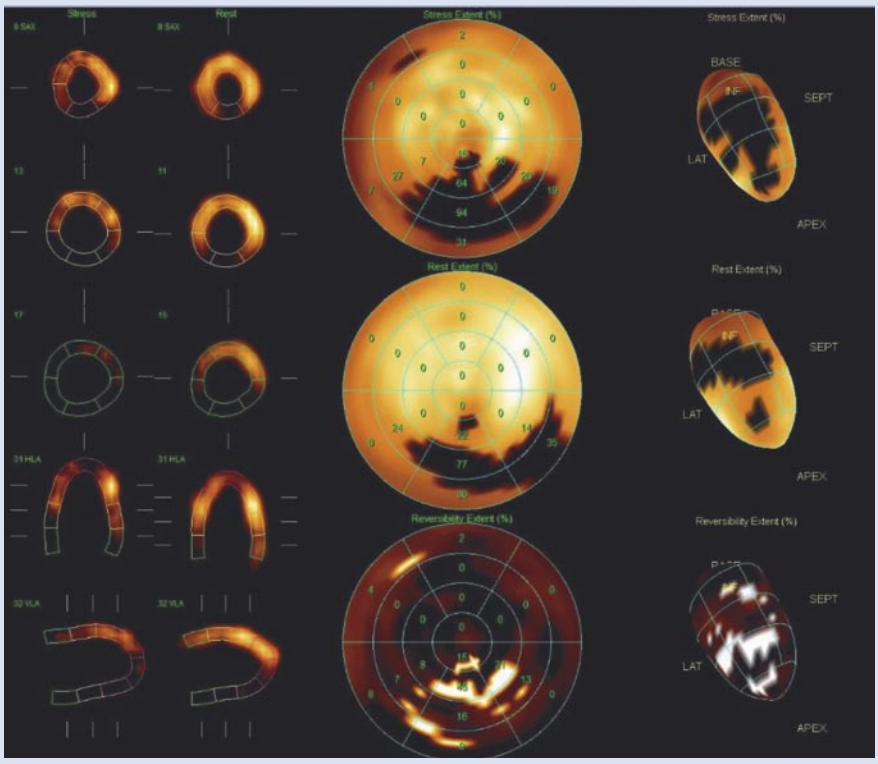

Рис. 2. Синхро-ОФЭКТ пациента до операции.

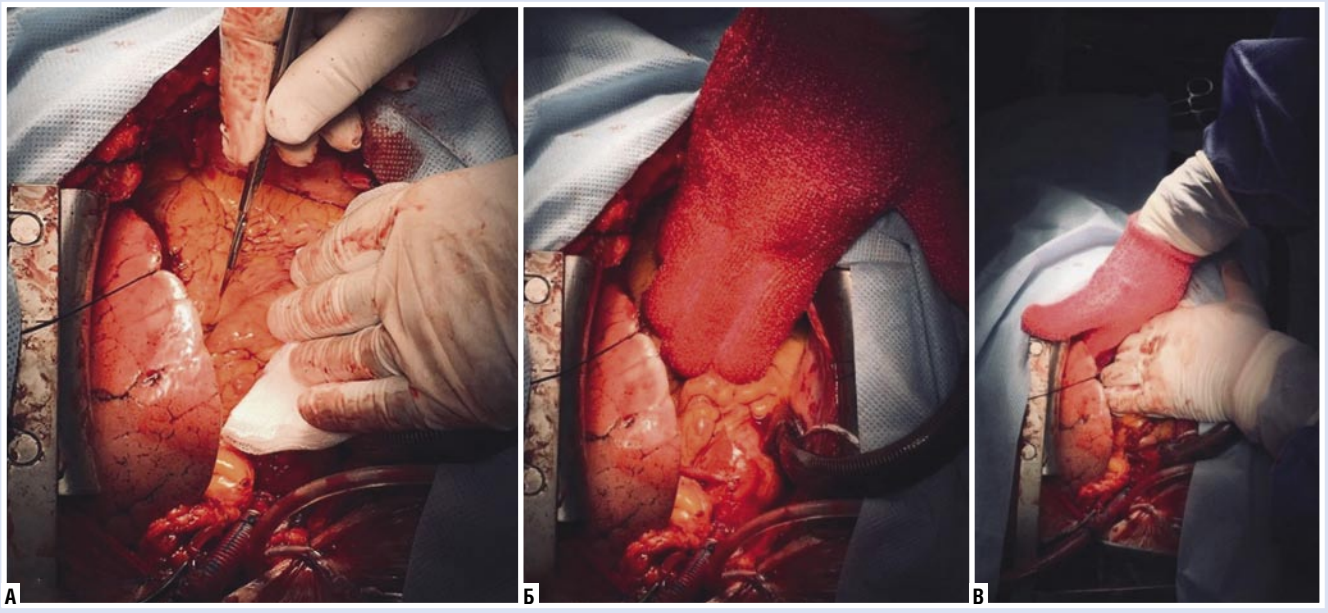

Рис. 3. А — нанесение поверхностных эскориаций на эпикарде с помощью скальпеля; Б, В — механическая обработка эпикарда и перикарда с помощью стерильной абразивной перчатки.

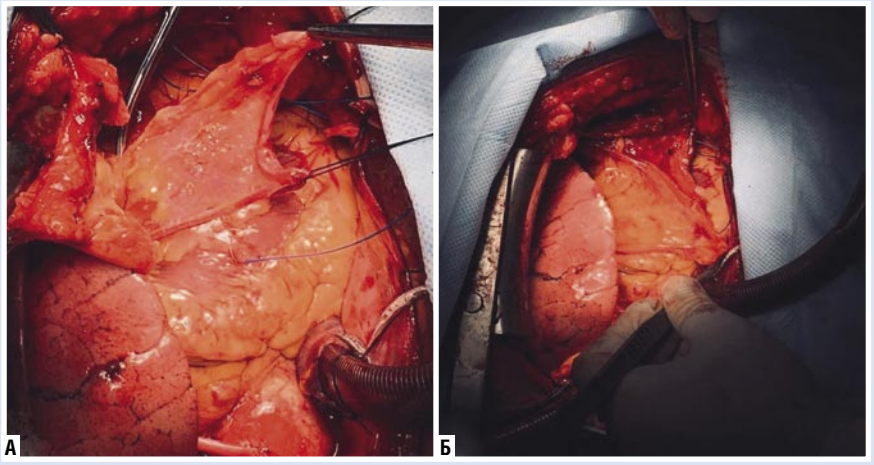

Рис. 5. А — частичная перикардэктомия; Б — укутывание перикардиальным жиром сердца.

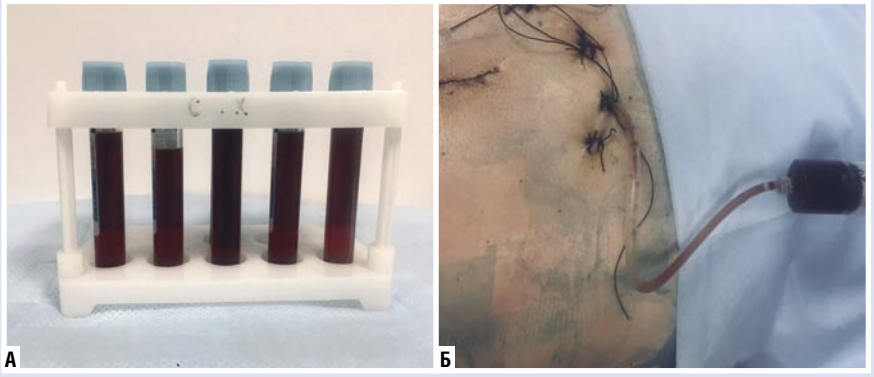

Рис. 6. А — пробирки со стерильным дренажным аспиратом после центрифугирования. Б — введение аспирата (субстанции с факторами, стимулирующими неоангиогенез) в полость перикарда (2 сутки после операции).

емое центрифугировалось для отделения разрушившихся форменных элементов крови и их фрагментов (Рис. 6 А); после удаления установленных для контроля гемостаза дренажей вводился полученный раствор через заранее подготовленный дренаж с последующим удалением его и герметизацией дренажного отверстия (Рис. 6 Б).

Во время операции и в послеоперационном периоде у пациента не зарегистрировано ишемических изменений, жизнеугрожающих нарушений ритма, кровотечения. В первые послеоперационные сутки инотропная терапия допамином в дозе 4 мг/кг/мин. На этом фоне гемодинамика оставалась стабильной, АД 100–110 и 70–80 мм рт. ст. На вторые сутки был переведен из реанимации в отделение сердечно-сосудистой хирургии. В отделении получал стандартную терапию антикоагулянтами, ингибиторами АПФ, антиагрегантами, β-адреноблокаторами, статинами. Послеоперационный период без особенностей.

Синхро-ОФЭКТ после операции: Сцинтиграфические признаки гибернированного миокарда в области задней стенки, частично верхушечные и средние сегменты. Положительная динамика в виде уменьшения общей зоны гипоперфузии с 15% до 7%. ФВ 59% (Рис. 7).

В послеоперационном периоде выполнена компьютерная томография органов грудной клетки, смещения фиксированного перикардиального жира обнаружено не было (Рис. 8).

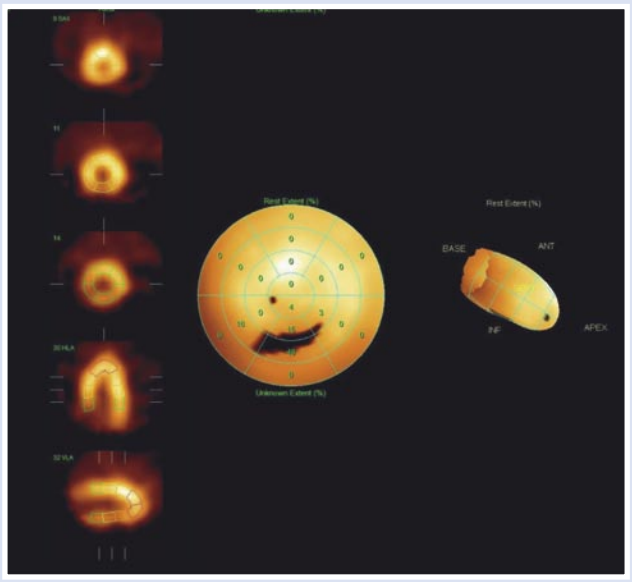

Рис. 7. Синхро-ОФЭКТ после операции.

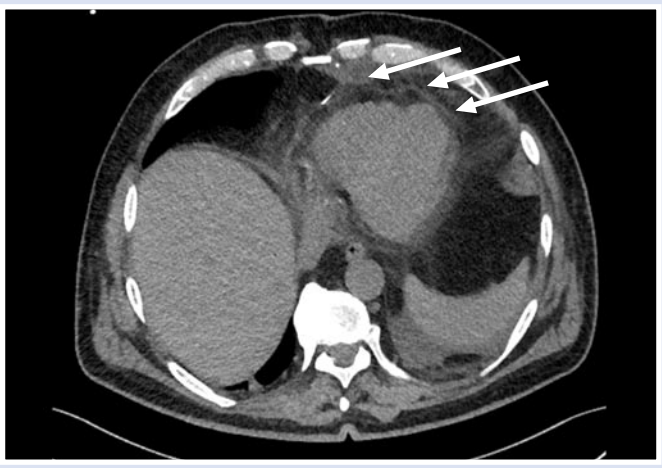

Рис. 8. Компьютерная томография органов грудной клетки, стрелками указан фиксированный на сердце перикардиальный жир.

В удовлетворительном состоянии выписан на 8 сутки после операции.

Через год после операции пациент осмотрен стационарно. Отмечена положительная динамика: отсутствие приступов стенокардии.

Синхро-ОФЭКТ через 1 год после операции: Сцинтиграфические признаки умеренного диффузного снижения перфузии в области боковой стенки ЛЖ без четкой дифференциации локальных зон гипоперфузии. Общая зона гипоперфузии не более 5%. Убедительных данных за наличие стресс-индуцированных нарушений перфузии миокарда ЛЖ на момент исследования не получено. ФВ ЛЖ — 60%. Зон нарушения локальной сократимости миокарда ЛЖ не выявлено. Положительная динамика в виде улучшения перфузии в области задней стенки (Рис. 9).

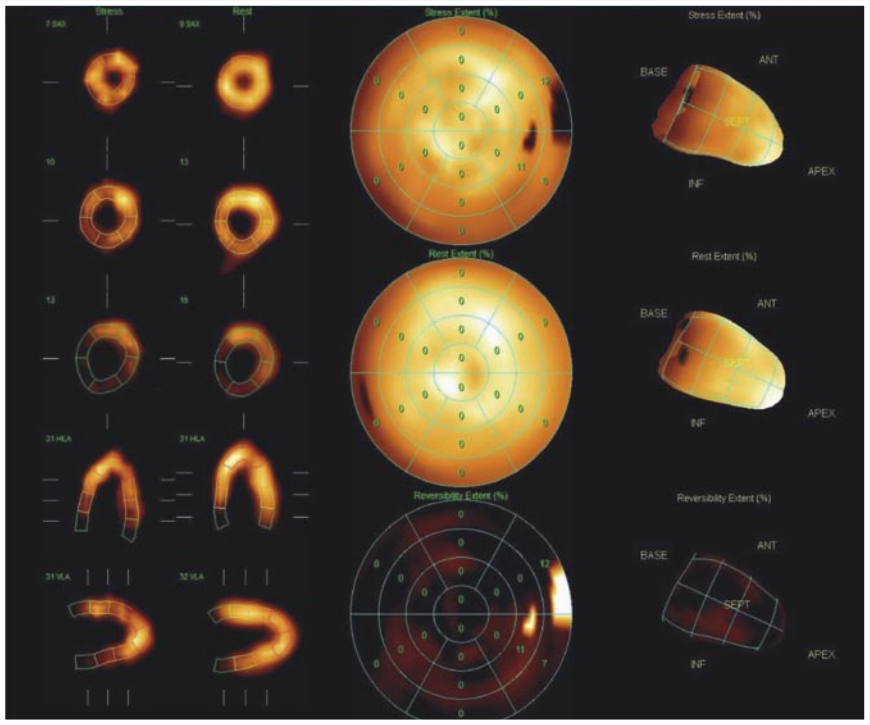

Рис. 9. Сцинтиграфия миокарда пациента через 1 год после операции КШ+ ЮрЛеон III.

Заключение

С 2017 г. в НМХЦ им. Н.И. Пирогова выполняются комбинированные операции — КШ с методикой ЮрЛеон III. К настоящему моменту прооперировано 450 пациентов по данной методике. Стимуляция экстракардиального неоангиогенеза в отдаленные сроки увеличивает перфузию и сократимость миокарда, повышает качество жизни пациента в послеоперационном периоде.

Коронарное шунтирование, дополненное методикой ЮрЛеон III, является эффективным и безопасным методом хирургического лечения пациентов с ИБС, особенно с диффузным поражением коронарного русла, и позволяет обеспечить дополнительное кровоснабжение миокарда в отдаленные сроки после операции.

Авторы заявляют об отсутствии конфликта интересов (The authors declare no conflict of interest).

ЛИТЕРАТУРА/REFERENCES

1. Шевченко Ю.Л., Симоненко В.Б., Борщев Г.Г. Экстракардиальная реваскуляризация миокарда при диффузном поражении коронарного русла, как компонент комплексного лечения больных ИБС // Клиническая медицина. — 2018. — №96(11). С. 10–18. [Shevchenko YUL., Simonenko VB., Borshchev GG. Extracardial revascularization of the myocardium in diffuse lesions of the

coronary bed, as a component of complex treatment of patients with coronary heart disease. Clinical medicine. 2018; 96(11): 10–18. (In Russ).]
2. Бокерия Л.А., Милиевская Е.Б., Скопин А.И. Сердечно-сосудистая хирургия. Искусственное кровообращение в Российской Федерации // Грудная и сердечно-сосудистая хирургия. — 2019. — №61(4). — С. 255–264. [Bokeriya LA, Milievskaya EB, Skopin AI. Cardiovascular surgery. Artificial blood circulation in the Russian Federation. Thoracic and cardiovascular surgery. 2019; 61(4): 255–264. (In Russ).] doi: 10.24022/0236-2791-2019-61-4-255-264.
3. Бойцов С.А., Проваторов С.И. Сердечно-сосудистые заболевания в Российской Федерации: основные составляющие смертности и направления профилактики // Вестник Росздравнадзора. — 2018. — №5. С. 12–18. [Bojcov SA, Provatorov SI. Cardiovascular diseases in Russia Russian Federation: main components of mortality and directions of prevention. Bulletin Of Roszdravnadzor. 2018; 5: 12–18. (In Russ).]
4. Beck CS. The development of a new blood supply to the heart by operation. Ann Surg. Nov. 1935; 102(5): 801–13.
5. Beck C. Revascularization of the heart. Ann. Surg. 1948; 4: 854–864.
6. Мыш Г.Д., Непомнящих Л.М. Ишемия миокарда и реваскуляризация сердца. Новосибирск: Наука, 1980. — 292 с. [Mysh GD, Nepomnyashchih LM. Myocardial ischemia and revascularization of the heart. Novosibirsk: Nauka. 1980; 292 p. (In Russ).]
7. Шевченко Ю.Л., Виллер А.Г. Экстракардиальная реваскуляризация у больных ишемической болезнью сердца после коронарного шунтирования — существующий фактор кровоснабжения миокарда // Вестник Национального медико-хирургического Центра им. Н.И. Пирогова. — 2007. — №2(2). С. 9–14. [Shevchenko YuL., Viller AG. Extracardial revascularization in patients with coronary heart disease after coronary bypass surgery is an existing factor of myocardial blood supply. Bulletin of Pirogov National Medical & Surgical Center. 2007; 2(2): 9–14. (In Russ).]
8. Шевченко Ю.Л., Виллер А.Г., Борщев Г.Г., Литвинов А.А. Роль экстра- и интракардиального коллатерального кровообращения у пациентов с хронической формой ИБС // Вестник Национального медико-хирургического Центра им. Н.И. Пирогова. — 2018. — №13(4). — С. 10–18. [Shevchenko YuL, Viller AG, Borshchev GG, Litvinov AA. The role of extra- and intracardial collateral circulation in patients with chronic form of IHD. Bulletin of Pirogov National Medical & Surgical Center. 2018; 13(4): 10–18. (In Russ).] doi: 10.25881/BPNMSC.2018.77.39.002.
9. Борщев Г.Г. Экстравазальная реваскуляризация миокарда в комплексном лечении пациентов с ИБС: исторические предпосылки и современные реалии // Медицинский вестник Юга России. — 2015. — №2. — С. 4–8. [Borshchev GG. Extravascular myocardial revascularization in complex treatment of patients with coronary artery disease: historical background and current realities. Medical Bulletin of the South of Russia. 2015; 2: 4–8. (In Russ).] doi: 10.21886/2219-8075-2015-2-4-8.

ЭТАПНОЕ ХИРУРГИЧЕСКОЕ ЛЕЧЕНИЕ ПАТОЛОГИЧЕСКИХ ИЗВИТОСТЕЙ ВНУТРЕННЕЙ СОННОЙ И ПОЗВОНОЧНОЙ АРТЕРИЙ

Шевченко Ю.Л., Батрашов В.А., Юдаев С.С., Землянов А.В.*
Клиника грудной и сердечно-сосудистой хирургии Святого Георгия, ФГБУ «Национальный медико-хирургический Центр им. Н.И. Пирогова», Москва

DOI: 10.25881/BPNMSC.2020.15.29.024

Резюме. Представлен вариант этапного хирургического лечения патологической извитости внутренней сонной и позвоночной артерий у пациентки с инсульт-связанной S-образной извитостью левой позвоночной артерии и гемодинамически-значимой S-образной извитостью правой внутренней сонной артерии.

Ключевые слова: патологическая извитость, позвоночная артерия, внутренняя сонная артерия, кинкинг, койлинг.

STAGE-BY-STAGE SURGICAL TREATMENT OF PATHOLOGICAL TORTUOSITIES OF THE INTERNAL CAROTID AND VERTEBRAL ARTERIES

Shevchenko Yu.L., Batrashov V.A., Yudaev S.S., Zemlyanov A.V.*
St. George thoracic and cardiovascular surgery clinic
Pirogov National Medical and Surgical Center, Moscow

Abstract. A variant of of the staged surgical treatment of pathological tortuosity of the internal carotid and vertebral arteries in a patient with stroke-related S-shaped tortuosity of the left vertebral artery and hemodynamically significant S-shaped tortuosity of the right internal carotid artery is presented.

Keywords: pathological tortuosity, vertebral artery, internal carotid artery, kinking, couling.

Патологические извитости (ПИ) внечерепных отделов сонных артерий вносят значительный вклад в развитие ишемических осложнений головного мозга. По данным А.В. Покровского патологические извитости встречаются в 5% от общего числа обследуемых по причине острого нарушения мозгового кровообращения и у 24% пациентов, которым ангиография выполнялась при наличии симптомов атеросклеротического поражения сонных артерий [1].

ПИ сонных артерий называют состояния, характеризующиеся удлинениями общих и/или экстракраниальных

* e-mail: spartak_5_94@mail.ru

порций внутренних сонных артерий с образованием изгибов, перегибов (так называемых септальных стенозов) и полных петель на 360° [2].

Этиология и патогенез ПИ внутренних сонных артерий (ВСА) и позвоночных артерий (ПА) до конца не изучены. Происхождение ПИ может иметь как врожденный, так и приобретенный характер. Признаками врожденного происхождения ПИ ВСА является: наличие деформаций сонной артерий в детском и молодом возрасте, часто двустороннее поражение, сочетание поражения сонных артерий с другими проявлениями системной дисплазии соединительной ткани — с синдромом Марфана, синдромом Элерса-Данло, коарктацией аорты, гипоплазиями сосудов. Причинами приобретенных ПИ считают: ослабление эластичного каркаса стенки артерии, атеросклероз ВСА, возрастные изменения шейного отдела позвоночника, гипертоническую болезнь, сахарный диабет, ожирение [3].

Развитие церебральной ишемии от любого типа ПИ обусловлено двумя механизмами: тромбоэмболический механизм — от эндотелиальных поражений из-за изменений местного кровотока в месте изгиба артерии и гемодинамический механизм, который вызывает недостаток кровотока в головном мозге вследствие локального сужения сонной артерии [4].

Специфичных для ПИ ВСА и ПИ ПА симптомов почти не существует. С точки зрения диагностики среди клинических проявлений ПИ ВСА наиболее ценными являются симптомы СМН, к которым относятся общемозговые симптомы (головные боли, снижение памяти и интеллекта). При проведении неврологических тестов выявляются изменения личности, ментальные нарушения, снижение мнестических и когнитивных функций. Важным клиническим проявлением у пациентов с ПИ ВСА является артериальная гипертензия (АГ). В большинстве публикаций частота АГ у пациентов данной группы составляет 60–85%. В детстве, у пациентов с ПИ ВСА часто возникают такие симптомы как быстрая утомляемость, плохая успеваемость в школе, нарушение нервно-психического развития и эпилептиформные припадки [5].

При поражении ПА возникают симптомы, которые укладываются в синдром вертебро-базилярной недостаточности: головокружение, диплопия, онемение вокруг рта, расплывчатость или туманность зрения, шум в ушах, атаксия, синкопальные состояния, билатеральная тугоухость [6].

Согласно классификации Weibel J. и Fields W.S. (1965), дополненной Покровским А.В. (1992) [7] выделяют три типа ПИ сонных артерий (Рис. 1):

I. Извитость — изгибы артерий С-и S-образной формы без образования острых углов и достоверных нарушений кровотока.
II. Кинкинг (септальная извитость) — перегибы удлиненных артерий под острым углом (ангуляция) и, вследствие этого, образование перегородок (септ) в просвете с нарушением кровотока по измененному сосуду.
III. Койлинг — удлинение артерий в виде петель и спиралей.

В настоящее время существует два принципиальных подхода к определению показаний для оперативного лечения пациентов с ПИ ВСА:

1) доказанное наличие ПИ только у симптомных пациентов;
2) доказанная гемодинамическая значимость ПИ у асимптомных больных. У этой категории пациентов решающим является определение порогового значения линейной скорости кровотока (ЛСК), которое определяет гемодинамическую значимость. Ряд исследователей считают таким значение — 150 см/с, другие более 200 см/с. Важным критерием в определении гемодинамической значимости является величина отношения ЛСКmax к ЛСК на участке артерии проксимальнее изгиба, которая также не имеет единого значения, а варьирует от 1,5 до 2,5. В Российских клинических рекомендациях критерием гемодинамически значимой извитости принято значение ЛСК равное 150 см/с и более, а также увеличение ЛСК в зоне деформации в 2 и более раза по сравнению с интактным сегментом [6].

Показанием для оперативного вмешательства по поводу ПИ ПА является наличие в анамнезе признаков сосудисто-мозговой недостаточности на стороне поражения. У асимптомных больных показаний к оперативному вмешательству не определено.

Таким образом, до сих пор важным аспектом остается определение четких показаний для оперативного вмешательства у асимптомных больных как при ПИ ПА, так и ПИ ВСА.

Методом выбора при реконструкции ВСА следует считать резекцию с редрессацией (расправлением) и реимплантацией артерии в старое устье. Также существуют другие методики:

1. Протезирование ВСА (показано при наличии в зоне деформации микроаневризм, выраженных фиброзно-дегенеративных изменений стенки, не позволяющих выполнить адекватную редрессацию артерии).
2. Резекция извитости с анастомозом конец в конец

Существуют различные типы операций при извитостях позвоночных артерий:

1. Перевязка устья ПА с транспозицией ствола артерии в устье щито-шейного ствола, общую сонную артерию или на вновь сформированное устье на подключичной артерии;
2. Резекция ПИ с формированием анастомоза «конец-в конец»;
3. Резекция с редрессацией и реимплантацией артерии в старое устье [6].

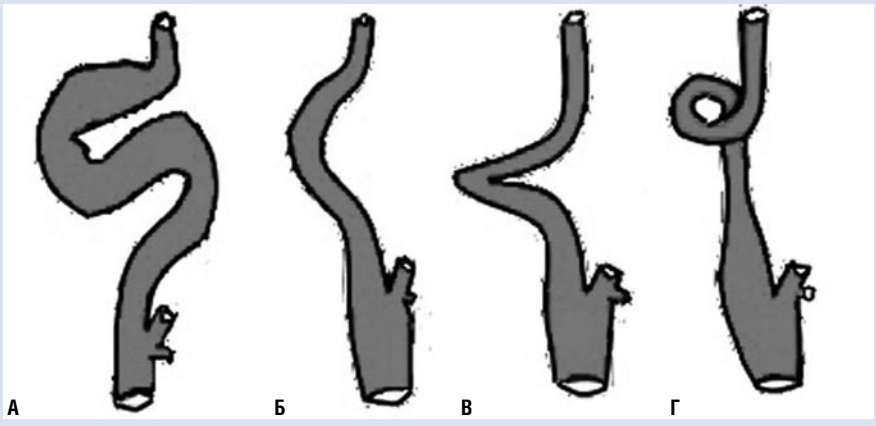

Рис. 1. Типы патологической извитости ВСА по Weibel J. et Fields W.S. (1965 г.). А — S-образная извитость; Б — С-образная извитость; В — кинкинг (перегиб); Г — койлинг (петля) [8].

Клиническое наблюдение

Пациентка К., 65 лет, госпитализирована в отделение сосудистой хирургии Клиники Грудной и сердечно-сосудистой хирургии им. Св. Георгия НМХЦ им. Н.И. Пирогова в феврале 2020 г. с жалобами на частые головокружения, возникновение «мушек» перед глазами, снижение остроты зрения, слуха, повышение артериального давления. Вышеперечисленные жалобы беспокоят в течение последних 2-х лет. Из анамнеза — ишемический инсульт в вертебрально-базилярном артериальном бассейне от декабря 2019 г. По данным МСКТ БЦА выявлена ПИ правой ВСА с формированием стеноза 70–75%, ПИ левой ПА с формированием стеноза 80–85% (Рис. 2–3). По результатам проведенного обследования был выставлен диагноз «Патологическая извитость правой ВСА с формированием стеноза 70–75%. Патологическая извитость левой ПА с формированием стеноза 80–85%. Ишемический инсульт в вертебрально-базилярном артериальном бассейне от 24.04.2020 г. Синдромы: вестибулярно-атактические нарушения, диплопия. Гипертоническая болезнь III стадии 3 степени, риск ССО 4. Сахарный диабет 2 типа».

Пациентке рекомендовано оперативное вмешательство в 2 этапа. Принято решение первым этапом выполнить резекцию ПИ правой ВСА (в связи с наибольшими рисками возникновения инсульта в каротидном бассейне, который может внести больший вклад в инвалидизацию пациента). Вторым этапом рекомендовано выполнение резекции ПИ левой ПА.

22.02.2020 г. выполнена операция: резекция патологической извитости правой внутренней сонной артерии из доступа по переднему краю грудино-ключично-сосцевидной мышцы.

Поэтапно выделена общая сонная артерия и начальные сегменты наружной и внутренней сонной артерии. При ревизии обнаружено следующее: на 2 см выше бифуркации определяется S-образная извитость ВСА с образованием острого угла, значительно стенозирующая просвет сосуда (Рис. 4). После пережатия общей сонной артерии и ее магистральных артерий, внутренняя сонная артерия пересечена косо-поперечно. Выполнена резекция избытка внутренней сонной артерии с ее редрессацией. Сформирован анастомоз между общей и внутренней сонной артериями по типу «конец в конец» (Рис. 5).

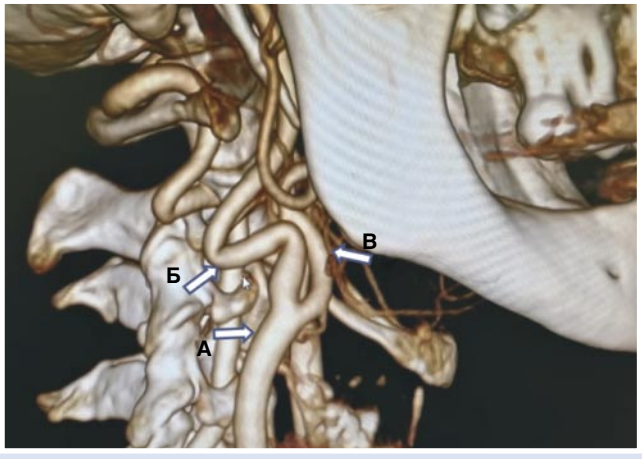

Рис. 2. МСКТ БЦА до операции (вид справа). А — правая общая сонная артерия; Б — S-образная извитость правой внутренней сонной артерии; В — правая наружная сонная артерия.

Рис. 3. МСКТ БЦА до операции (вид слева). А — S-образная извитость левой позвоночной артерии; Б — левая общая сонная артерия; В — кинкинг (перегиб) левой внутренней сонной артерии; Г — левая наружная сонная артерия.

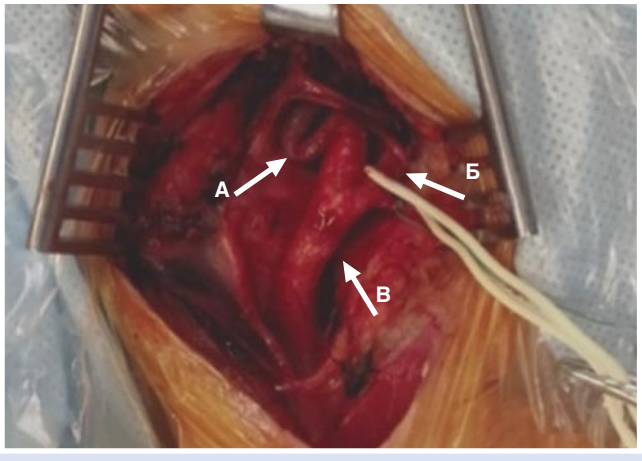

Рис. 4. Доступ к сонным артериям справа. А — S-образная извитость правой внутренней сонной артерии; Б — правая наружная сонная артерия; В — правая общая сонная артерия.

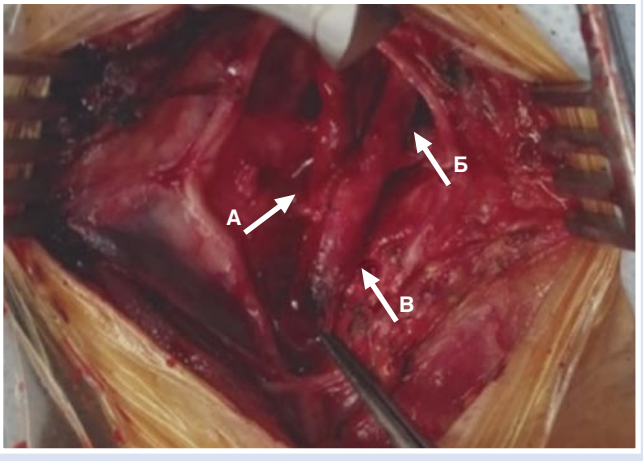

Рис. 5. Резекция патологической извитости с ее редрессацией, сформирован анастомоз между правой ВСА и ОСА по типу «конец в бок». А — сформированный анастомоз; Б — правая наружная сонная артерия; В — правая общая сонная артерия.

20.04.2020 г. была выполнена операция: резекция патологической извитости левой позвоночной артерии с анастомозом «конец в конец» из надключичного доступа.

Поэтапно выделены левая подключичная с отходящими от нее ветвями (позвоночная артерия, щито-шейный ствол, внутренняя грудная артерия). При ревизии выявлена выраженная извитость проксимального сегмента позвоночной артерии (Рис. 6). Пережата позвоночная артерия, выполнена резекция патологической извитости с анастомозом между проксимальным и дистальным концами артерии по типу «конец-в конец» (Рис. 7).

В послеоперационном периоде выполнена МСКТ БЦА с целью контроля адекватности кровотока и эффективности коррекции извитости. В результате правая ВСА и левая ПА проходимы, без стенозов, признаков извитости ранее оперированных артерий нет (Рис. 8–9).

По данным УЗДС БЦА после проведения двух операций отмечается: линейная скорость кровотока по правой ВСА до операции — 175 см/с, после операции — 100 см/с, по левой ПА до операции — 97 см/с, после операции — 49 см/с.

Послеоперационный период после первого и второго этапов операций протекал без осложнений. К настоящему времени период наблюдения за пациенткой составляет 7 месяцев. Отмечается регрессия симптоматики, данных за рецидив клинических проявлений, а также ишемических осложнений головного мозга не наблюдается. Осложнений на протяжении всего периода наблюдения не было.

Таким образом, представленное наблюдение свидетельствует, что коррекция извитостей сонных и позвоночных артерий является весьма эффективным методом профилактики развития ишемических осложнений головного мозга, фактором регрессии симптоматики и значимо улучшает качество жизни пациентов.

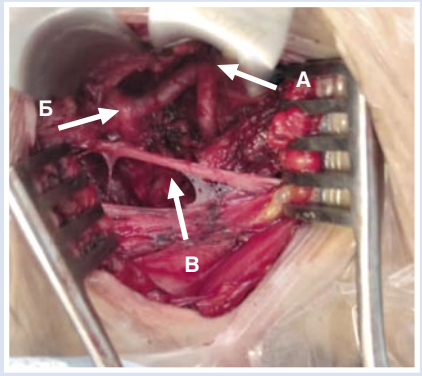

Рис. 6. Доступ к левой позвоночной артерии. А — извитая левая позвоночная артерия; Б — подключичная артерия; В — диафрагмальный нерв.

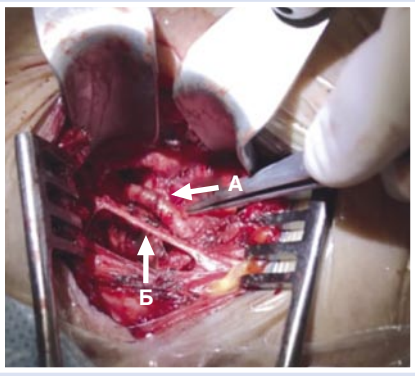

Рис. 7. Резекция патологической извитости левой позвоночной артерии с анастомозом между проксимальным и дистальным концами артерии по типу «конец-в конец». А — сформированный анастомоз; Б — диафрагмальный нерв.

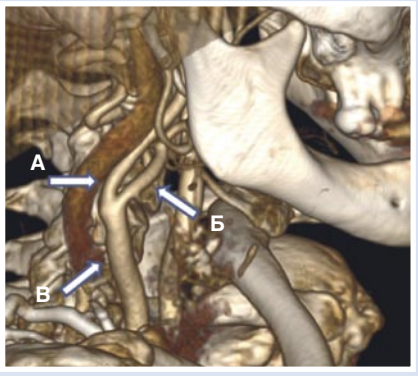

Рис. 8. МСКТ БЦА после операции (справа). А — правая ВСА; Б — правая НСА; В — правая ОСА.

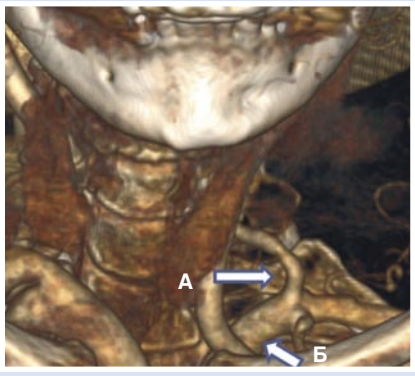

Рис. 9. МСКТ БЦА после операции (слева). А — левая позвоночная артерия; Б — левая подключичная артерия.

Авторы заявляют об отсутствии конфликта интересов (The authors declare no conflict of interest).

ЛИТЕРАТУРА/REFERENCES

1. Дадашов Сабухи Асаф Оглы. Тактика хирургического лечения патологической извитости внутренней сонной артерии: Дис. ... канд. мед. наук. — Москва; 2012. [Dadashov Sabuhi Asaf Ogly. Taktika hirurgicheskogo lechenija patologicheskoj izvitosti vnutrennej sonnoj arterii. [dissertation] Moskva; 2012. (In Russ).]
2. Покровский А.В. Клиническая ангиология. Руководство для врачей. — М.: Медицина, 2004. — С. 794–799. [Pokrovskij AV. Klinicheskaja angiologija. Rukovodstvo dlja vrachej. Moscow: Medicina; 2004. (In Russ).]
3. Кузык Ю.И. Патологические деформации сонных артерий: этиология, патогенез, клинические и патоморфологические изменения // Ангиология и сосудистая хирургия. — 2014. — Т. 20. — №3. — С. 123–127. [Kuzyk Jul. Patologicheskie deformacii sonnyh arterij: jetiologija, patogenez, klinicheskie i patomorfologicheskie izmenenija. Angiologija i sosudistaja hirurgija. 2014; 20(3): 123–127. (In Russ).]
4. Stanton PE JR, Mcclusky DA JR, Lamis PA. Hemodynamic assessment and surgical correction of kinking of the internal carotid artery. Surgery. 1978; 84: 793–802.
5. Гавриленко А.В., Абрамян А.В., Кочетков В.А., Осколкова С.А. Клинико-морфологические аспекты патологической извитости внутренней сонной артерии // Анналы хирургии. —2019. — Т. 24. — №6. — С. 402–408. [Gavrilenko AV, Abramjan AV, Kochetkov VA, Oskolkova SA. Kliniko-morfologicheskie aspekty patologicheskoj izvitosti vnutrennej sonnoj arterii. Annaly hirurgii. 2019; 24(6): 402–408. (In Russ).] doi: 10.24022/1560-9502-2019-24-6-402-408.
6. Национальные рекомендации по ведению пациентов с заболеваниями брахиоцефальных артерий // Российский согласительный документ. — 2013. — С. 49–53 [Nacional'nye rekomendacii po vedeniju pacientov s zabolevanijami brahiocefal'nyh arterij.Rossijskij soglasitel'nyj dokument. 2013. P. 49–53. (In Russ).]
7. Казанчян П.О. Хирургическое лечение патологических деформаций внутренних сонных артерий //Альманах клинической медицины. — 2007. —№16. — С. 73–76. [Kazanchjan PO. Hirurgicheskoe lechenie patologicheskih deformacij vnutrennih sonnyh arterij. Al'manah klinicheskoj mediciny. 2007; 16: 73–76. (In Russ).]
8. Дуданов И.П., Ордынец С.В., Лукинский И.А., Абуазаб Б.С., Ахметов В.В., Шабонов А.А., Вербицкий О.П. Экстракраниальная неатеросклеротическая патология сонной артерии в причинах развития острого ишемического инсульта // Исследования и практика в медицине. —2017. — Т. 4. — №4. — С. 35–49. [Dudanov IP, Ordynec SV, Lukinskij IA, Abuazab BS, Ahmetov VV, Shabonov AA, Verbickij OP. Jekstrakranial'naja neateroskleroticheskaja patologija sonnoj arterii v prichinah razvitija ostrogo ishemicheskogo insul'ta. Issledovanija i praktika v medicine. 2017; 4(4): 35–49. (In Russ).]

ОСОБЕННОСТИ ПРИМЕНЕНИЯ АНТИБАКТЕРИАЛЬНЫХ ПРЕПАРАТОВ ПРИ ЭНДОВИДЕОХИРУРГИЧЕСКОМ ЛЕЧЕНИИ ПАЦИЕНТОВ С НЕФРОЛИТИАЗОМ

Ханалиев Б.В.*, Гусаров В.Г., Бутарева Д.В.
ФГБУ «Национальный медико-хирургический Центр им. Н.И. Пирогова», Москва

DOI: 10.25881/BPNMSC.2020.45.34.025

Резюме. Мочекаменная болезнь является актуальной проблемой в повседневной урологической практике в связи с высокими показателями заболеваемости и рецидива данного заболевания. Пациенты с мочекаменной болезнью составляют до 40% от всего контингента урологических стационаров. Любое эндовидеохирургическое вмешательство значительно повышает риск развития инфекционных осложнений, которые необходимо с одной стороны предупреждать, с другой — предотвратить бесконтрольное назначение антибактериальных препаратов и развитие к ним резистентности.

Ключевые слова: мочекаменная болезнь, конкременты почек, перкутанная нефролитотрипсия, фиброуретеронефроскопия, фиброуретеронефролитотрипсия, острый пиелонефрит, инфекционные осложнения.

FEATURES OF USE ANTIBACTERIAL THERAPY IN ENDOVIDEOSURGICAL TREATMENT OF PATIENT WITH NEPHROLITIASIS

Hanaliev B.V.*, Gusarov V.G., Butareva D.V.
Pirogov National Medical and Surgical Center, Moscow

Abstract. Urolithiasis is an actual problem in daily urological practice due with high rates of morbidity and recurrence of this disease. Patients with urolithiasis are 40% of the total contingent of urological hospitals. Any endovideosurgical intervention significantly increases risk of developing infectious complications, which must be prevented, on the one side, and, on the other side, to prevent the uncontrolled prescription of antibacterial drugs and the development of resistance to them.

Keywords: urolithiasis, kidney stones, percutaneous nephrolithotripsy, fibroureteronephroscopy, fibroureteronephrolithotripsy, acute pyelonephritis, infectious diseases.

Перкутанная нефролитотрипсия остается основным методом хирургического лечения пациентов с крупными конкрементами почек. Несмотря на ее миниинвазивность и оптимизацию антибактериальной профилактики, сопровождающей послеоперационный период, наиболее частым осложнением является острый необструктивный пиелонефрит.

Инфекционные камни составляют 15% всех мочевых конкрементов, из них наиболее часто выявляются фосфатные камни (также называются струвитными камнями). Они состоят из смеси аммония и магния фосфата, а также карбонатного апатита. Образование этих камней связано с уреазапродуцирующими бактериями, расщепляющими мочевину (Proteus, Pseudomonas, Enterobacter) на аммиак и двуокись углерода, что приводит к повышению pH мочи >7,2 и оседанию струвита (магний-аммонийфосфат $NH_4MgPO_4 \cdot 6H_2O$ и кальций карбонат апатита ($Ca_{10}[PO_4]_6CO_3$). Микроорганизмы из микроколоний на слизистой лоханки и чашечек почки формируют биопленку. В последующем, в результате продолжающейся жизнедеятельности бактерий биопленка в сочетании с мукопротеинами и другими включениями мочи создает скелет матрикса, который постепенно минерализуется, способствуя росту камня. Только находясь в составе биопленки, микроорганизмы могут защититься от иммунной системы организма хозяина и действия антибиотиков.

Разрушение камней путем контактной лазерной литотрипсии может являться пусковым механизмом активации роста микроорганизмов, интегрированных в биопленку, а миграция бактерий в сосудистое русло вызывать инфекционно-септические осложнения. Остатки биопленок и осколки камней после перкутанных и контактных вмешательств могут служить основой для благоприятной жизнедеятельности микроорганизмов и быстрого развития рецидива камней в почках после дробления. Частое развитие инфекционных осложнений после перкутанной нефролитотрипсии, выявленное различие уропатогенов в моче и камнях почки требуют поиска новых режимов антимикробной профилактики инфекционно-воспалительных процессов.

Клиническое наблюдение

Пациентка Е., 43 года, 18.11.2020 г. в плановом порядке поступила в отделение урологии НМХЦ им. Н.И. Пирогова с диагнозом: мочекаменная болезнь: коралловидный камень правой почки. Из анамнеза известно, что около трех лет назад при плановом амбулаторном обследовании по данным УЗИ почек были выявлены мелкие конкременты правой почки до 0,3 см. Проводилась литолитическая терапия с положительным клиническим эффектом. При плановом амбулаторном обследовании в октябре 2020 г. по данным ультразвукового исследования почек: все группы чашечек правой почки заполнены гиперэхогенными включениями с акустической тенью; по результатам компьютерной томографии органов брюшной полости и забрюшинного пространства с контрастированием: КТ-признаки коралловидного конкремента правой почки (до 2,5 см, плотностью 1346 HU).

При госпитализации планировалось выполнение оперативного вмешательства в объеме: перкутанная нефролитотрипсия справа (включающая в себя первым этапом катетеризацию правого мочеточника). Оперативное лечение сопровождалось нагнетанием ирригационной жидкости и контрастного препарата в полостную систему почки через мочеточниковый стент и фрагмен-

* e-mail: urology-andrology@yandex.ru

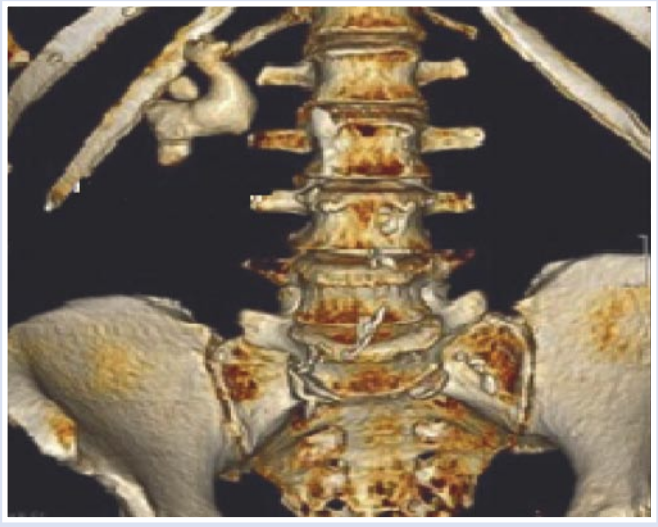

Рис. 1. КТ — картина конкремента правой почки.

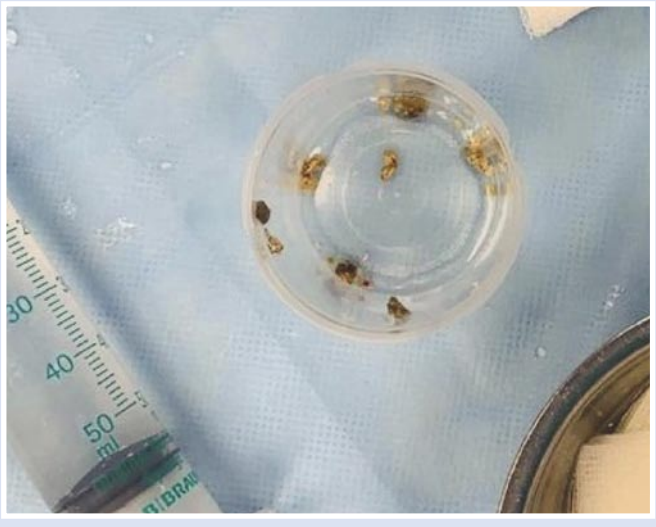

Рис. 2. Фрагментированный конкремент правой почки (после перкутанной нефролитотрипсии).

тации конкремента, однако, некоторая его часть находилась в недоступной для инструмента группе чашек, было решено провести оперативное лечение в два этапа. Интраоперационно мочеточниковый катетер был удален, и антеградно через нефростомический дренаж установлен катетер-стент с целью адекватного дренирования верхних мочевых путей и в качестве первого этапа для последующего оперативного вмешательства в объеме: удаление стента правого мочеточника, фиброуретеронефроскопия, нефролитотрипсия, нефролитоэкстракция справа с возможным рестентированием правого мочеточника через 3–4 недели. Бактериологический посев мочи с определением чувствительности к антибактериальным препаратам, взятый до оперативного лечения, роста не дал, поэтому интраоперационно проводилась антибактериальная профилактика — цефазолин. После литоэкстракции фрагменты конкремента были оправлены на бактериологический посев с определением чувствительности к антибактериальным препаратам и спектральный анализ .

Ранний послеоперационный период протекал гладко, без особенностей, однако на первые сутки пациентка пожаловалась на тянущие боли в поясничной области справа, потрясающий озноб, повышение температуры тела до 38,9 °С. По данным общего анализа крови — выраженный лейкоцитоз до 19×10^9, креатинин — 90,1 мкмоль/л, прокальцитониновый тест — 20,76 нг/мл. Учитывая наличие жалоб, клиническую картину и данные клинико-лабораторных исследований, диагноз скорректирован:

Посев на микрофлору с определением КОЕ (при выявлении микроорганизмов - определение чувствительности к антибиотикам) 11.2020 г.: Биоматериал: Камень правой почки
Выявлен микроорганизм: Proteus mirabilis; Комментарий: 10^7
Чувствительность к препарату: Colistin; Чувствительность: R
Чувствительность к препарату: Amikacin; Чувствительность: S
Чувствительность к препарату: Ertapenem; Чувствительность: S
Чувствительность к препарату: Ceftazidime; Чувствительность: S
Чувствительность к препарату: Cefotaxime; Чувствительность: S
Чувствительность к препарату: Piperacillin/Tazobactam; Чувствительность: S
Чувствительность к препарату: Tigecycline; Чувствительность: R
Чувствительность к препарату: Gentamicin; Чувствительность: R
Чувствительность к препарату: Levofloxacin; Чувствительность: S
Чувствительность к препарату: Trimethoprim/Sulfamethoxazole; Чувствительность: S
Чувствительность к препарату: Meropenem; Чувствительность: S
Чувствительность к препарату: Ciprofloxacin; Чувствительность: S
Чувствительность к препарату: Tobramycin; Чувствительность: S
Чувствительность к препарату: Ceftriaxone; Чувствительность: S
Чувствительность к препарату: Ampicillin; Чувствительность: S
Чувствительность к препарату: Fosfomycin; Чувствительность: S
Чувствительность к препарату: Cefixime; Чувствительность: S
Чувствительность к препарату: Amoxicillin/K Clavulanate; Чувствительность: R
Выявлен микроорганизм: Klebsiella pneumoniae; Комментарий: 10^6
Чувствительность к препарату: Cefepime; Чувствительность: S
Чувствительность к препарату: Ciprofloxacin; Чувствительность: S
Чувствительность к препарату: Piperacillin/Tazobactam; Чувствительность: S
Чувствительность к препарату: Meropenem; Чувствительность: S
Чувствительность к препарату: Ertapenem; Чувствительность: S
Чувствительность к препарату: Amikacin; Чувствительность: S
Чувствительность к препарату: Levofloxacin; Чувствительность: S
Чувствительность к препарату: Ceftazidime; Чувствительность: S
Чувствительность к препарату: Amoxicillin/K Clavulanate; Чувствительность: R
Выявлен микроорганизм: Escherichia coli; Комментарий: 10^7
Чувствительность к препарату: Gentamicin; Чувствительность: R
Чувствительность к препарату: Ceftriaxone; Чувствительность: S
Чувствительность к препарату: Levofloxacin; Чувствительность: S
Чувствительность к препарату: Meropenem; Чувствительность: S
Чувствительность к препарату: Ampicillin; Чувствительность: S
Чувствительность к препарату: Amoxicillin; Чувствительность: S
Чувствительность к препарату: Amikacin; Чувствительность: S
Чувствительность к препарату: Cefixime; Чувствительность: S
Чувствительность к препарату: Colistin; Чувствительность: R
Чувствительность к препарату: Cefotaxime; Чувствительность: S
Чувствительность к препарату: Tigecycline; Чувствительность: R
Чувствительность к препарату: Ertapenem; Чувствительность: S
Чувствительность к препарату: Cefuroxime; Чувствительность: S
Чувствительность к препарату: Imipenem; Чувствительность: R
Чувствительность к препарату: Amoxicillin/K Clavulanate; Чувствительность: R
Чувствительность к препарату: Ciprofloxacin; Чувствительность: S
Чувствительность к препарату: Piperacillin/Tazobactam; Чувствительность: S

Рис. 3. Данные бактериологического посева конкремента.

мочекаменная болезнь: коралловидный камень правой почки. Состояние после оперативного лечения: перкутанная нефролитотрипсия справа, стентирование правого мочеточника. Осложнение: острый необструктивный пиелонефрит справа. Проводилась эмпирическая антибактериальная терапия (до начала которой был взят бактериологический посев мочи с определением чувствительности к антибактериальным препаратам) — амоксициллин/клавулановая кислота (1000+200 мг) внутривенно 3 раза в сутки, однако спустя 48 часов, уже согласно данным посева на микрофлору конкремента правой почки (Рис. 3) антибакте-

Посев на микрофлору с определением КОЕ (при выявлении микроорганизмов - определение чувствительности к антибиотикам) 11.2020г.:
Биоматериал: Моча
Выявлен микроорганизм: Proteus mirabilis; Комментарий:10^5
Чувствительность к препарату: Ceftriaxone; Чувствительность: S
Чувствительность к препарату: Cefuroxime; Чувствительность: S
Чувствительность к препарату: Cefepime; Чувствительность: S
Чувствительность к препарату: Tobramycin; Чувствительность: S
Чувствительность к препарату: Amikacin; Чувствительность: S
Чувствительность к препарату: Gentamicin; Чувствительность: S
Чувствительность к препарату: Ceftazidime; Чувствительность: S
Чувствительность к препарату: Ciprofloxacin; Чувствительность: S
Чувствительность к препарату: Ampicillin; Чувствительность: S
Чувствительность к препарату: Imipenem; Чувствительность: I
Чувствительность к препарату: Meropenem; Чувствительность: S
Чувствительность к препарату: Ertapenem; Чувствительность: S
Чувствительность к препарату: Piperacillin/Tazobactam; Чувствительность: S
Чувствительность к препарату: Ampicillin/Subactam; Чувствительность: S
Чувствительность к препарату: Amoxicillin/K Clavulanate; Чувствительность: R
Чувствительность к препарату: Trimethoprim/Sulfamethoxazole; Чувствительность: S
Чувствительность к препарату: Chloramphenicol; Чувствительность: S
Выявлен микроорганизм: Klebsiella pneumoniae; Комментарий:10^3
Чувствительность к препарату: Aztreonam; Чувствительность: S
Чувствительность к препарату: Cefepime; Чувствительность: S
Чувствительность к препарату: Ciprofloxacin; Чувствительность: S
Чувствительность к препарату: Piperacillin/Tazobactam; Чувствительность: S
Чувствительность к препарату: Meropenem; Чувствительность: S
Чувствительность к препарату: Ertapenem; Чувствительность: S
Чувствительность к препарату: Amikacin; Чувствительность: S
Чувствительность к препарату: Levofloxacin; Чувствительность: S
Чувствительность к препарату: Ceftazidime; Чувствительность: S
Чувствительность к препарату: Amoxicillin/K Clavulanate; Чувствительность: R

Рис. 4. Данные бактериологического посева мочи (после оперативного лечения, перед началом антибактериальной терапии).

Рис. 5. Нефролитоэкстракция при помощи корзины Дормиа.

риальная терапия была скорректирована (ввиду резистентности к ранее выбранному препарату): внутривенно левофлоксацин 750 мг однократно, затем по 500 мг один раз в сутки под контролем клинико-лабораторных показателей. Нефростомический дренаж у данной пациентки удален в срок (на первые сутки после оперативного вмешательства), адекватное дренирование мочевого пузыря было обеспечено уретральным катетером более длительное время (для исключения рефлюкс-пиелонефрита).

Послеоперационный бактериологический посев мочи также дал рост (Рис. 4).

Учитывая данные бактериологических посевов, следует сделать вывод, что попадание в мочу микроорганизмов (Proteus mirabilis, Klebsiella pneumoniae) непосредственно связано с фрагментацией конкремента.

После проведения курса антибактериальной терапии пациентка была выписана в удовлетворительном состоянии.

При повторной госпитализации пациентке выполнено оперативное вмешательство в объеме: цистоскопия, удаление стента правого мочеточника, фиброуретеронефроскопия, нефролитоэкстракция.

Операция не сопровождалась фрагментацией конкремента ввиду его небольшого размера (8 мм) и свободной проходимости конкремента и корзины Дормиа по просвету мочеточника, расширенного на фоне длительного стояния стента) (Рис. 5). Дооперационный бактериологический посев мочи роста не дал, антибактериальная профилактика проводилась интраоперационно однократно — цефазолин. Послеоперационный период протекал гладко, без осложнений. На вторые сутки пациентка выписана в удовлетворительном состоянии.

По данным спектрального анализа конкремента: струвит ($MgNH_4PO_4 \cdot H_2O$) — 90%, брушит ($CaHPO_4 \cdot H_2O$) — 10%, что доказывает его инфекционную природу.

Заключение

Проведение комплексных метафилактических мероприятий в послеоперационном периоде позволяет добиться снижения частоты инфекционных осложнений. При фрагментации конкремента, нагнетании ирригационной жидкости в чашечно-лоханочную систему почки, выявлении роста микрофлоры в бактериологическом посеве мочи и посеве конкремента вероятность развития инфекционного процесса достоверно выше. Посев конкремента после эндовидеохирургических вмешательств, сопровождающихся дезагрегацией, играет важную роль в тех случаях, когда эмпирическая антибактериальная терапия является неэффективной, и в профилактике рецидивов камнеобразования.

Авторы заявляют об отсутствии конфликта интересов (The authors declare no conflict of interest).

ЛИТЕРАТУРА/REFERENCES

1. Акилов Ф.А., Гиясов Ш.И., Насыров Ф.Р. Послеоперационные инфекционно-воспалительные осложнения при эндоскопической хирургии нефролитиаза // Вестник экстренной медицины — 2011. — №4 — С. 82–84. [Akilov FA, Giyasov ShI, Nasyrov FR. Postoperative infectious and inflammatory complications in endoscopic surgery of nephrolithiasis. Vestnik eksrennoi mediciny. 2011; (1): 82–84. (In Russ).]
2. Гулиев Б.Г., Стецик Е.О., Заикин А.Ю. Перкутанное лечение коралловидного нефролитиаза // Урология. Урологические ведомости. — 2017. — Т.7. — С. 38–39. [Gyliev BG, Stezik EO, Zaikin AYu. Percutaneous treatment of coral nephrolithiasis. Urologya. Urolologicheskie vedomosti. 2017; 7: 38–39. (In Russ).]
3. Гулиев Б.Г., Стецик Е.О., Заикин А.Ю. Прогнозирование инфекционных осложнений перкутанной нефролитотрипсии // Урология. Урологические ведомости. — 2017. — Т.7. — С. 37–38. [Gyliev BG, Stezik EO, Zaikin AYu. Prediction of infectious complications of percutaneous nephrolithotripsy. Urologya. Urolologicheskie vedomosti. 2017; 7: 38–39. (In Russ).]
4. Стрельцова О.С., Гребенкин Е.В. Современные методы профилактики инфекционно-воспалительных осложнений контактной и дистанционной литотрипсии // Экспериментальная и клиническая урология — 2019. — №3 — С. 118–125. [Streltsova OS, Grebenkin EV. Modern methods prevention of infectious and inflammatory complications of contact and distance lithotripsy. Eksperimentalnaya I klinicheskaya urologia. 2019; 3:118–125. (In Russ).]
5. Demirtas A, Yildirim YeS. Antibiotic utilization before endourological surgery for urolithiasis: endourological society survey results. J Endourol. 2018; 32(10): 978–985.
6. Liu Yq, Lu J, Hao Yc, Xiao Cl, Ma Ll. Predicting model based on risk factors for urosepsis after percutaneous nephrolithotomy. Beijing Da Xue Xue Bao Yi Xue Ban. 2018; 50(3): 507–513.

АНГИОСАРКОМА ВАРИКОЗНО-РАСШИРЕННЫХ ВЕН ПЕРЕДНЕЙ БРЮШНОЙ СТЕНКИ

Батрашов В.А.[1], Яшкин М.Н.[1], Чернов Г.А.[2], Черняго Т.Ю.* [1]

[1] *ФГБУ «Национальный медико-хирургический Центр им. Н.И. Пирогова», Москва*

[2] *ФГБУ «3 Центральный военный клинический госпиталь им. А.А. Вишневского», Красногорск*

DOI: 10.25881/BPNMSC.2020.80.11.026

Резюме. Ангиосаркома — крайне редко встречающаяся опухоль, тяжело поддающаяся диагностике и лечению. Представляем клиническое наблюдение пациента, поступившего в НМХЦ им. Н.И. Пирогова с предполагаемым диагнозом — варикотромбофлебит вен передней брюшной стенки. Была проведена операция: иссечение тромбированных поверхностных вен передней брюшной стенки (гипогастральной области). Спустя месяц пациент повторно госпитализирован в отделение сосудистой хирургии с рецидивом варикотромбофлебита той же локализации. Принято решение о проведении повторной операции с дальнейшим гистологическим исследованием, по результатам которой у пациента была диагностирована ангиосаркома варикозно-расширенных вен передней брюшной стенки. Пациент был направлен в специализированный онкологический стационар, где проходил длительную химио- и лучевую терапию. С положительной динамикой (регресс очагов тромбированных вен гипогастральной области) пациент был выписан из стационара, данных за прогрессирование онкологического процесса в дальнейшем получено не было.

Ключевые слова: ангиосаркома; посттромботическая болезнь; варикотромбофлебит; клиническое наблюдение.

ANGIOSARCOMA OF VARICOSE VEINS OF THE ANTERIOR ABDOMINAL WALL

Batrashov V.A.[1], Yashkin M.N.[1], Chernov G.A.[2], Chernyago T.Yu.* [1]

[1] *Pirogov National Medical and Surgical Center, Moscow*

[2] *Central Military Clinical Center A.A. Vishnevsky Hospital, Krasnogorsk*

Abstract. Angiosarcoma is an extremely rare tumour that is difficult to diagnose and treat. We present a clinical case of a patient admitted to the National Medical and Surgical Center named after N.I. Pirogov with the presumptive diagnosis of thrombophlebitis of the veins of the anterior abdominal wall. The operation was performed: Excision of thrombosed superficial veins of the anterior abdominal wall (hypogastric region) with a positive result. However, a month later, the patient was re-admitted to the vascular surgery department with a worsening condition. It was decided to carry out a second operation with further histological examination, according to the results of which, the patient was diagnosed with angiosarcoma of varicose veins of the anterior abdominal wall. The patient was transferred to a specialized oncological hospital, where he underwent long-term chemotherapy and radiation therapy. With positive dynamics (regression of foci of thrombosed veins in the hypogastric region), the patient was discharged from the hospital, data for the progression of the oncological process were not obtained in the future.

Keywords: angiosarcoma, postthrombotic syndrome, thrombophlebitis, case report.

Актуальность

Ангиосаркома — редкая злокачественная опухоль эндотелиального происхождения, проявляющаяся множеством клинических форм и локализаций. Чаще всего ангиосаркомой поражаются мягкие ткани, грудная клетка, висцеральные органы и кости [1]. Сосудистые саркомы, как правило, встречаются намного реже сарком других локализаций, и составляют менее чем 1% случаев. Первичные злокачественные опухоли венозного происхождения чрезвычайно редки. Лечение больных ангиосаркомой сложное, выживаемость составляет не более 35% за 5 лет. В литературе описано не более 100 случаев ангиосарком венозного происхождения различной локализации: внутренней яремной вены [2], общей подвздошной вены [3], бедренной вены [4; 5], большой подкожной вены [6], наружной подвздошной вены [7–10], аксиллярной вены [11], верхней полой вены [12], нижней полой вены [13]. Приводим клиническое наблюдение пациента с ангиосаркомой вторично расширенных поверхностных вен передней брюшной стенки.

Описание клинического наблюдения

Пациент Б., 81 год, обратился с жалобами на наличие болезненного уплотнения над лоном справа, изменение цвета кожного покрова до багрово-цианотичного оттенка.

Из анамнеза, в 2002 г. пациент перенес радикальную простатэктомию по поводу аденокарциномы предстательной железы $T_2N_0M_0$. В связи с интраоперационным профузным кровотечением была выполнена перевязка общей подвздошной вены справа. Течение послеоперационного периода осложнилось несостоятельностью пузырно-уретрального анастомоза, стриктурой уретры, была наложена пункционная эпицистостома. После оперативного вмешательства пациент наблюдался врачом-онкологом, признаков рецидива заболевания не отмечалось. В 2015 г. пациент отметил появление уплотненных расширенных вен над лоном. Самостоятельно использовал местные средства (гепариновая мазь, троксевазин) с временным положительным эффектом — вены становились мягче, не вызывали дискомфорта. Однако, спустя месяц, пациент обратился за консультацией в НМХЦ им. Н.И. Пирогова.

При осмотре пациента объективно отмечался отек правой голени +3 см; в гипогастральной области — наличие болезненных плотных расширенных подкожных вен, цианотичный оттенок кожного

* e-mail: chernyago.t@yandex.ru

покрова с участками мацерации в проекции вен, наличие болезненного инфильтрата размерами 17×9 см (Рис. 1).

С диагнозом варикотромбофлебит вен передней брюшной стенки пациент был госпитализирован в отделение сосудистой хирургии НМХЦ им. Н.И. Пирогова, где проходил лечение с 5 по 24 ноября 2015 г.

Результаты физикального, лабораторного и инструментального исследования

По данным компьютерной томограммы живота и таза с контрастированием — состояние после удаления простаты, в ложе удаленной простаты рецидива выявлено не было. Было отмечено варикозное расширение вен лобковой области, вызванное перетоком крови из правой общей бедренной вены в левую общую бедренную вену (Рис. 2). Данная клиническая ситуация была интерпретирована как посттромботическая болезнь в результате перевязки общей подвздошной вены справа с формированием коллатерального пути венозного оттока от правой нижней конечности и появлением вторично расширенных поверхностных вен гипогастральной области.

Пациент осмотрен смежными специалистами: кардиологом, урологом, онкологом. Установлен диагноз. Основной: посттромботическая болезнь правой нижней конечности, отечно-варикозная форма, стадия неполной реканализации подколенного сегмента, окклюзия подвздошного сегмента. CEAP: C2,3, S. Перевязка общей подвздошной вены справа от 2002 г. Осложнение: варикотромбофлебит вен передней брюшной стенки. Сопутствующий: ИБС, атеросклеротический кардиосклероз, артериальная гипертензия 3 ст., риск сердечно-сосудистых осложнений, недостаточность кровообращения 1А ст, простатэктомия в 2002 г., эпицистостома.

Проводилась консервативная антикоагулянтная (эноксапарин натрия 40 мг подкожно 1 раз в сутки) и противовоспалительная (диклофенак натрия 75 мг внутримышечно 1 раз в сутки) терапия. Проводимая терапия не дала положительного эффекта — пациент отметил усиление боли.

17.11.2015 г. в условиях внутривенной анестезии проведена операция — иссечение тромбированных поверхностных вен передней брюшной стенки (гипогастральной области): разрезом 13 см рассечена кожа в правой гипогастральной области, индуративная ткань; тупым способом визуализировано дно раны; отмечались варикозно-расширенные вены, заполненные тромботическими массами; тромбированные вены иссечены, предварительно прошиты нитью Prolene 5/0; при дальнейшей ревизии раны выявлена функционирующая коллатеральная венозная ветвь; иссечены индуративные ткани; гемостаз; послойное ушивание раны.

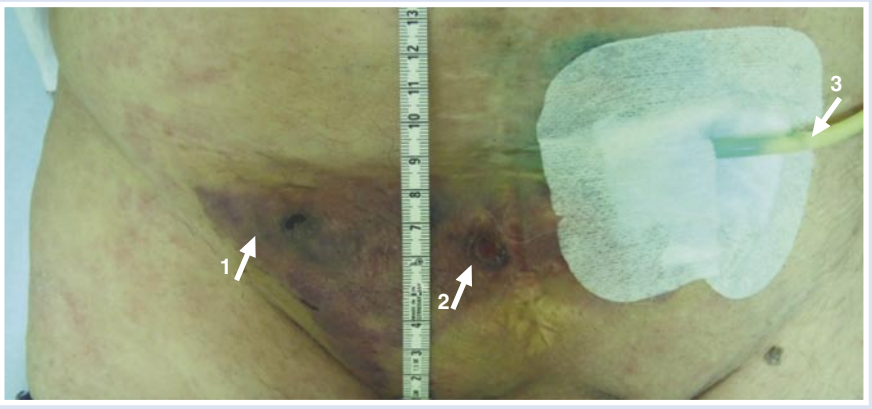

Рис. 1. Внешний вид гипогастральной области пациента при госпитализации. 1 — болезненный инфильтрат размером 17х9 см; 2 — мацерация кожи над варикозно-расширенными подкожными венами; 3 — функционирующая эпицистостома.

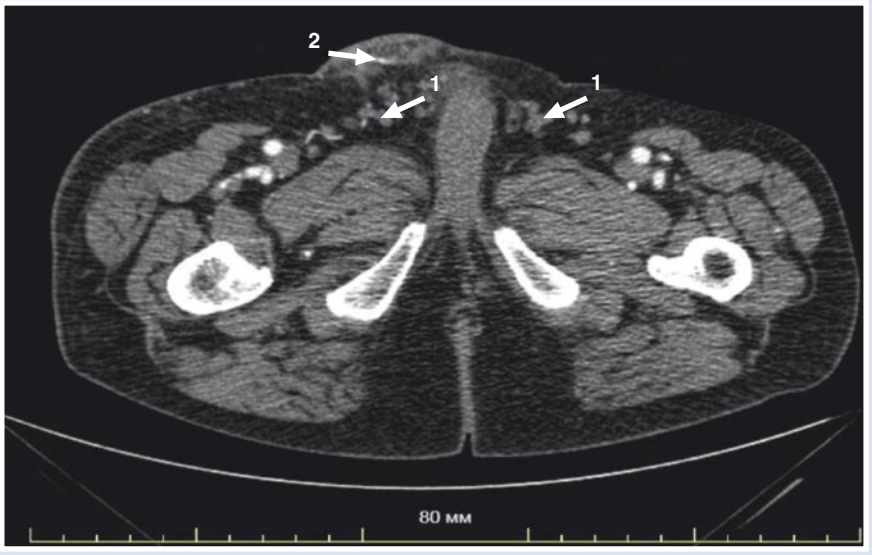

Рис. 2. Компьютерная томограмма живота и таза с контрастированием. 1 — варикозно-расширенные вены передней брюшной стенки; 2 — инфильтрат правой гипогастральной области.

Послеоперационный период протекал без осложнений, рана заживала первичным натяжением. 24.11.2015 г. пациент в удовлетворительном состоянии был выписан на амбулаторное долечивание.

Спустя месяц после операции пациент отметил повторное появление боли в области передней брюшной стенки в проекции варикозных вен, появление воспалительного инфильтрата в надлобковой области. С рецидивом тромбофлебита поверхностных вен передней брюшной стенки повторно госпитализирован в отделение сосудистой хирургии, где находился на лечении с 12 по 26 января 2016 г.

При оценке локального статуса в надлобковой и гипогастральной областях справа, в месте ранее проведенной операции, отмечалось болезненное уплотнение размерами 20×10 см, варикозно-расширенные вены. Кожа над инфильтратом — цианотично-багрового оттенка, с участками некроза (Рис. 3).

Было принято решение выполнить иссечение инфильтрата с тромбированными поверхностными венами с проведением дальнейшего гистологического исследования.

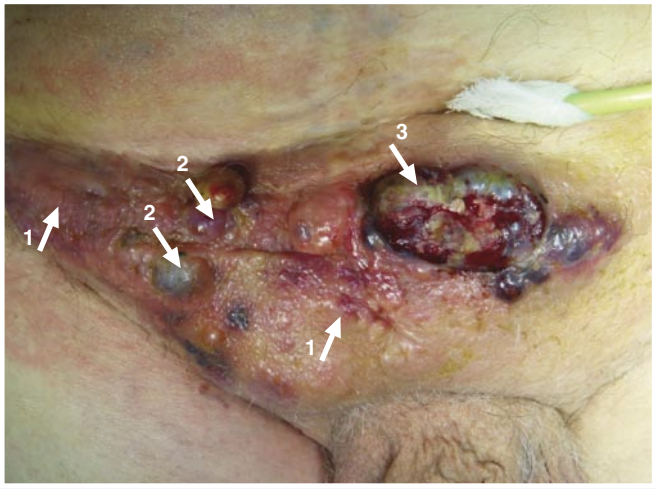

Рис. 3. Внешний вид гипогастральной области пациента при повторной госпитализации. 1 — болезненный инфильтрат; 2 — тромбированные варикозные вены; 3 — некроз кожи над тромбированными варикозными венами.

Рис. 4. Иссеченные тромбированные варикозные узлы до апоневроза передней брюшной стенки. Удалены в пределах здоровых тканей.

Рис. 5. Внешний вид послеоперационной раны. Послеоперационная рана зажила первичным натяжением.

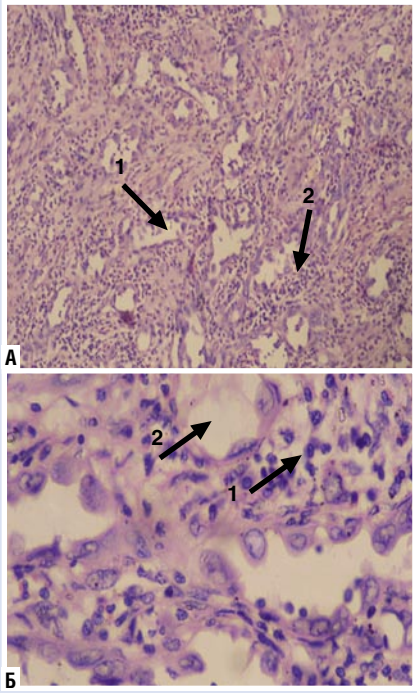

Рис. 6. Гистологическое исследование удаленных варикозных узлов с окружающими тканями. А: 1 — сосудистые щели, 2 — атипичные клетки (гематоксилин и эозин х 100); Б: 1 — атипичные эндотелиальные клетки с высокой митотической активностью, 2 — расширенные лимфатические и кровеносные сосуды (гематоксилин и эозин х 400).

14.01.2016 г., под внутривенной анестезией, выполнена повторная операция: разрезом 13 см с иссечением послеоперационного рубца рассечена кожа надлобковой и правой гипогастральной областей; тупым способом визуализировано дно раны; в пределах здоровых тканей до апоневроза передней брюшной стенки иссечены индуративные ткани, а также вены, заполненными тромботическими массами; гемостаз; послойное ушивание раны. Удаленные ткани были отправлены на гистологическое исследование (Рис. 4). Послеоперационная рана зажила первичным натяжением на 14 сутки (Рис. 5).

По данным гистологического исследования в дерме и подкожной жировой клетчатке (с активной воспалительной инфильтрацией в строме) определялся обширный рост опухолевой ткани, по морфологической характеристике соответствующей ангиосаркоме и растущей в непосредственной близости от плоскости резекции; фрагменты фиброзно-жировой ткани с активной воспалительной инфильтрацией в строме и участками роста ангиосаркомы (Рис. 6).

Пациент был направлен на дообследование в специализированное онкологическое отделение. Выполнено иммунногистохимическое исследование удаленных тканей с использованием антител к HHV8, CD31, CD34, Ki67. Выявлена диффузная экспрессия в опухолевых клетках CD31, CD34, отсутствие экспрессии опухолевыми клетками HHV8, индекс пролиферации Ki67 — 40%. Таким образом, выявлена вторичная ангиосаркома G-3, обусловленная послеоперационным лимфостазом.

Проведен курс химиотерапии (Паклитаксел 150 мг в/в капельно 5 месяцев), 20 курсов лучевой терапии, с положительным эффектом. Была отмечена положительная динамика в виде регресса очагов тромбированных вен гипогастральной области. По данным лучевых методов диагностики (КТ) данных за прогрессирование онкологического процесса в дальнейшем получено не было. Период наблюдения за пациентом составил 3,5 года.

Заключение

Следует учитывать, что описанная патология тяжело поддается не только лечению, но и диагностике. В нашем случае ни результаты УЗДС вен передней брюшной стенки и вен нижних конечностей, ни данные КТ с болюсным контрастированием не имели диагностической ценности: ангиосаркома явилась послеоперационной находкой по данным гистологического исследования. Согласно рекомендациям ESMO [14] диагностическим стандартом в данной ситуации является проведение whole-body MRI and PET scan, что в нашем случае не позволило достоверно диагностировать заболевание. Это доказывает необходимость более тщательной предоперационной диагностики, а также мультидисциплинарного подхода, как в диагностике, так и в лечении данной патологии. Методами выбора лечения ангиосарком, по рекомендациям ESMO, являются радикальная операция с полной резекцией опухоли и последующей химио- и лучевой терапией.

Дополнительная информация

Согласие пациента. Пациент добровольно подписал информированное согласие на публикацию персональной медицинской информации в обезличенной форме.

Авторы заявляют об отсутствии конфликта интересов (The authors declare no conflict of interest).

ЛИТЕРАТУРА/REFERENCES

1. Lucas DR. Angiosarcoma, radiation-associated angiosarcoma, and atypical vascular lesion. Arch Pathol Lab Med. 2009; 133(11): 1804–1809. doi: 10.1043/1543-2165-133.11.1804.
2. Kishimoto I, Kikuchi M, Shinohara S, et al. A case of angiosarcoma arising from internal jugular vein. Auris Nasus Larynx. 2015; 42(1): 68–71. doi.org/10.1016/j.anl.2014.08.018.
3. Ibis K, Usta U, Cosar R, et al. Angiosarcoma of common iliac vein. BMJ Case Reports. 2015; bcr2014206103. doi: 10.1136/bcr-2014-206103.
4. Cameliere L, Palcau L, Felisaz A, et al. Intimal Angiosarcoma from the Common Femoral Vein in a 27-Year-Old Patient. Ann Vasc Surg. 2015; 29(2): 364. doi: 10.1016/j.avsg.2014.09.022.
5. Robertson NJ, Halawa MH, Smith ME. Intravascular synovial sarcoma. Int Clin Pathol J. 1998; 51(2): 172–173. doi.org/10.1136/jcp.51.2.172.
6. Fremed DI, Faries PL, Schanzer HR, et al. Primary leiomyosarcoma of saphenous vein presenting as deep venous thrombosis. Vascular. 2014; 22(6): 450–453. doi.org/10.1177/1708538113516446.
7. Greenwald U, Newman E, Taneja S, et al. Malignant epithelioid angiosarcoma of the external iliac vein presenting as venous thrombosis. Ann Vasc Surg. 2004; 18(4): 493–496. doi.org/10.1007/s10016-004-0067-9.
8. Gasparis AP., Wall P, Ricotta JJ. Adventitial cystic disease of the external iliac vein presenting with deep venous thrombosis: a case report. J Vasc Endovasc Surg. 2004; 38(3): 273–276. doi.org/10.1177/153857440403800313.
9. Lin E. Diagnosis of venous angiosarcoma by FDG PET/CT. Clin Nucl Med. 2008; 33(1): 66–67. doi.org/10.1097/RLU.0b013e318148b217.
10. White JS, Medlicott SA, Brown H, et al. Intravascular synovial sarcoma of the external iliac vein and reconstruction with the superficial femoral vein. J Vasc Surg Vasc Sci. 2005; 42(2): 365–367. doi.org/10.1016/j.jvs.2005.03.059.
11. Alosco T, Sinning H, Harwick R, et al. Angiosarcoma of the axillary vein. Cancer. 1989; 64(6): 1301–1303. doi: 10.1002/1097-0142(-19890915)64:6<1301::aid-cncr2820640622->3.0.co;2-w.
12. Abratt RP, Williams M, Raff M, et al. Angiosarcoma of the superior vena cava. Cancer. 1983; 52(4): 740–743. doi: 10.1002/1097-0142(19830815)52:4<740::aid-cncr2820520429>3.0.co;2-p.
13. Lang EK, Rudman E, Colon I, et al. Hematuria: the presenting symptom of an angiosarcoma of the inferior vena cava. The Journal of urology. 2009; 182(5): 2470. doi: 10.1016/j.juro.2009.07.099.
14. Casali PG, Abecassis N, Aro HT, et al. Soft tissue and visceral sarcomas: ESMO–EURACAN Clinical Practice Guidelines for diagnosis, treatment and follow-up. Ann Oncol. 2018; 29(4): 51–67. doi: 10.1093/annonc/mdy096.

ХИРУРГИЧЕСКОЕ ЛЕЧЕНИЕ ПОДСЛИЗИСТОЙ ОПУХОЛИ ПИЩЕВОДА

DOI: 10.25881/BPNMSC.2020.94.62.027

Погосов Н.В.[1, 3], **Крайнюков П.Е.**[1, 2], **Кондаков Е.В.*** [3], **Ким Д.Ю.**[1], **Кокорин В.В.**[1, 3]

[1] *ФКУ «Центральный военный клинический госпиталь им. П.В. Мандрыка», Москва*
[2] *ФГАОУ «Российский университет дружбы народов», Москва*
[3] *ФГБУ «Национальный медико-хирургический Центр им. Н.И. Пирогова», Москва*

Резюме. Гастроинтестинальные стромальные опухоли, расположенные в нижней трети задней стенки пищевода, редко встречаются в практике оперирующего хирурга и описываются в литературе. При этом стоит отметить, что, несмотря на редкость данного заболевания, его рост в последнем десятилетии двукратно возрос. Исходя из этого обстоятельства, можно утверждать о том, что изучение стромальных опухолей является важным направлением исследований, поскольку позволяет глубже изучить болезнь и способы дальнейшего лечения.

Проводить лечение необходимо с участием специалистов: хирурги-онкологи, гистологи и химиотерапевты. Только комплексное лечение позволяет максимально эффективно бороться с проявлениями болезни и принимать надлежащие меры по ее лечению.

В ходе лечения пациенты подвергаются хирургическому вмешательству с обязательным иммуногистохимическим исследованием операционного материала, что позволяет выработать качественные методы стратегии дальнейшего лечения и реабилитации пациента.

Ключевые слова: гастроинтестинальная стромальная опухоль, хирургическое лечение, опухоли пищевода.

SURGICAL TREATMENT OF SUBMUCOSULAR TUMOR OF THE ESOPHAGUS

Pogosov N.V.[1, 3], **Krainyukov P.E.**[1, 2], **Kondakov E.V.*** [3], **Kim D.Yu.**[1], **Kokorin V.V.**[1, 3]

[1] *Central Military Clinical Hospital named after P.V. Mandryka, Moscow*
[2] *RUDN University, Moscow*
[3] *Pirogov National Medical and Surgical Center, Moscow*

Abstract. Gastrointestinal stromal tumors located in the lower third of the posterior wall of the esophagus are rare in the practice of the operating surgeon and are rarely described in the world literature. It should be noted that, despite the rarity of the presented disease, its growth has doubled in the last decade. Based on this circumstance, it can be argued that the study of stromal tumors is an important component in the field of medicine, since it allows a deeper study of the disease and ways of further treatment.

The article notes that it is necessary to carry out treatment with the participation of specialists in such fields as: oncologist surgeons, histologists and chemotherapists. Only comprehensive treatment can effectively combat the manifestations of the disease and take appropriate measures to treat it.

In the course of treatment, patients undergo surgical intervention with mandatory immunohistochemical examination of the operating material, which makes it possible to develop high-quality strategies for further treatment and rehabilitation of the patient.

Keywords: gastrointestinal stromal tumor, surgical treatment, tumors of the esophagus.

В структуре злокачественных заболеваний гастроинтестинальные стромальные опухоли составляют примерно 1% от всех выявленных заболеваний [1; 2]. В последнее десятилетие заболеваемость увеличилась в 2 раза. GIST может развиваться на любом участке пищеварительного тракта [3; 4]. Наиболее редко встречается локализация в пищеводе (2% от всех выявленных подслизистых опухолей) [5; 6]. Эти неэпителиальные поражения обладают рядом особенностей: гистологическими, иммуногистохимическими, молекулярно-генетическими, что и выделяет их в особую нозологическую группу. Все виды GIST потенциально злокачественны и метастазируют гематогенным путем [7; 8]. Лечение подобных опухолевых образований осуществляется хирургическим путем с последующим иммуногистохимическим исследованием материала и возможным проведением адъювантной таргетной терапии [9].

Больной У. 60 лет, поступил на плановое обследование в кардиологическое отделение с диагнозом: ИБС. Атеросклеротический и постинфарктный кардиосклероз. Стенозирующий атеросклероз коронарных артерий: окклюзия ПМЖВ на границе средней и дистальной трети. ЧКА ПМЖВ стентом с лекарственным покрытием «BioMime» от 24.02.2020 г. ХСН0. Гипертоническая болезнь III ст. АГ 3. Риск ССО 4. Узловой эутиреоидный зоб. До госпитализации предъявлял жалобы на затруднение прохождения пищи по пищеводу, тянущие боли в эпигастральной области после приема пищи.

В ходе обследования выполнена эзофагогастродуоденоскопия (ЭГДС), рентгеноскопия пищевода с пероральным контрастированием, компьютерная томография ОГП и ОБП, пациент консультирован хирургом.

По данным ЭГДС: пищевод свободно проходим. Над зубчатой линией по задней стенке имеется подслизистое образование, размером около 18×15×10 мм, с гладкой неровной поверхностью (Рис. 1), покрытое неизмененной слизистой. Симптом «шатра» — положителен. Розетка кардии смыкается неплотно. Зубчатая линия выражена хорошо, находится на уровне ножек диафрагмы.

Результаты рентгеноскопии пищевода с пероральным контрастированием: по задней стенке нижней трети пищевода определяется дефект наполнения, размерами 30×15×10 мм с гладкими и четкими контурами. Симптом «ниши» отсутствует. Нарушения прохождения водорастворимого контрастного вещества не отмечается (Рис. 2, 3).

* e-mail: pursuitforse@gmail.com

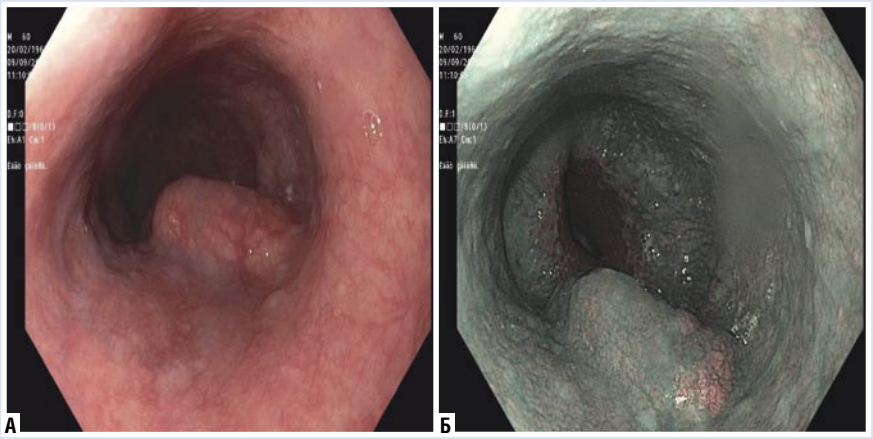

Рис. 1. Подслизистое образование задней стенки нижней трети пищевода в обычном и NBI режимах.

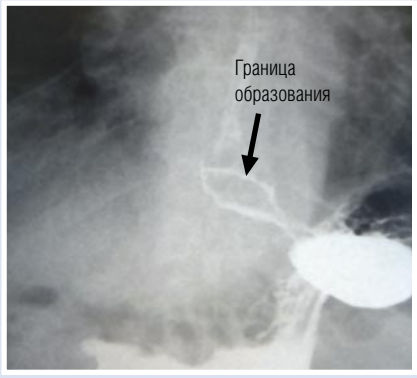

Рис. 2. Подслизистое образование нижней трети пищевода, расположенное на задней стенке в прямой проекции.

Рис. 3. Дефект наполнения, расположенный по задней стенке нижней трети пищевода в боковой проекции.

По данным компьютерной томографии ОГП: по задней стенке пищевода в его нижней трети (на границе Th IX и Th X позвонков) расположено подслизистое опухолевидное образование, размерами 30×15×10 мм, нарушающее просвет пищевода (Рис. 4).

На основании анамнеза, инструментальных методов лечения установлен клинический диагноз: подслизистая опухоль нижней трети пищевода.

Проведен онкологический консилиум, пациенту рекомендовано хирургическое лечение в объеме лапароскопической резекции подслизистого образования пищевода.

Под эндотрахеальным наркозом через прокол на 2 см выше пупка после наложения пневмоперитонеума в брюшную полость введена телекамера-лапароскоп «Шторц» и под визуальным контролем четыре рабочих инструмента. При ревизии органов брюшной полости видимые отделы желудка, тонкой и толстой кишок без особенностей. Между ножками диафрагмы рассечена париетальная брюшина, нижняя треть пищевода мобилизована. По задней стенке нижней трети пищевода визуализируется опухолевое образование, расположенное подслизисто, неправильной формы, упругое, размерами 4,0×2,0 см. Выполнена эзофаготомия до слизистой оболочки без ее рассечения. Опухолевое образование выделено тупым и острым способом в пределах собственной капсулы без вскрытия последней (Рис. 5). Эвакуировано из брюшной полости в контейнере (Рис. 6). Стенка пищевода ушита однорядными узловыми швами. Дефект между ножками диафрагмы ушит узловыми швами. Через отдельное троакарное отверстие в брюшную полость установлен дренаж в левое поддиафрагмальное пространство. Гемостаз устойчивый. Счет салфеток верный. Послойное ушивание ран.

Операционный материал отправлен на патоморфогистологическое исследование.

Заключение: фрагмент мезенхимального веретеноклеточного образования без признаков клеточной и ядерной атипии, видимых фигур митозов. Дифференци-

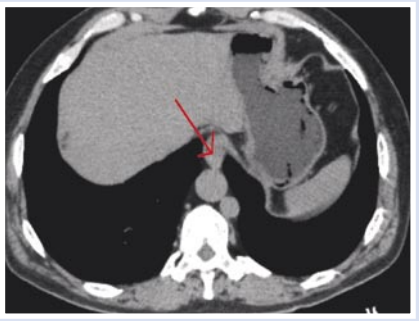

Рис. 4. Подслизистое образование задней стенки нижней трети пищевода (помечено на рисунке).

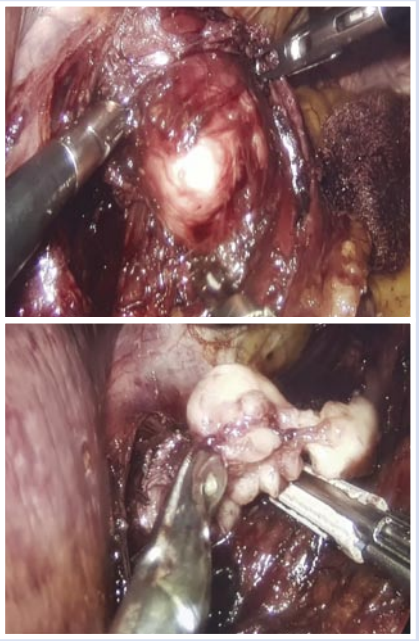

Рис. 5. Вскрытие мышечного слоя абдоминального отдела пищевода, выделение подслизистого образования нижней трети задней стенки пищевода в пределах капсулы без рассечения слизистой оболочки пищевода.

Рис. 6. Макропрепарат. Подслизистое образование неправильной формы, упругое, многоузловое, в собственной капсуле.

альный диагноз между GIST, шванномой, лейомиомой. Для уточнения гистогенеза и потенциала озлокачествления необходимо ИГХ- исследование.

Результаты иммуногистохимического исследования: проведено иммуногистохимическое исследование с Vimentin, Desmin, Musc. Actin, b-Rftenin, CD34, CD117, DOG1, S100, EGFR, CD68, Ki67. В опухолевых клетках выявлена положительная реакция с Vimentin, Desmin, Musc. Actin. С остальными антителами реакция негативная. Ki67 позитивные клетки одиночные.

Учитывая радикальность проведенной операции, соблюдение принципов абластики, а также результаты гистологического и иммуногистохимического заключения проведен повторный онкологический консилиум. Решение консилиума: проведение адьювантной химиотерапии, таргетной химиотерапии не показано. Показано контрольное обследование через 3 месяца, динамическое наблюдение.

Авторы заявляют об отсутствии конфликта интересов (The authors declare no conflict of interest).

ЛИТЕРАТУРА/REFERENCES

1. Cichoz-Lach H, Kasztelan-Szczerbińska B, Słomka M. Gastrointestinal stromal tumors: epidemiology, clinical picture, diagnosis, prognosis and treatment. Pol. Arch. Med. Wewn. 2008; 118(4): 216–221.
2. Носов Д. А. Гастроинтерстенальные стромальные опухоли: новая нозологическая единица и современные возможности лечения / VII Российская онкологическая конференция: RosOncoWeb–2017. [Nosov DA. Gastrointerstenal'nye stromal'nye opuholi: novaya nozologicheskaya edinica i sovremennye vozmozhnosti lecheniya. VII Rossijskaya onkologicheskaya konferenciya: RosOncoWeb–2017. (In Russ).] Доступно по: https://rosoncoweb.ru/library/congress/ru/07/13.php.
3. Goettsch WG, Bos SD, Breekveldt-Postma N, et al. Incidence of gastrointestinal stromal tumours is underestimated: Results of a nationwide study. Eur. J. Cancer. 2005; 41: 2868–2872.
4. Старков Ю.Г. Подслизистые новообразования желудочно-кишечного тракта в эндоскопической практике // Хирургия. — 2010. — №2. — С. 51–59. [Starkov YuG. Podslizistye novoobrazovaniya zheludochno-kishechnogo trakta v endoskopicheskoj praktike. Hirurgiya. 2010; 2: 51–59. (In Russ).]
5. Corless CL, Fletcher JA, Heinrich MC. Biology of gastrointestinal stromal tumors. J. Clin. Oncol. 2004; 22(18): 3813–3825.
6. Polkowski, M. Submucosal lesions. Gastrointestinal Endoscopy. 2005; 15(1): 33–54.
7. Miettinen M., Lasota J. Semin. Diagn. Pathol. 2006; 23:70–83.
8. Анурова О.А., Снигур П.В., Филиппова Н.А., Сельчук В.Ю. Морфологическая характеристика стромальных опухолей желудочно-кишечного тракта // Архив патологии. — 2006. — №1(68). — С. 10–13. [Anurova OA, Snigur PV, Filippova NA, Sel'chuk VYU. Morfologicheskaya harakteristika stromal'nyh opuholej zheludochno-kishechnogo trakta. Arhiv patologii. 2006; 1(68): 10–13. (In Russ).]
9. Юричев И.Н., Бурдюков М.С., Нечипай А.М., Чистякова О.В. Гастроинтестинальные стромальные опухоли: проблемы диагностики и лечения // Экспериментальная и клиническая гастроэнтерология. — 2012. — №9. — С. 60–66. [YUrichev IN, Burdyukov MS, Nechipaj AM, CHistyakova OV. Gastrointestinal'nye stromal'nye opuholi: problemy diagnostiki i lecheniya // Eksperimental'naya i klinicheskaya gastroenterologiya. 2012; 9: 60–66. (In Russ).]

ВОЗМОЖНОСТИ УЛЬТРАЗВУКОВОГО ИССЛЕДОВАНИЯ НА ЭТАПЕ УГЛУБЛЕННОГО МЕДИЦИНСКОГО ОСМОТРА В ОПРЕДЕЛЕНИИ СИНХРОННОГО РАКА ПРИ МНОЖЕСТВЕННЫХ ИЗМЕНЕНИЯХ ПОЧЕК

Рыбчинский С.С.* [1], Крайнюков П.Е.[1, 2], Бакасова А.В.[1], Кулова И.А.[1]

[1] *ФКУ «Центральный военный клинический госпиталь им. П.В. Мандрыка», Москва*
[2] *ФГАОУ «Российский университет дружбы народов», Москва*

DOI: 10.25881/BPNMSC.2020.14.50.028

Резюме. Представлено описание клинического наблюдения пациента с синхронным раком на фоне множественных изменений почек. Расставленные акценты направлены на ранее выявление новообразований при проведении ультразвукового исследования в ходе углубленного медицинского осмотра.

Ключевые слова: множественные изменения, синхронный рак, опухоль почек, углубленный медицинский осмотр.

POSSIBILITIES OF ULTRASOUND EXAMINATION AT THE STAGE OF IN-DEPTH MEDICAL EXAMINATION IN DETERMINING SYNCHRONOUS CANCER WITH MULTIPLE KIDNEY CHANGES

Rybchinskii S.S.* [1], Krainyukov P.E.[1, 2], Bakasova A.V.[1], Kulova I.A.[1]

[1] *P.V. Mandryka Central Military Clinical Hospital, Moscow*
[2] *RUDN University, Moscow*

Abstract. The article describes a clinical observation of a patient with synchronous cancer on the background of multiple kidney changes. The emphasis is placed on the early detection of neoplasms during ultrasound during an in-depth medical examination.

Keywords: multiple changes, synchronous cancer, kidney tumor, in-depth medical examination.

Актуальность

Почечно-клеточный рак (ПКР) — злокачественное поражение органа, занимающее 3-е место среди других заболеваний мочеполовой системы с преимущественным поражением лиц мужского пола в возрасте старше 60 лет. «Золотой стандарт» в диагностике — мультиспиральная компьютерная

* e-mail: rss_@list.ru

томография (МСКТ) с контрастным усилением [1–3].

Заболевание длительное время протекает бессимптомно, затрудняя раннюю диагностику вследствие отсутствия показаний для назначения визуализирующих методов [4; 5]. Новообразование выявляется случайно, как по поводу не связанного с органами забрюшинного пространства заболевания, по которому назначено инструментальное исследование [ультразвуковое (УЗИ), МСКТ или магнитно-резонансная томографии], так и при манифестации соответствующих признаков ПКР (гематурии, боли в поясничной области, лихорадки, недомогания и пр.) [6]. Классическая сонографическая картина опухоли — однородное гипо-/изоэхогенное новообразование овоидной формы, с ровными четкими контурами и ободком сниженной плотности [7; 8]. По сравнению с другими инструментальными методами УЗИ обладает сниженной диагностической эффективностью, особенно при размерах новообразования менее 3 см, когда возможно проведение органосохраняющих операций [1; 9]. Дифференцировка ПКР имеет ряд нюансов, обусловленных мимикрией признаков при ряде состояний (осложненные кисты, рубцовые и воспалительные изменения, особенности визуализации, аномалии развития и др.), ограниченном акустическом доступе, множественных изменениях почек, опыте и подготовке специалиста, классе используемого оборудования [10; 11].

Из литературных источников в свободном доступе мы не обнаружили описания раннего выявления синхронного ПКР на фоне множественных изменений органа при проведении ультразвукового исследования в рамках углубленного медицинского осмотра. Вследствие практической ценности вышеизложенное стало основой данной статьи.

Клиническое наблюдение

Пациент Д., 57 лет, для прохождения углубленного медицинского осмотра поступил в кардиологическое отделение ФКУ «ЦВКГ им. П.В. Мандрыка» МО РФ с жалобами со стороны сердечно-сосудистой системы (общую слабость, отёчность голеней, сердцебиения и перебои в работе сердца). Из анамнеза известно, что длительное время (с 1998 г.) страдает мочекаменной и гипертонической болезнями. С 2003 по 2019 гг. многократно был выполнен различный спектр оперативных вмешательств (дистанционная ударно-волновая литотрипсия, уретеролитотрипсия, уретеролитоэкскрация, стентирование обеих почек) вследствие конкрементов почек и мочевыводящих путей, с предшествующим комплексом лабораторно-инструментальных исследований. Ежегодно проходил плановое углубленное медицинское обследование в различных лечебных учреждениях.

При обследовании в условиях госпиталя значимых изменений со стороны общего и биохимического анализа крови не выявлено. В общем анализе мочи лейкоциты сплошь во всех полях зрения, удельный вес 1,010 г/см^3, эритроциты до 6 в поле зрения, которые обусловлены длительным протеканием мочекаменной болезни и предшествующими оперативными вмешательствами. Гормональный спектр, онкомаркеры, коагулограмма, глюкозурический профиль в допустимых пределах. ЭКГ — синусовый ритм, передний фасцикулярный блок. Инструментальные исследования почек (нативная МСКТ и УЗИ с интервалом 2 мес.) проводились в другом лечебном учреждении в мае — июле 2019 г., где были диагностированы конкременты, рубцовые изменения и множественные кисты почек. Однако лечащим врачом назначено повторное УЗИ органов брюшной полости и почек с учетом изменений в общем анализе мочи.

При проведении УЗИ отмечено: увеличение почек (правая — 141×64×68 мм; левая — 167×67×72 мм) с крупноволнистыми контурами за счет втяжений и деформаций. Кортико-медуллярная дифференцировка заретушированная. Во всех группах чашечек, а также в основании пирамидок (больше справа), лоцируются множественные, как обособленные, так и сливные разнокалиберные гиперэхогенные образования 8–26 мм в медиане, генерирующие все типы артефактов. Чашечно-лоханочные системы не расширены. Паренхима неоднородная за счёт разрозненных точечных эхогенных включений, усредненной толщиной 19–20 мм. Лоцируются множественные однотипные однородные анэхогенные образования, 10–17 мм по наибольшему из размеров.

Субкапсулярно в ср/сегменте левой почки визуализируется гипоэхогенное неоднородное округлое образование, с заретушированными контурами, без убедительных артефактов и с разрозненными разнонаправленными сосудистыми локусами, размерами 19×20 мм (Рис. 1). Исключительно в горизонтальном положении, субкапсулярно в ср-н/сегменте правой почки определяется неоднородное округлое образование пониженной эхогенности, с невыраженными контурами, без убедительных артефактов и с единичными краевыми сосудистыми локусами, размерами 12×14 мм (Рис. 2).

Заключение

Эхографические признаки двусторонней нефромегалии; множественных конкрементов и паренхиматозных кист почек (тип I по Босниак); опухоли левой и правой почек.

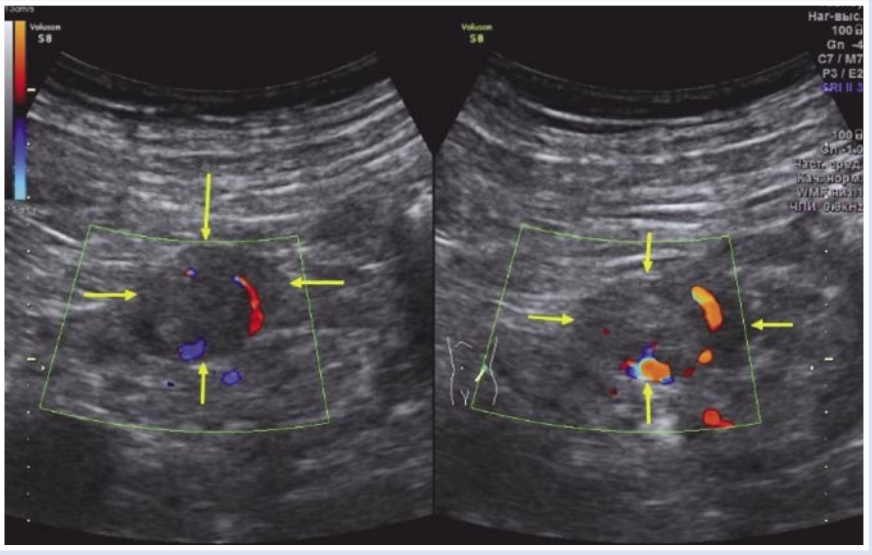

Рис. 1. Эхограмма опухоли левой почки. В-режим и режим цветового допплеровского картирования (стрелки).

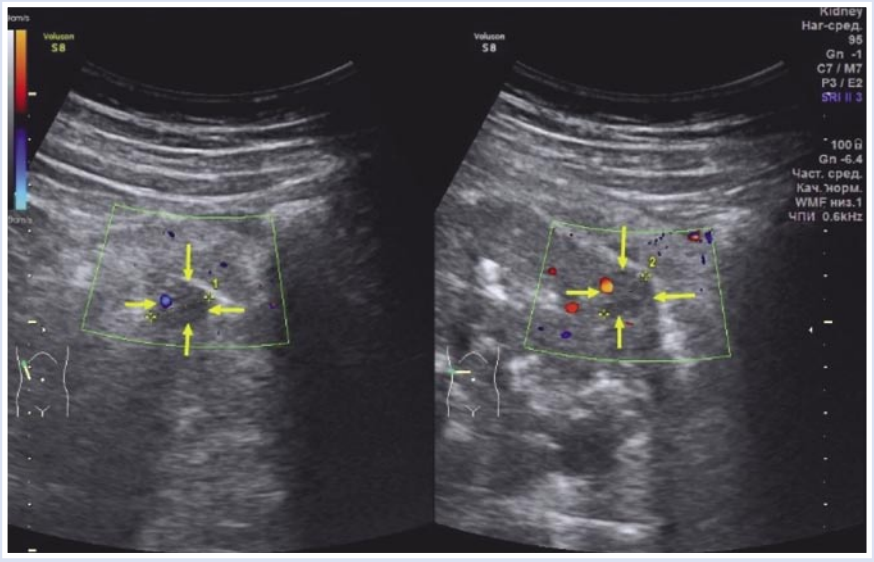

Рис. 2. Эхограмма опухоли правой почки. В-режим и режим цветового допплеровского картирования (стрелки).

Согласно вновь открывшимся обстоятельствам было принято решение о выполнении МСКТ с внутривенным болюсным контрастированием (Оптирей® 350–100 мл), на которой установлено: почки расположены типично, размерами до 130×65×72 мм (правая), 167×71×77 мм (левая). Паренхима почек неравномерной толщины, с множественными мелкими кистами до 14 мм. В чашечках множественные конкременты, наибольший из которых размерами 30×17 мм, плотностью до 980 Hu. Субкапсулярно в нижнем сегменте правой почки (13×8 мм) и на границе среднего и нижнего сегментов левой почки (19×24 мм) определяется по одному новообразованию с неоднородным накоплением контрастного препарата в нефрографическую фазу (Рис. 3, 4). Клетчатка паранефрия и по ходу мочеточников склерозирована. Лимфатические узлы на уровне почек до 11 мм, не изменены.

Рис. 3. МСКТ опухоли левой почки. А — нативный режим; Б — нефрографический режим контрастного усиления (стрелки).

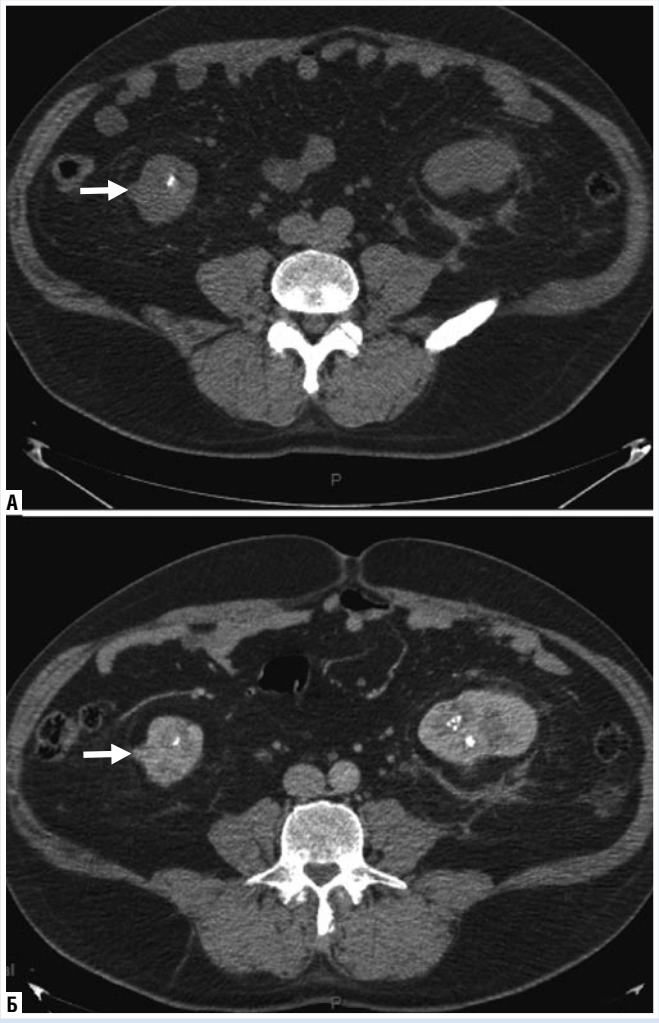

Рис. 4. МСКТ опухоли правой почки. А — нативный режим; Б — нефрографический режим контрастного усиления (стрелки).

Заключение

КТ признаки новообразований почек, множественных кист и конкрементов обеих почек.

На основании полученных данных, после проведения консилиума врачей, больному было показано оперативное лечение новообразований почек в плановом порядке. В феврале 2020 г. выполнена операция — резекция левой почки (pT1aN0M0G1). Гистологически — ПКР, хромофобный вариант без некроза и инвазии за пределы капсулы. Операция прошла успешно. Удаление новообразования правой почки отложено на 2021 г. из-за неблагоприятной эпидемической обстановки по COVID-19.

Указанный клинический случай доказывает сложность дифференцировки ПКР на фоне множественных изменений почек, маскирующих и затрудняющих визуализацию опухоли не только при проведении планового УЗИ в рамках углубленного медицинского осмотра, но и нативной МСКТ. Однако, с учетом экономической целесообразности, эхография остается единственным способом ранней диагностики новообразования, от качества проведения которой зависит исход заболевания.

Авторы заявляют об отсутствии конфликта интересов (The authors declare no conflict of interest).

ЛИТЕРАТУРА/REFERENCES

1. Урология: Российские клинические рекомендации / Под ред. Ю.Г. Аляева, П.В. Глыбочко, Д.Ю. Пушкаря. — М.: Медфорум, 2017. — С. 293–356. [Urologiya: Rossijskie klinicheskie rekomendacii. Alyaev YuG, Glybochko PV, Pushkar' DYu, editors. M.: Medforum, 2017. pp.293–356. (In Russ).]
2. Иванов А.П., Чернышев И.В., Тюзиков И.А. Оптимизация протокола спиральной компьютерной томографии при диагностике опухолей почки // Онкоурология. — 2011. — Т.13, №2. — С. 18–21. [Ivanov AP, Chernyshev IV, Tyuzikov IA. Optimization of spiral computed tomography protocol in the diagnosis of renal tumors. Onkourologiya. 2011; 13(2): 18–21. (In Russ).]
3. Vogel C, Ziegelmüller B, Ljungberg B, Bensalah K, et al. Imaging in Suspected Renal-Cell Carcinoma: Systematic Review. Clin. Genitourinary Cancer. 2019; 17(2): 345–355. doi: 10.1016/j.clgc.2018.07.024.
4. Приказ Минздрава РФ от 13.03.2019 г. №124н «Об утверждении порядка проведения профилактического медицинского осмотра и диспансеризации определенных групп взрослого населения». [Prikaz Minzdrava RF ot 13.03.2019 g. №124n «Ob utverzhdenii poryadka provedeniya profilakticheskogo medicinskogo osmotra i dispanserizacii opredelennyh grupp vzroslogo naseleniya». (In Russ).] Доступно по: https://www.garant.ru/products/ipo/prime/doc/72130858/. Ссылка активна на 23.11.2020.
5. Ховари Л.Ф., Шаназаров Н.А. Диагностика рака почки: современные тенденции // Фундаментальные исследования. — 2011. — №7 — С. 256–261. [Hovari LF, Shanazarov NA. Diagnostika raka pochki: sovremennye tendencii. Fundamental'nye issledovaniya. 2011; 7: 256–261. (In Russ).]
6. Хайленко А.В., Черняев В.А., Фигурин К.М., Матвеев В.Б. Описание клинического случая пациента с синхронным раком собственной и пересаженной почек // Онкоурология. — 2017. — Т.13, №4. — С. 122–124. [Khaylenko AV, Chernyaev VA, Figurin KM, Matveev VB. Description of a clinical case of synchronous cancer in the native and graft kidneys. Onkourologiya. 2017; 13(4): 122–124. (In Russ).]
7. Капустин С.В., Оуен Р., Пиманов С.И. Ультразвуковое исследование в урологии и нефрологии. — М.: Умный доктор, 2018. — 2-е изд., испр. — 176 с.: ил. [Kapustin SV, Ouen R, Pimanov SI. Ul'trazvukovoe issledovanie v urologii i nefrologii. M.: Umnyj doktor; 2018. 2-e izd., ispr. 176 p.: il. (In Russ).]
8. Практическое руководство по ультразвуковой диагностике. Общая ультразвуковая диагностика. 3-е изд., перераб. и доп. / Под ред. В.В. Митькова. — М.: Видар-М, 2019. — 756 с.: ил. [Prakticheskoe rukovodstvo po ul'trazvukovoj diagnostike. Obshchaya ul'trazvukovaya diagnostika. 3-e izd., pererab. i dop. Mit'kov VV, editor. M.: Vidar-M; 2019. 756 p.: il. (In Russ).]
9. Oostenbrugge T., Fütterer J., Mulders P. Diagnostic Imaging for Solid Renal Tumors: A Pictorial Review. Kidney Cancer. 2018; 2(2): 79–93. doi: 10.3233/KCA-180028.
10. Krishna S, Murray CA, McInnes MD, et al. CT imaging of solid renal masses: pitfalls and solutions. Clin Radiol. 2017; 72: 708–721. doi: 10.1016/j.crad.2017.05.003.
11. Серговенцев А.А., Рыбчинский С.С., Машков Т.Н., Бакасова А.В. Возможности ультразвукового исследования по диагностике структурных изменений почек на этапе оказания специализированной медицинской помощи // Военно-медицинский журнал. — 2020. — Т.341, №10. — С. 20–26. [Sergoventsev AA, Rybchinskii SS, Mashkov TN, Bakasova AV. Possibilities of ultrasound examination for the diagnosis of structural changes in the kidneys at the stage of providing specialized medical care. Voenno-medicinskij zhurnal. 2020; 341(10): 20–26. (In Russ).]

УСПЕШНОЕ ЛЕЧЕНИЕ ДЛИТЕЛЬНО СУЩЕСТВУЮЩЕГО ХОЛЕДОХОЛИТИАЗА, ОСЛОЖНЕННОГО ФОРМИРОВАНИЕМ МНОЖЕСТВЕННЫХ ХОЛАНГИОГЕННЫХ АБСЦЕССОВ ПЕЧЕНИ НА ФОНЕ ВИЧ-ИНФЕКЦИИ

Соловьев И.А.[1], Суров Д.А.[1], Дымников Д.А.[1], Лычев А.Б.[1], Кабанова В.И.[2], Васильченко М.В.[1], Нуйкин Е.В.[1], Сизоненко Н.А.* [1]

[1] *ФГБВОУ ВО Военно-медицинская академия им. С.М. Кирова, Санкт-Петербург*

[2] *ГБУЗ «Центр по профилактике и борьбе со СПИД и инфекционными заболеваниями», Санкт-Петербург*

DOI: 10.25881/BPNMSC.2020.77.23.029

Резюме. Несмотря на успехи современной хирургии, холангиогенные абсцессы остаются одним из самых сложных осложнений в хирургической гепатологии. Традиционно используемые способы оперативных вмешательств являются достаточно травматичными и, зачастую, недостаточно адекватными, особенно при множественных абсцессах, а также при развитии сепсиса [1–3]. Сочетание с минимальноинвазивными методиками (в виде вмешательств под контролем лучевой навигации (УЗИ, рентген), эндоскопии и лапароскопии) позволяет значительно улучшить результаты лечения этой категории больных [4–5]. Наиболее частой причиной развития холангиогенных абсцессов являются рубцовые стриктуры желчных протоков и длительный холедохолитиаз [2–3].

Некоторые авторы отдельно рассматривают иммуносупрессию на фоне злокачественных новообразований гепатопанкреатодуоденальной зоны, ВИЧ-инфекции и других заболеваний как причину образования абсцессов печени [1–3].

Ключевые слова: желчнокаменная болезнь, холедохолитиаз, холангиогенные абсцессы печени, ВИЧ-инфекция.

SUCCESSFUL TREATMENT OF LONG-TERM CHOLEDOCHOLITHIASIS COMPLICATED BY THE FORMATION OF MULTIPLE CHOLANGIOGENIC LIVER ABSCESSES ON THE BACKGROUND OF HIV INFECTION

Solovev I.A.[1], Surov D.A.[1], Dymnikov D.A.[1], Lychev A.B.[1], Kabanova V.I.[2], Vasilchenko M.V.[1], Nujkin E.V.[1], Sizonenko N.A.* [1]

[1] *S.M. Kirov Military Medical Academy*

[2] *Saint Petersburg Center for the Prevention and Control of AIDS and Infectious Diseases*

Abstract. Despite the successes of modern surgery, cholangiogenic abscesses remain one of the most difficult complications in surgical hepatology. The traditionally used methods of surgical interventions are quite traumatic and often insufficiently adequate, especially with multiple abscesses, as well as with the development of sepsis [1–3]. The combination with minimally invasive techniques (in the form of interventions under the control of radiation navigation (ultrasound, X-ray), endoscopy and laparoscopy) can significantly improve the treatment results of this category of patients [4–5]. The most common cause of cholangiogenic abscesses is cicatricial stricture of the bile ducts and prolonged choledocholithiasis [2–3].

Some authors separately consider immunosuppression against the background of malignant neoplasms of the hepatopancreatoduodenal zone, HIV infection and other diseases as the cause of the formation of liver abscesses [1–3].

Keywords: cholelithiasis, choledocholithiasis, cholangiogenic abscesses of the liver, HIV infection.

Пациент Р., 38 лет, 21.03.2019 г. госпитализирован в клинику военно-морской хирургии Военно-медицинской академии им. С.М. Кирова в экстренном порядке с диагнозом направления: «ЖКБ. Хронический калькулёзный холецистит, обострение. Механическая желтуха». При поступлении предъявлял жалобы на периодические боли в верхних отделах живота, больше справа, общую слабость, периодическую лихорадку до 38 °С.

Из анамнеза известно, что вышеуказанные жалобы беспокоят пациента около недели. За медицинской помощью за это время не обращался. 21.03.2019 г. отметил некоторое усиление боли и подъём температуры тела до 39 °С. По данным предоставленных выписных эпикризов, результатов лабораторно-инструментальных исследований и других медицинских документов установлено, что пациент с 2017 г. страдает вирусным гепатитом «С» и ЖКБ. В 2018 г. в условиях различных стационаров города пациенту дважды выполнялись ЭРХПГ, ЭПСТ с холедохолитэкстракцией по поводу холедохолитиаза. Пациенту при выписке было рекомендовано плановое оперативное лечение, однако, данную рекомендацию пациент не выполнил.

В клинике проведено комплексное клинико-лучевое обследование. При осмотре больной астеничен, пониженного питания (ИМТ — 17,8), кожа и слизистые оболочки бледные, иктеричности не было. В анализах крови уровень лейкоцитов составил $16{\times}10^9$/л, уровень общего билирубина составлял 14,5 мкмоль/л. По данным УЗИ органов брюшной полости выявлены множественные образования в правой доли печени и множественные конкременты (от 3 до 20 мм) в просвете желчного пузыря и общего желчного протока. При ФГДС выявлен кандидоз пищевода, эрозивный гастродуоденит, при осмотре большого дуоденального сосочка выявлено, что желчь в 12-перстную кишку поступает. При МРТ (с МРХПГ) брюшной полости подтверждено наличие множественных конкрементов в просвете желчного пузыря, а также внутри- и внепечёночных желчных протоках (Рис. 1 А), наличие двух многокамерных образований в правой доли печени (наиболее вероятно, абсцессы — размером от 20 до 50 мм) (Рис. 1 Б).

Учитывая наличие у больного абсцессов печени, 22.03.2019 г. было выполнено чрескожно-чреспечёночное дренирование абсцессов в S7 и S8 печени (сум-

* e-mail: n_sizonenko@mail.ru

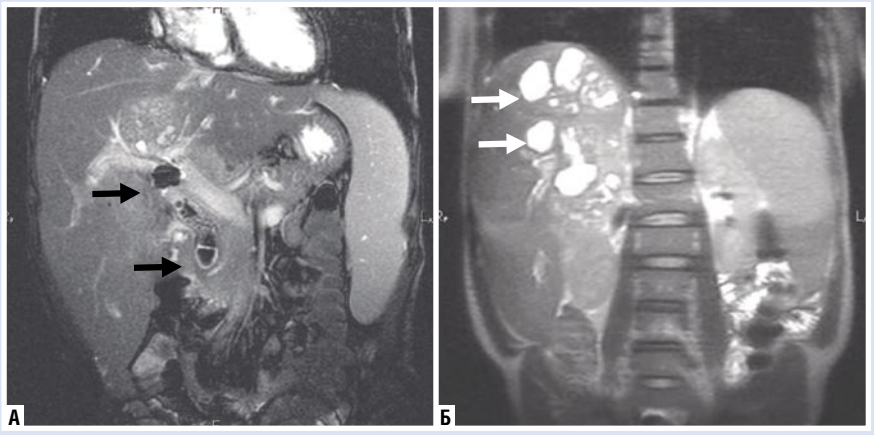

Рис. 1. А — МР-томограмма (черными стрелками указаны конкременты во внепеченочных желчных протоках); Б — МР-томограмма (белыми стрелками указаны контрастированные абсцессы печени).

марно эвакуировано около 200 мл гнойного содержимого). Послеоперационный период протекал без осложнений, по активным дренажам из полостей абсцессов отходило от 70 до 100 мл сливкообразного гноя за сутки (посев — Klebsiella pneumoniae). Дренажи ежедневно промывались, пациент получал антибактериальную терапию по результатам посевов (Цефтриаксон — 2 г/сут. внутримышечно с 21.03.2019 г. по 29.03.2019 г., Офлоксацин — 400 мг/сут. внутривенно с 21.03.2019 г. по 29.03.2019 г., Цефепим — 2 г/сут. внутривенно с 29.03.2019 г. по 02.04.2019 г., Гентамицин — 160 мг/сут. внутримышечно с 29.03.2019 г. по 06.04.2019 г.).

Также в клинике у пациента был взят анализ крови на антитела к ВИЧ, который дал положительный результат. Со слов пациента, ранее антитела к ВИЧ у него не выявлялись, однако, по данным, полученным из эпидемиологического бюро, выяснено, что пациент стоит на учёте по ВИЧ-инфекции с 2017 г., но данной информацией не обладал и терапию не получал. Пациент был консультирован инфекционистом: «ВИЧ-инфекция, стадия 4В, фаза прогрессирования без АРВТ», противопоказаний к оперативному лечению по неотложным показаниям нет, выполнение плановых оперативных вмешательств более целесообразно после дообследования в центре СПИД и решения вопроса о назначении АРВТ для минимизации риска инфекционных осложнений в послеоперационном периоде.

С целью оценки динамики проводимого лечения, 01.04.2019 г. выполнено МСКТ брюшной полости, при которой выявлено сформированное недренированное жидкостное скопление в S6 печени — наиболее вероятно абсцесс (Рис. 2).

Рис. 2. КТ-томограмма (стрелками указан абсцесс печени).

02.04.2019 г. пациенту было выполнено чрескожно-чреспечёночное дренирование абсцесса печени в S6 (Рис. 3 А, Б).

Течение послеоперационного периода осложнилось развитием холангиогенного сепсиса, по поводу чего пациент был включен в протокол лечения нетяжёлого сепсиса для хирургического отделения (с 02.04.2019 г. по 10.04.2019 г.). Проводилась смена антибактериальной терапии на Меронем — 3 г/сут. внутривенно с 02.04.2019 г. по 06.04.2019 г., затем на Тобрамицин — 280 мг/сут. внутривенно с 06.04.2019 г. по 15.04.2019 г. и Тигацил — 100 мг/сут. внутривенно с 10.04.2019 г. по 29.04.2019 г. (по результатам посева). Продолжалась инфузионная, гастропротекторная, гепатопротекторная, гемостатическая, детоксикационная, симптоматическая терапия, ежедневное промывание дренажей раствором водного хлоргексидина. На этом фоне состояние пациента стабилизировалось, признаки системной воспалительной реакции регрессировали, количество отделяемого по дренажам из абсцессов печени уменьшилось, нормализовались лабораторные показатели воспаления (уровень прокальцитонина снизился с 97,25 до 0,971 нг/мл).

Однако у пациента сохранялся гнойный характер отделяемого по дренажам (суммарно до 80 мл в сутки), сдвиг лейкоцитарной формулы влево (палочкоядерные нейтрофилы до 35%). Учитывая наличие конкрементов в желчевыводящих путях, невозможность эндоскопической литоэкстракции (массивный холедохолитиаз, максимальные размеры конкрементов до 22 мм), с целью ликвидации источника холангиогенных абсцессов, 16.04.2019 г. было выполнено оператив-

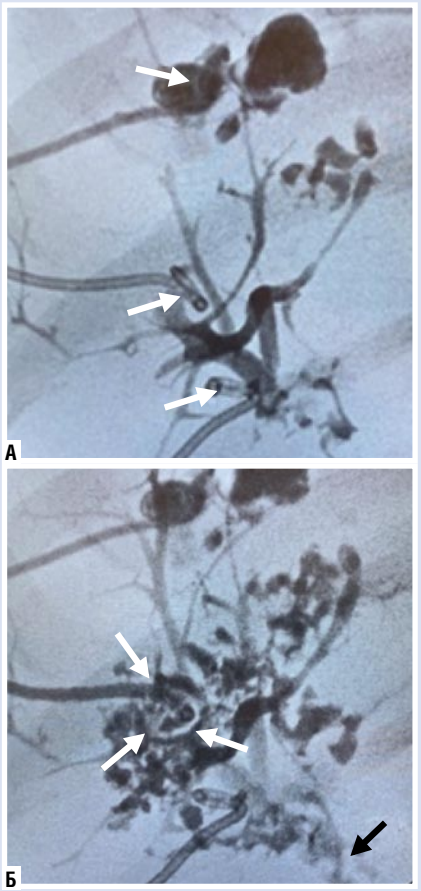

Рис. 3. А — холангиограмма (стрелками указаны дренажи в полостях абсцессов); Б — холангиограмма (белыми стрелками указана полость дренированного абсцесса в S6 печени, черной стрелкой указаны конкременты в общем печеночном протоке).

ное вмешательство в объеме «Лапароскопическая холецистэктомия. Холангиография. Холедохолитоэкстракция. Дренирование холедоха по Керу» (Рис. 4).

При холедохотомии было получено гнойное отделяемое из просвета холедоха, эвакуированы множественные (более 20) конкременты размерами от 3 до 22 мм. При выполнении интраоперационной холангиографии, теней, подозрительных на конкременты, убедительно не выявлено. В раннем послеоперационном периоде у пациента отмечено окрашивание желчью отделяемого по контрольному дренажу из подпечёночного пространства. На контрольной фистулографии выявлены множественные резидуальные конкременты в просвете холедоха от 5 до 7 мм в диаметре (вероятно мигрировавшие в общий желчный проток из внутрипечёночных сегментарных протоков), контрастное вещество в 12-перстную кишку не поступало, внутри- и внепечёночные желчные протоки были расширены, определялось умеренное поступление контрастного вещества за пределы холедоха с контрастированием контрольного дренажа (Рис. 5).

В связи с наличием «массивного» холедохолитиаза, невозможностью эндоскопической литоэкстракции и удаления конкрементов через дренаж по Керу — ввиду анатомических особенностей и размеров конкрементов, билиарной гипертензии сформированы показания к оперативному лечению и 23.04.2019 г. пациенту было выполнено оперативное вмешательство: «Верхне-срединная лапаротомия, холедохотомия. Холедохолитоэкстракция. Дренирование холедоха по Керу. Дренирование брюшной полости».

Интраоперационно были эвакуированы множественные (более 10) конкременты из просвета внутри- и внепечёночных желчных протоков до 7 мм в диаметре.

В послеоперационном периоде пациент продолжал получать комплексную консервативную терапию (инфузионная, гастропротекторная, гепатопротекторная, антисекреторная, антикоагулянтная, гипотензивная, антиаритмическая, симптоматическая, трансфузионная). По результатам посевов выполнена смена антибактериальной терапии на Линезолид — 1200 мг/сут. с 30.04.2019 г. по 12.05.2019 г.

С 29.04.2019 г. у пациента отмечено поступление желчи по контрольному подпечёночному дренажу. На КТ брюшной полости с фистулографией выявлена

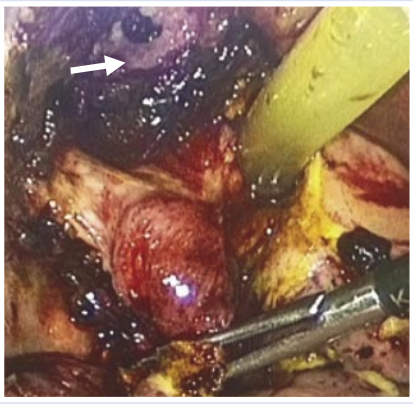

Рис. 4. Интраоперационная картина при лапароскопии (стрелкой указано ложе желчного пузыря. Дренаж по Керу установлен в холедох).

Рис. 5. Контрольная холангиограмма (белыми стрелками указаны множественные конкременты в гепатикохоледохе, черной стрелкой указан дренаж в подпеченочном пространстве).

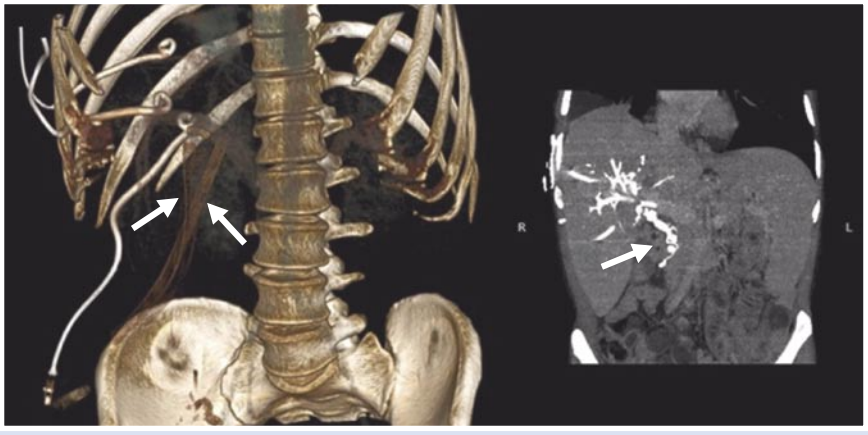

Рис. 6. МСК-томограмма (стрелками указана зона несостоятельности с выходом контрастного вещества парадренажно).

несостоятельность шва холедоха, контрастное вещество за пределами общего желчного протока сразу улавливается контрольным подпечёночным дренажом, без распространения в свободную брюшную полость (Рис. 6).

В период с 30.04.2019 г. по 08.05.2019 г. у пациента отмечалось поступление желчи по контрольному дренажу от 300 мл до 800 мл за сутки, по дренажу из холедоха по Керу от 700 мл до 1200 мл желчи за сутки. Пациенту была продолжена консервативная терапия по прежним направлениям, выполнялись контрольные фистулографии (количество контраста выходящего за пределы общего желчного протока постепенно уменьшалось, весь контраст сразу улавливался контрольным подпечёночным дренажом) по результатам которых выполнялось постепенное подтягивание контрольного дренажа с последующим его удалением 08.05.2019 г.

В связи с купированием деструктивного процесса в печени, дренажи из печени последовательно удалены. По данным контрольной МСКТ (от 14.05.2019 г.) отмечена положительная динамика — в области ранее визуализируемых абсцессов печени прослеживаются гиподенсные зоны без гиперперфузии по периферии, визуализируется дренаж по Керу (Рис. 7).

Послеоперационные швы сняты на 15 сутки, послеоперационные раны зажили первичным натяжением. Дренаж из холедоха по Керу функционировал, был полностью перекрыт с 14.05.2019 г.

Пациент выписан из клиники 17.05.2019 г. в удовлетворительном состоянии под амбулаторное наблюдение хирурга, терапевта, инфекциониста поликлиники по месту жительства. После

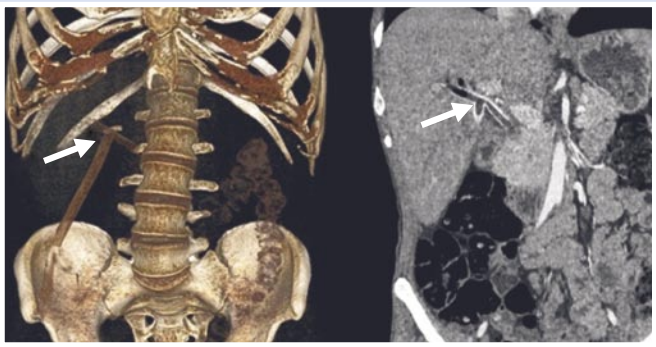

Рис. 7. МСК-томограмма (стрелками указан дренаж по Керу, очаги деструкции в печени не определялись).

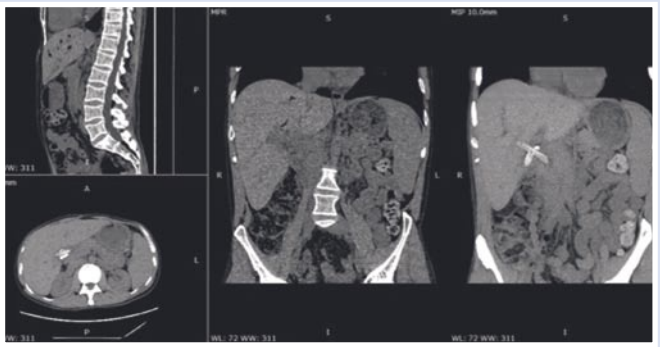

Рис. 8. МСК-томограммы (данных за очаги деструкции в печени нет).

выписки из клиники ВМХ пациент находился на стационарном лечении в Центре по профилактике и борьбе со СПИД и инфекционными заболеваниями. В связи с выраженной иммуносупрессией и высокой вирусной нагрузкой (уровень СД 4 лимфоцитов составил 23% — 122 кл, вирусная нагрузка по ВИЧ до терапии 2172380 копий/мл) больному была назначена химиопрофилактика туберкулеза — препаратами изониазид 300 мг/сут. с витамином В6, профилактика пневмоцистной пневмонии бисептолом 960 мг/сут. 3 раза в неделю. 23.05.2019 г. комиссионно была назначена ВААРТ (высоко активная антиретровирусная терапия) препаратами тенофовир 300 мг/сут., ламивудин 300 мг/сут., эфавиренц 600 мг/сут. Данные препараты пациент переносил хорошо. Нежелательных явлений на назначенные препараты у пациента не отмечалось. Больной в удовлетворительном состоянии с уровнем СД4 лимфоцитов 23% — 147 кл и вирусной нагрузкой 1945 копий/мл был выписан для дальнейшего динамического наблюдения.

На контрольном осмотре через 1,5 месяца пациент чувствовал себя удовлетворительно, жалоб не предъявлял, потери массы тела не было, контрольные анализы крови в пределах нормы, при контрольной фистулографии контраст свободно проходит в 12-перстную кишку, дефектов наполнения внутри- и внепечёночных желчных протоков не определяется.

После дообследования (МРХПГ, МСКТ) через 3 месяца от момента выполнения оперативного вмешательства билиарной гипертензии нет, данных за наличие конкрементов в желчных протоках, абсцессов в печени нет (Рис. 8).

По результатам осмотра и лучевого обследования дренаж из холедоха удален через 3 месяца от установки (Рис. 9).

Таким образом, хирургическое лечение холангиогенных абсцессов печени возможно с использованием минимальноинвазивных методик. Дренирование под УЗ-навигацией является основным методом лечения данной категории больных. Лапароскопическая холедохолитоэкстракция в большинстве случаев позволяет эффективно устранить холедохолитиаз. Однако, когда речь идет о наличии множественных конкрементов во внутрипеченочных желчных протоках (долевых и сегментарных), не всегда представляется возможным выполнить их удаление лапароскопически.

Чаще всего, следующим этапом выполняется ЭРХПГ с литоэкстракцией, однако, в нашем наблюдении имело место подтекание желчи в зоне стояния дренажа Кера, что могло привести к осложнениям при выполнении эндоскопической литоэкстрации. Поэтому выполнение традиционного оперативного вмешательства, которое в результате привело к выздоровлению пациента, всегда должно быть в арсенале хирурга.

Немаловажным является и то, что процесс хирургического лечения протекал на фоне течения ВИЧ-инфекции, за счет которой, по всей видимости, клиническая картина развития холангиогенных абсцессов была смазана и носила вялотекущий характер, что привело к развитию обширных зон деструкции в печени.

Авторы заявляют об отсутствии конфликта интересов (The authors declare no conflict of interest).

Рис. 9. Контрольная холангиограмма перед удалением дренажа (белой стрелкой указан дренаж по Керу, черной стрелкой указан холедох).

ЛИТЕРАТУРА/REFERENCES

1. Ахаладзе Г.Г. Ключевые вопросы хирургического лечения абсцессов печени // Анналы хирургической гепатологии. — 2012. — №1 7(1). — С.53–58. [Ahaladze GG. Key Issues of the Liver Abscesses Surgical Management. Annaly khirurgicheskoy gepatologii. 2012; 17(1): 53–58. (In Russ).]
2. Дзидзава И.И., Котив Б.Н., Аполлонов А.А., Алентьев С.А., Смородский А.В., Слободяник А.В., Солдатов С.А., Кудрявцева А.В., Дмитроченко И.В., Самуйленко А.В. Минимально инвазивные хирургические технологии в лечении холангиогенных абсцессов печени // Здоровье. Медицинская экология. Наука. — 2017. — №2(69). — С. 22–27. [Dzidzava II, Kotiv BN, Apollonov AA, Alent'ev SA, Smorodskii AV, Slobodyanik AV, Soldatov SA, Kudryavtseva AV, Dmitrochenko IV, Samuilenko AV. Minimallyinvazive surgical techniques in the treatment of cholangiogenic liver abscesses. Zdorov'e. Meditsinskaya ekologiya. Nauka. 2017; 2(69): 22–27. (In Russ).] doi: 10.5281/zenodo.835786.
3. Овчинников В.А., Малов А.А., Акуленко С.В., Захаров А.Г., Парахоняк Н.В., Галанин И.А. Современная тактика в лечении бактериальных абсцессов печени // Медицинский альманах. Хирургия. — 2013. — №5(28). — С. 99–102. [Ovchinnikov VA, Malov AA, Akulenko SV, Zakharov AG, Parakhonyak NV, Galanin IA. The modern technique in the treatment of bacterial abscesses of liver. Meditsinskii al'manakh. Khirurgiya. 2013; 5(28): 99–102. (In Russ).]
4. Lübbert C, Wiegand J, Karlas T. Therapy of Liver Abscesses. Viszeralmedizin. 2014; 30(5): 334–341. doi: 10.1159/000366579.
5. Liu Y, Wang JY, Jiang W. An Increasing Prominent Disease of Klebsiella pneumoniae Liver Abscess: Etiology, Diagnosis, and Treatment. Gastroenterol Res Pract. 2013; 2013:258514. doi: 10.1155/2013/258514.

ИСТОРИЯ МЕДИЦИНЫ • HISTORY OF MEDICINE

ЖИЗНЬ И ТВОРЧЕСТВО АКАДЕМИКА А.А. ВИШНЕВСКОГО (К 115-ЛЕТИЮ СО ДНЯ РОЖДЕНИЯ)

Моргошия Т.Ш.*
ФГБУЗ «Санкт-Петербургская клиническая больница РАН», Санкт-Петербург

DOI: 10.25881/BPNMSC.2020.73.42.030

Резюме. Представлены сведения из жизни известного в нашей стране и за ее пределами военного хирурга генерал-полковника медицинской службы и академика А.А. Вишневского, который был первым директором с 1948 г. Института хирургии имени А.В. Вишневского АМН СССР и в то же время с 1956 г. – главным хирургом Министерства Обороны СССР. Приведены интересные и малоизвестные факты из жизни ученого. Отмечены данные о становлении А.А. Вишневского как военного врача и врача-хирурга, рассмотрен его боевой путь в Халхин-Голе и Великой Отечественной войне. Обращаясь к жизни, профессиональной и общественной деятельности Александра Александровича, можно найти не только интересные научные факты из истории военно-полевой и сердечно-сосудистой хирургии, но и аналогии с современностью, ответы на многие клинические проблемы специальности и медицины сегодняшнего дня. Отмечены основные направления его научной деятельности, которая коснулась вопросов практически всех разделов хирургии, многих аспектов анестезии и сердечно-сосудистой хирургии. Подчеркнуто, что как ученик и ближайший соратник своего отца А.В. Вишневского участвовал в создании одной из отечественных хирургических школ, а после смерти отца был ее руководителем. Им было установлено также, что на передовых этапах медицинской эвакуации хирургические вмешательства у раненых могут быть выполнены под местной анестезией методом «ползучего инфильтрата». Подчеркнуто, что А.А. Вишневский в нашей стране первым выполнил успешную операцию на открытом сердце в условиях искусственного кровообращения (1957). Отмечено, что за работы по местному обезболиванию при операциях на сердце А.А. Вишневский был удостоен высшей Международной премии имени Рене Лериша (1955). Александр Александрович, будучи одним из основоположников хирургии сердца и сосудов в нашей стране, а также научной школы врачей-хирургов, по праву признан одним из патриархов отечественной хирургии.

Ключевые слова: военная медицина, хирургия сердца и сосудов, деятельность А.А. Вишневского, местная анестезия, метод «ползучего инфильтрата», новокаиновая блокада, кибернетика в хирургии, искусственное кровообращение.

LIFE AND WORK OF ACADEMICIAN A.A. VISHNEVSKY (TO THE 115th ANNIVERSARY OF HIS BIRTH)

Morgoshiia T.Sh.*
Saint-Petersburg clinical hospital of RAS, St. - Petersburg

Abstract. Information from the life of a well-known military surgeon in our country and abroad, Colonel-General and academician A.A. Vishnevsky, who was the first Director since 1948, is considered. Institute of surgery named after A.V. Vishnevsky of the USSR Academy of medical Sciences and at the same time since 1956 – chief surgeon of the Ministry of Defense of the USSR. Interesting and little-known facts from the life of the scientist are given. Data on the formation of A.A. Vishnevsky as a military doctor and surgeon are noted, and his combat path in Khalkhin-Gol and the great Patriotic war is considered. Turning to the life, professional and social activities of Alexander Alexandrovich, you can find not only interesting scientific facts from the history of military field and cardiovascular surgery, but also analogies with the present, answers to many clinical problems of the specialty and medicine of today. The main directions of his scientific activity are marked, which touched upon the issues of almost all sections of surgery, many aspects of anesthesia and cardiovascular surgery. It is emphasized that as a student and closest associate of his father, A.V. Vishnevsky participated in the creation of one of the Russian surgical schools, and after the death of his father was its head. They also found that at the advanced stages of medical evacuation, surgical interventions in the wounded can be performed under local anesthesia using the "creeping infiltration" method. It is emphasized that A. A. Vishnevsky in our country was the first to perform a successful open-heart operation in conditions of artificial blood circulation (1957). It is noted that for the work on local anesthesia during heart surgery A.A Vishnevsky was awarded the highest international award named after Rene Ierich (1955). Alexander Alexandrovich, being one of the founders of heart and vascular surgery in our country, as well as the scientific school of surgeons, is rightfully recognized as one of the patriarchs of Russian surgery.

Keywords: military medicine, heart and vascular surgery, A.A. Vishnevskys activity, local anesthesia, «creeping infiltration» method, novocaine blockade, Cybernetics in surgery, artificial blood circulation.

«Употреби свое текущее время так, чтобы в старости не корить себя за молодость, прожитую зря».

Боккаччо Джованни

Ни у кого не вызывает сомнений, что генерал-полковник медицинской службы и академик А.А. Вишневский–поистине выдающийся деятель отечественной медицины, военно-полевой и сердечно-сосудистой хирургии. Он неоднократно говорил о связи современности с прошлым, что гармонично согласуется с мудрой, справедливой и крайне необходимой в современное время мыслью, которую высказал еще в XIX столетии видный публицист и философ А.И. Герцен: «Ничего не может быть ошибочней, как отбрасывать прошедшее, служившее для достижения настоящего». При обращении к жизни Александра Александровича,

* e-mail: temom1972@mail.ru

профессиональной и общественной деятельности можно подчеркнуть не только интересные научные факты из истории военно-полевой и сердечно-сосудистой хирургии, но и провести аналогии с современностью, найти ответы на многие клинические вопросы специальности и современной медицины в целом.

Общеизвестна обширная плодотворная практическая, педагогическая и научная деятельность Александра Александровича Вишневского, воспитавшего целое поколение крупных научных специалистов-хирургов и талантливых клиницистов. Общественная и организаторская работа Александра Александровича весьма разнообразна; особенно ярко она проявилась во время его пребывания на ответственных постах главного хирурга Министерства обороны СССР и директора Института хирургии имени А.В. Вишневского АМН СССР.

В 2021 г. исполняется 115 лет со дня рождения видного ученого и хирурга-новатора, действительного члена Академии медицинских наук СССР, генерал-полковника медицинской службы Александра Александровича Вишневского (Рис. 1).

Красной нитью через всю жизнь ученого проходят неустанный самоотверженный труд и исключительная добросовестность в работе. Огромная эрудиция, глубокое внедрение в сущность изучаемых явлений позволили ему сделать чрезвычайно много и в этой, новой для него, области — анестезиологии. Его работы, задуманные и выполненные в середине XX столетия, сохранили свежесть и в настоящее время.

Необыкновенно чуткий и отзывчивый, лишенный в какой бы то ни было степени ученого зазнайства, Александр Александрович был не только прекрасным руководителем, но и ближайшим другом всех своих младших сотрудников и учеников. Массу сил и времени он уделял консультациям по научной работе, и каждый из молодых коллег, обратившихся к нему за помощью, был уверен, что встретит самый теплый прием. Велики заслуги А.А. Вишневского в создании научной школы исследователей и клиницистов. Возглавив кафедры, лаборатории и институты, они создавали новое молодое научное направление, которое, активно развиваясь, обеспечило отечественной хирургии и анестезиологии почетное место в мировой науке.

Александр Александрович родился в 1906 г. в Казани в семье приват-доцента А.В. Вишневского. В 1929 г. окончил медицинский факультет Казанского университета имени В.И. Ульянова-Ленина и был оставлен на кафедре нормальной анатомии в должности ассистента. Через 2 года он добровольно вступил в ряды Красной Армии и был назначен преподавателем Военно-медицинской академии в Ленинграде [1]. После демобилизации его зачислили научным сотрудником во Всесоюзный институт экспериментальной медицины (ВИЭМ), посещал лабораторию академика И.П. Павлова.

Рис. 1. Академик А.А. Вишневский.

Рис. 2. Оперирует профессор А.А. Вишневский (на фото в центре).

С октября 1933 по январь 1935 гг. А.А. Вишневский работал в лепрозории «Крутые ручьи», провел серию оригинальных исследований, итогом которых явилась докторская диссертация «Проказа. Клинический опыт изучения ее патогенеза» [2]. Затем был переведен в Москву, где стал вначале ассистентом хирургической клиники МОКИ, а через год ассистентом хирургической клиники Центрального института усовершенствования врачей. В 1937 г. А.А. Вишневский получил ученую степень доктора медицинских наук. Через 2 года (1939) он был утвержден в звании профессора по кафедре хирургии [3]. В это время он уже имел опыт военно-полевого хирурга, будучи участником боев на Халхин-Голе и в советско-финляндской войне.

Во время войны с Финляндией он был главным хирургом армии. В 1941 г. его избрали на должность профессора военно-полевой хирургии Центрального института усовершенствования врачей. С первых дней Великой Отечественной войны и до окончания ее А.А. Вишневский служил главным хирургом армии и фронтов. Он в эти тяжелые годы обогатил военно-полевую хирургию разработкой ваго-симпатической блокады, футлярной новокаиновой анестезии и масляно-бальзамических повязок, в результате чего были спасены тысячи жизней и многие бойцы возвращены в строй. После капитуляции Японии он стал главным хирургом Московского военного округа. Активно занимался клинической и педагогической работой, много оперировал, особенно сложных пациентов (Рис. 2).

Молодым врачом получил хорошую клиническую подготовку под руководством профессоров С.П. Федорова и М.И. Аствацатурова. Глубокие теоретические и экспериментальные познания он приобрел у своих учителей — выдающихся ученых нашей страны И.П. Павлова, А.Д. Сперанского, В.Н. Тонкова и А.А. Заварзина. Столь благоприятные условия для разностороннего развития молодого А.А. Вишневского как хирурга-физиолога, анатома, невропатолога определили дальнейшее его быстрое формирование как блестящего клинициста и видного теоретика.

В своей многолетней научной и практической деятельности он творчески развивал самобытную, оригинальную советскую школу хирургии, основателем которой был его отец профессор А.В. Вишневский [4].

А.А. Вишневский внес большой вклад в медицинскую науку, разработав методику местной анестезии методом ползучего инфильтрата в хирургии сердца, средостения и пищевода. Первые его работы в области местной анестезии освещали особенности иннервации почек и пути продвижения обезболивающих растворов в забрюшинном пространстве. Его исследования влияния болевого раздражения на биохимические сдвиги в организме относились к секреции надпочечников и поджелудочной железы. Важно отметить, что успехи в разработке практических методов мест-

ного обезболивания и дальнейшие работы А.А. Вишневского (сына и ученика выдающегося Александра Васильевича) заметно расширили рамки применения данного метода анестезии [5].

Позднее А.А. Вишневский наблюдал изменения в симпатической нервной системе, в частности в реактивных свойствах нервного волокна. Полученные в экспериментах данные позволяли прийти к выводу о том, что новокаиновую блокаду, широко применяемую в клинической практике, следует рассматривать как слабый раздражитель нервной системы [6].

В своей докторской диссертации, успешно защищенной в 1936 г., А.А. Вишневский убедительно доказал несомненную роль новокаиновой блокады [1; 6] как метода патогенетической неспецифической терапии при лечении трофических язв, в частности вызванных проказой.

Несомненно, А.А. Вишневский вписал яркие страницы в военно-полевую хирургию. Он привел в периодической печати и сборниках много интереснейших и сложнейших успешно выполненных операций в связи с огнестрельными ранениями жизненно важных органов человеческого тела [7]. Местная анестезия и масляно-бальзамический антисептик, которые были предложены им, сыграли выдающуюся роль в спасении сотен тысяч раненых на фронтах в медсанбатах, полевых госпиталях и во фронтовом тылу [3; 7].

Блестящий организатор военно-медицинской службы, Александр Александрович подготовил кадры руководителей военно-полевой хирургии (ВПХ) многих фронтов в Великую Отечественную войну и многих округов и групп войск в мирное время. Его труды по военно-полевой хирургии, многократно переизданный учебник ВПХ, книга с предисловием маршала Г.К. Жукова «Дневник хирурга» [8] являются настольными руководствами для военных врачей.

Важным элементом организации хирургической работы каждого этапа медицинской эвакуации является «конвейерный» принцип А.А. Вишневского, согласно которому весь процесс оказания помощи каждому пострадавшему расчленяется на несколько этапов, выполняемых различными лицами или даже отдельными бригадами (снятие повязки и подготовка операционного поля, хирургическое вмешательство, наложение шин и повязок и т.д.) [7]. Конвейерный принцип способствует повышению пропускной способности операционных и перевязочных в военное время.

Уместно привести малоизвестный факт из жизни ученого. Главное медицинское управление Советской Армии командировало Александра Александровича в Австрию и Германию в 1946 г. для ознакомления с работой хирургических клиник. Учений вспоминал: «Одновременно со мной был командирован также профессор Жордания, недавно погибший при авиационной катастрофе. Это был крупный ученый и чудесный человек, с которым мы очень сдружились» [8]. С особым интересом он вспоминал встречу с выдающимся немецким хирургом Ф. Зауэрбрухом: «Последнее наше свидание с Зауэрбрухом было не похоже на первое. Он стал гораздо любезнее. Показал мне четыре операции и среди них панцирное сердце. Подойдя к сердцу и сняв несколько твердых кусочков, он пальцем порвал левое предсердие. Началось сильное кровотечение, а сердце из-за панциря было прочно фиксировано и не могло быть выведено. Несмотря на все это, он зашил отверстие и был совершенно спокоен, даже спокойнее, чем обычно. После операции Зауэрбрух повел меня к себе в кабинет и попросил помочь, если можно, его ассистенту Гартману, который находится у нас в плену. Зауэрбруху во время операции помогал его сын — молодой врач…» [8].

А.А. Вишневский также вспоминал про эту командировку: «После десяти дней нашего пребывания в Австрии и Германии мы выехали на Родину, причем следует сказать, что поездка принесла мне чувство полного удовлетворения. Я убедился, что советская хирургия по всем основным направлениям несомненно превосходит немецкую и что все ее достижения действительно были реализованы во время войны. Мы вправе гордиться сделанным и наша задача лишь в том, чтобы не успокаиваться и двигаться дальше» [8].

Как свидетельствуют архивные документы, в 1948 г. пересадка почки на заднебрыжеечную артерию, по предложению А.А. Вишневского, была осуществлена в эксперименте в Институте хирургии имени А.В. Вишневского: трансплантацию произвели А.А. Вишневский и В.П. Демихов (Рис. 3). «Во время операции, — писал В.П. Демихов в Министерство здравоохранения СССР, — стало ясно, что калибр заднебрыжеечной артерии в несколько раз меньше калибра почечной, артерии и поэтому восстановить кровообращение в пересаженной почке не удастся. При наложении сосудистого шва образовалось сужение и непроходимость. Кровообращение в почке после снятия зажимов не восстановилось, и эта неудачно пересаженная почка не была удалена, а оставлена для наблюдения» [9].

Рис. 3. Профессор В.П. Демихов.

За работы по местной анестезии и изучение роли нервной трофики в хирургии А.А. Вишневский в 1955 г. был удостоен Международной премии имени Рене Лериша.

В нашей стране только в середине 50-х годов XX столетия, когда «родившаяся» у нас идея искусственного кровообращения была апробирована за рубежом, вновь активно занялись ее разработкой. В НИИ экспериментальной хирургической аппаратуры и инструментов, где в 1951–1958 гг. работал выдающийся ученый С.С. Брюхоненко, была создана оригинальная модель аппарата искусственного кровообращения (АИК). С помощью этого аппарата А.А. Вишневский (1957) произвел в клинике первые операции на открытом сердце. Затем такие операции производили профессора П.А. Куприянов, А.Н. Бакулев, Б.В. Петровский, Е.Н. Мешалкин и др. [10]. Важно подчеркнуть, что А.А. Вишневский впервые в мире успешно выполнил операцию комиссуротомии при митральном стенозе под местной анестезией. Как уже отмечалось, в СССР он первый выполнил вмешательства на сердце в условиях гипотермии и искусственного кровообращения [11]. Также им были разработаны и применены на практике протезы из полимеров в хирургии пищевода.

За разработку и внедрение в клиническую практику операцию на сердце и крупных кровеносных сосудах в 1960 г. А.А. Вишневскому была присуж-

дена Ленинская премия [1; 4]. В 1971 г. за создание и внедрение в практику метода лечений аритмий сердца его наградили Государственной премией.

Важно также отметить, что Александр Александрович Вишневский был организатором и научным руководителем первой в Советском Союзе лаборатории кибернетики (1960), где впервые в клиническом учреждении были использованы счетные электронные машины для построения диагностических информационных систем [1; 3].

А.А. Вишневский является автором 22 монографии и более 300 научных работ. Среди них особое значение имеют «Атлас ангиокардиографии», «Записки военно-полевого хирурга» (Рис. 4), «Врожденные порки сердца и крупных сосудов» (Рис. 5), «Военно-полевая хирургия» и др. В СССР была выпущена памятная медаль в честь А.А. Вишневского (Рис. 6).

Под его редакцией вышли в 1957 г. атлас врожденных пороков сердца, отмеченный высшим призом Международной выставки в Брюсселе (1958), атлас хирургии сердца (1961) и учебник частной хирургии (1962). Под его руководством было защищено 22 докторских и 31 кандидатских диссертаций [3].

В свою очередь ученики А.А. Вишневского воспитали сотни талантливых учеников, которые считают себя духовными внуками Александра Александровича. Можно без преувеличения утверждать, что А.А. Вишневский должен рассматриваться как создатель в руководимом им институте лаборатории медицинской кибернетики, где была начата разработка проблем диагностики и прогнозирования заболеваний с помощью ЭВМ, а в дальнейшем — дистанционной диагностики с использованием телетайпной связи. Им также была разработана и впервые в нашей стране успешно выполнена операция имплантации радиочастотного стимулятора при нарушении функции тазовых органов вследствие травматического перерыва спинного мозга (1966) [4].

Плодотворную научно-исследовательскую и практическую хирургическую работу профессор А.А. Вишневский успешно совмещал с общественной деятельностью. В течение 8 лет он являлся председателем Всероссийского общества хирургов. Он был почетным членом Орловского, Дагестанского, Омского и Казанского научных медицинских обществ, Чехословацкого научного медицинского общества имени Пуркинье, Общества шведских и пьемонтских врачей.

Рис. 4. Знаменитая книга А.А. Вишневского «Записки военно-полевого хирурга».

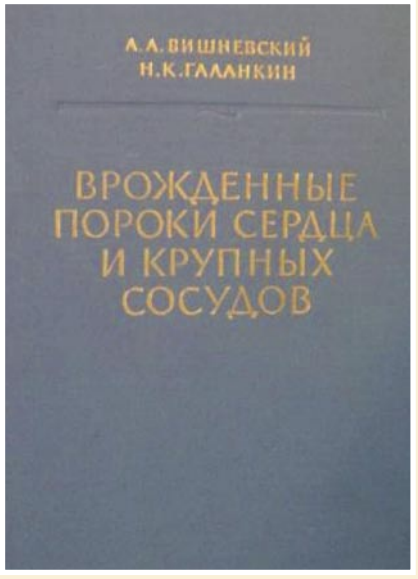

Рис. 5. Фундаментальный труд А.А. Вишневского и Н.К. Галанкина (1962).

Рис. 6. Памятная медаль в честь А.А. Вишневского.

А.А. Вишневский был принят в международную ассоциацию хирургов и работал в редколлегии международного журнала по кардиоваскулярной хирургии. Он возглавлял редакцию журнала «Экспериментальная хирургия и анестезиология» [1].

Вместе с тем Александр Александрович Вишневский был депутатом Моссовета 4 созывов, трижды избирался членом пленума Москворецкого райкома КПСС, был делегатом XXI и XXIII съезда КПСС. Являлся депутатом верховного Совета РСФСР.

За большие заслуги перед Родиной А.А. Вишнвский был награжден 2 орденами Ленина, 3 орденами Красного Знамени, 2 орденами Отечественной войны I степени, 2 орденами Красной Звезды и медалями.

Рис. 7. Могила А.А. Вишневского на Новодевичьем кладбище в Москве.

С 1948 г. до самой смерти Александр Александрович был директором Института хирургии имени А.В. Вишневского АМН СССР в Москве, а с 1956 г. — главный хирург Советской Армии и Военно-Морского Флота [1].

Умер А.А. Вишневский 19 ноября 1975 г. на 70-м году жизни. Похоронен ученый на Новодевичьем кладбище в Москве (Рис. 7).

16 февраля 1976 г. Центральному Военному Клиническому Госпиталю в Московской области было присвоено имя видного советского военного хирурга-

Рис. 8. Центральный военный клинический госпиталь имени А.А. Вишневского (Московская область).

новатора и клинициста, действительного члена Академии медицинских наук, Заслуженного деятеля наук, доктора медицинских наук, профессора, лауреата Государственной премии академика Александра Александровича Вишневского (Рис. 8).

Велик вклад А.А. Вишневского в медицинскую науку, который трудно переоценить. Им разработаны новые оригинальные методы хирургического лечения врожденных и приобретенных пороков сердца, аномалий развития и повреждения крупных сосудов, пластические операции с применением полимеров, созданы электронный медицинский архив, лаборатории кибернетики, дистанционной диагностики хирургических заболеваний, разработки методики стимулирования и восстановления функций ряда органов и др. Под руководством Александра Александровича был разработан также метод изолированного искусственного кровообращения мозга и сердца. Как уже отмечалось, первым в стране А.А. Вишневский произвел успешные операции на «сухом сердце» в условиях гипотермии и с искусственным кровообращением [1].

Десятки книг и статей по хирургии, анестезиологии, травматологии, военно-полевой хирургии, о важнейших проблемах клинической медицины написаны А.А. Вишневским. Множество публичных лекций, популярных докладов прочитал он на своем веку, не говоря уже о лекционных курсах для студентов и врачей. Мы по праву можем считать, что А.А. Вишневский, наряду с Н.И. Пироговым, Н.Н. Бурденко, В.Ф. Войно-Ясенецким и А.В. Вишневским, заложил основу той огромной важности работы, которая и сегодня еще является святой и почетной обязанностью отечественной интеллигенции.

А.А. Вишневский был великим мыслителем и учителем жизни. Эту роль ученого очень живо ощущали лучшие из его современников, и поэтому так близки и понятны нам слова маршала Г.К. Жукова: «…выдающегося хирурга Александра Александровича Вишневского — я знаю лично еще с Халхин-Гола — с 1939 г., где он получил свое первое боевое крещение. С тех пор он участвовал во всех войнах, которые пришлось вести нашей Родине. Им лично была прооперирована не одна тысяча раненых воинов, из которых многие обязаны ему жизнью» [8].

А.А. Вишневский и сегодня с нами, как образец ученого, гражданина и человека. Он был широко эрудированным специалистом как в области теоретической, так и в разделе клинической хирургии. Он умело сочетал теорию с практикой и по праву занимает одно из ведущих мест в хирургической науке. Широкий диапазон его научных интересов, его умение избирать для изучения наиболее актуальные и интересные проблемы хирургии, оригинальность научных исследований позволяют говорить о несомненном таланте ученого, сделавшего много для развития отечественной медицинской науки. Его имя знает и произносит с уважением и благодарностью не только многотысячная армия его почитателей и последователей — отечественных ученых, но и вес многомиллионный народ, верным и достойным сыном которого он был. Следует полностью согласиться с мнением тех, кто свидетельствует о том, что Александр Александрович Вишневский оставил большое научное наследие, подняв советскую хирургическую науку на небывалую высоту, соответствующую той космической эпохе, в которой он жил.

Авторы заявляют об отсутствии конфликта интересов (The authors declare no conflict of interest).

ЛИТЕРАТУРА/REFERENCES

1. Александр Александрович Вишневский (К 60-летию со дня рождения) (редакционная статья) // Советская медицина. — 1966. — №5. — С. 156–157. [Alexander Aleksandrovich Vishnevsky (To the 60th anniversary of his birth) (editorial article). Sovetskaya meditsina. 1966; 5: 156–157. (In Russ).]
2. Вишневский А.А. Проказа, клинический опыт изучения ее патогенеза: Дис. ... доктор мед. наук. — Москва; 1936. [Vishnevsky A.A. Leprosy, clinical experience in studying its pathogenesis. [dissertation] Moskva; 1936. (In Russ).]
3. Гринев М.В. Александр Александрович Вишневский (1906–1975) // Вестник хирургии имени И.И. Грекова. — 2010. — Т. 169. — №6. С. 9–10. [Grinev MV. Alexander Alexandrovich Vishnevsky (1906–1975). Vestnik khirurgii imeni I.I. Grekova. 2010; 169(6): 9–10. (In Russ).]
4. Кнопов М.Ш., Тарануха В.К. Александр Александрович Вишневский: к 100-летию со дня рождения // Хирургия. Журнал имени Н.И. Пирогова. — 2006. №5. — С. 69–70. [Knopov MSh, Taranukha VK. Alexander Alexandrovich Vishnevsky: to the 100th anniversary of his birth. Khirurgiya. Zhurnal imeni N.I. Pirogova. 2006; 5: 69–70. (In Russ).]
5. Моргошия Т.Ш. Отечественная анестезиология в первой половине XX века: научные приоритеты // Регионарная анестезия и лечение острой боли. – 2018. – Т. XII. — №3. – С. 197–203. [Morgoshia TSh. Domestic anesthesiology in the first half of the 20th century: scientific priorities. Regionarnaya anesteziya i lecheniye ostroy boli. 2018; XII(3): 197–203. (In Russ).]
6. Вишневский А.А. Техника новокаинового блока симпатической нервной системы поясничной области //Архив Биологических Наук. — 1933. — Т. 34.– №4. — С. 519–521. [Vishnevsky AA. Technique of novocaine block of the sympathetic nervous system of the lumbar region. Arkhiv Biologicheskikh Nauk.1933; 34(4): 519–521. (In Russ).]
7. Вишневский А.А., Шрайбер М.И. Военно-полевая хирургия. 3-е изд. — М., 1975. — 319 с. [Vishnevsky AA, Shreiber MI. Military field surgery. 3rd ed. M., 1975: 319 p. (In Russ).]
8. Вишневский А.А. Дневник хирурга. Великая отечественная война 1941–1945 гг.— М.: Медицина, 1967. — 424 с. [Vishnevsky AA. The surgeon's diary. The Great Patriotic War 1941-1945. M.: Medicine.1967. 424 p. (In Russ).]
9. Демихов В.П. Выступление в прениях // Проблемы клинической и экспериментальной хирургии / Под ред. А. А. Вишневского. — М.: Изд-во АМН СССР, 1951. — 40 с. [Demikhov VP. Speech in the debate. Problems of clinical and experimental surgery. A.A. Vishnevsky, editor. M.: Izd-vo AMN SSSR. 1951. 40 p. (In Russ).]
10. Мирский М.Б. Хирургия от древности до современности. Очерки истории. М.: Наука, 2000. — 798 с. [Mirsky MB. Surgery from antiquity to modern times. Essays on history. M.: Nauka, 2000. 798 p. (In Russ).]
11. Вишневский А.А., Харнас С.Ш. Искусственное кровообращение и гипотермия в хирургии открытого сердца. — М., 1968. — 296 с. [Vishnevsky AA., Kharnas SSh. Extracorporeal circulation and hypothermia in open heart surgery. M., 1968. 296 p. (In Russ).]

ЮБИЛЕИ • ANNIVERSARIES

АКАДЕМИК ЮРИЙ ВЛАДИМИРОВИЧ ЛОБЗИН — ПОЧЕТНЫЙ ДОКТОР ПИРОГОВСКОГО ЦЕНТРА (К 70-ЛЕТИЮ СО ДНЯ РОЖДЕНИЯ)

Матвеев С.А.*, Сусов Р.П.
ФГБУ «Национальный медико-хирургический Центр им. Н.И. Пирогова», Москва

DOI: 10.25881/BPNMSC.2020.53.92.031

Резюме. Изложена краткая биография Почётного доктора Пироговского Центра академика РАН Лобзина Юрия Владимировича и его вклад в формирование современной научной концепции «инфектология».

Ключевые слова: Лобзин Юрий Владимирович, инфекционные болезни, инфектология.

ACADEMICIAN YURI VLADIMIROVICH LOBZIN — HONORARY DOCTOR OF THE PIROGOV CENTER (ON THE 70th ANNIVERSARY OF HIS BIRTH)

Matveev S.A.*, Susov R.P.
Pirogov National Medical and Surgical Center, Moscow

Abstract. A brief biography of the Honorary Doctor of the Pirogov Center, Academician of the Russian Academy of Sciences Yuri Lobzin and his contribution to the formation of the modern scientific concept of «infectology» is presented.

Keywords: Lobzin Yuri Vladimirovich, infectious diseases, infectology.

Юрий Владимирович Лобзин (Рис. 1) родился 22 ноября 1950 года в г. Порт-Артуре в семье военно-морского врача Владимира Семёновича Лобзина, впоследствии известного профессора-невропатолога, заслуженного деятеля науки РФ. Ю.В. Лобзин — воспитанник Военно-медицинской академии (ВМедА). Как врач формировался под влиянием Н.С. Молчанова, А.П. Колесова, В.И. Медведева и других известных учёных Академии. Однако с первых лет обучения увлёкся изучением инфекционных и нервных болезней, был активным участником научных кружков при кафедрах, руководимых В.С. Матковским и Г.А. Акимовым. За достигнутые успехи в учёбе и общественной жизни Академии Юрий Владимирович уже на 4 курсе был удостоен Павловской стипендии, а 5–6 курс он был Ленинский стипендиат. В 1974 г. Ю.В. Лобзин с отличием и золотой медалью окончил факультет подготовки врачей для Военно-морского флота академии. Для дальнейшего прохождения военной службы был направлен на Северный флот, где последовательно занимал должности врача части (1974–1976 гг.), затем старшего врача специалиста-инфекциониста корабельной группы специализированной медицинской помощи (1976–1977 гг.). Молодой офицер и врач получил большой опыт работы по оказанию медицинской помощи при вспышках инфекционных заболеваний в воинских коллективах, изучал проблемы клиники, диагностики и лечения менингококковой инфекции у военнослужащих, а также особенности реабилитации переболевших этой тяжёлой патологией.

В 1977 г. Ю.В. Лобзин поступил в адъюнктуру при кафедре инфекционных болезней ВМедА, которую окончил в 1980 г. с досрочной защитой кандидатской диссертации на тему: «Ближайшие и отдалённые исходы менингококковой инфекции у лиц молодого возраста; реадаптация и реабилитация переболевших».

Его учителями были продолжатели боткинской клинической школы, опытнейшие педагоги: В.С. Матковский, А.П. Казанцев, А.И. Иванов и К.С. Иванов. Дальнейшая служба проходила на кафедре инфекционных болезней ВМедА последовательно в должности преподаватель, старший преподаватель, а с 1994 по 2001 гг. — начальник кафедры — Главный инфекционист МО РФ. В эти годы он оказывал практическую помощь

Рис. 1. Академик РАН Лобзин Юрий Владимирович.

медицинской службе при вспышках инфекционных заболеваний на флотах (Тихоокеанский, Балтийский, Черноморский), в военных округах (ДВО) и группах войск (ЗГВ). А в 1988–1989 гг.

* e-mail: sovetnmhc@bk.ru

участвовал в оказании медицинской помощи военнослужащим в Афганистане, в 1995 г. — в Чеченской Республике. Награждён орденом «За военные заслуги» (1996 г.). В 1988 г. Ю.В. Лобзин защитил докторскую диссертацию на тему: «Реабилитация инфекционных больных в военно-медицинских учреждениях». Эта диссертация открыла новое научное направление в инфекционной патологии, в ней впервые представлен научный анализ теоретико-методологических основ реабилитации, её принципов и методов при различных инфекционных болезнях. Благодаря выполненным им исследованиям были сформулированы и внедрены основополагающие организационно-методические принципы системы реабилитации больных в армии и на флоте.

Особое место в истории кафедры занял 1996 год — 100-летний юбилей первой в России кафедры и клиники инфекционных болезней. К этому событию был приурочен выход из печати Руководства по инфекционным болезням (под редакцией Ю.В. Лобзина) и опубликование монографии «Первая в России кафедра инфекционных болезней» (редактор — профессор Ю.В. Лобзин). Кульминацией юбилейных торжеств стала научная конференция «Инфектология. Достижения и перспективы» с участием всех ведущих инфекционистов страны, учёных-коллег из ближнего зарубежья (Рис.2). В докладе профессора Ю.В. Лобзина были приведены неопровержимые факты о том, что многие достижения отечественной инфектологии имеют свои корни в трудах сотрудников кафедры инфекционных болезней ВМедА.

С 2001 по 2008 гг. Ю.В. Лобзин был заместителем начальника академии по научной работе (Рис. 3). На этом посту ярко проявились организаторские способности учёного. Благодаря его усилиям и настойчивости в Академии была успешно проведена реформа научных подразделений. Был организован научно-исследовательский центр, а несколько самостоятельных научных лабораторий были включены в штат профильных кафедр. Это позволило в те критические для отечественной науки годы не только сохранить научный потенциал ВМедА, но и более тесно соединить образовательный и научно-исследовательский процесс в её стенах.

С 2008 г. академик Ю.В. Лобзин — директор Научно-исследовательского института детских инфекций ФМБА России. С приходом нового директора кардинально преобразилась не только материальная база учреждения, его оснащённость, но и масштаб и диапазон научных исследований возросли несопоставимо (Рис. 4). Огромная социальная значимость института и практическая потребность в совершенствовании технологий диагностики, лечения и профилактики инфекционных заболеваний позволили определить приоритетные научные направления НИИ детских инфекций. Среди них ключевыми стали совершенствование организационных основ оказания медицинской помощи детям с инфекционной патологией, комплексное изучение патогенеза и научное обоснование терапевтической тактики при инфекционных заболеваниях у детей, вакцинопрофилактика реконвалесцентов после инфекционных заболеваний.



Рис. 2. Юбилейная научная конференция (1996 г.). С докладом выступает президент РАМН академик В.И. Покровский.

Рис. 3. Заместитель начальника Военно-медицинской академии по научной работе генерал-майор м/с Ю.В. Лобзин вручает дипломы и кортики выпускникам IV факультета (2006 г.).

Ю.В. Лобзин никогда не прекращал свою педагогическую деятельность. С 2001 г. он, по совместительству, является заведующим кафедрой инфекционных болезней с курсом лабораторной диагностики СПИД Санкт-Петербургской медицинской академии последипломного образования (с 2011 г. — Санкт-Петербургский государственный медицинский университет им. Н.И. Мечникова). В 2013 году Ю.В. Лобзин стал лауреатом премии Правительства Российской Федерации в области образования.

В 2015 году Учёный Совет Национального медико-хирургического Центра имени Н.И. Пирогова избрал Почёт-

Рис. 4. Научно-исследовательский институт детских инфекций ФМБА после реконструкции.

ным доктором академика Лобзина Ю.В. (Рис. 5).

Академик Ю.В. Лобзин — основоположник большой научной школы в инфектологии по трём направлениям: реабилитация инфекционных больных,

Рис. 5. Почётный доктор Пироговского Центра академик Лобзин Ю.В.

клещевые инфекции и военная эпидемиология. Им подготовлено 24 доктора и 47 кандидатов медицинских наук. С 2008 года Ю.В. Лобзин — главный редактор научного периодического издания «Журнал инфектологии». Он является членом редколлегий и редакционных советов журналов: «Эпидемиология и инфекционные болезни», «Медицинский академический журнал», «Инфекционные болезни», «Военно-медицинский журнал», «Вестник Российской Военно-медицинской академии».

Академик Ю.В. Лобзин является соавтором 4-х научных открытий, автором более 850 научных трудов, в том числе 26 учебных пособий, 6 справочников, 17 руководств для врачей и 34 монографий.

Редколлегия «Вестника Национального медико-хирургического Центра им. Н.И. Пирогова» сердечно поздравляет Почётного доктора Пироговского Центра академика Ю.В. Лобзина с юбилеем, желает ему здоровья и новых достижений в науке и общественной деятельности.

Авторы заявляют об отсутствии конфликта интересов (The authors declare no conflict of interest).

ЛИТЕРАТУРА/REFERENCES

1. Гусев Д.А., Жданов К.В., Волжанин В.М. Почётный доктор Российской Военно-медицинской академии Юрий Владимирович Лобзин. — СПб.: ВМедА, 2012. — 48 с. [Gusev DA, ZHdanov KV, Volzhanin VM. Pochyotnyj doktor Rossijskoj Voenno-medicinskoj akademii YUrij Vladimirovich Lobzin. SPb.: VMedA, 2012. 48 p. (In Russ).]
2. Инфектология. Достижения и перспективы / Под ред. Ю.В. Лобзина. — СПб.: Б.и., 1996. — 232 с. [Infektologiya. Dostizheniya i perspektivy. Lobzin YUV, editor. SPb.: B.i., 1996. 232 p. (In Russ).]
3. Исторический очерк научного отдела Военно-медицинской академии / Под ред. Е.В. Ивченко. — СПб.: Реноме, 2016. — 152 с. [Istoricheskij ocherk nauchnogo otdela Voenno-medicinskoj akademii. Ivchenko EV, editor. SPb.: Renome, 2016. 152 p. (In Russ).]
4. Котив Б.Н., Лобачёв И.В., Круглов В.И., Резванцев М.В. Военно-медицинская академия: знания, мужество, милосердие — 220 лет на страже здоровья. — СПб.: ВМедА, 2018. — 200 с. [Kotiv BN, Lobachyov IV, Kruglov VI, Rezvancev MV. Voenno-medicinskaya akademiya: znaniya, muzhestvo, miloserdie — 220 let na strazhe zdorov'ya. SPb.: VMedA, 2018. 200 p. (In Russ).]
5. Лобзин Ю.В. Проблема инфекции в медицине. — СПб.: Б.И., 2010. — 25 с. [Lobzin YUV. Problema infekcii v medicine. SPb.: B.I., 2010. 25 p. (In Russ).]
6. Российская Военно-медицинская академия (1798–1998) / Под ред. Ю.Л. Шевченко. — СПб.: ВМедА, 1998. — 728 с. [Rossijskaya Voenno-medicinskaya akademiya (1798–1998). SHevchenko YUL, editor. SPb.: VMedA, 1998. 728 p. (In Russ).]