

15. Smillie IS. Treatment of Freiberg's infraction. Proc R Soc Med. 1967; 60(1): 29-31.
16. Gauthier G, Elbaz R. Freiberg's infraction: a subchondral bone fatigue fracture: a new surgical treatment. Clin Orthop Relat Res. 1979; 142: 93-95.
17. Smith TW, Stanley D, Rowley DI. Treatment of Freiberg's disease: a new operative technique. J Bone Joint Surg Br. 1991; 73: 129-130.
18. Ozkan Y, Oztürk A, Ozdemir R, Aykut S, Yalçın N. Interpositional arthroplasty with extensor digitorum brevis tendon in Freiberg's disease: a new surgical technique. Foot Ankle Int. 2008; 29: 488-492.
19. Lui TH. Arthroscopic interpositional arthroplasty of the second metatarsophalangeal joint. Arthrosc Tech. 2016; 5(6):1333-1338.
20. Townshend DN. Total ceramic arthroplasty for painful, destructive isorders of the lesser metatarsophalangeal joints. Foot. 2007; 17(2): 73-75.
21. Miyamoto W, Takao M, Uchio Y, Kono T, Ochi M. Late-stage Freiberg disease treated by osteochondral plug transplantation: a case series. Foot Ankle Int. 2008; 29: 950-955.
22. Richter M. Autologous matrix induced chondrogenesis plus peripheral blood concentrate (AMIC+PBC) in chondral defects of the first metatarsophalangeal joint - 5-year follow-up. Foot and Ankle Surgery. 2022; 28: 1366-1371.
23. Ehlers EM, et al. Development of a biocomposite to fill out articular cartilage lesions: light, scanning and transmission electron microscopy of sheep chondrocytes cultured on a collagen I/III sponge. Injury. 1999; 81: 513-518.
24. Richter M. Matrix-associated stem cell transplantation (MAST) in chondral defects of foot and ankle is effective. Foot Ankle Surg. 2013; 19(2): 84-90.
25. Pascarella A. Treatment of articular cartilage lesions of the knee joint using a modified AMIC technique. Knee Surg Sports Traumatol Arthrosc. 2010; 18(4): 509-13.

## ОСТРЫЙ ДЕСТРУКТИВНЫЙ АППЕНДИЦИТ В БЕДРЕННОЙ ГРЫЖЕ – ГРЫЖА ГАРЕНЖО

Шапкин Ю.Г.<sup>1,2</sup>, Гусев К.А.<sup>2</sup>,  
Саликова Е.Е.<sup>1\*</sup>

DOI: 10.25881/20728255\_2025\_20\_2\_153

<sup>1</sup> ФГБОУ ВО «Саратовский ГМУ

имени В. И. Разумовского», Саратов

<sup>2</sup> ГУЗ «Саратовская городская клиническая  
больница №6 имени академика  
В.Н. Кошелева», Саратов

**Резюме.** Ущемленная бедренная грыжа является патологией, с которой нередко приходится сталкиваться врачу экстренного хирургического отделения. Об остром аппендиците в бедренной грыже в отечественной медицинской литературе имеются единичные сообщения. Приведено подробное описание такой патологии. Представленный пример демонстрирует особенности симптоматики, сложности, возникающие при дифференциальной диагностике этого заболевания, и описывает один из возможных вариантов оперативного пособия.

**Ключевые слова:** острый аппендицит, бедренная грыжа, грыжа Гаренжо, ущемленная бедренная грыжа.

### Актуальность

В практике экстренного хирурга ущемленная бедренная грыжа составляет от 13,5 до 31% от всех ущемлений [1; 2]. Как правило, данная патология выявляется у женщин старше 40 лет – 82–88% случаев [3]. При оперативном лечении ущемленной бедренной грыжи, неизменный червеобразный отросток обнаруживается в 0,5–5% случаев, а развитие

### ACUTE DESTRUCTIVE APPENDICITIS IN A FEMORAL HERNIA – DE GARENGEOT'S HERNIA

Shapkin Y.G.<sup>1,2</sup>, Gusev K.A.<sup>2</sup>, Salikowa E.E.\*<sup>1</sup>

<sup>1</sup> Saratov State Medical University n.a. V.I. Razumovsky, Saratov

<sup>2</sup> State health care institution Saratov City Clinical Hospital named after V.N. Koshelev, Saratov

**Abstract.** An incarcerated femoral hernia is a pathology that an emergency surgeon often encounters. In the domestic medical literature, there are isolated reports of cases of acute appendicitis with a femoral hernia. The article provides a detailed description of this pathology. The presented example demonstrates the features of the symptoms, the difficulties that arise in the differential diagnosis of this disease, and also describes one of the possible options for surgical intervention.

**Keywords:** acute appendicitis, femoral hernia, Garengio hernia, strangulated femoral hernia.

в бедренной грыже острого деструктивного аппендицита встречается крайне редко – 0,08–0,13% всех случаев [4; 5]. Данная патология носит название грыжи Гаренжо, в честь французского хирурга Rene Jacques Croissant de Garengot, который впервые описал ее в литературе в 1731 г. [6]. На момент написания статьи, в отечественной литературе описаны 2 наблюдения хирургического лечения

пациентов с грыжей Гаренжо, а в мировой литературе – 222 [7].

**Цель:** на основании имеющихся литературных данных и личного клинического опыта описать особенности диагностики и лечебной тактики у пациентов, с грыжей Гаренжо.

Пациентка Л., 86 лет, была доставлена машиной скорой помощи в приемное отделение ГУЗ СГКБ №6 04.05.24

\* e-mail: alenasalikowa@mail.ru

с жалобами на наличие болезненного образования в низу живота справа, покраснение кожи над ним, запор в течение трех суток.

Из анамнеза известно, что объемное образование округлой формы в нижнем отделе живота справа отмечала в течение года. Около четырех дней назад пациентка заметила увеличение образования в размерах, оно стало плотным, появилось покраснение кожи над ним. Также беспокоило отсутствие стула в течение последних трех дней. Точные сроки возникновения симптомов пациентка указать затруднялась, в связи с когнитивными особенностями. За медицинской помощью до момента госпитализации пациентка не обращалась.

Объективный осмотр на момент поступления: состояние средней степени тяжести, за счет болевого синдрома. Положение вынужденное – полное разгибание правой нижней конечности сопровождается усилением боли. АД 140 и 80 мм рт. ст., пульс 70 ударов в минуту, температура тела нормальная. Язык влажный, обложен белым налетом. Живот незначительно вздут, симметричный, участвует в акте дыхания. В правой паховой области, на 1 см ниже паховой складки, на уровне ее медиальной трети имеется образование овальной формы, размерами 6,5×9 см, плотной консистенции, резко болезненное. Симптом кашлевого толчка отрицательный. Кожа над образованием умеренно гиперемирована. При пальпации в других отделах живот безболезненный, мягкий. Симптомов раздражения брюшины нет. Притупления в отлогих частях живота нет. Перистальтика выслушивается, ослаблена. Газы отходят плохо.

Лабораторно отмечалось повышение уровня С-реактивного белка до 142,0 мг/л, СОЭ до 38,0 мм/час. Уровень лейкоцитов – в пределах нормы.

По данным УЗИ ОБП – в правой паховой области визуализируется участок кишки диаметром до 26 мм, без перистальтики. Метеоризм.

При обзорной рентгенографии ОБП – в мезогастррии справа и слева – единичные патологические уровни.

Учитывая вышеописанную клиническую картину, пациентке выставлен диагноз: ущемленная правосторонняя паховая грыжа, флегмона грыжевого мешка. В экстренном порядке она оперирована. Под местной анестезией Sol. Novocaini 0,5% – 80,0 выполнен разрез кожи в косом направлении над грыжей. Тупым и острым путем из окружа-

ющих тканей выделен грыжевой мешок до шейки. Выявлено, что грыжевой мешок исходит из бедренного кольца. Он вскрыт – выделено около 10 мл гноя (взят посев на флору и чувствительность к антибиотикам). Содержимым грыжевого мешка является червеобразный отросток, размером 10×5×1 см, верхушка его багрово- черного цвета, с наложениями фибрина (Рис. 1).

В ходе вмешательства отмечено появление у пациентки психомоторного возбуждения, непроизвольных гримас, перестала отвечать на вопросы. Анестезиологом она седатирована. В рану выведен купол слепой кишки. Брыжейка отростка пересечена на зажимах, лигирована. Выполнена аппендэктомия, культя отростка укрыта кистным швом, купол слепой кишки погружен в брюшную полость. Грыжевой мешок прошит у шейки, перевязан, отсечен. Выполнена пластика бедренного канала местными тканями по Фабрициусу. Рана промыта 3% раствором перекиси водорода, дренирована резиновой полоской. Редкие швы на кожу. Кровопотеря 20 мл. Продолжительность операции 90 минут.

Гистологическое заключение: острый гангренозный аппендицит.

Послеоперационный диагноз: грыжа Гаренжо справа. Острый гангренозный аппендицит в грыже.

В послеоперационном периоде в течение 2 часов отмечено полное восстановление когнитивных функций пациентки. Через 6 часов пациентка активизирована. Послеоперационный период протекал без осложнений, выписана на 4 сутки с момента госпитализации.

### Обсуждение

В данном клиническом наблюдении можно выделить несколько особенностей. Прежде всего, при изначальном подозрении на ущемленную бедренную грыжу, длительность ущемления точно установить не удалось. Это объясняется как возрастными особенностями пациентки, затрудняющими сбор анамнеза, так и постепенным развитием воспаления червеобразного отростка, при атипичной его локализации (в данном случае – в грыжевом мешке), что смазало клиническую картину. У пациентки обнаружены рентгенологические признаки кишечной непроходимости, что в совокупности с ультразвуковой картиной (червеобразный отросток был описан как участок кишки без перистальтики) позволило установить диагноз ущемленной грыжи, а так же предположить присут-

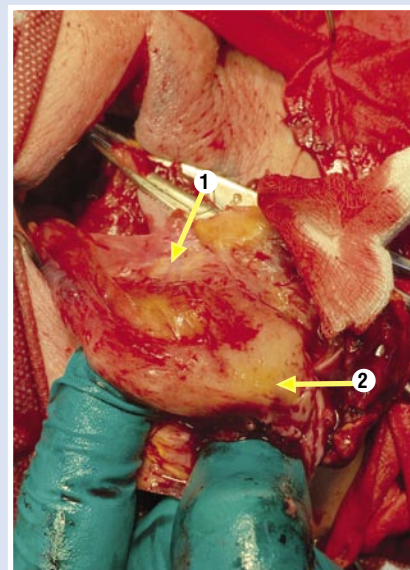


Рис. 1. Деструктивный червеобразный отросток в грыжевом мешке бедренной грыжи. 1 – грыжевой; 2 – мешок аппендикс.

ствие петли тонкой кишки в грыжевом мешке. Вместе с тем обращало на себя внимание несоответствие общего состояния пациентки и сроков заболевания (3–4 суток) – отсутствовали признаки водно-электролитных нарушений и полиорганной недостаточности, отсутствие застойного отделяемого по назогастральному зонду. Следует отметить низкую информативность УЗИ, что перекликается с данными других авторов [8]. В то же время, этот метод полезен при дифференциальной диагностике с лимфаденитом, и для установления присутствия полого органа в грыжевом мешке.

По данным литературы, эффективность КТ или МРТ в дооперационной диагностике может достигать 98% [8]. Однако, в приведенном клиническом примере, выполнение КТ или МРТ могло затян timerе подготовку и никак не повлияло бы на лечебную тактику.

В литературе описано три основных подхода к лечению грыжи Гаренжо. Первый вариант оперативного пособия представляет собой классическую герниотомию и аппендэктомия, с учетом гнойного процесса предпочтение отдается вариантам пластики с использованием местных тканей [9]. Недостатком данного подхода служит невозможность выведения в рану купола слепой кишки с основанием червеобразного отростка при определенных анатомических особенностях, а также риск повреждения крупных сосудов при рассечении ущемляющего кольца.

Второй вариант операции – лапароскопическая аппендэктомия с последующей эндоскопической пластикой грыжевого дефекта сетчатым имплантом (ТАРР или eТАР) [10; 11]. Недостатком этой методики можно считать необходимость интубационного наркоза, а также высокий риск контаминации сетчатого импланта [9].

Третий вариант вмешательства предполагает комбинацию двух вышеперечисленных подходов – открытое оперативное лечение бедренной грыжи, с последующей лапароскопической аппендэктомией [12].

### Заключение

Таким образом, при ущемленной грыже отсутствие клинических симптомов запущенной кишечной непроходимости, а так же отсутствие ярко выраженного момента ущемления в анамнезе, помогут заподозрить грыжу Гаренжо на дооперационном этапе.

При выборе варианта оперативного вмешательства хирург должен исходить из индивидуальных особенностей пациента, технической оснащенности стационара и личного практического опыта. В приведенном клиническом наблюдении с учетом возраста пациентки, выполнение герниотомии и аппендэктомии под местной анестезией с внутривенной седацией является наиболее оптимальным и безопасным вариантом вмешательства. В случае возникновения сложностей при обработке основания червеобразного

отростка, оправдано выполнение данного этапа лапароскопическим доступом. Показания для выполнения лапароскопии могут быть расширены у молодых пациентов, не имеющих серьезной сопутствующей патологии.

**Согласие пациента.** Пациент добровольно подписал информированное согласие на публикацию персональной медицинской информации в обезличенной форме.

**Авторы заявляют об отсутствии конфликта интересов (The authors declare no conflict of interest).**

### ЛИТЕРАТУРА/REFERENCES

1. Винник Ю.С. Оперативное лечение грыж передней брюшной стенки. Красноярск, 2011. [Vinnik YuS. Operativnoe lechenie gryzh perednej brjushnoj stenki. Krasnoyarsk. 2011. (In Russ.)]
2. Тоскин К.Д., Жебровский В.В. Грыжи брюшной стенки. – М, 1990. [Toskin KD, Zhebrovsky VV. Gryzhi bryushnoy stenki. M. 1990. (In Russ.)]
3. Тихов П.И. Частная хирургия. – СПб, 1916. [Tikhov PI. Chastnaja hirurgiya. SPb. 1916. (In Russ.)]
4. Bidarmaghz B, Tee CL. A case of De Garengéot hernia and literature review. *Case Reports*. 2017; 2017: bcr2017220926.
5. Piperos T, Kalles V, Ahwal Y, et al. Clinical significance of de Garengéot's hernia: A case of acute appendicitis and review of the literature. *International Journal of Surgery Case Reports*. 2012; 3(3): 116-117. doi: 10.1016/j.ijscr. 2011.12.003.
6. O'Connor A, Asaad P. De Garengéot's hernia with appendicitis – a rare cause of an acutely painful groin swelling. *Journal of Surgical Case Reports*. 2019; 5: 142. doi: 10.1093/jscr/rjz142.
7. Guenther TM, Theodorou CM, Grace NL, et al. De Garengéot hernia: a systematic review. *Surg Endosc*. 2021; 35(2): 503-513. doi: 10.1007/s00464-020-07934-5.
8. Simpson FJ, Fay K, Wang V, Elwood D. A Novel approach to managing a strangulated de garengéot's hernia. *The American Surgeon*. 2021; 87(1): 83-85. doi: 10.1177/0003134820943552.
9. Linder S, Linder G, Månsson C. Treatment of de Garengéot's hernia: a meta-analysis. *Hernia*. 2019; 23: 131-141. doi: 10.1007/s10029-018-1862-5.
10. Raglione D, Boyer N, Poras M, et al. Laparoscopic Treatment of a De Garengéot hernia – case report and review of literature. *Journal of Surgery and Research*. 2020; 3: 472-476.
11. Oldewurtel K, Ground J, Neff M. De Garengéot hernia: a total extraperitoneal approach to a femoral hernia repair. *CRSLS, Journal of the Society of Laparoscopic and Robotic Surgeons*. 2022; 9(2): e2021.00088. doi: 10.4293/CRSLS.2021.00088.
12. Simpson FJ, Fay K, Wang V, Elwood D. A novel approach to managing a strangulated De Garengéot's Hernia. *The American Surgeon*. 2021; 87(1): 83-85. doi: 10.1177/00031348-20943552.