

ХИРУРГИЧЕСКОЕ ЛЕЧЕНИЕ КИСТОЗНЫХ ФИЛЬТРАЦИОННЫХ ПОДУШЕК ПОСЛЕ СИНУСТРАБЕКУЛЭКТОМИИ: СЛУЧАИ ИЗ ПРАКТИКИ

Старостина А.В.*, Пудеева А.Х., Аджиева А.А.

ФГАУ «НМИЦ «МНТК «Микрохирургия глаза» им. академика С.Н. Федорова» Минздрава Российской Федерации, Москва

DOI: 10.25881/20728255_2024_19_4_S1_25

Резюме. В статье представлены два похожих клинических случая. В отделение хирургического лечения глаукомы МНТК «Микрохирургия глаза» обратились пациенты с жалобами на новообразование бульбарной конъюнктивы, которое нарастало на роговицу, вызывало выраженное чувство дискомфорта и частично нарушало зрительные функции. Отметим, что ранее этим пациентам проводилась синустрабекулэктомия по месту жительства с целью снижения внутриглазного давления. После осмотра и проведения дополнительных инструментальных методов исследования было диагностировано наличие кистозной фильтрационной подушки и выполнена ревизия зоны антиглаукомной операции с индивидуальными особенностями в каждом конкретном случае. В результате проведенного лечения удалось добиться положительного эффекта. При повторном визите спустя месяц после хирургического вмешательства пациенты жалоб не предъявляли, внутриглазное давление было компенсировано, рецидивы отсутствовали.

Ключевые слова: синустрабекулэктомия, глаукома, кистозная фильтрационная подушка.

Актуальность

Образование фильтрационных подушек (ФП) является основным дренажным механизмом для снижения внутриглазного давления (ВГД) после традиционных операций по лечению глаукомы, таких как синустрабекулэктомия (СТЭ) и непроникающая глубокая склерэктомия. После вышеуказанных хирургических вмешательств подушки могут иметь различную форму (диффузные, инкапсулированные, кистозные, плоские), однако большинство хирургов-офтальмологов считают, что идеальные фильтрационные подушки должны быть низкими, диффузными, с нормальной толщиной конъюнктивы и нормальной васкуляризацией, что позволяет достичь целевого ВГД. Но не исключены случаи формирования кистозных ФП [1–4]. Этот тип ФП считается неидеальным, поскольку связан с повышенным риском гипотонии, дизестезии и даже эндофтальмита, что указывает на необходимость их ремоделирования.

Описание случая

Клинический случай 1.

Пациентка Д., 69 лет, обратилась в МНТК «Микрохирургия глаза» (Москва) с жалобами на выраженное чувство инородного тела, новообразование под верхним веком левого глаза (oculus sinister, OS), которые стала отмечать с начала 2024 года. Из анамнеза известно, что в 2010 году по поводу диабетической ретинопатии проведена задняя витрэктомия с временной тампонадой на перфторорганическое соединение (ПФОС) с последующей заменой на газозводную смесь и лазеркоагуляция

SURGICAL TREATMENT OF CYSTIC FILTRATION BLEBS AFTER SINUSTRABECULECTOMY: CASES FROM PRACTICE

Starostina A.V.*, Pudeeva A.Kh., Adzhieva A.A.

S. Fyodorov Eye Microsurgery Federal State Institution, Moscow

Abstract. The article presents two similar clinical cases. Patients with complaints of bulbar conjunctiva neoplasm, which grew on the cornea, caused a pronounced feeling of discomfort and partially impaired visual functions, turned to the department of surgical treatment of glaucoma of the MNTC "Eye Microsurgery". It should be noted that previously these patients underwent a sinustrabeculectomy at their place of residence in order to reduce intraocular pressure. After examination and additional instrumental research methods, the presence of a cystic filtration bleb was diagnosed and the area of anti-glaucoma surgery was revised with individual characteristics in each case. As a result of the treatment, a positive effect was achieved. At a repeat visit a month after surgery, patients did not complain, intraocular pressure was compensated, and there were no relapses.

Keywords: sinustrabeculectomy, glaucoma, cystic filtration bleb.

сетчатки на левом глазу. В 2015 году выполнена факоэмульсификация катаракты (ФЭК) с имплантацией интраокулярной линзы слева (ИОЛ). Примерно через год при повторной явке обнаружен отек в макулярной зоне левого глаза, в связи с чем проведено двухкратное введение интравитреального препарата (ингибиторы ангиогенеза). На правом глазу (oculus dexter, OD) через три года – задняя витрэктомия с удалением задней гиалоидной мембраны и внутренней пограничной мембраны с эндотампонадой газозводной смесью и ФЭК+ИОЛ. При очередной консультации спустя 5 лет, в 2023 году, диагностирована открытоугольная глаукома на оба глаза (oculus uterque, OU), проведена микроинвазивная синустрабекулэктомия (13.01.2023 – слева, 21.02.2023 – справа). В настоящий момент в глаза ничего не капает. Хронические заболевания: Сахарный диабет 2 типа, гипертоническая болезнь 2 степени, 3 стадии, очень высокий риск.

Результаты физикального, лабораторного и инструментального исследования

При обращении в апреле 2024 года проведены обследования: визометрия OD 0,3 (без коррекции), с коррекцией сферической линзой (sph) +0,5 диоптрий (дптр, D), цилиндрической линзой (cyl) -1,25D с углом (ax) 85 = 0,4; OS 0,2 (без коррекции) с коррекцией sph +0,75D cyl +0,75D ax 40 = 0,3.

Биометрия глаза: OD – глубина передней камеры 3,69 мм, длина глаза – 24,85 мм; OS – глубина передней камера 4,29 мм, длина глаза – 24,75 мм.

Измерение ВГД: OD Po = 15 мм рт. ст., OS Po = 7,0 мм рт. ст.

* e-mail: anna.mntk@mail.ru

Периметрия соответствовала далекозашедшей стадии глаукомы.

Биомикроскопия: OD – глаз спокоен, фильтрационная подушка на 12 часах плоская, OS – глаз спокоен, фильтрационная подушка кистозно изменена, размером 6x8 мм, проминирует наружу с нарастанием на роговицу на 2 мм в верхнем сегменте (Рис. 1 А), OU – роговица прозрачная, радужка субатрофична, псевдоэксфолиации по краю зрачка, хирургическая колобома на 12 ч, ИОЛ в капсульном мешке в правильном положении, диск зрительного нерва (ДЗН) бледный, Э/Д 0,8, макула – очаги дистрофии, по периферии микрогеморрагии, множественные очаги дистрофии с депигментированными и пигментированными лазеркоагулятами.

Гониоскопия: OU Угол передней камеры (УПК) открыт, средней ширины, визуализируется зона антиглаукомной операции (АГО) на 12 часах, пигментация дренажной зоны 1 степени.

Лечение

По данным жалоб, анамнеза и результатов офтальмологического обследования выставлен диагноз: OU Вторичная открытоугольная глаукома 3а, оперированная. Артифакция. Авитрия. Диабетическая пролиферативная ретинопатия. Принято решение о проведении ревизии зоны АГО.

Операцию проводили по следующей методике: в условиях операционной под местной анестезией выполнили разрез конъюнктивы вокруг кистозно изменённой ФП. Интактную конъюнктиву отсепаровали в стороны от ФП по направлению к своду на 10–15 мм. Затем провели иссечение кисты с отделением ее от роговицы, при этом было выявлено, что вся полость кисты заполнена стекловидным телом. При ревизии зоны операции визуализировалась фистула в переднюю камеру, также заполненная стекловидным телом, которая была ушита нерассасывающейся нитью 2 узловыми швами. Далее мобилизованной конъюнктивой накрыли зону операции и ушили около лимба узловыми швами нерассасывающейся нитью 8–0. Завершающим этапом операции выполнили субконъюнктивальную инъекцию антибиотика и глюкокортикостероида.

Исход и результаты последующего наблюдения

На первые сутки после операции по данным биомикроскопии OS – глаз спокоен, фильтрационная подушка на 12 часах разлитая, швы конъюнктивы адаптированы, остальные структуры без изменений (Рис. 1 В). ВГД OS 14 мм рт. ст. С положительным результатом пациент в удовлетворительном состоянии при отсутствии жалоб выписан домой под наблюдение офтальмолога по месту жительства. При повторном осмотре через 1 месяц после операции отмечается отсутствие ранее имеющегося новообразования левого глаза (Рис. 1 С). ВГД OS 10 мм рт. ст. Результат гистологического исследования иссеченной ФП – кистозно измененная конъюнктива.

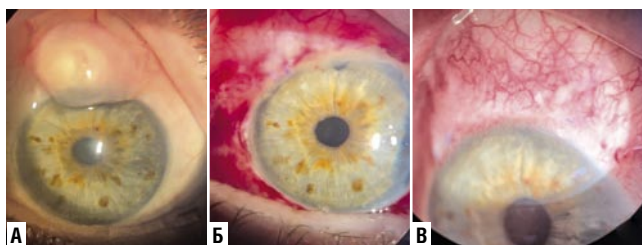


Рис. 1. Фотография переднего отрезка глаза: А – до операции, Б – первые сутки после операции, В – 1 месяц после операции.

Клинический случай 2.

Пациент И., 65 лет, обратился в МНТК МГ г. Москва с жалобами на появление пятна белого цвета на конъюнктиве под верхним веком, распространяющегося на роговицу, ощущение инородного тела под верхним веком. Из анамнеза известно, что появление образования отметил около 6 месяцев назад, по поводу чего ранее к офтальмологу не обращался. С 2018 года выставлен диагноз первичной открытоугольной глаукомы обоих глаз, в том же году выполнена антиглаукомная операция на левом глазу. Инстиллирует в оба глаза Sol.Timololi 0,5% 2 раза в день и Sol.Dorzolamidi 2% 2 раза в день. Хронические заболевания – гипертоническая болезнь 2 степени, 3 стадии, очень высокий риск, остеохондроз.

Результаты физикального, лабораторного и инструментального исследования

При обращении в июле 2024 года проведены обследования: визометрия OD 0,65 (без коррекции), с коррекцией sph +0,5D cyl 1,0D ax 165 = 0,9; OS 0,03 не корригирует.

Тонометрия: OD = 22 мм рт. ст.; OS = 13 мм рт. ст.

Периметрия соответствовала далекозашедшей стадии глаукомы.

Биомикроскопия: OD – Движения глаза в полном объеме. Веки обычной, правильной формы, рост ресниц правильный. Конъюнктивa – без особенностей, Роговица прозрачная, передняя камера средней глубины, радужка субатрофична, зрачок круглый, 3 мм в диаметре, хрусталик помутнен в ядре и кортикальных слоях, ДЗН – бледноват, границы четкие, Э/Д 0,7, макула без видимой патологии, периферия прилежит, отмечаются участки атрофии.

OS – Движения глаза в полном объеме. Веки обычной, правильной формы, рост ресниц правильный. Конъюнктивa – на 12 часах округлое образование из множественных конгломератов кистозных полостей, наползающее на роговицу и доходящее до верхнего края зрачка (кистозно измененная ФП), размерами 6x7 мм (Рис. 2 А). Роговица прозрачная, радужка субатрофична, зрачок круглый, 3 мм в диаметре, хрусталик помутнен в ядре и кортикальных слоях, ДЗН серый, границы четкие, Э/Д 0,9, макула без видимой патологии, периферия прилежит, отмечаются участки атрофии.

Ультразвуковое В-сканирование: OU – оболочки прилежат. В стекловидном теле умеренная деструкция в виде мелких плавающих помутнений, ЗОСТ.

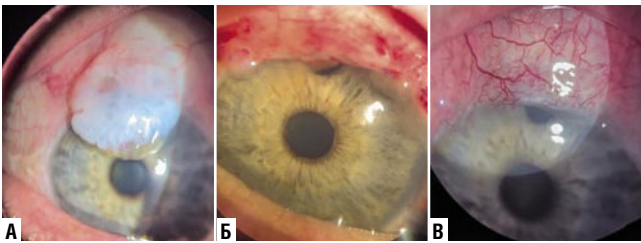


Рис. 2. Фотография переднего отрезка глаза: А – до операции, В – первые сутки после операции, С – 1 месяц после операции.

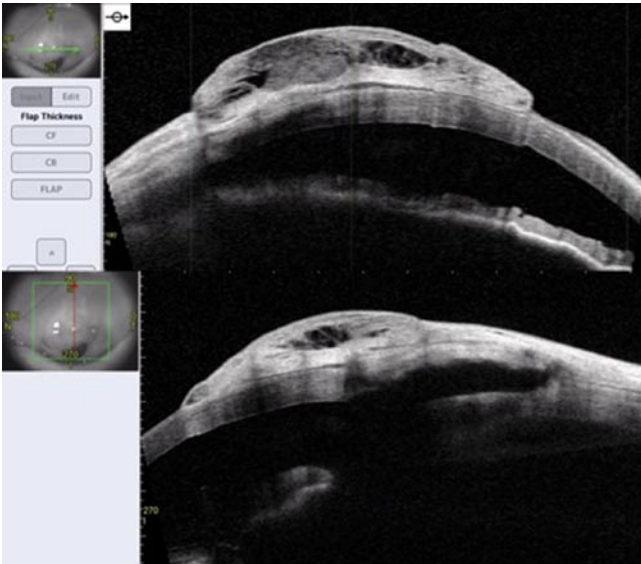


Рис. 3. Оптическая когерентная томография переднего отрезка глаза.

Оптическая когерентная томография переднего отрезка глаза: OS – в верхнем сегменте над зоной СТЭ визуализируется киста, пристеночно заполненная мелкоточечными включениями средней акустической плотности высотой 1,34 мм, размерами 6,20×7,07 мм, распространяющаяся на переднюю поверхность роговицы (stroma интактна), у дистального края кисты (в зоне лимба) визуализируется щелевидное сообщение с зоной АГО. Колобома радужки (Рис. 3).

Лечение

По данным жалоб, анамнеза и результатов офтальмологического обследования выставлен диагноз: OD Первичная открытоугольная глаукома 2а. Осложнённая катаракта. OS Первичная открытоугольная глаукома 3а, оперированная. Осложнённая катаракта. Принято решение о проведении ревизии зоны АГО.

Операцию проводили по следующей методике: в условиях операционной под местной анестезией выполнили разрез конъюнктивы вокруг кистозно измененной ФП. Интактную конъюнктиву отсепаровали в стороны от ФП по направлению к своду на 10–15 мм. Затем провели иссечение кисты с отделением ее от роговицы. При иссечении конъюнктивы над склеральным лоскутом

фильтрация жидкости не наблюдалась, после чего было принято решение выполнить тоннельный разрез под склеральным лоскутом копьевидным скальпелем по направлению к передней камере до появления фильтрации внутриглазной жидкости. В выполненный тоннель был введен дренажный имплант HealaFlow. Далее мобилизованной конъюнктивой накрыли зону операции и ушили около лимба узловыми швами рассасывающейся нитью 8-0. Завершающим этапом операции выполнили субконъюнктивальную инъекцию антибиотика и глюкокортикостероида.

Исход и результаты последующего наблюдения

По данным послеоперационной биомикроскопии на 1-е сутки: OS – глаз спокоен, фильтрационная подушка на 12 часах плоская, швы конъюнктивы адаптированы, остальные структуры без изменений (Рис. 2 В). С положительным результатом пациент в удовлетворительном состоянии при отсутствии жалоб выписан домой под наблюдение офтальмолога по месту жительства. При повторном осмотре спустя месяц отмечается отсутствие ранее имеющегося новообразования левого глаза (Рис. 2 С), ВГД OS 16 мм рт. ст. Результат гистологического исследования иссеченной ФП – фрагмент конъюнктивы с мелкими кистами (ложными) в рыхловолокнистой строме.

Обсуждение и заключение

Глаукома – хроническое прогрессирующее заболевание глаз, оказывающее существенное и пагубное воздействие на многие аспекты повседневной жизни. В качестве хирургического метода синустрабекулэктомия стала успешным способом снижения ВГД. Во всем мире она стала золотым стандартом хирургического лечения глаукомы. Хотя трабекулэктомия для многих хирургов по-прежнему является предпочтительной операцией при лечении глаукомы, у нее есть ряд недостатков, которые могут ограничить ее успех и применение.

Появление ФП свидетельствует об оттоке внутриглазной жидкости из передней камеры в субконъюнктивальное пространство, но не всегда означает, что операция прошла успешно. После СТЭ фильтрационные подушки могут иметь различную форму (диффузные, инкапсулированные, кистозные, плоские), и некоторые из них предпочтительнее других [1–4]. Действительно, СТЭ может эффективно контролировать ВГД при отсутствии клинически заметной ФП, или наоборот. Достаточно часто формируются кистозные ФП, частота развития которых по данным различных авторов колеблется от 3 до 29% [1; 2; 4]. При формировании тонкостенных кистозных ФП часто наблюдается длительная нормализация ВГД, однако формирование таких ФП может быть связано с повышенным риском их перфорации и формирования стойкой гипотонии, а также с появлением выраженных субъективных жалоб пациентов на ощущение инородного тела, доставляющих постоянный дискомфорт. В лите-

ратуре также встречаются данные о том, что применение антиметаболитов повышает риск развития кистозных тонкостенных ФП [4]. В описанных нами случаях ревизия зоны операции была выполнена в связи выраженными жалобами пациентов и, в одном случае, с нарастанием ФП на роговицу до области зрачка.

В научных публикациях описаны случаи ревизии зоны ФП после СТЭ, которые чаще всего проводили с закрытием зоны операции дополнительным донорским материалом (амнионом или донорской склерой), что было связано с наличием фистулы большого размера из передней камеры в зону фильтрационной подушки и формированием выраженной гипотонии [5-8]. В наших случаях не потребовалось использования дополнительных донорских материалов, фистула наблюдалась в одном случае и ее удалось ушить узловыми швами, в этом же случае было выявлено наличие стекловидного тела в полости ФП, по нашему мнению это объясняется выходом через связки хрусталика и колобому радужки сформированную в ходе СТЭ остатков передней части стекловидного тела (после предшествующей витрэктомии). Во втором случае потребовалось сформировать дополнительный отток жидкости. Тактика хирургического лечения в подобных случаях всегда индивидуальна и зависит от клинической картины, предыдущих вмешательств, а также опыта и предпочтений оперирующего хирурга.

Источник финансирования. Никто из авторов не имеет финансовой заинтересованности в представленных материалах или методах.

Согласие пациента. От пациентов получено добровольное письменное информированное согласие на публикацию их изображений в медицинском журнале, включая его электронную версию. Дата подписания согласия: 14.08.2024 г. (клинический случай 1) и 21.08.2024 г. (клинический случай 2).

Авторы заявляют об отсутствии конфликта интересов (The authors declare no conflict of interest).

ЛИТЕРАТУРА/REFERENCES

1. Raj A, Bahadur H. Morphological analysis of functional filtering blebs with anterior segment optical coherence tomography: A short-term prediction for success of trabeculectomy // *Eur J Ophthalmol.* – 2021 Jul;31(4):19-78-1985. DOI: 10.1177/1120672120924340. Epub 2020 May 18. PMID: 32423253.
2. Anh BTV, Dat NT, Vu AT, Hieu NT, Quyet D, Thai TV, Nga VT, Dinh TC, Bac ND. Assessing the status of filtering blebs at 5 year post-trabeculectomy // *Open Access Maced J Med Sci.* – 2019 Dec 20;7(24):4278-4282. DOI: 10.3889/oamjms.2019.374. PMID: 32215077; PMCID: PMC7084019.
3. Петров С.Ю. Классификации фильтрационных подушек. Национальный журнал Глаукома. 2014;13(2):85-98. [Petrov S.Yu. Filtering bleb classifications. *National Journal glaucoma.* 2014;13(2):85-98. (In Russ.)]
4. Al-Mugheiry TS, Clark A, Broadway DC. The Norwich trabeculectomy study: risk factor analysis for the development of adverse, thin cystic blebs // *Acta Ophthalmol.* – 2022 Nov;100(7). DOI: 10.1111/aos.15193. Epub 2022 May 30. PMID: 35638110.
5. Sethi P., Patel R.N., Goldhardt R., Ayyala R.S. Conjunctival advancement with subconjunctival amniotic membrane draping technique for leaking cystic blebs // *J. Glaucoma.* – 2016. – Vol. 25, № 2. – P. 188–192.
6. O'Rourke M, Moran S, Collins N, Doyle A. Bleb reconstruction using donor scleral patch graft for late bleb leak and hypotony // *Eur J Ophthalmol.* – 2021 May;31(3):1039-1046. DOI: 10.1177/1120672120924343. Epub 2020 May 26. PMID: 32450728.
7. Singh K, Bhattacharyya M, Saran R, Gotmare N, Aggarwal H, Jain P. Recurrence of gigantic overhanging bleb post excision: a case report // *GMS Ophthalmol Cases.* – 2023 Sep 19;13. DOI: 10.3205/oc000224. PMID: 37850222; PMCID: PMC10577655.
8. Ye T, Li F, Li X. [Revision of thin-walled cystic bleb by transposing conjunctival flap technique] // *Zhonghua Yan Ke Za Zhi.* – 2001 Jan;37(1):37-9. Chinese. PMID: 11864387.