

**ВЛИЯНИЕ ГЕМОДИНАМИЧЕСКОГО ФАКТОРА НА УРОВЕНЬ КАСАТЕЛЬНОГО НАПРЯЖЕНИЯ СТЕНКИ АРТЕРИИ В ЗОНЕ КАРОТИДНОЙ БИФУРКАЦИИ****Майстренко Д.Н.\*<sup>1</sup>, Станжевский А.А.<sup>1</sup>, Коссович Л.Ю.<sup>2</sup>, Иванов Д.В.<sup>2</sup>, Соловьев А.В.<sup>1</sup>, Генералов М.И.<sup>1</sup>, Мус В.Ф.<sup>1</sup>, Гудзь А.А.<sup>1</sup>, Красильникова Л.А.<sup>1</sup>**

DOI: 10.25881/BPNMSC.2020.22.28.008

<sup>1</sup> ФГБУ «Российский научный центр радиологии и хирургических технологий имени академика А.М. Гранова», Санкт-Петербург<sup>2</sup> ФГБОУ ВО «Саратовский национальный исследовательский государственный университет имени Н.Г. Чернышевского», Саратов

**Резюме.** Обоснование. Наиболее частой причиной развития острых и хронических форм нарушения мозгового кровообращения является атеросклероз зоны бифуркации общей сонной артерии и устья внутренней сонной артерии. Именно процессы, происходящие в этой области, становятся причиной значительного количества инфарктов больших полушарий головного мозга.

Цель исследования — улучшение результатов лечения пациентов с атеросклеротическим поражением каротидных сосудов за счёт повышения точности прогнозирования опасности эмбологенного разрыва бляшки сонной артерии.

Материалы и методы. В исследование включены 12 пациентов с атеросклерозом брахиоцефальных артерий с максимальной степенью стеноза 60%. Всем больным выполнены ультразвуковое доплерографическое исследование и спиральная компьютерная томография-ангиография сонных артерий. Данные исследований использовались для расчетов величин касательного и эквивалентного напряжений, а также циклической деформации сосудистой стенки с помощью универсальной программной системы конечно-элементного анализа ANSYS.

Результаты. При математическом анализе выявлены критические значения касательного напряжения, эквивалентного напряжения, и циклических деформаций, превышение которых, при систолическом артериальном давлении 160 мм рт.ст. и ниже, будут сопровождаться острым нарушением мозгового кровообращения. Такими значениями явились показатели касательного напряжения равные или выше 1.5 кПа, эквивалентного напряжения равного или превышающего 0,068032 мПа и циклической деформации равной или превышающей 0,00070864 усл.ед.

Заключение. Выполненный пилотный проект предполагает создание удобного и достоверного способа прогнозирования опасности эмбологенного разрыва атеросклеротической бляшки сонной артерии, что позволит своевременно осуществить хирургическое или эндоваскулярное вмешательство с целью профилактики возникновения острого нарушения мозгового кровообращения.

**Ключевые слова:** атеросклероз, сонные артерии, гемодинамика, сосудистая стенка.

**Обоснование**

Одна из крупных проблем современной сосудистой хирургии — острое нарушение мозгового кровообращения (ОНМК). Так, по данным Росстата, в 2016 году, ОНМК послужило причиной смерти в более чем 274 000 случаев, из которых порядка 24 000 наблюдений пришлось на наиболее трудоспособную часть населения (40–55 лет).

Наиболее частой причиной развития острых и хронических форм нарушений мозгового кровообра-

**THE EFFECT OF HEMODYNAMIC FACTOR ON THE LEVEL OF TANGENTIAL STRESS OF THE ARTERY WALL IN THE ZONE OF CAROTID BIFURCATION****Majstrenko D.N.\*<sup>1</sup>, Stanzhevskij A.A.<sup>1</sup>, Kossovich L.Yu.<sup>2</sup>, Ivanov D.V.<sup>2</sup>, Solovov A.V.<sup>1</sup>, Generalov M.I.<sup>1</sup>, Mus V.F.1, Gudz A.A.<sup>1</sup>, Krasilnikova L.A.<sup>1</sup>**<sup>1</sup> Federal State Budgetary Institution «Russian Research Center of Radiology and Surgical Technology named after A.M.Granov», St. Petersburg<sup>2</sup> Federal State Budgetary Educational Institution of Higher Education «Saratov National Research State University named after N.G.Chernyshevsky», Saratov

**Abstract.** Background. The most common source of the development of acute and chronic forms of cerebrovascular accident is atherosclerosis of the bifurcation zone of the common carotid artery and of the mouth of the internal carotid artery. Namely, the processes occurring in this zone can cause a significant number of the heart attacks of the cerebral hemispheres.

The aim of the study was to improve the treatment results of patients with atherosclerotic lesions of carotid vessels by increasing the accuracy of predicting the risk of embologenic rupture of carotid artery plaque.

Materials and methods. 12 patients with atherosclerosis of the brachiocephalic arteries with a maximum 60% stenosis degree were included into the study. All patients were examined with Doppler ultrasound and spiral computed tomography-angiography of the carotid arteries. The data of investigations were used to calculate the values of tangential and equivalent stresses, as well as the cyclic deformation of the vascular wall using the universal software system of finite element analysis ANSYS (ANSYS Inc., USA).

Results. During mathematical analysis the critical values of shear stress, equivalent stress, and cyclic deformations revealed, the excess of which, with a systolic blood pressure of 160 mm Hg and below, will be accompanied by acute cerebrovascular accident. These values were tangential stress indices equal to or higher than 1.5 kPa, equivalent stress equal to or greater than 0.068032 mPa and cyclic strain equal to or greater than 0.00070864 conv.

Conclusion. The completed draft guide is expecting to produce gives hope for creating a convenient and reliable method for predicting the risk of embologenic rupture of atherosclerotic plaque of the carotid artery, which will allow surgical or endovascular intervention within the given timeframe to prevent the occurrence of acute cerebrovascular accident.

**Keywords:** atherosclerosis, carotid arteries, hemodynamics, vascular wall.

щения является атеросклеротическое поражение прецеребральных и мозговых артерий, локализуясь, как правило, в зоне бифуркации общей сонной артерии и в устье внутренней сонной артерии. Появление атероматозной бляшки само по себе незаметно и в большинстве случаев является доброкачественным процессом, однако, разрыв ее становится основным механизмом, ответственным за развитие инфаркта миокарда и инсульта.

\* e-mail: info@rrcrst.ru

Многие авторы пришли к выводу, что именно процессы, протекающие локально в зоне стенозирующей атеросклеротической бляшки, приводят к реализации наиболее частых механизмов развития ишемии головного мозга. Комплексный подход к оценке гемодинамических процессов в зоне каротидной бифуркации на фоне атеросклеротических изменений, на наш взгляд, позволит серьезно изменить подход к диагностическим программам и определению показаний к оперативным вмешательствам при стенозах сонных артерий.

**Цель исследования:** улучшение результатов лечения пациентов с атеросклеротическим поражением каротидных сосудов за счёт повышения точности прогнозирования эмбологенного разрыва нестабильной бляшки сонной артерии путём персонифицированного подхода, учитывающего как анатомические особенности конкретного больного, так и гемодинамические показатели.

## Материалы и методы

С июня 2018 года по сентябрь 2019 года в клинике ФГБУ «РНЦРХТ им. академика А.М.Гранова» МЗ РФ в пилотном исследовании участвовали 12 пациентов (8 мужчин и 4 женщины), средний возраст —  $70,3 \pm 4,3$  лет. Клинические особенности пациентов представлены в табл. 1.

Для оценки уровня и распространенности сосудистого поражения брахиоцефальных артерий всем больным осуществляли ультразвуковое исследование сонных артерий: процедура выполнялась по рутинной методике. Исследование проводилось одним и тем же специалистом экспертного уровня на аппарате Vivid 7 Dimension (GE, США). Определяли анатомический ход артерий с 2-х сторон, визуализировали просвет и рельеф стенок в В-режиме, с присоединением режима цветового доплеровского картирования или энергетического доплеровского картирования, а также оценивали характер и показатели кровотока с использованием линейных датчиков с частотой излучения 7,5–12 МГц. Для исследования брахиоцефального ствола и дистальных отделов внутренних сонных артерий применяли конвексный датчик с частотой 3,5 МГц. Определяли показатели линейной (ЛСК) и объемной (ОСК) скорости кровотока в общей (ОСА) и

внутренней (ВСА) сонных артериях как на стороне поражения, так и контралатерально.

Исследование выполнялось дважды с предварительным фиксированием уровня артериального давления (АД): первый раз в покое, затем после физической нагрузки.

В тот же день пациентам выполнялась спиральная компьютерная томография (СКТ). Исследования проводились на компьютерном томографе Aquilion CX 64-срезы с параметрами сканирования 120 кВ и 200 мА с последующими реконструкциями изображений по 0,5 мм. Контрастное усиление выполнялось с помощью внутривенного введения 100 мл неионного низкоосмолярного контрастного препарата «Омнипак-350» или «Ультравист-370» с использованием автоматического инъектора.

**Математическое моделирование:** Обработка данных СКТ проводилась с помощью универсальной программной системы конечно-элементного анализа ANSYS. Итогом расчетов было получение таких параметров, как касательное, простое и эквивалентное напряжение, а также циклическая деформация. Полученные данные представлялись в виде цветного графического отображения на 3D-модели зоны бифуркации сонной артерии.

## Результаты

Первоначальные данные, полученные в процессе ультразвукового обследования сонных артерий, представлены в табл. 2.

У всех пациентов подтверждено наличие сужения просвета в зоне бифуркации общей сонной артерии и/или устья внутренней сонной артерии от 40 до 60%. Средние значения исходного уровня систолического АД и после физической нагрузки, соответственно, составили  $130,7 \pm 6,38$  и  $159,6 \pm 7,91$  мм рт. ст., что позволило в последующем, для математического моделирования задать расчетные уровни систолического АД в 130 и 160 мм рт. ст. Полученные при моделировании показатели физического воздействия на стенку брахиоцефальных артерий представлены в табл. 3.

Обращает внимание, что при математическом анализе были выявлены критические значения касательного напряжения (КН), эквивалентного напряжения (ЭН), и циклических деформаций (ЦД), превышение которых при систолическом АД 160 мм рт. ст. и ниже сопровождалось ОНМК в анамнезе. Такими значениями явились показатели КН равные или выше 1,5 кПа, ЭН равного или превышающего 0,068032 мПа и ЦД равной или превышающей 0,00070864 усл.ед.

В качестве иллюстрации наших исследований приведем клинический пример:

## Наблюдение

Пациент М. 80 лет, обследован амбулаторно в поликлинике по месту жительства. Обратился к неврологу с жалобами на периодическое чувство онемения правой

**Табл. 1.** Клинические характеристики пациентов

Характеристика	Показатель, n (%)
Табакокурение, n (%)	8 (67,1)
Гипертоническая болезнь, n (%)	12 (100,0)
Гиперлипидемия, n (%)	8 (67,1)
Ишемическая болезнь сердца, n (%)	12 (100,0)
ОНМК в анамнезе, n (%)	3 (25,0)
Антитромботическая терапия, n (%)	9 (75,0)
Терапия статинами, n (%)	7 (58,3)
Гипотензивная терапия, n (%)	11 (91,6)

*Примечание:* ОНМК – острое нарушение мозгового кровообращения.

Табл. 2. Показатели кровотока по брахиоцефальным артериям по данным ультразвукового обследования

Пациент, пол, возраст (лет)		М, мужской, 80	Л, мужской, 75	Р, женский, 68	К, мужской, 71	И, мужской, 66	А, женский, 74	А, мужской, 65	В, женский, 67	Г, мужской, 70	С, женский, 67	О, мужской, 69	Е, женский, 72
		Показатели											
Степень стеноза, %		60	55	40	45	60	50	45	50	45	60	55	60
Исходный уровень систолического АД, мм рт.ст.		135	147	133	131	129	124	135	124	128	125	128	130
ЛСК, см/с	ОСА	89	84	85	89	83	85	92	88	83	87	89	90
	ВСА	78	71	72	77	70	76	81	79	70	80	79	88
ОСК, мл/мин	ОСА	167	173	168	163	160	164	170	166	162	165	176	171
	ВСА	134	156	141	139	146	137	155	129	139	142	130	133
Нагрузочный уровень систолического АД, мм рт.ст.		140	152	159	164	158	157	169	167	166	162	157	164
ЛСК, см/с	ОСА	97	93	98	102	100	108	99	93	104	99	102	104
	ВСА	81	80	84	85	91	89	84	83	99	86	93	98
ОСК, мл/мин	ОСА	158	168	157	164	167	168	171	156	169	166	171	165
	ВСА	134	153	139	150	149	151	160	138	157	152	167	152

Примечание: АД — артериальное давление; ОСА — общая сонная артерия; ВСА — внутренняя сонная артерия; ЛСК — линейная скорость кровотока; ОСК — объемная скорость кровотока.

Табл. 3. Показатели физического воздействия на стенку брахиоцефальных артерий по данным математического моделирования

Пациент, пол (м/ж), возраст (лет)	КН, кПа	ЭН, мПа	ЦД, у.е.	КН, кПа	ЭН, мПа	ЦД, у.е.
М., м, 80	1,3	0,075004	0,00041857	1,4	0,078051	0,00090231
Л., м, 75	1,5	0,063402	0,00051310	1,6	0,079582	0,00063387
Р., ж, 68	1,4	0,081213	0,00047028	1,6	0,131670	0,00048407
К., м, 71	1,8	0,093032	0,00052106	2,0	0,150531	0,00062416
И., м, 66	1,4	0,068965	0,00051980	1,5	0,072693	0,00054985
А., ж, 74	1,5	0,069153	0,00058157	1,6	0,081007	0,00062313
А., м, 65	1,6	0,085473	0,00062099	1,7	0,105181	0,00066152
В., ж, 67	1,8	0,078022	0,00068572	2,0	0,079005	0,00069231
Г., м, 70	1,4	0,100740	0,00054537	1,5	0,151082	0,00062249
С., ж, 67	1,5	0,081214	0,00066355	1,7	0,130011	0,00068646
О., м, 69	1,3	0,088541	0,00047399	1,5	0,134730	0,00054604
Е., ж, 72	1,2	0,079622	0,00048881	1,3	0,116673	0,00057285

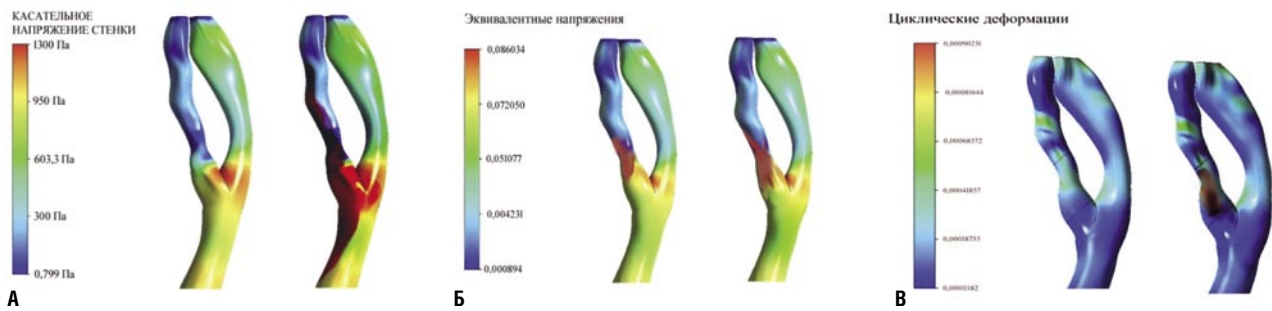
Примечание: АД — артериальное давление; КН — касательное напряжение стенки (норма — 1,5 кПа); ЭН — эквивалентное напряжение (норма — 0,08 мПа); ЦД — циклические деформации (норма — 0,0007 у.е.).

щеки, кратковременное ощущение слабости в левой руке. Описанные жалобы беспокоят около 4 месяцев.

При поступлении 04.11.2019 г. в неврологическое отделение больницы состояние удовлетворительное. Острой неврологической патологии не выявил. С основным диагнозом: дегенеративно-дистрофическое заболевание шейно-грудного отдела позвоночника, сопутствующими заболеваниями: ишемическая болезнь сердца (ИБС), атеросклеротический кардиосклероз, гипертоническая болезнь (ГБ) II ст, риск сердечно-сосудистых осложнений (ССО) IV, пациент был направлен на дополнительные обследования.

08.11.2019 г. выполнена УЗДГ прецеребральных артерий: комплекс интима-медиа утолщен в дистальных от-

делах обеих общих сонных артерий до 1,2–1,3 мм, неоднородный, повышенной эхогенности, дифференцировка на слои нарушена. Стеноз в области бифуркации правой общей сонной артерии с переходом на устье ВСА до 50–55% (с увеличением ЛСК до 170 см/с) за счет эксцентричной, гипоехогенной атеросклеротической бляшки с неровной покрывкой. Стеноз в области бифуркации левой ОСА с формированием стеноза устья левой внутренней сонной артерии 30–35% (без значимого ускорения кровотока) за счет концентрической гетерогенной, преимущественно гипоехогенной, с включениями кальция атеросклеротической бляшки с ровной покрывкой. Непатологическая извитость обеих ОСА. Скоростные показатели в среднем отделе ОСА до 90 см/с.



**Рис. 1.** Пациент М., 80 лет. Стеноз правой ВСА. Контрольные параметры, рассчитываемые при различных значениях артериального давления. А — в цветовом изображении отражены значения КН правых общей, внутренней и наружной сонных артерий пациента, при значении системного артериального давления в покое 130 мм рт. ст. слева — 1,3 Па (ниже нормы) и при 160 мм рт. ст. при стимуляции справа — 1,4 Па (ниже нормы). Б — в цветовом изображении отражены значения ЭН правых общей, внутренней и наружной сонных артерий пациента, при значении систолического артериального давления в покое 130 мм рт. ст. слева — 0,075044 (норма) Па и при 160 мм рт. ст. при стимуляции справа — 0,078051 мПа (норма). В — в цветовом изображении отражены значения ЦД правых общей, внутренней и наружной сонных артерий пациента, при значении систолического артериального давления в покое 130 мм рт. ст. слева — 0,00041857 усл. ед. (норма) и при 160 мм рт. ст. при стимуляции справа — 0,00090231 усл. ед. (выше нормы).

12.11.2019 г. выполнена КТ головного мозга: КТ-данных за острое ишемическое повреждение головного мозга не получено. КТ-признаки лейкоареоза. Атеросклероз мозговых артерий.

12.11.2019 г. — мультиспиральная КТ-ангиография сосудов шеи: в артериальную фазу установлено типичное отхождение артерий шеи от дуги аорты. ОСА: левая ОСА до 7,1 мм, правая ОСА до 6,9 мм, контрастированы равномерно. В области устья правой ВСА располагается полуциркулярная атеросклеротическая бляшка с сохраненным просветом около 2,6 мм с признаками стеноза до 55% (по ECST).

Для решения вопроса о необходимости устранения стеноза правой ВСА (с учетом клинической картины) выполнено моделирование бифуркации правой ОСА при различных значениях систолического артериального давления — 130 мм рт. ст. в состоянии покоя и при 160 мм рт. ст. после стимуляции. На основании модели были определены основные гидродинамические эффекты в зоне пораженной атеросклерозом бифуркации общей сонной артерии.

По цветовой шкале определяли значения КН, ЭН и ЦД (Рис. 1 А–В). Поскольку полученные значения КН и ЦД не являлись нормой при показателях системного артериального давления 160 мм рт. ст., с учетом клинической картины и данных исследований, жалобы пациента расценены как проявления транзиторной церебральной ишемии и пациенту определены показания к оперативному вмешательству для устранения стеноза правой ВСА.

## Обсуждение

В настоящее время одной из самых значительных причин, приводящих к инвалидизации и смертности населения во многих странах, является ишемический инсульт (инфаркт головного мозга). Инфаркты головного мозга составляют 65–75%, переходящие нарушения мозгового кровообращения — 10–15% от общего числа

инсультов. В популяции лиц старше 50–55 лет частота мозговых инсультов увеличивается в 1,8–2 раза в каждом последующем десятилетии жизни. По данным литературы у 10% населения в возрасте 65 лет, как правило, уже имеется поражение хотя бы одной сонной артерии со степенью стеноза более 50%. Социально-экономические последствия острого нарушения мозгового кровообращения (ОНМК) крайне высоки. В частности, летальный исход в остром периоде инсульта наступает у 34,6%, а в течение первого года по окончании острого периода — у 13,4%. Тяжелая инвалидность с необходимостью постоянного ухода за больным наблюдается у 20% людей, перенесших инсульт. При этом, ограниченно трудоспособны 56% пациентов и только 8% из них возвращаются к своей прежней трудовой деятельности. Инвалидизация вследствие инсульта занимает первое место среди всех причин первичной инвалидности, составляя 3,2 на 10 000 населения. Инвалидизация после инсульта в среднем по нашей стране составляет 56–81%, а ежегодная смертность — 175 на 100 000 населения [1; 6]. Наши данные полностью соответствуют приведенной выше информации.

Основными хирургическими методами лечения атеросклеротического поражения сонных артерий являются эндоваскулярное стентирование или открытая эндартерэктомия с последующей пластикой внутренней сонной артерии (ВСА) [2; 13; 15; 16].

В настоящее время продолжается дискуссия по поводу тактики лечения пациентов с асимптомными стенозами сонных артерий и поиск возможности оценить вероятность реализации различных механизмов развития острой ишемии головного мозга, наиболее частыми из которых являются атеротромботический и гемодинамический. Большинство исследователей считают степень сужения артерии и морфологические характеристики атеросклеротической бляшки основными предрасполагающими факторами риска развития ишемического ин-

сульта, а изменения системного артериального давления и гемодинамические эффекты в зоне стенозированной бифуркации общей сонной артерии — основными факторами, реализующими риск. Чем больше степень стеноза ВСА, тем выше риск острого нарушения мозгового кровообращения (ОНМК). Так, согласно результатам ECST (European Carotid Surgery Trial), при асимптомном стенозе ВСА с сужением просвета на 70–79% риск развития инсульта составляет 5,7% в год, а при сужении просвета сонной артерии до 80–89% и 90–99% этот риск возрастает до 9,8 и 14,4%, соответственно.

Показания к оперативному лечению в настоящее время базируются прежде всего на степени стеноза ВСА [3; 13], и лишь во вторую очередь на качественной оценке стабильности атеросклеротической бляшки (неоднородность плотности, выраженность локального неогенеза, уровень марганца в структуре бляшки и т.д.) [11; 12; 14; 17].

В общей структуре всех верифицированных подтипов ишемического инсульта атеротромботический механизм имел место в 34% случаев, а гемодинамический — в 15% случаев. Возможность максимально точной оценки опасности реализации того или иного патогенетического механизма развития ишемии головного мозга принципиально важна для создания эффективной программы вторичной и, что еще более важно, первичной хирургической профилактики ишемического инсульта. Для гемодинамического механизма ОНМК необходимо наличие гемодинамически значимого стеноза зоны бифуркации общей сонной артерии и/или внутренней сонной артерии. В основе атеротромботического генеза ишемического инсульта лежат локальные деструктивные и воспалительные изменения атеросклеротической бляшки. Дестабилизация бляшки приводит к ее разрыву и может инициировать местное тромбообразование, вплоть до тромботической окклюзии артерии; к кровоизлиянию в бляшку и острому увеличению ее объема; эмболизации элементами бляшки краниального русла с развитием острой сосудисто-мозговой недостаточности [7; 8].

Комплексный подход к оценке причин возникновения процессов в зоне каротидной бифуркации с учетом особенностей локальной гемодинамики, на наш взгляд, позволит серьезно изменить подход к диагностическим программам и определению показаний к оперативным вмешательствам при стенозах сонных артерий.

Концепция расчета напряжения сосудистой стенки была разработана и использована у пациентов с аневризмами аорты для прогнозирования риска их разрыва и определения зон наибольшей опасности [4; 5; 7–10].

Разработка метода заняла длительное время и в рутинную практику так и не вошла ввиду сложностей сопряжения файлов компьютерной томографии (КТ) и ангиографии с программами математического моделирования.

Выводы: выполненный пилотный проект позволяет предполагать возможность создания удобного и достоверного способа прогнозирования эмбологенного разрыва атеросклеротической бляшки сонной артерии, что будет способствовать своевременному осуществлению хирургического или эндоваскулярного вмешательства с целью профилактики возникновения ОНМК.

**Авторы заявляют об отсутствии конфликта интересов (The authors declare no conflict of interest).**

#### ЛИТЕРАТУРА/REFERENCES

1. Пирадов М.А., Максимова М.Ю., Танамян М.М. *Инсульт: пошаговая инструкция*. — М.: ГЭОТАР-Медиа, 2019. — 272 с. [Piradov MA, Maksimova MYu, Tanashyan MM. *Insult: poshagovaya instruktsiya*. Moscow: GEOTAR-Media; 2019. 272 p. (In Russ).]
2. Алекаян Б.Г., Петросян К.В., Махалдиани Б.З. Хирургическое и эндоваскулярное лечение атеросклеротического поражения внутренней сонной артерии // *Грудная и сердечно-сосудистая хирургия*. — 2017. — Т. 59. — №3. — С. 171–180. [Alekyan BG, Petrosyan KV, Makhaldiani BZ. Surgical and endovascular treatment atherosclerotic lesions of internal carotid artery. *Grudnaya i serdechno-sosudistaya khirurgiya*. 2017;59(3): 171–180. (In Russ).] Doi: 10.24022/0236-2791-59-3-171-180.
3. Рекомендации ЕОК/ЕОСХ по диагностике и лечению заболеваний периферических артерий 2017 // *Российский кардиологический журнал*. — 2018. — №8. — С. 164–221. [2017 ESC guidelines on the diagnosis and treatment of peripheral arterial diseases, in collaboration with the european society for vascular surgery (ESVS). *Russian Journal of Cardiology*. 2018;(8):164–221. (In Russ).] Doi: 10.15829/1560-4071-2018-8-164-221.
4. Baltgaile G. New Trends in Neurosonology and Cerebral Hemodynamics — an Update. *Perspectives in Medicine*. 2012;1:146–151.
5. Rutten, MC. *Arterial wall mechanics and atherosclerosis*. Eindhoven: Technische Universiteit Eindhoven; 1995.
6. Naylor AR, Ricco JB, de Borst GJ, et al. Editor's Choice — Management of Atherosclerotic Carotid and Vertebral Artery Disease: 2017 Clinical Practice Guidelines of the European Society for Vascular Surgery (ESVS). *Eur J Vasc Endovasc Surg*. 2018;55(1):3–81. Doi: 10.1016/j.ejvs.2017.06.021.
7. Gallo D, Bijari P., Morbiducci U, et al. Segment-specific associations between local haemodynamic and imaging markers of early atherosclerosis at the carotid artery: an in vivo human study. *Interface*. 2018;15(147). Doi: 10.1098/rsif.2018.0352.
8. Morbiducci U, Kok AM, Kwak BR, et al. Atherosclerosis at arterial bifurcations: evidence for the role of haemodynamics and geometry. *Thromb Haemost*. 2016;115(3):484–92. Doi: 10.1160/TH15-07-0597.
9. Kim JS, Park S, Yan P, et al. Effect of inter-individual blood pressure variability on the progression of atherosclerosis in carotid and coronary arteries: a post hoc analysis of the NORMALISE and PREVENT studies. *Eur Heart J Cardiovasc Pharmacother*. 2017;3(2):82–89. Doi:10.1093/ehjcvp/pvw019.
10. Pedrigi RM, Mehta VV, Bovens SM, et al. Influence of shear stress magnitude and direction on atherosclerotic plaque composition. *R Soc Open Sci*. 2016;3(10):160588.
11. Tian Y, Wang XH, Wu JP, et al. Evaluation of carotid plaque neovascularization in carotid stenosis by contrast-enhanced ultrasound. *Zhonghua Yi Xue Za Zhi*. 2019;99(21):1656–1659. Doi: 10.3760/cma.j.issn.0376-2491.2019.21.013.
12. Белов Ю.В., Синявин Г.В., Баринев Е.В., Грабуждов А.М. Контрастно-усиленное ультразвуковое исследование как наиболее информативный метод диагностики нестабильности атеросклеротической бляшки сонной артерии // *Хирургия. Журнал им. Н.И. Пирогова*. — 2018. — Т. 9. — С. 51–55. [Belov YuV, Sinyavin GV, Barinov EV, Grabuzdov AM. Contrast-enhanced ultrasonography as the most perspective diagnostic method for unstable atherosclerotic plaque of carotid artery. *Khirurgiya. Zhurnal imeni N.I. Pirogova*. 2018;9:51–55. (In Russ).] Doi: 10.17116/hirurgia201809152.
13. Яриков А.В., Балябин А.В., Яшин К.С., Мухин А.С. Хирургические методы лечения стеноза сонных артерий // *Современные технологии в*

- медицине. — 2015. — Т. 7. — №4. — С. 189–200. [Yarikov AV, Balyabin AV, Yashin KS, Mukhin AS. Surgical Treatment Modalities of Carotid Artery Stenosis. *Sovremennye tehnologii v medicine*. 2015;7(4):189–200. (In Russ).] Doi: 10.17691/stm2015.7.4.25.
14. Iezzi R, Petrone G, Ferrante A, et al. The role of contrast-enhanced ultrasound (CEUS) in visualizing atherosclerotic carotid plaque vulnerability: which injection protocol? Which scanning technique. *Eur J Radiol*. 2015;84(5):865–71. Doi: 10.1016/j.ejrad.2015.01.024.
  15. Mousa AY, AbuRahma AF, Bozzay J, et al. Long-term Comparative Outcomes of Carotid Artery Stenting Following Previous Carotid Endarterectomy vs De Novo Lesions. *J Endovasc Ther*. 2015;22(3):449–56. Doi: 10.1177/1526602815581597.
  16. De Haro J, Michel I, Bleda S, et al. Carotid Stenting in Patients With High Risk Versus Standard Risk for Open Carotid Endarterectomy (REAL-1 Trial). *Am J Cardiol*. 2017;120(2):322–326. Doi: 10.1016/j.amjcard.2017.04.023.
  17. Волков С.В., Мыцык С.А., Наумов С.М., и др. Стентирование внутренних сонных артерий под контролем внутрисосудистого ультразвукового исследования // Ангиология и сосудистая хирургия. — 2019. — Т. 25. — №4. — С. 41–46. [Volkov SV, Mytsyk SA, Naumov SM, et al. Intravascular ultrasound-guided internal carotid artery stenting. *Angiology and vascular surgery*. 2019;25(4):41–46. (In Russ).]