

РОЛЬ ВАРИАНТНОЙ АНАТОМИИ ЛЕВОЙ ОБОДОЧНОЙ АРТЕРИИ И НИЖНЕЙ БРЫЖЕЕЧНОЙ ВЕНЫ ПРИ ПЛАНИРОВАНИИ РЕЗЕКЦИЙ ЛЕВОЙ ПОЛОВИНЫ ТОЛСТОЙ КИШКИ ПО ПОВОДУ КОЛОРЕКТАЛЬНОГО РАКА

Войновский А.Е.^{1,2}, Сеурко К.И.*¹

¹ ФГАОУ ВО «Первый Московский государственный медицинский университет им. И.М. Сеченова», Москва

² ГБУЗ «Городская клиническая больница им. С.С. Юдина», Москва

Резюме. Во время лапароскопической операции по поводу колоректального рака сосудистые структуры могут быть неправильно идентифицированы и повреждены из-за незнания вариантной анатомии нижней брыжеечной артерии (НБА), левой ободочной артерии (ЛОА) и нижней брыжеечной вены (НБВ), отсутствия тактильных ощущений, суженного поля зрения, что приводит к таким осложнениям, как массивное кровотечение и ишемия кишечника. Следовательно, предоперационное изучение вариантной анатомии НБА, ЛОА и НБВ имеет первостепенное значение. Зная вариантную анатомию сосудов перед операцией, можно заранее составить план операции, что обеспечит быструю и безопасную перевязку сосудов на требуемом уровне и лимфодиссекцию.

Цель: разработка классификации вариативности ЛОА, НБВ для практического применения при операциях по поводу колоректального рака.

Методы: с 2013 по 2021 гг. проанализировано 214 компьютерных томограмм (КТ) органов брюшной полости с внутривенным контрастированием. Изучили вариантную анатомию ЛОА и НБВ, ход ЛОА.

Результат: у 54% пациентов ЛОА отходила отдельно от сигмовидной артерии (СА) (тип А); у 25% пациентов ЛОА и СА отходили от нижней брыжеечной артерии (НБА) из одной точки (тип В); у 20% пациентов ЛОА и СА отходили от общего ствола (тип С); ЛОА отсутствовала в 1% (тип D). В 73,83% ЛОА идет прямо вверх и влево к проксимальной части нисходящей ободочной кишки (тип I), в 26,17% ЛОА сначала идет в левый нижний угол, а затем поднимается вверх к проксимальной части нисходящей ободочной кишке (тип II). НБВ впадала в верхнюю брыжеечную вену (ВБВ) у 47 пациентов, в точку слияния ВБВ и селезеночной вены (СВ) у 55 пациентов, в СВ у 109 пациентов и в среднюю ободочную вену (СОВ) у остальных 3 пациентов.

Заключение: 3D-КТ-ангиография помогает на предоперационном этапе изучить анатомию ЛОА, НБА и НБВ для предотвращения осложнений во время операций по поводу колоректального рака.

Ключевые слова: КТ-ангиография, левая ободочная артерия, нижняя брыжеечная вена, анатомия, лапароскопия.

Введение

Колоректальный рак (КРР) составляет около 10% среди всех ежегодно диагностируемых онкологических заболеваний [1]. Занимает второе место по частоте распространенности онкологических заболеваний у женщин и третье место у мужчин. У женщин заболеваемость и смертность примерно на 25% ниже, чем у мужчин. Прогнозируется, что при продолжающемся прогрессе в развивающихся странах заболеваемость КРР во всем мире вырастет до 2,5 млн. новых случаев к 2035 г. [1; 2]. Тенденции к стабилизации и снижению обычно наблюдаются только в развитых странах. Это в первую очередь связано с общенациональными программами скрининга

THE ROLE OF VARIANT ANATOMY OF THE LEFT COLON ARTERY AND INFERIOR MESENTERIC VEIN IN PLANNING RESECTIONS OF THE LEFT COLON FOR COLORECTAL CANCER

Voynovskiy A.E.^{1,2}, Seurko K.I.*¹

¹ I.M. Sechenov First Moscow State Medical University, Moscow

² Clinical Hospital named after S.S. Yudin, Moscow

Abstract. During laparoscopic surgery, vascular arrangements and variations can be misidentified and injured because of the lack of tactile sensation and narrowed view, resulting in complications such as massive bleeding and bowel ischemia. Therefore, preoperative awareness of the vessels anatomical variations is of the utmost importance so that preoperative strategies can be applied to ensure safe and rapid vessel ligation and lymph node dissection.

Aim: development of a classification of variability of the left colon artery (LCA), inferior mesenteric vein (IMV) for practical use in operations for colorectal cancer.

Materials and methods: 214 CT – studies of the abdominal cavity with intravenous contrast were analyzed from 2013 to 2021 year. The variant anatomy LCA and IMV was studied. The trajectory of the LCA was studied.

Results: in 54% patients, the LCA arose independently from the sigmoidal trunk (SA) (type A); in 25% patients, the LCA and SA arose from the inferior mesenteric artery (IMA) at the same point (type B); in 20% patients, the LCA and SA had a common trunk (type C); the LCA did not exist in 1% (type D). 73.83% of the LCA went straight upper left and upward to proximal part of descending colon (type I), 26.17% went to the lower left at first, then turned to travel straight upward to proximal part of descending colon (type II). The IMV drained into the superior mesenteric vein (SMV) in 47 patients, into the confluence point of the SMV and splenic vein (SV) in 55 patients, into the SV in 109 patients, and into the middle colic vein (MCV) in the remaining three patients.

Conclusions: 3D-CT angiography is useful for the preoperative assessment of vascular anatomical variations of the IMV and IMA, LCA for safe intraoperative navigation and prevention of complications during left-sided colorectal surgery.

Keywords: CT-angiography, left colic artery, inferior mesenteric vein, anatomy, laparoscopy.

и увеличением количества диагностических колоноскопий, обычно изменения в образе жизни и диете также могут внести свой вклад [3]. В наше время наблюдается тревожный рост числа пациентов с КРР моложе 50 лет, особенно раком прямой кишки и раком левой половины ободочной кишки [4–7]. Хотя генетические факторы, образ жизни, ожирение и факторы окружающей среды могут иметь некоторую связь, точные причины этого увеличения до конца не изучены.

Ключевым методом лечения больных КРР является радикально выполненное хирургическое вмешательство. На сегодняшний день все чаще применяется миниинвазивная хирургия, лапароскопический доступ. Лапаро-

* e-mail: seurkokirill@icloud.com

скопические операции на толстой кишке при КРР являются онкологически безопасными, дают преимущества, обеспечивают такую же долгосрочную безрецидивную выживаемость и общую выживаемость, как и открытые операции [8–12]. Однако это технически сложно и требует долгого обучения [13].

При раке левой половины ободочной кишки общепринятым является высокая перевязка нижней брыжеечной артерии (НБА) с радикальной лимфаденэктомией [14–17]. Однако, высокая перевязка НБА снижает приток крови к анастомозу, что может привести к его несостоятельности [18–21]. Именно поэтому, многие хирурги используют метод скелетизации основного стола НБА с сохранением левой ободочной артерии (ЛОА) [19; 22–27]. Скелетизация НБА — это метод, позволяющий выполнить расширенную лимфодиссекцию с прецизионным пересечением сосудов брыжейки тонкой и толстой кишок на требуемом с хирургической позиции уровне, не ухудшая прогнозы онкологического вмешательства и сохраняя хорошее кровоснабжение остающегося участка ободочной и прямой кишок.

Во время лапароскопической операции по поводу КРР сосудистые структуры могут быть неправильно идентифицированы и повреждены из-за незнания вариантной анатомии НБА, ЛОА и нижней брыжеечной вены (НБВ), отсутствия тактильных ощущений, суженного поля зрения, что приводит к таким осложнениям, как массивное кровотечение и ишемия кишечника [28]. Следовательно, предоперационное изучение вариантной анатомии НБА, ЛОА и НБВ имеет первостепенное значение. Зная вариантную анатомию сосудов перед операцией, можно заранее составить план операции, что обеспечит быструю и безопасную перевязку сосудов на требуемом уровне и лимфодиссекцию [28–30].

В нашем предыдущем исследовании мы разработали новую классификацию НБА в сторону практической потребности хирурга. А также мы провели предоперационную оценку связи между ЛОА и НБА на уровне основания НБА для более лучшей навигации во время операции, особенно при лапароскопической хирургии, так как именно на уровне основания НБА находится зона резекции брыжейки и верхняя граница лимфодиссекции при раке сигмовидной и прямой кишки [31].

Новизна данной темы состоит в том, что ни в одном зарубежном исследовании не изучалась вариантная анатомия ЛОА и расстояние от основания НБА до начала ЛОА, расстояние от начала ЛОА до пересечения ЛОА с НБВ по данным КТ — ангиографии.

Предоперационная КТ-ангиография — это неинвазивный метод, используемый для изучения вариантной анатомии НБА, ЛОА и НБВ [32–34].

Целью работы явилась разработка классификации вариативности ЛОА, НБВ для практического применения при операциях по поводу КРР.

В связи с этим были поставлены следующие задачи:

1. Изучить вариативность сосудистого русла ЛОА, основываясь на предоперационной мультиспиральной КТ с контрастным усилением.
2. Изучить вариантную анатомию НБВ.
3. Измерить расстояние от основания НБА до уровня отхождения ЛОА.
4. Измерить расстояние от начала ЛОА до пересечения ЛОА с НБВ.

Материалы и методы

Ретроспективное когортное исследование. В исследовании проведен анализ пациентов с раком левой половины ободочной кишки, которые проходили лечение в ГКБ им. С.С. Юдина ДЗ г. Москвы с 2013 по 2021 гг. В исследуемую группу вошли 214 пациентов (113 женщин и 101 мужчин), возрастом от 19 до 91 года, с раком левой половины ободочной кишки. Всем пациентам была выполнена сегментарная резекция ободочной кишки с ДЗ-лимфодиссекцией. Критерии исключения: пациенты, перенесшие оперативные вмешательства в области НБА, НБВ и пациенты, имеющие отдаленные метастазы.

Мы просмотрели КТ — ангиографию всех пациентов, чтобы создать классификацию ЛОА и НБВ. Вариантная анатомия ЛОА была разделена на 4 типа: тип А — ЛОА отходит от основного ствола НБА независимо от сигмовидной артерии (СА), тип В — ЛОА и СА отходят из одной точки от НБА, тип С — ЛОА и СА отходят от общего ствола, тип D — ЛОА отсутствует (Рис. 1).

Также мы проследили ход ЛОА и выделили 2 типа: I тип — ЛОА идет прямо вверх к проксимальной части нисходящей ободочной кишки, тип II — ЛОА сначала идет в левый нижний угол, а затем поднимается вверх к проксимальной части нисходящей ободочной кишке (Рис. 2).

Мы рассчитали расстояние от основания НБА до уровня отхождения ЛОА (мм) и расстояние от начала ЛОА до пересечения ЛОА с НБВ (мм) (Рис. 3).

Кроме этого, мы выделили 4 типа вариантной анатомии НБВ: тип А — НБВ впадает в месте слияния верхней брыжеечной вены (ВБВ) и селезеночной вены (СВ), тип В — НБВ впадает в ВБВ, тип С — НБВ впадает в СВ, тип D — НБВ впадает в среднюю ободочную вену (СОВ) (Рис. 4).

Для изучения сосудистого строения использовали метод предоперационного МСКТ органов брюшной полости с внутривенным контрастированием. Сроки сбора материала — КТ с 23.05.16 по 10.09.21 гг. Исследования выполнялись на 64-срезовом мультиспиральном КТ Aquillion Prime (Toshiba) и 40-срезовом Somatom Sensation (Siemens). Серийность сканирования проводилось по стандартному протоколу: до введения внутривенного контрастного вещества — нативная фаза; после введения внутривенного контрастного вещества — артериальная фаза (сканирование проводилось автоматически в момент максимального насыщения контрастного вещества в аорте), венозная фаза (на 45–50 с после введения

Войновский А.Е., Сеурко К.И.

РОЛЬ ВАРИАНТНОЙ АНАТОМИИ ЛЕВОЙ ОБОДОЧНОЙ АРТЕРИИ И НИЖНЕЙ БРЫЖЕЕЧНОЙ ВЕНЫ ПРИ ПЛАНИРОВАНИИ РЕЗЕКЦИЙ ЛЕВОЙ ПОЛОВИНЫ ТОЛСТОЙ КИШКИ ПО ПОВОДУ КОЛОРЕКТАЛЬНОГО РАКА

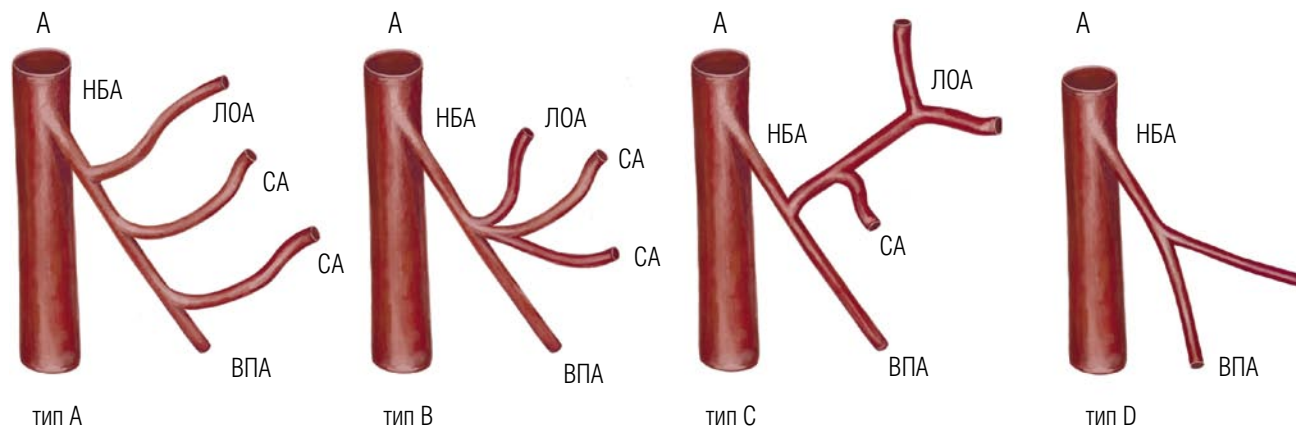


Рис. 1. Вариантная анатомия ЛОА. А — аорта, СА — сигмовидная артерия, ВПА — верхняя прямокишечная артерия.

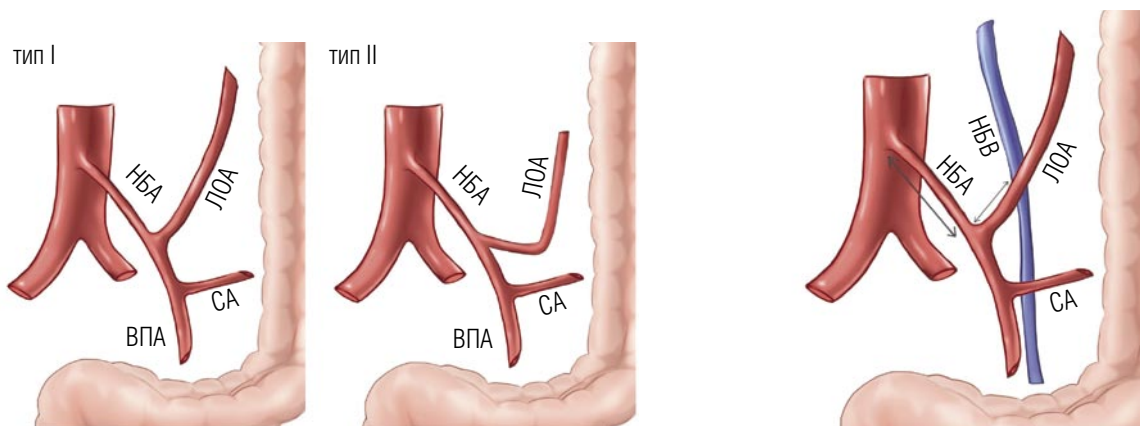


Рис. 2. Ход ЛОА. СА — сигмовидная артерия, ВПА — верхняя прямокишечная артерия.

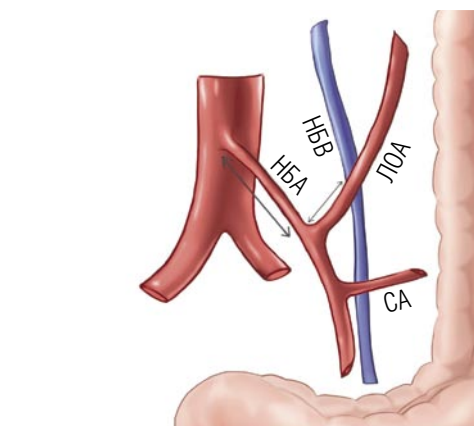


Рис. 3. Расстояние от основания НБА до начала ЛОА, расстояние от начала ЛОА до точки пересечения ЛОА и НБВ. НБА — нижняя брыжеечная артерия, НБВ — нижняя брыжеечная вена, СА — сигмовидная артерия.

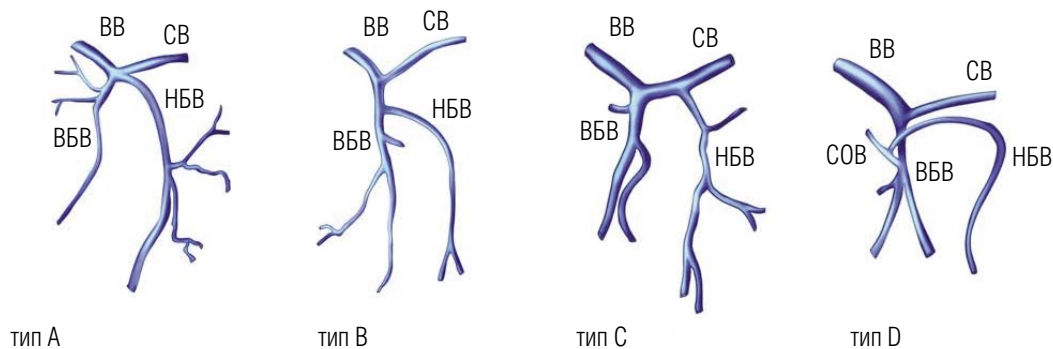


Рис. 4. Вариантная анатомия НБВ. ВВ — воротная вена, ВБВ — верхняя брыжеечная вена, НБВ — нижняя брыжеечная вена, СВ — селезеночная вена.

контрастного вещества), отсроченная (на 10 мин. после введения контрастного вещества). Использовавшееся контрастное вещество — Омнипак (350 mg I/ml, неионный йодсодержащий препарат), со скоростью введения 3,0–3,5 мл/с, вводили из расчета 1,0–1,5 мл на 1 кг массы тела пациента. Всем пациентам выполнялась 3D рекон-

струкция сосудистого русла в программе OsiriX с дальнейшим интраоперационным сопоставлением данных.

Методы статистической обработки результатов: расчет средних величин и средних ошибок. Для определения достоверности различий выборки использовался t-критерий Стьюдента. Во всех случаях достоверным

признавались различия с уровнем статистической значимости $p < 0,05$. Статистическую обработку результатов проводили с помощью программы «MS Excel».

Результаты

В процессе изучения было выделено 4 типа вариантной анатомии ЛОА (типы А, В, С и D). Большинство пациентов было отнесено к типу А — 116 пациентов (54%), тип В встретился у 54 пациентов (25%), тип С встретился у 42 пациентов (20%) и тип D обнаружен очень редко у 2 пациентов (1%). Среди четырех типов ветвления ЛОА у пациентов с типом В было самое продолжительное время операции ($327,3 \pm 104,4$ мин.) и самое большое количество интраоперационных кровотечений ($160,7 \pm 230,3$ мл).

Расстояние от основания НБА до начала ЛОА составило от 16,0 до 63,2 мм (медиана 41,3 мм). Расстояние от начала ЛОА до пересечения ЛОА и НБВ составило от 18,1 до 47,2 мм (медиана 32,6 мм). 2 пациента, у которых ЛОА отсутствовала, были исключены из этого анализа. Расстояние от основания НБА до начала ЛОА в типах А, В и С варьировало от 26,5 до 63,2 мм (медиана 42,3 мм), от 27,5 до 60,0 мм (медиана 41,4 мм) и от 16,0 до 50,8 (медиана 39,1 мм) соответственно. Расстояние от начала ЛОА до места пересечения ЛОА и НБВ в типах А, В и С варьировало от 26,5 до 47,2 мм (медиана 36,6 мм), от 29,1 до 41,3 мм (медиана 34,3 мм) и от 18,1 до 38,5 мм (медиана 26,8 мм), соответственно.

Также мы проследили ход ЛОА и выделили 2 типа (тип I, тип II). 2 пациента, у которых отсутствовала ЛОА были исключены из данного анализа. Тип I встретился у 158 пациентов (73,83%), тип II был обнаружен у 56 пациентов (26,17%). Количество пациентов, у которых ЛОА идет прямо вверх к нисходящей ободочной кишке в типах А, В и С, составило 73, 27, 42, соответственно. Количество пациентов, у которых ЛОА сначала идет в левый нижний угол, а затем поднимается вверх к проксимальной части нисходящей ободочной кишки в типах А, В и С, составило 43, 27, 0, соответственно. Большинство пациентов с типом А и В были отнесены к типу I. Все пациенты с типом С были отнесены к типу I.

В процессе исследования разработана новая классификация НБВ (тип А, В, С, D). Наиболее частый тип С, который был обнаружен у 109 пациентов (50,9%). Тип D наиболее редкий, встретился у 3 пациентов (1,4%). Тип А был обнаружен у 55 пациентов (25,7%), а тип В — у 47 пациентов (22%).

Вывод

Таким образом, четкое предоперационное понимание анатомии сосудов НБА, НБВ и ЛОА помогает избежать интраоперационного повреждения сосудов и последующих послеоперационных осложнений. Кроме того, 3D — КТ-ангиография позволяет превосходно визуализировать брыжеечные сосуды и их коллатерали, что помогает в предоперационном планировании лапароскопической операции по поводу КРР.

Авторы заявляют об отсутствии конфликта интересов (The authors declare no conflict of interest).

ЛИТЕРАТУРА/REFERENCES

1. Bray F, Ferlay J, Soerjomataram I, Siegel RL, Torre LA, Jemal A. Global cancer statistics 2018: GLOBOCAN estimates of incidence and mortality worldwide for 36 cancers in 185 countries. *CA Cancer J Clin* 2018; 68: 394–424.
2. Arnold M, Sierra MS, Laversanne M, Soerjomataram I, Jemal A, Bray F. Global patterns and trends in colorectal cancer incidence and mortality. *Gut* 2017; 66: 683–91.
3. Ait Ouakrim D, Pizot C, Boniol M, et al. Trends in colorectal cancer mortality in Europe: retrospective analysis of the WHO mortality database. *BMJ* 2015; 351: h4970.
4. Siegel RL, Fedewa SA, Anderson WF, et al. Colorectal cancer incidence patterns in the United States, 1974–2013. *J Nat Cancer Inst* 2017; 109: djw322.
5. Bailey CE, Hu CY, You YN, et al. Increasing disparities in the age-related incidences of colon and rectal cancers in the United States, 1975–2010. *JAMA Surgery* 2015; 150: 17–22.
6. Wolf AMD, Fontham ETH, Church TR, et al. Colorectal cancer screening for average-risk adults: 2018 guideline update from the American Cancer Society. *CA Cancer J Clin* 2018; 68: 250–81.
7. Kasi PM, Shahjehan F, Cochuyt JJ, Li Z, Colibaseanu DT, Merchea A. Rising proportion of young individuals with rectal and colon cancer. *Clin Colorectal Cancer* 2019; 18: e87–95.
8. Trastulli S, Cirocchi R, Listorti C, Cavaliere D, Avenia N, Gulla N, et al. Laparoscopic vs open resection for rectal cancer: a meta-analysis of randomized clinical trials. *Colorectal Dis* 2012; 14(6): e277–96.
9. Aziz O, Constantinides V, Tekkis PP, Athanasiou T, Purkayastha S, Paraskeva P, et al. Laparoscopic versus open surgery for rectal cancer: a meta-analysis. *Ann Surg Oncol* 2006; 13(3): 413–24.
10. Laurent C, Leblanc F, Wttrich P, Scheffler M, Rullier E. Laparoscopic versus open surgery for rectal cancer: long-term oncologic results. *Ann Surg* 2009; 250(1): 54–61.
11. Kellokumpu IH, Kairaluoma MI, Nuorva KP, Kautiainen HJ, Jantunen IT. Short- and long-term outcome following laparoscopic versus open resection for carcinoma of the rectum in the multimodal setting. *Dis Colon Rectum* 2012; 55(8): 854–63.
12. McKay GD, Morgan MJ, Wong SK, Gatenby AH, Fulham SB, Ahmed KW, South Western Sydney Colorectal Tumor Group, et al. Improved short-term outcomes of laparoscopic versus open resection for colon and rectal cancer in an area health service: a multicenter study. *Dis Colon Rectum* 2012; 55(1): 42–50.
13. Kim J, Edwards E, Bowne W, Castro A, Moon V, Gadangi P, et al. Medial-to-lateral laparoscopic colon resection: a view beyond the learning curve. *Surg Endosc* 2007; 21(9): 1503–7.
14. Sannour T, Malakorn S, Bednarski BK, Kaur H, Shin US, Messick C, You YN, Chang GJ (2018) Oncological outcomes after robotic proctectomy for rectal cancer: analysis of a prospective database. *Ann Surg* 267: 521–526.
15. Alici A, Kement M, Gezen C, Akin T, Vural S, Okkabaz N, Basturk E, Yegenoglu A, Oncel M. Apical lymph nodes at the root of the inferior mesenteric artery in distal colorectal cancer: an analysis of the risk of tumor involvement and the impact of high ligation on anastomotic integrity. *Technol Coloproctol* 2010; 14: 1–8.
16. Titu LV, Tweedle E, Rooney PS. High tie of the inferior mesenteric artery in curative surgery for left colonic and rectal cancers: a systematic review. *Dig Surg* 2008; 25: 148–157.
17. Singh D, Luo J, Liu XT, Ma Z, Cheng H, Yu Y, Yang L, Zhou ZG. The long-term survival benefits of high and low ligation of inferior mesenteric artery in colorectal cancer surgery: a review and meta-analysis. *Medicine (Baltimore)* 2017; 96: e8520.
18. Zhang W, Yuan WT, Song JM. Ileum interposition for low rectal anastomosis in rectal cancer surgery: is it a remedial option? *Dis Colon Rectum* 2015; 58: 708–709.
19. Fan YC, Ning FL, Zhang CD, Dai DQ. Preservation versus non-preservation of left colic artery in sigmoid and rectal cancer surgery: a meta-analysis. *Int J Surg* 2018; 52: 269–277.

Войновский А.Е., Сеурко К.И.

РОЛЬ ВАРИАНТНОЙ АНАТОМИИ ЛЕВОЙ ОБОДОЧНОЙ АРТЕРИИ И НИЖНЕЙ БРЫЖЕЕЧНОЙ ВЕНЫ ПРИ ПЛАНИРОВАНИИ РЕЗЕКЦИЙ ЛЕВОЙ ПОЛОВИНЫ ТОЛСТОЙ КИШКИ ПО ПОВОДУ КОЛОРЕКТАЛЬНОГО РАКА

20. Dworkin MJ, Allen-Mersh TG () Effect of inferior mesenteric artery ligation on blood flow in the marginal artery-dependent sigmoid colon. *J Am Coll Surg.* 1996; 183: 357-360.
21. Seike K, Koda K, Saito N, Oda K, Kosugi C, Shimizu K, Miyazaki M. Laser Doppler assessment of the influence of division at the root of the inferior mesenteric artery on anastomotic blood flow in rectosigmoid cancer surgery. *Int J Colorectal Dis.* 2007; 22: 689-697.
22. Sekimoto M, Takemasa I, Mizushima T, Ikeda M, Yamamoto H, Doki Y, Mori M. Laparoscopic lymph node dissection around the inferior mesenteric artery with preservation of the left colic artery. *Surg Endosc.* 2011; 25: 861-866.
23. Miyamoto R, Nagai K, Kemmochi A, Inagawa S, Yamamoto M. Three-dimensional reconstruction of the vascular arrangement including the inferior mesenteric artery and left colic artery in laparoscope-assisted colorectal surgery. *Surg Endosc.* 2016; 30: 4400-4404.
24. Malakorn S, Sammour T, Bednarski B, You YN, Chang GJ. Three different approaches to the inferior mesenteric artery during robotic D3 lymphadenectomy for rectal cancer. *Ann Surg Oncol.* 2017; 24: 1923.
25. Yasuda K, Kawai K, Ishihara S, Muroto K, Otani K, Nishikawa T, Tanaka T, Kiyomatsu T, Hata K, Nozawa H, Yamaguchi H, Aoki S, Mishima H, Maruyama T, Sako A, Watanabe T. Level of arterial ligation in sigmoid colon and rectal cancer surgery. *World J Surg Oncol.* 2016; 14: 99.
26. Guo Y, Wang D, He L, Zhang Y, Zhao S, Zhang L, Sun X, Suo J. Marginal artery stump pressure in left colic artery-preserving rectal cancer surgery: a clinical trial. *ANZ J Surg.* 2017; 87: 576-581.
27. Goh N, Fong SS, How KY, Wong KY, Loong TH, Tay GT. Apical lymph node dissection of the inferior mesenteric artery. *Colorectal Dis.* 2016; 18: 0206-209.
28. Ke J, Cai J, Wen X, Wu X, He Z, Zou Y, et al. Anatomic variations of inferior mesenteric artery and left colic artery evaluated by 3-dimensional CT angiography: insights into rectal cancer surgery — a retrospective observational study. *Int J Surg.* 2017; 1(41):106-11.
29. Zhang W, Yuan WT, Wang GX, Song JM. Anatomical study of the left colic artery in laparoscopic-assisted colorectal surgery. *Surg Endosc.* 2019; 13: 1-7.
30. Cirocchi R, Randolph J, Cheruiyot I, Davies JR, Wheeler J, Lancia M, et al. Systematic review and meta-analysis of the anatomical variants of the left colic artery. *Colorectal Dis.* 2020; 22(7): 768-78.
31. Войновский А.Е., Башанкаев Б.Н., Сеурко К.И., Винокуров И.А. Новый взгляд на вариантную анатомию нижней брыжеечной артерии у пациентов с колоректальным раком // Клиническая и экспериментальная хирургия. Журнал имени академика Б.В. Петровского. — 2021. — Т.9. — №3. — С.44-50. [Vojnovskij AE, Bashankaev BN, Seurko KI, Vinokurov IA. Novyj vzglyad na variantnyuyu anatomiyu nizhnej bryzhechnoj arterii u pacientov s kolorektal'nym rakom. *Klinicheskaya i eksperimental'naya hirurgiya. Zhurnal imeni akademika B.V. Petrovskogo.* 2021; 9(3): 44-50. (In Russ).]
32. Hiroishi A, Yamada T, Morimoto T, Horikoshi K, Nakajima Y. Three-dimensional computed tomographic angiography with computed tomographic colonography for laparoscopic colorectal surgery. *Jpn J Radiol.* 2018; 36(12): 698-705.
33. Mari FS, Nigri G, Pancaldi A, De Cecco CN, Gasparrini M, Dall'Oglio A, et al. Role of CT angiography with three-dimensional reconstruction of mesenteric vessels in laparoscopic colorectal resections: a randomized controlled trial. *Surg Endosc.* 2013; 27(6): 2058-67.
34. Kim JS, Cho SY, Min BS, Kim NK. Risk factors for anastomotic leakage after laparoscopic intracorporeal colorectal anastomosis with a double stapling technique. *J Am Coll Surg.* 2009; 209(6): 694-701.