

## КЛИНИЧЕСКИЕ НАБЛЮДЕНИЯ • CLINICAL OBSERVATIONS

## ЭТАПНОЕ ХИРУРГИЧЕСКОЕ ЛЕЧЕНИЕ ПАРААНГЛИОМЫ ШЕИ

**Хамроев С.Ш.\***, **Батрашов В.А.**,  
**Юдаев С.С.**, **Сергеев О.Г.**,  
**Боломатов Н.В.**, **Подгурская М.Г.**

*Клиника грудной и сердечно-сосудистой  
хирургии им. Св. Георгия, ФГБУ  
«Национальный медико-хирургический  
Центр им. Н.И. Пирогова» Минздрава  
России, Москва*

DOI: 10.25881/BPNMSC.2019.82.85.026

**Резюме.** Представлен вариант этапного хирургического лечения гигантской параанглиомы шеи с использованием интраоперационного нейромониторинга. Подобный подход снижает риск интраоперационного кровотечения, а также позволяет избежать повреждения нервных волокон и острого нарушения мозгового кровообращения, за счет контроля степени ишемии головного мозга при компрессии сонных артерий.

**Ключевые слова:** параанглиома, общая сонная артерия, внутренняя сонная артерия, блуждающий нерв, интраоперационный нейромониторинг, острое нарушение мозгового кровообращения.

Параанглиома – образование нейроэктодермального происхождения, исходящее из симпатических и парасимпатических параанглиев, и относится к редким опухолям.

Скопление хромаффинных клеток и образованной ими ткани берут начало от эмбриональных ганглиозных клеток нервных сплетений, поэтому они были названы параанглиями и являются наиболее подходящим наименованием с точки зрения эмбриологии. По мнению многих авторов параанглионарная система широко представлена в различных органах и тканях человека в виде рассеянных и собранных в клубочки клеток, связанных с ганглиями [1; 2; 5; 13; 14; 17].

По функционально – морфологическим признакам различают 2 группы параанглиом: хромаффинные и нехромаффинные. К хромаффинным относят интраганглионарно расположенные клеточные группы – хромаффиноциты, содержащие и экскретирующие катехоламины (дофамин и ванилминдальную кислоту) [6]. В дальнейшем было уста-

## STAGE SURGICAL TREATMENT OF NECK PARAGANGLIOMA

**Khamroev S.Sh.\***, **Batrashev V.A.**, **Udaev S.S.**, **Sergeev O.G.**, **Bolomatov N.V.**, **Podgurskaya M.G.**

*Pirogov National Medical and Surgical Center, Clinic of Thoracic and Cardiovascular Surgery St. George's, Moscow*

**Abstract.** The authors we present a variant of staged surgical treatment of neck giant paraganglioma using intraoperative neuromonitoring. This approach reduces the risk of intraoperative bleeding, and also avoids damage of nerves and acute cerebrovascular accident by controlling the degree of cerebral ischemia during compression of the carotid arteries.

**Keywords:** paraganglioma, common carotid artery, internal carotid artery, nervus vagus, intraoperative neuromonitoring, acute cerebrovascular accident.

новлено, что хромаффинные клетки содержатся не только в каротидном гломусе, а рассеяны повсюду в теле человека: мозговое вещество надпочечников, орган Цуккер-кандля, симпатические узлы. Нехромаффинные параанглии (югулярные, орбитальные, легочные, костномозговые, параанглии оболочек мозга, а также располагающиеся по ходу сосудов мягких тканей туловища, особенно конечностей) обладают хеморецепторной функцией.

Параанглиомы шеи по мнению многих авторов относятся к числу редких опухолей [1; 7; 11]. Среди всех онкологических заболеваний головы и шеи параанглиомы составляют 0,01% [8], а среди общего количество внеорганных опухолей на их долю приходится около 3% [12]. Среди невrogenных новообразований шеи параанглиомы встречаются в 37–45% случаев [10; 11].

Параанглиомы шеи чаще встречаются у женщин. По данным Е.Г. Матякина у них они наблюдаются в два раза чаще, чем у мужчин [5]. В то же время, в некоторых публикациях указывается, что эти

опухоли встречаются одинаково часто у лиц обоих полов [16]. Многие авторы отмечают преобладание правосторонней локализации параанглиом шеи [1; 9].

Этиология и патогенез развития параанглиом шеи на сегодняшний день остается неуточненной. Большинство авторов приводят данные о роли хронической гипоксии и наследственной предрасположенности [18].

В настоящее время существует множество классификаций параанглиом, однако в мировой практике наиболее часто используется классификация W.R. Shambлина, согласно данной классификации выделяют несколько типов опухолей: I тип – опухоль тесно соприкасается со стенками обеих сонных артерий. Размер опухоли (в диаметре) до 2,5 см; II тип – опухоль находится в плотной спаянности с адвентицией сонных артерий, размером > 2,5 см, но < 5 см; III тип – опухоль находится в интимной спаянности с адвентицией сонных артерий. Опухоль полностью окутывает сонные артерии, размером > 5 см. Типы II и III требуют

\* e-mail: dr\_khamroev@mail.ru

оперативного вмешательства [4]. В России широкое распространение получила классификация Л.А. Атанасяна, который выделяет 4 варианта: 1 – опухоль раздвигает в стороны наружную и внутреннюю сонные артерии (40%); 2 – опухоль в виде муфты охватывает наружную сонную артерию (15%); 3 – опухоль охватывает внутреннюю сонную артерию (5%); 4 – опухоль охватывает бифуркацию общей сонной и обе её ветви (40%) [1].

Гистологически выделяют 4 типа параанглиом: альвеолярный, ангиоматозный, смешанный и атипичный [1; 3; 15].

Вагальные параанглиомы исходят из яремного ганглия блуждающего нерва. Они интимно связаны с блуждающим, подъязычным и языкоглоточным нервами, с наружной и внутренней сонными артериями, и, преимущественно, локализируются в окологлоточном пространстве. Обычно верхний полюс опухоли доходит до основания черепа, а нижний может достигать яремной вырезки. Кроме каротидных и вагальных, встречаются параанглиомы атипичной локализации, которые расположены вне сосудисто-нервного пучка шеи. Они развиваются из параанглионарных структур, расположенных по ходу нервов шеи и шейного отдела симпатического ствола [3; 15; 17], не содержат обильной сети кровеносных сосудов и характеризуются медленным ростом и злокачественным характером.

Клиническая картина параанглиом во многом зависит от типа роста опухоли, её размеров и степени сдавления окружающих органов, а также вовлечения в процесс нервов и магистральных артерий. По мере роста опухоли у больных начинают появляться жалобы, которые можно разделить на местные и общевневрологические. Наиболее часто пациентов беспокоят пульсирующее образование в области боковой поверхности шеи, чувство инородного тела в горле, дисфагия, головные боли, кризовые подъемы артериального давления. Вовлечения же в процесс нервных стволов (блуждающий, подъязычный, диафрагмальный) проявляется развитием респираторно-пептических расстройств (затруднение при глотании, тошнота, осиплость голоса) [2; 8; 14].

Несмотря на совершенствование методов, ошибки первичной диагностики параанглиом шеи составляют 20–80%. Зачастую такие пациенты лечатся в непрофильных отделениях с различными диагнозами, и лишь спустя время приходят к сосудистым хирургам. При подозрении на параанглиому шеи важное значение для выбора лечебной тактики имеет

получение информации об опухоли: её размерах, форме, протяженности, взаимоотношении с органами и тканями.

Важно отметить, что современные принципы хирургии этой области требуют применения интраоперационного нейромониторинга с целью дифференциации и профилактики повреждений нервных волокон, а также для оценки ишемии головного мозга при пережатии сонных артерий [3].

Наличие параанглиомы шеи является безусловным показанием к её удалению. Несмотря на медленный рост, параанглиомы шеи могут вырастать до гигантских размеров и приводить к нарушению функции близлежащих органов. Основным принципом радикального удаления опухоли является сохранение кровотока по сонным артериям. При удалении каротидной параанглиомы с вынужденной резекцией общей или внутренней сонных артерий необходимо стремиться к восстановлению магистрального кровотока за счет протезирования сосудов. Лучевая терапия не нашла широкого применения в связи с небольшой эффективностью метода.

Общепринято, что пациентам с параанглиомами шеи размером более 5 см (в диаметре) на предоперационном этапе рекомендовано выполнение эмболизации афферентных ветвей, питающих опухоль. По мнению многих авторов их эмболизация значительно снижает риск кровотечений во время открытого этапа оперативного лечения, однако следует отметить, что открытый этап хирургического лечения следует выполнить не позднее, чем через 48 часов после эмболизации, во избежание асептического некроза опухоли, а также реканализации афферентных ветвей [17; 19].

Пациентка Ф., 62 лет, поступила в отделение сосудистой хирургии НМХЦ имени Н.И. Пирогова 19 ноября 2017 г. с жалобами на повышение артериального давления, снижение слуха и постоянный шум в левом ухе, дискомфорт в области боковой поверхности шеи слева, периодические затруднения при глотании пищи, головные боли, сопровождающиеся головокружением. Вышеперечисленные жалобы беспокоят пациентку около десяти лет. При КТ области шеи с внутривенным контрастным усилением выявлено: в боковой поверхности шеи слева объемное образование с четкими контурами, вытянутой формы, размером 148 × 40 мм, распространяющееся от уровня рукоятки грудины до основания черепа, сдавливающее окружающие

ткани. Диагноз: параанглиома шеи слева, III тип по W.R. Shamblyn. Учитывая большой размер опухоли, а также её обильное кровоснабжение афферентными ветвями наружной сонной артерии, с целью снижения риска интраоперационного кровотечения принято решение о двухэтапном хирургическом лечении: первым этапом выполнить эндоваскулярную эмболизацию афферентных ветвей наружной сонной артерии, далее вторым этапом в течение 48 часов после эмболизации выполнить удаление параанглиомы шеи.

22.11.2017 г. – эмболизация афферентных ветвей наружной сонной артерии (Рис. 1, 2).

23.11.2017 г. – удаление параанглиомы шеи (Рис. 3А, Б). Опухоль исходила из каротидного тельца. Несмотря на тесную взаимосвязь параанглиомы с сонными артериями, опухоль мобилизовали от сосудов, не нарушая целостность последних. Интраоперационная кровопотеря составило менее 100 мл.

Во время основного этапа оперативного лечения с целью дифференциации и профилактики повреждения нервных волокон, а также для оценки ишемии головного мозга при пережатии сонных артерий применен интраоперационный нейромониторинг (Рис. 4): прямая электростимуляция нервов (ISIS Xpress), транскраниальная доплерография (VIASYS Companion III).

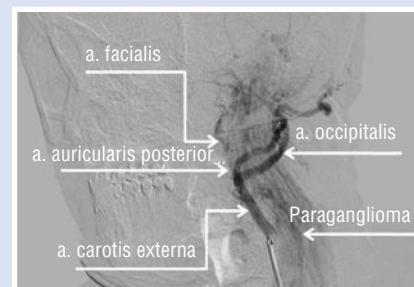


Рис. 1. Церебральная ангиография до эмболизации афферентных ветвей наружной сонной артерии.

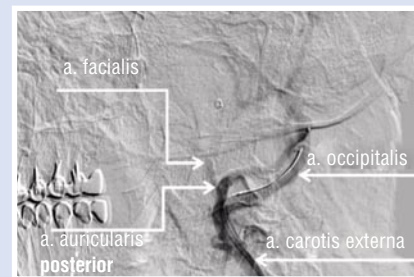


Рис. 2. Ангиограмма после эмболизации афферентных ветвей наружной сонной артерии.

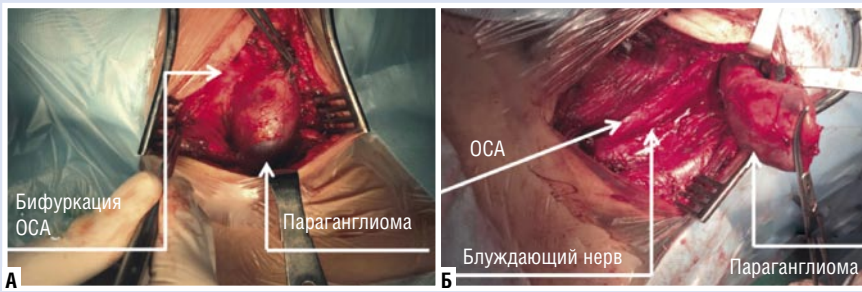

Рис. 3. А – этап мобилизации опухоли от брахиоцефальных артерий. Б – этап удаления параганглиомы шеи.

По результатам гистологического исследования морфологическая картина соответствовала параганглиоме (Рис. 5).

Послеоперационный период протекал гладко. Через 4 суток пациентка выписана в удовлетворительном состоянии на амбулаторное лечение. К настоящему времени срок наблюдения за пациенткой составляет более 16 месяцев. Данных за рецидив симптоматики и опухолевого роста у пациентки не отмечено.

Таким образом, данное наблюдение демонстрирует преимущество поэтапного хирургического лечения гигантской параганглиомы шеи. Предварительная эмболизация афферентных ветвей опухоли позволяет снизить риск интраоперационного кровотечения во время основного этапа хирургического лечения. Применение интраоперационного нейромониторинга снижает риск повреждения нервных волокон, а контроль за степенью ишемии головного мозга при компрессии сонных артерий снижает риск возникновения острого нарушения мозгового кровообращения.

Авторы заявляют об отсутствии конфликта интересов (The authors declare no conflict of interest).

#### ЛИТЕРАТУРА/REFERENCES

- Атанасян, Л.А. Хемодектоста. – М.: Медицина, 1967. – 92 с. [Atanasyan L.A. Hemodektoma. Moscow: Medicina, 1967. – 92 s. (In Russ).]
- Бородулин, Ю.В., Долгушин Б.И., Колесникова Е.К., Подвизников С.О. Современные методы диагностики в распознавании и оценке распространенности каротидных хемодектостом. // Журнал Советская медицина. – 1991. – Т. 8, №1. – С. 44–74. [Borodulin YU.V., Dolgushin B.I., Kolesnikova E.K., Podviznikov S. O. Sovremennyye metody diagnostiki v raspoznavanii i ocenke rasprostranennosti karotidnykh khemodektostom. Zhurnal Sovetskaya medicina. 1991; 8; №1: 44–74. (In Russ).]
- Газимагомедов, З. И. Параганглиомы шеи. // Журнал Креативная кардиология. – 2015. – Т. 9, №1. – С. 56–65. [Gazimagomedov, Z. I. Paragangliomy shei. Zhurnal Kreativnaya kardiologiya. 2015; 9; №1: 56–65. (In Russ).]

- Дружинин, Д.С., Пизова Н.В. Каротидная хемодектоста: дифференциальная диагностика по данным ультразвукового исследования. // Журнал Опухоли головы и шеи. – 2012. – №1. – С. 46–50. [Druzhinin, D.S., Pizova N.V. Karotidnaya khemodektosta: differentsial'naya diagnostika po dannym ultrazvukovogo issledovaniya. Zhurnal Opuholi golovy i shei. 2012; 1: 46–50. (In Russ).]
- Матякин, Е.Г. Параганглиомы шеи. Энциклопедия клинической онкологии. – М.: ООО. «РСС-2004». – 593–604 с. [Matyakin, E.G. Paragangliomy shei. Ehnciklopediya klinicheskoy onkologii Moscow: ООО. «RSS-2004»: 593–604. (In Russ).]
- Матякин, Е.Г. Параганглиомы шеи. – М.: Вердана, 2005. – 240 с. [Matyakin, E.G. Paragangliomy shei. Moscow: Verdana; 2005: 240. (In Russ).]
- Москаленко, Ю.Д., Спиридонов А.А., Клионер Л.И., Странин В.Г., Матвеева А.И., Агаджанова Л.П., Голосовская М.А., Самедов М.С., Курочкин В.М. Реконструктивная хирургия сонных артерий при радикальном удалении каротидных хемодектостом. // Журнал Клиническая хирургия. – 1985. – №4. – С. 41–43. [Moskalenko, YU.D., Spiridonov A.A., Kloner L.I., Stranin V.G., Matveeva A.I., Agadzhanova L.P., Golosovskaya M.A., Samedov M.S., Kurochkin V.M. Rekonstruktivnaya hirurgiya sonnykh arterij pri radikal'nom udalenii karotidnykh khemodektostom. Zhurnal Klinicheskay ahirurgiya. 1985; 4: 41–43. (In Russ).]
- Пинский, С.Б., Дворниченко В.В., Репета О.Р. Параганглиомы шеи. // Сибирский медицинский журнал. – 2009. – №2. – С. 9–15. [Pinskij, S.B., Dvornichenko V.V., Repeta O.R. Paragangliomy shei Sibirskij medicinskij zhurnal. 2009; 2: 9–15. (In Russ).]
- Стегайлов, Р.А., Гавриленко А.В. Диагностика и лечение хемодектостом. // Журнал Вопросы онкологии. – 1979. – № 9. – С. 7–11. [Stegajlov, R.A., Gavrilenko A.V. Diagnostika i lechenie khemodektostom. Zhurnal Voprosy onkologii; 1979; 9: 7–11. (In Russ).]
- Уранова, Е.В. Руководство по патологической диагностике опухолей человека. – М.: Медицина, 1976. – 94 с. [Uranova, E.V. Rukovodstvo po patologicheskoy diagnostike opuholej cheloveka. Moscow: Medicina; 1976: 94. (In Russ).]
- Фалилеев, Г.В. Опухоли шеи. – М.: Медицина, 1978. – 168 с. [Falileev, G.V. Opuholishei. – Moscow: Medicina, 1978: 168. (In Russ).]
- Jackson G.G., Harris P.P., Glasscock. Diagnosis and management of paragangliomas of the skull base. Amer. J. Surg; 1990; 4: 389–393.

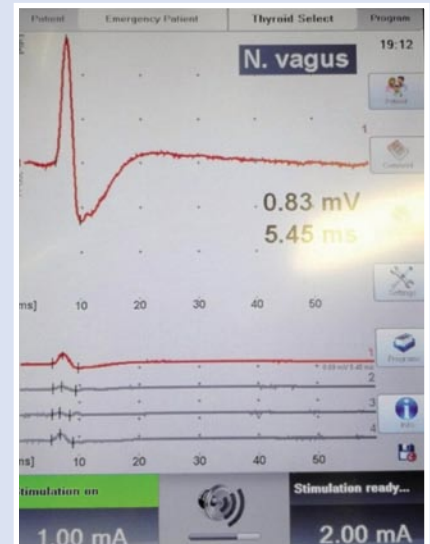


Рис. 4. Прямая электростимуляция блуждающего нерва.

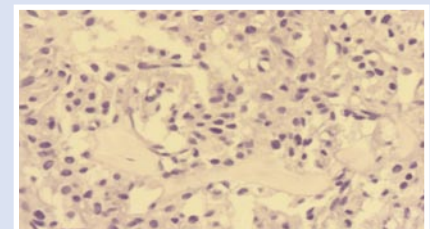


Рис. 5. Ув. 20X, окраска гематоксилин-эозином. Гнездно-альвеолярный тип строения, богата капиллярами, клетки опухоли с эозинофильной цитоплазмой, минимальным полиморфизмом ядер /3.

- Hallet J.W. J.r., Nora J.D., Hollier L.H. Trends in neurovascular complications of surgical management for carotid body and cervical paragangliomas: a fifty-year experience with 153 tumors. J Vascular Surg; 1988; 7: 284–291.
- Kyriakos M. Pathology of selected soft tissue tumors of head and neck. In Comprehensive Management of Head and Neck Tumors; 1987: 1261–1264.
- LaMuraglia G., Fabian R., Brewster G., Pile-Spellman J., Darling C., Cambria R. The current surgical management of carotid body paragangliomas. J. Vasc. Surg; 1992; 15: 1038–1044.
- Rossi P., Russo F., Paganelli C., Danza F., Gentileschi P. 11 chemodectoma presentazione di un caso clinico e revisione della letteratura. G-Chir; 1994; 15: 21–28.
- Shamblin W., Remine W., Sheps S., Harrison E. Carotid body tumors. Am J Surg; 1971; 122: 732–739.
- Theron T. Knight Jr., Jose Andres Gonzalez, John M. Rary, Daniel S. Rush. Current concepts for the surgical management of carotid body tumor. Amer. J. Surg; 2006; 191: 104–110.
- Westerband A., Hunter G.C., Cintora I. Current trends in the detection and management of carotid body tumors. J Vasc Surg; 1998; 1: 84–93.