

НЕЙРОМОНИТОРИНГ ВОЗВРАТНЫХ ГОРТАННЫХ НЕРВОВ ПРИ ОПЕРАЦИЯХ ПО ПОВОДУ РАКА ЩИТОВИДНОЙ ЖЕЛЕЗЫ В СОЧЕТАНИИ С АУТОИММУННЫМ ТИРЕОДИТОМ

Рябченко Е.В.*¹, Дурлештер В.М.ГБУЗ «Краснодарская Краевая клиническая больница №2»,
Краснодар

DOI: 10.25881/20728255_2022_17_1_28

Резюме. Актуальность. Впервые представлены результаты нейромониторинга возвратных гортанных нервов (НВГН) при операциях на щитовидной железе (ЩЖ) в сочетании с аутоиммунным тиреодитом (АИТ). Значительная частота пареза гортани при оперативном вмешательстве при АИТ объясняется воспалительным неспецифическим перипроцессом, который локализуется в тканях, расположенных возле железы, что затрудняет выделение и визуализацию возвратного гортанного нерва (ВГН) и околощитовидных желез при оперативном вмешательстве на пораженном органе. Представлен опыт использования НВГН при данной патологии, а также возможное предупреждение двустороннего пареза мышц гортани.

Цель. Дать оценку результатам применения нейромониторинга функции нервов гортани при РЩЖ в сочетании с АИТ, а также рассмотреть предполагаемые риски появлений осложнений после проведения хирургического вмешательства на аутоиммунно измененном органе.

Материал и методы. В отделении эндокринной хирургии было выполнено с 01.10.20 по 01.07.21 гг. 120 оперативных вмешательств при раке ЩЖ в сочетании АИТ: с папиллярным раком — 100 больных, фолликулярным — 12 больных, медуллярным — 8 больных. Все вмешательства осуществлялись с применением НВГН.

Ключевые слова: аутоиммунный тиреодит, тиреоидит Хашимото, рак щитовидной железы, нейромониторинг, возвратный гортанный нерв, парез гортани, электромиографический сигнал.

Введение

Аутоиммунный тиреоидит (АИТ) с признаками малигнизации впервые был описан в 1975 году. Как тиреоидит Хашимото (ТХ), так и рак щитовидной железы (РЩЖ) имеют высокую распространенность во всем мире, и эти патологические состояния могут иметь тесную связь. Так, большое количество людей могут иметь оба заболевания одновременно, и остаётся дискуссионным вопросом является ли РЩЖ реактивным ответом на ТХ или ТХ является обязательным условием злокачественного поражения ЩЖ [1]. Результаты исследований Konturek et al. [1] и Silva de Moraes et al. [2] свидетельствуют о патогенетической связи между РЩЖ и ТХ [1; 2]. На РЩЖ статистически приходится 7,9% злокачественных новообразований, которые диагностируются у людей в возрасте до 30 лет, в основном у молодых женщин, и составляет 11% [3]. На аутоиммунно-измененном органе оперативное вмешательство представляет большой риск по причине серьезных технических трудностей. В качестве примера можно привести проблемы с визуализацией

NEUROMONITORING OF RECURRENT LARYNGEAL NERVES IN THYROID CANCER IN COMBINATION WITH AUTOIMMUNE THYREODITIS

Ryabchenko E.V.*¹, Durleshter V.M.

Krasnodar Regional Hospital, Krasnodar

Abstract. For the first time, the results of neuromonitoring recurrent laryngeal nerves (NRLN) in the treatment of the oncological process in the thyroid gland (thyroid gland) in combination with autoimmune thyroiditis (AIT) are presented. A significant frequency of laryngeal paresis during surgical intervention in AIT can be explained by inflammatory periprocess. This is a non-specific process that is localized in tissues located near the gland, which makes it difficult to isolate and visualize the recurrent laryngeal nerve (RLN) and parathyroid glands during surgery on the autoimmune affected organ. The paper presents the experience of using NRLN in this pathology, as well as the possible prevention of bilateral paresis of the laryngeal muscles.

Aim. To evaluate the results of the use of neuromonitoring of the function of the nerves of the larynx in thyroid cancer in combination with AIT, as well as to consider the alleged risks of complications after surgery on an autoimmune organ.

Material and methods. In the Department of Endocrine Surgery, from 01.10.20 to 01.07.21. 120 surgical interventions for thyroid cancer in combination with AIT were performed: with papillary cancer — 100 patients, follicular cancer — 12 patients, medullary — 8 patients. All interventions were carried out using neuromonitoring of the RLN function.

Keywords: autoimmune thyroiditis, Hashimoto's thyroiditis, thyroid cancer, neuromonitoring, recurrent laryngeal nerve, laryngeal paresis, electromyographic signal.

и выделением возвратного гортанного нерва (ВГН), а также сложности с визуализацией околощитовидных желез, особенностями кровоснабжения данного участка. Последнее может стать причиной появления одностороннего или двустороннего пареза или паралича гортани. При первичном хирургическом вмешательстве с АИТ статистика травматизации равна 0,5–23% [4–6]. В случае повторного хирургического вмешательства до 62% увеличивается вероятность риска [7]. Обуславливаются данные показатели существованием неспецифического воспалительного перипроцесса в тканях, которые расположены рядом с железой. По этой причине визуализирование и выделение из участка манипуляций ВГН и околощитовидных желез на стороне поражения становится невозможным. Полная потеря голоса человека или частичная происходит из-за появления нарушения функции нерва с одной стороны. Также из-за этого могут возникнуть проблемы с дыханием. При двусторонней травме нерва появляется угроза для жизни человека. В таком случае необходима трахеостомия [8]. Соответственно, трудности,

* e-mail: rev7512@mail.ru

связанные с профилактикой повреждений ВГН, не без причины считаются предметом внимания специалистов. Главный способ профилактики пареза гортанных мышц во время проведения операции — выделение ВГН при хирургических вмешательствах на ЩЖ [8]. В случае хорошего визуального контроля нельзя установить проблемы, связанные с нервной проводимостью. Появляются данные трудности в связи с перерастяжением ВГН, даже при сохранении его визуальной целостности. Если не было визуализировано травматизации нерва, то тракция ВГН в этом случае будет усугублять тяжесть повреждения. В этом случае происходит парез ВГН [9]. По литературным данным при механической тракции в зоне ВГН происходит изменение проводимости со снижением амплитуды и увеличением латентности [10]. Благодаря определению данных показателей возможно изменить ход операции со снижением осложнений в послеоперационном периоде [11; 12]. Сегодня выделяют следующие способы НВГН: переменный и постоянный [13]. Достичь постоянного контроля с помощью переменного мониторинга не представляется возможным, учитывая, что перерастяжение ВГН возможна в промежутках между стимуляциями [13].

Цель

Дать оценку результатам применения нейромониторинга функции нервов гортани при РЩЖ в сочетании с АИТ, а также рассмотреть предполагаемые риски появления осложнений после проведения хирургического вмешательства на аутоиммунно измененном органе.

Пациенты и методы исследования

В специализированном отделении эндокринной хирургии с 01.10.20 по 01.07.21 гг. было выполнено 120 операций на ЩЖ с подтвержденным по данным тонкоигольной аспирационной биопсией онкологией в сочетании АИТ: с папиллярным раком — 100 больных, фолликулярным — 12, медулярным — 8. Все операции проводились с применением НВГН. В среднем возрастная категория варьировалась от 45–72 лет. Средние возрастные показатели пациентов мужского пола — 44–59 лет; женского пола — 46–64 лет. При хирургическом вмешательстве применялся нейромонитор С2 (Inomed, Germany). Также использовались электроды на эндотрахеальную трубку. Трубка среднего размера — около 7 и 8 мм в зависимости от конституции и телосложения пациента. Биполярный игольчатый и вильчатый зонды использовались для стимуляции нервов гортани. Для анестезиологического пособия применялись деполяризующие миорелаксанты ультракороткого временного интервала [15]. Из классического доступа по Кохеру и без пересечения мышц обнажали ЩЖ, и мобилизовали сосудисто-нервный пучок. С помощью диссектора выделяли *n. vagus* и фиксировали на нем дельта-электрод. При выполнении операции фиксировались данные с наивысшим отклонением данных с определением милливольт — мВ, а также период

реполяризации электромиографического сигнала (ЭМС) с *n. vagus* с фиксированием миллисекунд — мс. При мониторинговом расчёте колебаний учитывалась разница от высшей точки вершины положительной первичной аберрации волны до нижнего уровня при обратной стадии полярности. Во время деполяризации определяется интервал времени импульсного ответа с периода возбуждения нерва до регистрации сигнала.

Результаты

При получении ЭМС показатели определяли в соответствии с условным делением тела на две стороны. При анализе полученных результатов исследования колебаний и деполяризации ЭМС во время операции, при которых отражены различия пропорционально зеркальному отражению сторон. По частоте колебаний средние величины особо не отличаются и составляют $1,67 \pm 1,27$ и $1,68 \pm 1,01$ ($p = 0,2544$). Одновременно при оценки деполяризации отмечено расхождение показателей в зависимости от сторон тела. Они составили $7,05 \pm 1,37$ и $5,22 \pm 1,48$ ($p = 0,0001$). Показатели слева превышают показатели с правой стороны. Это имеет взаимосвязь со значительной длиной ВГН с левой стороны. Были выявлены меняющиеся факторы ЭМС до проведения операции и после. В соответствии с установленным протоколом нейромониторинга мы смогли регистрировать показатели амплитуды и латентности. (табл. 1).

В результате проведенного исследования отмечается снижение уровня амплитуды в положении V2 в сравнении показателей с V1 ($p = 0,0554$). В R2 не отмечалось каких-либо изменений. Сравнение проводили с R1 ($p = 0,9927$). Учитывая латентность в показателях V2 с V1, можно сказать, что было обнаружено явное возрастание показателей латентности к концу вмешательства ($p = 0,0291$). При сопоставлении обоих показателей не было выявлено существенной разницы ($p = 0,8532$). Рассматриваемые нами сведения говорят о том, что произошли изменения проводимости по нервам гортани после проведения хирургического вмешательства. Во многих источниках потеря ЭМС в случае нейромониторинга имеет аббревиатуру — LOS. Ее полное значение — loss of signal. LOS определяется, когда в случае стимуляции *n. laryngeus recurrens* ЭМС не может быть определено. Также это происходит, когда амплитуда сигнала не достигает 100 мкВ при нормальной проводимости по нервам. Однако крайне важно устранить все причины потери сигнала, которые не имеют никакой связи с повреждением ВГН. Для этих целей используется пальпаторная или визуальная оцен-

Табл. 1. Сравнение амплитуды и латентности

	До (m±s)	После(m±s)	Динамика абс	p
Амплитуда R1 (мВ)	1,5±0,8	1,4±1,1	-0,05	0,9927
Латентность R2 (мс)	4,0±1,1	3,6±0,6	-0,36	0,8532
Амплитуда V1 (мВ)	1,8±1,1	1,7±1,1	-0,11	0,0554
Латентность V2 (мс)	5,9±1,55	6,1±1,9	0,19	0,0291

Рябченко Е.В., Дурлештер В.М.
 НЕЙРОМОНИТОРИНГ ВОЗВРАТНЫХ ГОРТАННЫХ НЕРВОВ ПРИ ОПЕРАЦИЯХ ПО ПОВОДУ
 РАКА ЩИТОВИДНОЙ ЖЕЛЕЗЫ В СОЧЕТАНИИ С АУТОИММУННЫМ ТИРЕОДИТОМ

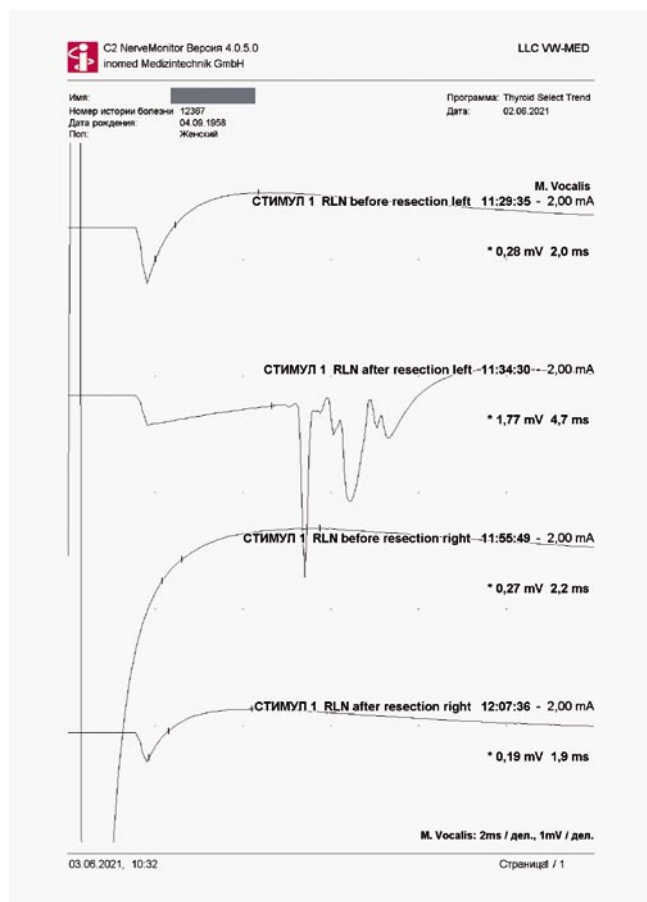


Рис. 1. Протокол ЭМГ с комбинированным событием.

ка. В ходе этих методов исследуется анализ гортани на возбуждение на n.vagus со стороны ослабления сигнала. Если же проверка показала положительные результаты, то можно предположить, что стимулирующая часть область НВГН функционирует и ВГН не имеет повреждений. Помимо этого выделяют нарушения в функционировании регистрирующей части системы. Часто регистрирующий блок ЭМС не функционирует должным образом. Причиной может быть нарушение правильного расположения интубационной трубки при интубации. У этого элемента есть чувствительный электрод. Если он расположен на голосовых складках, то с другой стороны нерв имеет нормальный ЭМС-ответ. В таком случае существенно возрастает риск повредить его. Повреждения могут возникнуть со стороны потери сигнала. При установлении потери ЭМС подразумевается нарушение локализации возбуждения по нервам. Также существует риск возникновения пареза гортани после хирургического вмешательства. Мы провели исследование и смогли выявить 12 случаев «комбинированного события».

Благодаря своевременной реакции и снижению тракции нерва удалось в 9 случаях восстановить ответную реакцию. Важно заметить, что не было выявлено нарушений функции мышц гортани после операции. Было выявлено 3 случая, когда после проведения операции

был выявлен парез мышц гортани с одной стороны. Это состояние продлилось в среднем 2 недели. Приведем пример, когда было установлено «комбинированное событие» в случае осуществления мониторинга на постоянной основе. Установить изменение амплитуды и латентности получилось на 10 минуте хирургического вмешательства. Комбинированное изменение произошло в случае мобилизации нижнего полюса левой стороны. Следует отметить, что на тот момент оператором не был замечен ВГН. Когда нарушение появилось на аппарате прозвучал предупреждающий звуковой сигнал. В этот момент были прекращены все манипуляции на ЩЖ и прекращена тракция. На восстановление сигнала потребовалось в среднем 5 секунд. После проведения хирургического вмешательства выполнялось ультразвуковое исследование (УЗИ) голосовых связок, которое является альтернативой непрямой ларингоскопии при операциях на ЩЖ. Причиной снижения голоса при отсутствии повреждения ВГН послужил послеоперационный отек голосовых связок и снижение подвижности голосовых складок с левой стороны. При повторном осмотре через 10 суток функция гортани была полностью восстановлена. Благодаря данному фактору и быстрой реакции оператора удалось предупредить прогрессирование пареза ВГН. Необходимо отметить, что по результатам УЗИ у обследованных пациентов был установлен односторонний парез гортанных мышц. У большинства пациентов он носил временный характер и у одного постоянный. Предотвратить развитие двустороннего пареза гортани получилось у всех больных. Мы считаем, что это имеет связь с тем, что при повторных хирургических вмешательствах был проведен постоянный мониторинг у пациентов, которые находятся в группе риска.

Обсуждение

Основным достоинством применения НВГН в случае хирургического вмешательства на ЩЖ при АИТ — мониторинг функции ВГН во время мобилизации ЩЖ и выделения нерва. Наблюдение позволяет своевременно установить факт уменьшения амплитуды или увеличения латентности. Благодаря этому реально предупредить повреждение нерва. С помощью такого способа снижается количество парезов ВГН после проведения операции. Schneider et al. рассказали об установленном снижении количества больных с постоянным послеоперационным парезом. Количество пациентов с этой патологией снизилось с 4% до 0% [15]. Установить целостность нерва при помощи переменного НВГН возможно только выше зоны стимуляции. В случае комбинированного события («combined event») — отрицательное изменение электропроводности, которое подразумевает существенное снижение амплитуды наполовину и устанавливает увеличение латентности при увеличивании показателей на 10%. Это обусловлено тракцией ЩЖ и в таком случае оператор не предпринимает активных действий. Железа занимает анатомическую позицию и как только все необходимые

значения придут в норму, будут проведены повторные манипуляции по выделению нерва. В случае повторного исчезновения сигнала операция останавливается. В среднем остановка не занимает более 30 минут. Если за это время не будет восстановлена электропроводимость, то требуется проведение этапного вмешательства. Это помогает избежать возникновение двустороннего пареза. О вероятности возникновения подобного исхода необходимо предварительное уведомление пациента.

Заключение

Благодаря наблюдению, осуществляемому на постоянной основе с помощью нейромониторинга при РЩЖ в сочетании с АИТ можно оценить функциональную активность ВГН во время манипуляции на аутоиммунном изменённом органе, тем самым определить и изменить ход операции при комбинированном событии и предотвратить двусторонний парез гортани.

Авторы заявляют об отсутствии конфликта интересов (The authors declare no conflict of interest).

ЛИТЕРАТУРА/REFERENCES

1. Konturek A, Barczyński M, Wierchowski W, Stopa M, Nowak W. Coexistence of papillary thyroid cancer with Hashimoto thyroiditis. *Langenbeck's Arch. Surg.* 2013; 398(3): 389-394.
2. Silva de Morais N, Stuart J, Guan H, Wang Z, Cibas ES, Frates MC, Benson CB, Cho NL, Nehs MA, Alexander CA, et al. The impact of Hashimoto thyroiditis on thyroid nodule cytology and risk of thyroid Cancer. *J Endocr Soc.* 2019; 3: 791-800.
3. Каприн А.Д., Старинский В.В., Петрова Г.В. Состояние онкологической помощи населению России в 2016 году. М.: МНИОИ им. П.А. Герцена — филиал ФГБУ «НМИРЦ» Минздрава России, 2017. [Kaprin AD, Starinsky VV, Petrova GV. The state of oncological care for the population of Russia in 2016. M.: P.A. Herzen MNIIOI — branch of the Federal State Financial University "NIRRC" of the Ministry of Health of Russia, 2017. (In Russ).]
4. Sinclair IS. The risk to the recurrent laryngeal nerves in thyroid and parathyroid surgery. *J R Coll Surg Edinb.* 1994; 39(4): 253-257.
5. Василенко Ю.С., Романенко С.Г. Клинико-функциональное обследование больных с односторонним параличом гортани // Вестник оториноларингологии. — 2000. — №5. — С.50-53. [Vasilenko YuS, Romanenko SG. Clinical and functional examination of patients with unilateral laryngeal paralysis. *Bulletin of Otorhinolaryngology.* 2000; 5: 50-53. (In Russ).]
6. Sancho JJ, Pascual-Damieta M, Pereira JA, et al. Risk factors for transient vocal cord palsy after thyroidectomy. *Br J Surg.* 2008; 95(8): 961-967. doi: 10.1002/bjs.6173.
7. Caragacianu D, Kamani D, Randolph GW. Intraoperative monitoring: normative range associated with normal postoperative glottic function. *Laryngoscope.* 2013; 123(12): 3026-3031. doi: 10.1002/lary.24195.
8. Ветшев П.С., Янкин П.Л., Животов В.А. Ультразвуковое исследование гортани в диагностике нарушений подвижности голосовых складок // Эндокринная хирургия. — 2016. — Т.10. — №3. — С.5-14. [Vetshev PS, Yankin PL, Zhivotov VA. Ultrasound examination of the larynx in the diagnosis of mobility disorders of the vocal folds. *Endocrine surgery.* 2016; 10(3): 5-14. (In Russ).]
9. Chiang FY, Lu IC, Kuo WR, et al. The mechanism of recurrent laryngeal nerve injury during thyroid surgery: the application of intraoperative neuro-monitoring. *Surgery.* 2008; 143: 743-749.
10. Randolph GW, Dralle H. International Nerve Monitoring Study Group. Electrophysiologic recurrent laryngeal nerve monitoring during thyroid and parathyroid surgery: international standards guideline statement. *Laryngoscope.* 2011; 121(1): 1-16.
11. Duclos A, Lifante JC, Ducarroz S, et al. Influence of intraoperative neuro-monitoring on surgeons' technique during thyroidectomy. *World J. Surg.* 2011; 35: 773-778.
12. Melin M, Schwarz K, Lammers BJ, Goretzki PE. IONM-guided goiter surgery leading to two-stage thyroidectomy — indication and results. *Langenbeck's Arch Surg.* 2013; 398: 411-418.
13. Schneider R, Sekulla C, Machens A, et al. Postoperative vocal fold palsy in patients undergoing thyroid surgery with continuous or intermittent nerve monitoring. *Br. J. Surg.* 2015; 102: 1380-1387. doi:10.1002/bjs.9889.