

Русева А.Д., Соловьев И.А., Ханевич М.Д. и др.
ХИРУРГИЧЕСКОЕ ЛЕЧЕНИЕ ПАЦИЕНТА С РАКОМ ОБОДОЧНОЙ КИШКИ И ОСТРЫМ НАРУШЕНИЕМ
МЕЗЕНТЕРИАЛЬНОГО КРОВООБРАЩЕНИЯ, ОСЛОЖНЕННЫМ ОСТРОЙ КИШЕЧНОЙ НЕПРОХОДИМОСТЬЮ

ХИРУРГИЧЕСКОЕ ЛЕЧЕНИЕ ПАЦИЕНТА С РАКОМ ОБОДОЧНОЙ КИШКИ И ОСТРЫМ НАРУШЕНИЕМ МЕЗЕНТЕРИАЛЬНОГО КРОВООБРАЩЕНИЯ, ОСЛОЖНЕННЫМ ОСТРОЙ КИШЕЧНОЙ НЕПРОХОДИМОСТЬЮ

Русева А.Д.*^{1,2}, Соловьев И.А.^{1,2},
Ханевич М.Д.^{1,2}, Зиновьев Е.В.^{1,2},
Хаиров А.М.^{1,2}, Тлехугова М.М.¹,
Каюмова А.Ш.¹

¹ ФГБОУ ВО «Санкт-Петербургский
государственный педиатрический
медицинский университет»,
Санкт-Петербург

² ГБУЗ «Городская Мариинская больница»,
Санкт-Петербург

DOI: 10.25881/20728255_2024_19_3_166

Резюме. Представлено клиническое наблюдение колоректального рака, осложнённого острой кишечной непроходимостью, в сочетании с острым нарушением мезентериального кровообращения. Больная поступила в многопрофильный стационар г. Санкт-Петербурга в крайне тяжелом состоянии. При обследовании установлен распространенный перитонит, осложненный абдоминальным сепсисом и септическим шоком. После выведения больной из критического состояния была выполнена операция. Интраоперационно установлен рак печеночного изгиба ободочной кишки, осложненный острой кишечной непроходимостью и острым нарушением мезентериального кровообращения. Выполнена расширенная гемиколэктомия с резекцией 1,5 м некротически измененной подвздошной кишки. В послеоперационном периоде пациентке осуществлялись программные санации брюшной полости. Однако добиться успешного лечения не удалось. Причиной летального исхода явилась массивная двухсторонняя тромбоэмболия легочной артерии и её ветвей.

Ключевые слова: острое нарушение мезентериального кровообращения, колоректальный рак, острая кишечная непроходимость, клинический случай.

SURGICAL TREATMENT OF A PATIENT WITH ACUTE MESENTERIC CIRCULATORY DISORDER AND COLON CANCER COMPLICATED BY ACUTE INTESTINAL OBSTRUCTION

Ruseva A.D.*^{1,2}, Solovov I.A.^{1,2}, Khanevich M.D.^{1,2}, Zinoviev E.V.^{1,2}, Khairov A.M.^{1,2}, Tlekhugova M.M.¹, Kayumova A.Sh.¹

¹ St. Petersburg State Pediatric Medical University, St. Petersburg

² Mariinsky Hospital, St. Petersburg

Abstract. A clinical case of colorectal cancer complicated by acute intestinal obstruction, combined with acute violation of mesenteric circulation, is presented. The patient was admitted to a multidisciplinary hospital in St. Petersburg in extremely serious condition. The examination revealed widespread peritonitis complicated by abdominal sepsis and septic shock. After the patient was brought out of critical condition, an operation was performed. The operation revealed cancer of the hepatic bend of the colon, complicated by acute intestinal obstruction and acute violation of mesenteric circulation. An extended hemicolectomy with resection of 1.5 m necrotically altered ileum was performed. In the postoperative period, the patient underwent program rehabilitation of the abdominal cavity. However, it was not possible to achieve successful treatment. The cause of death was massive bilateral thromboembolism of the pulmonary artery and its branches.

Keywords: acute violation of mesenteric circulation, colorectal cancer, acute intestinal obstruction, a clinical case.

Актуальность

Острое нарушение мезентериального кровообращения (ОНМЗК) –тяжелая патология в экстренной абдоминальной хирургии, характеризующаяся высокой летальностью, достигающей 90% [1]. Столь высокий показатель смертности связан в первую очередь с трудностями своевременной диагностики. Клиническая картина при ОНМЗК неспецифична. На исходы заболевания оказывает влияние потеря времени, которая связана как с запоздалым обращением пациентов за медицинской помощью, так и проведением неоправданных диагностических мероприятий. ОНМЗК может выявляться как случайная находка при выполнении мультиспиральной КТ живота с контрастированием или при диагностической лапароскопии, выполняемой по экстренным показаниям [2].

Авторы данной статьи заявляют о собственном опыте хирургического лечения острого нарушения мезентериального кровообращения в сочетании с впервые диагностированной опухолью восходящего отдела ободочной кишки, осложненной острой кишечной непроходимостью, в условиях многопрофильного стационара.

Клиническое наблюдение

Больная М. 79 лет, была доставлена бригадой скорой медицинской помощи в приёмное отделение Городской Мариинской больницы г. Санкт-Петербурга 14.05.2024 г. в 14:10 с предварительным диагнозом: «Острая коронарная недостаточность, отёк лёгких, гиповолемический шок». Состояние пациентки на догоспитальном этапе было расценено как крайне тяжёлое. Сразу же она госпи-

тализована в отделение реанимации и интенсивной терапии.

Со слов сопровождающей родственницы установлено, что у пациентки в течение трёх дней отмечается тошнота, рвота и частый жидкий стул. За последние сутки общее состояние ухудшилось, нарасла одышка, общая слабость. На момент вызова скорой медицинской помощи больная потеряла сознание. В отделении реанимации и интенсивной терапии стационара пациентку сразу же перевели на ИВЛ.

Данные объективного осмотра: температура тела при поступлении – 36,4 °С; частота сердечных сокращений – 100 уд. в одну мин.; артериальное давление – 80/40 мм рт. ст. При осмотре пациентки: живот умеренно вздут, при пальпации мягкий, напряжение мышц передней брюшной стенки отсутствует.

* e-mail: doctor.ruseva@gmail.com

Признаков раздражения брюшины не установлено. Диурез через уретральный катетер – 30 мл. Аускультативно перистальтика кишечника вялая, «шум плеска» не определялся.

Основные лабораторные данные: число лейкоцитов – $11,52 \times 10^9/\text{л}$, тропонин I – 43,4 пг/мл, С-реактивный белок – 278,6 мг/л, креатинин – 129 мкмоль/л, мочевины – 24 ммоль/л, глюкоза – 12,2 ммоль/л, фибриноген – 8,1 г/л. Остальные лабораторные показатели крови в пределах референтных величин.

На фаст-УЗИ органов живота установлено небольшое количество свободной жидкости в отлогих местах брюшной полости, растяжение просвета петель кишечника до 27 мм, маятникообразное движение фрагмента подвздошной кишки. Высказано предположение о наличии у больной острой кишечной непроходимости. Для уточнения диагноза 14.05.2024 в 14:38 пациентке была выполнена мультиспиральная КТ органов брюшной полости, забрюшинного пространства и малого таза с внутривенным контрастированием. Во всех отделах брюшной полости определялся свободный газ толщиной до 22 мм. Так же определялась ограниченная жидкость вокруг печени, по левому боковому каналу и в малом тазу. Петли тонкой кишки расширены до 30 мм, восходящий отдел ободочной кишки – до 85 мм. Определялись множественные тонкокишечные уровни различных размеров. В стенке восходящего отдела ободочной кишки выявлены пузырьки газа. В области печеночного изгиба ободочной кишки установлено локальное сужение просвета с наличием опухолевого инфильтрата протяженностью 40 мм. Здесь же имеет место наличие участков интенсивного накопления контрастного вещества – размерами 35×22 мм. Дистальные отделы толстой кишки в спавшемся состоянии. Удалось оценить просвет нижней брыжеечной артерии – прослеживается на всем протяжении. Просвет верхней брыжеечной артерии до конца определить не удалось. Её начальные отделы без признаков нарушения мезентериального кровообращения (Рис. 1).

14.05.2024 в 15:30 на фоне стабильных показателей гемодинамики, больной была произведена срединная лапаротомия. В брюшной полости, во всех её отделах, выявлен мутный выпот с каловым запахом. Произведён посев содержимого на микрофлору и чувствительность к антибиотикам. Осуществлена санация брюшной полости. При её ревизии в 30 см от

илеоцекального угла на протяжении 20 см установлены изменения в стенке кишки, характерные для артериального тромбоза с некрозом и двумя перфоративными отверстиями диаметром 2 мм. Слепая и восходящий отдел ободочной кишки расширены до 8 см в диаметре и заполнены жидким каловым содержимым. В печеночном изгибе обнаружена бугристая опухоль размерами 3×4 сантиметра, стенозирующая просвет кишки. Дистальнее опухоли толстая кишка в спавшемся состоянии. Тонкая кишка на всем протяжении перерастянута жидким содержимым и газом. Первым этапом хирургического вмешательства выполнена назоинтестинальная интубация тонкой кишки с эвакуацией 2,5 л кишечного содержимого. Учитывая ОНМЗК с некрозом и перфорацией стенки подвздошной кишки, наличие опухоли области печеночного изгиба, являющейся причиной кишечной непроходимости, деструктивных изменений в стенке восходящего отдела ободочной кишки, решено выполнить расширенную правостороннюю гемиколэктомию с резекцией до 1,5 м подвздошной кишки (Рис. 2).

Учитывая тяжелую форму кишечной непроходимости и распространённый перитонит, ОНМЗК с некрозом и перфорацией стенки кишки, межкишечный анастомоз решено не формировать. Оба конца кишок были «заглушены» двухрядным швом и оставлены в брюшной полости. Операция завершена санацией и дренированием брюшной полости. Наложены швы на кожу.

Послеоперационный диагноз: «Рак печеночного изгиба ободочной кишки Т3NxMx ПА стадии. Острая обтурационная толстокишечная непроходимость. Острое нарушение мезентериального кровообращения. Сегментарный тромбоз ветвей верхней брыжеечной артерии (III сегмент), осложненный некрозом и перфорацией стенки тонкой кишки. Распространённый фибринозно-гнойный перитонит. Абдоминальный сепсис. Септический шок».

В послеоперационном периоде пациентке дважды проводилась ревизия и программная санация брюшной полости. Однако ввиду сохраняющегося тяжело перитонита наложить межкишечный анастомоз не представилось возможным. Кроме того, во время повторной санации и ревизии брюшной полости от 18.05.2024 года было установлено прогрессирование ОНМЗК с некрозом и перфорацией стенки подвздошной кишки на расстоянии 10 см от её культи. Была

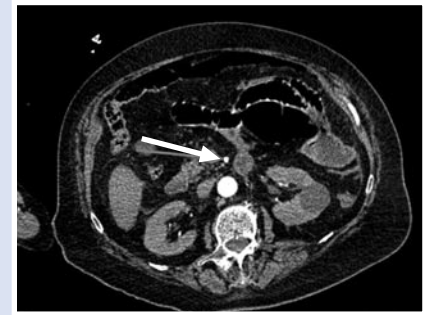

Рис. 1. Мультиспиральная КТ органов живота с внутривенным контрастированием. Стрелкой указан просвет второго сегмента верхней брыжеечной артерии.

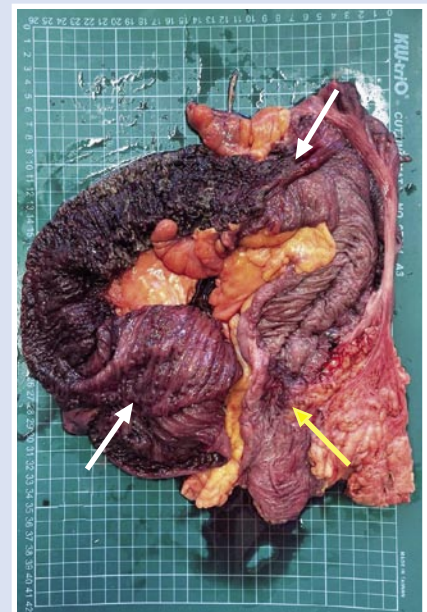


Рис. 2. Удаленный препарат: правая половина толстой кишки с участками подвздошной кишки. Стрелками указана зона острого нарушения мезентериального кровообращения с некрозом и перфорацией стенки кишки (белые стрелки). Опухоль восходящего отдела толстой кишки (желтая стрелка).

выполнена повторная резекция 1 м 70 см тонкой кишки.

19.05.2024 года на фоне массивной двухсторонней тромбоземболии легочной артерии и её ветвей наступил летальный исход.

Обсуждение

В отечественной и зарубежной литературе найдена лишь одна работа, касающаяся описания клинических наблюдений хирургического лечения острого нарушения мезентериального кровообращения в сочетании с раком толстой

Русева А.Д., Соловьев И.А., Ханевич М.Д. и др.
ХИРУРГИЧЕСКОЕ ЛЕЧЕНИЕ ПАЦИЕНТА С РАКОМ ОБОДОЧНОЙ КИШКИ И ОСТРЫМ НАРУШЕНИЕМ
МЕЗЕНТЕРИАЛЬНОГО КРОВООБРАЩЕНИЯ, ОСЛОЖНЕННЫМ ОСТРОЙ КИШЕЧНОЙ НЕПРОХОДИМОСТЬЮ

кишки [3]. Эти два грозных заболевания сами по себе являются сложными для диагностики и лечения. Поэтому на этапе обследования в условиях приёмного отделения стационара установить диагноз не представляется возможным без применения таких современных методов, как КТ с контрастированием или диагностическая лапароскопия [4; 5]. Хирургическое вмешательство предусматривает не только устранение кишечной непроходимости, но и нежизнеспособной части тонкой кишки. Сложным вопросом остается завершение операции. Оптимальным считается отказ от наложения первичного межкишечного анастомоза и выполнение программных санаций брюшной полости.

Заключение

Таким образом, представленный нами случай сочетания двух грозных заболеваний: колоректального рака, осложнённого острой кишечной непроходимостью в сочетании с острым нарушением мезентериального кровообращения, представляет собой сложный случай как для диагностики, так и для лечения. Накопление опыта диагностики и лечения такого рода больных, обмен информаци-

ей, внедрение современных методов диагностики на этапе приемного отделения, позволит улучшить результаты и исходы их лечения.

Авторы заявляют об отсутствии конфликта интересов (The authors declare no conflict of interest).

ЛИТЕРАТУРА/REFERENCES

1. Wyers MC, Powell RJ, Nolan BW, Cronenwett JL. Retrograde mesenteric stenting during laparotomy for acute occlusive mesenteric ischemia. *Journal Vascular Surgery*. 2007; 45(2): 269-75.
2. Kumar S, Vijayalakshmi V, Jayasankar N, Ross K. Mesenteric vein thrombosis – bowel gangrene: a case series. *International Surgery Journal* 2022; 9(7): 1344-1349.
3. Ахметзянов Ф.Ш., Валиев Н.А., Егоров В.И., Розенгартен М.В., Бурба Д.В. Клинические случаи хирургического лечения инфаркта кишечника, обусловленного острым нарушением мезентериального кровообращения, в сочетании с раком толстой кишки // Казанский медицинский журнал. – 2018. – 99(4). – С.708-711. [Akhmetzyanov FSh, Valiev NA, Yegorov VA, Rosengarten MV, Burba DV. Clinical cases of surgical treatment of intestinal infarction caused by acute violation of mesenteric circulation, in combination with colon cancer. *Kazan Medical Journal*. 2018; 99(4): 708-711. (In Russ.)]
4. Муравьев А.В., Брусьнев Л.А., Муравьева А.А., Минаев С.В., Ефимов А.В., Жерносенко А.О. Наш опыт одномоментных операций при колоректальном раке с метастазами в печень // Вестник Национального медико-хирургического Центра им. Н.И. Пирогова. – 2020. – №15(4). – С.26-28. [Muravyov AV, Brusnyov LA, Muraveva AA, Minaev SV, Efimov AV, Zhernosenko AO. Our experience of one-time operations for colorectal cancer with liver metastases. *Bulletin of the National Medical and Surgical Center named after N.I. Pirogov*. 2020; 15(4): 26-28. (In Russ.)]
5. Завражных А.А., Соловьев И.А., Оглоблин А.Л. и др. Стратегия диагностики и лечения пациентов с острым нарушением мезентериального кровообращения в условиях многопрофильного стационара // Вестник Национального медико-хирургического Центра им. Н.И. Пирогова. – 2023. – №18(2). – С.36-40. [Zavrazhnov AA, Solovyov IA, Ogloblin AL, et al. The strategy of diagnosis and treatment of patients with acute mesenteric circulatory disorders in a multidisciplinary hospital. *Bulletin of the National Medical and Surgical Center named after N. I. Pirogov*. 2023; 18(2): 36-40. (In Russ.)]