ПРОФИЛАКТИКА ЛИМФОРЕИ МЕТОДОМ ЛИПОФИЛИНГА И ЛАТЕКСНОГО ТКАНЕВОГО КЛЕЯ ПРИ РАДИКАЛЬНЫХ РЕЗЕКЦИЯХ МОЛОЧНОЙ ЖЕЛЕЗЫ С БИОПСИЕЙ СИГНАЛЬНЫХ ЛИМФАТИЧЕСКИХ УЗЛОВ

Багателия З.А.[1, 3], Титов К.С.[1, 2], Талыбова Н.Р.* [3], Лебединский И.Н.[1], Карселадзе Д.А.[1], Куц И.Н.[1], Лебедев С.С.[1, 3]

[1] *ГБУЗ «Московский многопрофильный научно-клинический центр им. С.П. Боткина», Москва*

[2] *ФГАОУ ВО «Российский университет дружбы народов», Москва*

[3] *ФГБОУ ДПО «Российская медицинская академия непрерывного профессионального образования», Москва*

DOI: 10.25881/20728255_2026_21_3_44

Резюме. Введение. Рак молочной железы (РМЖ) остается ведущим онкологическим заболеванием у женщин в мире и в России. При раннем РМЖ T1-3N0M0 – биопсия сигнального лимфатического узла (БСЛУ) является обязательной диагностической манипуляцией для точного хирургического стадирования. Однако БСЛУ может приводить к лимфорее, образованию лимфокист, а редко и к лимфостазу верхней конечности, которые являются одними из наиболее распространённых осложнений хирургического лечения рака молочной железы. Послеоперационная лимфорея после БСЛУ возникает по данным разных авторов от 5 до 93% от всех случаев в результате нарушения транспорта лимфы по лимфатическим сосудам. Основная клиническая проблема данного состояния связана с неконтролируемым и трудно прогнозируемым лимфоистечением в подмышечной области, возникающим при вмешательствах в зону регионарного лимфооттока. На сегодняшний день нет единого подхода к эффективной профилактике и лечению послеоперационной лимфореи. Таким образом, профилактические мероприятия направленные на уменьшение послеоперационной лимфореи после радикальных операций с БСЛУ при раннем раком молочной железы является нерешенной проблемой онкохирургии, и исследования в этом направлении являются актуальными.

Цель исследования. Разработка и сравнительная оценка эффективности метода интраоперационного липофилинга и его комбинации с латексным тканевым клеем для профилактики лимфореи при радикальных операциях с биопсией сигнальных лимфоузлов у пациентов ранним РМЖ.

Материалы и методы. В настоящее одноцентровое проспективное контролируемое рандомизированное исследование было включено 120 пациентов ранним раком молочной железы. С 1 сентября 2024 года по 31 марта 2025 г. всем пациентам выполнялась радикальная резекция молочной железы с биопсией сигнального лимфатического узла. Пациенты были распределены в 3 группы: в группу А вошло 40 человек с трасплантацией в подмышечную область аутологичного жира, в группу В – 42 пациентки с аутологичным жиром в комбинации с аппликацией на раневую поверхность латексного тканевого клея, и в группу С (контрольную) вошло 38 пациентов, которым производилось послойное ушивание раны в подмышечной области в зоне выполнения БСЛУ. В послеоперационном периоде пациентам выполнялось УЗИ мягких тканей аксиллярной области для определения наличия жидкостных скоплений.

Результаты. Отмечена статистически значимая разница в количестве проведенных пункций при сравнении исследуемых 2-х групп с контрольной (RR = 5,26; 95% ДИ 1,23–22,48; p = 0,012 и RR = 3,68; 95% ДИ 1,09–12,40; p = 0,032, соответственно). В контрольной группе необходимость выполнения аспирационной пункции была более чем в 5 раз выше по сравнению с группой А (RR = 5,26).

Заключение. Проведённое исследование продемонстрировало высокую эффективность липофилинга, применяемого как в монорежиме, так и в сочетании с латексным тканевым клеем, в качестве профилактики послеоперационной лимфореи у пациенток ранним РМЖ после радикальных операций с БСЛУ.

Ключевые слова: рак молочной железы, биопсия сигнальных лимфатических узлов, лимфорея, липофилинг, латексный тканевой клей.

AUTOLOGOUS FAT GRAFTING AND LATEX TISSUE GLUE USE IN THE PREVENTION OF LYMPHORRHEA IN PATIENTS WITH EARLY-STAGE BREAST CANCER FOLLOWING WITH SENTINEL LYMPH NODE BIOPSY

Bagateliya Z.A.[1, 3], Titov K.S.[1, 2], Talybova N.R.* [3], Lebedinskiy I.N.[1], Karseladze D.A.[1], Kuts I.N.[1], Lebedev S.S.[1, 3]

[1] *Moscow Multidisciplinary Scientific and Clinical Center named after S.P. Botkin, Moscow*

[2] *Peoples' Friendship University of Russia, Moscow*

[3] *Russian Medical Academy of Continuous Professional Education, Moscow*

Abstract. Backround. Breast cancer (BC) remains the leading oncological disease among women worldwide and in Russian, as well. In early-stage breast cancer (T1–3N0M0), sentinel lymph node biopsy (SLNB) is a mandatory diagnostic procedure for accurate surgical staging. However, SLNB may result in lymphorrhea, formation of lymphoceles, and, more rarely, upper limb lymphedema, which are among the most common complications of surgical treatment of breast cancer. According to various authors, postoperative lymphorrhea after SLNB occurs in 5–93% of cases as a result of impaired lymph transport through the lymphatic vessels. The main clinical problem of this condition is associated with uncontrolled and unpredictable lymphatic flow in the axillary region, arising during interventions in the regional lymphatic drainage area. To date, there is no unified approach to the effective prevention and treatment of postoperative lymphorrhea. Thus, preventive measures aimed to reduce postoperative lymphorrhea in patients with early-stage breast cancer remain an unresolved issue in oncologic surgery and research in this area is highly relevant.

Aim. To develop and comparatively evaluate the effectiveness of an intraoperative lipofilling technique and its combination with latex tissue glue for the prevention of lymphorrhea in patients with early-stage breast cancer after lumpectomies and sentinel lymph node biopsy.

Materials and methods. This single-center prospective randomized controlled study included 120 patients with early-stage breast cancer. Between September 1, 2024, and March 31, 2025, all patients underwent lumpectomy with sentinel lymph node biopsy. Patients were allocated into three groups: Group A included 40 patients who underwent layered wound closure in the axillary region; Group B included 42 patients who received autologous fat transplantation into the axillary region; Group C (control group) consisted of 38 patients who underwent autologous fat transplantation combined with the application of latex tissue to the wound surface. In the postoperative period, ultrasound examination of the axillary soft tissues was performed to assess the presence of fluid.

Results. A statistically significant difference in the number of aspiration procedures was observed when comparing two study groups with the control group (RR = 5.26; 95% CI 1.23–22.48; p = 0.012 and RR = 3.68; 95% CI 1.09–12.40; p = 0.032, respectively). In the control group, the risk of aspiration puncture was more than five times higher compared with Group A (RR = 5.26).

Discussion. The study demonstrated high effectiveness of lipofilling, both as a standalone technique and in combination with a latex tissue glue, in the prevention of postoperative lymphorrhea.

Keywords: breast cancer, sentinel lymph node biopsy, lymphorrhea, lipofilling, latex tissue glue.

* e-mail: talybovan@gmail.com

На протяжении последних десятилетий в мире имеется явная тенденция к уменьшению объёма и травматичности хирургических вмешательств при раннем раке молочной железы (РМЖ). Постепенно модифицированная радикальная мастэктомия вытеснила классическую радикальную операцию, а в последние двадцать лет приоритетным направлением стало выполнение органосохраняющих операций. Методы органосохраняющего лечения включают секторальную резекцию (лампэктомию) в сочетании с удалением подмышечных лимфатических узлов. Далее была внедрена биопсия сторожевого лимфатического узла, что стало попыткой снизить осложнения, связанные с традиционным удалением подмышечных лимфатических узлов [1–3].

Лимфорея и формирование лимфоцеле – наиболее распространенное послеоперационное осложнение при радикальном хирургическом лечении РМЖ, возникающее до 96% всех случаев [4–8]. Серома представляет собой скопление серозной жидкости, формирующееся в пространстве между кожей и грудной стенкой, пациенток, перенёсших хирургическое вмешательство в зоне регионарного лимфотока подмышечной области. При небольшом исходном объеме серомы, последняя редуцирует в течение нескольких недель, однако в некоторых случаях может сохраняться месяцами [9]. Лимфорея связана с увеличением сроков госпитализации, необходимостью частых аспирационных пункций, отсрочкой начала адъювантной терапии, замедлением заживления, вторичным инфицированием послеоперационной раны, риском некроза, функциональными нарушениями и возможным развитием лимфедемы [10; 11].

Существуют различные подходы к лечению, включающие консервативные, медикаментозные и хирургические методы, однако их эффективность, даже при сочетанном применении, остаётся недостаточной. Это указывает на отсутствие высокорезультативной методики и единого стандартизированного алгоритма терапии [12]. В последние годы в пластической хирургии всё более широко используется липофилинг – перспективное направление реконструктивной и эстетической хирургии, основанное на трансплантации аутологичного жира для коррекции контурных деформаций мягких тканей. Имеются также отдельные исследования, посвящённые применению липофилинга у онкологических пациентов, в частности при РМЖ. Метод постепенно занимает прочное место в клинической практике благодаря относительной простоте выполнения, низкой частоте осложнений и удовлетворительному эстетическому результату для пациенток [13]. Несмотря на то, что вопросы онкологической безопасности липофилинга при РМЖ продолжают изучаться, ряд клинических работ демонстрирует его полную безопасность у пациентов со злокачественными новообразованиями [14; 15].

Также известно об использовании тканевых герметизирующих материалов, в частности, применяются латексные тканевые клеи (ЛТК). Цианоакрилат – синтетический биоразлагаемый клей (N-бутил-2-цианоакрилат), который подходит как для внутреннего, так и для наружного применения и отличается выраженными адгезивными и гемостатическими свойствами [16; 17]. Цианоакрилаты представляют собой жидкие мономеры, которые полимеризуются в ходе экзотермической реакции при контакте с тканями или основой, формируя прочное соединение между краями раны. В последние годы интерес к использованию цианоакрилатов в хирургии существенно возрос, включая операции на голове и шее [18–20]. И на сегодняшний день нет единого подхода к эффективной профилактике и лечению послеоперационной лимфореи [21; 22].

Таким образом, в рамках данного исследования нами была поставлена следующая цель: разработка и сравнительная оценка эффективности метода интраоперационного липофилинга и его комбинации с латексным тканевым клеем для профилактики лимфореи при радикальных операциях с биопсией сигнальных лимфоузлов у пациенток ранним РМЖ.

Материалы и методы

С 1 сентября 2023 г. по 27 января 2024 г. в онкологическом центре ГБУЗ «ММНКЦ им. С.П. Боткина» ДЗМ было проведено одноцентровое проспективное рандомизированное контролируемое исследование. Исследование было одобрено этическим комитетом при ГБУЗ ММНКЦ им. С.П. Боткина ДЗМ. В исследование вошли 120 пациенток с ранними стадиями РМЖ (cT1–3N0M0), соответствующим IA–IIB стадиям заболевания. От всех пациенток было получено информированное согласие на участие в исследовании. Рандомизация на три группы осуществлялась конвертным методом. Всем пациенткам выполнялось стандартное оперативное вмешательства в объеме резекции молочной железы с биопсией сигнальных лимфатических узлов одной операционной бригадой. Критерия включения: ранний РМЖ, женский пол, отсутствие оперативных вмешательств на молочных железах и зонах регионарного оттока. Критериями невключения явились: первично-множественные синхронные опухоли, ожирение, ASA III. Критерии исключения: метастатическое поражение сигнальных лимфатических узлов и/или положительные края резекции при плановом прижизненном гистологическом исследовании, отказ от клинического исследования и/или дальнейшего лечения, беременность.

В исследовательскую группу A (n = 40) вошли пациентки, которым при выполнении биопсии сигнального лимфатического узла (БСЛУ) в подмышечную область производилась трансплантация аутологичной жировой ткани (ТАЖТ). Медиана возраста составила 55,0 (31 год; 68 лет), медиана ИМТ – 25,6 кг/м^2 (21,1 кг/м^2; 28,3 кг/м^2).

В исследовательскую группу B (n = 42) были включены пациентки, которым, помимо ТАЖТ, предварительно осуществлялась аппликация ЛТК на раневую поверхность

Табл. 1. Соотношение анализируемых параметров в сравниваемых группах

Параметр	Группа A	Группа B	Группа C
Число пациенток, n	40	42	38
Возраст (медиана)	55,0	56,1	58,6
ИМТ (медиана), кг/м(2)	25,6	24,8	24,3
Пациентки с соп. заболеваниями, n	28	31	26
Пациентки с ASA I, n	27	28	25
Пациентки с ASA II, n	13	14	13
Пациентки с 1 удал. ЛУ, n	19	25	20
Пациентки с 2 удал. ЛУ, n	16	13	13
Пациентки с 3 удал. ЛУ, n	5	4	5
T1N0M0, n	32	31	30
T2N0M0, n	5	8	6
T3N0M0, n	3	3	2
Люминальный тип A, n	22	25	21
Люминальный B HER2 (-), n	15	13	13
Люминальный B HER2 (+), n	1	1	2
Нелюминальный HER2 (+), n	2	3	2
Правая сторона	22	23	22
Левая сторона	18	19	16

аксиллярной области. Медиана возраста составила 56,1 (29 лет; 72 года). Медиана индекса массы тела – 24,8 кг/м^2 (22,1 кг/м^2; 27,7 кг/м^2).

В контрольной группе, C, (n = 38) пациенткам выполнялось послойное ушивание раны в подмышечной области в зоне выполнения БСЛУ без введения жира и клея. Медиана возраста составила 58,6 (33,5 лет; 71 год). Медиана индекса массы тела – 24,3 кг/м^2 (20,7 кг/м^2; 28 кг/м^2). Основные характеристики групп указаны в таблице 1.

Техника хирургического вмешательства:

I. Онкохирургический этап: выполняли резекцию молочной железы с биопсией сигнальных лимфатических узлов (СЛУ) флуоресцентным методом с введением индоцианина зелёного (ICG) по стандартной методике. С помощью экзоскопа визуализировали лимфатический отток. В подмышечной области на стороне поражения формировали доступ к жировой клетчатке, где по зелёному флуоресцентному свечению определяли и удаляли СЛУ с прилегающей клетчаткой. Материал направляли на срочное патогистологическое исследование вместе с резецированным сектором молочной железы для оценки чистоты краёв резекции.

II. Этап интраоперационной профилактики лимфореи: во время срочного патоморфологического исследования выполняли липосакцию с введением аутологичного жира и аппликацией латексного тканевого клея в аксиллярную область. В надлобковой складке подкожно-жировую клетчатку инфильтрировали раствором Кляйна с последующей аспирацией и отстаиванием полученного аутологичного жира в шприцах. В подмышечной области проводили тщательный гемостаз и наносили латексный тканевый клей с экспозицией 5–7 минут. После ушивания поверхностных слоёв раствор Кляйна удаляли, а декантированный аутологичный жир вводили между швами, завершая операцию наложением внутрикожного косметического шва.

В послеоперационном периоде пациенткам выполнялось УЗИ мягких тканей аксиллярной области для определения наличия жидкостных скоплений на 2-е, 5-е, 9-е, 14-е и 21-е сутки.

Статистический анализ проводили с использованием программного пакета SPSS. Для анализа качественных признаков применяли χ^2-критерий Пирсона. Для уточнения характера выявленных различий выполняли попарные сравнения с расчётом относительного риска (RR). Анализ количественных показателей, включая объём жидкости, осуществляли с использованием критерия Краскела–Уоллиса. Относительный риск представляли с 95% доверительным интервалом. Статистическую значимость различий оценивали при уровне $p<0,05$. Во всех случаях использовали двусторонний критерий значимости. Двухлетнюю безрецидивную выживаемость оценивали методом Каплана–Мейера.

Результаты и обсуждение

Максимальный объем лимфокисты в контрольной группе достигал 45 мл за весь ранний послеоперационный период, в то время как в группах с интраоперационной профилактикой лимфореи объем серомы не превышал 25 мл. Выполнение аспирационной пункции потребовалось десяти пациенткам из контрольной группы (26,3%), двум пациенткам из группы A (5,0%) и трем пациенткам из группы B (7,1%).

При сравнении частоты выполнения пункции лимфы между группами были выявлены статистически значимые различия (χ^2= 9,79; p = 0,007). По сравнению группой A в контрольной группе необходимость проведения пункции была статистически значимо выше (p = 0,012; RR = 5,26; 95% ДИ 1,23–22,48). При сравнении группы B с контрольной группой также отмечалась статистически значимая разница в количестве пункций (p = 0,032; RR = 3,68; 95% ДИ 1,09–12,40). Между группами A и B статистически значимых различий выявлено не было (p = 1,00; RR = 0,70; 95% ДИ 0,12–3,97).

Средний объём жидкости при УЗИ на 9-е сутки в подмышечной области составил 9,87±11,85 мл в контрольной группе, 4,18±5,71 мл – в группе A, и 3,95±6,27 мл – в группе B. Медиана объёма жидкости была наибольшей в контрольной группе (5 мл) и минимальной в группе B (0 мл) (Рис. 1).

Количество пациенток с отсутствием жидкости составила 28,9% в контрольной группе, 40,0% – во группе A, и 52,4% – в группе C. Различия по достижению клинической нормы между группами не достигли статистической значимости (χ^2= 4,55; p = 0,105). В то же время выявлены статистически значимые межгрупповые различия

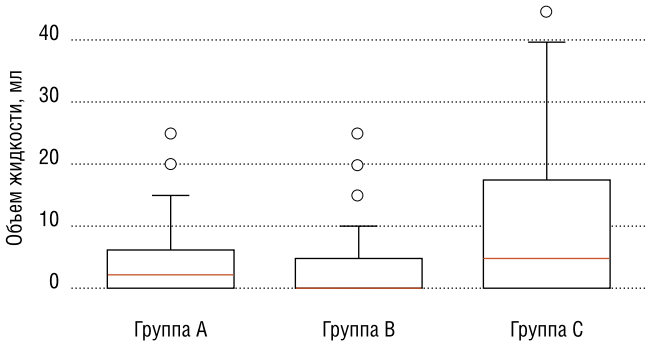

Рис. 1. Распределение объёма жидкости в группах на 9-сутки после операции.

Табл. 2. Распределение пациенток по основным параметрам (средний объем жидкости и медиана указаны на 9-е сутки после операции)

Параметры	Группа A (n = 40)	Группа B (n = 42)	Группа C (n = 38)
Без пункции, n	38	39	28
Пункция, n	2	3	10
0 мл, n (%)	16 (40,0%)	22 (52,4%)	11 (28,9%)
>0 мл, n	24	20	27
Среднее ± SD, мл	4,18±5,71	3,95±6,27	9,87±11,85
Медиана, мл	2	0	5

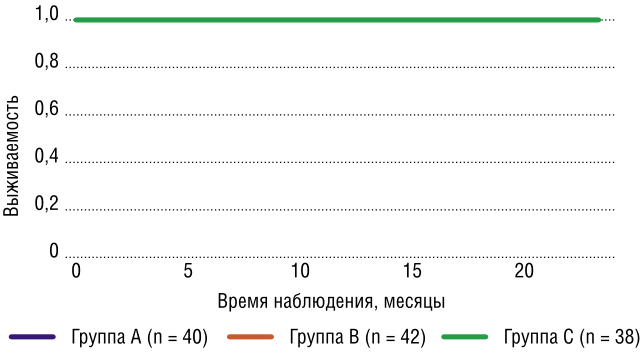

Рис. 2. 2-летняя безрецидивная выживаемость трех групп.

(H = 8,16; p = 0,017), что указывает на различия в степени выраженности лимфореи (Табл. 2).

Частота выполнения пункции лимфы статистически значимо различалась между группами. В контрольной группе необходимость выполнения аспирационной пункции был более чем в 5 раз выше по сравнению с группой A (RR = 5,26). По сравнению с группой B в контрольной группе также отмечалось повышение риска аспирационной пункции. По доле пациенток с отсутствием лимфы в аксиллярной области статистически значимых межгрупповых различий выявлено не было. Количественный анализ объёма жидкости выявил статистически значимые различия между группами. Контрольная группа характеризовалась более выраженным накоплением лимфы и большей потребностью в ее пункции.

2-летняя безрецидивная выживаемость во всех группах составила 100%, случаев рецидива РМЖ за весь период наблюдения не зарегистрировано (Рис. 2).

Заключение

Проведённое исследование продемонстрировало высокую эффективность липофилинга, применяемого как в монорежиме, так и в комбинации с латексным тканевым клеем, в профилактике послеоперационной лимфореи у пациенток с ранним РМЖ после радикальных операций с БСЛУ. Использование данных методик способствовало снижению объёма лимфореи, что подтверждает их практическую ценность в онкохирургическом лечении пациенток.

В течение 24-месячного периода наблюдения у всех включённых в исследование пациенток случаев рецидива опухолевого процесса выявлено не было. Это позволяет рассматривать применение липофилинга, в том числе в сочетании с латексным тканевым клеем, как онкологически безопасный метод в рамках проведённого наблюдения. Отсутствие признаков прогрессирования заболевания подтверждает, что данные вмешательства не оказывают неблагоприятного влияния на течение основного онкологического процесса в ранние сроки после лечения.

Таким образом, липофилинг в комбинации и ЛТК может быть рекомендован в качестве эффективного и безопасного способа профилактики лимфореи при органосохраняющих операциях у пациенток с ранним РМЖ с БСЛУ. Перспективным направлением дальнейших исследований является оценка отдалённых результатов данных методик при более длительном сроке наблюдения.

Авторы заявляют об отсутствии конфликта интересов (The authors declare no conflict of interest).

ЛИТЕРАТУРА/REFERENCES

1. Sakorafas GH. Breast cancer surgery--historical evolution, current status and future perspectives. Acta Oncol. 2001; 40(1): 5-18. doi: 10.1080/028418601750070984.
2. Sakorafas GH, Safioleas M. Breast cancer surgery: an historical narrative. Part III. From the sunset of the 19th to the dawn of the 21st century. Eur J Cancer Care (Engl). 2010; 19(2): 145-166. doi: 10.1111/j.1365-2354.2008.01061.x.
3. Sakorafas GH, Peros G. Sentinel lymph node biopsy in breast cancer: what a physician should know, a decade after its introduction in clinical practice. Eur J Cancer Care (Engl). 2007; 16(4): 318-321. doi: 10.1111/j. 1365-2354.2006.00762.x.
4. Thomson DR, Sadideen H, Furniss D. Wound drainage after axillary dissection for carcinoma of the breast. Cochrane Database of Systematic Reviews. 2013; 10.
5. Adrien C, Katia M, Marie-Lucile B, Alice R, et al. Prevention of lymphocele or seroma after mastectomy and axillary lymphadenectomy for breast cancer: systematic review and meta-analysis. Sci Rep. 2022; 12(1): 10016. doi: 10.1038/s41598-022-13831-9.
6. Akrida I, Michalopoulos NV, Lagadinou M, PapadoliopoulouM, et al. An Updated Review on the Emerging Role of Indocyanine Green (ICG) as a Sentinel Lymph Node Tracer in Breast Cancer. Cancers (Basel). 2023; 15(24): 5755. doi: 10.3390/cancers15245755.
7. Ермощенкова М.В. Профилактика лимфореи после радикальных мастэктомий с использованием хирургических методик и плазменной

коагуляции: Дис. ... канд. мед. наук. – М., 2007. – 168 с. [Ermoshchenkova MV. Profilaktika limforei posle radikalnykh mastektomiy s ispolzovaniem khirurgicheskikh metodik i plazmennoy koagulyatsii. [dissertation]. M., 2007. 168 s. (In Russ.)]
8. Agrawal A, Ayantunde AA, Cheung KL. Concepts of seroma formation and prevention in breast cancer surgery. ANZ J Surg. 2006; 76(12): 1088-95. doi: 10.1111/j.1445-2197.2006.03949.x.
9. Burckhardt CS, Jones KD. Effects of chronic widespread pain on the health status and quality of life of women after breast cancer surgery. Health Qual Life Outcomes. 2005; 3: 30. doi: 10.1186/1477-7525-3-30.
10. Thalji SZ, Cortina CS, Guo MS, Kong AL. Postoperative Complications from Breast and Axillary Surgery. Surg Clin North Am. 2023; 103(1): 121-139. doi: 10.1016/j.suc.2022.08.007.
11. Al-Hilli Z, Wilkerson A. Breast Surgery: Management of Postoperative Complications Following Operations for Breast Cancer. Surg Clin North Am. 2021; 101(5): 845-863. doi: 10.1016/j.suc.2021.06.014.
12. Козловская Н.А., Артемова Н.А., Красный С.А. Хирургическое лечение постмастэктомической лимфедемы // Медицинские новости. – 2020. – №11(314). [Kozlovskaya NA, Artemova NA, Krasnyy SA. Khirurgicheskoye lecheniye postmastektomicheskoy limfedemy. Meditsinskiye novosti. 2020; 11(314). (In Russ.)]
13. Любота Р.В., Аникусько Н.Ф., Зотов А.С., Верещако Р.И., Любота И.И. Липофилинг как метод реконструктивно-восстановительного лечения больных раком молочной железы (обзор литературы) // Опухоли женской репродуктивной системы. – 2014. – №4. [Lyubota RV, Anikus'ko NF, Zotov AS, Vereshchako RI, Lyubota II. Lipofiling kak metod rekonstruktivno-vosstanovitel'nogo lecheniya bol'nykh rakom molochnoy zhelezy (obzor literatury). Opukholi zhenskoy reproduktivnoy sistemy. 2014; 4. (In Russ.)]
14. Tayeh S, Muktar S, Wazir U, et al. Is Autologous Fat Grafting an Oncologically Safe Procedure following Breast Conserving Surgery for Breast Cancer? A Comprehensive Review. J Invest Surg. 2022; 35(2): 390-399. doi: 10.1080/08941939.2020.1852343.
15. Vyas KS, DeCoster RC, Burns JC, et al. Autologous Fat Grafting Does Not Increase Risk of Oncologic Recurrence in the Reconstructed Breast. Ann Plast Surg. 2020; 84(6S Suppl 5): S405-S410. doi: 10.1097/SAP.0000000000002285.
16. Ханевич М.Д. Применение клеевых композиций в хирургии // Пятиминутка. – 2007. – №1. – С.18-23. [Khanevich MD. Primeneniye kleyevykh kompozitsiy v khirurgii. Pyatiminutka. 2007; 1: 18-23. (In Russ.)]
17. Kull S, Martinelli I, Briganti E, et al. Glubran2 surgical glue: in vitro evaluation of adhesive and mechanical properties. J Surg Res. 2009; 157(1): e15-e21. doi: 10.1016/j.jss.2009.01.034.
18. Bhalla RK, Lesser TH. Simple, painless, cosmetic closure of endaural incisions. J Laryngol Otol. 2003; 117(1): 67-68. doi: 10.1258/0022215033-21046685.
19. Trott AT. Cyanoacrylate tissue adhesives. An advance in wound care. JAMA. 1997; 277(19): 1559-1560. doi: 10.1001/jama.277.19.1559.
20. Hallock GG. Expanded applications for octyl-2-cyanoacrylate as a tissue adhesive. Ann Plast Surg. 2001; 46(2): 185-189. doi: 10.1097/00000637-200102000-00020.
21. Thomson DR, Sadideen H, Furniss D. Wound drainage after axillary dissection for carcinoma of the breast. Cochrane Database Syst Rev. 2013; 2013(10): CD006823. doi: 10.1002/14651858.
22. van Bemmel AJ, van de Velde CJ, Schmitz RF, Liefers GJ. Prevention of seroma formation after axillary dissection in breast cancer: a systematic review. Eur J Surg Oncol. 2011; 37(10): 829-35. doi: 10.1016/j.ejso.2011.04.012.