

ПОДХОДЫ К ДИАГНОСТИКЕ И ЛЕЧЕНИЮ ХОЛЕДОХОЛИТИАЗА У ПАЦИЕНТОВ ПОЖИЛОГО И СТАРЧЕСКОГО ВОЗРАСТА

Кабанов М.Ю.^{1,2}, Семенов К.В.^{1,2}, Алексеев В.В.*^{1,2},
Фокина А.А.¹, Бояринов Д.Ю.^{1,2}, Седов А.С.¹, Кошелев Т.Е.²,
Беседин И.И.²

DOI: 10.25881/20728255_2022_17_1_107

¹ ГБУЗ «Госпиталь для ветеранов войн», Санкт-Петербург

² ФГБОУ ВО «Северо-Западный государственный медицинский университет им. И.И. Мечникова», Санкт-Петербург

Резюме. В настоящее время проблема желчнокаменной болезни приобретает не только медицинское, но и социальное значение. Такая тенденция определяется широким распространением данной патологии, а также большим количеством связанных с ней осложнений. Одним из них является холедохолитиаз, который встречается с частотой 10–15%. У пациентов пожилого и старческого возраста, он встречается от 35 и до 68%. Также отмечается, что в 15–20% случаев холедохолитиаз протекает бессимптомно. Поэтому возникает необходимость поиска нового лечебно-диагностического алгоритма у пациентов старшей возрастной группы с осложненными формами желчнокаменной болезни, имеющего не меньшую актуальность и большую практическую значимость. На сегодняшний день в течении желчнокаменной болезни можно выделить четыре стадии. Также предложено выделять клинические параметры, которые с разной степенью доказательности могут свидетельствовать о наличии у пациента холедохолитиаза. Основываясь на данных параметрах, пациенты могут быть разделены на группы с низкой (10%), средней (10–50%) и высокой (>50%) вероятностью холедохолитиаза. Современная методика диагностики включает в себя несколько этапов. В нее входят: сбор анамнеза и объективное обследование, лабораторные и инструментальные методы исследования, среди которых можно выделить как дооперационные, так и интраоперационные. По наличию клинических параметров (очень значимых, сильно значимых и умеренных) и определению группы риска у пациентов рекомендован алгоритм диагностики и лечения. Большинство авторов склонны считать, что традиционные хирургические вмешательства, выполненные у пациентов пожилого и старческого возраста на высоте желтухи, в последующем могут быть связаны с тяжелыми осложнениями и высокой летальностью. Классическое лапаротомное вмешательство считается операцией резерва и применяется в тех случаях, когда другие методы неэффективны. На основании проведенных исследований установлено, что в данный момент появляется «золотой стандарт» с применением 2-х этапной тактики. И тем не менее, вопрос выбора рационального метода лечения у данной группы пациентов остается актуальной проблемой.

Ключевые слова: желчный пузырь, холедохолитиаз, литотрипсия, Spyglass.

Введение

В настоящее время проблема желчнокаменной болезни (ЖКБ) приобретает не только медицинское, но и социальное значение. Такая тенденция определяется широким распространением данной патологии, а также большим количеством связанных с ней осложнений [1].

Стоит отметить, что трудности диагностики и лечения больных ЖКБ в большей степени связаны не с наличием камней в желчном пузыре, а с развивающимися осложнениями.

К осложнениям, существенно утяжеляющим течение и прогноз ЖКБ, относится холедохолитиаз, встречаю-

MODERN APPROACHES TO THE DIAGNOSIS AND TREATMENT OF CHOLEDOCHOLITHIASIS IN ELDERLY AND SENILE PATIENTS

Kabanov M.Yu.^{1,2}, Semencov K.V.^{1,2}, Alekseev V.V.*^{1,2}, Fokina A.A.¹,
Boyarinov D.Yu.^{1,2}, Sedov A.S.¹, Koshelev T.E.², Besedin I.I.²

¹ Hospital for veterans of wars, Saint-Petersburg

² NWSMU named after I. I. Mechnikov, St. Petersburg

Abstract. Currently, the problem of gallstone disease is becoming not only medically, but also socially significant. This trend is determined by the widespread occurrence of this pathology, as well as the large number of complications associated with it. One of these complications is choledocholithiasis, which occurs with a frequency of 10–15%. Elderly and senile patients face this complication more often, ranging from 35 to 68% of cases. In 15–20% of cases, choledocholithiasis is noted to be asymptomatic; therefore, it becomes necessary to search for a new treatment and diagnostic algorithm for elderly patients with complicated forms. In this study this very search is of much relevance and great practical significance. Nowadays four stages can be distinguished in the course of gallstone disease. It is also possible to identify clinical parameters that, with varying degrees of evidence, can indicate that a patient is ill. According to the selected parameters, patients, in the vast majority, can be divided into groups with a low (10%), medium (10–50%) and high (>50%) probability of choledocholithiasis. The modern diagnostic technique includes several stages, among them are collection of anamnesis, objective examination and laboratory research. The final stage is an instrumental research method that can be preoperative or intraoperative. Basing on the clinical parameters (very significant, highly significant and moderate) and the following determination of the risk group, foreign authors recommended an algorithm for diagnosis and treatment. Most authors tend to believe that traditional surgical interventions performed in elderly and senile patients at the height of jaundice can be associated with severe intra- and postoperative complications and high mortality. Classical laparotomy is considered a reserve operation and is used when other methods are ineffective. The studies carried out have proved that a «gold standard» applying 2-stage tactics is appearing at the moment. Nevertheless, choosing a rational method of treatment for this group of patients remains an urgent problem.

Keywords: gallbladder, choledocholithiasis, lithotripsy, spyglass.

щийся с частотой от 10 до 15%. У пациентов пожилого и старческого возраста он встречается чаще, в пределах от 35 и до 68%. Также отмечается, что в 15–20% случаев холедохолитиаз протекает бессимптомно.

Основными факторам, которые приводят к развитию осложнений со стороны желчевыводящих путей, являются длительное малосимптомное течение заболевания и позднее обращение пациентов геронтологической группы за медицинской помощью.

Обструкция холедоха и желчевыводящих протоков конкрементами с нарушением оттока желчи может сопровождаться возникновением механической желтухи и холангита, с частотой 40–50% случаев. Особенно опасно их

* e-mail: valentindocvma@mail.ru

сочетание. На этом фоне при выполнении хирургических вмешательств, имеющих ряд технических особенностей, и зачастую развиваются тяжелые осложнения в послеоперационном периоде, что сопровождается высокой послеоперационной летальностью 29–65% [2], а у пациентов пожилого и старческого возраста летальность возрастает в несколько раз по сравнению с лицами относительного молодого возраста [3].

Наличие сопутствующей патологии также вызывает осложнения, регистрирующиеся у 80–100% больных данной группы. При этом каждый третий пациент имеет от 2 до 5 сопутствующих заболеваний.

Возникают технические трудности во время оперативного вмешательства у 10–20% таких пациентов, так как имеют место крупные, сложной формы конкременты, анатомические особенности, в том числе измененная анатомия зоны Фатерова соска, синдром Мириззи, а также наличие в анамнезе резекции желудка по Бильрот-2 [4].

Исходя из всего вышеперечисленного, появляется необходимость поиска нового лечебно — диагностического алгоритма у пациентов старшей возрастной группы с осложненными формами ЖКБ.

Современное состояние проблемы

Сегодня все чаще отмечается неуклонный рост распространенности ЖКБ и встречается как минимум у 10% населения планеты [5].

Распространенность камней в желчном пузыре наиболее высока у людей североευропейского происхождения, испаноговорящего населения и коренных американцев, снижается среди азиатов и афроамериканцев [6].

У женщин вероятность образования камней выше, чем у мужчин, особенно в репродуктивном возрасте, когда частота выявления камней в желчном пузыре повышается в 2–3 раза. Такая разница обусловлена, главным образом, эстрогеном, который увеличивает секрецию холестерина желчи [6].

Наблюдается увеличение частоты данной патологии с возрастом.

В 65 лет около 30% женщин имеют желчные камни. К 80 годам различия по полу нивелируются, и у 33–60% пациентов обнаруживаются камни в желчном пузыре [7].

По мнению зарубежных авторов на сегодняшний день в течении ЖКБ можно выделить четыре стадии [6]:

1. Литогенное состояние, с наличием условий способствующих образованию желчных камней;
2. Бессимптомные камни в желчном пузыре;
3. Симптоматические камни в желчном пузыре, проявляющиеся эпизодами желчной колики;
4. ЖКБ, осложненная холедохолитиазом.

Также предложено выделять клинические параметры, которые с разной степенью доказательности могут

свидетельствовать о наличии у пациента холедохолитиаза [6]:

Очень значимые:

1. Камень холедоха при трансабдоминальном УЗИ;
2. Клинически восходящий холангит;
3. Билирубин 0,4 мг/дл.

Значимые:

1. Расширенный холедох при УЗИ (0,6 мм с желчным пузырем *insitu*);
2. Уровень билирубина 1,8–4 мг/дл.

Умеренно значимые:

1. Другие отклонения в биохимических тестах печени (кроме билирубина);
2. Возраст старше 55 лет;
3. Клиника билиарного панкреатита.

Основываясь на выделенные параметры, пациенты, в подавляющем большинстве, могут быть разделены на группы с низкой (10%), средней (10–50%) и высокой (>50%) вероятностью холедохолитиаза [6]:

1. Наличие какого-либо очень значимого параметра — высокая вероятность;
2. Наличие обоих значимых параметров — высокая вероятность;
3. Отсутствие клинических параметров — низкая вероятность;
4. Все остальные пациенты — средняя вероятность.

Большая медицинская и социальная значимость ЖКБ определяется не только высокой распространенностью, но и трудностью ее эффективной диагностики и лечения, а также большой вероятностью развития осложнений, в особенности у пациентов старшей возрастной группы.

Современные возможности диагностики холедохолитиаза

На данный момент намечена явная тенденция к появлению новых и более информативных методик, позволяющих диагностировать холедохолитиаз. Следует также отметить, что такие классические подходы как сбор анамнеза и объективное обследование, не утратили своей актуальности.

При типичном течении заболевания одним из самых частых симптомов является желчная колика, характеристика которой обозначена следующими симптоматикой [6]:

- Эпизоды колики спорадические и непредсказуемые.
- Боль локализуется в эпигастрии или правом подреберье, иногда иррадиирующая в правую подлопаточную область.
- Боль, начинающаяся после приема пищи, часто описываемая как интенсивная и тупая, постепенно усиливающаяся в течение 10–20 мин., а затем постепенно ослабевающая, продолжительностью около 1–5 часов.
- Боль постоянная, не облегчающаяся рвотой, антацидами, дефекацией, отхождением газов или изме-

нениями положения тела. Иногда сопровождается потливостью, тошнотой и рвотой.

- Может сопровождаться неспецифическими симптомами, (например, диспепсическими явлениями или вздутием живота).

Отмечается, что механическая желтуха, холангит, острый билиарный панкреатит также свидетельствуют в пользу холедохолитиаза [8].

Лабораторные исследования также имеют положительный результат при постановке диагноза.

Гипербилирубинемия, высокие показатели уровня ЩФ, ГГТП говорят о механическом характере желтухи, а увеличение уровня АЛТ, АСТ вызваны нарушением функции печени, что также связано с затруднением желчеоттока.

Заключительным этапом диагностики является применение инструментальных методов исследования. Их можно разделить на дооперационные и интраоперационные. Предоперационными методами исследования являются: УЗИ, эндоультразвуковое исследование (ЭндоУЗИ), КТ, МРТ, чрескожная чреспеченочная холангиография (ЧЧХГ), эндоскопическая ретроградная холангиопанкреатография (ЭРХПГ). Интраоперационными методами являются: интраоперационное УЗИ (ИОУЗИ), интраоперационная холангиография и холангиоскопия.

УЗИ представляет собой рутинный метод диагностики с отсутствием противопоказаний к использованию. Однако, его диагностическая ценность относительно невысока и зависит от таких факторов, как локализация конкрементов, их размер, количество, а так же степени дилатации желчных протоков. По данным различных источников, его чувствительность варьируется в диапазоне 20–98,3%, специфичность — 56–100%, а точность в пределах — 64–93% [9].

Эндоскопическая ультрасонография (ЭУС). Представляет собой один из перспективных методов диагностики. Эхолокация супра — и ретродуоденальной части, терминального отдела холедоха с помощью ультразвукового датчика позволяет выявить конкременты диаметром до 2,0 мм, а так же произвести точные измерения диаметра ОЖП. Чувствительность метода варьируется в диапазоне 86 до 93%, специфичность — до 97%, а точность — до 95%.

КТ является альтернативой [10]. Следует отметить, что его диагностическая точность при холедохолитиазе зависит от размера и плотности конкрементов. Например, чувствительность данной методики снижается до 50% при наличии в ОЖП холестериновых или пигментных камней [11]. Поэтому, в целях повышения точности, рекомендуется использовать КТ с контрастированием. Применение контраста повышает чувствительность метода до 92,9%, а специфичность до 100% [12].

МРТ представляет собой высокоинформативный диагностический метод. К преимуществам можно отнести неинвазивность, возможность выделения прото-

ковых камней, способность воссоздания изображения в трехмерной реконструкции. Чувствительность методики варьируется в диапазоне 73–100%, специфичность — 72–98%, а точность — 82,2–94% [13].

Магнитно-резонансная холангиопанкреатография (МРХПГ) представляет собой метод, позволяющий получать изображения желчных путей и панкреатических протоков, которые своим качеством незначительно уступают рентгеновским холангиограммам. Диагностическая точность МРХПГ при диагностике ХЛ составляет 89–97% [14], а специфичность — 100%. На этом основании, МРХПГ рядом авторов рекомендуется как метод выбора [15].

Чрескожная чреспеченочная холангиография (ЧЧХГ) — методика, позволяющая определить причину и уровень обструкции путем пункции одного из внутривисцеральных желчных протоков, с последующим антеградным введением контраста. Методика высокоэффективна в выявлении холедохолитиаза: ее чувствительность составляет 91,8%, специфичность — 91,2%, точность — 92,1% [16]. К недостаткам, существенно ограничивающим возможности применения данного метода, необходимо отметить невозможность постановки катюли билиарного дерева при незначительном расширении желчных протоков [17] и высокую (до 4,9%) вероятность развития холангита, подкапсульной гематомы, пневмоторакса, абсцесса поддиафрагмального пространства и др.

Эндоскопическая ретроградная холангиопанкреатография (ЭРХПГ). Данный метод выполняется перед любым эндоскопическим вмешательством имеющим перед собой задачу восстановления оттока желчи [18]. Отмечается, что шанс развития нежелательных явлений при использовании ЭРХПГ выше, чем при неинвазивных исследованиях желчных протоков или ЭУС, в результате, использование ЭРХПГ в качестве диагностического метода лучше всего подходит для пациентов с высоким риском холедохолитиаза, потому что они, скорее всего, выиграют от ее лечебных возможностей [19]. Однако не стоит забывать о том, что лечебно-диагностическая эффективность ЭРХПГ напрямую коррелирует с уровнем квалификации специалиста. Чувствительность ЭРХПГ варьируется в диапазоне от 89% до 93%, а специфичность — до 100%. Возможны ложноотрицательные результаты, которые будут при холедохолитиазе, и обычно встречаются при наличии мелких конкрементов в расширенном ОЖП [19].

Интраоперационное ультразвуковое исследование (ИОУЗИ) — является достаточно эффективным методом диагностики, который можно использовать как во время открытого оперативного, так и во время лапароскопических вмешательств. Чувствительность метода составляет порядка 91,7%, а специфичность — 98,4%.

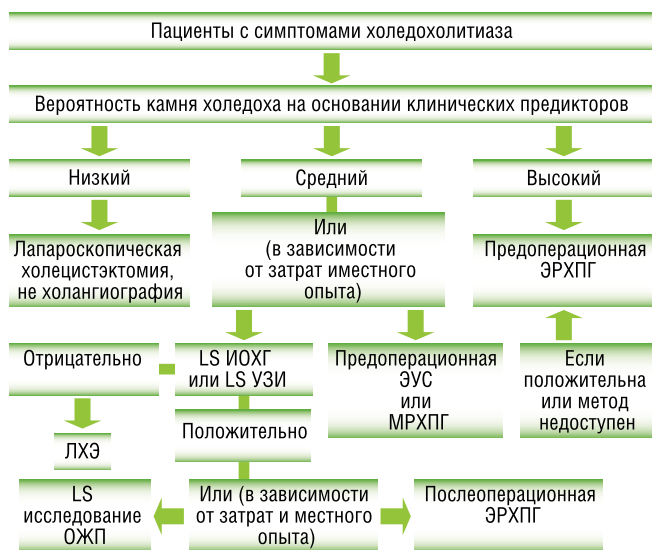
Интраоперационная холангиография (ИОХГ) — метод, который используют в качестве заключительного этапа интраоперационной диагностики. Выполнить про-

цедуру представляется возможным в 90–97,5% случаев. Чувствительность метода составляет 52,2–98,0% [20]. Вероятность ложноотрицательных результатов мала, и варьирует от 0,7 до 6%. Осложнения встречаются крайне редко или отсутствуют.

Холедохоскопия (ХС). Метод прямой визуализации ЖП. ХС можно разделить на несколько видов: ХС через культю пузырного протока, либо холедохотомическое отверстие; послеоперационная чресфистульная ХС; пероральная ХС. Это один из самых надежных способов диагностики не только крупного, но мелкого ХЛ (возможно обнаружение микролитов диаметром 2–3 мм), что технически невозможно при рентгенологическом исследовании [21]. Так же в сравнении с контрольной холангиографией эффективность ХС выше в выявлении множественных конкрементов холедоха. Выявить конкременты удается в 89,2–98,4% случаев. Диагностически значимые ошибки встречаются в 1,0–2,0% случаев [22]. К преимуществам, следует отнести возможность выполнять лечебные процедуры.

На основании определения пациента в группу высокого, среднего или низкого риска холедохолитиаза по наличию клинических параметров (очень значимых, сильно значимых и умеренных) зарубежными авторами рекомендован алгоритм диагностики и лечения: [19].

Предполагаемый алгоритм ведения пациентов с симптоматической ЖКБ, основанный на степени вероятности холедохолитиаза



Низкий риск холедохолитиаза

Пациентам, имеющим симптоматику желчнокаменной болезни, относящимся к кандидатам для оперативного вмешательства и имеющим низкую вероятность холедохолитиаза должна быть выполнена холецистэктомия. Последующая дооперационная оценка ЖВП не рекомендуется, поскольку не оправдываются риски дополнительного вмешательства, малой вероятностью наличия

камня ОЖП. Вопрос использования холангиографии или лапароскопического УЗИ при лапароскопической холецистэктомии, с целью исследования анатомических особенностей желчных путей и выявления камней ОЖП, является дискуссионным [19].

Средний риск холедохолитиаза

Пациентам со средней вероятностью холедохолитиаза (10–50%), вслед за первоначальной оценкой, необходимо удаление камней для определения дальнейшей тактики. К вариантам оценки этих пациентов относят: эндоскопическое УЗИ, МРХПГ, дооперационную ЭРХПГ и ЭУС, или лапароскопическое УЗИ, для облегчения удаление конкрементов во время операции, или постоперационную ЭРХПГ [19].

Высокий риск холедохолитиаза

Пациентам с высокой вероятностью камней ОЖП (>50%) требуется его дополнительное обследование. С той же частотой требуется консервативная терапия, а перед операцией ЭРХПГ или интраоперационная холангиография.

Таким образом, алгоритм обследования должен быть подобран индивидуально, с учетом степени вероятности наличия конкрементов в ОЖП, а также с учетом возможного риска развития осложнений и нежелательных явлений.

Новые технологии в лечении холедохолитиаза

Большинство авторов склонны считать, что традиционные хирургические вмешательства выполненные у пациентов пожилого и старческого возраста на высоте желтухи, в особенности при ее сочетании с гнойным холангитом, печеночной недостаточностью, тромбогеморрагическим синдромом, в последующем могут быть связаны тяжелыми интра- и послеоперационными осложнениями и высокой летальностью. В связи с этим, вопрос выбора рационального метода лечения у данной группы пациентов остается актуальной проблемой в современной хирургической практике. Классическое лапаротомическое вмешательство считается операцией резерва и применяется в тех случаях, когда другие методы неэффективны. Ограничением в ее применении также могут выступать и ожидаемые последствия: длительный болевой синдром, повышенный риск осложнений, увеличение сроков реабилитации и госпитализации. По данным литературных источников, в старшей возрастной группе уровень летальности после перенесенного открытого вмешательства увеличивается до 8% [23].

На основании проведенных исследований установлено, что в данный момент «золотым стандартом» является применение 2-х этапной тактики: ЭПСТ + ЭЛЭ с последующей ЛХЭ [24].

Эндоскопическая папиллосфинктеротомия (ЭПСТ) — первый этап любого эндоскопического вмешательства на ЖП. Данный метод является выбором при

ликвидации гипербилирубинемии, причиной которой является ХЛ.

Его возможно применить, а его результаты спрогнозировать, только при наличии точного представления о характере препятствия для желчеоттока (размеры камней, локализация, количество, состояние протоковой системы). При диаметре ОЖП большем, чем диаметр конкремента, использование ХЛЭ для восстановления желчеоттока возможно примерно в 90% случаев.

Такой результат достигается путем рассечения БДС папиллотомом вверх по продольной складке. При этом конкремент небольшого диаметра может низойти в просвет ДПК самостоятельно. В том случае, если диаметр просвета дистального отдела ОЖП меньше диаметра конкремента, его произвольное отхождение невозможно. В этом случае ЛЭ осуществляется с помощью корзинки Dormia различной жесткости. В случае, если диаметр конкремента совпадает с диаметром ТОХ, применяются жесткие корзинки. При наличии мелких и флотирующих камней, используются мягкие корзинки и баллонные катетеры [25].

Эндоскопическая литэкстракция (ЭЛЭ) — Данная методика применяется у пациентов с отягощенным анамнезом, в тех случаях, когда выполнение повторного оперативного вмешательства не представляется возможным, при высоком риске вклинения конкремента в ТОХ, а также при присоединении холангита.

К противопоказаниям выполнения ЭЛЭ относятся: большой диаметр конкремента или его фрагмента, чем диаметр ТОХ или папиллотомического отверстия [26].

Эндоскопические транспапиллярные вмешательства дают возможность выполнить успешную литоэкстракцию в 75–96,9%. Сложности и неудачи в выполнении манипуляции могут достигать 17,4% при выполнении ЭПСТ и 14% при литоэкстракции [27]. Выделяется несколько групп причин, способные повлиять на неудачный исход процедуры:

1. Неудачная постановка канюли, обусловленная наличием парапапиллярного дивертикула, стеноза или воспаления зоны БДС;
2. Трудный доступ к БДС, обусловленный анатомическими трудностями, вследствие перенесенных оперативных вмешательств, либо язвенного стеноза;
3. Неадекватная папиллосфинктеротомия;
4. Техническая невозможность выполнения литоэкстракции вследствие крупных конкрементов [28].

На этом основании альтернативой предложенным ретроградным вмешательствам могут являться антеградные, которые позволят избежать подобных трудностей.

Чрескожная чреспеченочная холангиостомия (ЧЧХС) — Данная методика выполняется под рентгенологическим или УЗИ контролем. Успешный исход данной манипуляции оказывается в 89–100% случаев [29]. По мнению ряда авторов, ЧЧХС с последующим дренированием ЖП целесообразно использовать при наличии «высокого» блока [30]. Также возможно ее применение при

тяжелой сопутствующей патологии, высоком операционно-анестезиологическом риске или в качестве первого этапа лечения с целью разрешения желтухи. Осложнения данной методики наблюдаются в 21,9% [31].

Альтернативой является сочетание антеградного и ретроградного доступа — дренирование по типу «**Рандеву**», являющееся эффективным при технически сложных транспапиллярных вмешательствах [32]. Такой тип дренирования осуществляется при помощи чрескожной канюляции желчного протока и низведения струны в просвет двенадцатиперстной кишки. В дальнейшем, по струне эндоскопически устанавливается папиллотом и производится адекватная папиллотомия с литоэкстракцией. Успешная санация желчных протоков достигается в 85–100% сложных случаев, частота осложнений составляет порядка 3–10%, а летальность — менее 1% [33].

В современной хирургической практике представляют интерес антеградные и ретроградные вмешательства в сочетании с различными видами контактной литотрипсии с последующей литоэкстракцией.

В настоящее время выделяют несколько видов ЛТ: механическую, электрогидравлическую и лазерную.

Механическая литотрипсия — данный вид литотрипсии применяется при «крупном» холедохолитиазе (более 10 мм) с целью фрагментации для упрощения процедуры ЛЭ. Ее эффективность по данным различных авторов составляет 80–90% [34]. Механическое дробление камней применимо при наличии стриктуры ТОХ, камней диаметром менее 10 мм, множественном холедохолитиазе, также при сопутствующем холангите и МЖ. Данная методика противопоказана в случае наличия неподвижных конкрементов, тесно прилегающих к стенке протока, внутривнутрипеченочного расположения камней и значительной дилатации внепеченочных ЖП. Количество выполняемых процедур будет зависеть от размера и количества конкрементов, технических особенностей. По различным данным, частота осложнений составляет 3–11%. К наиболее частым относят: перфорация гепатикохоледоха (1–5%) и техническая неисправность литотриптора во время процедуры дробления (3–10%). Существует вероятность возникновения специфических осложнений: невозможность снять корзину с захваченного конкремента (в случае поломки литотриптора) и недостаточная разрушающая сила литотриптора, что в последующем приводит к конверсии оперативного доступа [35].

Электрогидравлическая литотрипсия проводится с использованием специального инструментального оснащения: дуоденоскопа «mother-baby», электрогидравлических зондов, генератора волн, назобилиарных дренажей и корзины Dormia. Методика проведения процедуры следующая: производится назобилиарное дренирование. Далее в протоковую систему вводится дочерний эндоскоп. По каналу дочернего эндоскопа к конкременту подводится зонд, прижимаемый к нему плотно и перпендикулярно. По назобилиарному зонду нагнетается жидкость,

генератор создает импульсные волны, образующие в жидкой среде ударные волны, которые воздействуя на конкремент, постепенно его фрагментируют. Данная методика считается относительно безопасной (при наличии эндоскопического и рентгеноскопического контроля) и обладающей высокой разрушающей способностью. К недостаткам метода относят: трудоемкость, необходимость использования двойной визуализации, риск повреждения стенки ЖП, кровотечения [36]. Эффективность данной методики колеблется в значении 74–98%.

Лазерная литотрипсия — данная литотрипсия чаще осуществляется с применением гольмиевого лазера. Такой вид лазерного излучения имеет преимущества: хорошая передача излучения по кварцевому волокну, сильное поглощение тканями, высокая пиковая мощность, способность к концентрации энергии в точке приложения, отсутствие нагрева и пригорания торца световода, а при работе в жидкой среде ограничение зоны нежелательных явлений до диаметра не более 5 мм. Такая точность выполнения данной манипуляции обеспечивается за счет остронаправленного действия лазерного луча. В свою очередь, это делает данную методику особенно актуальной у больных пожилого и старческого возраста, имеющих сопутствующие полиморбидные патологии, для которых выполнение любого хирургического вмешательства нежелательно за счет высокого риска летального исхода [37]. Дальнейшие разработки данного метода также важны и для тех пациентов, у которых в анамнезе имеют место реконструктивные операции на ЖКТ и желчных протоках, так как вследствие измененной анатомии, эндоскопический доступ к зоне БДС и терминальному отделу холедоха затруднен или невозможен. Выходом из данной ситуации еще не так давно было только открытое оперативное вмешательство. На сегодняшний день, альтернативой может выступать лазерное дробление конкремента через ЧХ — дренаж [38]. По данным авторов эффективность данного вида литотрипсии составляет 87,5–95% [39].

Существуют системы, сочетающие в себе возможности как холедохоскопии, так и различных видов литотрипсий.

Система эндоскопической визуализации Spyglass представляет собой ультратонкий эндоскоп, проводимый через инструментальный канал основного эндоскопа и управляемый тем же оператором. С ее помощью возможен осмотр долевых, сегментарных ЖП и Вирсунгова протока, выполнение лечебных манипуляций: прицельной лазерной, либо электрогидравлической контактной литотрипсии.

На данный момент, основными направлениями применения данной методики являются:

1. Удаление конкрементов из долевых и сегментарных желчных протоков и конкрементов выше стриктур желчных протоков [28];
2. Контактная лазерная литотрипсия крупных конкрементов под контролем зрения;

3. Лечение патологии желчного пузыря (в том числе дробление и удаление камней в желчном пузыре);
4. Выполнение вирсунгоскопии с целью диагностики и выполнения лечебных манипуляций (к примеру, удаление конкрементов при билиарном панкреатите).

Исследование Чен и соавт. (2011) было самым большим ($n = 297$) и единственным многоцентровым когортным исследованием для системы SpyGlass. Целью его являлось изучение эффективности холангиоскопии при использовании данной системы. Исследование проводилось в 10 центрах США и 5 центрах континентальной Европы. Успех определялся способностью видеть системой целевые поражения, собирать образцы биопсии, достаточные для гистологической оценки, а также визуализировать желчные камни и инициировать их фрагментацию и удаление. Общий показатель успешности процедуры составил 89%. Частота серьезных побочных явлений, связанных с процедурой, составила 7,5% для диагностики и 6,1% для лечения [40].

В 2011 г. в США было проведено одноцентровое когортное исследование ($n = 75$), выполненное Draganov et al. Целью этого исследования являлось определение эффективности холангиоскопии с помощью SpyGlass, с использованием тех же критериев, что и в исследовании Chen et al. (2011). Общий показатель успешности процедуры составил 93,3%, а частота побочных эффектов, связанных с процедурой — 4,8% [40].

Одноцентровое когортное исследование ($n = 64$), проведенное Maydeo et al. в 2011 г. оценивало эффективность и безопасность использования Spyglass для гольмиевой лазерной литотрипсии трудноудаляемых камней желчных протоков. Конкременты охарактеризовали как трудные для удаления, если они были: а) не поддающимися удалению с помощью механической литотрипсии или баллонной сфинктеропластики; б) плотными; в) при наличии синдрома Мириizzi; г) при наличии просветозанимающих каменных слепков. Полное удаление камней после одной процедуры наблюдалось у 83,3% пациентов [40].

Лапароскопический способ в настоящее время также используется для удаления конкрементов ОЖП [41]. Он малотравматичен, но малоэффективен при крупных или множественных конкрементах, узком или аномально расположенном пузырном протоке, рубцово-воспалительных изменениях в области гепатодуоденальной связки. При невозможности выполнить транспузырную литоэкстракцию, ряд авторов рекомендует лапароскопическую холедохолитотомию. Холедохолитотомия из минилапаротомного доступа отличается меньшей травматичностью в сравнении с традиционной операцией. К преимуществам можно отнести: сходность техники и приемов оперирования с открытой лапаротомией и визуальный контроль за этапами операции, что снижает риск ятрогенных повреждений. Ряд авторов рекомендуют данный метод оперативного вмешательства лишь после безуспешной

попытки ЭПСТ [42]. Частым завершением лапароскопической ХЛТ является установка Т-образного дренажа. Реже, после удаления единичных крупных конкрементов, устанавливается дренаж через культю пузырного протока и накладывается глухой шов ОЖП [43]. В 3,1–12% случаев лапароскопической ХЛЭ, ввиду сложности извлечения конкрементов мелкого и среднего диаметра при резко расширенном ОЖП, приходится переходить на открытое оперативное вмешательство [44]. Осложнения при лапароскопических операциях наблюдаются в 3,7–15,8% случаев, а летальность составляет лишь 0,6–0,9%.

Минилапаротомный доступ — метод устранения холедохолитиаза через разрез длиной 3–5 см. В таком случае необходимый объем операционного пространства создается с использованием зеркал-ретракторов, что позволяет визуальнo контролировать ход операции и свободно манипулировать хирургическим инструментарием. Данную методику считают альтернативой лапароскопическим методам, так как она обладает малой травматичностью и позволяет осуществить полноценную ревизию и санацию желчных протоков. Однако стоит отметить, что серьезным недостатком данного метода является невозможность произвести полноценную ревизию брюшной полости [45].

Выводы

Обзор литературы свидетельствует о том, что большая медицинская и социальная значимость ЖКБ определяется не только высокой распространенностью, но и трудностью ее эффективной диагностики и лечения, а также большой вероятностью развития осложнений. Следует обратить внимание на выделенные клинические параметры, благодаря которым, пациенты могут быть разделены на группы, что в свою очередь будет необходимым компонентом для выбора необходимого алгоритма последующей диагностики и лечения. На этапе сбора анамнеза и объективного обследования, стоит обратить внимание на желчную колику и попытаться как можно подробнее описать ее (эпизодичность, более точная характеристика боли, появление возможных неспецифических симптомов), в тоже время не стоит забывать про лабораторные исследования, также имеющие положительный результат при постановке диагноза.

Использование **УЗИ** — представляет собой рутинный метод диагностики с отсутствием противопоказаний, однако с относительно невысокой диагностической ценностью и зависит от многих факторов.

В тоже время, **интраоперационное ультразвуковое исследование (ИОУЗИ)** представляет собой эффективный метод диагностики, который можно использовать как во время открытого оперативного, так и во время лапароскопических вмешательств.

КТ — является альтернативой ЭУС. Его диагностическая точность при холедохолитиазе зависит от размера и плотности конкрементов. Поэтому, для повышения

точности, рекомендуется использовать КТ с контрастированием — **КТХГ**.

МРХПГ — представляет собой метод, позволяющий получать изображения желчных путей и панкреатических протоков, которые своим качеством незначительно уступают рентгеновским холангиограммам, метод обладает абсолютной специфичностью и высокой точностью, что делает его методом выбора.

ЧЧХГ — Высокоэффективный метод, однако имеющий ряд недостатков, существенно ограничивающих возможности применения данного метода, необходимо отметить невозможность постановки канюли билиарного дерева при незначительном расширении желчных протоков и высокую (до 4,9%) вероятность развития осложнений.

ЭРХПГ — Метод с абсолютной специфичностью и высокой точностью. Однако, присутствует высокий шанс развития нежелательных осложнений, поэтому в качестве диагностического метода лучше всего подходит для пациентов с высоким риском холедохолитиаза.

ХС — Один из самых надежных способов диагностики не только крупного, но мелкого ХЛ (возможно обнаружение микролитов диаметром 2–3 мм), что технически невозможно при рентгенологическом исследовании. В сравнении с контрольной холангиографией эффективность ХС выше в выявлении множественных конкрементов холедоха.

Вопрос выбора рационального метода лечения у данной группы пациентов остается открытым в современной хирургической практике.

Классическое лапаротомическое вмешательство считается операцией резерва и применяется в тех случаях, когда другие методы неэффективны.

На основании проведенных исследований установлено, что в данный момент «золотым стандартом» является применение 2-х этапной тактики: ЭПСТ + ЭЛЭ с последующей ЛХЭ.

Эндоскопические транспапиллярные вмешательства дают возможность выполнить успешную литоэкстракцию в 75–96,9%. Сложности и неудачи в выполнении манипуляции могут достигать 17,4% при выполнении ЭПСТ и 14% при литоэкстракции. Выделяется несколько групп причин, способные повлиять на неудачный исход процедуры, на основании чего, альтернативой предложенным ретроградным вмешательствам могут являться антеградные, которые позволяют избежать подобных трудностей, а также сочетание антеградного и ретроградного доступа — дренирование по типу «Рандеву», различные методы литотрипсии, система визуализации Spyglass, лапароскопический способ и минилапаротомный доступ. Тем не менее, современные возможности требуют дальнейшего изучения и детального анализа.

Авторы заявляют об отсутствии конфликта интересов (The authors declare no conflict of interest).

ЛИТЕРАТУРА/REFERENCES

- Santo MA, Domene CE, Riccioppo D, Barreira L, Takeda FR, Pinotti HW. Common bile duct stones: analysis of the videolaparoscopic surgical treatment. *Arq. Gastroenterol.* 2012; 49(1): 41-51.
- Подолужный В.И. Механическая желтуха: принципы диагностики и современного хирургического лечения // *Фундаментальная и клиническая медицина.* — 2018. — Т.3. — №2. — С.82-92. [Podoluzhny V.I. Mekhanicheskaya zheltuha: principy diagnostiki i sovremennogo hirurgicheskogo lecheniya. *Fundamental'naya i klinicheskaya medicina.* 2018; 3(2): 82-92. (In Russ).]
- Кабанов М.Ю., Яковлева Д.М., Семенцов К.В. и др. Риски развития и профилактика возможных осложнений миниинвазивных вмешательств в лечении механической желтухи // *Вестник хирургической гастроэнтерологии.* — 2016. — №3. — С.58. [Kabanov MYU, Yakovleva DM, Semencov KV, et al. Riski razvitiya i profilaktika vozmozhnyh oslozheniy miniinvazivnyh vmeshatel'stv v lechenii mekhanicheskoy zheltuhi. *Vestnik hirurgicheskoy gastroenterologii.* 2016; 3: 58. (In Russ).]
- Lynch SP. Difficult biliary cannulation. *Current Gastroenterology Reports.* 2010; 12(2): 135-140.
- Wandling MW, Hungness ES, Pavey ES, et al. Nationwide Assessment of Trends in Choledocholithiasis Management in the United States From 1998 to 2013. *JAMA Surg.* 2016; 151(12): 1125-1130. doi: 10.1001/jamasurg.2016.2059.
- Douglas MH, Anastasios AM, Allen JG (Cholelithiasis). <https://emedicine.medscape.com/article/175667-overview>.
- Wilkins T, Agabin E, Varghese J, Talukder A. Gallbladder Dysfunction: Cholecystitis, Choledocholithiasis, Cholangitis, and Biliary Dyskinesia. *Prim. Care.* 2017; 44(4): 575-597. doi: 10.1016/j.pop.2017.07.002.
- Zimmer V. Acute bacterial cholangitis. *Viszeralmedizin: Gastrointestinal Medicine and Surgery.* 2015; 31(3): 166-172.
- Винник Ю.С., Теплякова О.В., Серова Е.В., Пахомова Р.А. Дооперационная диагностика патологии билиопанкреатодуоденальной зоны // *Вестник хирургической гастроэнтерологии.* — 2012. — №1. — С.44-47. [Vinnik YUS, Teplyakova OV, Serova EV, Pahomova RA. Dooperacionnaya diagnostika patologii biliopancreatoduodenal'noj zony. *Vestnik hirurgicheskoy gastroenterologii.* 2012; 1: 44-47. (In Russ).]
- Малаханов В.А. Перфузионная компьютерная томография как эффективный метод диагностики гемодинамики печени при механической желтухе // *Радиология — практика.* — 2018. — №2(68). — С.28-36. [Malahanov VA. Perfuzionnaya komp'yuternaya tomografiya kak effektivnyj metod diagnostiki gemodinamiki pečeni pri mekhanicheskoy zheltuhe. *Radiologiya — praktika.* 2018; 2(68): 28-36. (In Russ).]
- Курманбаев А. Г. Дифференцированный подход к использованию миниинвазивных антеградных и ретроградных методов дренирования при заболеваниях терминального отдела общего желчного протока. — М., 2015. — 101 с. [Kurmanbaev AG. Differencirovannyj podhod k ispol'zovaniyu miniinvazivnyh antegradnyh i retrogradnyh metodov drenirovaniya pri zabolevaniyah terminal'nogo otdela obshchego zhelchnogo protoka. M. 2015. 101 s. (In Russ).]
- Strobel O. Intraoperative ERCP versus laparoscopic bile duct exploration for treatment of choledocholithiasis. *Chirurg.* 2016; 87(9): 793. doi: 10.1007/s00104-016-0271-5.
- Verma D, Kapadia A, Eisen GM, Adler DG. EUS vs MRCP for detection of Choledocholithiasis. *Gastrointest. Endosc.* 2006; 64(2): 248-254.
- Kanaan Z. Magnetic Resonance Cholangiopancreatography Still Plays a Role in the Preoperative Evaluation of Choledocholithiasis and Biliary Pathology. *J. Am. Coll. Surg.* 2016; 222(3): 325-6. doi: 10.1016/j.jamcollsurg.2015.11.017.
- Ward WH, Fluke LM, Hoagland BD, et al. The Role of Magnetic Resonance Cholangiopancreatography in the Diagnosis of Choledocholithiasis: Do Benefits Outweigh the Costs? *Am. Surg.* 2015;81(7): 720-5.
- Ившин В.Г., Якунин А.Ю., Лукичев О.Д. Чрескожные диагностические и желчеотводящие вмешательства у больных с механической желтухой. — Тула, 2000. — 312с. [Ivshin VG, Yakunin AYU, Lukichev OD. Chreskoznyye diagnosticheskie i zhelcheotvodnyashchie vmeshatel'sta u bol'nyh s mekhanicheskoy zheltuhoy. Tula. 2000. 312s. (In Russ).]
- Алексеев А.В. Анализ эффективности инструментальных методов дифференциальной диагностики механической желтухи // *Пермский медицинский журнал.* — 2016. — №3. — С.36-42. [Aleksejev AV. Analiz effektivnosti instrumental'nyh metodov differencial'noj diagnostiki mekhanicheskoy zheltuhi. *Permskij medicinskij zhurnal.* 2016; 3: 36-42. (In Russ).]
- Королев М.П. Холедохолитиаз в нестандартных ситуациях: возможности комбинированных методов малоинвазивного вмешательства // *Вестник хирургии им. И.И. Грекова.* — 2012. — Т.171. — №4. — С.74-78. [Korolyov M.P. Holedoholitiiaz v nestandardnyh situacijah: vozmozhnosti kombinirovannyh metodov maloinvazivnogo vmeshatel'sta. *Vestnik hirurgii im. I.I. Grekova.* 2012; 171(4): 74-78. (In Russ).]
- James LB, Syed MAF, Shahnaz S, et al. ASGE guideline on the role of endoscopy in the evaluation and management of choledocholithiasis. *Gastrointestinal endoscopy.* 2019; 89(6).
- Upwanshi MH, Shaikh ST, Ghetla SR, Shetty TS. De novo Choledocholithiasis in Retained Common Bile Duct Stent. *J. Clin. Diagn. Res.* 2015; 9(9): PD17-8. doi: 10.7860/JCDR/2015/13889.6478.
- Guo Y, Lei S, Gong W, et al. A Preliminary Comparison of Endoscopic Sphincterotomy, Endoscopic Papillary Large Balloon Dilation, and Combination of the Two in Endoscopic Choledocholithiasis Treatment. *Med. Sci. Monit.* 2015; 21: 2607-12. doi: 10.12659/MSM.894158.
- Xia HT, Liu Y, Jiang H, et al. A novel laparoscopic transcystic approach using an ultrathin choledochoscope and holmium laser lithotripsy in the management of cholecystocholedocholithiasis: An appraisal of their safety and efficacy. *Am. J. Surg.* 2018; 215(4): 631-635. doi: 10.1016/j.amsurg.2017.05.020.
- Предыбайлов Ю.С. и др. Отдаленные результаты эндоскопической папиллосфинктеротомии // *Эндоскопическая хирургия.* — 2006. — Т.12. — №2. — С.106. [Predybaylov YUS, et al. Otdalennye rezul'taty endoskopicheskoj papillosfinkterotomii. *Endoskopicheskaya hirurgiya.* 2006; 12(2): 106. (In Russ).]
- Назаренко П.М., Назаренко Д.П., Канищев Ю.В. и др. Транспиллярные вмешательства при холедохолитиазе и его осложнениях // *Вестник экспериментальной и клинической хирургии.* — 2015. — Т.8. — №1. — С.29-33. [Nazarenko PM, Nazarenko DP, Kanishchev YUV, et al. Transpapillyarnye vmeshatel'sta pri holedoholitiiae i ego oslozheneniyah. *Vestnik eksperimental'noj i klinicheskoy hirurgii.* 2015; 8(1): 29-33. (In Russ).]
- Zhang J, Ye L, Zhang J, et al. MELD scores and Child-Pugh classifications predict the outcomes of ERCP in cirrhotic patients with choledocholithiasis: a retrospective cohort study. *Medicine (Baltimore).* 2015; 94(3): e433. doi: 10.1097/MD.0000000000000433.
- Song J, Kim SB, Kim TN, Kim KH. Extrahepatic bile duct duplication complicated by choledocholithiasis. *Endoscopy.* 2014; 46(1): E316-7. doi: 10.1055/s-0034-1377216.
- Шаповальянц С.Г. и др. Хирургическая тактика лечения холедохолитиаза, осложненного механической желтухой, у больных с измененной анатомией билиодуоденальной области // *Хирургия.* — 2011. — №10. — С.35-38. [Shapoval'yanc SG, et al. Hirurgicheskaya taktika lecheniya holedoholitiiaz, oslozhnennogo mekhanicheskoy zheltuhoy, u bol'nyh s izmenennoj anatomiej bilioduodenal'noj oblasti. *Hirurgiya.* 2011;10: 35-38. (In Russ).]
- Weilert F, et al. Endoscopic ultrasound-guided antegrade treatment of biliary stones following gastric bypass. *Endoscopy.* 2011; 43(12): 1105-1108.
- Pomerantz BJ. Biliary tract interventions. *Tech. Vase Interv. Radiol.* 2009; 12: 162-170.
- Yu M, Xue H, Shen Q, et al. Primary Closure Following Laparoscopic Common Bile Duct Exploration Combined with Intraoperative Choledochoscopy and D-J Tube Drainage for Treating Choledocholithiasis. *Med. Sci. Monit.* 2017; 23: 4500-4505.
- Saad W.E.A., et al. Quality improvement guidelines for percutaneous transhepatic cholangiography, biliary drainage and percutaneous cholecystostomy. *J. Vase Radiol.* 2010; 20: 237-242.
- Абдуллоев Д.А., Курбанов К.М., Исоев А.О., Даминова Н.М. Хирургическое лечение больных с осложненными формами желчнокаменной болезни // *Вестник хирургии им. И.И. Грекова.* — 2007. — Т.166. — №2. — С.68-71. [Abdulloev DA, Kurbonov KM, Isoev AO, Daminova NM. Hirurgicheskoe lechenie bol'nyh s oslozhnennymi formami zhelchnokamennoy bolezni. *Vestn. hirurgii im. I.I. Grekova.* 2007; 166(2): 68-71. (In Russ).]
- Sunada F. The rendezvous technique involving insertion of a guidewire in a percutaneous transhepatic gallbladder drainage tube for biliary access in a case of difficult biliary cannulation. *Journal of Rural Medicine: JRM.* 2017; 12(1): 46-49.

34. Verma H, Hammerich K, Mandeville J, et al. Refractory choledocholithiasis treated with combination of ERCP and percutaneous biliary laser lithotripsy with flexible ureteroscope. *Gastrointest. Endosc.* 2015; 82(4): 758-9; discussion 759-60. doi: 10.1016/j.gie.2015.03.1985.
35. Poh BR, Ho SP, Sritharan M, et al. Randomized clinical trial of intraoperative endoscopic retrograde cholangiopancreatography versus laparoscopic bile duct exploration in patients with choledocholithiasis. *Br. J. Surg.* 2016; 103(9): 1117-24. doi: 10.1002/bjs.10207.
36. Габриэль С.А. Эндоскопические чресспиллярные вмешательства в диагностике и лечении больных с заболеваниями органов панкреатобилиарной зоны // *Хирургия.* — 2015. — №1. — С.30-34. [Gabriel' SA. Endoskopicheskie chrespapillyarnye vmeshatel'stva v diagnostike i lechenii bol'nyh s zabolevaniyami organov pankreatobiliarnoj zony. *Hirurgiya.* 2015; 1: 30-34. (In Russ).]
37. Гейниц А.В. Эндобилиарная лазерная литотрипсия в хирургическом лечении желчнокаменной болезни // *Лазерная медицина.* — 2011. — №2. — С.29-30. [Gejnic AV. Endobiliarnaya lazernaya litotripsiya v hirurgicheskom lechenii zhelchnokamennoj bolezni. *Lazernaya medicina.* 2011; 2: 29-30. (In Russ).]
38. Абрамова А.Г. Значимость малоинвазивных методов в лечении осложненных форм желчнокаменной болезни. — Ярославль, 2017. — 134 с. [Abramova AG. *Znachimost' maloinvazivnyh metodov v lechenii oslozhnennyh form zhelchnokamennoj bolezni.* Yaroslavl', 2017. 134 s. (In Russ).]
39. Lei J, et al. Laparoscopic transcystic common bile duct exploration: T-shaped incision of cystic duct with FREDDY laser lithotripsy. *Journal of Laparoendoscopies and Advanced Surgical Techniques – Part A.* 2016; 26(8): 646-51.
40. Oppong K, Chapman M, Hatfield A. The SpyGlass direct visualisation system for diagnostic and therapeutic procedures during endoscopy of the biliary system. Medtech innovation briefing. Great Britain. 2015. 37 p.
41. Dabbagh N. Single-incision laparoscopic cholecystectomy versus mini-laparoscopic cholecystectomy: A randomized clinical trial study. *J Res Med Sci.* 2015; 12: 1153-1159.
42. Tohda G. Management of endoscopic biliary stenting for choledocholithiasis: Evaluation of stent-exchange intervals/G. Tohda, M. Dochin. *World J. Gastrointest. Endosc.* 2018; 10(1): 45-50. doi: 10.4253/wjge.v10.i1.45.
43. Zhang, W. Should T-Tube Drainage be Performed for Choledocholithiasis after Laparoscopic Common Bile Duct Exploration? A Systematic Review and Meta-Analysis of Randomized Controlled Trials. *Surg. Laparosc. Endosc. Percutan. Tech.* 2017; 27(6): 415-423. doi: 10.1097/SLE.0000000000000472.
44. Gilsdorf D, Henrichsen J, Liljestrand K, et al. Laparoscopic Common Bile Duct Exploration for Choledocholithiasis: Analysis of Practice Patterns of Intermountain HealthCare. *J. Am. Coll. Surg.* 2018; 226(6): 1160-1165. doi: 10.1016/j.jamcollsurg.2018.02.008.
45. Шулуток А.М. Минилапаротомные технологии при желчекаменной болезни: системный подход или хирургическая эквилибристика // *Анналы хирургической гепатологии.* — 2012. — Т.17. — №2. — С.34-41. [SHulutko AM. *Minilaparotomnye tekhnologii pri zhelchekamennoj bolezni: sistemnyj podhod ili hirurgicheskaya ekvilibristika.* *Annaly hirurgicheskoy gepatologii.* 2012; 17(2): 34-41. (In Russ).]