

## ОРИГИНАЛЬНЫЕ СТАТЬИ • ORIGINAL ARTICLES

ТОТАЛЬНОЕ ЭНДОПРОТЕЗИРОВАНИЕ ПРИ АНКИЛОЗЕ  
ВИСОЧНО-НИЖНЕЧЕЛЮСТНОГО СУСТАВАЕпифанов С.А.<sup>1</sup>, Штемпель М.С.<sup>1</sup>, Зангиева О.Т.<sup>1</sup>,  
Федотов Р.Н.<sup>2</sup>, Высельцева Ю.В.<sup>3</sup>, Шомин Е.А.\*<sup>1</sup><sup>1</sup> ФГБУ «Национальный медико-хирургический Центр  
им. Н.И. Пирогова», Москва<sup>2</sup> ФГБОУ ВО «Московский государственный медико-  
стоматологический университет имени А.И. Евдокимова»<sup>3</sup> ГБОУ ВО «Приволжский исследовательский медицинский  
университет», Нижний Новгород**Резюме.** Цель: оценить лечебные исходы, связанные с применением  
тотального эндопротезирования у пациентов с анкилозирующим поражением  
височно-нижнечелюстного сустава (ВНЧС).**Материалы и методы:** исследование включало в себя ретроспективный  
анализ данных и историй болезни пациентов с анкилозом ВНЧС, которым  
выполнено тотальное эндопротезирование в период с 2010 по 2018 гг.  
Критерии включения: 1) рентгенологическое подтверждение анкилоза,  
2) ограничение открывания рта, 3) минимальный послеоперационный период  
не менее 12 месяцев, 4) применение индивидуально-изготавливаемого  
тотального эндопротеза ВНЧС. У каждого пациента оценивали количество  
предшествующих хирургических вмешательств в области поражённого ВНЧС  
(если таковые имели место), длительность послеоперационного периода  
до развития рецидива заболевания. Субъективную оценку состояния про-  
изводили методом анкетирования по визуально-аналоговой шкале (ВАШ)  
(от 0 до 10) для показателей: 1) боль в области ВНЧС, 2) лицевая боль и  
головная боль, 3) функция ВНЧС, 4) диета (способность пережевывать  
твёрдую пищу), 5) дееспособность (субъективная оценка влияния тотального  
эндопротезирования ВНЧС на повседневную жизнедеятельность).Объективными методами исследования явились: оценка максимального  
межрезцового расстояния при максимальном открытии рта (ММР), оценка  
боковых движений нижней челюстью. Статистическая обработка проводилась  
с использованием непараметрических функций. Нами проведено обследо-  
вание и лечение 32 пациентов (22 женщины, 10 мужчин) с 48 анкилозами ВНЧС  
(16 двухсторонних, 16 односторонних), средний возраст пациентов 39 лет (от  
18 до 68 лет), 69% с 2 или более предшествующими операциями в области  
ВНЧС, и средним периодом наблюдения 24 месяца (от 12 до 84 месяца).  
Травма, как главная причина развития анкилоза зарегистрирована у 17 из  
32 пациентов (53%). В результате хирургического лечения были достигнуты  
следующие результаты: средние показатели оценки боли в области ВНЧС  
до хирургического лечения — 8,0, после — 1,5; головной боли: до — 8,  
после — 3,5; лицевой боли: до — 8, после — 4,0; функции ВНЧС:  
до — 8,0, после — 2,5; способность пережевывать твёрдую пищу:  
до — 7,0, после — 3,0; дееспособность пациенты оценивали до операции  
как 7, после — 1,5.До хирургического лечения средний показатель ММР составил 14,5 мм  
(от 6,3, до 20 мм) и в послеоперационном периоде 35 мм (от 30, до 40 мм),  
соответственно. Средняя боковая экскурсия нижней челюсти улучшилась  
с 0,5 до 2,0 мм с левосторонним анкилозом ВНЧС и с 1,0 до 1,3 мм с правой сто-  
роны. Все улучшения имели статистически значимые показатели ( $p < 0.001$ ).Одинаково значимые улучшения были зарегистрированы у пациентов  
с периодом наблюдения 12–48 месяцев и более 48 месяцев.**Выводы:** тотальное эндопротезирование у пациентов с анкилозом  
ВНЧС — доступный, предсказуемый метод хирургического лечения, направ-  
ленный на улучшение функции ВНЧС, уменьшение уровня боли, повышение  
качества жизни.**Ключевые слова:** височно-нижнечелюстной сустав, ВНЧС,  
анкилоз, тотальное эндопротезирование, артропластика.TOTAL TEMPOROMANDIBULAR JOINT REPLACEMENT IN TMJ  
ANKYLOSISEpifanov S.A.<sup>1</sup>, Shtempel M.S.<sup>1</sup>, Zangieva O.T.<sup>1</sup>, Fedotov R.N.<sup>2</sup>, Vyselceva U.V.<sup>3</sup>,  
Shomin E.A.\*<sup>1</sup><sup>1</sup> Pirogov National Medical and Surgical Center, Moscow<sup>2</sup> A.I. Yevdokimov Moscow State University of Medicine and Dentistry, Moscow<sup>3</sup> Privolzhsky Research Medical University, Nizhny Novgorod**Abstract.** Aim: to evaluate the results of the total temporomandibular joint replace-  
ment for patients with ankylosis of temporomandibular joint (TMJ).**Methods and materials:** the research includes the retrospective analysis of patients  
with tmj ankylosis and total tmj replacement from 2010 to 2018.**Inclusion criteria:** 1) Xray confirmation of ankylosis, 2) Restriction of mouth open-  
ing, 3) Post operation period more than 12 months, 4) Use of a custom-made total TMJ  
endoprosthesis. For each patient the number of previous surgical interventions in the  
affected TMJ was assessed (in case it happened) and the duration of the post operation  
period before the disease recurrence. Subjective assessment of the patient's condition  
was made by the method of questioning the visual-analog scale (VAS) from 0 to 10 for the  
following parameters: 1) pain in the TMJ, 2) facial pain and headaches, 3) TMJ function,  
4) ability to chew solid food, 5) subjective impact assessment of the total TMJ endopros-  
thesis on life quality. The subjective assessment of the impact total MJ endoprosthesis  
has on day-to-day life.Objective methods of research consisted of an evaluation of the interstitial distance  
at maximum mouth opening (MOP) and an assessment of mandibula lateral movements.  
Non-parametric functions were used for statistical analysis.We examined and treated 32 patients (22 women, 10 men) with 48 TMJ ankyloses  
(16 bilateral, 16 unilateral), average age of patients was 39 years (spread from 18 to 68),  
69% with 2 or more previous surgeries in the TMJ area, and the average observation period  
24 months (spread from 12 to 84). Injury as the main cause of ankylosis was registered  
in 17 out of 32 cases (53%). As a result of surgical treatment, the following results were  
achieved: average subjective assessment of pain in the TMJ before surgical treatment — 8.0,  
after — 1.5; headache: before — 8, after — 3.5; facial pain: before — 8, after — 4.0;  
TMJ functions: before — 8.0, after — 2.5; Ability to chew solid food: up to — 7.0,  
after — 3.0; patients assessed the legal capacity before the operation as 7, after — 1.5.Before the surgical treatment the average MR was 14.5 mm (spread from 6.3  
to 20 mm) and in the postoperative period 35 mm (spread from 30 to 40 mm). The average  
lateral excursion of the lower jaw improved from 0.5 to 2.0 mm with left-sided ankylosis  
and from 1.0 to 1.3 mm on the right side. All improvements had statistically significant  
indicators ( $p < 0.001$ ).Equally significant improvements were registered for patients with observation period  
12–48 months and more than 48 months.**Conclusions:** total endoprosthesis at the patients with TMJ ankylosis is an affordable  
and predictable method of surgical treatment aimed to improve the function of the TMJ,  
reduce the level of pain and increase life quality.**Keywords:** temporomandibular joint, TMJ, ankylosis, total endoprosthesis,  
arthroplasty.

\* e-mail: ev.al.sh@yandex.ru

## Введение

Анкилоз височно-нижнечелюстного сустава (ВНЧС) — это состояние, которое характеризуется костным, костно-фиброзным, фиброзным сращением части или всей суставной поверхности головки мышечного отростка нижней челюсти с суставной ямкой височной кости, что проявляется нарушением жевания, речи, затрудняет соблюдение гигиены полости рта и других жизненно-важных функций, связанных с полноценным открыванием рта [1]. К развитию анкилоза может привести множество факторов, таких как травма, артриты, инфекционные заболевания, предшествующие хирургические вмешательства в области ВНЧС, врожденные деформации, идиопатические факторы и ятрогенные причины [2; 3]. Травма является наиболее частой причиной развития анкилозирующего поражения ВНЧС [4].

Развитие анкилоза у пациентов с челюстно-лицевой деформацией может быть следствием нарушения окклюзии [5].

Диагноз анкилоза ВНЧС мы устанавливали на основании клинического и инструментального обследования, которое дополнительно включало компьютерную томографию (КТ), магнитно-резонансную томографию (МРТ), а также компьютерную обработку полученных данных.

Shawhney и др. и He и др. предложили рабочую классификацию анкилоза ВНЧС [6; 7], однако, она не нашла широкого распространения в нашей стране.

Основная цель лечения пациентов с анкилозом ВНЧС — вернуть пациенту нормальную его функцию со стабильным результатом, провести коррекцию челюстно-лицевой деформации, уменьшить болевой синдром и предотвратить возможное развитие рецидива анкилоза [8]. Многочисленные хирургические методики были предложены для устранения анкилоза ВНЧС: «щелевая артропластика», интерпозиционная артропластика и тотальное эндопротезирование ВНЧС [9]. Первоначально для интерпозиционной артропластики были использованы аутокости, такие как хрящ, лоскут височной мышцы, кожножировой, жировой свободные лоскуты и др. Некоторые аллопластические материалы так же были использованы, однако сообщалось о большом количестве осложнений, связанных с их применением (в частности Proplast Teflon (Vitek, Houston, TX) и Silastic (Dow Corning, Midland, MO)) [10; 11].

Тотальная реконструкция ВНЧС может быть подразделена на аутогенную, такую как костохондральный трансплантат (КХТ) и грудиноключичный трансплантат (ГКТ) и аллопластическую [12; 13]. По данным литературы и нашим собственным наблюдениям использование КХТ связано с менее прогнозируемым результатом лечения больных и сопряжено с осложнениями, такими как реанкилоз, резорбция трансплантата, переломы, болевой синдром. ГКТ по своему строению более схож с мышечковым отростком нижней челюсти, взятие трансплантата может быть выполнено с суставным диском, что обеспе-

чивает лучшую функцию, однако, сохраняется высокий риск развития рецидива анкилоза [14].

Использование индивидуально-изготавливаемых или стандартных тотальных эндопротезов ВНЧС значительно сокращает время хирургического вмешательства, нет необходимости использовать донорские участки, пациент может в максимально короткое время вернуться к обычному ритму жизни, восстановив утраченные функции [15]. К недостаткам необходимо отнести их стоимость, износ материала, возможную несостоятельность эндопротеза (перелом, нестабильность фиксации и т.д.) [16]. L. Wolford и др. сообщили об успешном 5-летнем использовании тотального индивидуально-изготавливаемого эндопротеза ВНЧС [17]. Mercuri и др. представили отчет об успешном применении подобных эндопротезов с долгосрочным результатом в 9 и 14 лет [18; 19].

Нами использован протокол устранения анкилоза ВНЧС, предложенный L. Wolford в 1992 г.: 1) рассечение анкилозированных тканей сустава; 2) удаление разрастаний костной и соединительной тканей в области ВНЧС; 3) реконструкция ВНЧС с использованием индивидуально-изготавливаемого тотального эндопротеза ВНЧС; 4) использование свободного жирового графта, размещаемого вокруг суставной части эндопротеза; 5) выполнение корректирующей ортогнатической операции при наличии челюстно-лицевой деформации [20–22]. Базовый протокол может быть выполнен в 2 и более этапа, стадийность зависит от клинической картины заболевания.

Целью исследования стало изучение исходов лечения больных с анкилозом ВНЧС по предложенному протоколу в зависимости от: 1) пола и возраста, 2) субъективной оценки боли, восстановления функции, диеты, дееспособности; 3) объективных исследований функции ВНЧС; 4) оценки эффекта от предшествующих хирургических вмешательствах на ВНЧС; 5) оценки частоты реанкилозирования ВНЧС.

## Материалы и методы

Исследование выполнено на основе анализа историй болезни пациентов, проходивших лечение в ФГБУ НМХЦ им. Н.И. Пирогова в период с 2010 по 2018 гг. по поводу анкилоза ВНЧС, которым выполнено тотальное эндопротезирование ВНЧС индивидуально-изготавливаемым имплантатом.

Критерии включения пациентов в исследование: 1) рентгенологическое подтверждение анкилоза ВНЧС, 2) ограничение открывания рта, 3) минимальный послеоперационный период не менее 12 месяцев, 4) применение индивидуально-изготавливаемого тотального эндопротеза ВНЧС. Критерии исключения: 1) неполное обследование пациента 2) наличие злокачественных новообразований головы и шеи, 3) ранее проведенная лучевая терапия.

У каждого пациента мы фиксировали количество предшествующих хирургических вмешательств перед тотальным эндопротезированием. Пациенты условно

разделены на группы: первая у которых выполнено 0–1 хирургическое вмешательство в области ВНЧС; вторая группа — 2–3; третья группа — 4 и более. нами оценено шесть, на наш взгляд, наиболее важных показателей качества жизни в отношении состояния ВНЧС: боль в области ВНЧС, головная боль, лицевая боль, функция ВНЧС, диета (способность пережевывать твердую пищу), дееспособность. Самооценка выполнялась по психометрической шкале с градацией от 0 до 10.

Объективные исследования включали в себя измерения: межрезцового расстояния при максимальном открытии рта (ММР), латеральную экскурсию нижней челюсти влево (ЛЭЛ), латеральную экскурсию нижней челюсти вправо (ЛЭП). Всем пациентам до и после хирургического вмешательства выполнено КТ, в некоторых случаях исследование дополнено МРТ до хирургического вмешательства. Использование МРТ после эндопротезирования сопряжено с появлением большого количества артефактов, в связи с чем оно было ограничено. Учитывая, что вероятность рецидива анкилоза с течением

времени выше, пациенты разделены на две подгруппы: а) с давностью наблюдения 12–48 месяцев; б) >48 месяцев. Все субъективные и объективные данные по каждому пациенту внесены в специальную регистрационную форму.

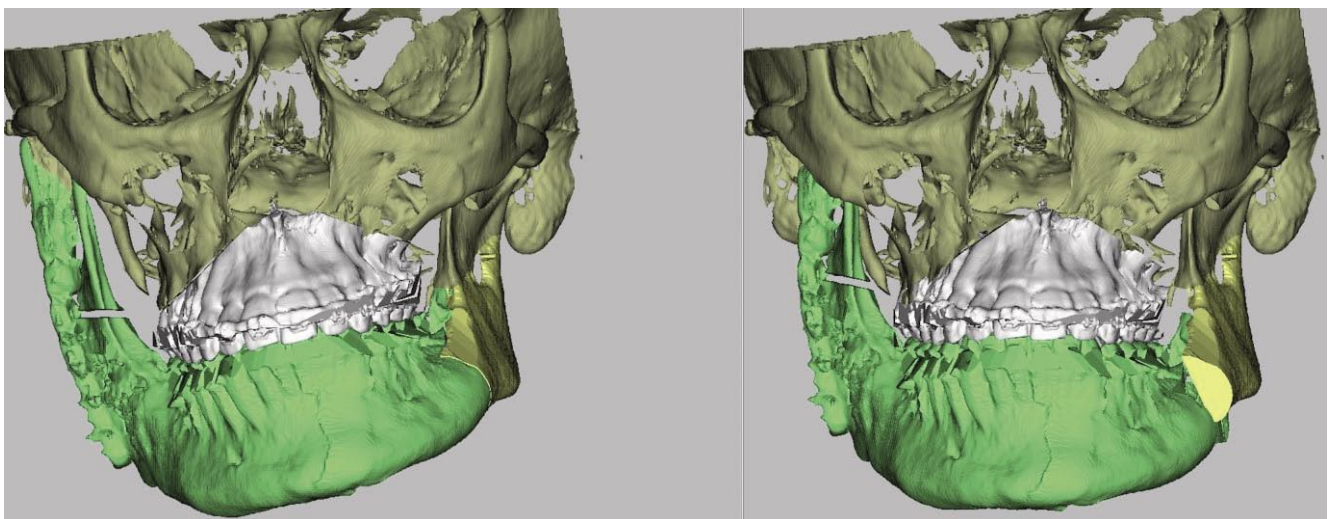
*Индивидуально-изготавливаемые тотальные эндопротезы ВНЧС (ИИТЭ ВНЧС)* являются двухкомпонентными, состоят из имплантата мышечного отростка, изготавливаемого из титана, и имплантата суставной ямки височной кости из полиэтилена ультравысокой молекулярной массы (табл. 1).

Имплантат мышечного отростка крепится к ветви нижней челюсти 5–7 бикортикальными винтами диаметром от 2 до 2,7 мм. Имплантат суставной ямки крепится к скуловому отростку височной кости 3–5 винтами диаметром 2 мм. Процесс производства имплантатов, а также используемые материалы аналогичны применяемым при протезировании тазобедренных и коленных суставов и являются на сегодняшний день «золотым стандартом» в травматологии и ортопедии.

Технологический цикл производства основан на обработке DICOM данных пациента, получаемых при КТ с последующим моделированием в специальных программах и получением виртуальной 3D модели имплантатов и костей лицевого скелета. В зависимости от клинической картины заболевания в своей практике мы использовали аналоговое, цифровое и комбинированный вид моделирования тотальных эндопротезов. Аналоговое моделирование включало в себя первоначальное изготовление стереолитографических моделей с последующим восковым моделированием имплантатов. Однако этот метод сопряжен с множеством недостатков, таких как неточности при сканировании восковых моделей, их усадка, возможная деформация при транспортировке, длительность производства. С 2014 г. мы активно применяем только цифровое моделирование (Рис. 1, 2). Эта технология позволила нам в значительной степени

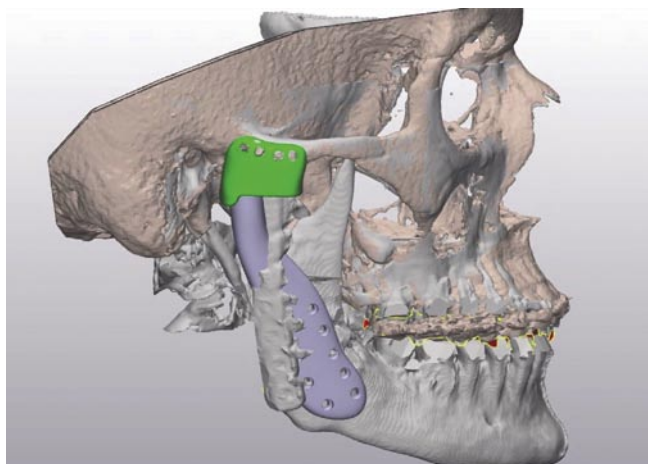
**Табл. 1.** Наиболее распространенные тотальные эндопротезы ВНЧС, технические характеристики

Производитель	TMJ Concepts	Biomet Microfixation	КОНМЕТ
Тип	Индивидуальный	Серийный (стандартный) Индивидуальный	Индивидуальный
Материал ямки	Ямка: сплав титана; Суставная поверхность: полиэтилен сверхвысокой молекулярной массы	Полиэтилен сверхвысокой молекулярной массы	Полиэтилен сверхвысокой молекулярной массы (ISO 5834-2)
Материал мышечка	Титановый сплав	Хромово-кобальтовый сплав Титановый сплав	Титановый сплав (Ti6Al4V ELI ASTM F136-13)



**Рис. 1.** Компьютерное моделирование ортогнатической операции.





**Рис. 2.** Компьютерное моделирование индивидуального имплантата правого ВНЧС.

сократить время необходимое на производство ИИЭ ВНЧС с 21 до 7 суток. С 2015 г. в качестве технологии производства имплантата мышечного отростка мы используем 3D печать из порошкового титана.

Отличительной особенностью этой технологии является высокая точность производства, позволяющая воспроизводить контактную поверхность имплантата мышечного отростка в точности по рельефу поверхности нижней челюсти. Это позволяет уменьшить количество возможных ошибок, связанных с неточностью позиционирования имплантата во время хирургического вмешательства.

### Протокол хирургического вмешательства

В доступной литературе и в нашей практике мы используем два базовых протокола хирургического лечения пациентов с анкилозом ВНЧС: 1-этапный и 2-х этапный.

2-х этапный протокол включает в себя: 1) 1-й хирургический этап: рассечение анкилозированного сустава, удаление трансформированной и реактивно-изменённой костной ткани, подготовка протезного ложа суставной впадины, имплантация временного аллогенного материала (силикон, акрил, костный цемент) или свободного жирового трансплантата с применением или без межчелюстной фиксации; 2) КТ челюстей и основания черепа; 3) моделирование имплантата с использованием специальных программ с участием хирурга (расстояние от резецированного участка мышечного отростка до суставной впадины должно быть не менее 20 мм); 4) производство имплантата мышечного отростка и суставной ямки на сертифицированном производстве; 5) 2-й хирургический этап: имплантация тотального эндопротеза. 2-й этап хирургического вмешательства может быть дополнен использованием свободного жирового аутоотрансплантата, который необходимо разместить вокруг шейки имплантата, а также проведением ортогнатических или корректирующих операций. В нашей практике

2-х этапный протокол мы использовали у пациентов со злокачественными новообразованиями (ЗНО) головы и шеи, которым выполнено хирургическое лечение по поводу ЗНО, проведена лучевая терапия, антирезорбтивная терапия, которые не вошли в это клиническое исследование.

1 этапный протокол включает в себя: 1) КТ челюстей и основания черепа; 2) моделирование предстоящего хирургического вмешательства и имплантата с использованием специальных компьютерных программ с участием хирурга (расстояние от резецированного участка мышечного отростка до суставной впадины должно быть не менее 20 мм); 3) изготовление имплантата мышечного отростка и суставной ямки на сертифицированном производстве; 4) рассечение анкилозированного сустава, удаление трансформированной и реактивно-изменённой костной ткани, подготовка протезного ложа суставной впадины, имплантация тотального эндопротеза. Хирургический этап так же как и при 2-х этапном протоколе может быть дополнен дополнительными хирургическими вмешательствами.

### Техника хирургического вмешательства

Нами использованы базовые хирургические доступы к анкилозированным тканям ВНЧС через внутриушной (предушный) и окаймляющий угол нижней челюсти. Этапы хирургического вмешательства: 1) унилатеральное или билатеральное рассечение анкилозированных структур сустава, удаление мышечного отростка, удаление гетеротопической и реактивно-изменённой костной ткани в области суставной ямки, скулового отростка височной кости и прилегающих областей; 2) короноидэктомия через внутриушной (предушный) хирургические доступы при его реактивной гипертрофии, увеличении длины или вовлечении в гетеротопическую костную трансформацию; 3) позиционирование нижней челюсти в физиологическое положение, при необходимости может быть выполнена сагиттальная остеотомия с противоположной стороны с временной стабилизацией промежуточным сплинтом с жесткой фиксацией; 4) реконструкция с использованием ИИЭ ВНЧС; 5) выполнение дополнительных хирургических процедур (аутоотрансплантация жирового графта вокруг суставной части эндопротеза, ортогнатические операции и т.д.).

### Результаты

Нами проведено обследование и лечение 32 пациентов (22 женщины и 10 мужчин) с 48 анкилозами ВНЧС (16 билатеральных, 16 односторонних), средний возраст пациентов составил 39 лет (от 18 до 68 лет). Средний период послеоперационного наблюдения составил 29,5 месяцев (от 12 до 84 месяцев) (табл. 2).

Травма как основная причина развития анкилоза зарегистрирована у 17 пациентов из 32 (53%) (табл. 3).

Средний показатель боли в области ВНЧС до хирургического лечения составил 8,0, после операции он

Табл. 2. Распределение по возрасту и полу

Количество пациентов	Двухсторонний анкилоз суставов (оперированных суставов)	Одно-сторонний анкилоз	Средний возраст начала заболевания ВНЧС (от и до)	Средний возраст на момент хирургического вмешательства	Мужчин/Женщин	Число предшествующих хирургических вмешательств на пациента 0-1 /2-3/ 4 или более	Средний период послеоперационного наблюдения месяцев (от и до)
32	16 (32)	16	20 (13,26)	39	10/22	10/6/16	29.5 (12, 84)

Табл. 3. Этиологические причины развития анкилоза (n = 32)

Этиологическая причина	Количество пациентов
Травма	17
Хронический артрит	9
Остеохондроз	1
Анкилозирующий спондилит	2
Ятрогенная причина	3

уменьшился до 1.5; показатели уровня головной боли по ВАШ уменьшились с 8.0 до 3.5; лицевой боли с 8.0 до 4.0; показатели функции ВНЧС улучшились с 8.0 до 2.5; показатели «диета» улучшились с 7.0 до 3.0; и показатель «дееспособность» улучшился с 7.0 до 1.5. Средний показатель ММР до хирургического вмешательства составил 14.5 мм (от 0 до 25 мм), в отдаленном послеоперационном периоде он составил 32 мм (от 17 до 54 мм). Показатель ЛЭЛ улучшился с 0.5 до 2 мм и ЛЭП с 1 до 1.3 мм. Все показатели за исключением ЛЭЛ и ЛЭП имели высокую статистическую значимость ( $p < 0.001$ ). Измерения боковых экскурсий нижней челюсти имели статистическую значимость  $p < 0.05$  (табл. 4).

Ни у одного пациента не зарегистрировано развитие реанкилоза (Рис. 3).

Послеоперационное обследование выполнено в период от 12 до 84 месяцев. Статистически значимых различий не отмечено. Результаты представленные в обеих группах сопоставимы и имеют положительный результат.

Десять пациентов (31%) имели 0–1 предшествующее хирургическое вмешательство в области ВНЧС, 6 паци-

Табл. 4. Измерения показателей до хирургического вмешательства (Гр1) и в отдаленный период (Гр2) (n = 32). Первые шесть измерений выполнены по шкале от 0 до 10, в скобках указаны величины от и до

	Гр 1	Гр 2	p
Боль в области ВНЧС	8 (4.3, 9.0)	1.5 (0, 7)	<0.001
Головная боль	8 (4, 9)	3.5 (0, 7)	<0.001
Лицевая боль	8 (4, 9)	4 (0, 7)	<0.001
Функция сустава	8 (7, 9)	2.5 (1, 6.5)	<0.001
Диета (способность пережевывать твердую пищу)	7 (5, 8)	3 (0, 6)	<0.001
Дееспособность	7 (4, 8)	1.5 (0, 7)	<0.001
Межрезцовое расстояние при максимальном открытии рта (мм) МР	14.5 (6.3, 20.3)	32 (30, 40)	<0.001
Боковое выдвижение нижней челюсти влево (мм)	0.5 (0, 2.5)	2 (1, 3)	$p < 0.05$
Боковое выдвижение нижней челюсти вправо (мм)	1 (0, 1.9)	1.3 (1, 2)	$p < 0.05$

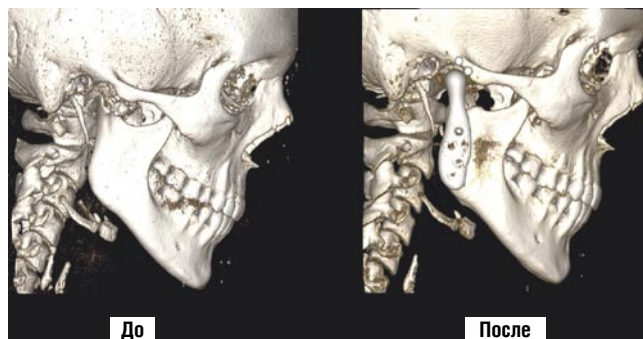


Рис. 3. Компьютерная томограмма пациента до и через 36 месяцев после тотального эндопротезирования правого ВНЧС.

ентов (8%) — от 2 до 3 и 16 пациентов (50%) имели 4 и более хирургических вмешательств. Мы не обнаружили статистически значимых различий между двумя группами пациентов у которых было 2–3 и 4 и более предшествующих хирургических вмешательств в области ВНЧС. Более выраженные изменения мы наблюдали в подгруппе где у пациентов выполнено 2 и более хирургических вмешательств.

#### Осложнения после хирургических вмешательств

Шесть пациентов (19%) имели осложнения, потребовавшие дополнительных хирургических вмешательств — образование гетеротопической костной ткани (но без анкилозирования) и появление боли в области оперированного ВНЧС в период более чем 2 года после хирургического вмешательства, потребовавшая вторичного удаления гетеротопической костной ткани и использования свободного жирового трансплантата вокруг эндопротеза (Рис. 4).

У одного пациента (3%) развилась одностороннее инфекционное поражение в области ВНЧС через 2 недели после хирургического вмешательства. Пациент был успешно вылечен консервативно по протоколу L. Wolford (протокол ведения пациентов с перипротезной инфекцией) [23].

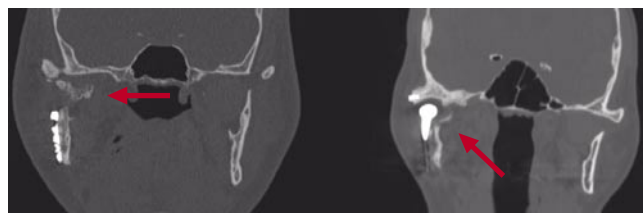


Рис. 4. Осложнение хирургического лечения, образование гетеротопической костной ткани вокруг эндопротеза (отмечено стрелкой).

У одного пациента (3%) зарегистрирован синдром Фрей на стороне хирургического вмешательства. Проявления синдрома разрешились в течение 3 месяцев, в дальнейшем пациент имел стабильный результат в течение 4,5 лет.

У шестнадцати (50%) пациентов был использован имплантат мышечного отростка заготавливаемый методом машинного фрезерования, у 16 (50%) — изготовлен методом 3D-печати.

Один пациент (3%) имел 4 предшествующих неудачных хирургических вмешательств в области ВНЧС, направленных на устранение анкилоза. Однако в послеоперационном периоде через 3 года мы наблюдали рецидив ограничения открывания рта за счёт выраженной гипертрофии венечного отростка и его контакта со скуловой дугой. Мы не обнаружили у него развития гетеротопической костной ткани вокруг эндопротеза. В качестве лечения была выполнена внутриротовая резекция гипертрофированного участка венечного отростка с аутотрансплантацией свободного жирового трансплантата. Послеоперационное наблюдение в течении 12 месяцев показало отсутствие признаков рецидива заболевания.

### Обсуждения

Цель представленного исследования — оценка лечебных исходов у пациентов, пролеченных по поводу анкилоза ВНЧС с использованием тотального эндопротезирования. Нами прооперировано 48 анкилозированных ВНЧС у 32 пациентов (16 односторонних и 16 двухсторонних) со средним периодом наблюдения 29,5 месяцев, признаков развития рецидива анкилоза не отмечено. У 6 пациентов в послеоперационном периоде зарегистрировано развитие гетеротопической костной ткани в области оперированного ВНЧС без признаков анкилозирования, которые зарегистрированы через 2 года и позднее после тотального эндопротезирования. Средний показатель ММР улучшился с 14,5 мм до хирургического лечения до 32 мм после. Все субъективные показатели до и после хирургии продемонстрировали статистически значимое улучшение.

В настоящее время в зарубежной литературе представлено большое количество вариантов лечения пациентов с анкилозом ВНЧС. Надежность и успех хирургических вмешательств напрямую зависит от их количества, наличия послеоперационных рубцов, степени повреждения окружающих сустав тканей и устранения боли связанной с патологией ВНЧС.

### Заключение

В заключении необходимо отметить, что, исходя из данных проведенного ретроспективного исследования, хирургическое лечение пациентов с анкилозом ВНЧС в одну хирургическую стадию с использованием индивидуально-изготавливаемого тотального эндопротеза, трансплантации аутожировой ткани является безопасным и предсказуемым. Однако, большинство хирургов могут

придерживаться лечения в 2 стадии с первоначальным устранением анкилоза, удалением гетеротопической костной ткани и последующим отсроченным восстановлением сустава с помощью тотального эндопротеза.

Т.о. методика хирургического лечения пациентов с анкилозом ВНЧС с использованием индивидуально-изготавливаемых тотальных эндопротезов ВНЧС и жирового аутографта является методикой выбора при данной патологии и может быть отнесена к протоколу ведения пациентов с этой нозологической группой.

### Авторы заявляют об отсутствии конфликта интересов (The authors declare no conflict of interest).

### ЛИТЕРАТУРА/REFERENCES

1. Епифанов С.А. Заболевания височно-нижнечелюстного сустава — междисциплинарная проблема: переосмысление устоявшихся понятий в практике врача — челюстно-лицевого хирурга // Вестник Национального медико-хирургического Центра им. Н.И. Пирогова. — 2020. — Т.15. — №3. — Часть 2. — С. 102-105. [Epifanov SA. Disorders of the temporomandibular joint — it's an interdisciplinary problem: rethinking established concepts in the practice of a maxillofacial surgeon. Vestnik Natsionalnogo mediko-khirurgicheskogo Tsentra im. N.I. Pirogova. 2020; 15(3 part 2): 102-105 (In Russ).] doi: 10.25881/BPNMSC.2020.57.96.019.
2. Roychoudhury A, Parkash H, Trikha A. Functional restoration by gap arthroplasty in temporomandibular joint ankylosis: A report of 50 cases. Oral Surg Oral Med Oral Pathol Oral Radiol Endod. 1999; 87(2): 166-9. doi: 10.1016/s1079-2104(99)70267-2.
3. Erol B, Tanrikulu R, GoÅNrgun B: A clinical study on ankylosis of the temporomandibular joint. J Craniomaxillofac Surg. 2006; 34(2): 100-6. doi: 10.1016/j.jcms.2005.07.008.
4. Topazian RG: Etiology of ankylosis of temporomandibular joint: Analysis of 44 cases. J Oral Surg Anesth Hosp Dent Surg. 2008; 12(2): 61-6. doi: 10.1007/s10006-008-0103-y.
5. Miyamoto H, Kurita K, Ogi N, Ishimaru JI, Goss A. The role of the disk in sheep temporomandibular joint ankylosis. Oral Surg Oral Med Oral Pathol Oral Radiol Endod. 1999; 88(2): 151-8. doi: 10.1016/s1079-2104(99)70109-5.
6. Sawhney CP. Bony ankylosis of the temporomandibular joint: Follow-up of 70 patients treated with arthroplasty and acrylic spacer interposition. Plast Reconstr Surg. 1986; 77(1): 29-40.
7. He D, Yang C, Chen M, Zhang X, et.al. Traumatic Temporomandibular joint ankylosis: Our classification and treatment experience. J Oral Maxillofac Surg. 2011; 69(6): 1600-7. doi: 10.1016/j.joms.2010.07.070.
8. Епифанов С.А., Поляков А.П., Скуредин В.Д. Протезирование височно-нижнечелюстного сустава // Вестник Национального медико-хирургического Центра им. Н.И. Пирогова. — 2014. — Т.9. — №4. — С. 17-22. [Epifanov SA, Poliakov AP, Skuredin VD. Tmj prosthesis. Vestnik Natsionalnogo mediko-khirurgicheskogo Tsentra im. N.I. Pirogova. 2014; 9(4): 17-22. (In Russ).]
9. Епифанов С.А., Скуредин В.Д. Эволюция тотального эндопротезирования височно-нижнечелюстного сустава // Вестник Национального медико-хирургического центра им. Н.И. Пирогова. — 2018. — Т.13. — №2. — С. 141-145. [Epifanov SA, Skuredin VD. The evolution of total endoprostheses of the temporo-mandibular joint. Vestnik Natsionalnogo mediko-khirurgicheskogo Tsentra im. N.I. Pirogova. 2018; 13(2): 141-145. (In Russ).]
10. Wolford LM, Henry CH, Nikaen A, Newman JT, Namey TC: The Temporomandibular Joint Alloplastic Implant Problem. In Sessle BJ, Bryant PS, and Dionne RA, (Editors), Temporomandibular Disorders and Related Pain Conditions, IASP Press, Seattle. WA. 1995. pp.443-447.
11. Henry CH, Wolford LM: Treatment Outcomes for TMJ Reconstruction After Proplast-Teflon Implant Failure. J Oral Maxillofac Surg. 1993; 51(4): 352-8. doi:10.1016/s0278-2391(10)80343-x.
12. Matukas VJ, Szmela VF, Schmidt JF: Surgical treatment of bony ankylosis in a child using a composite cartilage-bone iliac crest graft. J oral Surg. 1980; 38(12): 903-5.

13. MacIntosh RB, Henny FA: A spectrum of application of autogenous costochondral grafts. *J Maxillofac Surg.* 1977; 5(4): 257-67. doi: 10.1016/s0301-0503(77)80120-3.
14. Wolford LM, Cottrell DA, Henry CH: Sternoclavicular grafts for temporomandibular joint reconstruction. *J Oral Maxillofac Surg.* 1994; 52(2): 119-28. doi: 10.1016/0278-2391(94)90391-3.
15. Epifanov S, Ruidel D. Total temporomandibular joint replacement with use of custom 3-D printed TMJ prosthetics // *Craniomaxillofacial Trauma & Reconstruction.* 2020; 13(3): 19.
16. Loveless TP, Bjornland T, Dodson TB, Keith DA. Efficacy of temporomandibular joint ankylosis surgical treatment. *J Oral Maxillofac Surg.* 2010; 68(6): 1276-82. doi: 10.1016/j.joms.2009.10.014.
17. Wolford LM, Pitta MC, Reiche-Fischel O, Franco PF: TMJ Concepts/Techmedica custom-made TMJ total joint prosthesis: 5-year follow-up study. *Int J Oral Maxillofac Surg.* 2003; 32(3): 268-74. doi: 10.1054/ijom.2002.0350.
18. Mercuri LG, Wolford LM, Sanders B, White RD, Giobbie-Hurder A. Long-term follow-up of the CAD/CAM patient fitted total temporomandibular joint reconstruction system. *J Oral Maxillofac Surg.* 2002; 60(12): 1440-8. doi: 10.1053/joms.2002.36103.
19. Mercuri LG, Edibam NR, Giobbie-Hurder: Fourteen-year follow-up of a patient-fitted total temporomandibular joint reconstruction system. *J Oral Maxillofac Surg.* 2007; 65(6): 1140-8. doi: 10.1016/j.joms.2006.10.006.
20. Wolford LM, Morales-Ryan CA, Garcia-Morales P, Cassano DS. Autologous fat grafts placed around temporomandibular joint (TMJ) total joint prostheses to prevent heterotopic bone. *Proc (Bayl Univ Med Cent).* 2008; 21(3): 248-54. doi: 10.1080/08998280.2008.11928404.
21. Wolford LM, Cassano DS: Autologous Fat Grafts Around Temporomandibular Joint (TMJ) Total Joint Prostheses to Prevent Heterotopic Bone. In M.A. Shiffman (Ed.) *Autologous Fat Transfer.* Springer-Verlag Berlin Heidelberg. 2010. pp. 361-382.
22. Mercuri LG, Ali FA, Woolson R. Outcomes of total alloplastic replacement with periarticular autogenous fat grafting for management of reankylosis of the temporomandibular joint. *J Oral Maxillofac Surg.* 2008; 66(9): 1794-803. doi: 10.1016/j.joms.2008.04.004.
23. Wolford LM, Rodrigues DB, McPhillips A: Management of the Infected Temporomandibular Joint Total Joint Prosthesis. *J Oral Maxillofac Surg.* 2010; 68(11): 2810-23. doi: 10.1016/j.joms.2010.05.089.