

КОНТРОЛЬ АГРЕГАЦИИ ТРОМБОЦИТОВ В ПРОФИЛАКТИКЕ ТРОМБОЗА КОРОНАРНЫХ СТЕНТОВ

Гительзон Д.Г.^{1,2}, Файбушевич А.Г.¹,
Максимкин Д.А.¹, Веретник Г.И.¹,
Васильев А.Э.², Гительзон Е.А.*¹,
Данишян К.И.²

¹ ФГАОУ ВО Российский Университет
Дружбы Народов, Москва

² ФГБУ НМИЦ гематологии Минздрава
России, Москва

DOI: 10.25881/BPNMSC.2020.60.92.026

Резюме. Стентирование коронарных артерий является распространенным и эффективным эндоваскулярным методом лечения различных форм ишемической болезни сердца (ИБС). Для профилактики тромбоза стента (ТС) до и продолжительное время после стентирования в большинстве случаев назначается двойная антитромботическая терапия (ДАТ). Однако крайне редко проводится контроль эффективности ДАТ. Несмотря на то, что среди всех пациентов с ИБС после стентирования коронарных артерий, в 0,6–2% случаев в течение года возникает ТС с высокой летальностью. За время работы мы встретили несколько случаев острого ТС. Приводим клиническое наблюдение.

Ключевые слова: агрегация тромбоцитов; антитромботическая терапия; стентирование коронарных артерий; ишемическая болезнь сердца.

ИБС является основной причиной смертности [14]. Современная диагностика и лечение многих больных ИБС невозможны без коронарной ангиографии и чрескожного коронарного вмешательства (ЧКВ). В настоящее время большинство ЧКВ заканчиваются установкой коронарных стентов. Наиболее опасным осложнением стентирования является ТС [15]. Частота развития ТС, по данным разных авторов [10; 26], варьирует от 0,6 до 2% в год, среди всех пациентов с ИБС, принимающих антитромботическую терапию (АТ). В исследованиях, в которых частота ТС была менее 1%, учитывались только случаи подтвержденного ТС [7; 11; 22; 23]. Хотя ТС является нечастым событием после стентирования коронарных артерий, однако его опасность обусловлена высокой вероятностью развития острого инфаркта миокарда (до 70%) и летального исхода (15–45%) [11; 6; 13; 25; 9]. Учитывая большую распространенность стентирования коронарных артерий во всем мире, данная проблема является особо актуальной [17]. Наибольшая вероятность развития ТС имеется в течение первых 30 суток после

CORONARY STENT THROMBOSIS PREVENTION BY PLATELET AGGREGATION TEST

Gitelson D.G.^{1,2}, Faibushevich A.G.¹, Maximkin D.A.¹, Veretnik G.I.¹, Vasiliev A.E.²,
Gitelson E.A.*¹, Danishian K.I.²

¹RUDN University, Moscow

²National Research Center for Hematology, Moscow

Abstract. The coronary artery stenting is a common and effective endovascular treatment for various forms of coronary artery disease (CAD). In most cases prescribed dual antiplatelet therapy (DAPT) helps prevent stent thrombosis (ST). However, the effectiveness of DAPT is rarely monitored. Despite there are 0.6–2% chances in the first year of having ST with high mortality rate after coronary artery stenting. We have seen several cases of acute ST in our practice. Here is a clinical observation.

Keywords: platelet aggregation, antiplatelet therapy, coronary artery stenting, coronary artery disease.

стентирования, в таких случаях говорят о раннем ТС, который включает в себя острый (<1 суток) и подострый (1 сутки – 1 месяц) ТС [11; 5; 8]. Поэтому особую важность имеет профилактика ТС в течение первых 30 суток после стентирования [7].

Для профилактики ТС до и продолжительное время после стентирования назначается АТ [18; 12]. Золотым стандартом АТ при ЧКВ является двойная антитромботическая терапия (ДАТ), при которой обязательно назначение блокатора рецепторов арахидоновой кислоты (ацетилсалициловая кислота) вместе с одним из блокаторов P2Y₁₂ рецепторов (клопидогрел, прасугрел, тикагрелор) [12; 19]. Актуальным остается выбор оптимального режима ДАТ. Исследование PLATO [16], включающее данные о 18 624 пациентах, показало преимущество терапии тикагрелором над клопидогрелом в составе ДАТ. Однако согласно последующему исследованию PLATIS-2 [4], на основании израильской базы данных, включающей сведения о 4 714 пациентах с острым коронарным синдромом, была изучена частота острого и подострого ТС в за-

висимости от варианта ДАТ. В группе пациентов, получавших терапию новыми антитромботическими препаратами (тикагрелор и прасугрел), не было найдено значимых различий частоты ТС по сравнению с пациентами, получавших терапию клопидогрелом (p = 0,42). Shah R. и соавт. [21] провели мета-анализ рандомизированных исследований сравнения вариантов ДАТ, включающий данные 106 288 пациентов. Мета-анализ [21] показал, что наиболее эффективным и безопасным вариантом ДАТ является сочетание ацетилсалициловой кислоты и тикагрелора.

Более 20 лет назад появилась публикация рандомизированного клинического исследования ISAR [20] о превосходстве антиагрегантной терапии по сравнению с антикоагулянтной терапией у пациентов с ИБС при стентировании коронарных артерий. В исследовании 517 пациентов были разделены на три группы в зависимости от риска развития серьезных кардиальных событий (MACE), получали ацетилсалициловую кислоту, либо гепарин, фенпрокумон и наблюдались в течение 30 суток. Оказалось, что антиагрегантная терапия

* e-mail: danielgitelson@gmail.com

ацетилсалициловой кислотой имела достоверно значимое преимущество по сравнению с антикоагулянтной терапией гепарином, фенпрокумоном только в группе высокого риска. По результатам исследования, МАСЕ при антиагрегантной терапии составили 1,6%, при антикоагулянтной терапии – 6,2% ($p = 0,007$), а частота подтвержденной тромботической окклюзии коронарного стента составила при антиагрегантной терапии – 0%, а при антикоагулянтной терапии – 5% ($p < 0,001$). Европейское Кардиологическое Общество (ESC) представило схему истории изучения АТ при ИБС с 1996 по 2017 гг. (Рис. 1) [24].

Агрегация тромбоцитов является важным показателем свертываемости крови. Для измерения агрегации тромбоцитов в венозную кровь добавляют вещества, усиливающие её, которые идентичны естественным веществам человеческого организма. К ним относятся: аденозиндифосфат (АДФ), арахидоновая кислота, ристомидин, адреналин, серотонин, коллаген. Агрегация тромбоцитов с индуктором в норме составляет 60–100% [1]. Методика измерения агрегации тромбоцитов проста и сводится к определению разницы прохождения света через кровь до и после добавления индуктора агрегации. Чем больше агрегация тромбоцитов, тем больше света проходит через плазму крови. Различают следующие её виды: спонтанная, индуцированная, умеренная, низкая, повышенная. Изучение ин-

дуцированной агрегации тромбоцитов с АДФ и арахидоновой кислотой позволяет сразу оценить эффективность ДАТ (ингибитора P2Y₁₂ рецепторов и ацетилсалициловой кислоты) [1].

Определение агрегации тромбоцитов применяется для изучения фармакодинамического эффекта лекарственных средств, для обнаружения высокой остаточной реактивности тромбоцитов с целью коррекции ДАТ. Низкая распространенность истинной резистентности к ацетилсалициловой кислоте привела к фокусированию внимания исследователей на проблеме резистентности к препаратам, влияющим на АДФ-зависимые рецепторы (P2Y₁₂) тромбоцитов [2].

В настоящее время используются следующие методы определения высокой остаточной реактивности тромбоцитов: оптическая трансмиссионная агрегометрия, оптическая детекция агглютинации тромбоцитов (VerifyNow), импедансная агрегометрия (Multiplate, ROTEM platelet), определение вазодилататор-стимулированного фосфопротеина (VASP), анализатор функции тромбоцитов (PFA-100, аналог времени кровотечения *in vitro*), тромбоэластография с картированием тромбоцитов (TEG Platelet Mapping) [3].

Приводим клиническое наблюдение пациента после коронарного стентирования и тромбоза коронарного стента на фоне приема ДАТ с последующим контролем агрегации тромбоцитов с целью профилактики рецидива тромбоза коронарного стента.

Клиническое наблюдение

Мужчина 59 лет поступил с жалобами на боли за грудиной при минимальной физической нагрузке и в покое. АД 160/100 мм рт. ст., ЧСС 78 уд. в мин, ЧДД 15 в мин. На ЭКГ выявлен отрицательный зубец Т в отведениях V₂–V₃. Рентгенограмма органов грудной клетки без особенностей. Пациент был госпитализирован с диагнозом «острый коронарный синдром (ОКС)» без подъема сегмента ST. Были назначены: нитроглицерин спрей 400 мкг под язык, ацетилсалициловая кислота 500 мг внутрь, гепарин 10 000 МЕ в/в, клопидогрел 600 мг внутрь и кислород 2 л/мин через носовую катетер. Выполнена коронарная ангиография, выявлен критический (>90%) стеноз передней нисходящей артерии (ПНА). Затем выполнено ЧКВ с имплантацией одного коронарного стента Promus Element 3 × 24 мм (Boston Scientific, США). На контрольной ангиограмме: стент был раскрыт полностью, остаточного стеноза, диссекции, дистальной эмболии не было, кровоток 3 по шкале TIMI (Thrombolysis in Myocardial Infarction). В лабораторных данных: кардиомаркеры (тропонин I, тропонин T, лактатдегидрогеназа, МВ-креатинкиназа и миоглобин) в пределах нормальных значений, гемоглобин 152 г/л, тромбоциты 247 × 10⁹ /мл, международное нормализованное отношение 0,96, активированное частичное тромбопластиновое время 27 с, фибриноген 3,1 г/л. Измерение агрегации тромбоцитов с АДФ не проводилось. По данным эхокардиографии (ЭхоКГ) фракция выброса (ФВ) 54%, клапаны состоятельны, зон гипокинезии и акинезии нет. Во время госпитализации пациент получал ДАТ (ацетилсалициловую кислоту 100 мг вечером внутрь + клопидогрел 75 мг утром внутрь), лизиноприл 20 мг утром внутрь, розувастатин 10 мг утром внутрь. Пациент отметил значительное улучшение самочувствия, отсутствие приступов стенокардии при любой физической нагрузке. Провел в стационаре 10 суток и был выписан с рекомендациями по образу жизни, приему лекарственных препаратов и амбулаторному наблюдению у кардиолога по месту жительства.

Однако через 8 суток пациент вновь был госпитализирован с жалобами на сильную давящую боль за грудиной и нарастающую одышку в течение 4 часов. АД 160/100 мм рт. ст., ЧСС 78 уд. в мин, ЧДД 20 в мин. На ЭКГ выявлен подъем сегмента ST в отведе-

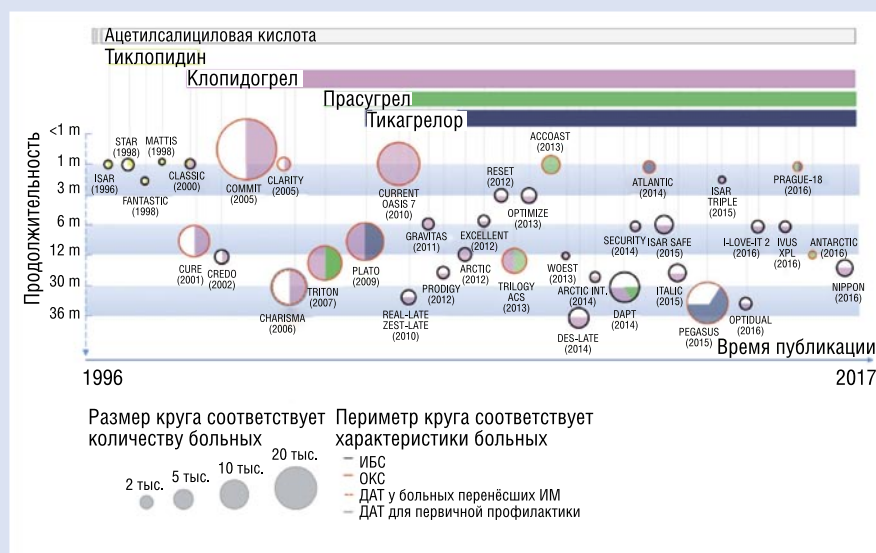


Рис. 1. История антиагрегантной терапии у больных ИБС. Вертикальная линия в круге обозначает одинаковую продолжительность приема двух различных антиагрегантов. Горизонтальная линия в круге обозначает различную продолжительность приема антиагрегантов [24].

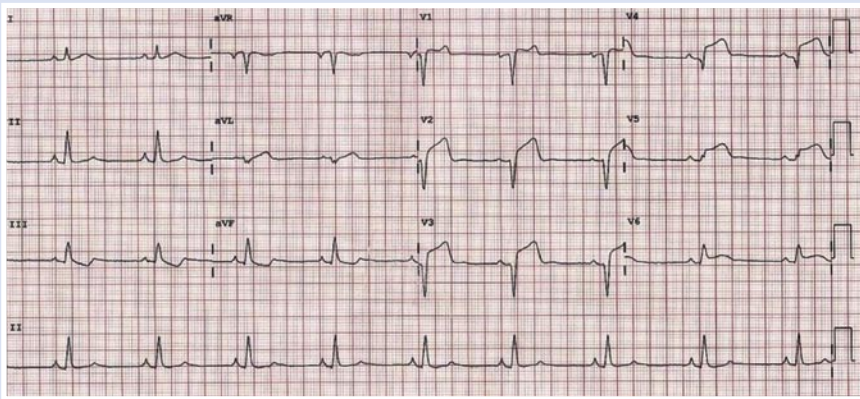


Рис. 2. ЭКГ пациента при поступлении.

ниях V_2-V_5 (Рис. 2). Рентгенограмма органов грудной клетки – без особенностей. Пациент был госпитализирован с диагнозом ОКС с подъемом сегмента ST. Были назначены: морфин 10 мг п/к, ацетилсалициловая кислота 500 мг внутрь, гепарин 10 000 МЕ в/в, тикагрелор 180 мг внутрь, нитропруссид натрия 3 мг/кг/мин в/в и кислород 2 л/мин через носовой катетер. Выполнена коронарная ангиография, выявлен тромбоз стента с окклюзией ПНА (Рис. 3А). Затем выполнено ЧКВ с реканализацией и баллонной ангиопластикой стента ПНА с использованием баллонного катетера Sprinter Legend 3×21 мм (Medtronic, США). На контрольной ангиограмме: стент полностью проходим, остаточного тромбоза нет, диссекции нет, дистальной эмболии нет, кровотоков ТИМІ 3 (Рис. 3Б). Пациент на операционном столе отметил прекращение одышки и боли за грудиной. В лабораторных данных: кардиомаркеры (тропонин I, тропонин T, лактатдегидрогеназа, МВ-креатинкиназа и миоглобин) выше нормальных значений, гемоглобин 152 г/л, тромбоциты 248×10^9 /мл, международное нормализованное отношение 0,95, активированное частичное тромбопластиновое время 27 сек, фибриноген 3,0 г/л. Дополнительно была выполнена световая трансмиссионная агрегометрия тромбоцитов с АДФ и арахидоновой кислотой. По ее результатам агрегации тромбоцитов с АДФ до приема тикагрелора составила 87%, а после его приема 30%. Агрегация тромбоцитов с арахидоновой кислотой составила 32%. По данным ЭхоКГ ФВ 42%, зона акинезии передней стенки левого желудочка, аневризмы нет. Была изменена лекарственная терапия: ацетилсалициловая кислота 100 мг вечером внутрь, тикагрелор 90 мг

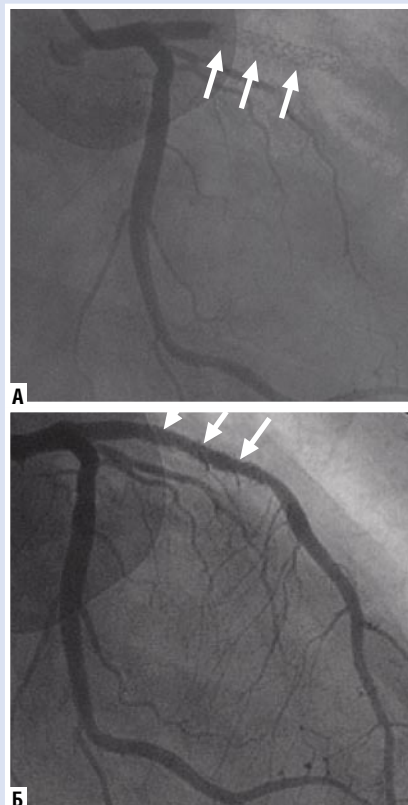


Рис. 3. Коронарная ангиограмма острого тромбоза стента в передней нисходящей артерии (А); коронарная ангиограмма после реканализации и баллонной ангиопластики (Б).

утром и вечером внутрь, лизиноприл 10 мг утром внутрь, розувастатин 10 мг утром внутрь. Через 14 суток пациент в удовлетворительном состоянии выписан для реабилитации и амбулаторного наблюдения у кардиолога по месту жительства. Период наблюдения составил 2 года, рецидивов тромбоза коронарного стента не было.

Таким образом, использование контроля агрегации тромбоцитов у пациентов на фоне приема ДАТ до и после коронарного стентирования, может помочь в эффективной профилактике тромбоза коронарных стентов.

Авторы заявляют об отсутствии конфликта интересов (The authors declare no conflict of interest).

ЛИТЕРАТУРА/REFERENCES

1. Добровольский А.Б., Руда М.Я., Сироткина О.В., и др. Резистентность к клопидогрелу у больных острым коронарным синдромом // Терапевтический архив. — 2010. — Т.82. — №8. — С. 14–20. [Frolova NS, Shakhnovich RM, Sirotkina OV, et al. Clopidogrel resistance in patients with acute coronary syndrome. Ter Arkh. 2010;82(8):14–20. (In Russ).]
2. Мирзаев К.Б., Андреев Д.А., Сычев Д.А. Оценка агрегации тромбоцитов в клинической практике // Рациональная фармакотерапия в кардиологии. — 2015. — Т.11. — №1. — С. 85–91. [Mirzaev KB, Andreev DA, Sychev DA. Evaluation of platelet aggregation in clinical practice. Rational pharmacotherapy in cardiology. 2015;11(1):85–91. (In Russ).] doi: 10.20996/1819-6446-2015-11-1-85-91.
3. Aradi D, Storey RF, Komócsi A, et al. Expert position paper on the role of platelet function testing in patients undergoing percutaneous coronary intervention. Eur Heart J. 2014;35(4):209–215. doi: 10.1093/eurheartj/ehv375.
4. Asher E, Abu-Much A, Goldenberg I, et al. Incidence and clinical features of early stent thrombosis in the era of new P2Y12 inhibitors (PLATIS-2). PLoS One. 2016;11(6):e0157437. doi: 10.1371/journal.pone.0157437.
5. Brodie B, Pokharel Y, Garg A, et al. Predictors of early, late, and very late stent thrombosis after primary percutaneous coronary intervention with bare-metal and drug-eluting stents for ST-segment elevation myocardial infarction. JACC Cardiovasc Interv. 2012;5(10):1043–1051. doi: 10.1016/j.jcin.2012.06.013.
6. Buchanan GL, Basavarajiah S, Chieffo A. Stent thrombosis: incidence, predictors and new technologies. Thrombosis. 2012;2012:956–962. doi: 10.1155/2012/956962.
7. Byrne RA, Serruys PW, Baumbach A, et al. Report of a European Society of Cardiology — European Association of Percutaneous Cardiovascular Interventions task force on the evaluation of coronary stents in Europe: executive summary. Eur Heart J. 2015; 36(38):2608–2620. doi: 10.1093/eurheartj/ehv203.
8. Cayla G, Hulot JS, O'Connor SA, et al. Clinical, angiographic, and genetic factors associated with early coronary stent thrombosis. JAMA. 2011;306(16):1765–1774. doi: 10.1001/jama.2011.1529.
9. Centemero MP, Stadler JR. Stent thrombosis: an overview expert review. Expert Rev Cardiovasc Ther. 2012;10(5):599–615. doi: 10.1586/erc.12.38.
10. Chen W, Wu Y, Hu Y. Early (≤ 30 Days), late (31–360 Days) and very late (> 360 Days) stent thrombosis in patients with insulin-treated versus non-insulin-treated type 2 diabetes mellitus: a meta-analysis. Diabetes Ther. 2018;9(3): 1113–1124. doi: 10.1007/s13300-018-0425-1.

11. D'Ascenzo F, Bollati M, Clementi F, et al. Incidence and predictors of coronary stent thrombosis: evidence from an international collaborative meta-analysis including 30 studies, 221,066 patients, and 4276 thromboses. *Int J Cardiol.* 2013;167(2): 575–584. doi: 10.1016/j.ijcard.2012.01.080.
12. Eikelboom JW, Hirsh J, Spencer FA, et al. Antiplatelet drugs: antithrombotic therapy and prevention of thrombosis, 9th ed: American college of chest physicians evidence-based clinical practice guidelines. *Chest.* 2012;141(2 Suppl): e89S–e119S. doi: 10.1378/chest.11-2293.
13. Holmes DR Jr, Kereiakes DJ, Garg S, et al. Stent thrombosis. *J Am Coll Cardiol.* 2010;56(17): 1357–1365. doi: 10.1016/j.jacc.2010.07.016.
14. Who.int [Internet]. Information bulletin of WHO. Top 10 causes of death worldwide [updated 2018 May 24; cited 2019 Nov 15]. Available from: <https://www.who.int/news-room/fact-sheets/detail/the-top-10-causes-of-death>.
15. Kubo S, Kadota K, Ichinohe T, et al. Comparison of long-term outcome after percutaneous coronary intervention for stent thrombosis between early, late and very late stent thrombosis. *Circ J.* 2014;78(1):101–109. doi: 10.1253/circj. cj-13-0780.
16. Lindholm D, Varenhorst C, Cannon CP, et al. Ticagrelor vs. clopidogrel in patients with non-ST-elevation acute coronary syndrome with or without revascularization: results from the PLATO trial. *Eur Heart J.* 2014;35(31):2083–2093. doi: 10.1093/eurheartj/ehu160.
17. Motovska Z, Knot J, Widimsky P. Stent thrombosis — risk assessment and prevention. *Cardiovasc Ther.* 2010;28(5):e92–100. doi: 10.1111/j.1755-5922.2010.00186.x.
18. Patrono C, Andreotti F, Arnesen H, et al. Antiplatelet agents for the treatment and prevention of atherothrombosis. *Eur Heart J.* 2011;32(23): 2922–2932. doi: 10.1093/eurheartj/ehr373.
19. Sabouret P, Rushton-Smith SK, Kerneis M, et al. Dual antiplatelet therapy: optimal timing, management and duration. *Eur Heart J Cardiovasc Pharmacother.* 2015;1(3):198–204. doi: 10.1093/ehjcvp/pvv015.
20. Schömig A, Neumann FJ, Kastrati A, et al. A randomized comparison of antiplatelet and anticoagulant therapy after the placement of coronary artery stents. *N Engl J Med.* 1996;334(17):1084–1089. doi: 10.1056/NEJM199604253341702.
21. Shah R, Rashid A, Hwang I, et al. Meta-analysis of the relative efficacy and safety of oral P2Y12 inhibitors in patients with acute coronary syndrome. *Am J Cardiol.* 2017;119(11):1723–1728. doi: 10.1016/j.amjcard.2017.03.011.
22. Stone GW, Witzenbichler B, Weisz G, et al. Platelet reactivity and clinical outcomes after coronary artery implantation of drug-eluting stents (ADAPT-DES): a prospective multicenter registry study. *Lancet.* 2013;382(9892):614–623. doi: 10.1016/S0140-6736(13)61170-8.
23. Tada T, Byrne RA, Simunovic I, et al. Risk of stent thrombosis among bare-metal stents, first-generation drug-eluting stents, and second-generation drug-eluting stents: results from a registry of 18,334 patients. *JACC Cardiovasc Interv.* 2013;6(12):1267–1274. doi: 10.1016/j.jcin.2013.06.015.
24. Valgimigli M, Bueno H, Byrne RA, et al. 2017 ESC focused update on dual antiplatelet therapy in coronary artery disease developed in collaboration with EACTS: The Task Force for dual antiplatelet therapy in coronary artery disease of the European Society of Cardiology (ESC) and of the European Association for Cardio-Thoracic Surgery (EACTS). *Eur Heart J.* 2018;39(3):213–260. doi: 10.1093/eurheartj/ehx419.
25. Van Werkum JW, Heestermaas AA, de Korte FJ, et al. Long-term clinical outcome after a first angiographically confirmed coronary stent thrombosis: an analysis of 431 cases. *Circulation.* 2009;119(6):828–834. doi: 10.1161/CIRCULATIONAHA.108.799403.
26. Varenhorst C, Lindholm M, Sarno G, et al. Stent thrombosis rates the first year and beyond with new- and old-generation drug-eluting stents compared to bare metal stents. *Clin Res Cardiol.* 2018; 107(9):816–823. doi: 10.1007/s00392-018-1252-0.