КЛИНИЧЕСКИЕ НАБЛЮДЕНИЯ • CLINICAL OBSERVATIONS

ПАТОМОРФОЛОГИЧЕСКИЕ ОСОБЕННОСТИ ЭНТЕЗИТА КОСТНО-СУХОЖИЛЬНО-КАПСУЛЬНОГО КОМПЛЕКСА ЛАТЕРАЛЬНОГО ОТДЕЛА ГОЛЕНОСТОПНОГО СУСТАВА

DOI: 10.25881/BPNMSC.2020.22.37.029

Кокорин В.В.* [1, 2], **Крайнюков П.Е.**[1, 3], **Матвеев С.А.**[2], **Кузьмин Д.Б.**[2], **Химченко Ю.В.**[1]

[1] *ФКУ «Центральный военный клинический госпиталь им. П.В. Мандрыка» Министерства обороны Российской Федерации, Москва*

[2] *ФГБУ «Национальный медико-хирургический Центр имени Н.И. Пирогова» Минздрава России, Москва*

[3] *ФГАОУ ВО «Российский университет дружбы народов», Москва*

Резюме. В статье представлены особенности клиники, диагностики и лечения пациента с признаками энтезопатии костно-сухожильно-капсульного (КСК) комплекса латерального отдела голеностопного сустава.

Энтезопатия является одной из малоизученных на сегодняшний день форм поражения параартикулярных тканей, её можно характеризовать как дегенеративно-дистрофический воспалительный процесс, возникающий в местах прикрепления сухожилий, связок, капсулы сустава и фасции к кости (КСК — комплекс — энтез), при наличии общих клинических, рентгенологических, ультразвуковых, магниторезонансных и других характерных признаков, и отсутствии в плазме крови ревматоидных и схожих с ними факторов.

Особенность клинического наблюдения заключалась в отсутствии характерных жалоб и предшествующих заболеванию стрессовых нагрузок у больного. Случайно обнаруженная пациентом в быту опухолевидная деформация латерального отдела голеностопного сустава не вызывала никакого беспокойства, что так же является не характерным для данной патологии. Обратиться к врачу пациента заставило чувство дискомфорта в голеностопном суставе при тыльной флексии стопы во время ходьбы в обуви.

Врачом хирургом поликлинического звена выполнен стандартный объем диагностических исследований — общеклинический, биохимический анализ крови, рентгенологическое исследование — установлен диагноз «бурсит голеностопного сустава» и проведен курс консервативной терапии нестероидными противовоспалительными средствами в сочетании с перифокальными инъекциями препарата группы глюкокоритикостероидов (Дипроспан) в зону патологических изменений. Несмотря на проводимое лечение, стойкого положительного эффекта достичь не удалось. Больной направлен и госпитализирован в стационар ЦВКГ им. П.В. Мандрыка.

PATHOMORPHOLOGICAL FEATURES OF THE BONE-TENDON-CAPSULE ENTHESIS COMPLEX OF THE LATERAL ANKLE JOINT

Kokorin V.V.* [1, 2], **Krainyukov P.E.**[1, 3], **Matveev S.A.**[2], **Kuzmin D.B.**[2], **Khimchenko Yu.V.**[1]

[1] *Central Military Clinical Hospital. P.V. Mandryka of the Ministry of Defense of the Russian Federation, Moscow*

[2] *FPirogov National Medical and Surgical Center, Moscow*

[3] *Peoples Friendship University of Russia (RUDN University), Moscow*

Abstract. The article presents the pathomorphological features of the clinic, the diagnosis and treatment of a patient with signs of enthesopathy of the bone-tendon-capsule (CSC) complex of the lateral ankle joint.

Enthesopathy is one of the forms of damage to paraarticular tissues that has not been studied to date, it can be characterized as a degenerative-dystrophic inflammatory process that occurs at the sites of attachment of tendons, ligaments, joint capsules and fascia to the bone (CSC-complex — enthesis), in the presence of common clinical, x-ray, ultrasound, magnetic resonance and other characteristic signs, and the absence of rheumatoid and similar factors in the blood plasma.

A feature of the clinical observation was the absence of characteristic complaints and prior stress illnesses in the patient. The tumor-like deformation of the lateral part of the ankle joint, accidentally discovered by the patient in everyday life, did not cause any concern, which is also not characteristic of this pathology. The patient was forced to consult a doctor with a feeling of discomfort in the ankle joint with dorsal flexion of the foot while walking in shoes.

Outpatient surgeon performed a standard amount of diagnostic research — general clinical, biochemical blood tests, x-ray — diagnosed with ankle bursitis and conducted a course of conservative treatment with non-steroidal anti-inflammatory drugs in combination with perifocal injections of a group of glucocorticosteroids (Diprospan) in the area of pathological changes. Despite the ongoing treatment, a lasting positive effect was not achieved. The patient was sent and hospitalized in a Central Military Clinical Hospital. P.V. Mandryka.

According to the developed protocol, a thorough analysis of complaints, medical history, clinical and manual examination was carried out, an expanded scope of studies was performed: general clinical, biochemical, microbiological, cytological, x-ray, ultrasound, magnetic resonance. Consulted by an oncologist — no signs of malignancy were detected. Based on the analysis and research results, the diagnosis was established — enthesitis of the bone-tendon-capsule (CSC) complex of the lateral part of the left ankle joint.

In the process of complex treatment of the patient, according to the developed standardized scheme, in the proliferation phase, the technology of perifocal implantation, platelet-enriched mass, in the region of the CSC-complex was used.

The applied technique made it possible to level out manifestations of enthesopathy of the lateral external ankle CSC-complex of the left ankle joint as soon as possible, to create conditions for the restoration of degeneratively altered tissues, among which were the distal end of the short tendon of the fibula head of the metatarsal bone, the long and short tendon of the fibula , astragalocalcanean tendon structures, capsule of the ankle joint.

As a result of the treatment, a persistent positive clinical effect was obtained in the form of leveling the feeling of discomfort in the ankle joint, restoring the physiological contours and the full range of movements in it, the physiological biomechanics of walking was normalized — the result was estimated to be good.

Keywords: enthesis, bone-tendon-capsule complex, immunomodulation, platelet-enriched mass, PRP.

* e-mail: kokorinvv@yandex.ru

Согласно разработанного протокола, проведен тщательный анализ жалоб, анамнеза заболевания, клинико-мануальное обследование, выполнен расширенный объем исследований: общеклиническое, биохимическое, микробиологическое, цитологическое, рентгенологическое, ультразвуковое, магнитно-резонансное. Консультирован онкологом — признаков злокачественности процесса не выявлено. На основании полученного анализа и результатов исследований, установлен диагноз — энтезит костно-сухожильно-капсульного (КСК) комплекса латерального отдела левого голеностопного сустава.

В процессе комплексного лечения пациента, по выработанной стандартизованной схеме, в фазе пролиферации, использована технология перифокальной имплантации, обогащенной тромбоцитарной массы, в область КСК комплекса.

Примененная методика позволила в кратчайшие сроки нивелировать проявления энтезопатии латерального наружно-лодыжечного КСК-комплекса левого голеностопного сустава, создать условия для восстановления дегенеративно измененных тканей, среди которых были задействованы — дистальный конец короткого сухожилия малоберцовой мышцы головки V плюсневой кости, длиннное и короткое сухожилие малоберцовых мышц, таранно-пяточные сухожильные структуры, капсула голеностопного сустава.

В результате проведенного лечения получен стойкий положительный клинический эффект в виде нивелирования чувства дискомфорта в голеностопном суставе, восстановления физиологических контуров и полного объема движений в нем, нормализована физиологическая биомеханика ходьбы — результат оценен на хорошо.

Ключевые слова: энтез, костно-сухожильно-капсульный комплекс, иммуномодуляция, обогащенная тромбоцитарная масса, PRP.

Введение

Термин «энтезопатия» впервые использован в медицинской литературе в 1960-х гг. В широкий обиход вошел с 1991 года. Энтезопатия является одной из малоизученных на сегодняшний день форм поражения параартикулярных тканей, её можно характеризовать как дегенеративно-дистрофический воспалительный процесс, возникающий в местах прикрепления сухожилий, связок, капсулы сустава и фасции к кости (КСК — комплекс — энтез), при наличии общих клинических, рентгенологических, ультразвуковых, магниторезонансных и других характерных признаков, и отсутствии в плазме крови ревматоидных и схожих с ними факторов [5; 6; 10; 14; 16].

Если у человека имеются проблемы суставов, такие как артроз или артрит различных форм, то, как правило, в более чем половине случаев это имеет связь с энтезом и развитием энтезопатии, данная патология составляет одну четвертую часть всех заболеваний сухожилий и связок, считается достаточно распространенной среди дегенеративно-воспалительных заболеваний костно-мышечной системы организма, является одной из трудно поддающихся на сегодняшний день лечению и обнаруживается у 60-85% взрослого населения [1; 2; 13; 15].

Клиническое наблюдение

Пациент Т., 48 лет, поступил в плановом порядке для обследования и стационарного лечения. При поступлении, активных жалоб не предъявлял, однако при более детальном опросе установлено, что беспокойство вызывала припухлость области наружной лодыжки левого голеностопного сустава. Опухолевидное образование явно выделялось над кожным покровом, сглаживая контур голеностопного сустава. При ходьбе больной прихрамывал на левую нижнюю конечность, неосознанно щадя левый голеностопный сустав.

Из анамнеза стало известно, что данное образование пациент заметил случайно около двух месяцев назад. Образование не вызывало беспокойств и, по всей видимости, его появлению предшествовала длительная ходьба, хотя для больного такая нагрузка была явно привычной. Явных признаков острой или хронической стресс нагрузки не выявлено, что отмечено в стандартизированном протоколе исследования больного.

Острая или хроническая стресс нагрузка КСК комплекса чаще всего связана с длительными физическими нагрузками, повторяющимися упражнениями, действиями или операциями профессионального характера, затрагивающими как правило область сустава и прилежащих тканей. Клинически энтезит сопровождается длительно не проходящим на фоне лечения умеренным болевым синдромом, проявляется ограничением двигательной активности в конечности и объема активных движений в суставе, локальными переостальными признаками воспаления в месте КСК комплекса. Однако у пациента заболевание протекало явно атипично.

Два месяца назад пациент впервые обратился в поликлинику по месту жительства с жалобами на наличие опухолевидного образования, осмотрен клинически, проведены исследования согласно стандарта — общеклиническое, биохимическое исследование крови, мочи, рентгенологическое исследование голеностопного сустава. В анализах крови и мочи получены референтные значения, а по данным рентгенологического исследования костно-травматической патологии не выявлено. Врачом хирургом поликлиники диагностирован бурсит голеностопного сустава, проведено системное противовоспалительное лечение с выполнением перифокальной блокады области голеностопного сустава средством группы глюкокортикостероидов (Дипроспан). Несмотря на проводимое лечение, стойкого положительного эффекта достичь не удалось. Больной направлен и госпитализирован в стационар ЦВКГ им. П.В. Мандрыка.

По нашему мнению, в случаях вызывающих сомнения протокол исследования должен быть расширен, выходя за рамки стандартов. Повторно выполнены общеклиническое, биохимическое исследование крови, мочи, рентгенологическое, а так же назначено ультразвуковое и магнитно-резонансное исследование голеностопного сустава.

На момент поступления, латеральная область голеностопного сустава представлена опухолевидным образованием неправильной формы, размерами 4х3х8см, мягкоэластичной консистенции, распространяющееся от переднелатеральных отделов стопы в проекции таранно-кубовидного сустава, огибает подковообразно нижний полюс наружной лодыжки и далее распространяется проксимально в проекции длинного

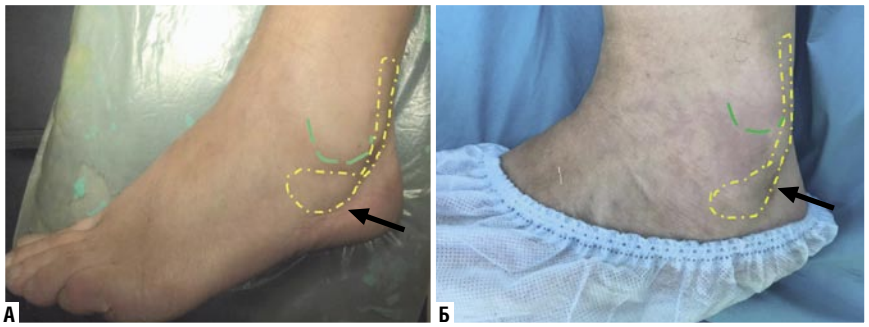

Рис. 1. Левый голеностопный сустав в положении подошвенного разгибания (А), сгибания (Б). Стрелкой указано опухолевидное образование (желтый контур). Верхушка латеральной лодыжки (зеленый контур).

Рис. 2. Прямая (А) и боковая (Б) рентгенологическая проекция левого голеностопного сустава при поступлении (тень ниже верхушки наружной лодыжки отсутствует — красный контур) и спустя 4 недели от начала заболевания (В, Г) — стрелкой указана дымчатое просветление периэнетзальных тканей (КСК комплекса), гороховидная тень ниже верхушки наружной лодыжки (красный контур).

и короткого сухожилий малоберцовой мышцы проксимально до уровня сухожильно-мышечного отдела ахиллова сухожилия (Рис. 1).

На первичных рентгенологических снимках голеностопного сустава (Рис. 2) костно-травматической патологии и косвенных признаков этезопатии не выявлено. Рентгенологической находкой стало появление округлой тени ниже верхушки наружной лодыжки спустя 4 недели. Врач рентгенолог расценил эту тень как вторичную таранную кость (talus secundarium), редко встречающуюся и в норме (Рис. 3) [7].

Однако выполнив рентгенографию контралатерального голеностопного сустава и не выявив подобного образования, удалось дифференцировать вновь возникшее образование и исключить добавочный персистирующий апофиз.

Спустя 4 недели, на контрольных рентгенологических снимках уже удалось определить характерные косвенные признаки энтезопатии КСК наружно-лодыжечного комплекса в виде уплотнения (просветления) периэнтезальных тканей, периостальной реакции таранной и пяточной кости, появлению кальцификатов (Рис. 2 В, Г).

Признаки энтезопатии КСК наружно-лодыжечного комплекса также нашли подтверждение и в результатах цветного дуплексного исследования магистральных артерий и вен нижних конечностей — утолщение и гроздевидное разрастание синовиальной оболочки длинного и короткого сухожилия малоберцовой мышцы, скопление жидкости в синовиальном влагалище последних, объем до 10 мл^3, усиление кровотока синовиальной оболочки, при исследовании в режиме цветного дуплексного сканирования (Рис. 4).

Обобщая УЗИ признаки энтезита КСК-комплекса, опишем их более подробно: нарушение нормальной фибриллярной эхоструктуры — утолщение таранно-малоберцовой связки (Рис. 4 Е), воспалительный отек — скопление жидкости вокруг сухожилия малоберцовой мышцы (Рис. 4 А, Б), в полости таранно-малоберцового

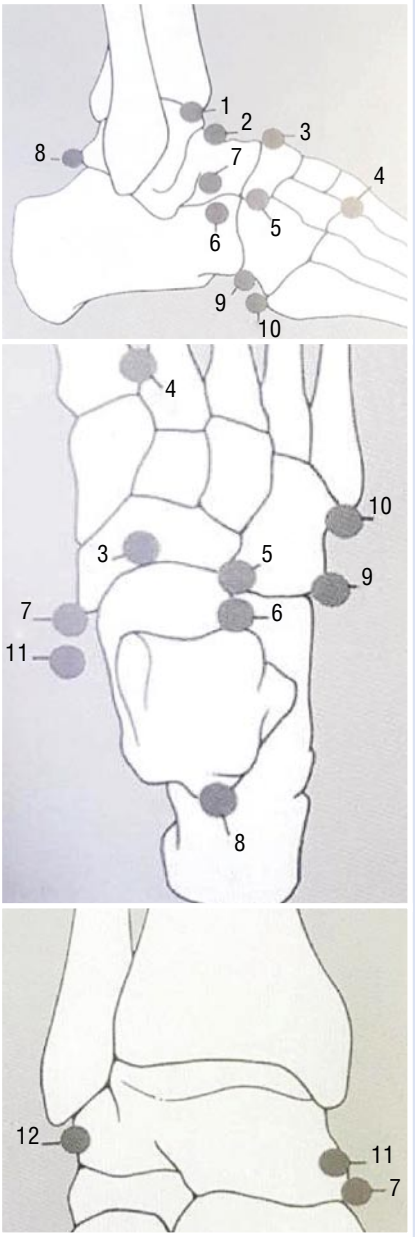

Рис. 3. Схема сверхкомплектных костей области голеностопного сустава и стопы (Труфанов Г.Е. и др., Лучевая диагностика повреждений голеностопного сустава и стопы, 2014 г.). 1 — таранно-большеберцовая кость (os talotibiale); 2 — надтаранная кость (os supratalare); 3 — надладьевидная кость (os supranaviculare); 4 — межплюсневая кость (os intermetatarsale); 5 — вторичная кубовидная кость (os cuboideum); 6 — вторичная пяточная кость (os calcaneus secundarium); 7 — наружная большеберцовая кость (os tibiale externum); 8 — треугольная кость (os trigonum); 9 — малоберцова кость (os peronaeum); 10 — весалианская кость (os vesalianum); 11 — добавочная таранная кость (talus accessorius); 12 — вторичная таранная кость (talus secundarium).

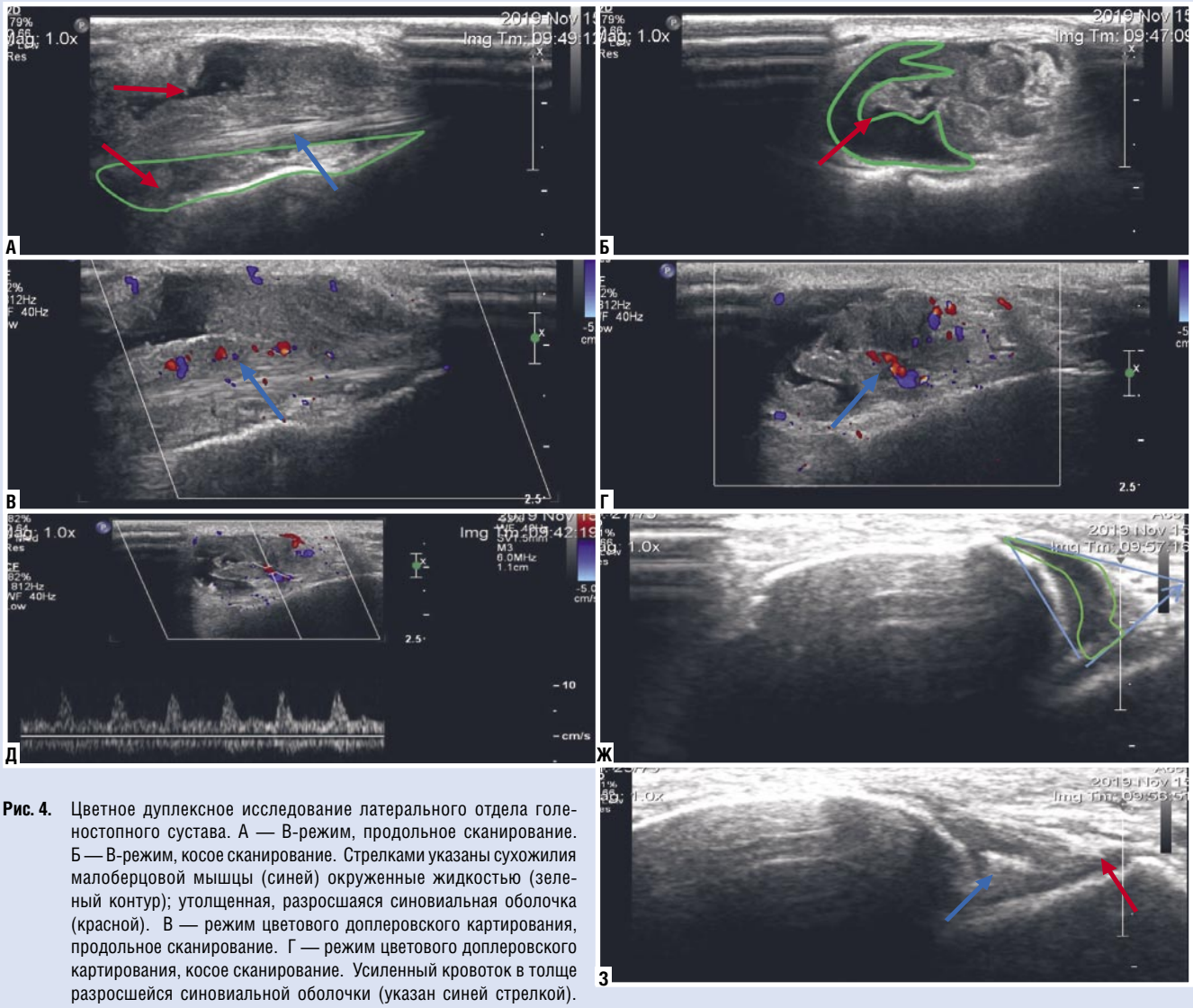

Рис. 4. Цветное дуплексное исследование латерального отдела голеностопного сустава. А — В-режим, продольное сканирование. Б — В-режим, косое сканирование. Стрелками указаны сухожилия малоберцовой мышцы (синей) окруженные жидкостью (зеленый контур); утолщенная, разросшаяся синовиальная оболочка (красной). В — режим цветового доплеровского картирования, продольное сканирование. Г — режим цветового доплеровского картирования, косое сканирование. Усиленный кровоток в толще разросшейся синовиальной оболочки (указан синей стрелкой). Д — режим цветового доплеровского картирования, косое сканирование. Артериальный кровоток в толще синовиальной оболочки. Ж — В-режим, продольное сканирование, область таранно-малоберцового сустава. Умеренное количество жидкости (выделено зеленым) в полости таранно-малоберцового сустава (синий треугольник). З — гиперэхогенное линейное образование в полости сустава (синяя стрелка), утолщенная таранно-малоберцовая связка (красная стрелка).

сустава (Рис. 4 Ж), признаки артериального кровотока в толще синовиальной оболочки (Рис. 4 В, Г, Д) и ее разрастание (Рис. 4 Б), линейное гиперэхогенное образование в зоне прикрепления таранно-малоберцовой связки (Рис. 4 Е) [11].

Признаки нарушения проходимости и клапанной недостаточности подкожных и глубоких вен исключены; в артериях общих бедренных артерий обеих нижних конечностей выявлены умеренной эхоплотности атеросклеротические бляшки, существенно не влияющие на гемодинамику, артериальный кровоток нижних конечностей не снижен, не изменен.

С целью МРТ диагностики поражения энтезокомплекса используются многопроекционные режимы T1W, T2W, STIR, а также режим с подавлением сигнала от жировой ткани (STIR) [3].

Проведеное МРТ исследование с описанием выявленных признаков энтезопатии представлено на рисунке 5.

Таким образом, МРТ картина поврежденного энтезокомплекса имеет характерные структурные изменения: утолщение, разволокнение, появление участков пониженной и повышенной плотности, микроразрывы (дефекты) волокн; в параартикулярной области визуализируются участки локального остеита и эрозивного дефекта замыкательной пластины кости [3].

В асептических условиях, отступив 2 см ниже края полюса наружной лодыжки и латерально, выполнена транскутанная пункция области скопления жидкости для проведения микроцитологического исследования.

Рост микрофлоры на стандартных микробиологических средах спустя 3, 5, 7 суток не получен. Результаты цитологического исследования с использование цифровой микроскопии представлены на рисунке 7.

Исследование выявило преобладание клеток гуморального иммунитета и белковых структур, что может является косвенным свидетельством наличия потенциального аутоантигена аутоиммунного ответа [4].

Согласно теории «синовиоэнтезийного комплекса» (Бенджамин и Мак-Гонагл, 2009 г.) — микро или частичное повреждение энтезов может активиро-

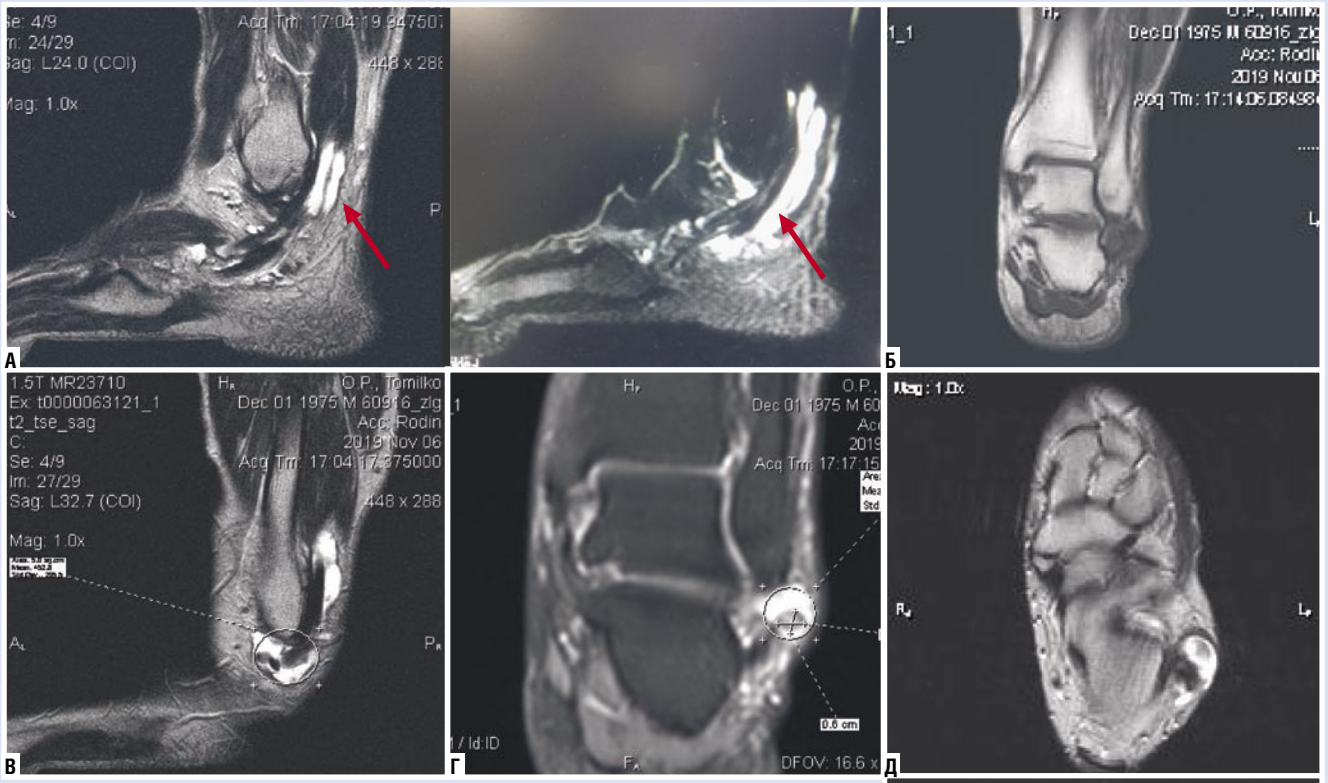

Рис. 5. Пациент Т., 48 лет. МРТ левого голеностопного сустава. А — T2-tSE-FS режим, сагиттальная проекция. Стрелкой указаны сухожилия короткой и длинной малоберцовых мышц, с их утолщением на уровне ретромалеолярной вырезки малоберцовой кости, интенсивность сигала от них повышена, в общем синовиальном влагалище сухожилий малоберцовых мышц содержится умеренное количество жидкости. Б — T1-SE режим, корональная проекция. Сухожилие короткой малоберцовой мышцы утолщено. Скопление жидкости, наличие оссификата. В — T2-tSE режим, сагиттальная проекция. Утолщение и повышенная интенсивность сигнала сухожилия короткой малоберцовой мышцы. Оссификат ниже полюса лодыжки окружен скоплением жидкости. Г — PD-tSE-FS режим, аксиальная проекция. В общем синовиальном влагалище сухожилий малоберцовых мышц содержится умеренное количество жидкости и оссификат размерами 0,6 × 0,7см. Д — T2-tSE режим, аксиальная проекция. Сухожилие короткой малоберцовой мышцы утолщено с участками гиперинтенсивного сигнала в толще сухожилия. Е — T2-tSE режим, аксиальная проекция. В общем синовиальном влагалище сухожилий малоберцовых мышц содержится умеренное количество жидкости.

вать механизмы врожденного иммунитета, которые в свою очередь, являясь агрессивными факторами по отношению к синовиально-сухожильно-костному комплексу, вызывают его вторичное повреждение, возникает порочный круг [12].

В общеклиническом анализе крови при системном анализе отмечался сдвиг формулы вправо, появление моноцитов, средне- и широко- цитоплазменных лимфоцитов. В отсутствии анамнеза и явных клинических признаков наличия вирусного заболевания, скопление лимфоцитов в микроскопии экссудативной жидкости и увеличение их в системном кровотоке свидетельствует о возможной их взаимосвязи (Рис. 8).

Проанализировав анамнез, клиническую картину, результаты обследований, пациенту проведено лечение по

Рис. 6. Транскутанная пункция периэнтезальной области, аспирация экссудативной жидкости для микроцитологического исследования.

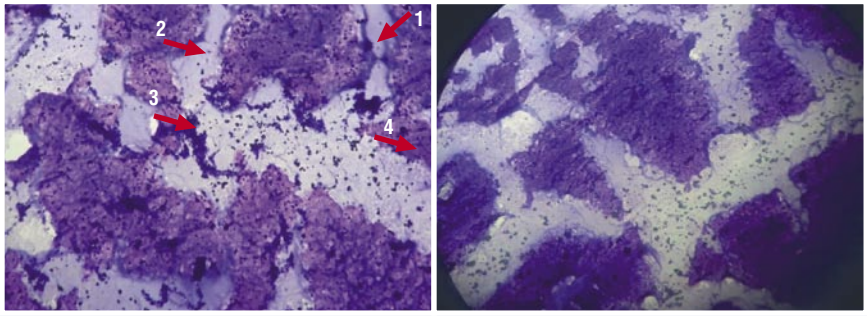

Рис. 7. Микроскопия экссудативной жидкости. Окраска по Романовскому-Гимзе. 1 — белковые свёртки; 2 — лимфоциты; 3 — кристаллы кальцинированных солей; 4 — белковая субстанция.

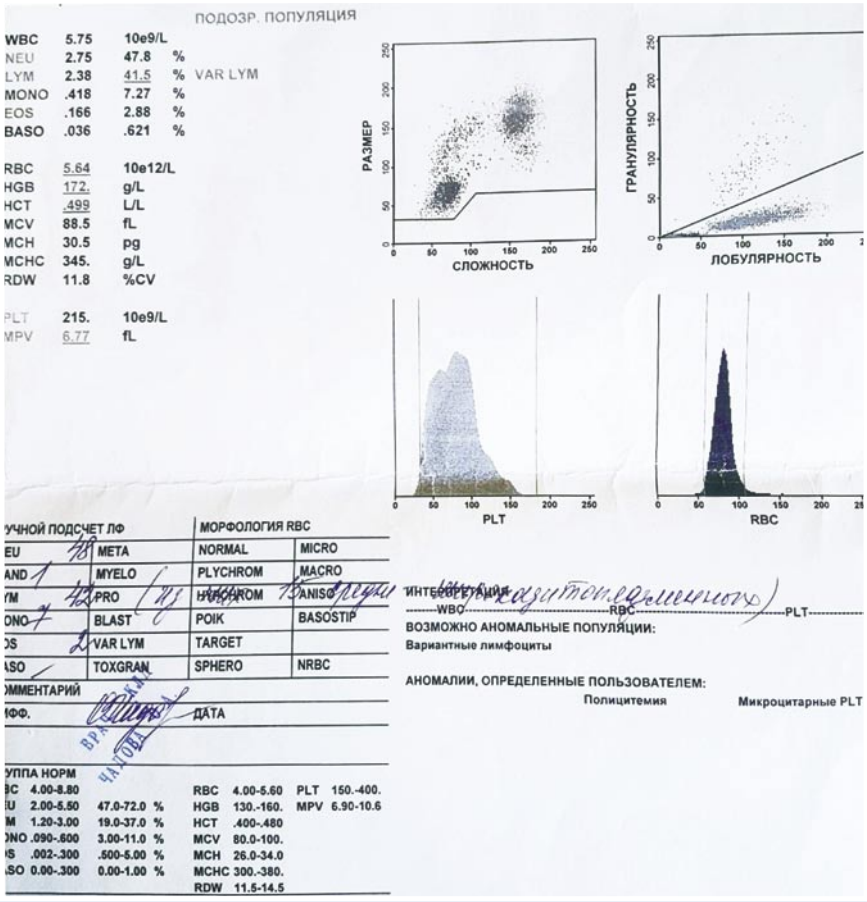

Рис. 8. Общеклинический анализ крови. Сдвиг лейкоцитарной формулы влево, повышение количества средне- и широко- цитоплазменных лимфоцитов.

поводу энтезопатии латерального лодыжечного комплекса левого голеностопного сустава.

Разработана комплексная схема лечения в зависимости от фазы воспалительного процесса с учетом этиологии агента воспаления:

I фаза (альтерация) — функциональная иммобилизация; системные и местные анальгезирующие и противовоспалительные препараты; криовоздействие.

II фаза (экссудации) для системного применения — антигистаминные, нестероидные противовоспалительные и анальгетические, антибактериальные, иммуномоделирующие средства; местно — препараты для наружного применения анальгезирующие и противовоспалительные, компрессы с антибактериальными и противовоспалительными средствами, функциональная иммобилизация задействованной анатомической области;

III фаза (пролиферации) — ударно-волновое, дистракционно-торсионное воздействие, лечебные упражнения по увеличению объема движений в задействованных суставах и повышения тонуса прилегающей мускулатуры.

IV фаза (репарации) — фокусное инъекционное введение «регенеративных коктейлей» (витаминизированной обогащенной тромбоцитарной массы с целью ремоделирования костных и мягкотканных структур КСК комплекса) [8; 9].

Заключение

Таким образом, примененная методика позволила в кратчайшие сроки нивелировать проявления энтезопатии латерального наружно-лодыжечного КСК-комплекса левого голеностопного сустава, создать условия для восстановления дегенеративно измененных тканей, среди которых были задействованы — дистальный конец короткого сухожилия малоберцовой мышцы головки V плюсневой кости, длиннное и короткое сухожилие малоберцовых мышц, таранно-пяточные сухожильные структуры, капсула голеностопного сустава.

Энтезопатия является одной из малоизученных на сегодняшний день форм поражения параартикулярных тканей, её можно характеризовать как дегенеративно-дистрофический воспалительный процесс, возникающий в местах прикрепления сухожилий, связок, капсулы сустава и фасции к кости (КСК — комплекс — энтез), при наличии общих клинических, рентгенологических, ультразвуковых, магниторезонансных и других характерных признаков, и отсутствии в плазме крови ревматоидных и схожих с ними факторов.

Авторы заявляют об отсутствии конфликта интересов (The authors declare no conflict of interest).

ЛИТЕРАТУРА/REFERENCES

1. Балабанова Р.М. Энтезиты: диагностика и лечение // *Русский медицинский журнал*. — 2012. — Т.20. — №11. — С. 538–540. [Balabanova RM. Entezity: diagnostika i lechenie. *Russkii meditsinskii zhurnal*. 2012;20(11):538–540. (In Russ).]
2. Жигало А.В., Морозов В.В., Почтенко В.В., и др. Современный подход к классификации контрактуры Дюпюитрена // *Вопросы реконструктивной и пластической хирургии*. — 2018. — Т.21 — №2. — С. 50–61. [Zhigalo AV, Morozov VV, Pochtenko VV, Chevardina MA. Modern approach to classifica-

tion of dupuytren disease. *Voprosy rekonstruktivnoi i plasticheskoi khirurgi*i. 2018;21(2):50–61. (In Russ).]
3. Зубков М.А., Андрейченко А.Е., Кретов Е.И., и др. МР-томография в сверхвысоком поле: новые задачи и новые возможности // *Успехи физических наук*. — 2019. — Т.189. — №12. — С. 1293–1314. [Zubkov MA, Andreichenko AE, Kretov EI, et al. Ultrahigh field magnetic resonance imaging: new frontiers and possibilities in human imaging. *Uspekhi Fizicheskih Nauk*. 2019;189(12):1293–1314. (In Russ).] Doi: 10.3367/ufnr.2018.12.038505.
4. Кирсанов В.А., Бордуков Г.Г., Половинко В.В. Анализ эффективности плазмотерапии при лечении энтезопатий верхней конечности. В сб.: *Технологические инновации в травматологии, ортопедии и нейрохирургии: интеграция науки и практики*. — Саратов: Амирит, 2019. — С. 116–119. [Kirsanov VA, Bordukov GG, Polovinko VV. Analiz effektivnosti plazmoterapii pri lechenii entezopatii verkhnei konechnosti. In: *Tekhnologicheskie innovatsii v travmatologii, ortopedii i neirokhirurgii: integratsiya nauki i praktiki*. Saratov: Amirit; 2019. P. 116–119. (In Russ).]
5. Кириллова Э.Р., Лапшина С.А., Мясоутова Л.И., и др. Подходы к объективизации поражения периартикулярных тканей // *Практическая медицина*. — 2008. — №1. — С. 11–14. [Kirillova ER, Lapshina SA, Myasoutova LI, et al. Podkhody k ob»ektivizatsii porazheniya periartikulyarnykh tkanei. *Prakticheskaya meditsina*. 2008;(1):11–14. (In Russ).]
6. Кундер Е.В. Реактивный артрит // *Международные обзоры: клиническая практика и здоровье*. — 2015. — №6. — С. 46–63. [Kunder EV. Reaktivnyi artrit. *Mezhdunarodnye obzory: klinicheskaya praktika i zdorov'e*. 2015;(6):46–63. (In Russ).]
7. Труфанов Г.Е., Пчелин И.Г., Пашникова И.С. *Лучевая диагностика повреждений голеностопного сустава и стопы*. Руководство. 2-е изд. — СПб.; 2014.— 368 с. [Trufanov GE, Pchelin IG, Pashnikova IS. *Luchevaya diagnostika povrezhdenii golenostopnogo sustava i stopy*. Rukovodstvo. 2nd ed. St. Petersburg; 2014. 368 p. (In Russ).]
8. Хитров Н.А. Локальная инъекционная терапия поражения параартикулярных тканей // Хирургия. Журнал им. Н.И. Пирогова. — 2017. — №11.— С. 44–50. [Khitrov D. Local injection therapy of damage of paraarticular tissue. *Khirurgiya. Zhurnal im. N.I. Pirogova*. 2017;(11):44–50. (In Russ).] Doi: 10.17116/hirurgia20171144-50.
9. Шутов Ю.М., Шутова М.З., Новиков Н.Д. и др. Оптимальное лечение эпикондилита плеча // *Journal of Siberian Medical Sciences*. — 2015. — №3. — С. 47. [Shutov YuM, Shutova MZ, Novikov ND, et al. Optimum treatment of epicondilitis of brachium. *Journal of Siberian Medical Sciences*. 2015;(3):47. (In Russ).]
10. Abate M, Carlo LD, Salini V, Schiavone C. Metabolic syndrome associated to non-inflammatory Achilles enthesopathy. *Clin Rheumatol*. 2014;33(10):1517–1522. Doi: 10.1007/s10067-014-2524-3.
11. Arend CF. Role of sonography and magnetic resonance imaging in detecting deltoideal acromialenthesopathy: an early finding in the diagnosis of spondyloarthritis and an under-recognized cause of posterior shoulder pain. *J Ultrasound Med*. 2014;33(4): 557–561. Doi: 10.7863/ultra.33.4.557.
12. Benjamin M, McGonagle D. The enthesis organ concept and its relevance to the spondyloarthropathies. *Adv Exp Med Biol*. 2009;649:57–70. Doi: 10.1007/978-1-4419-0298-6_4.
13. Dennis MG, Kay-Geert AH, Ai LT. Differentiation between osteoarthritis and psoriatic arthritis: implications for pathogenesis and treatment in the biologic therapy era. *Rheumatology (Oxford)*. 2015;54(1):29–38. Doi: 10.1093/rheumatology/keu328.
14. Gleb S, Itzhak R. Enthesis as a target organ in rheumatic diseases: an expanding frontier. *Clin Rheumatol*. 2017;36(10):2163–2165. Doi: 10.1007/s10067-017-3749-8.
15. Juneja SC, Defects in tendon, ligament, and enthesis in response to genetic alterations in key proteoglycans and glycoproteins: a review. *Arthritis*. 2013;2013:4812. Doi: 10.1155/2013/154812.
16. Wang X, Xie L, Crane J. Aberrant TGF-β activation in bone tendon insertion induces enthesopathy - like disease. *J Clin Invest*. 2018;128(2):846–860. Doi: 10.1172/JCI96186.

СОЧЕТАННАЯ СТРАТЕГИЯ ЛЕЧЕНИЯ ОСТРОГО КОРОНАРНОГО СИНДРОМА И ТРАНЗИТОРНОЙ ИШЕМИЧЕСКОЙ АТАКИ

Бочаров А.В.*, Блинов А.А.
ОГБУЗ «Костромская областная клиническая больница имени Королева Е.И.», Кострома

DOI: 10.25881/BPNMSC.2020.35.57.030

Резюме. Случай успешного одномоментного интервенционного лечения острого коронарного синдрома с подъемом сегмента ST и острого каротидного синдрома

Ключевые слова: острый коронарный синдром, острый каротидный синдром, транизиторная ишемическая атака, клинический случай.

CLINICAL CASE OF A COMBINED STRATEGY FOR TREATMENT OF ACUTE CORONARY SYNDROME AND TRANSIENT ISCHEMIC ATTACK

Bocharov A.V.*, Blinov A.A.
Kostroma Regional Clinical Hospital named after Korolev E.I., Kostroma

Abstract. The case of successful simultaneous intervention treatment of acute coronary syndrome with ST segment elevation and acute carotid syndrome

Keywords: acute coronary syndrome, acute carotid syndrome, transient ischemic attack, clinical case.

В настоящее время заболевания системы кровообращения прежде всего ИБС и острое нарушение мозгового кровообращения являются главными причинами смертности населения в РФ [1]. Согласно рекомендациям по диагностике и лечению заболеваний периферических артерий Европейского общества кардиологов в группе больных с гемодинамически значимым поражением брахиоцефальных артерий диагностируется значимое атеросклеротическое поражение коронарного русла примерно в 50% случаев [2], сравнимые данные приводятся и в других исследованиях [5; 6]. Про-

* e-mail: bocharovav@mail.ru