

## СОВРЕМЕННЫЕ ТЕХНОЛОГИИ В ХИРУРГИИ СРЕДОСТЕНИЯ

Шевченко Ю.Л., Аблицов А.Ю.\*, Ветшев П.С., Аблицов Ю.А.,  
Василяшко В.И., Орлов С.С., Лукьянов П.А., Крячко В.С.ФГБУ «Национальный медико-хирургический Центр  
имени Н.И. Пирогова» Минздрава России, Москва

DOI: 10.25881/BPNMSC.2020.82.77.001

**Резюме.** На большом клиническом материале проведено сравнение видеоторакоскопических, робот-ассистированных и стандартных (торакотомия, стернотомия) операций при новообразованиях средостения. Миниинвазивные операции являются практически безопасными и наиболее обоснованными методами оперативного лечения. Выполнение миниинвазивной операции позволяет избежать большого разреза грудной стенки, и тем самым уменьшить стрессовое воздействие хирургического вмешательства на организм. Результаты миниинвазивных операций выгодно отличаются от результатов операций, выполненных из стернотомии и торакотомии.

Цель: улучшение результатов лечения пациентов с новообразованиями средостения.

Методы: основу для исследования составили 875 больных, оперированных в отделениях торакальной хирургии НИИГХ ММА им. И.М. Сеченова и ФГБУ «НМХЦ им. Н.И. Пирогова» МЗ РФ с 2000 по 2018 гг. Видеоторакоскопические операции выполнены 641 пациенту, робот-ассистированные — 42, стандартные (стернотомия, торакотомия) — 192 пациентам. 291 пациент госпитализирован для уточнения диагноза и его морфологической верификации: 187 из них выполнена торакоскопическая биопсия лимфоузлов средостения при медиастиальной лимфаденопатии, 104 — торакоскопическая биопсия при лимфомах средостения. 584 пациента с новообразованиями средостения госпитализированы для радикального хирургического лечения, что удалось выполнить у 97% больных. 6 пациентам выполнена циторедуктивная операция.

**Ключевые слова:** видеоторакоскопия, робот-ассистированная, средостение, миастения, тимома, киста, невринома.

Хирургия новообразований средостения считается одним из наиболее сложных разделов торакальной хирургии, требующая хорошего знания топографической анатомии, прецизионной техники и высокой квалификации хирурга, а также точной дооперационной диагностики [1–5]. Эти высокие требования особенно актуальны в условиях интенсивно развивающейся в последние годы высокотехнологичной миниинвазивной хирургии.

До недавнего времени для доступа к органам средостения применяли стернотомию (в разных вариантах) и торакотомию. В 90-х годах прошлого века на смену им пришли торакоскопические операции, которые характеризуются меньшей хирургической травмой, быстрым восстановлением пациентов после операции, хорошим косметическим эффектом [1; 3; 5–12]. Дальнейший прогресс миниинвазивной хирургии привел к появлению роботизированных хирургических комплексов (РХК) [9; 13–19]. Робот-ассистированная хирургия является принципиально новым направлением миниинвазивной хирургии. Особенность ее заключается в том, что во время операции хирург находится на удалении от операционного стола, за консолью хирурга, управляя

## MODERN TECHNOLOGIES IN SURGERY OF THE MEDIASTINUM

Shevchenko Yu.L., Ablicov A.Yu.\*, Vetshev P.S., Ablicov Yu.A., Vasilashko V.I.,  
Orlov S.S., Lukyanov P.A., Kryachko V.S.

Pirogov National Medical and Surgical Center, Moscow

**Abstract.** Video-thoracoscopic, robot-assisted and standard (thoracotomy, sternotomy) operations for mediastinal neoplasms were compared on a large clinical material. Minimally invasive operations are practically safe and the most reasonable methods of surgical treatment. Performing a minimally invasive operation allows you to avoid a large incision of the chest wall, and thus reduce the stressful impact of surgery on the body. The results of minimally invasive operations differ favorably from the results of operations performed from sternotomy and thoracotomy.

Aim: Improvement of treatment results in patients with mediastinal neoplasms.

Methods: the study was based on 875 patients operated in the departments of thoracic surgery of the NITS Sechenov University and in Pirogov National Medical and Surgical Center from 2000 to 2018. Video-thoracoscopic operations were performed in 641 patients, robot-assisted — 42, standard (sternotomy, thoracotomy) — 192 patients. 291 patients were hospitalized to clarify the diagnosis and its morphological verification: 187 of them underwent thoracoscopic biopsy of mediastinal lymph nodes in mediastinal lymphadenopathy, 104 — thoracoscopic biopsy for mediastinal lymphomas. 584 patients with mediastinal neoplasms were hospitalized for radical surgical treatment, which was performed in 97% of patients. 6 patients underwent cytoreductive surgery.

**Keywords:** videothoracoscopy, robot-assisted, mediastinum, myasthenia gravis, thymoma, cyst, nevrioma.

РХК с помощью манипуляторов. Возможности новых миниинвазивных методов в хирургии новообразований средостения до настоящего времени не определены, равно как недостаточно сведений по сравнительному анализу видеоторакоскопических и робот-ассистированных операций (РАО).

## Клинический материал

Для изучения возможностей высокотехнологичных операций в хирургии средостения изучены результаты лечения 875 больных, оперированных в отделениях торакальной хирургии НИИГХ ММА им. И.М. Сеченова и ФГБУ «НМХЦ им. Н.И. Пирогова» МЗ РФ с 2000 по 2018 гг. Среди них мужчин — 263, женщин — 612. Средний возраст составил 45,7 лет. Для выполнения оперативного вмешательства применяли различные доступы (табл. 1).

291 пациент госпитализирован для уточнения диагноза и его морфологической верификации: 187 из них выполнена торакоскопическая биопсия лимфоузлов средостения при медиастиальной лимфаденопатии, 104 — торакоскопическая биопсия при лимфомах средостения.

\* e-mail: a\_alexei@mail.ru

Табл. 1. Оперативный доступ при удалении новообразований средостения

Характер доступа	Число пациентов	
	Абс.	%
Частичная стернотомия	141	16
Полная стернотомия	15	1,7
Торакотомия	25	2,9
Торакоскопия	641	73,3
РАО	42	4,8
Цервикотомия и торакоскопия	11	1,3
ВСЕГО	875	100

584 пациента с новообразованиями средостения госпитализированы для радикального хирургического лечения, что удалось выполнить у 97% больных. 6 пациентам выполнена циторедуктивная операция.

Торакоскопические операции при удалении новообразований средостения применяем с 2001 г., РАО — с 2010 г. Постепенно, по мере освоения, миниинвазивные технологии заменили «открытые» классические операции, а с 2015 г. при удалении опухолей средостения мы их не применяли.

Торакоскопические операции при расположении новообразования в переднем средостении выполняли в положении больного для передне-боковой торакотомии. Места введения троакаров в большинстве операций были следующие: торакоскоп — в 6-м межреберье по передней подмышечной линии, два других троакара — в 5-м межреберье по среднеключичной линии и в 3-м межреберье по задней подмышечной линии.

Операции на среднем средостении выполняли в положении больного для задне-боковой или боковой торакотомии также через три троакара. Торакоскоп вводили в большинстве наблюдений в 8–9 межреберье по лопаточной линии. Троакары для инструментов вводили межреберьями выше и ниже на максимально возможном удалении как от торакоскопа, так и друг от друга. При вмешательствах на заднем средостении больной находился в положении на животе.

Методика расположения портов для РАО существенно не отличалась от торакоскопических вмешательств. Главной оценкой адекватности расположения портов служило отсутствие «конфликта» инструментов, то есть столкновений манипуляторов робота. Чаще оперировали через правую плевральную полость. Это связано с большим пространством в правой плевральной полости и лучшими возможностями для движения манипуляторов, а также тем, что при операции на переднем средостении, выполняемом через левую плевральную полость один из троакаров (медиальный) может оказывать давление на сердце, приводя в некоторых позициях к нарушениям сердечной деятельности.

Интраоперационные осложнения наблюдали у одного больного во время видеоторакоскопической операции в период освоения новой технологии: кровотечение из внутренней грудной вены потребовало торакотомии и

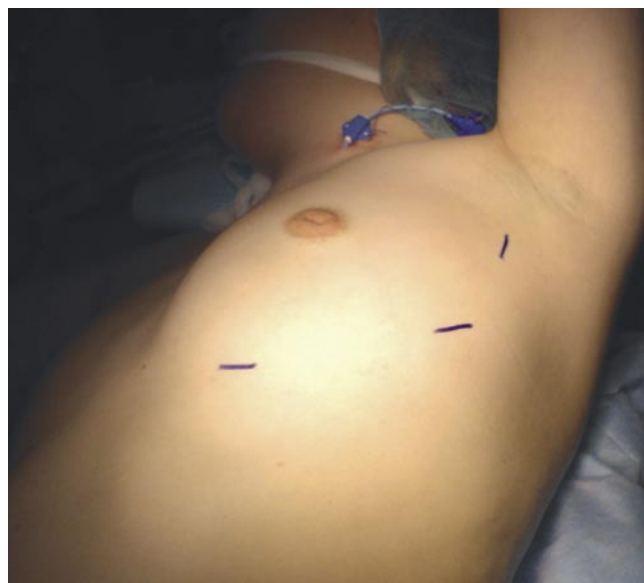

Рис. 1. Доступ к переднему средостению.

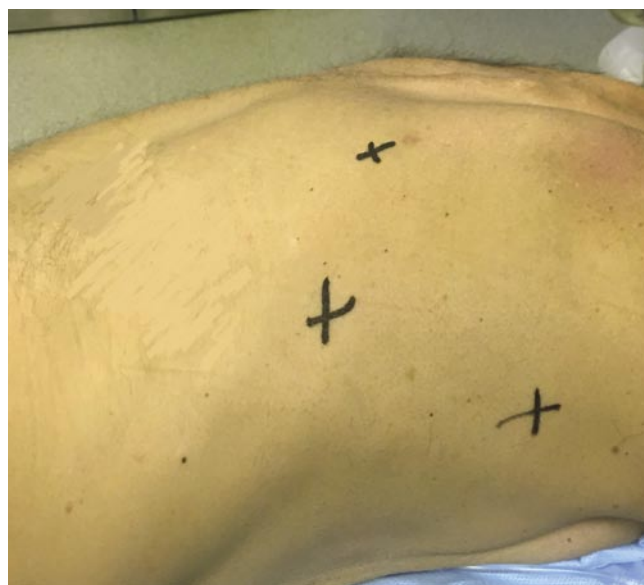

Рис. 2. Доступ к заднему средостению.

остановки кровотечения. Послеоперационные осложнения возникли у 7 (0,8%) пациентов. В трех случаях развился миастенический криз, у двух пациентов — лимфорейя, у одного — инфаркт миокарда и у одного — пневмония.

Послеоперационная летальность составила 0,2%. Умерло 2 больных тимоматами после их удаления при стернотомии. У одного пациента развился инфаркт миокарда, у второго — медиастинит, полиорганная недостаточность.

Летальных исходов после миниинвазивных операций не наблюдали. Характер заболеваний представлен в таблице 2.

Табл. 2. Распределение больных по характеру заболевания

Характер заболевания	Число больных	
	Абс.	%
Заболевания вилочковой железы	417	47,7%
Медиастинальная лимфаденопатия	187	21,4%
Лимфопролиферативное заболевание	99	11,4%
Кисты средостения	77	8,8%
Нейрогенные опухоли	59	6,9%
Зоб (загрудинный и внутригрудной)	14	1,6%
Абсцессы	7	0,8%
Тератомы	6	0,7%
Прочие (фибромы, липомы)	9	1%
ВСЕГО	875	100%

### Хирургия вилочковой железы

Особое место в ряду операций в средостении занимают вмешательства на вилочковой железе, составляющие по нашим данным почти половину (48%) всех анализируемых операций. Среди них тимэктомия при генерализованной миастении, выполненная 211 больным, и тимомтимэктомия (206 больных) при тимоме, часто сочетающейся с генерализованной миастенией, что определяет дополнительную тяжесть этой категории оперированных нами больных.

Преимущества видеоторакоскопической тимэктомии по сравнению с тимэктомией из стернотомного доступа доказаны работами многих хирургов [1; 2; 4–6; 10; 15–17; 19], и хотя сегодня доля их невелика, они постепенно отыгрывают позиции у традиционной хирургии. По данным П.К. Яблонского с соавт. (2017) анализ отечественной литературы за последние 10 лет показал, что видеоторакоскопическая тимэктомия выполнена 43% пациентов с генерализованной миастенией. Частота послеоперационных осложнений составила 7,7 — 17% и 10 — 30%, а летальность 0 — 2,6% и 0 — 3,7% при видеоторакоскопической и открытой тимэктомии, соответственно. Возможности РАО в лечении больных генерализованной миастенией в нашей стране не изучались.

Проведена сравнительная оценка 23 робот-ассистированных и 28 видеоторакоскопических тимэктомий. Больные оперированы в период с 2010 по 2015 гг.

Показанием к оперативному лечению при генерализованной миастении была средняя или тяжелая степень тяжести заболевания с вовлечением в процесс краниобульбарной мускулатуры, прогрессирующее течение миастении [2; 6; 9]. Все больные проходили консервативное лечение под наблюдением сотрудников Московского Миастенического Центра.

Алгоритм обследования больного генерализованной миастенией, показания и противопоказания к операции вне зависимости от предполагаемого хирургического доступа для выполнения тимэктомии были едиными, а подготовку больных к хирургическому лечению проводили по одинаковым схемам. Оперативные вмешательства

Табл. 3. Сравнительная оценка непосредственных результатов тимэктомий

Показатель	Робот-ассистированная тимэктомия (23 пациента)	Торакоскопическая тимэктомия (28 пациентов)	
Время операции, мин	149,0±45,0	112,0±23,0	P>00,5
Средняя кровопотеря, мл	35,7±7,3	40,0±12,7	P>00,5
Сроки дренирования плевральной полости, сутки	1,3±0,3	1,2±0,4	P>00,5
Продолжительность приема анальгетиков, сутки	1,34±0,5	1,42±0,8	P>00,5
П/о койко-день, сутки	4,87±2,50	6,50±3,25	P>00,5

стремились выполнять после достижения медикаментозной компенсации заболевания.

Осложнений во время операций не было. В послеоперационном периоде продленная ИВЛ потребовалась одному пациенту из 23 после РАО и двум из 28 после торакоскопической.

Для сравнения непосредственных результатов робот-ассистированных и видеоторакоскопических тимэктомий анализу и оценке были подвергнуты длительность операции и дренирования плевральной полости, нахождения в отделении реанимации и стационаре, объем кровопотери (табл. 3).

Сравнительная оценка непосредственных результатов показала отсутствие существенных различий между робот-ассистированной и видеоторакоскопической тимэктомией. Большая длительность робот-ассистированной тимэктомии связана с меньшим, чем при торакоскопии опытом. Необходимо отметить, что с приобретением опыта длительность операции сокращалась (в настоящее время торакоскопическая тимэктомия занимает 60–70 минут, робот-ассистированная тимэктомия 90–100 минут).

При сравнении затрат на хирургическое вмешательство средний показатель при РАО составил 272434±19894 руб., при применении ВТС — 115,688±88,184, что обусловлено большей стоимостью расходных материалов на РАО.

Изучение отдаленных результатов робот-ассистированной операции показало, что полное восстановление утраченных функций и трудоспособности, отсутствие потребности в проведении какой-либо терапии миастении достигнуты у 12 (52,1%) из 23 больных генерализованной миастении. У 6 больных (26,1%) отмечено значительное улучшение состояния после операции на фоне двукратного снижения потребности в антихолинэстеразных препаратах. У 5 больных (21,8%) получен удовлетворительный результат.

Ранее, в 2004 г. на основе изучения 40-летнего опыта лечения больных генерализованной миастенией нами было показано, что улучшение различной степени от-

мечено после тимэктомии, выполненной из частичной стернотомии, у 82,4% больных [7].

Для оценки возможностей миниинвазивных операций при эпителиальных новообразованиях вилочковой железы изучены результаты хирургического лечения 145 больных. Пациентов с генерализованной миастенией было 114 (78,6%), с компрессионным синдромом средостения — 17 (11,7%), с бессимптомным течением — 14 (9,7%). У больных генерализованной миастенией чаще наблюдали умеренную (36,8%) и среднюю (26,3%) степень слабости бульбарной и дыхательной мускулатуры.

Средний размер опухоли вилочковой железы у больных генерализованной миастенией ( $5,2 \pm 2,9$  см) был достоверно меньше, чем при компрессионном синдроме средостения ( $9,1 \pm 3,2$  см), однако наименьший размер тимомы был у пациентов с асимптомным течением заболевания ( $4,6 \pm 1,0$  см).

Большинство больных (73,1%) имели I стадию заболевания, которой соответствуют полностью инкапсулированные и инвазивные опухоли тимуса, прорастающие медиастинальную плевру. Новообразования вилочковой железы IV A стадии, имеющие плевральные метастазы, отмечены всего в 2 (1,4%) случаях.

Резектабельность определяли на основании данных МСКТ органов грудной полости. При подозрении на инвазивный рост новообразования МСКТ дополняли внутривенным введением контрастного вещества.

В зависимости от технологии операции пациенты разделены на 3 группы. Первую группу (ВТС) составил 51 пациент, оперированный видеоторакоскопическим методом. Во вторую группу (РХК da Vinci) вошли 16 больных. В третьей группе (СТТ) 78 пациентам выполнено вмешательство из «открытого» доступа, включающего в себя стернотомию и торакотомию. Пациенты в группах не имели существенных различий по полу, возрасту, срокам от начала заболевания, степени тяжести миастенических проявлений, характеру сопутствующей патологии, что позволяет считать представленные группы однородными и сопоставимыми.

Анализ непосредственных результатов ТТЭ подтверждает преимущества миниинвазивных методов по сравнению с открытыми вмешательствами (табл. 4).

Общее время вмешательств было больше в группе робот-ассистированной ТТЭ, а наименьшими эти показатели были в группе «открытых» операций. При этом различия по данным параметрам были статистически достоверны ( $p < 0,05$ ).

При «открытых» вмешательствах у 6 (7,7%) из 78 пациентов были отмечены осложнения в послеоперационном периоде: миастенический криз — 2 наблюдения (2,6%), внутриплевральное кровотечение — 2 случая (2,6%), пневмоторакс — 1 (1,3%), фибрилляция предсердий — 1 (1,3%). Послеоперационное течение осложнилось в одном случае (2%) после видеоторакоскопического удаления опухоли тимуса в виде ухудшения миастенического

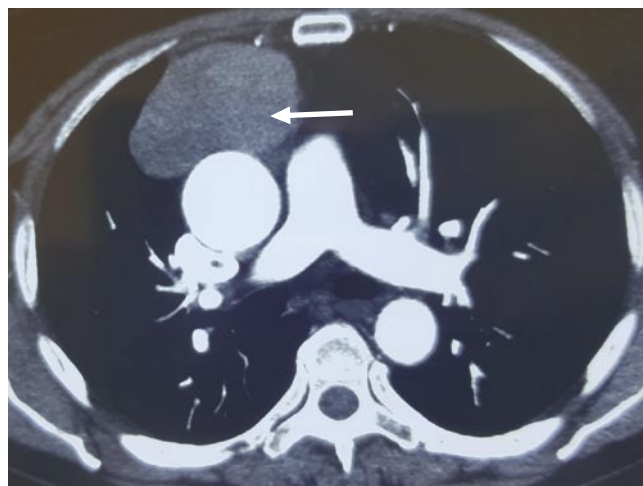

Рис. 3. КТ (органов грудной клетки) с в/в контрастированием. Стрелкой указана тимома.

Табл. 4. Сравнение непосредственных результатов тимомтимэктомий

Показатель	ВТС	РА	СТТ	
Средняя продолжительность вмешательства в группах (мин)	$93,6 \pm 25,0$	$139,7 \pm 25,1$	$91,2 \pm 33,4$	$p < 0,05$
Среднее количество экссудата (мл)	$214,4 \pm 52,3$	$203,9 \pm 49,8$	$285,8 \pm 61,7$	$p < 0,05$
Средняя продолжительность дренирования (сут.)	$1,6 \pm 0,7$	$1,4 \pm 0,5$	$2,1 \pm 0,6$	$p < 0,05$
Средний послеоперационный койко-день (сут.)	$6,5 \pm 1,8$	$6,1 \pm 1,4$	$10,1 \pm 3,6$	$p < 0,05$

статуса, который потребовал продленной искусственной вентиляции легких до 2 суток, что объясняется тяжелым течением миастении 3В у больного. В группе «открытых» операций было зафиксировано 2 (2,6%) летальных исхода. Летальных исходов в группе миниинвазивных операций не отмечено. При этом различия по этому параметру между группами были статистически недостоверны ( $p > 0,05$ ).

Видеоторакоскопическое и робот-ассистированное удаление опухоли вилочковой железы сопровождаются меньшим хирургическим стрессом, который в конечном итоге приводит к уменьшению кровопотери и экссудации по дренажам, снижению интенсивности болевого синдрома, более легкому течению послеоперационного периода и быстрому восстановлению больных, имея при этом хороший косметический эффект. В то же самое время отмечено отсутствие очевидных различий по сравниваемым показателям между группами больных, оперированных с использованием МИТ.

Отдаленные результаты оперативного лечения больных тимоматами отслежены в сроки от 1 года до 5 лет. В первую очередь изучали онкологический аспект хирургического вмешательства. Для решения этого во-

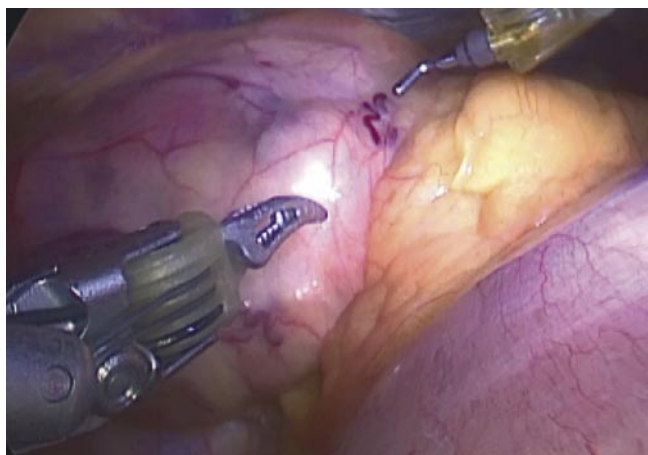

Рис. 4. Роботассистированное удаление тимомы и клетчатки переднего средостения.

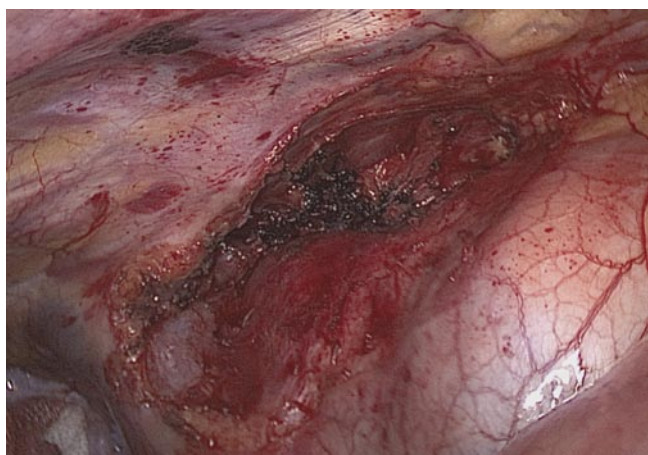

Рис. 5. Окончательный вид операционного поля.

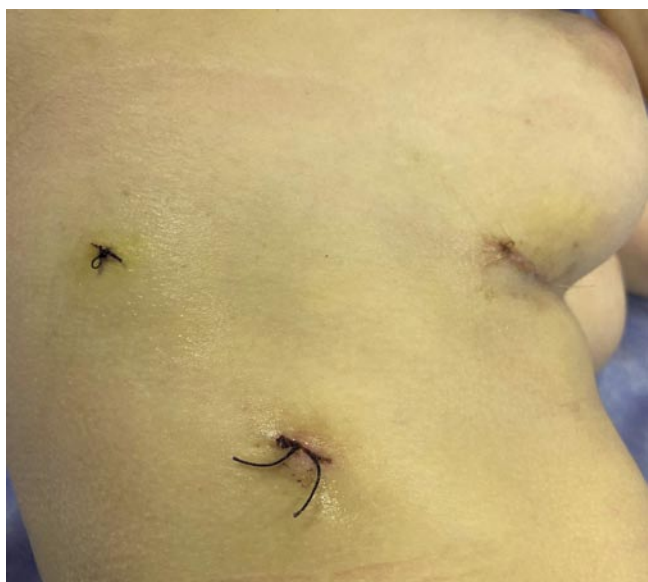

Рис. 6. 3-и сутки после операции.

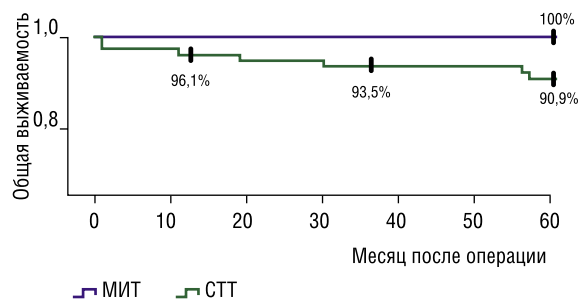


Рис. 7. Кривая общей выживаемости больных по Каплан-Майеру после радикальных операций (событие – смерть): МИТ-миниинвазивные технологии, СТТ – стернотомия и торакотомия.

проса пациентам в течение пяти лет ежегодно выполняли компьютерную томографию органов грудной клетки.

При анализе отдаленных результатов 137 радикальных ТТЭ выявлен достоверно лучший показатель общей продолжительности жизни группы пациентов, оперированных при помощи МИТ, чем «открытым» методом ( $p \leq 0,05$ ). Однолетняя общая выживаемость больных после стернотомии и торакотомии составила 96,1%, трехлетняя — 93,5%, пятилетняя — 90,9%. В связи с отсутствием летальных исходов в течение всего периода наблюдения в группе радикальных миниинвазивных вмешательств этот показатель остался на уровне 100% (Рис. 7).

У больных генерализованной миастенией проводили анализ выраженности и эффективности компенсации миастенических расстройств после операции согласно международной классификации клинических проявлений (G. Keynes) через 12, 36 и 60 месяцев. К концу первого года наблюдения у пациентов после «открытого» вмешательства чаще встречался эффект С, который отмечен 81,9% случаев. На втором месте в группе стернотомии и торакотомии в равном количестве были представлены эффект В и D (по 5,6%). В группе миниинвазивной ТТЭ после первого года наблюдения эффект С был выявлен у 73,8% пациентов. Однако на втором месте по частоте был только эффект В (14,4%). При этом статистически значимые различия по этим критериям в сравниваемых группах нами не выявлены ( $p \geq 0,05$ ). Следует отметить, что через год после «открытых» операции двух больных с эффектом С беспокоил хронический болевой синдром в области постстернотомного рубца, а у троих пациентов сохранялись явления парестезии в области операции.

К окончанию пятого года наблюдения у пациентов после миниинвазивной ТТЭ эффект А и В составили 33,3% и 45,8%, соответственно. В то время как в группе «открытых» операций по-прежнему чаще встречался эффект С (52,3%), а эффект В составил лишь (29,2%). На этот раз статистические различия по этим параметрам между группами оказались достоверными ( $p \leq 0,05$ ).

Сравнение полученных за последние годы данных об отдаленных результатах лечения больных тимомами и генерализованной миастенией так же как лечение больных генерализованной миастенией показывает прогресс в лечении этой тяжелой категории больных.

### Хирургия кист средостения

Кисты средостения занимают второе место по частоте среди всех радикально оперированных новообразований средостения. В настоящее время многие хирурги, как и мы, придерживаются мнения, что большинство кист средостения являются показанием к операции для профилактики возможных осложнений [15]. Мы наблюдали два случая нагноения кист. Ранняя операция обеспечивает более легкое удаление новообразования, а длительное динамическое наблюдение способствует образованию сращения кисты с окружающими органами и тканями и усложняет вмешательство. Динамическое наблюдение возможно только при бессимптомных тонкостенных кистах небольшого размера (до 3 см), как правило, это кисты перикарда.

Миниинвазивные технологии удаления кист средостения в настоящее время применяют многие хирурги. При большинстве кист средостения торакоскопическая операция не вызывает серьезных технических трудностей. Следует отметить, что для профилактики рецидива заболевания киста должна быть удалена полностью. Для облегчения выделения кисты первым шагом необходимо выполнить пункцию кисты и аспирацию ее содержимого, что позволяет удерживать кисту эндозажимом и облегчает ее мобилизацию. Однако при длительном существовании кист, воспалительных изменениях в кисте и окружающих тканях могут возникать значительные технические трудности во время операции. В подобных ситуациях возможно оставление небольшого участка кисты, сращенной с жизненно важными структурами средостения. Для профилактики рецидива заболевания внутренняя стенка оставленного участка кисты должна быть дезинтегрирована путем электрокоагуляции.

Изучены клиника и результаты лечения 39 больных с кистами средостения, оперированных видеоторакоскопически с сентября 2015 по декабрь 2018 года. Мужчин было 13, женщин — 26. Возраст пациентов от 21 до 70 лет. Средний возраст 46,3 лет. У 20 больных заболевание протекало бессимптомно, 19 предъявляли различные жалобы. Наиболее частой жалобой была боль в грудной клетке

Большинство кист (24) находились в переднем средостении. У 7 пациентов кисты располагались в среднем отделе средостения, у 4 — в заднем средостении. У 23 больных размер кист не превышал 5 см, у 12 он был от 5 до 10 см. У 4 пациентов диаметр кист был более 10 см.

Все операции выполнены с применением миниинвазивных технологий. Осложнений во время и после операции, конверсии в открытую операцию, летальных

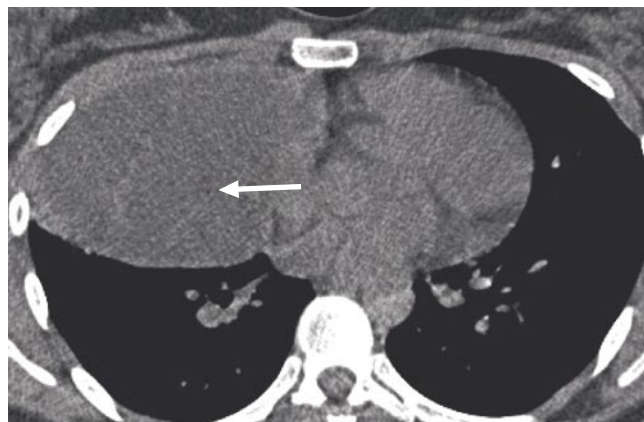

Рис. 8. КТ(грудной клетки). Стрелкой указана киста средостения.

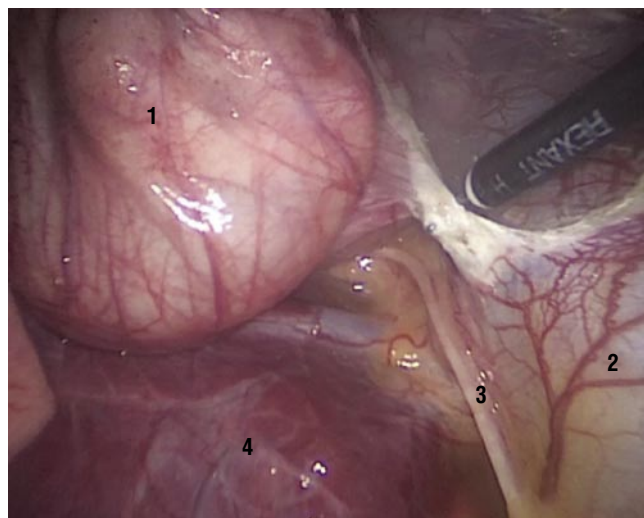


Рис. 9. Выделение кисты средостения (1 – киста, 2 – перикард, 3 – диафрагмальный нерв, 4 – верхняя доля правого лёгкого).

исходов не наблюдали. Средняя длительность нахождения в стационаре составила 6,2 суток.

В наших наблюдениях наиболее многочисленной группой (12) были кисты перикарда. У 2 из них интраоперационно диагностирован дивертикул перикарда. Кисты ВЖ выявлены у трети больных кистами средостения. Бронхогенные кисты составляют другую третью часть всех кистозных образований средостения. Бронхогенные кисты чаще чем другие кисты средостения протекали с клиническими проявлениями, которые зависели от размера и ее места положения [9; 16]. При них чаще возникали трудности во время вмешательства. У 6 больных бронхогенная киста была удалена полностью. У 2 больных в случае плотного сращения стенки кисты с жизненно важными структурами и опасностью их повреждения часть кисты была оставлена. Для профилактики рецидива заболевания слизистая оставленного участка кисты была электрокоагулирована.

### Хирургия нейрогенных опухолей средостения

Третьими по частоте радикально оперированными новообразованиями средостения являются нейрогенные опухоли. Однако, среди новообразований заднего средостения они встречаются наиболее часто. Их излюбленной локализацией является реберно-позвоночное углубление.

Обязательным методом обследования при новообразовании средостения является КТ. При его расположении в реберно-позвоночном углублении и подозрении на распространение опухоли в спинномозговой канал 15 больным выполнена МРТ. Из 49 оперированных больных с нейрогенными опухолями у 7 (14%) через межпозвоночное отверстие опухоли проникали в спинномозговой канал.

Все больные оперированы с применением миниинвазивных технологий. 6 больным выполнена робот-ассистированная операция (РХК Да Винчи), 8 — видео-ассистированная, 35 — торакоскопическая. Трудностей при их выполнении не наблюдали. 7 больных с опухолями типа «песочные часы» оперированы совместно с нейрохирургами. Первым этапом в положении на животе (5 больных) или для задне-боковой торакотомии (2 больных) бригадой нейрохирургов выполнено микрохирургическое удаление экстрадурального образования позвоночного канала, после чего торакальными хирургами торакоскопически удалена внутригрудная часть опухоли. Средняя длительность РАО составила 155,8+22 минуты, видеоторакоскопической 118,6+30,7 минут.

Интра- и послеоперационных осложнений не наблюдали. Пациенты пребывали в стационаре от 4 до 13 (в среднем 7,4) суток.

### Обсуждение

Большинство новообразований средостения у взрослых, с которыми на практике встречается торакальный хирург, в отличие от пациентов детского возраста, протекают клинически доброкачественно. Однако, несмотря на доброкачественный характер заболевания, они требуют хирургического вмешательства. Показаниями к операции являются профилактика малигнизации, компрессионного синдрома, гнойные и другие осложнения, а также морфологическое подтверждение диагноза.

При злокачественных новообразованиях средостения радикальная операция редко оказывается возможной, что в большинстве случаев вызвано местной распространенностью опухоли, прорастанием ее в жизненно важные структуры средостения: сердце, крупные сосуды, позвоночник. Во многих случаях проведение лучевой и химиотерапии оказывается более эффективным. Однако для проведения этого лечения необходимо гистологическое исследование, что также является показанием к операции.

Таким образом, не возникает сомнений в необходимости хирургического вмешательства при выявлении новообразования средостения. С 90-х годов прошлого

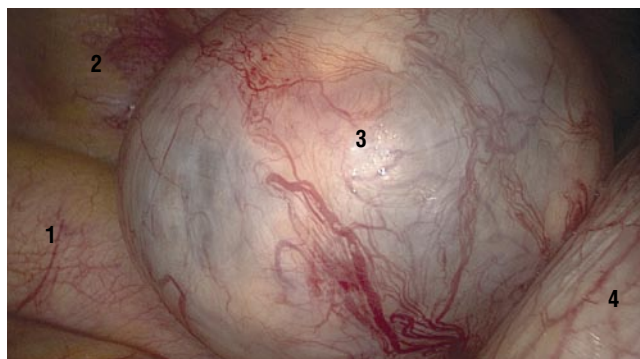

Рис. 10. Ревизия плевральной полости слева у пациентки с невриномой средостения (1 – аорта, 2 – грудная стенка, 3 – невринома, 4 – диафрагма).

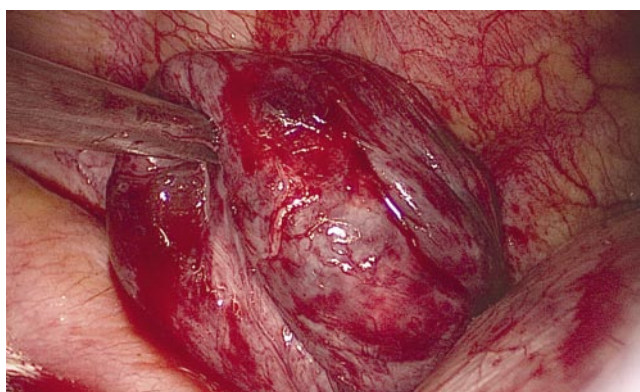

Рис. 11. Выделение неврины средостения.

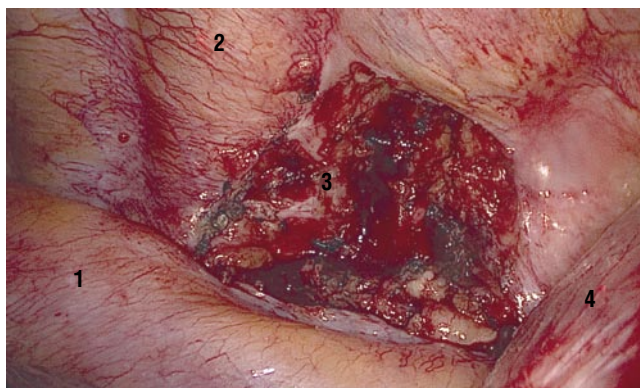


Рис. 12. Вид после удаления опухоли (1 – аорта, 2 – грудная стенка, 3 – ложе опухоли, 4 – диафрагма).

века на смену стернотомии и торакотомии пришли торакоскопические операции, для которых характерно более быстрое восстановление больных и лучший, по сравнению с «открытыми» методами, косметический эффект [1–3; 7–11]. Дальнейший прогресс миниинвазивной хирургии привел к появлению РХК [9; 13–19]. Робот-ассистированная хирургия является принципиально новым направлением миниинвазивной хирургии.

Особенность ее заключается в том, что при выполнении операции хирург не находится у операционного стола и не касается эндоскопических инструментов, а управляет ими с помощью робота.

Несмотря на почти два десятилетия с момента первой РАО и еще большего срока с первого торакоскопического вмешательства по поводу опухоли средостения, многие вопросы применения миниинвазивных операций не решены до настоящего времени. Спорным остается выбор стороны операции. Обладая опытом операций на средостении через правую и левую плевральные полости, мы при расположении опухоли в переднем средостении предпочитаем правосторонний доступ, считая, что этот доступ, благодаря более просторному операционному полю, дает больше преимуществ при мобилизации опухоли. Спорным остается вопрос о максимальном размере новообразования, при котором возможна миниинвазивная операция. Большинство публикаций сообщает о размере удаленной тимомы в 3 см. Некоторые хирурги считают, что не следует применять миниинвазивную технологию при опухоли больше 5–6 см [10]. Мы, как и некоторые хирурги [1; 18], считаем, что большой размер не является абсолютным противопоказанием к операции, хотя и усложняет ее. Нам удавалось выполнять радикальные операции при диаметре новообразования больше 10 см. Главным при определении резектабельности является отсутствие признаков связи опухоли с крупными сосудами средостения. Прорастание в перикард или легочную ткань так же не является противопоказанием для миниинвазивного вмешательства.

Анализируя наш опыт и данные литературы, можно заключить, что миниинвазивные операции (видеоторакоскопические или робот-ассистированные) при новообразованиях средостения являются практически безопасными и наиболее обоснованными методами оперативного лечения. Выполнение миниинвазивной операции позволяет избежать большого разреза грудной стенки, и тем самым уменьшить стрессовое воздействие хирургического вмешательства на организм. Результаты миниинвазивных операций выгодно отличаются от результатов операций, выполненных из стернотомии и торакотомии. Анализ полученных результатов свидетельствует о безопасности и высокой клинической эффективности торакоскопической и робот-ассистированной ТТЭ в лечении больных новообразованиями вилочковой железы и миастении. Нам представляется, что в настоящее время большинство операций по поводу новообразований средостения может выполняться с применением миниинвазивных технологий. Это оказывается возможным при тимомах, невриномах, кистах, внутригрудном расположении зоба, тератомах и других редких опухолях. В то же время «открытые» операции сохраняют свою актуальность, например, при облитерации плевральной полости, прорастании тимомы в левую плечеголовную вену и показаниях к ее резекции и других.

Применение современных роботизированных технологий в узком анатомическом пространстве, содержащем жизненно важные структуры, позволяет улучшить визуализацию операционного поля, повысить прецизионность вмешательства путем более тщательной диссекции мелких сосудистых и нервных структур, уменьшить вероятность осложнений. Фактор меньшей хирургической агрессии не только ускоряет восстановление больных после операции, но и оказывает положительное влияние на отдаленные результаты лечения. Недостатками робот-ассистированной операции являются ее стоимость, превышающая эти показатели при торакоскопических вмешательствах, невозможность клипирования сосудов, отсутствие тактильной чувствительности, однако эти недостатки компенсируются удобством выполнения операции, лучшим изображением операционного поля и высокой прецизионностью. Тем не менее, несмотря на преимущества РАО, сегодня мы отдаем предпочтение торакоскопическим операциям.

**Авторы заявляют об отсутствии конфликта интересов (The authors declare no conflict of interest).**

#### ЛИТЕРАТУРА/REFERENCES

1. Аллаhverдиев А.К. Аналитические и методологические основы эндоскопии опухолей торакальной локализации: Автореф. дис. ... д-ра мед. наук. — М.; 2016. [Allakhverdiev A.K. *Analiticheskie i metodologicheskie osnovy endokhirurgii opukholei torakal'noi lokalizatsii*. [dissertation abstract] Moscow; 2016. (In Russ).]
2. Мачаладзе З.О., Полоцкий Б.Е., Давыдов М.И. *Нейрогенные опухоли средостения. Пособие для врачей*. — М.; 2012. [Machaladze ZO, Polotskii BE, Davydov MI. *Neirogennye opukholi sredosteniya. Posobie dlya vrachei*. Moscow; 2012. (In Russ).]
3. Пищик В.Г. *Новообразования средостения: принципы дифференциальной диагностики и хирургического лечения*: Автореф. дис. ... д-ра мед. наук. — М.; 2008. [Pishchik VG. *Novoobrazovaniya sredosteniya: printsipy differentsial'noi diagnostiki i khirurgicheskogo lecheniya*. [dissertation abstract] Moscow; 2008. (In Russ).]
4. Шевченко Ю.Л., Ветшев П.С., Ипполитов Л.И., и др. Сорокалетний опыт хирургического лечения генерализованной миастении // *Хирургия. Журнал им. Н.И. Пирогова*. — 2004. — №5 — С. 32–38. [Shevchenko YuL, Vetshev PS, Ippolitov LI, et al. *Sorokaletnii opyt khirurgicheskogo lecheniya generalizovannoi miastenii*. *Khirurgiia*. 2004;(5):32–38. (In Russ).]
5. Yablonskii P, Kudriashov G, Pischik V, Sigal E. Thymic MIS: state of the art across the world (Russian Federation). *J Vis Surg*. 2017;3:119. Doi: 10.21037/jovs.2017.07.14.
6. Кондратьев А.В. *Клинические и патофизиологические аспекты видеоторакоскопической тимэктомии в хирургическом лечении генерализованной миастении*: Дис. ... д-ра мед. наук. — М.; 2006. [Kondrat'ev AV. *Klinicheskie i patofiziologicheskie aspekty videotorakoskopicheskoi timektomii v khirurgicheskome lechenii generalizovannoi miastenii*. [dissertation] Moscow; 2006. (In Russ).]
7. Санадзе А.Г. *Миастения и миастенические синдромы*. — М.: Литтерра; 2012. [Sanadze AG. *Miasteniya i miastenicheskie sindromy*. Moscow: Litterra; 2012. (In Russ).]
8. Яблонский П.К., Пищик В.Г., Нуралиев С.М., и др. Торакоскопические операции при новообразованиях средостения // *Вестник Санкт-Петербургского университета. Медицина*. — 2008. — №2 — С. 119–127. [Yablonsky PK, Pishchik VC, Nuraliev SM, et al. *Video-assisted thoracic surgery for mediastinal neoplasms*. *Vestnik Sankt-Peterburgskogo universiteta. Meditsina*. 2008;(2):119–127. (In Russ).]
9. Melfi FM, Fanucchi O, Mussi A. Minimally invasive mediastinal surgery. *Ann Cardiothoracic Surg*. 2016;5(1):10–17. Doi: 10.3978/j.issn.2225-319X.2015.12.03.



10. Rakovich G, Deslauriers J. Video-assisted and minimally-invasive open chest surgery for the treatment of mediastinal tumors and masses. *J Vis Surg*. 2017;3:25. Doi: 10.21037/jovs.2017.01.01.
11. Rowse PG, Roden AC, Corl FM, et al. Minimally invasive thymectomy: the Mayo Clinic experience. *Ann Cardiothorac Surg*. 2015;4(6):519–526. Doi: 10.3978/j.issn.2225-319X.2015.07.03.
12. Szolkowska M, Szczepulska-Wojcik E, Maksymiuk B, Burakowska B. Primary mediastinal neoplasms: a report of 1.005 cases from a single institution. *J Thorac Dis*. 2019;11(6):2498–2511. Doi: 10.21037/jtd.2019.05.42.
13. Ветшев П.С., Аблицов А.Ю., Аблицов Ю.А., Лукьянов П.А. Робот-ассистированная хирургия новообразований средостения // *Вестник НМХЦ им. Н.И. Пирогова*. — 2017. — Т.12. — №3 — С. 101–107. [Vetshev PS, Ablicov AYU, Ablicov YuA, Lukjanov PA. Robot-assisted surgery of tumor of mediastinum. *Bulletin of Pirogov National Medical & Surgical Center*. 2017;12(3):101–107. (In Russ).]
14. Шевченко Ю.Л. От Леонардо да Винчи к роботу «ДА ВИНЧИ» // *Вестник НМХЦ им. Н.И. Пирогова*. — 2007. — Т.2. — №1 — С. 15–20. [Shevchenko YuL. Ot Leonardo da Vinchi k robotu «DA VINChI». *Bulletin of Pirogov National Medical & Surgical Center*. 2007;2(1):15–20. (In Russ).]
15. Шевченко Ю.Л., Аблицов А.Ю., Ветшев П.С., и др. Робот-ассистированная тимэктомия в лечении генерализованной миастении // *Вестник НМХЦ им. Н.И. Пирогова*. — 2017. — Т.12. — №1 — С. 15–20. [Shevchenko YuL, Ablicov AYU, Vetshev PS, et al. Robot-assisted thymectomy in the treatment of myasthenia gravis. *Bulletin of Pirogov National Medical & Surgical Center*. 2017;12(1):15–20. (In Russ).]
16. Ismail M, Swierzy M, Ruckert JC. State of the art of robotic thymectomy. *World J Surg*. 2013;37(12):2740–2746. Doi: 10.1007/s00268-013-2250-z.
17. Kumar A, Asaf BB. Robotic thoracic surgery: the state of art. *J Minim Access Surg*. 2015;11(1):60–67. Doi: 10.4103/0972-9941.147693.
18. Marulli G, Comacchio G, Stocca F, Zampieri D. Robotic-assisted thymectomy: current perspectives. *Robot Surg*. 2016;3:53–63. Doi: 10.2147/RSRR.S93012.
19. Straughan DM, Fontaine JP, Toloza EM. Robotic-assisted videothoracoscopic mediastinal surgery. *Cancer Control*. 2015;22(3):326–330. Doi: 10.1177/107327481502200310.