

КЛИНИЧЕСКИЕ НАБЛЮДЕНИЯ • CLINICAL OBSERVATIONS

ОСЛОЖНЕНИЯ ПОСЛЕ МИНИИНВАЗИВНОЙ
КОРОНАРНОЙ ХИРУРГИИ

Черкасов М.Ф.¹, Сидоров Р.В.²,
Галашокян К.М.*¹, Черкасов Д.М.¹,
Базилевич А.В.¹

DOI: 10.25881/20728255_2026_21_2_145

¹ ФГБОУ ВО «Ростовский государственный
медицинский университет», Ростов-на-Дону

² ГБУ РО «БСМП» в г. Ростове-на-Дону,
Ростов-на-Дону

Резюме. Обоснование: хирургия занимает ведущую роль в лечении коронарных артерий. Миниинвазивная коронарная хирургия (МИКХ) сочетает преимущества как традиционного шунтирования, так и эндоваскулярных процедур. С увеличением числа подобных миниинвазивных операций можно ожидать и рост количества пациентов с послеоперационными раневыми осложнениями. Цель: улучшение результатов лечения раневых осложнений после МИКХ. Материалы и методы: исследование проводилось на базе кардиохирургических и хирургических отделений. В наблюдении приняли участие 5 пациентов с инфекцией области хирургического вмешательства после MIDCAB. Среди участников было 3 (60%) женщины и 2 (40%) мужчины. Во всех клинических наблюдениях диагностирован сахарный диабет 2 типа; в 3 (60%) случаях зафиксировано ожирение II степени, в 2 (40%) случаях – I степени. Результаты: среднее время появления осложнений составило 6,6 суток. Хирургические обработки проводились в среднем 2,2 раза, вакуумная терапия начиналась через 13,8 дней с длительностью – 9,6 суток в переменном режиме. В среднем проводилось 5 перевязок. Антибактериальная терапия длилась 11,4 суток. Вторичные швы накладывались примерно через 10 суток. В единичном наблюдении отмечено формирование свищей, рецидивов не было. Заключение: клинический опыт показывает, что вакуумная терапия ускоряет переход раны к заживлению, сокращая сроки ее закрытия и восстановление трудоспособности пациентов.

Ключевые слова: миниинвазивная коронарная хирургия, раневая инфекция, вакуум-терапия.

WOUND COMPLICATIONS AFTER MINIMALLY INVASIVE
CORONARY SURGERY

Cherkasov M.F.¹, Sidorov R.V.², Galashokyan K.M.*¹, Cherkasov D.M.¹,
Bazilevich A.V.¹

¹ Rostov State Medical University, Rostov-on-Don, Russia

² State Budgetary Institution of the Rostov Region "Emergency Hospital"
in Rostov-on-Don, Rostov-on-Don, Russia

Abstract. Rationale. Minimally invasive coronary surgery (MICS) combines advantages of both traditional bypass surgery and endovascular procedures. As minimally invasive surgeries become more common, postoperative wound complications are likely to rise. Objective: improve the outcomes of wound complications after minimally invasive coronary surgery. Methods: the study was conducted in cardiosurgical and surgical departments. Study included 5 patients with surgical site infection after MIDCAB. There were 3 (60%) women and 2 (40%) men among the participants. All clinical cases were diagnosed with type 2 diabetes, and 3 (60%) cases had grade II obesity, while 2 (40%) cases had grade I obesity. Results: average time for wound complications was 6.6 days. Surgical treatments were performed an average of 2.2 times, and vacuum therapy began after 13.8 days, lasting 9.6 days in an intermediate mode. On average, 5 dressings were performed. Antibacterial therapy lasted 11.4 days. Secondary sutures were applied approximately 10 days later. In a single case, a fistula was formed, but there were no recurrences. Conclusion: clinical experience shows that vacuum therapy accelerates the transition of the wound to healing, reducing the time required for wound closure and restoring the patients' ability to work after MICS.

Keywords: coronary artery bypass, wound healing, surgical wound infection, negative-pressure wound therapy.

Актуальность

Сердечно-сосудистые заболевания на протяжении 20 лет остаются на первом месте среди причин смертности в мире. Хирургические методы занимают лидирующую позицию в лечении поражения коронарных артерий, ежегодно в России выполняется более 57 тыс. операций на открытом сердце по поводу заболеваний сердца [1].

Стернотомия широко применяется как способ доступа благодаря её относительной простоте и эффективности: она позволяет хорошо видеть все основные структуры сердца и крупные сосуды [2].

Однако, несмотря на преимущества срединной стернотомии, основными недостатками доступа являются травматичность и риск инфекционных осложнений. Частота послеоперационных стерномедиастинитов составляет 0,8–1,5% после стернотомии с летальностью до 50% [3]. Увеличение числа операций, выполняемых из стернотомного доступа, будет приводить к росту абсолютного количества пациентов с инфекцией в области вмешательства [4].

Чрескожные коронарные вмешательства бесспорно являются менее травматичными по сравнению с коронарным шунтированием, однако, главным недо-

статком их остается достаточно высокая частота рестеноза и повторных реваскуляризации. Попытки ученых объединить достоинства коронарного шунтирования и миниинвазивность эндоваскулярных вмешательств привели к появлению перспективного направления в кардиохирургии – миниинвазивная коронарная хирургия (МИКХ). Данная методика рассматривается как первый этап выполнения гибридной коронарной реваскуляризации при многососудистом поражении у пациентов с высоким риском хирургического вмешательства. Способы миниинвазивного коронарного шунтирования можно разделить на MIDCAB

* e-mail: galashokian_km@rostgmu.ru

(Minimally invasive direct coronary artery bypass), MICSCAB (Minimally invasive multivessel coronary artery bypass) и TECAB (Totally endoscopic coronary artery bypass). MIDCAB – это выполнение единственного анастомоза между внутренней грудной артерии (ВГА) и ПМЖВ (LIMA-to-LAD) через торакотомический доступ с использованием специальных ретракторов [5]. Согласно различным авторам, частота раневых осложнений при использовании указанных миниинвазивных методик составляет от 1,1% до 1,3% [6; 7].

Лечение ран вакуум-терапией (VAC-терапия) стало прорывом в лечении глубокой раневой инфекции грудной клетки [3]. Очень популярный в настоящее время в хирургии метод отрицательного давления совершил своеобразный прорыв в лечении пациентов на первом этапе заболевания [8]. Однако и он нуждается в дополнительном обосновании с точки зрения выбора режимов отрицательного давления и безопасности.

Несмотря на смену парадигмы «традиционного» лечения и широкое внедрение вакуум-терапии, течение глубокой стерильной инфекции не прекращает носить хронический и упорно рецидивирующий характер. Лечение постстернотомного медиастинита усложняет рост числа количества гериатрических и коморбидных пациентов [9].

Цель исследования: улучшение результатов лечения раневых осложнений после малоинвазивной коронарной хирургии.

Клиническое исследование проводилось на базе кардиохирургических и хирургических отделений ФГБОУ ВО РостГМУ Минздрава России в период с 2023 по 2025 гг.

В серию клинических наблюдений включено 5 пациентов с инфекцией области хирургического вмешательства после оперативного лечения ИБС в виде MIDCAB (Minimally invasive direct coronary artery bypass) в рамках гибридной коронарной реваскуляризации (Рис. 1). Всем пациентам выполнено маммарокоронарное шунтирование с передней межжелудочковой ветвью.

Гендерный состав включал женщин в 3 (60%) наблюдениях, а мужчин – 2 (40%), средний возраст составил 63 года. Сопутствующая патология в клинических наблюдениях была следующая: во всех клинических наблюдениях (100%) отмечался сахарный диабет 2 типа, в 3 (60%) наблюдениях выявлено ожирение 2 степени, в 2 (40%) – 1 степени, в 1 (25%) наблюдении верифицирован вирусный гепатит С.

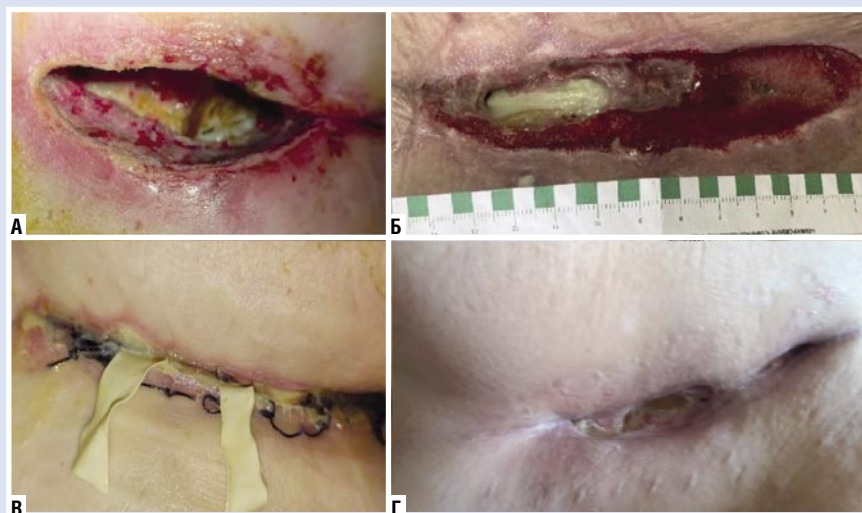


Рис. 1. Осложнённые послеоперационные раны после МИКХ.

Табл. 1. Результаты лечения серии клинических случаев (n = 5)

Показатель	Среднее значение
Время начала раневых осложнений, дни	6,6
Количество хирургических обработок, шт	2,2
Время начала вакуумной терапии, дни	13,8
Режимы вакуумной терапии	Переменный
Количество микробиологических посевов до уменьшения бактериологической напряженности (<10 ⁵ КОЕ/г)	1,8
Длительность антибактериальной терапии, дни	11,4
Длительность вакуумной терапии, дни	9,6
Количество смен вакуумных повязок, шт	5
Время наложения вторичных швов, дни	10
Формирование свищей, шт	1
Рецидив заболевания, шт	0

Вакуумная терапия осуществлялась по разработанному протоколу с учетом типа выполненной операции и стадии раневого процесса. Для проведения терапии с отрицательным давлением использовали системы ATMOS S042 VivanoTec и PICO.

Исход и результаты последующего наблюдения

Системный воспалительный ответ отмечен у 4 (80%) пациентов. Рост гемокультуры установлен в 1 (20%) случае. В 100% основным инфекционным агентом являлся *Staphylococcus aureus*, который в 1 (25%) наблюдений был MRSA. При микробиологическом исследовании раневого отделяемого в 5 (100%) случаях выделен *Staphylococcus aureus*, в 2 (40%) – *Staphylococcus epidermidis*, в 1 (25%) – *Pseudomonas aeruginosa*, в 1 (25%) – *Escherichia coli*. В раневом отделяемом монокультура

отмечалась в 3-х посевах (60%), а ассоциация микробов выявлена в 2-х (40%) наблюдениях, при этом ассоциации были представлены двумя видами микроорганизмов.

Неудовлетворительных результатов в нашей серии клинических наблюдений отмечено не было. Длительность наблюдения за пациентами составила 15 месяцев, при этом рецидивов заболевания не зафиксировано. Результаты проведенного лечения представлены в таблице 1.

Клиническое наблюдение 1.

Пациент Г., 67 лет, мужчина с диагнозом: стенокардия напряжения ФК III, атеросклероз коронарных артерий (многососудистое поражение), постинфарктный кардиосклероз (2018 г.), ХСН IIА, ФК III NYHA. Сопутствующая патология: нарушение сердечного ритма по типу вентрикулярной экстрасистолии, контролируемая гипертоническая бо-

лезнь III стадии, риск 4 (очень высокий), атеросклероз экстракраниального отдела брахиоцефальных артерий (Стеноз 30% ОСА слева, Стеноз 25% ВСА слева); хронический бронхит курильщика, ДН 0.

Больному выполнена прямая реваскуляризация миокарда: миниинвазивное коронарное шунтирование с использованием ранорасширителя ThoraTrak MICS: МКШ с ПМЖВ в условиях параллельного ИК.

В послеоперационном периоде у больного отмечено нагноение послеоперационной раны. При микробиологическом исследовании раневого отделяемого возбудителем явился *Staphylococcus aureus* 10^7 КОЭ/мл с чувствительностью ко всей панели антибиотиков кроме ампициллина. Удалены кожные швы, проводились ежедневные перевязки с открытым ведением раны, с применением антисептиков и мазевых повязок. Этиотропная антибактериальная терапия включала применение цефоперазон с сульбактамом 1+1 г и ванкомицин 1 г по 2 раза в день внутривенно капельно. Вакуумная терапия была начата спустя неделю после удаления швов (Рис. 2).

Пациенту выполнялась круглосуточная вакуумная терапия, перевязки проводились каждые 48–72 часа. Контрольное микробиологическое исследование раневого отделяемого спустя неделю установило отсутствие роста микрофлоры. Длительность лечения отрицательным давлением составила 12 дней, после чего наложены вторичные швы. На 12 сутки удалены вторичные швы установлено полное заживление (Рис. 3).

Клиническое наблюдение 2.

Пациентка П., 73 лет, находилась на лечении в клинике РостГМУ по поводу свища передней грудной стенки, остеомиелит 6, 7 ребер слева. В анамнезе у пациентки 2 месяца назад выполнено миниинвазивное коронарное шунтирование по поводу ИБС, стенокардия напряжения, ФК I. У больной отмечена следующая сопутствующая патология: сахарный диабет 2 типа, целевой уровень гликозилированного гемоглобина 7,5%, ожирение 2 степени, нарушение ритма сердца по типу вентрикулярной экстрасистолии, ХСН 2А, ФК 2, гипертоническая болезнь II стадия, 2 степень, риск 4.

В послеоперационном периоде отмечались раневые осложнения со стороны торакотомной раны, проводилось амбулаторное лечение по месту жительства с применением мазевых повязок. С течением времени у больной сформирова-

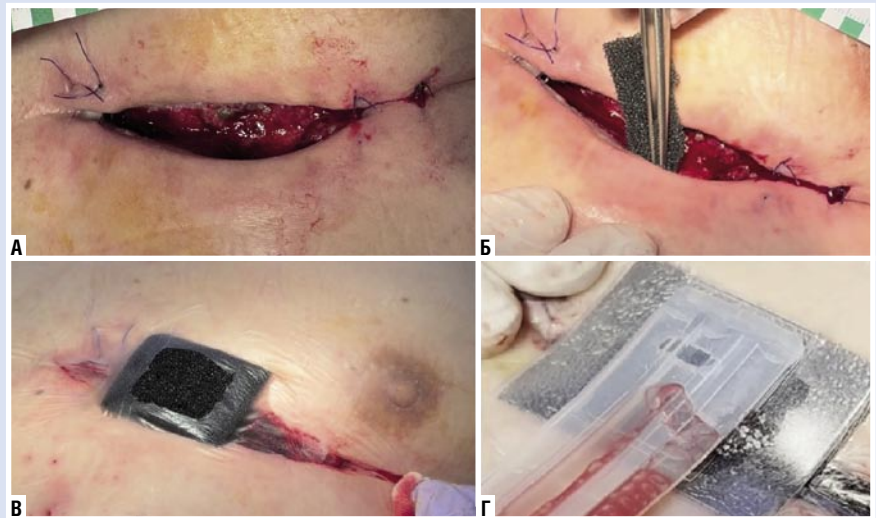


Рис. 2. Клиническое наблюдение лечения пациента Г., 67 лет., начало лечения. А – послеоперационная рана перед началом вакуумной терапии; Б – установка губчатого компонента вакуумной повязки; В – наклеивание полупроницаемого повязки; Г – подключение к вакуумному аппарату и начало терапии контролируемым отрицательным давлением.

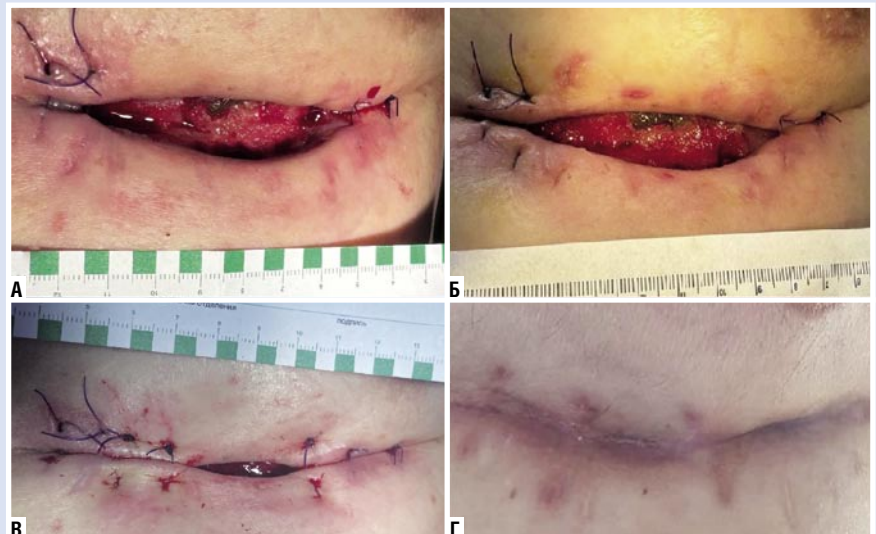


Рис. 3. Клиническое наблюдение лечения пациента Г., 67 лет., результат заживления раны. А – вид раны через 48 часов после лечения; Б – вид послеоперационной раны через неделю лечения; В – вид раны на 12 день лечения перед наложением вторичных швов; Г – полное заживление, рубцевание, вид раны спустя месяц после снятия вторичных швов.

ровался длительно незаживающий раневой дефект с плотными каллезными краями (Рис. 4 А). Пациентке выполнено микробиологическое исследование раневого отделяемого – *Staphylococcus aureus* 10^7 КОЭ/г, чувствительный ко всей панели антибиотиков кроме ампициллина. По данным СКТ органов грудной клетки – воспалительный инфильтрат на фоне постоперационных изменений в мягких тканях грудной клетки слева на уровне передних отрезков 6–7 ребер, остеомиелит хрящевой части 7 ребра (Рис. 4 Б–Г).

Пациентке под наркозом была выполнена операция иссечения свища, сек-

вестрэктомия, резекция 6, 7 ребер слева. Послеоперационная рана была оставлена открыта и сразу после операции начата круглосуточная вакуумная терапия в переманном режиме (Рис. 5 А). Проводилась этиотропная антибактериальная терапия согласованная с клиническим фармакологом: цефоперазон с сульбактамом 1+1 г и ванкомицин 1 г 2 раза в сутки внутривенно капельно, в течение 12 суток, затем перорально клиндамицин 150 мг 4 раза в день 6 суток. Получен отрицательный результат микробиологического исследования раневого отделяемого. На 6 сутки лечения отрицательным давлением, на-

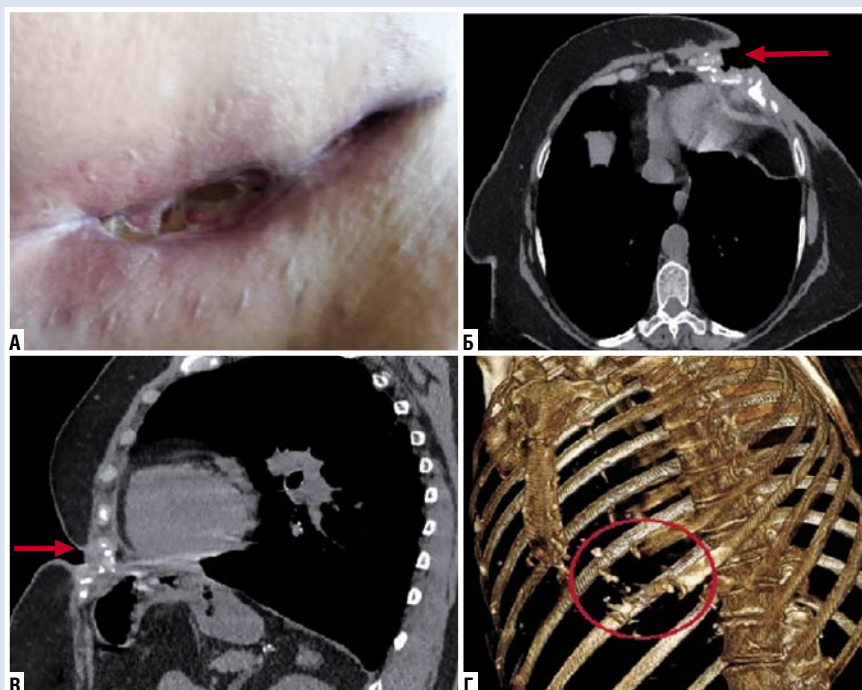


Рис. 4. Клиническое наблюдение П., 73 года. А – локальный статус раны передней брюшной стенки; Б – аксиальный срез КТ, стрелкой указана зона раневого дефекта и поражения костных структур; В – сагитальный срез КТ, стрелкой указан патологический процесс; Г – компьютерная 3D модель.

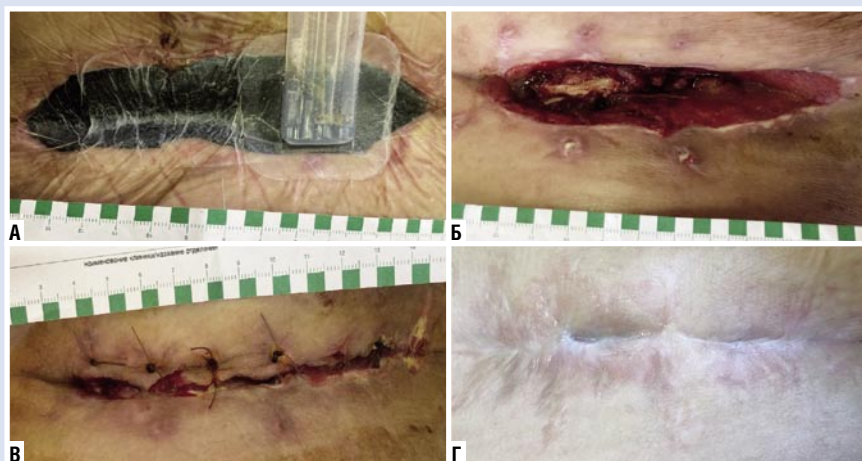


Рис. 5. Клиническое наблюдение П., 73 года, послеоперационное лечение. А – 6 сутки после операции, установлена вакуумная повязка; Б – послеоперационная рана после 6 дней вакуумной терапии, перед наложением узловых швов; В – 4-е сутки после наложения вторичных швов; Г – вид послеоперационной раны спустя месяц после снятия швов.

ложены редкие узловы швы по Донати (Рис. 5 Б, В). На 12 сутки швы полностью удалены, полное заживление зафиксировано на 16 сутки после наложения швов.

Обсуждение

Инфекции области хирургического вмешательства (ИОХВ) являются социально-экономической проблемой современного здравоохранения. По данным

ВОЗ, ИОХВ признана наиболее частым типом инфекций, связанных с оказанием медицинской помощи [10].

Несмотря на применение современных методов лечения, высокотехнологичного медицинского оборудования и антисептических средств раневые осложнения по-прежнему встречаются. Также отмечается рост оперативных вмешательств и коморбидных пациентов.

В серии клинических наблюдений представлено лечение осложнений после МИКХ, которая была разработана с целью уменьшения травматичности срединной стернотомии и уменьшения количества постстернотомного стерномедиастинита.

В качестве факторов риска послеоперационных раневых осложнений явились сахарный диабет и ожирение различной степени, которые зарегистрированы во всех наблюдениях. Сахарный диабет ухудшает ангиогенез, а при ожирении отмечается уменьшение васкуляризации жировой ткани, что замедляет раневую регенерацию. В связи с возрастом пациентов и развитием остеопороза, при миниинвазивном доступе у данных пациентов возникали повреждения реберных и хрящевых отрезков ребер, что дополнительно затрудняет процесс репаративной регенерации. Учитывая особенности доступа осложненный раневой процесс распространяется на хрящевую ткань с развитием хондрита и длительным заживлением.

Во всех клинических наблюдениях были представлены пациенты с осложненными фоновыми заболеваниями и наличием сахарного диабета, которые затрудняют течение раневого процесса. Раневые осложнения отмечались в среднем на 6–7 сутки послеоперационного лечения. Преимущественным возбудителем являлся золотистый стафилококк, который также был в ассоциации с другим микробными агентами. Системный воспалительный ответ отмечался в подавляющем большинстве случаев (80%). Благодаря комплексному подходу к лечению, применению современных антисептиков, антибактериальной терапии и использования этапного лечения с вакуумной терапией достигнуты хорошие результаты с заживлением послеоперационных ран во всех клинических наблюдениях.

Заключение

Представленный опыт лечения ран освещает важную проблему, находящуюся на стыке различных хирургических специальностей в основе которой лежит раневая инфекция у коморбидных пациентов.

Наш опыт использования вакуумной терапии в клинике ФГБОУ ВО РостГМУ Минздрава России свидетельствует об удобстве данного метода для пациента и медицинского персонала. Отмечается более ранний переход раневого процесса в репаративную стадию. Однако, вакуумная терапия не является

самостоятельным методом, а представляет этап комплексного протокола лечения, позволяющий в кратчайший период подготовить рану к закрытию вторичными швами.

Таким образом, применение вакуумной терапии в рамках многопрофильного лечебного учреждения является обоснованным, так как сокращает сроки полного заживления осложненных послеоперационных ран и временной нетрудоспособности данного контингента больных, а также снижает количество перевязок и сопровождается хорошей приверженностью пациентов к лечению.

Согласие пациента. Все пациенты дали информированные согласия на участие в клиническом исследовании и публикацию данных о собственном здоровье. Исследование одобрено заседанием локального этического комитета от 14.11.2013 г. №16/13 ФГБОУ ВО РостГМУ Минздрава России.

Авторы заявляют об отсутствии конфликта интересов (The authors declare no conflict of interest).

ЛИТЕРАТУРА/REFERENCES

1. Бокерия Л.А., Гудкова Р.Г. Сердечно-сосудистая хирургия. Болезни и врожденные аномалии системы кровообращения. – М.: НЦССХ им. А.Н. Бакулева РАМН. – 2013. – С.162. [Bokeriya LA, Gudkova RG. Cardiovascular surgery. Diseases and congenital abnormalities of the circulatory system. M.: NCSSH im. A.N. Bakuleva RAMN; 2013: 162. (In Russ.)]
2. Чарышкин А.Л., Гурьянов А.А. Применение модифицированного метода вакуум-терапии при лечении инфицированных постстернотомных ран // Бюллетень сибирской медицины. – 2020. – Т.19. – №3. – С.89-94. [Charyshkin AL, Gur'yanov AA. Application of a modified vacuum therapy method in the treatment of infected post-sternotomy wounds. Byulleten' sibirskoj mediciny. 2020; 19(3): 89-94. (In Russ.)] doi: 10.20538/1682-0363-2020-3-89-94.
3. Бокерия Л.А., Абдулгасанов Р.А., Шогенов М.А., Абдулгасанова М.Р. Стерномедиастинит: современные методы диагностики и лечения // Грудная и сердечно-сосудистая хирургия. – 2021. – Т.63. – №1. – С.7-19. [Bokeriya LA, Abdulgasanov RA, Shogenov MA, Abdulgasanova MR. Sternomediastinitis: modern methods of diagnosis and treatment. Thoracic and cardiovascular surgery. Grudnaya i serdechno-sosudistaya hirurgiya. 2021; 63(1): 7-19. (In Russ.)] doi: 10.24022/0236-2791-2021-63-1-7-19.
4. Корымасов Е.А. Постстернотомный медиастинит: монография. – М.: Перо. – 2021. – С.152. [Korymasov E.A. Poststernotomy mediastinitis: a monograph. – M.: Pero, 2021. P.152. (In Russ.)]
5. Сидоров Р.В., Базилевич А.В., Катков А.А. и др. Малоинвазивная коронарная хирургия: обзор современных методик хирургического лечения ишемической болезни сердца // Вестник Национального медико-хирургического центра им. Н.И. Пирогова. – 2021. – Т.16. – №3. – С.84-88. [Sidorov RV, Bazilevich AV, Katkov AA, et al. Low invasive coronary surgery: overview of coronary heart disease modern surgical treatment techniques. Vestnik Nacional'nogo mediko-hirurgicheskogo centra im. N.I. Pirogova. 2021. 16(3): 84-88. (In Russ.)] doi: 10.25881/20728255_2021_16_3_84.
6. Sharaf M, Zittermann A, Sunavsky J, et al. Early and late outcomes after minimally invasive direct coronary artery bypass vs. full sternotomy off-pump coronary artery bypass grafting. Front Cardiovasc Med. 2024; 11: 1298466. doi: 10.3389/fcvm.2024.1298466.
7. Monsefi N, Alaj E, Sirat S, Bakhtiary F. Postoperative results of minimally invasive direct coronary artery bypass procedure in 234 patients. Front Cardiovasc Med. 2023; 9: 1051105. doi: 10.3389/fcvm.2022.1051105.
8. Черкасов М.Ф., Галашокая К.М., Старцев Ю.М. и др. Вакуум-терапия в комплексном лечении послеоперационного стерномедиастинита // Инфекции в хирургии. – 2023. – Т.21. – №2. – С.46-53. [Cherkasov MF, Galashokaya KM, Starcev YuM, et al. Vacuum therapy in the complex treatment of postoperative sternomediastinitis. Infekcii v hirurgii. 2023; 21(2): 46-53. (In Russ.)]
9. Потапов В.А., Кохан Е.П., Асанов О.Н., Мусаилов В.А. Применение вакуум-терапии и бактериофагов в комплексном лечении глубокой стеральной инфекции // Вестник Национального медико-хирургического центра им. Н.И. Пирогова. – 2021. – Т.16. – №2. – С.66-71. [Potapov VA, Kohan EP, Asanov ON, Musailov VA. The use of vacuum therapy and bacteriophages in the complex treatment of deep sternal infection. Vestnik Nacional'nogo mediko-hirurgicheskogo centra im. N.I. Pirogova. 2021; 16(2): 66-71. (In Russ.)] doi: 10.25881/20728255_2021_16_2_66.
10. Вдовин А.М., Тонеев Е.А., Пикин О.В., Шагдалеев Р.Ф., Мартынов А.А. Прогнозирование развития раневых инфекционных осложнений после плановой торакотомии // Грудная и сердечно-сосудистая хирургия. – 2024. – Т.66. – №6. – С.837-847. [Vdovin AM, Toneev EA, Pikin OV, Shagdaleev RF, Martynov AA. Prediction of wound infection complications after elective thoracotomy. Grudnaya i serdechno-sosudistaya hirurgiya. 2024; 66(6): 837-847. (In Russ.)] doi: 10.24022/0236-2791-2024-66-6-837-847.