

## ПРОФИЛАКТИКА ОСЛОЖНЕНИЙ ХИРУРГИЧЕСКИХ ВМЕШАТЕЛЬСТВ НА ОРГАНАХ МАЛОГО ТАЗА, СОПРОВОЖДАЮЩИХСЯ ЦИСТЭКТОМИЕЙ

Крестьянинов С.С., Костюк И.П.\*

ГБУЗ «Ленинградский областной клинический онкологический диспансер», Санкт-Петербург

УДК: 618.13:616.62-089.87-06-084

DOI: 10.25881/BPNMSC.2019.91.39.007

**Резюме.** Проанализированы результаты лечения 143 больных, которым выполнена цистпростатэктомия или передняя надлеваторная эвисцерация малого таза по поводу инвазивного рака мочевого пузыря или местно-распространенного рака шейки, тела матки, и рака яичников. Сопоставлены характеристики послеоперационного периода двух групп пациентов – у которых операции заканчивались традиционным дренированием через переднюю брюшную стенку ( $n = 71$ ), и двухсторонним промежностным дренированием ( $n = 72$ ).

Полученные результаты свидетельствуют, что после операций на органах малого таза, сопровождающихся цистэктомией и расширенной подвздошно-тазовой лимфодиссекцией, двухстороннее промежностное дренирование в сочетании с реконструкцией брюшины боковых стенок таза улучшает послеоперационное восстановление кишечной перистальтики, способствует более раннему снижению интенсивности болевого синдрома и уменьшению частоты развития осложнений в раннем послеоперационном периоде. Промежностная установка дренажей является простой в исполнении и безопасной процедурой. Ее применение после операций на органах малого таза сопровождающихся цистэктомией с расширенной лимфаденэктомией позволяет выполнять данные вмешательства более безопасно.

**Ключевые слова:** цистэктомия, эвисцерация малого таза, двухстороннее промежностное дренирование, восстановление брюшины.

### Введение

Длительный болевой синдром, задержка в восстановлении перистальтической активности желудочно-кишечного тракта, а также легочные и тромбоземболические осложнения являются известными и распространенными проблемами, следующими за хирургическими вмешательствами, сопровождающимися удалением мочевого пузыря и выполнением расширенной подвздошно-тазовой лимфодиссекции [11; 14].

Ранние, то есть развивающиеся в течение первых четырех недель после операции осложнения, по данным различных авторов, встречаются у 20–58% пациентов перенёсших цистэктомия [1; 2; 11; 13–17]. Одной из наиболее часто встречающейся проблем у данной категории больных является нарушение функции пищеварительного тракта в виде продленного пареза кишечника [8; 18]. Важными составляющими факторами, приводящими к задержке в восстановлении полноценной кишечной перистальтики, являются неадекватное послеоперационное дренирование, а также хирургически индуцированная продуктивная воспалительная реакция, которая возникает между кишечником и деперитонизированной стенкой таза [8–10]. Следующая за этим адгезия петель тонкой кишки препятствует полноценной кишечной перистальтике, вызывает механическую обструкцию, боль, и, как

### PREVENTION OF COMPLICATIONS IN PELVIC SURGERY ACCOMPANYING WITH CYSTECTOMY

Krestyaninov S.S., Kostyuk I.P.\*

Leningrad regional oncological clinic, St. Petersburg

**Abstract.** Results of treatment of 143 patients who underwent cystoprostatectomy or anterior pelvic exenteration. A comparative analysis of two groups of patients whose operation ended with the traditional drainage through the anterior abdominal wall ( $n = 71$ ), and bilateral perineal drainage ( $n = 72$ ).

Bilateral perineal drainage after operations on the pelvic organs, accompanied by cystectomy and extended lymphadenectomy in conjunction with the restoration of the peritoneum lateral pelvic walls, improves postoperative recovery of intestinal peristalsis, promotes an earlier reduction in the intensity of pain and morbidity in the early postoperative period. Installation is simple perineal drainage performed and safe procedure. We recommend bilateral perineal drainage after operations on the pelvic organs, accompanied by cystectomy and extended lymphadenectomy.

**Keywords:** cystectomy, pelvic exenteration, bilateral perineal drainage, restoration of the peritoneum.

следствие, является причиной задержки в активизации пациентов с увеличением обусловленных этим обстоятельством послеоперационных осложнений, таких как легочные ателектазы, пневмонии, тромбозы вен нижних конечностей и таза и лёгочные тромбоземболии [3–5; 7].

В настоящем исследовании мы оценили влияние двухстороннего промежностного дренирования в сочетании с восстановлением париетальной брюшины боковых стенок таза после операций, сопровождающихся цистэктомией с расширенной подвздошно-тазовой лимфодиссекцией, в сравнении с традиционным дренированием, через переднюю брюшную стенку, на различные характеристики раннего послеоперационного периода [15].

### Материал и методы

За период с 2007 года по 2011 год в исследование последовательно включены 143 пациента, которым запланирована цистпростатэктомия или передняя эвисцерация малого таза с расширенной подвздошно-тазовой лимфодиссекцией по поводу инвазивного рака мочевого пузыря или местно-распространенного онкогинекологического заболевания. Возраст пациентов колебался от 37 до 86 лет, средний возраст составил 65,8 лет. Пациенты были разделены на две группы. В первой группе операцию заканчивали перитонизацией боковых стенок

\* e-mail: dr.igor.kostyuk@mail.ru

таза и двухсторонним промежностным дренированием (n = 72), во второй – традиционным дренированием через переднюю брюшную стенку без восстановления брюшины (n = 71). Предоперационные характеристики пациентов обеих групп были сопоставимыми и представлены в таблице 1.

Хирургическое вмешательство предполагало после выполнения лапаротомии ревизию брюшной полости с уточнением местной распространенности опухоли и исключением признаков отдаленного метастазирования. Далее производили мобилизацию слепой кишки, восходящего, сигмовидного и ректосигмоидного отделов толстой кишки. Выполняли диссекцию клетчатки и лимфатических коллекторов по ходу общих, наружных и внутренних подвздошных сосудов, а также из запираемый ямок от периферии к удаляемому препарату. У мужчин выделяли, лигировали и пересекали семявыносящие протоки с обеих сторон в месте их вхождения в паховые каналы, у женщин круглые и воронкотазовые связки. Визуализировали, мобилизовали и пересекали на уровне подвздошных сосудов мочеточники с обеих сторон, которые интубировали мочеточниковыми катетерами типа «pig tail» 9 Schr до почечных лоханок. Далее выполняли мобилизацию мочевого пузыря со стороны верхушки, боковых и задней поверхностей. Поэтапно лигировали и пересекали верхние и нижние мочепузырные артерии. У мужчин пересекали пубопростатические связки, лигировали вены Санториниевого сплетения. Уретру пересекали на уровне проксимальной границы мембранозного отдела. При выполнении континентной деривации мочи с формированием ортотопически дислоцируемого мочевого резервуара в уретру ретроградно заводили металлический буж № 24 Schr и на проксимальный конец резецированной уретры накладывали 6 провизорных лигатур атравматическим монофиламентным шовным материалом (3/0) на 1, 3, 5, 7, 9, 11 часах условного циферблата.

При планировании инконтинентной деривации мочи, или дистопической локализации мочевого резервуара уретру и влагалище герметично ушивали.

Отступив от илеоцекального угла 15–20 см, выделяли сегмент подвздошной кишки длиной 40–45 см (для формирования ортотопического мочевого резервуара) и 10–12 см (для формирования уростомы по Бриккеру) с адекватным кровоснабжением. По границам выбранного участка подвздошную кишку пересекали. Непрерывность тонкой кишки восстанавливали формированием анастомоза по типу «конец в конец» однорядным швом (Викрил 4/0). Дефект брыжейки ушивали отдельными узловыми швами.

Мобилизованный сегмент подвздошной кишки с питающей её брыжейкой низводили в полость малого таза. ¾ кишки детубулизовали по противобрыжечному краю и формировали мочевой J-резервуар. Мочеточнико-резервуарные анастомозы формировали по методу Wallace единой площадкой в торец недетубулизованный

Табл. 1. Характеристика пациентов

Характеристика	Группа 1 (промежностное дренирование) (n = 72)	Группа 2 (дренирование через брюшную стенку) (n = 71)	Всего
<b>Возраст, годы</b>	66,7 (39–86)	64,5 (34–84)	
<b>Пол</b>			
Мужчины	37	41	82
Женщины	35	30	61
<b>Анестезиологический риск (ASA)</b>			
II	25	31	56
III	35	29	65
IV	12	11	23
<b>Метод деривации мочи</b>			
Инконтинентная	56	60	116
Континентная	16	11	27
<b>Длительность операции, мин</b>	246 (190–290)	255 (200–305)	
<b>Показание к операции</b>			
Рак мочевого пузыря	47	49	96
Рак тела матки	6	3	9
Рак шейки матки	11	10	21
Рак яичников	8	9	17
<b>Операция</b>			
– Цистпростатэктомия у мужчин	37	41	78
– Передняя ЭМТ у женщин	35	30	65

Примечание: ЭМТ – эвисцерация малого таза. ASA – American Society of Anesthesiologists.

ного сегмента подвздошной кишки, образующей мочевой резервуар. Анастомоз неobladders с проксимальным отделом уретры формировали на 3-х ходовом катетере Фоллея № 20 Schr.

При деривации мочи по Бриккеру с проксимальным торцом сегмента подвздошной кишки анастомозировали мочеточники по методу Wallace. Дистальный конец кишечного сегмента выводили на переднюю брюшную стенку в правой подвздошной области – формировали уростому.

В первой группе пациентов операцию завершали восстановлением париетальной брюшины с размещением зоны уретероилеоанастомозов экстраперитонеально и дренированием брюшной полости через промежность двумя дренажами (Рис. 1). Правый размещали в зоне анастомозов между мочеточниками и мочевым резервуаром, левый – в малом тазу (Рис. 2).

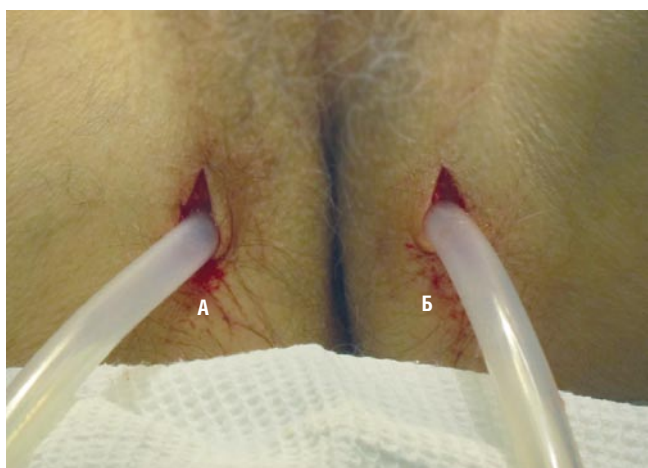
Во второй (контрольной) группе дренирование выполняли по распространённой в урологической практике методике через переднюю брюшную стенку.

Накануне операции, с целью очищения кишечника, пациент принимал препарат фортранс. Одну официальную дозу (74 г) растворяли в 1000 мл воды и принимали внутрь в течение одного часа. Всего использовали для предоперационной подготовки три дозы.

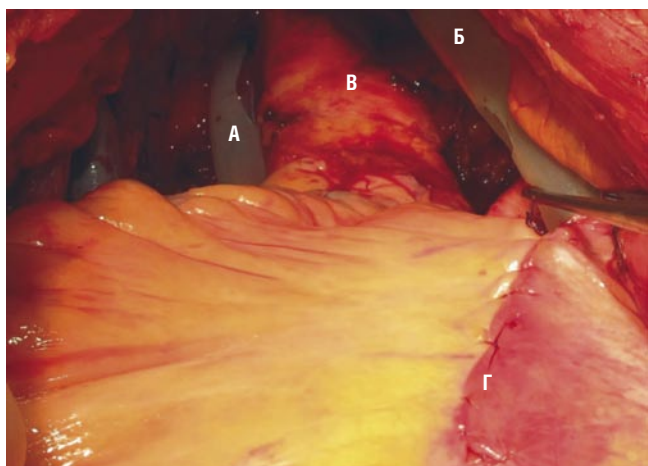
Перед операцией устанавливали низкий грудной (Th9-Th10) эпидуральный катетер и применяли комбинированную (общая и эпидуральная) анестезию. В

обеих группах эпидуральную анестезию выполняли 1 мг/мл гидрохлорида бупивакаина, 2 мкг/мл фентанила и 2 мкг/мл адреналина на 0,9% растворе хлорида натрия через эпидуральный катетер. Начальная доза эпидурального анестетика составляла 8 мл/час. Доза уменьшалась пошагово на 2 мл/час. и сопровождалось фиксированием жалоб на боли, с оценкой интенсивности по специальной шкале. Антибактериальное сопровождение проводилось в течении первых трех суток с назначением препарата амоксиклав в дозе 1,2 г через 8 часов внутривенно капельно. Низкомолекулярный гепарин (фраксипарин) в дозе 0,3 мл вводили подкожно вечером накануне операции и в течение 7 суток после операции.

Оценка контролируемых параметров послеоперационного периода осуществлялась на 1, 3, 5 и 7 сутки после хирургического вмешательства. Послеоперационный болевой синдром оценивался по визуальной аналоговой



**Рис. 1.** Дренажные системы, введенные в малый таз через промежность. А – правая дренажная система. Б – левая дренажная система.



**Рис. 2.** Дренажные системы, установленные в малом тазу (А) и к зоне экстраперитонизации мочеточничко-резервуарных анастомозов (Б). В – среднеампулярный. Г – восстановленная париетальная брюшина.

шкале от 1 до 10, с фиксацией потребности в эпидуральной анестезии. Восстановление кишечной функции оценивалось по наличию или отсутствию перистальтики, тошноты, рвоты, отхождения газов и стула. Также оценивали продолжительность потребности эпидурального обезболивания, время активизации пациента (прогулка более 10 метров без поддержки), сроки госпитализации, и осложнения на течение первых четырех недель после операции.

Статистический анализ проводили с использованием пакета прикладных программ: Statistica for Windows 8.0 – для статистического анализа, MS Office 2010 – для организации и формирования матрицы данных, подготовки графиков и диаграмм.

### Результаты и обсуждение

Данное исследование предпринято с целью оценки влияния двухстороннего промежностного дренирования в сочетании с восстановлением брюшины боковых стенок таза на выздоровление в раннем послеоперационном периоде и частоту развития осложнений, следующих за цистэктомией с расширенной подвздошно-газовой лимфодиссекцией.

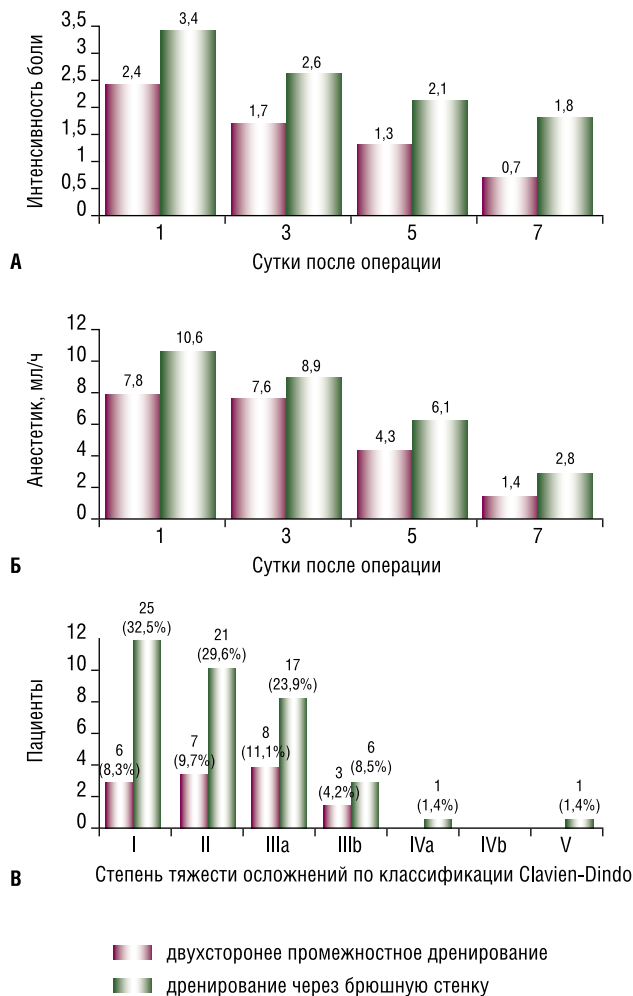
В раннем послеоперационном периоде, у пациентов с установленными дренажными системами через переднюю брюшную стенку (2 группа) существенно больше беспокоил болевой синдром, оцененный согласно шкале интенсивности боли, и сохранялась необходимость в продлении эпидуральной анестезии, что в свою очередь требовало более длительного использования эпидурального катетера (Рис. 3А–Б). Выявленная значительная разница в интенсивности болевого симптома была важной находкой, хотя ее причина не до конца ясна.

Общее число осложнений раннего послеоперационного периода также чаще регистрировали у пациентов второй группы (табл. 2, Рис. 3В).

Полученные результаты показали, что предлагаемая технология способствует более раннему восстановлению кишечной перистальтики, отхождению газов, появлению первого стула и уменьшению числа пациентов, которых беспокоит тошнота (Рис. 4).

Большая частота формирования послеоперационных лимфоцеле была одной из основных причин провести данное исследование по модификации дренирования брюшной полости и малого таза [5; 7; 18]. Частота развития лимфоцеле значительно отличался между исследуемыми группами (1 случай в 1-ой группе и 15 во 2-ой группе). Пациентам, с выявленным лимфоцеле, под контролем УЗИ и местным обезболиванием набором для нефростомии выполняли пункционную эвакуацию скопившейся лимфы. Пациенты с лимфоцеле достоверно дольше находились на стационарном лечении.

Все развившиеся осложнения были оценены с использованием классификации Clavin-Dindo, принятой в качестве стандарта в большинстве специализированных центрах (табл. 3) [6; 11; 15]. Частота развития осложнений



**Рис. 3.** Интенсивность болевого синдрома (А), потребность в перидуральной анестезии (Б) и частота развития осложнений (В) в ранние сроки послеоперационного периода.

у наших пациентов (43%), в сравнении с результатами других центров, сопоставима [1–4; 9; 12; 14; 17]. Большинство осложнений были 1 или 2 степени. Отсутствие кишечной перистальтики на 3 послеоперационный день мы расценивали как осложнение, тогда как многие авторы расценивают это как нормальное течение послеоперационного периода. Гораздо меньше осложнений мы наблюдали у исследуемой группы пациентов с применением двухстороннего промежностного дренирования, в сравнении с контрольной (30% и 56%, соответственно ( $p < 0,001$ )). Выделены, также, другие характеристики послеоперационного периода, которые значительно отличались в двух анализируемых группах пациентов (табл. 2). Среди них следует отметить уменьшение интенсивности послеоперационного болевого синдрома, более раннее удаление эпидурального катетера и более ранняя активизация пациентов, а также уменьшение осложнений, связанных с поздней мобилизацией, таких как тромбоз глубоких вен, легочная эмболия, легочные ателектазы и пневмония. Разница в частоте и количестве осложнений

**Табл. 2.** Все осложнения, зарегистрированные в течение до 30 суток после операции

Осложнения	Группа 1 (промежностное дренирование) (n = 72)	Группа 2 (дренирование через брюшную стенку) (n = 71)
<b>Желудочно-кишечные</b>		
Отсутствие стула в течение 7 суток	5	16
Острая дуоденальная язва	–	1
Кишечная непроходимость	1	4
<b>Сердечно-сосудистые</b>		
Аритмия	1	3
Инфаркт миокарда	–	1
<b>Мочеполовые</b>		
Стриктура МКА	–	2
Несостоятельность МКА	1	3
Пиелонефрит	3	4
<b>Лёгочные</b>		
Пневмония	3	6
РДСВ	–	2
<b>Тромбоземболии</b>		
Тромбоз глубоких вен	1	5
Лёгочные эмболии	1	3
<b>Раневые</b>		
Раневая инфекция	1	1
Эвентрация	–	1
<b>Другие осложнения</b>		
Лимфоцеле	1	15
Лихорадка неясного происхождения	2	3
Послеоперационное кровотечение	1	1

*Примечание:* МКА – мочеточнично-кишечный анастомоз. РДСВ – респираторный дистресс синдром взрослых.

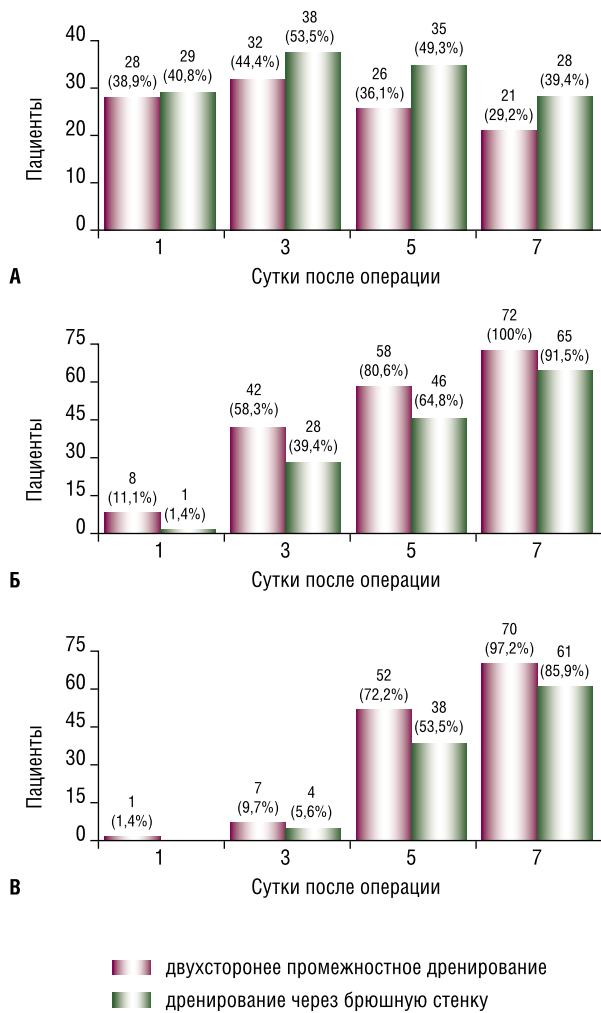
**Табл. 3.** Классификация послеоперационных осложнений по Clavin-Dindo (2004)

Степень	Характеристика осложнений
<b>I</b>	Любые отклонения от нормального течения послеоперационного периода, не требующие медикаментозного лечения или хирургических, эндоскопических и радиологических вмешательств
<b>II</b>	Осложнения, требующие медикаментозной коррекции
<b>III</b>	Осложнения, требующие хирургического, эндоскопического, или радиологического вмешательства
a	– вмешательства не требуют общей анестезии
b	– вмешательства под наркозом
<b>IV</b>	Осложнение, представляющее угрозу для жизни
a	– сопровождающееся дисфункцией одного органа
b	– сопровождающееся множественной органной дисфункцией
<b>V</b>	Смерть пациента

не приводила к увеличению продолжительности госпитализации, так как большинство осложнений были 1 и 2 степени и не повлияли на общее послеоперационное выздоровление пациентов.

### Заключение

Двухстороннее промежностное дренирование после операций на органах малого таза, сопровождающихся цистэктомией и расширенной подвздошно-тазовой



**Рис. 4.** Тошнота (А), метеоризм (Б) и первый стул (В) в ранние сроки послеоперационного периода.

лимфодиссекцией в сочетании с восстановлением брюшины боковых стенок таза, улучшает послеоперационное восстановление кишечной перистальтики, ведёт к уменьшению интенсивности болевого синдрома и развития осложнений раннего послеоперационного периода. Установка промежностных дренажей является простой в исполнении и безопасной процедурой. Мы рекомендуем двухстороннее промежностное дренирование после операций на органах малого таза, сопровождающихся цистэктомией и расширенной тазовой лимфаденэктомией.

**Авторы заявляют об отсутствии конфликта интересов (The authors declare no conflict of interest).**

#### ЛИТЕРАТУРА/REFERENCES

1. Аль-Шукри, С.Х. Надпузырная деривация мочи при цистэктомии / Аль-Шукри С.Х. [и др.] // Рак мочевого пузыря: Материалы конференции 21–22 мая. Ростов-на-Дону, – 1998. – С. 3–5. [Al'-SHukri, S.H. Nadpuzyrnaya derivatsiya mochi pri cistektomii / Al'-SHukri S.H. [i dr.] // Rak mochevogo puzyrya: Materialy konferencii 21–22 maya. Rostov-na-Donu, – 1998. – S. 3–5. (In Russ).]
2. Велиев, Е.И. Проблема отведения мочи после радикальной цистэктомии и современные подходы к ее решению / Е.И. Велиев, О.Б. Лоран // Практическая онкология. – 2003. Т. 4, № 4. – С. 232–234. [Veliev, E.I. Problema otvedeniya mochi posle radikal'noj cistektomii i sovremennye podhody k ee resheniyu / E.I. Veliev, O.B. Loran // Prakticheskaya onkologiya. – 2003. T. 4, № 4. – S. 232–234. (In Russ).]
3. Коган, М.И. Радикальная цистэктомия. Современный взгляд / М.И. Коган, В.А. Перепечай // Актуальные вопросы лечения онкоурологических заболеваний: Материалы 4-й Всероссийской конф. с участием стран СНГ. – М., 2001. – С. 113–114. [Kogan, M.I. Radikal'naya cistektomiya. Sovremennyy vzglyad / M.I. Kogan, V.A. Perepechay // Aktual'nye voprosy lecheniya onkourologicheskikh zabolevanij: Materialy 4-j Vserossijskoj konf. s uchastiem stran SNG. – M., 2001. – S. 113–114. (In Russ).]
4. Комяков, Б.К. Ближайшие результаты радикальной операции при раке мочевого пузыря / Б.К. Комяков [и др.] // Урология. – 2002. – № 2. – С. 15–19. [Komyakov, B.K. Blizhajshie rezul'taty radikal'noj operacii pri rake mochevogo puzyrya / B.K. Komyakov [i dr.] // Urologiya. – 2002. – № 2. – S. 15–19. (In Russ).]
5. Demco, L. Pain mapping of adhesions / L. Demco // J. Am. Assoc. Gynecol. Laparosc. – 2004. – Vol. 11. – P. 181–183.
6. Dindo, D. Classification of surgical complications: a new proposal with evaluation in a cohort of 6336 patients and results of a survey / D. Dindo, N. Demartines, P.A. Clavien // Ann. Surg. – 2004. – Vol. 240. – P. 205–213.
7. Ellis, H. Adhesion-related hospital readmissions after abdominal and pelvic surgery: a retrospective cohort study / H. Ellis [et al.] // Lancet. – 1999. – Vol. 353. – P. 1476–1480.
8. Fujii, S. Reduction of postoperative abdominal adhesion and ileus by a bioresorbable membrane / S. Fujii [et al.] // Hepatogastroenterology. – 2009. – Vol. 56. – P. 725–728.
9. Ghoneim, M.A. Radical cystectomy for carcinoma of the bladder: critical evaluation of the results in 1026 cases / M.A. Ghoneim [et al.] // J. Urol. – 1997. – Vol. 158. – P. 393–399.
10. Hollenbeck, B.K. Identifying risk factors for potentially voidable complications following radical cystectomy / B.K. Hollenbeck [et al.] // J. Urol. – 2005. – Vol. 174. – P. 1231–1237.
11. Konety, B.R. Complications after radical cystectomy: analysis of population-based data / B.R. Konety [et al.] // Urology. – 2006. – Vol. 68. – P. 58–64.
12. Kulkarni, J.N. Radical cystoprostatectomy: an extraperitoneal retrograde approach / J.N. Kulkarni [et al.] // J. Urol. – 1999. – Vol. 161. – P. 545–548.
13. Novara, G. Complications and mortality after radical cystectomy for bladder transitional cell cancer / G. Novara [et al.] // J. Urol. – 2009. – Vol. 182. – P. 914–921.
14. Quek, M.L. A critical analysis of perioperative mortality from radical cystectomy / M.L. Quek [et al.] // J. Urol. – 2006. – Vol. 175. – P. 886–890.
15. Roth, B. Readaptation of the peritoneum following extended pelvic lymphadenectomy and cystectomy has a significant beneficial impact on early postoperative recovery and complications: results of a prospective randomized trial / B. Roth [et al.] // Eur. Urol. – 2011. – Vol. 59. – P. 204–210.
16. Shabsigh, A. Defining early morbidity of radical cystectomy for patients with bladder cancer using a standardized reporting methodology / A. Shabsigh [et al.] // Eur. Urol. – 2009. – Vol. 55. – P. 164–76.
17. Studer, U.E. Twenty years experience with an ileal orthotopic low pressure bladder substitute / U.E. Studer [et al.] // J. Urol. – 2006. – Vol. 176. – P. 161–166.
18. Van Goor H. Consequences and complications of peritoneal adhesions / H. Van Goor // Colorectal Dis. – 2007. – Vol. 9. – P. 25–34.