

САНИРУЮЩИЕ И РЕКОНСТРУКТИВНЫЕ ЭТАПЫ ХИРУРГИЧЕСКОГО ЛЕЧЕНИЯ ПАЦИЕНТОВ С ГНОЙНЫМ СТЕРНОМЕДИАСТИНИТОМ ПОСЛЕ КАРДИОХИРУРГИЧЕСКИХ ОПЕРАЦИЙ

Шевченко Ю.Л., Федык О.В., Левчук А.Л., Катков А.А.,
Гудымович В.Г.*, Миминошвили Л.Г., Юнусова Р.С.
ФГБУ «Национальный медико-хирургический Центр
им. Н.И. Пирогова», Москва

DOI: 10.25881/20728255_2026_21_2_54

Резюме. Актуальность: гнойный стерномедиастинит является одним из грозных осложнений кардиохирургических вмешательств (от 0,4 до 16%) с высокой инвалидизацией (до 32%) и летальностью до 48%. Мультифакторность развития стеральной инфекции связана с дооперационным коморбидным состоянием больных, с особенностями проведения кардиохирургического вмешательства, характером течения раневого послеоперационного периода, диагностикой и хирургической тактикой возникшего гнойно-септического процесса.

Материалы и методы. Проведен ретроспективный и проспективный анализ результатов комплексного лечения 24 пациентов с послеоперационным стерномедиастинитом, что составило 0,5% от общего числа кардиохирургических вмешательств за четырехлетний период. В I группу вошли 10 (41,6%) человек, лечившихся «одноэтапной» тактикой стандартным «открытым» методом ведения гнойно-некротической раны грудной клетки. II группу составили 14 (58,4%) пациентов, лечение которых строилось на этапно-последовательном принципе.

Результаты. Активная санирующая хирургическая тактика являлась основополагающей в лечении пациентов с гнойным стерномедиастинитом. Одноэтапный метод ВХО был применен в 40,5%, двухэтапный (санационный и реконструктивный) в 59,5% случаев. Внедрение ранних санирующих хирургических технологий и вакуум-ассистированных инстилляционных повязок у пациентов II группы исследования позволили в 2,5 раза сократить время окончательного подавления микробного раневого обсеменения, что на 45,2% снизило количество реинфицирования ран, и помогло предупредить развитие остеомиелита реберно-грудных структур. Второй реконструктивный этап у пациентов II группы был направлен на восстановление каркасной функции грудины (реостеосинтез с помощью полимерных фиксаторов «хомутного» типа) и замещение мягкотканного раневого дефекта передней грудной стенки вторичными дерматензионными швами. Это позволило улучшить качество жизни, снизить продолжительность госпитализации и уровень инвалидизации, избежать летальных исходов.

Заключение. Стратификация пациентов с гнойным стерномедиастинитом после кардиохирургических вмешательств в соответствии с принципами: контроля антимикробной терапии; систематизации «двухэтапной» хирургической тактики в зависимости от типа распространения септического процесса и общесоматического состояния больного; рационального применения методик локального ведения раны, — позволили осуществить персонализированный подход и улучшить результаты лечения этого грозного осложнения.

Ключевые слова: послеоперационный стерномедиастинит, глубокая стерральная раневая инфекция, диагностика, санирующие и реконструктивные операции, ВАК-терапия, антибактериальное лечение.

Введение

Актуальность проблемы послеоперационного медиастинита обусловлена недостаточной изученностью его патогенеза, высоким процентом несвоевременной диагностики этого грозного осложнения, поздней госпитализацией больных после кардиохирургических операций ввиду нерациональной маршрутизации, от-

REHABILITATION AND RECONSTRUCTIVE STAGES OF SURGICAL TREATMENT OF PATIENTS WITH PURULENT STERNOMEDIASTINITIS AFTER CARDIAC SURGERY

Shevchenko Yu.L., Fedyk O.V., Levchuk A.L., Katkov A.A., Gudymovich V.G.*, Miminoshvili L.G., Yunusova R.S.
Pirogov National Medical and Surgical Center, Moscow

Abstract. Relevance: purulent sternomediastinitis is one of the most serious complications of cardiac surgery (from 0.4 to 16%) with high disability (up to 32%) and mortality rate up to 48%. Multifactorial development of sternal infection is associated with the preoperative comorbid state of patients, with the peculiarities of cardiac surgery, the nature of the course of the wound postoperative period, diagnosis and surgical tactics of the purulent-septic process that has arisen.

Materials and methods. A retrospective and prospective analysis of the results of complex treatment of 24 patients with postoperative sternomediastinitis was carried out, which accounted for 0.5% of the total number of cardiac surgical interventions during the four-year research period. The first group (control) included 10 (41.6%) people who were treated with a "one-step" tactic using the standard "open" method of purulent necrotic chest wound management. The second (main) group consisted of 14 (58.4%) patients, whose treatment was based on the sequential principle of providing specialized surgical care.

Results. Active surgical rehabilitation tactics were fundamental in the treatment of patients with purulent sternomediastinitis. The single-stage IVO method was applied in 40.5%, the two-stage (rehabilitation and reconstructive) in 59.5% of cases. The introduction of early sanitizing surgical technologies and vacuum-assisted instillation dressings in patients of the study group II reduced the time of final suppression and microbial wound seeding by 2.5 times, which reduced the amount of reinfection of wounds by 45.2% and helped prevent the development of osteomyelitis of the rib-sternal structures. The strategy of the second (reconstructive stage) in group II patients was aimed at restoring the skeletal function of the sternum (rheosteosynthesis using polymer clamps of the "clamp" type) and replacing the soft-tissue wound defect of the anterior chest wall with secondary dermatension sutures. This made it possible to improve the quality of life of the subjects, reduce the duration of hospitalization and the level of disability of the victims, and avoid deaths.

Conclusion. Stratification of patients with purulent sternomediastinitis after cardiac surgery in accordance with the principles of: antimicrobial therapy control strategies; systematization of "two-stage" surgical tactics depending on the type of septic process spread and the general somatic condition of the patient; rational application of modern methods of local wound management, allowed for a personalized approach and improved treatment results for this formidable complication.

Keywords: postoperative sternomediastinitis, deep sternal wound infection, diagnosis, sanitizing and reconstructive operations, VAC-therapy, antibacterial treatment.

сутствием единых взглядов в выборе адекватного объема хирургического пособия постстернотомной раны в случаях ее инфицирования и ведения послеоперационного периода [1].

Развитие хирургической техники, совершенствование анестезиологического пособия, появления новых одноразовых медицинских материалов значительно улуч-

* e-mail: gudvic@mail.ru

шили результаты кардиохирургических вмешательств и позволили расширить показания к оперативному лечению пациентов высокого риска с тяжелой сопутствующей патологией [2]. Наряду с этим частота инфекционно-воспалительных процессов после кардиохирургических вмешательств составляет 0,5–3,2%, а летальность при их развитии достигает 42% [3].

Развитие послеоперационного стерномедиастинита связывают и со множеством других факторов, к которым относятся: преклонный возраст пациента, дыхательная недостаточность, хронические болезни почек, сахарный диабет 2 типа, ожирение, длительность и объемность проведения комбинированных операций на сердце и аорте (более 4 часов), продолжительное время искусственного кровообращения, проведение рестернотомии по поводу кровотечения, наличие хронических очагов инфекции и т.д. [4].

Существующие стандартные методы антибиотико-профилактики, на фоне изменчивости основных возбудителей инфекций, не дают существенно значимого эффекта по снижению частоты гнойно-септических осложнений [5]. Рост полиморфности бактериального пейзажа антибиотикорезистентных штаммов ведущих возбудителей хирургических инфекций, их способность формировать на стенках раны, металлофиксаторах грудины и электродах биопленки с микробными ассоциациями, – приводят к неэффективности системной антибактериальной терапии [5; 6]. При развитии послеоперационного стерномедиастинита санирующие и реконструктивные хирургические технологии остаются важными этапами в комплексном лечении данной категории больных [6].

В 2014 г. в России были разработаны клинические рекомендации по хирургическому лечению больных передним медиастинитом, остеомиелитом грудины и рёбер после выполнения стернотомии, где окончательно утвердился термин «стерномедиастинит», отражающий инфекционное осложнение всех слоёв передней грудной клетки [6]. Его классификацию создали в 1996 г. El. Oakley R.M. и Wright J.E., выделив пять типов поверхностной и глубокой групп стеральной раневой инфекции [7].

В последнее десятилетие, наряду с совершенствованием лечебно-диагностической программы, ведущую роль в оказании специализированной медицинской помощи больным послеоперационным стерномедиастинитом занимает этапный хирургический метод, последовательно объединяющий санационный этап (резекция грудины и окружающих тканей, вовлечённых в гнойный процесс с последующим использованием ВАК-терапии, направленной на очищение раневой поверхности), и реконструктивно-пластический этап (после стабилизации состояния больного), предусматривающий восстановительный реостеосинтез грудины и закрытие раневого дефекта передней грудной стенки (по возможности с сохранением каркасной рёберной функции) [7–9].

Цель исследования: улучшить результаты комплексного лечения больных гнойным стерномедиастинитом после кардиохирургических операций путём выработки дифференцированной этапной оперативной тактики.

Материалы и методы

Проведён ретроспективный и проспективный анализ результатов лечения 24 больных в возрасте 53–78 лет послеоперационным стерномедиастинитом, что составило 0,5% от общего числа прооперированных кардиохирургических пациентов за четыре года. Основным видом кардиохирургических вмешательств у них (87%) были аорто- или маммарокоронарные шунтирующие операции. В 13% случаев стерномедиастинит развился после протезирования митрального или аортального клапанов сердца.

Использовали классификации стерномедиастинита Вишневецкого А.А. (2005): острый (до 3 недель после операции) – (n = 6 (25,0%)), подострый (от 3 до 6 недель после операции) – (n = 11 (45,8%)), хронический (более 6 недель после операции) – (n = 7 (29,2%)). Кроме этого, для окончательного выбора хирургической тактики все пациенты были разделены на четыре группы в зависимости от глубины и анатомического характера постстернотомных ран, согласно универсальной классификации Anger J. (2015) (Табл. 1).

Подавляющее большинство пациентов были с подострым течением воспалительного процесса (45,8%) и IV типом распространения гнойно-некротического раневого процесса на всю глубину раны передней грудной клетки с вовлечением переднего средостения, грудины, рёбер и мягких тканей (54,2%). Тщательное изучение анамнеза возникновения послеоперационного стерномедиастинита у пациентов позволило заключить, что 97,3% из них имеют сочетание факторов риска, суммирование которых кумулятивно повышало вероятность развития осложнений. Из инструментальных методов исследования выполняли: рентгенографию органов грудной клетки, оценивая состояние металлических серкляжных швов, наличие диастаза грудины, костных секвестров, состояние лёгочной ткани; УЗИ плевральных полостей и мягких тканей передней грудной стенки, исключая плеврит, скопление жидкости по ходу послеоперационного срединного рубца; ЭхоКГ, при которой определяли функциональное состояние миокарда, фракцию выброса, давление в лёгочной артерии, состояние клапанного

Табл. 1. Распределение больных по типу стерномедиастинита

Тип поражения	Поражение тканей передней грудной стенки	Количество	
		Абс.	%
Тип I	Кожа и подкожная клетчатка	2	8,3
Тип II	Вовлечение грудины, рёбер и хрящей	3	12,5
Тип III	Остеомиелит грудины и рёбер	6	25,0
Тип IV	Распространение на переднее средостение	13	54,2
Всего:		24	100%

аппарата сердца, наличие бактериальных вегетаций на клапанах, жидкость в перикарде; мультиспиральную компьютерную томографию (МСКТ) для оценки состояния костной ткани грудины, рёбер и окружающих тканей, распространение воспалительного процесса на переднее средостение.

В зависимости от планируемой хирургической тактики все пациенты были разделены на две рандомизированные группы. В I группу вошли 10 человек (41,6%), лечившихся по стандартному «открытому» методу одноэтапной тактики (ретроспективный анализ). II группу составляли 14 (58,4%) пациентов, лечение которых строилось на этапно-последовательном принципе оказания хирургической помощи (санация послеоперационной раны, активное ее дренирование с использованием инстилляционной вакуум-терапии с локальным орошением антисептиками и последующим выполнением реконструктивного этапа) (проспективное исследование).

Всем пациентам выполняли общеклинические и лабораторные исследования, включающие маркеры воспаления (С-реактивный белок, прокальцитонин). Бактериологическое исследование раневого отделяемого у пациентов I группы исследования проводили не менее 5 раз при открытом ведении раны. У пациентов с двухэтапным лечением (II группа) посев из раны осуществлялся при каждой перевязке или смене ВАК-системы, а так же перед выполнением пластического этапа хирургического лечения.

Статистический анализ выполнен с помощью программы Statistica 6,1, рассчитывая основные показатели, принятые в доказательной медицине, с уровнем значимости 95% ($p < 0,05$).

Результаты

Учитывая особенности анатомического строения передней грудной стенки и оперативного доступа при выполнении кардиохирургических вмешательств, гнойно-септические осложнения при этом наиболее часто проявляются нестабильностью остеосинтеза грудины (87,4%), инфильтрированием мягких тканей (SSI) с наличием явных признаков инфицирования (свищ, абсцесс) (91,6%) и глубокой стеральной инфекцией (DSI) (остеомиелит грудины, рёбер, гнойный медиастинит) (91,7%). Раннее осложнение стернотомии у 9 (37,5%) больных протекало наиболее тяжело, обычно сопровождаясь тотальным нагноением раны, широким диастазом краев грудины и обширным вовлечением в гнойный процесс клетчатки переднего средостения (Рис. 1). Диагностика ранних стерномедиастинитов основывалась на клинических данных генерализации инфекции, сопровождающейся токсико-резорбтивной лихорадкой, рентгенологических симптомах «дислокации» металлических серкляжных швов грудины (Рис. 2), наличии гематомы ретростерального пространства переднего средостения по данным МСКТ (Рис. 3). Поздние стерномедиастиниты ($n = 15(62,5\%)$), протекающие более доброкачественно,

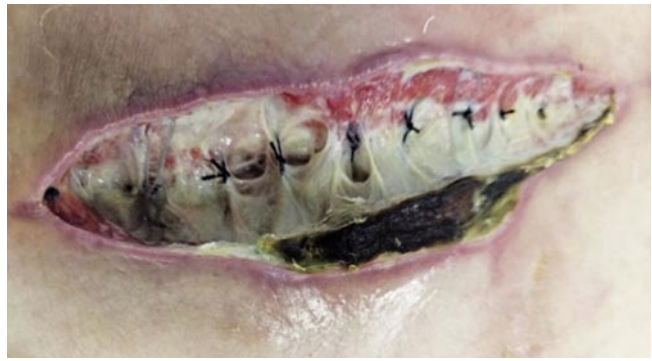

Рис. 1. Тотальное нагноение стеральной раны с вовлечением в воспалительный процесс грудины, тканей переднего средостения (5 сутки раннего послеоперационного периода после маммарокоронарного шунтирования).

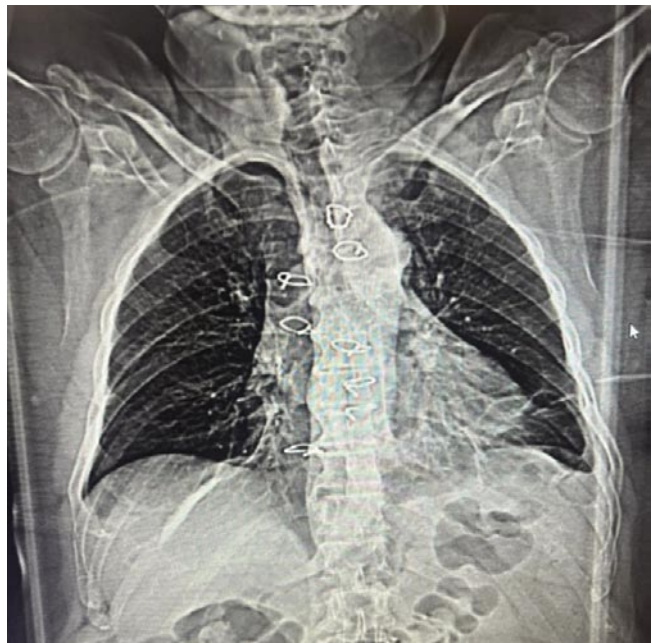

Рис. 2. Рентгенограмма грудной клетки с «дислокацией» металлических серкляжных швов грудины, свидетельствующие о ее нестабильности.

клинически проявлялись чаще всего формированием гнойных лигатурных свищей в области послеоперационного рубца (Рис. 4). Необходимо отметить, что даже комплексные инструментальные обследования (УЗИ, фистулография, МСКТ и т.д.) в 22,7% случаях не всегда позволяли объективизировать реальную картину зоны и глубины поражения тканей гнойно-некротическим процессом. Только тщательная интраоперационная ревизия раны помогла наиболее точно оценить весь объем инфекционного очага.

Наиболее существенным и важным моментом диагностики и контроля воспалительного процесса явилась верификация бактериальных патогенов, вызывающих развитие стерномедиастинита. Основным микроорганизмом в посевах из ран был обнаружен в 68,4% *St. aureus*. В большинстве остальных случаев на-

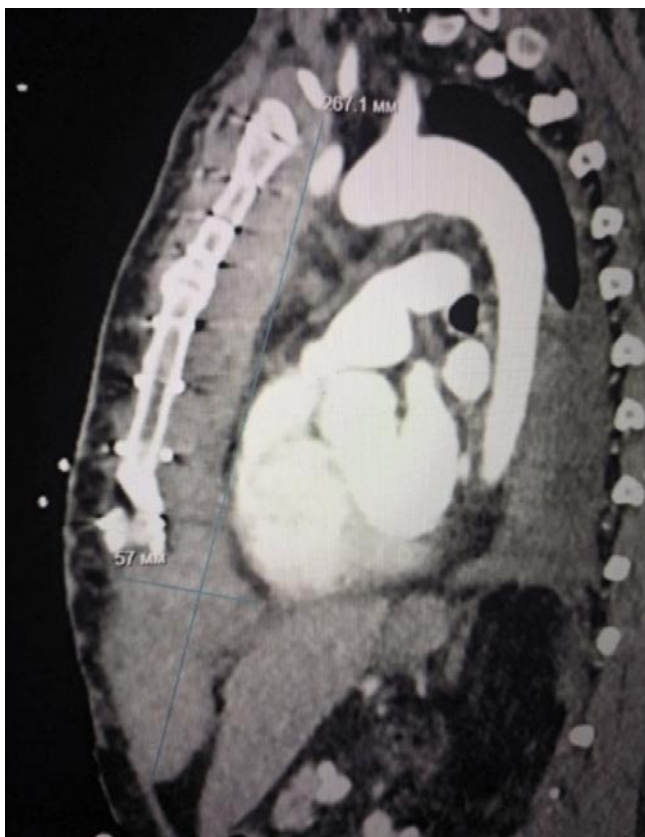

Рис. 3. МСКТ грудной клетки с наличием распространенной гематомы ретростерального пространства переднего средостения.

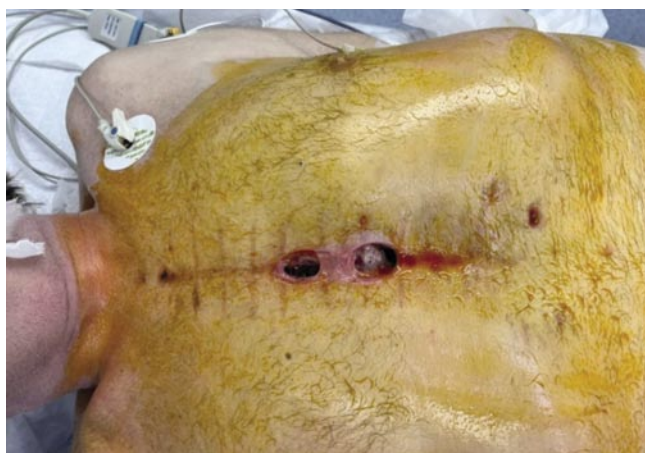

Рис. 4. Поздний гнойный стерномедиастинит, свищевая форма (5 месяцев после аортокоронарного шунтирования).

блюдались: комбинированная флора (29,4%), грамотрицательные палочки (18,7%) и спорообразующие грибы. Культура посевов поздних медиастинитов в 37,3% случаях была представлена микроорганизмами MRSA и MRSE с высокой степенью антибиотикорезистентности. Необходимо отметить, что развитие стерномедиастинита в обеих группах больных сопровождалось выраженной контаминацией хирургической раны – более 10^7 КОЕ.

Табл. 2. Характеристика раневого микробного пейзажа у больных стерномедиастинитом

Микробная флора (вид возбудителя)	Число пациентов		P
	I группа (n = 10)	II группа (n = 14)	
<i>Staphylococcus aureus</i>	47,1%	21,3%	P<0,05
<i>E. coli</i>	12,9%	14,7%	P<0,05
<i>Staphylococcus epidermidis</i>	31,6%	17,2%	P≤0,05
<i>Ps. aeruginosa</i>	19,4%	6,7%	P=0,05
<i>Enterococcus spp.</i>	19,4%	10,7%	P<0,05
<i>Streptococcus pneumoniae</i>	1,7%	1,9%	P<0,05
<i>Klebsiella spp.</i>	2,4%	13,2%	P=0,05
<i>Candida</i>	3,3%	6,1%	P<0,05

Смешанная грамположительная и грамотрицательная инфекция диагностирована в 37,3% случаев, однако при длительной ИВЛ в условиях реанимационного отделения у 15,6% больных послеоперационный стерномедиастинит чаще вызывался грамотрицательной микрофлорой (*P. aeruginosa*, *Klebsiella spp.*, *Proteus spp.*) (Табл. 2). Бактериemia была зарегистрирована в 43,7% случаев у данного контингента больных.

В целях соблюдения рационального подхода к эмпирической антибиотикотерапии всем пациентам выполнялась программа «Стратегии контроля антибактериальной терапии (СКАТ, 2018), которая подразумевала соблюдение принципа стратификации больных обеих групп по факторам риска наличия резистентных или полирезистентных микроорганизмов. Законодательное соблюдение этой программы играло ключевую роль в современной профилактике и лечении инфекционного осложнения (стерномедиастинита) после кардиохирургических вмешательств. Особенностью проведения системной целенаправленной антибиотикотерапии у больных с III и IV типами (n = 19 (79,2%)) послеоперационного стерномедиастинита является более длительный курс (3–6 недель) комбинированной терапии (карбапенемы 2-го класса, цефалоспорины V поколения, полимиксин В, противогрибковые препараты), применение высоких доз этих препаратов при остеомиелите грудины и рёбер, а также персистенцией MRSA-возбудителей в биопленках на поверхности проволочных швов. Необходимо отметить, что в 17,4% случаев у этой категории пациентов имело место нарушение функции почек и печени, развитие антибиотикоассоциированного колита, вызванного *Clostridioides difficile*, лечение которого требовало назначения ванкомицина и метронидазола.

Обсуждение

В основе адекватного хирургического лечения послеоперационного стерномедиастинита лежит радикальная хирургическая обработка (санация) гнойно-некротического очага поражения мягких тканей грудной клетки (Рис. 5) и костных структур с полным иссечением подкожной и медиастинальной клетчатки переднего средостения, очагов остеомиелита грудины и хрящей

Шевченко Ю.Л., Федык О.В., Левчук А.Л. и др.
 САНИРУЮЩИЕ И РЕКОНСТРУКТИВНЫЕ ЭТАПЫ ХИРУРГИЧЕСКОГО ЛЕЧЕНИЯ ПАЦИЕНТОВ
 С ГНОЙНЫМ СТЕРНОМЕДИАСТИНИТОМ ПОСЛЕ КАРДИОХИРУРГИЧЕСКИХ ОПЕРАЦИЙ

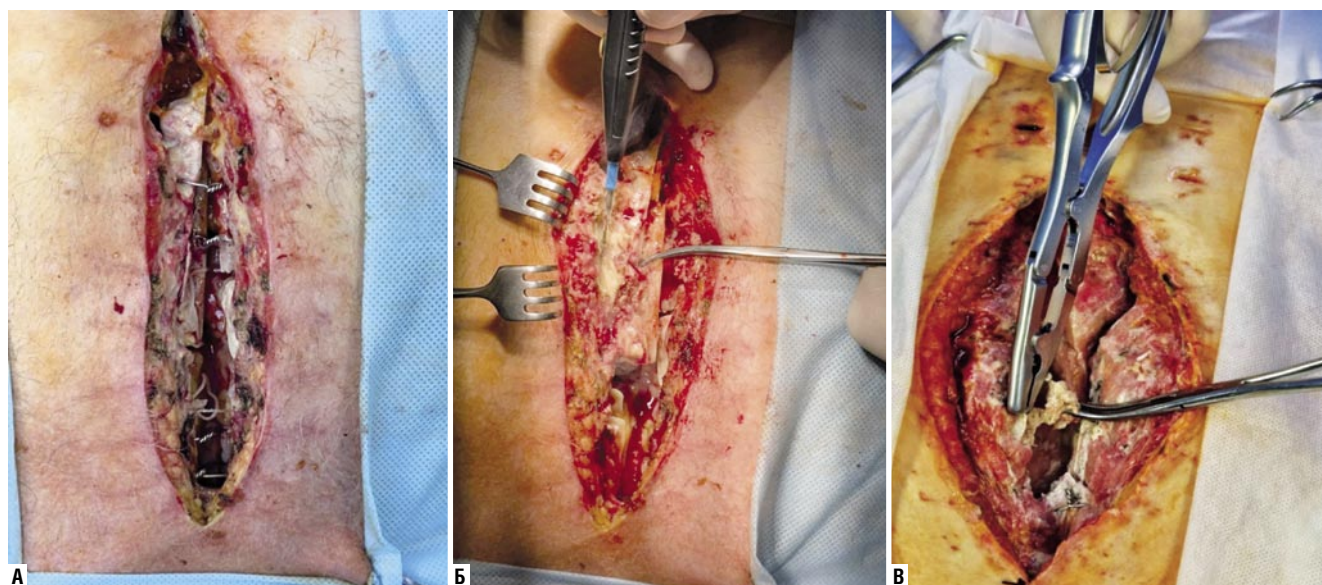


Рис. 5. Санирующая операция (ВХО) гнойно-некротического поражения мягких тканей передней грудной стенки (А, Б) и грудины (В) после кардиохирургического вмешательства.

Табл. 3. Количество и структура выполненных операций у пациентов с гнойным послеоперационным стерномедиастинитом в I и II группах

Вид операции	Количество операций		P
	I группа (n = 10)	II группа (n = 14)	
Санационный + пластический этап	3	–	P<0,054
Санационный этап	7	14	P<0,05
Пластический этап	–	14	P=0,75
Повторные операции	37	41	P<0,05
Всего операций:	47	69	P<0,05

рёберно-грудинных сочленений, поражённых развитием хондро-перихондрита с формированием гнойного остеоартрита (Рис. 6). Количество и структура (общий объем) выполненных операций I и II группы представлены в таблице 3, где наглядно продемонстрирована разница тактики хирургического лечения данного контингента больных.

«Одноэтапный» метод хирургического лечения пациентов I группы включал в себя три основных принципа: максимально раннюю и радикальную вторичную хирургическую обработку, контроль гнойно-воспалительного процесса, адекватную санацию раны и механическую стабилизацию костного каркаса. Послеоперационное лечение этой группы больных с гнойным стерномедиастинитом подразумевало антибиотикотерапию и местное лечение раны растворами антисептиков, водорастворимыми мазями («Левомеколь», «Мирамистин»). При таком подходе значительно снижалось качество жизни пациентов из-за рецидивирующего гнойного процесса, о чём свидетельствует большое количество повторных хирургических вмешательств (ВХО n = 37), направленных на «физическое подавление» воспалительного процесса с частыми (>64%) неудачами стабилизации грудины, не-

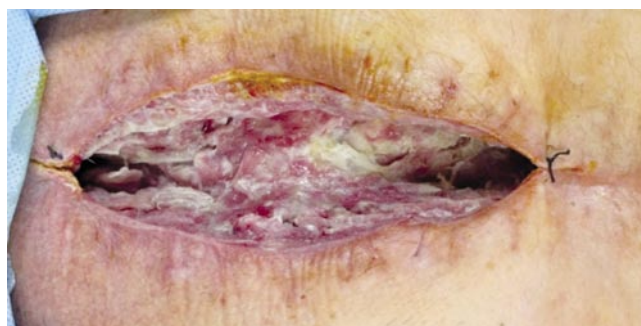

Рис. 6. Состояние стеральной раны после ВХО со снятием проволочных швов, расхождением и остеонекротомией грудины.

смотря на применение у этой группы пациентов проточно-промывной дренирующей системы по Каншину Н.Н. или активного дренажа Редона (Рис. 10, 11).

Процесс заживления ран у пациентов I группы отличался длительностью (от 1 до 3 месяцев) и неэффективностью достигаемого результата (выполненный повторный реостеосинтез в 72,4% случаев не приводил к желаемым результатам, а лишь способствовал фрагментации грудины и прогрессированию гнойно-септического процесса). Наиболее важным компонентом оперативного лечения гнойного стерномедиастинита является резекция поражённых остеомиелитом участков грудины и рёбер, чего принципиально при «одномоментной» хирургической тактике достичь (адекватного радикализма) невозможно, даже при использовании оменто- и миопластики.

Таким образом, активная санирующая хирургическая тактика является основополагающей в лечении пациентов с гнойным стерномедиастинитом и включает в себя купирование гнойно-воспалительного процесса

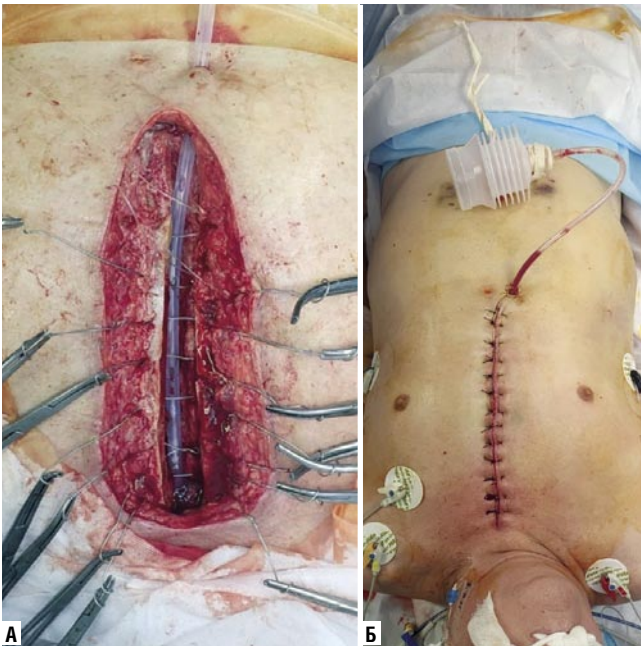


Рис. 7. Установка проточно-аспирационного двухпросветного дренажа в переднем средостении (субстернально) после ВХО раны (А, Б).

в грудной стенке и переднем средостении путём выполнения ВХО инфицированной стеральной раны с целью формирования благоприятных условий для перехода к реконструктивно-восстановительному этапу и её успешному закрытию. Одноэтапный метод был применён нами в 40,5% оперированных вмешательств у больных из I группы с «традиционной» методикой лечения и составил 8,6% в общей доле всех выполненных операций. Установив в переднем средостении двухпросветный дренаж на всю длину ушитой раны, формировали систему для проточно-аспирационного дренирования (Рис. 7). Лаваж дренажной системы осуществляли постоянно растворами антисептиков («Левосин») с добавлением йодсодержащих препаратов («Бетадин») с экспозицией по 30 минут через каждые 6–8 часов. Дренажи методом постепенного подтягивания удаляли через 7–10 суток после получения стерильных посевов (наиболее оптимальный способ контроля за инфекцией при закрытии хирургической раны).

Учитывая низкую эффективность «одномоментных» методов оперативного лечения гнойного стерномедиастинита (12,7%), а также возможность его использования лишь при ранней стеральной дигиенции у пациентов I и II типа течения этого осложнения, нами активно в последние годы стал внедряться метод вакуум-ассистированной повязки с инстилляцией, в частности у пострадавших III и IV типом подострого и хронического воспалительного процесса. Данный метод основан на применении равномерно распределённого по всей плоскости раневого дефекта непрерывно проводимого отрицательного давления через установленную в ране губку («Suprasorb CNP») из гидрофобного

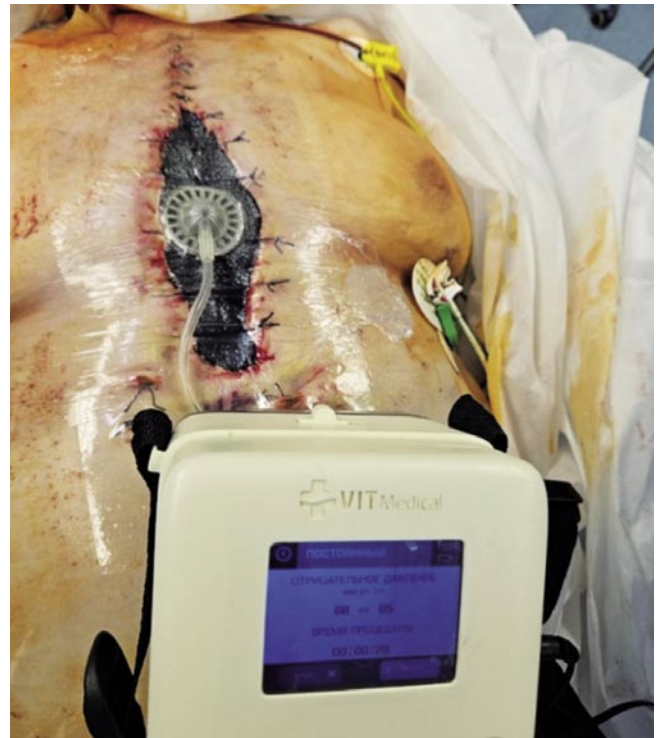

Рис. 8. Собранная ВАК-система с дренажом-коннектором и портативным аппаратом отрицательного давления в лечении послеоперационного стерномедиастинита.

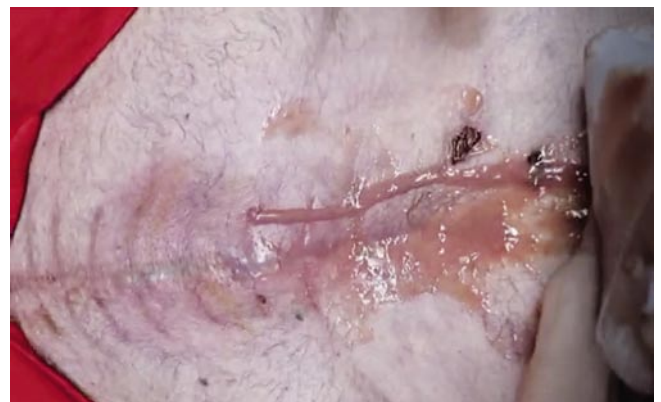

Рис. 9. Свищевая форма позднего стерномедиастинита в результате прорезывания и инфицирования серкляжных металлических швов.

материала – полиуретана с герметично соединённым дренажом-коннектором и постоянным отсосом (Рис. 8), создающим отрицательное давление. Оценивая эффект очищения раневой поверхности и стимуляции образования грануляций при ВАК – терапии, следует отметить его комплексность и зависимость от тканей, на которые происходит воздействие отрицательным давлением. Оптимальным разрежением считаем силу вакуума в пределах 100 мм рт. ст. При этих значениях происходило оптимальное соотношение области гипоперфузии ткани и эффективности дренирования, исключая возможность получения активного кровотечения, когда дном раны являются кровеносные сосуды и коронарные шунты у

пациентов кардиохирургического профиля, принимающих антикоагулянтную терапию. Средняя длительность применения ВАК – систем составляла $10,3 \pm 7,6$ суток. Постоянный режим локального отрицательного давления был оптимален в первую фазу воспаления и очищения постстернальной раны, способствуя эвакуации обильного количества экссудата и формируя адекватный детоксикационный и деконтаминационный эффекты. При переходе раневого процесса во вторую (грануляционную) фазу применяли переменный режим, отличающийся щадящим отношением к регенеративным процессам и стимулирующий клеточную пролиферацию. Необходимо отметить, что сочетание постоянного режима вакуум-терапии с возможностью инстилляцией антисептиком, а переменного режима с применением эпидермального фактора роста («Велстик PRO») в значительной степени (в 2,5 раза) убыстряли течение раневого процесса у пациентов исследуемой группы по сравнению с контрольной, что позволяло с высокой степенью вероятности (до 74,3%) добиваться относительно стерильных посевов из раны (уровень микробной контаминации $<10^3$ КОЭ). Этот фактор являлся основополагающим для возможности применения реконструктивных технологий в лечении стерномедиастинита с целью восстановления каркасной функции грудины и закрытия мягкотканного раневого дефекта передней поверхности грудной клетки.

Реконструктивные оперативные вмешательства выполнены 14 (58,4%) пациентам исследуемой группы, после радикальной санации раны, удаления всех нежизнеспособных тканей и максимально возможного нивелирования инфекционного процесса. Главным из решающих факторов в профилактике местных инфекционных осложнений после кардиохирургических операций и, в том числе, повторных срединных стернотомий, является надежная гемостатическая обработка краев раны мягких тканей и рассеченной кости (преимущественно – аргоноплазменной коагуляцией, пластинами «Тахокомба», исключением применения медицинского воска и клея) с последующим надежным методом ее фиксации. Именно нестабильность грудины, послеоперационные гематомы, рестернотомии и медиастинальная дегисценция у 17 (70,8%) больных являлись причиной возникновения глубокой стернальной раневой инфекции. У всех пациентов закрытие срединной стернотомии после кардиохирургических вмешательств осуществлялось с применением восьми проволоочных швов, изготовленных из сплава тантала и титана (некорродирующих металлов), накладываемых в линейной плоскости в виде «скрутки» с плотным прилеганием соединяемых краев грудины. Однако прорезывание костных краев серкляжными швами в 51,9% случаях проводили к фрагментации грудины и развитию гнойного стерномедиастинита, в виде формирования свищей (Рис. 9). Поэтому их использование в реконструктивно – восстановительной хирургии грудины, особенно после купирования остеомиелитического процесса, неоднократных ВХО со скусыванием секвестров

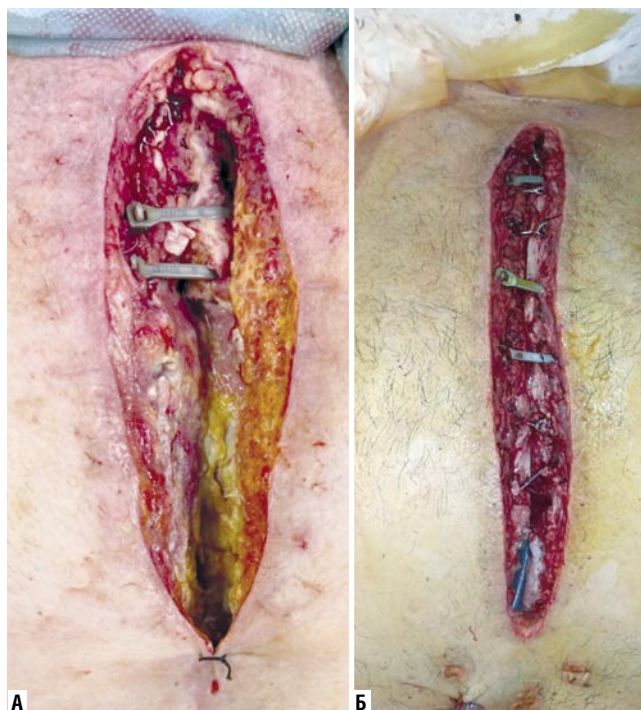

Рис 10. Вторичный остеосинтез грудины с применением кабельных стяжек «ZipFix» после санирующего этапа лечения стерномедиастинита (А, Б).

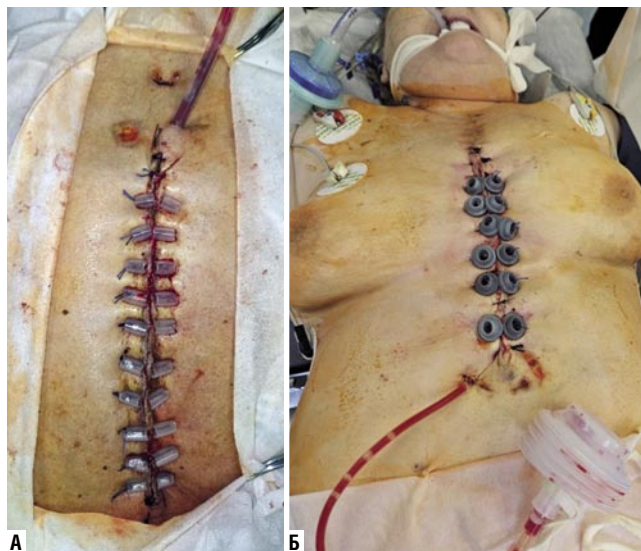


Рис 11. Вторичные кожные швы на «держалках», позволяющие устранить раневые дефекты без использования пластических технологий (А, Б).

костной ткани и ее фрагментации на фоне остеопороза, – считаем бесперспективным, приводящим к нестабильности и рецидиву гнойно-некротического процесса. Реконструктивный этап остеосинтеза грудины у пациентов II группы осуществляли с применением полимерных систем-фиксаторов «ZipFix» (DePuy Synthes) с устройством по типу хомутового замка и кабельных стяжек (Рис. 10). Активный дренаж Редона устанавливали в супра- и ретростернальное пространство. Закрытие операционной раны мягких тканей передней грудной стенки во всех

Табл. 4. Сравнительная оценка результатов раннего послеоперационного периода лечения пациентов с гнойным стерномедиастинитом после кардиохирургических вмешательств

Показатели	I группа (n = 10)	II группа (n = 14)	P
Диастаз грудины	9	14	0,725
Прорезывание проволочных лигатур	7	10	0,01
Поверхностная раневая инфекция	3	–	0,739
Глубокая раневая инфекция	7	14	0,05
Средний койко-день начала инфекционного процесса	5,3±4,5	17,9±11,3	0,743
Количество эпизодов реинфицирования	6	2	0,05
Сроки подавления раневого микробного обсеменения	10,2±4,7	3,3±2,6	0,205
Нехирургические осложнения	9	2	0,05
Рестернотомия по поводу кровотечения	–	–	–

случаях удавалось закрыть вторичными стягивающими швами на резиновых «держалках», предупреждающих их прорезывание (Рис. 11). Результаты течения послеоперационного периода свидетельствовали об удовлетворительном состоянии пациентов после устранения нестабильности грудины, первичном заживлении раны, отсутствии рецидива инфекционных осложнений в 97,3% случаев (Табл. 4).

Результаты наших исследований подтвердили преимущества ВАК-терапии при глубоком ретростеральном инфекционном процессе в сравнении с методикой открытого ведения раны с применением мазевых повязок или закрытым дренированием переднего средостения. Поэтому данный метод активного дренирования зоны раневой инфекции должен рассматриваться ни как отдельный этап лечения, а входить в обязательную заключительную программу «санационного» хирургического вмешательства, позволяющего в этом объеме в 2,5 раза сократить время до «реконструктивного» этапа. ВАК-терапия стеральной раны может быть использована в качестве переходного, так и окончательного методов дренирования в лечении послеоперационного стерномедиастинита. Количество реинфицированных осложнений в I группе пациентов значительно выше (на 45,2%), чем во II группе. Примечательно, что в обеих группах не зафиксированы случаи послеоперационные кровотечения, что свидетельствует о ранней диагностике и контроле воспалительного процесса у этой категории больных.

Эффективность реостеосинтеза после перенесенного стерномедиастинита определялась полнотой купирования септического процесса в зоне грудной стенки, с учетом наличия у пациентов отягощающей сопутствующей патологии и осложнений со стороны других органов и систем. Это позволило избежать летальных исходов в представленном клиническом материале.

Наиболее яркой моделью отработки принципов профилактики стерномедиастинита являются пациенты с инфекционным эндокардитом (ИЭ) В основу хирургического лечения таких больных должна быть положена

падающая по своему характеру операция на сердце с целью санации его камер и нарушений внутрисердечной гемодинамики. Щадящий принцип операции продиктован особой тяжестью состояния таких больных и начинает реализовываться уже с оперативного доступа. Многолетний опыт использования правосторонней переднебоковой торакотомии продемонстрировал не только его весьма широкие возможности при коррекции нарушений внутрисердечной гемодинамики от протезирования до выполнения клапансохраняющих операций. Применение этого доступа позволяет существенно в большей степени активизировать пациента в послеоперационном периоде, а также предотвращать ряд грозных инфекционных осложнений хирургического лечения ИЭ [10–12].

Заключение

Комплексное лечение распространенных форм гнойного стерномедиастинита после кардиохирургических операций требует этапной последовательной хирургической тактики, включающей на первом этапе: максимально раннюю диагностику; активную хирургическую санацию гнойно-некротического очага с последующим использованием дренирующих технологий локального отрицательного давления; применение современных медикаментозных средств местного (эпидермального фактора роста) и общего (целенаправленная антибиотикотерапия) воздействия, с целью купирования локального воспалительного процесса и предупреждения генерализации инфекции (сепсиса). Стратегия второго реконструктивного этапа в лечении послеоперационного стерномедиастинита предусматривает: восстановление каркасной функции грудины с ее реостеосинтезом с помощью полимерных фиксаторов «хомутового» типа и замещение мягкотканного раневого дефекта передней грудной стенки с использованием вторичных швов, дерматензионных и аутопластических методик. Восстановление целостности грудинно-реберного каркаса с нормализацией функции дыхания, адекватное анатомическое и физиологическое закрытие постстеральной раны, – позволяют избежать реинфицирования, рецидива гнойно-некротического процесса и последующих вторичных оперативных вмешательств.

Авторы заявляют об отсутствии конфликта интересов (The authors declare no conflict of interest).

ЛИТЕРАТУРА/REFERENCES

1. Фургал А.А., Сорокин В.А., Швава С.П. и др. Инфекционные осложнения стерального доступа в кардиохирургической практике: сравнительный анализ различных методов лечения // Медицинский журнал. – 2018. – №1. – С.59-61 [Furgal AA, Sorokin VA, Shava SP, et al. Infectious complications of sternotomy approach in cardiac surgery practice: comparative analysis of various treatment's methods. pacific medical journal. 2018; 1: 59-61. (In Russ.)] doi:10.17238/PmJ1609-1175.2018.1.59–61.
2. Шевченко А.А., Жила Н.Г., Бояринцев Н.И. Хирургическое лечение послеоперационного стерномедиастинита // Якутский медицинский журнал. – 2021. – №1. – С.111-115. [Shevchenko AA, Zhila NG, Boyarintsev NI. Surgical treatment of postoperative sternomediastinitis. Yakut Medical Journal. 2021; 1: 111-115. (In Russ.)] doi: 10.25789/YMJ.2021.73.29.

3. Косенков А.Н., Винокуров И.А., Аль-Юсеф А.Н. Стерномедиастинит после кардиохирургических вмешательств (вопросы лечения и реабилитации) // Медико-социальная экспертиза и реабилитация. – 2020. – Т.23. – №1. – С.18-23. [Kosenkov AN, Vinokurov IA, Al-Usef A. Sternomastoid after cardiac interventions (questions treatment and rehabilitation). Medical and Social Expert Evaluation and Rehabilitation. 2020; 23(1): 18-23. (In Russ.)] doi: 10.17816/MSER34526.
4. Егизеков А.Л., Куатбеков К.Н., Туганбаев А.Е., Байжигитов Н.Б., Мишин А.В. Комбинированное лечение гнойно-деструктивного стерномедиастинита при помощи вакуум-системы и торакопластики у пациента старческого возраста с тотально раздробленной грудиной // Кардиология и сердечно-сосудистая хирургия. – 2023. – Т.16. – №2. – С.326-331. [Egizekov AL, Kuatbekov KN, Tuganbaev AE, Baizhigitov NB, Mishin AV. Combined VAC system and thoracoplasty for purulent-destructive sternomediastinitis in a senile patient with total sternal fracture. Russian Journal of Cardiology and Cardiovascular Surgery. 2023; 16(2): 326-331. (In Russ.)] doi: 10.17116/kardio202316031326.
5. Левчук А.Л., Катков А.А., Гудымович В.Г. и др. Применение вакуум-терапии и эпидермального фактора роста в комплексном лечении стерномедиастинита // Вестник НМХЦ им. Н. И. Пирогова. – 2025. – Т.20. – №2. – С.141-144. [Levchuk AL, Katkov AA, Gudymovich VG, et al. Application of vacuum therapy and epidermal growth factor in the complex treatment of sternomediastinitis. Pirogov National Medical and Surgical Center. 2025; 20(2): 141-144. (In Russ.)] doi: 10.25881/20728255_2025_20_2_141.
6. Брюсов П.Г., Лишук А.Н., Потапов В.А. Послеоперационный стерномедиастинит. Комплексный подход к лечению. М.: ГЭОТАР – Медиа, 2024. – 127 с. [Bryusov PG, Lishchuk AN, Potapov VA. Postoperative sternomediastinitis. An integrated approach to treatment. M.: GEOTAR – Media, 2024: 127. (In Russ.)]
7. Фургал А.А. Хирургическое лечение послеоперационных стерномедиастинитов, 2023. – 123 с. [Furgal AA. Surgical treatment of postoperative sternomediastinitis. 2023: 123. (In Russ.)]
8. Левчук А.Л., Катков А.А., Гудымович В.Г. и др. Этапное хирургическое лечение гнойного стерномедиастинита, осложненного тотальным остеомиелитом грудины // Вестник НМХЦ им. Н. И. Пирогова. – 2026. – Т.21. – №1. – С.145-149. [Levchuk AL, Katkov AA, Gudymovich VG, et al. Staged surgical treatment of purulent sternomediastinitis complicated by total osteomyelitis of the sternum. Bulletin of the N. I. Pirogov National Research Medical Center. 2026; 21(1): 145-149. (In Russ.)] doi: 10.25881/20728255_2025_20_2_141.
9. Павлюченко С.В., Жданов А.И., Попов К.В. Современные подходы к хирургическому лечению послеоперационного стерномедиастинита // Грудная и сердечно-сосудистая хирургия. – 2019. – Т.61. – №4. – С.299-308. [Pavlyuchenko SV, Zhdanov AI, Popov KV. Modern Approaches to the Surgical Treatment of Postoperative Sternomediastinitis. Thoracic and Cardiovascular Surgery, 2019; 61(4): 299-308. (In Russ.)] doi: 10.24022/0236-2791-2019-61-4-299-308.
10. Шевченко Ю.Л., Хубулава Г.Г., Шихвердиев Н.Н., Матвеев С.А. Инфекционный эндокардит как хирургическая проблема в России // Вестник хирургии имени И.И. Грекова. – 2003. – Т.162. – №2. – С.12-16. [Shevchenko YuL, Khubulava GG, Shikhverdiev NN, Matveyev S.A. Infectious Endocarditis as a Surgical Problem in Russia. Grekov's Bulletin of Surgery. 2003; 162(2): 12-16. (In Russ.)]
11. Шевченко Ю.Л. Хирургическое лечение инфекционного эндокардита и основы гнойно-септической кардиохирургии. – Москва: Династия, 2015. – 448 с. [Shevchenko YuL. Surgical Treatment of Infective Endocarditis and Fundamentals of Purulent-Septic Cardiac Surgery. Moscow: Dinastiya, 2015. 448 p. (In Russ.)]
12. Shevchenko YuL. Surgical treatment of infective endocarditis and the basis of purulent septic cardiac surgery. Yury Shevchenko; transl.from Russ.by O.A.Ignatyeva. – Moscow: Dynasty, 2020. – 424 p.