ПЕРВЫЙ В РОССИИ ОПЫТ ЛЕЧЕНИЯ АНЕВРИЗМЫ БРЮШНОГО ОТДЕЛА АОРТЫ НА РОБОТИЗИРОВАННОМ КОМПЛЕКСЕ DA VINCI

Караськов А.М., Рабцун А.А.*, Игнатенко П.В., Архипов А.Н.
ФГБУ «Национальный медицинский исследовательский центр им. академика Е.Н. Мешалкина» Минздрава России, Новосибирск

УДК: 616.381/.136-007.64:621.865.8
DOI: 10.25881/BPNMSC.2019.80.34.025

Резюме. Основными видами доступов к брюшному отделу аорты на данный момент являются забрюшинный, либо срединная лапаротомия. Восстановительный период после данных вмешательств достаточно длительный и сопряжен с рядом послеоперационных осложнений, связанных с обширной операционной травмой. На протяжении длительного времени альтернативных доступов, обеспечивающих скорейшую реабилитацию и более благоприятный послеоперационный период не было. Хирургический комплекс da Vinci предоставляет возможность выполнять вмешательства на брюшном отделе аорты с минимальной операционной травмой, меньшей кровопотерей и коротким периодом реабилитации. Мы представляем случай успешного эндоскопического протезирования брюшного отдела аорты с использованием роботизированного хирургического комплекса da Vinci.

Ключевые слова: аневризма брюшного отдела аорты, DaVinci surgical system.

THE FIRST EXPERIENCE OF THE ABDOMINAL AORTA ANEURYSM TREATMENT ON THE DA VINCI ROBOTIZED COMPLEX IN RUSSIA

Karaskov A.M., Rabtsun A.A.*, Ignatenko P.V., Arkhipov A.N.
Meshalkin National Medical Research Center, Novosibirsk

Abstract. The main types of access to the abdominal aorta are currently retroperitoneal or laparotomy. The period of recovery after these interventions is long and associated with a postoperative complications received as a result extensive surgical trauma. For a long time, there were no alternative accesses providing early rehabilitation and a more favorable postoperative period. Da Vinci surgical complex provides an opportunity to perform interventions on the abdominal aorta with minimal surgical trauma, less blood loss and a short period of rehabilitation. We present a case of successful endoscopic prosthetics of the abdominal aorta using a robotic surgical complex da Vinci.

Keywords: abdominal aortic aneurysm, Da Vinci surgical system.

Введение

На сегодняшний день в хирургии аневризм брюшного отдела аорты широкое распространение получают миниинвазивные технологии. Одним из направлений является эндоваскулярное вмешательство в виде эндопротезирования брюшного отдела аорты. Но данный вид лечения предпочтителен для пациентов, имеющих тяжелую сопутствующую патологию. Также при имплантации стент-графта есть ограничения, связанные с анатомией брюшного отдела аорты. У пациентов молодого возраста операцией выбора является протезирование брюшного отдела аорты. В связи с развитием эндоскопической хирургии получили развитие полностью лапароскопические или лапароскопически-ассистированные реконструкции брюшного отдела аорты. Это позволило уменьшить операционную травму, болевой синдром после вмешательства и сократить время пребывания в стационаре. В средне- и долгосрочном периоде уменьшается риск послеоперационных грыж и серьезных осложнений [4]. Ограничивающими факторами эндоскопической хирургии являются ограничение свободы движений инструментов, их длина, эффект «рычага», плоское изображение на дисплее 2D-стоек и длительное время тренировки хирургических навыков. Появившиеся роботизированные комплексы имеют 3D оптическую систему с многократным увеличением, позволяющую более прецизионно манипулировать на оперируемом сегменте. Помимо этого, манипуляторы могут менять углы изгиба, превышающие возможности кисти хирурга и нивелируют тремор. Таким образом, развитие роботизированной хирургии брюшного отдела аорты является актуальным и представляет интерес для широкого внедрения в практику. Учитывая опыт нашего института в полностью эндоскопическом закрытии дефектов межпредсердной перегородки (более 60 вмешательств), было принято решение выполнить протезирование инфраренального отдела аорты при помощи роботизированного комплекса DaVinci (Intuitive Surgical, США) [1; 2].

Пациент К., мужчина, 66 лет поступил в срочном порядке с жалобами на боли в пояснице, болезненное пульсирующее образование в брюшной полости. При пальпации определялось объемное пульсирующее образование в эпи- и мезогастрии, умеренно болезненное при пальпации. Индекс массы тела составил 28,7. Для оценки изменению брюшного отдела аорты был использован 320-срезовый компьютерный томограф Aquilion One (Toshiba, Токио, Япония) с внутривенным контрастированием (Iomeron 400; Bracco, Милан, Италия). Для анализа данных использовалась комбинация аксиальных срезов с построением реконструкций и расчетом на рабочей станции Vitrea FX Work Station 2.1 (Vital Images, Inc.). По результату МСКТ-ангиографии брюшного отдела аорты выявлено: аневризматическое расширение брюшного отдела аорты до 4,8 см в диаметре (Рис. 1).

По результату обследований выставлен диагноз: аневризма брюшного отдела аорты, осложненная болевым синдромом. Учитывая благоприятные анатомические условия, конституцию пациента для уменьшения операцион-

* e-mail: a_rabtsun@meshalkin.ru

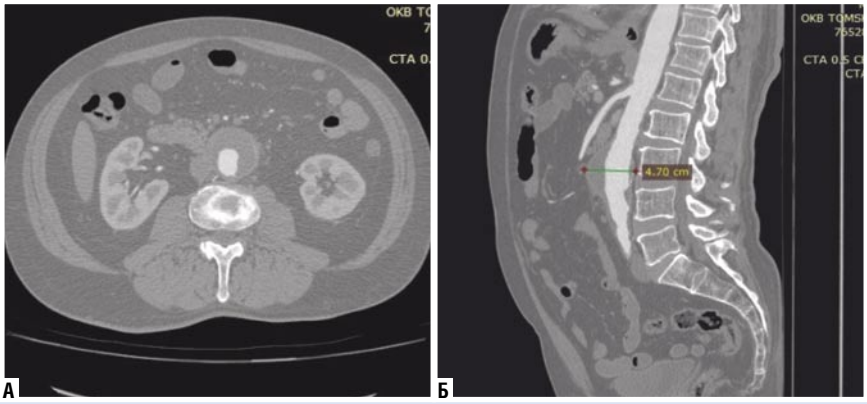

Рис. 1. МСКТ-ангиография брюшного отдела аорты до оперативного вмешательства в аксиальной (А) и сагиттальной (Б) проекциях.

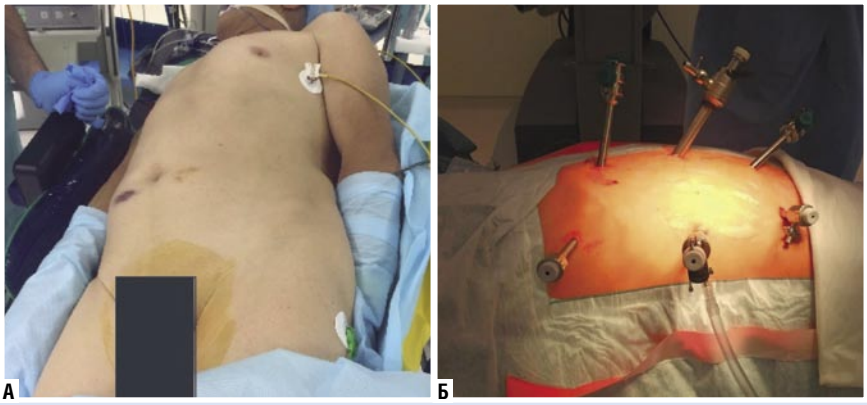

Рис. 2. Положение пациента на операционном столе (А). После установки троакарных портов (Б).

ной травмы, было принято решение выполнить робот-ассистированное бифуркационное аорто-бедренное шунтирование.

Положение пациента на спине с ротацией на правый бок на 30° (Рис. 2).

Операция выполнялась в условиях эндотрахеального наркоза. После наложения пневмоперитонеума, установлено 6 троакарных портов: 1) порт 12,5 мм (3D-эндоскоп роботизированной системы) в средней трети живота по параректальной линии справа, 2) 8 мм (манипулятор 1 роботизированной системы) в верхней трети живота по параректальной линии справа, 3) 8 мм (манипулятор 2 роботизированной системы) в нижней трети живота по параректальной линии справа, 4) порт 5 мм (1 ассистентский) в нижней трети живота по передне-подмышечной линии, 5) порт 11 мм (2 ассистентский) в средней трети живота по передне-подмышечной линии, 6) порт 5 мм (3 ассистентский) в верхней трети живота по передне-подмышечной линии. Первым устанавливался порт видеокамеры. Остальные порты установлены под визуальным контролем. Поддерживаемое давление в брюшной полости составляло 14–16 мм рт. ст. Для протезирования был использован плетеный дакроновый линейный протез диаметром 14 мм. После системной гепаринизации выполнен клампинг аорты ниже почечных артерий и на уровне бифуркации аорты. Клампинг аорты выполнялся зажимами Chitwood («Aesculap», Германия) через 1 и 3 троакарные порты после удаления троакаров. Поясничные артерии клипированы. Продольно рассечен аневризматический мешок, удалена и эвакуирована аневризматическая чаша. Наложен центральный анастомоз протеза и с аортой по типу конец в конец нитью ePTFE CV 4/0 (Gore-tex, W.L. Gore & Assac, inc.). Далее наложен дистальный анастомоз протеза и с аортой по типу конец в конец нитью ePTFE CV 4/0 (Gore-tex, W.L. Gore & Assac, inc.). 2 ассистентский порт использовался для доставки протеза, шовного материала аспирации во время наложения анастомозов. После ушивания заднего листка брюшины через 2 троакарный порт в малый таз установлена силиконовая дренажная трубка 9 мм (МедИндж, Пенза). После удаления троакаров порты ушиты узловыми швами. Пациент транспортирован в палату реанимации. Этапы операции (Рис. 3).

Результаты

Общее время вмешательства составило 360 мин. Время окклюзии аорты составило 75 мин. Объем кровопотери 300 мл, реинфузия составила 150 мл эритроцитарной массы. Инотропной поддержки в послеоперационном периоде не проводилось. Пациент экстубирован через 5 часов после окончания операции. Дренажные потери в течение суток 150 мл. Нарушений со стороны функции почек в послеоперационном периоде не было. По данным контрольных анализов: гемоглобин 99 г/л, креатинин 59 мкмоль/л, мочевина 3,2 ммоль/л.

По результату контрольной МСКТ-ангиографии протез функционирует удовлетворительно (Рис. 4). Швы удалены на 7 сутки.

Обсуждение

Оперативные вмешательства по поводу аневризм брюшного отдела аорты выполняются с 50-х годов XX столетия. И до настоящего момента используются обширные и травматичные оперативные доступы. Что сопряжено не только с длительным восстановительным периодом, но и с охлаждением пациента, которое является предиктором осложнений в 30-дневный период [5]. Использование эндоскопических методик в хирургии брюшного отдела аорты не получило широкого распространения, ввиду технических сложностей выполнения сосудистого шва. Внедрение роботизированных комплексов в кардиохирургию позволило выполнять коронарные шунтирования и вмешательства на структурах сердца полностью эндоскопически. В связи с чем, данная методика получила развитие в хирургии брюшного отдела аорты. С начала 2000-х описаны случаи успешного вмешательства на брюшном отделе аорты с использованием роботизированного комплекса DaVinci в странах Европы [7]. По результатам метаанализов продолжительность вмешательств составляет от 188 до 493 мин. Объем кровопотери от 0 мл до 1900 мл (при разрыве аневризмы брюшного отдела аорты). При этом вы-

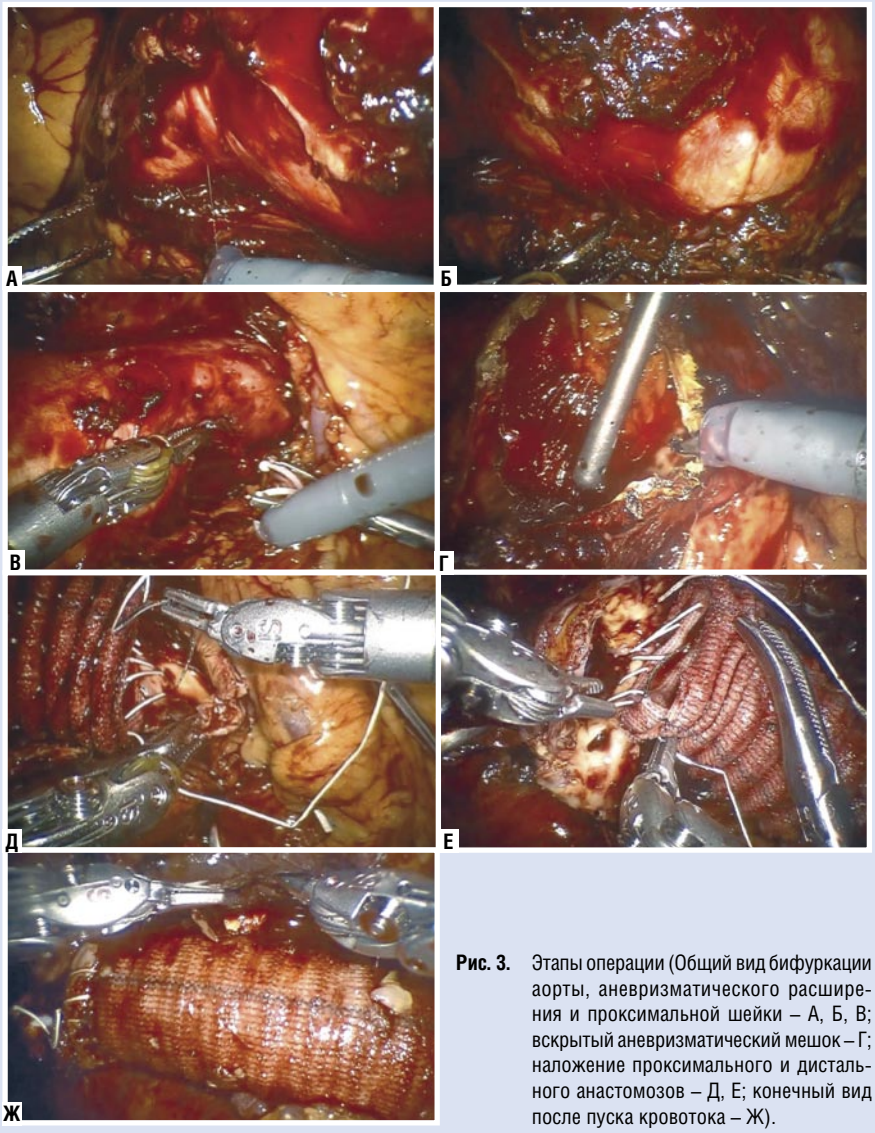

Рис. 3. Этапы операции (Общий вид бифуркации аорты, аневризматического расширения и проксимальной шейки – А, Б, В; вскрытый аневризматический мешок – Г; наложение проксимального и дистального анастомозов – Д, Е; конечный вид после пуска кровотока – Ж).

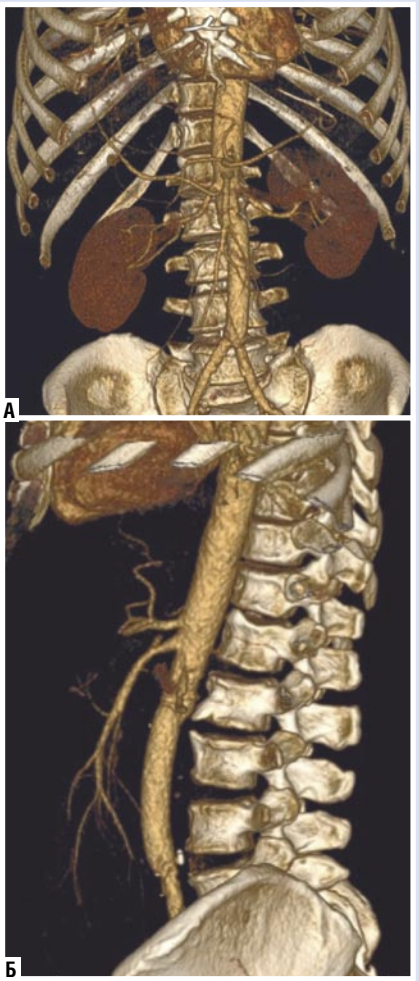

Рис. 4. 3D реконструкция брюшного отдела аорты после вмешательства.

живаемость в 30-дневный период составила 100% [5]. В России направление использования комплекса DaVinci при операциях на брюшном отделе аорты только развивается. Но уже есть опыт операций с хорошими ближайшими результатами [3]. Выполненное нами вмешательство на роботизированном комплексе DaVinci по продолжительности и объему кровопотери сопоставимо с открытыми операциями. В свою очередь болевой синдром и восстановительный период были короче. Вид после вмешательства представлен на рисунке 5.

Учитывая сопоставимость открытого и робот-ассистированного вмешательств по времени и отдаленным результатам проходимости оперированного сегмента, преимущества миниинвазивной технологии в ближайшем послеоперационном периоде, данная методика представляет интерес для широкого внедрения в хирургию брюшного отдела аорты.

Авторы заявляют об отсутствии конфликта интересов (The authors declare no conflict of interest).

ЛИТЕРАТУРА/REFERENCES

1. Архипов А.Н., Зубрицкий А.В., Богачев-Прокофьев А.В., Караськов А.М. Первый успешный клинический случай полностью эндоскопического закрытия дефекта межпредсердной перегородки с использованием хирургического комплекса da Vinci // Патология кровообращения и кардиохирургия. – 2015. – Т.19. – № 3. – С. 123–127. [Arkhipov AN, Zubritskiy AV, Bogachev-Prokofiyev AV, Karaskov AM. First successful totally endoscopic atrial septal defect closure with robotic assistance. Patologiya krovoobrashcheniia i kardiokhirurgiia. 2015;19(3): 123–127. (In Russ).] doi: 10.21688/1681-347220-15-3-123-127.

Рис. 5. Вид после операции.

2. Архипов А.Н., Богачев-Прокофьев А.В., Зубрицкий А.В., Хапаев Т.С., Горбатых Ю.Н., Павлушин П.М., Караськов А.М. Робот-ассистированное закрытие дефекта межпредсердной

перегородки у взрослых: первый опыт в России // Хирургия. Журнал им. Н.И. Пирогова. – 2018. – № 2. – С. 4–20. [Arkhipov AN, Bogachev-Prokofiev AV, Zubritskiy AV, Khapaev TS, Gorbatykh YuN, Pavlushin PM, Karaskov AM. Robot-assisted atrial septal defect closure in adults: first experience in Russia. Vestn Khir Im I I Grek. 2018;(2):4–20. (In Russ).] doi: 10.17116/hirurgia201824-20.

3. Павлов В.Н., Плечев В.В., Сафиуллин Р.И., Ишметов В.Ш., Кашаев М.Ш., Игнатенко П.В., Архипов А.Н., Рабцун А.А., Сафин Р.Ф., Пушкарева А.Э., Благодаров С.И. Первичные результаты аорто-бедренного шунтирования с применением робот-ассистированной хирургической системы da Vinci // Креативная хирургия и онкология. – 2018. – Т.8. – № 1. – С. 7–13. [Pavlov VN, Plechev VV, Safiullin RI, Ishmetov VSh, Kashaev MSh, Ignatenko PV, Arhipov AN, Rabtsun AA, Safin RF, Pushkareva AE, Blagodarov SI. Preliminary experience of the aorto-femoral shunting using the da Vinci surgical system. Kreativnaya khirurgiya i onkologiya. 2018; 8(1):7–13. (In Russ).] doi: 10.24060/2076-30932018-8-1-7-13.
4. Novotný T, Dvorák M, Staffa R. The learning curve of robot-assisted laparoscopic aortofemoral bypass grafting for aortoiliac occlusive disease. J Vasc Surg. 2011;53(2):414–420. doi: 10.1016/j.jvs.2010.09.007.
5. Landry GJ, Liem TK, Abraham CZ, Jung E, Moneta GL. Predictors of perioperative morbidity and mortality in open abdominal aortic aneurysm repair. Am J Surg. 2019;217(5):943–947. doi: 10.1016/j.amjsurg.2018.12.054.
6. Makris MC, Moris D, Papalouca K, Malietzis G, Makris GC. The current status of robotic vascular surgery in the abdominal cavity. Int Angiol. 2016; 35(1):1–7.
7. Stádler P, Dvoracek L, Vitasek P, Matous P. Robotic vascular surgery, 150 cases. Int J Med Robot. 2010;6(4):394–398. doi: 10.1002/rcs.344.

РЕЗЕКЦИЯ И РЕИМПЛАНТАЦИЯ ВЕРХНЕЙ БРЫЖЕЕЧНОЙ АРТЕРИИ В АОРТУ ПРИ РЕТРОАОРТАЛЬНОМ РАСПОЛОЖЕНИИ ЛЕВОЙ ПОЧЕЧНОЙ ВЕНЫ

Батрашов В.А., Юдаев С.С., Хамроев С.Ш.*, Кадыралиев С.О.
Клиника грудной и сердечно-сосудистой хирургии имени Св. Георгия Национального медико-хирургического Центра имени Н.И. Пирогова, Москва

УДК: 616.136.46-089.87/136.7-089.819.843
DOI: 10.25881/BPNMSC.2019.90.87.026

Резюме. Представлен вариант хирургического лечения хронической абдоминальной ишемии при редком анатомическом расположении левой почечной вены. Данная методика позволяет не расширять объем оперативного лечения и тем самым снижает риск развития интраоперационных осложнений.

Ключевые слова: ишемическая болезнь органов пищеварения, реимплантация в аорту, верхняя брыжеечная артерия, экстравазальная компрессия.

RESECTION AND REIMPLANTATION OF THE SUPERIOR MESENTERIC ARTERY INTO THE AORTA IN RETROAORTIC POSITION OF THE LEFT RENAL VEIN

Batrashov V.A., Udaev S.S., Khamroev S.Sh.*, Kadyraliev S.O.
Clinic of Thoracic and Cardiovascular Surgery St. George's of National Medical and Surgical Center. N.I. Pirogov, Moscow

Abstract. Presented herein is a variant of surgical treatment of chronic abdominal ischemia with a rare anatomical location of the left renal vein. This technique allows not to expand the scope of surgical treatment and thereby reduces the risk of intraoperative complications.

Keywords: ischemic digestive disease, reimplantation into the aorta, superior mesenteric artery, extravasal compression.

Хроническая ишемическая болезнь органов пищеварения – это заболевание, возникающее при нарушении кровообращения по непарным висцеральным ветвям брюшной аорты (чревному стволу, верхней и нижней брыжеечной артериям), характеризующееся различными по степени выраженности изменениями регионарной гемодинамики и нарушениями моторно-секреторной и абсорбционной функции кишечника. В медицинской литературе предложено более 20 названий заболевания, отражающих его клиническую симптоматику: интерстинальная или висцеральная ангина, синдром «малых порций», ишемическая энтеропатия, хроническая абдоминальная ишемия кишечника, мезентериальная артериальная недостаточность и др. В последние годы утвердился термин «хроническая ишемическая болезнь органов пищеварения», как наиболее полно и точно характеризующий сущность патологических изменений, лежащих в основе этого заболевания [1; 3; 5; 7; 10; 12; 15].

Первое упоминание о поражении непарных висцеральных ветвей брюш-

* e-mail: dr_khamroev@mail.ru