ВЕСТНИК
НАЦИОНАЛЬНОГО
МЕДИКО-ХИРУРГИЧЕСКОГО ЦЕНТРА
ИМ. Н.И. ПИРОГОВА

НАУЧНО-ПРАКТИЧЕСКИЙ ЖУРНАЛ
издается с 2006 г. выходит 4 раза в год

Главный редактор
Ю.Л. Шевченко

Заместитель главного редактора
С.А. Матвеев

Редакционная коллегия
К.Г. Апостолиди, Г.Г. Борщев *(отв. секретарь)*, П.С. Ветшев, В.Г. Гудымович, Е.Б. Жибурт, М.Н. Замятин, О.Э. Карпов, Е.Ф. Кира, В.М. Китаев, М.Н. Козовенко, А.Л. Левчук, С.Н. Нестеров, Л.В. Попов, Ю.М. Стойко, Т.И. Стуколова, В.П. Тюрин, Л.Д. Шалыгин, М.М. Шишкин

Редакционный совет
С.Ф. Багненко, Ю.В. Белов, С.А. Бойцов, Р.Е. Калинин, А.М. Караськов, И.Б. Максимов, Ф.Г. Назыров, А.Ш. Ревишвили, Р.М. Тихилов, Е.В. Шляхто, Н.А. Яицкий

В журнале освещаются результаты научных исследований в области клинической и теоретической медицины, применение новых технологий, проблемы медицинского образования, случаи из клинической практики, вопросы истории медицины. Публикуется официальная информация, мини-обзоры научной медицинской литературы, справочные материалы, хроника.
Является рецензируемым изданием.

Журнал рекомендован ВАК министерства образования и науки РФ для опубликования основных научных результатов диссертаций на соискание ученой степени доктора и кандидата медицинских наук.

Все статьи публикуются бесплатно.

Учредитель

МИНИСТЕРСТВО ЗДРАВООХРАНЕНИЯ РОССИЙСКОЙ ФЕДЕРАЦИИ
НАЦИОНАЛЬНЫЙ МЕДИКО-ХИРУРГИЧЕСКИЙ ЦЕНТР
ИМ. Н.И. ПИРОГОВА

Журнал зарегистрирован в Федеральной службе по надзору за соблюдением законодательства в сфере массовых коммуникаций и охраны культурного наследия.
Рег. свид. ПИ № ФС77-24981 от 05 июля 2006 г.

Все права защищены. Никакая часть этого издания не может быть репродуцирована в какой-либо форме без письменного разрешения издателя.
Редакция не несет ответственности за содержание рекламных материалов.
© НМХЦ им. Н.И. Пирогова, 2018 г.

Адрес редакции
105203, Москва, ул. Нижняя Первомайская, 70
тел./факс (495) 464-10-54
e-mail: info@pirogov-center.ru
www.pirogov-center.ru

Тираж 1000 экз. Отпечатано в ЦПУ «Радуга»
Россия, Москва ул. Автозаводская, 25

СОДЕРЖАНИЕ

РЕДАКЦИОННЫЕ СТАТЬИ

3 **ШЕВЧЕНКО Ю.Л., СТОЙКО Ю.М., ГУДЫМОВИЧ В.Г., ЯШКИН М.Н., ЦЫПЛЯЩУК А.В.**
СТАНОВЛЕНИЕ И РАЗВИТИЕ ОТЕЧЕСТВЕННОЙ ФЛЕБОЛОГИИ: РЕТРОСПЕКТИВНЫЙ АНАЛИЗ И ВЗГЛЯД В БУДУЩЕЕ

9 **ЧИКОРИН А.К., ЕПИФАНОВ С.А., КРАЙНЮКОВ П.Е.**
ЭВОЛЮЦИЯ ЛЕЧЕНИЯ РАНЕНЫХ В ЧЕЛЮСТНО-ЛИЦЕВУЮ ОБЛАСТЬ: ФОРМИРОВАНИЕ СОВРЕМЕННОЙ ДОКТРИНЫ

16 **КАРПОВ О.Э., ЕПИФАНОВ С.А., ХРИСТОФОРОВА Е.И.**
ЦИФРОВЫЕ ТЕХНОЛОГИИ ИДЕНТИФИКАЦИИ ЛИЧНОСТИ: ПРАВОВЫЕ ПОСЛЕДСТВИЯ ИЗМЕНЕНИЯ ВНЕШНОСТИ ВСЛЕДСТВИЕ МЕДИЦИНСКИХ ПРОЦЕДУР

ОРИГИНАЛЬНЫЕ СТАТЬИ

19 **АНДРЕЕВ А.С., МИРОНЕНКО В.А., КАМБАРОВ С.Ю.**
СРАВНИТЕЛЬНАЯ КЛИНИКО-ФУНКЦИОНАЛЬНАЯ ХАРАКТЕРИСТИКА РАЗЛИЧНЫХ МЕТОДИК ПРЯМОЙ РЕВАСКУЛЯРИЗАЦИИ МИОКАРДА У БОЛЬНЫХ ПОСЛЕ КОРОНАРНЫХ СОБЫТИЙ

25 **МАРТАКОВ М.А., ЗАЙНЕТДИНОВ Е.М., ПРОНИНА В.П., БАБОКИН В.Е., ОСИЕВ А.Г.**
ГЕМОДИНАМИЧЕСКАЯ ЭФФЕКТИВНОСТЬ ХИРУРГИЧЕСКОЙ КОРРЕКЦИИ ВРОЖДЕННОЙ НЕДОСТАТОЧНОСТИ МИТРАЛЬНОГО КЛАПАНА

32 **ВОРОБЬЕВ А.С., БИБИКОВ В.Н., ГЕРАЩЕНКО А.В., СВЕШНИКОВ А.В.**
ЭФФЕКТИВНОСТЬ И БЕЗОПАСНОСТЬ РЕНАЛЬНОЙ ДЕНЕРВАЦИИ У ПАЦИЕНТОВ С АРТЕРИАЛЬНОЙ ГИПЕРТОНИЕЙ И ПАРОКСИЗМАЛЬНОЙ ФОРМОЙ ФИБРИЛЛЯЦИИ ПРЕДСЕРДИЙ

37 **ЧУПРИНА А.П., КУЧЕРЕНКО А.Д., ФОКИН А.В.**
ИНОРОДНЫЕ ТЕЛА ЛЕГКИХ И ПЛЕВРЫ ПОСЛЕ РАНЕНИЙ ГРУДИ: НАСЛЕДИЕ АКАДЕМИКА И.С. КОЛЕСНИКОВА

42 **КЛИМОВСКИЙ С.Д., ТРАВИН Н.О., КОЛЕДИНСКИЙ А.Г.**
ДИСТАНТНЫЙ ИНФАРКТ МИОКАРДА: ОПРЕДЕЛЕНИЕ ТЕРМИНА, ОСОБЕННОСТИ ДИАГНОСТИКИ И ЭНДОВАСКУЛЯРНОЙ РЕКАНАЛИЗАЦИИ КОРОНАРНЫХ АРТЕРИЙ

49 **ДРОЖЖИН Е.В., КАТЕЛЬНИЦКИЙ И.И., НИКИТИНА Ю.В., ЗОРЬКИН А.А., МАЗАЙШВИЛИ К.В.**
ОСОБЕННОСТИ ГЕМОКОАГУЛЯЦИОННЫХ НАРУШЕНИЙ У БОЛЬНЫХ С СИНДРОМОМ КРИТИЧЕСКОЙ ИШЕМИИ НИЖНИХ КОНЕЧНОСТЕЙ НА ФОНЕ САХАРНОГО ДИАБЕТА

53 **ЗУЕВ А.А., КОСТЕНКО Г.В.**
ДИФФЕРЕНЦИРОВАННЫЙ ПОДХОД К ХИРУРГИЧЕСКОМУ ЛЕЧЕНИЮ АНОМАЛИИ КИАРИ 1 ТИПА И СИРИНГОМИЕЛИИ

58 **ВЕТШЕВ П.С., АБЛИЦОВ А.Ю., ЖИВОТОВ В.А., ДРОЖЖИН А.Ю., ПОДДУБНЫЙ Е.И.**
ХИРУРГИЧЕСКОЕ ЛЕЧЕНИЕ ПЕРВИЧНОГО ГИПЕРПАРАТИРЕОЗА С РЕДКОЙ ЭКТОПИЕЙ АДЕНОМЫ ОКОЛОЩИТОВИДНОЙ ЖЕЛЕЗЫ

62 **ЧАНЧИЕВ З.М., РОМАНЧИШЕН А.Ф., ЧЕЧЕТКИН А.В.**
ОСЛОЖНЕННЫЕ ОСТРЫЕ ВОСПАЛИТЕЛЬНЫЕ ЗАБОЛЕВАНИЯ И ПОЛИОРГАННАЯ НЕДОСТАТОЧНОСТЬ В НЕОТЛОЖНОЙ АБДОМИНАЛЬНОЙ ХИРУРГИИ

68 **СОЛОВЬЁВ И.А., ДЕМКО А.Е., СУРОВ Д.А., САВЧЕНКОВ Д.К., БЕЛЯКОВА Л.А., ОСИПОВ А.В., ЛОГИНОВ В.А., ПАВЛОВСКИЙ А.Л., СВЯТНЕНКО А.В.**
ОБОСНОВАНИЕ ТАКТИКИ ЛЕЧЕНИЯ БОЛЬНЫХ СТАРШЕЙ ВОЗРАСТНОЙ ГРУППЫ С ОПУХОЛЕВЫМ ПОРАЖЕНИЕМ ОРГАНОВ ГЕПАТОПАНКРЕАТОДУОДЕНАЛЬНОЙ ЗОНЫ

74 **КАБАНОВ М.Ю., СОЛОВЬЕВ И.А., ЯКОВЛЕВА Д.М., СЕМЕНЦОВ К.В., ДЕГТЯРЕВ Д.Б., БЕЛИКОВА М.Я., САВЧЕНКОВ Д.К., ЗДАСЮК С.О.**
МИНИИНВАЗИВНЫЕ МЕТОДЫ ДЕКОМПРЕССИИ В ЛЕЧЕНИИ МЕХАНИЧЕСКОЙ ЖЕЛТУХИ ЗЛОКАЧЕСТВЕННОГО ГЕНЕЗА У ПАЦИЕНТОВ ПОЖИЛОГО И СТАРЧЕСКОГО ВОЗРАСТА

79 **БРИЖАНЬ Л.К., ЮРМИНА Н.С., СЛИВКОВ К.А., КЕРИМОВ А.А.**
ХИРУРГИЧЕСКАЯ ПРОФИЛАКТИКА ПОСТТРАВМАТИЧЕСКОГО КРУЗАРТРОЗА У ПАЦИЕНТОВ С ПЕРЕЛОМАМИ ЛОДЫЖЕК

85 **НЕСТЕРОВ С.Н., ХАНАЛИЕВ Б.В., БОНЕЦКИЙ Б.А., ВОЛОДИЧЕВ В.В., ВАСИЛЬЕВ В.Р., МАГОМЕДОВ Ш.С.**
ИНФЕКЦИОННО-ВОСПАЛИТЕЛЬНЫЕ ПОРАЖЕНИЯ У ПАЦИЕНТОВ С СОПУТСТВУЮЩИМ ХРОНИЧЕСКИМ ПРОСТАТИТОМ ПОСЛЕ ХИРУРГИЧЕСКИХ ВМЕШАТЕЛЬСТВ НА ПРЕДСТАТЕЛЬНОЙ ЖЕЛЕЗЕ В РАННЕМ ПОСЛЕОПЕРАЦИОННОМ ПЕРИОДЕ

88 **МАКСЮКОВ С.Ю., КРАЙНЮКОВА Л.А.**
ХАРАКТЕРИСТИКА ДИСКОЛОРИТОВ, СОСТОЯНИЯ ЭМАЛИ И ФАКТОРОВ КАРИЕСРЕЗИСТЕНТНОСТИ У БОЛЬНЫХ АТОПИЧЕСКИМ ДЕРМАТИТОМ

94 **САВИНОВ И.С., ИЛЬЧЕНКО Ф.Н., БУТЫРСКИЙ А.Г., САВИНОВ С.Г.**
О ТЕХНОЛОГИЧЕСКИХ ОСОБЕННОСТЯХ SHAVE-ТЕРАПИИ В КОМПЛЕКСНОМ ХИРУРГИЧЕСКОМ ЛЕЧЕНИИ ВАРИКОЗНОЙ БОЛЕЗНИ КЛАССА С6 В УСЛОВИЯХ СТАЦИОНАРА ОДНОГО ДНЯ

BULLETIN
of PIROGOV
NATIONAL MEDICAL & SURGICAL
CENTER

THEORETICAL & PRACTICAL JOURNAL
PUBLISHED SINCE 2006 4 ISSUES PER YEAR

Editor-in-Chief
Yury L. Shevchenko

Deputy Editor-in-Chief
Sergey A. Matveev

Editorial Board
K.G. Apostolidi, G.G. Borshhev *(Executive Secretary)*,
P.S. Vetshev, V.G. Gudymovich,
E.B. Zhiburt, M.N. Zamyatin, O.E. Karpov,
E.F. Kira, V.M. Kitaev, M.N. Kozovenko,
A.L. Levchuk, S.N. Nesterov, L.V. Popov,
Yu.M. Stoyko, T.I. Stukolova, V.P. Tyurin,
L.D. Shalygin, M.M. Shishkin

Editorial Council
S.F. Bagnenko, Yu.V. Belov, S.A. Boytsov,
R.E. Kalinin, A.M. Karaskov, I.B. Maximov,
F.G. Nazyrov, A.Sh. Revishvili, R.M. Tikhilov,
E.V. Shlyakhto, N.A. Yaitsky

This Journal is focused on publishing the results of scientific researches in the field of clinical and theoretical medicine, application of new technologies, problems of medical education, cases from clinical practice, questions of history of medicine. The official information, mini-reviews of the scientific medical literature, reference information, current events are also published.

Publisher

PIROGOV NATIONAL
MEDICAL & SURGICAL
CENTER

All rights reserved. No part of this publication may be reproduced in any form or by any means without permission in writing of the publisher.
Publisher does not bear the responsibility for content of advertisment materials.
© Pirogov National Medical & Surgical Center, 2018

Editorial Board Address
70, Nizhnyaya Pervomayskaya St.,105203 Moscow Russia
tel./fax +7 (495) 464-1054
e-mail: info@pirogov-center.ru
www.pirogov-center.ru

СОДЕРЖАНИЕ

ОРИГИНАЛЬНЫЕ СТАТЬИ

98 **КАМЫШОВ С.В., ПУЛАТОВ Д.А., ЮСУПОВА Н.Б., НИЕЗОВА Ш.Х.**
СОСТОЯНИЕ ИММУНОРЕАКТИВНОСТИ БОЛЬНЫХ РАКОМ ШЕЙКИ МАТКИ НА ФОНЕ ЭКСТРАКОРПОРАЛЬНОЙ ИММУНОФАРМАКОТЕРАПИИ

103 **ТЮРИН В.П., КАРТАШЕВА Е.Д., ПРОНИН А.Г., ВАЛОВА О.А.**
ВЗАИМООТНОШЕНИЯ И ДИНАМИКА КЛИНИЧЕСКИХ СИМПТОМОВ И ЛАБОРАТОРНО-ИНСТРУМЕТАЛЬНЫХ ПОКАЗАТЕЛЕЙ ПЕРЕГРУЗКИ ПРАВЫХ ОТДЕЛОВ СЕРДЦА У БОЛЬНЫХ С ТРОМБОЭМБОЛИЕЙ ЛЕГОЧНЫХ АРТЕРИЙ УМЕРЕННОГО И НИЗКОГО РИСКА СМЕРТИ

108 **ВАХРОМЕЕВА М.Н., ВАХРАМЕЕВА А.Ю.**
ДИАГНОСТИКА ГИБЕРНИРОВАННОГО МИОКАРДА С ПОМОЩЬЮ СИНХРОНИЗИРОВАННОЙ ОДНОФОТОННОЙ ЭМИССИОННОЙ ТОМОГРАФИИ У БОЛЬНЫХ С ПОСТИНФАРКТНЫМИ АНЕВРИЗМАМИ ЛЕВОГО ЖЕЛУДОЧКА

116 **ШЕЙКО Г.Е., КУДЫКИН М.Н., БЕЛОВА А.Н., ЛОСКУТОВА Н.В., ДЕРЯБИН Р.А., КУЗНЕЦОВ А.Н., ЦЕЛОУСОВА Л.М.**
ЭЛЕКТРОНЕЙРОМИОГРАФИЯ, КАК НОВЫЙ СПОСОБ ОЦЕНКИ ЭФФЕКТИВНОСТИ РЕВАСКУЛЯРИЗАЦИИ

121 **ШИНГАРЕЕВА Л.А., БАЙКОВ Д.З.**
РЕНТГЕНОВСКАЯ КОМПЬЮТЕРНАЯ ТОМОГРАФИЯ В ДИФФЕРЕНЦИАЛЬНОЙ ДИАГНОСТИКЕ ИНЦИДЕНТАЛОМ НАДПОЧЕЧНИКОВ

124 **ЧЕМОДАНОВ И.Г., ШЕСТАКОВ Е.А., КАМЕЛЬСКИХ Д.В., ЖИБУРТ Е.Б.**
ОЦЕНКА ЗНАНИЙ И НАВЫКОВ КЛИНИЧЕСКИХ ОРДИНАТОРОВ ПО ТРАНСФУЗИОЛОГИИ

ОБЗОРЫ ЛИТЕРАТУРЫ

127 **КОХАН Е.П., ДОЛГИХ Р.Н., АСАНОВ О.Н., ПОТАПОВ В.А., ИВАНКОВ М.П.**
ЛЕЧЕНИЕ ПОСЛЕОПЕРАЦИОННОГО МЕДИАСТИНИТА У КАРДИОХИРУРГИЧЕСКИХ БОЛЬНЫХ

132 **КИРЯЕВ А.А., РАФАЕЛИ Т.Р.**
ЭВОЛЮЦИЯ ТЕХНОЛОГИЙ ЗАЩИТЫ МИОКАРДА ПРИ КАРДИОХИРУРГИЧЕСКИХ ВМЕШАТЕЛЬСТВАХ

139 **МАЗАЕВА Б.А., КАРПОВ О.Э.**
ВЫБОР РЕКОНСТРУКТИВНО-ПЛАСТИЧЕСКИХ ВМЕШАТЕЛЬСТВ У ПАЦИЕНТОК ПРИ РАКЕ МОЛОЧНОЙ ЖЕЛЕЗЫ

143 **АВАКОВА Д.Р., МИТРОНИН А.В., ТОРОПЦОВА Н.В., ЕРКАНЯН И.М.**
КАРИЕС ЗУБОВ У БОЛЬНЫХ РЕВМАТОИДНЫМ АРТРИТОМ: СОВРЕМЕННОЕ СОСТОЯНИЕ ПРОБЛЕМЫ

147 **КАЧНОВ В.А., ТЫРЕНКО В.В., КОЛЮБАЕВА С.Н., БОЛОГОВ С.Г., КОЛЬЦОВ А.В., СИНОПАЛЬНИКОВ Д.О., РУДЧЕНКО И.В.**
ГЕНЕТИЧЕСКОЕ ТИПИРОВАНИЕ ПРИ БОЛЕЗНЯХ ИОННЫХ КАНАЛОВ В ПРОФИЛАКТИКЕ ВНЕЗАПНОЙ СЕРДЕЧНОЙ СМЕРТИ

ИСТОРИЯ МЕДИЦИНЫ

155 **ШЕВЦОВ В.И., КОНДАКОВ Е.Н., ЧЕПЕЛЬ А.И., ЯКОВЛЕВ В.А.**
ПРОФЕССОР С.П. ФЕДОРОВ И ЕГО ВЗАИМООТНОШЕНИЕ С ВЛАСТЬЮ – ЦАРСКОЙ И СОВЕТСКОЙ

КЛИНИЧЕСКИЕ НАБЛЮДЕНИЯ

158 **МАТЮШКИН А.В., ШИПОВСКИЙ В.Н., МУСТАФИН А.Х., МАМАЕВА Д.А.**
СЛУЧАЙ УСПЕШНОГО ЛЕЧЕНИЯ АНЕВРИЗМЫ ВНУТРЕННЕЙ СОННОЙ АРТЕРИИ С ПРИМЕНЕНИЕМ КАК ОТКРЫТЫХ, ТАК И ЭНДОВАСКУЛЯРНЫХ ВМЕШАТЕЛЬСТВ

161 **ГОРДЕЕВ М.Л., УСПЕНСКИЙ В.Е., КИМ Г.И., ЛОГИНОВА А.С., ИБРАГИМОВ А.Н., ЩЕРБИНИН Т.С., КУЧЕРЕНКО В.С., НАЙМУШИН А.В.**
ОДНОМОМЕНТНОЕ ПРОТЕЗИРОВАНИЕ ВОСХОДЯЩЕЙ АОРТЫ, ПЛАСТИКА АОРТАЛЬНОГО КЛАПАНА И ШУНТИРОВАНИЕ БРАХИОЦЕФАЛЬНЫХ АРТЕРИЙ ПРИ РАССЛОЕНИИ АОРТЫ I ТИПА ПО DEBAKEY

164 **КОХНО Н.И., КОХНО Ю.В.**
ВРОЖДЕННЫЕ ДЕРМОИДНЫЕ КИСТЫ ЛИЦА

169 **КОТОВ И.И., АГИШЕВ Р.Г., СЛАБЕНКО Т.А., ГЕРК А.И., КОЗАРЬ О.К., ФЕДОРКИН Д.В.**
МЕТОДИКА ЭКСТРАТОРАКАЛЬНОЙ ФИКСАЦИИ ПЕРЕДНЕГО РЕБЕРНОГО КЛАПАНА ПРИ МНОЖЕСТВЕННОМ ПЕРЕЛОМЕ РЕБЕР

ХРОНИКА

173 75-ЛЕТ ВОЕННО-МЕДИЦИНСКОМУ МУЗЕЮ МО РФ

СТАНОВЛЕНИЕ И РАЗВИТИЕ ОТЕЧЕСТВЕННОЙ ФЛЕБОЛОГИИ: РЕТРОСПЕКТИВНЫЙ АНАЛИЗ И ВЗГЛЯД В БУДУЩЕЕ

Шевченко Ю.Л., Стойко Ю.М., Гудымович В.Г., Яшкин М.Н., Цыплящук А.В.
Национальный медико-хирургический Центр имени Н.И. Пирогова, Москва

УДК: 616.14-002-079.7УДК:

FORMATION AND DEVELOPMENT OF NATIONAL PHLEBOLOGY: RETROSPECTIVE ANALYSIS AND LOOKING FORWARD TO THE FUTURE

SHevchenko Yu.L., Stojko Yu.M., Gudymovich V.G., YAshkin M.N., Cyplyashchuk A.V.

Многовековая история лечения пациентов с заболеваниями венозной системы берет свое начало со времен Гиппократа (500 г. до н.э.) и Галена (130–210 гг. н.э.). Основополагающие принципы лечения венозной патологии сформировались лишь к середине XIX века и продолжают совершенствоваться благодаря всеобщему прогрессу медицины.

Основоположником отечественной флебологии по праву считается Алексей Алексеевич Троянов (1848–1916 гг.) (Рис. 1), который в 1888 г. выполнил изолированную перевязку большой подкожной вены (БПВ) в верхней трети бедра для ликвидации патологического рефлюкса крови. Алексей Алексеевич Троянов в 1871 г. окончил Императорскую медико-хирургическую академию в Санкт-Петербурге и в 1886 г. был приглашен на работу С.П. Боткиным в Обуховскую больницу в качестве заведующего мужским хирургическим отделением. В 1892 г. в стенах Императорской военно-медицинской академии защищена первая в России диссертация, посвященная хирургии варикозной болезни – В.В. Правдолюбов представил опыт Обуховской больницы (Рис. 2).

В 1910 г. на X Съезде российских хирургов рассматривались вопросы лечения варикозного расширения вен, где М.М. Дитерихсом была предложена перевязка всех приустьевых притоков при операции Трояновa-Тренделенбурга, так как практический опыт показал,

Рис. 1. Алексей Алексеевич Троянов (1848–1916 гг.). Заведующий мужским хирургическим отделением Обуховской больницы в Санкт-Петербурге

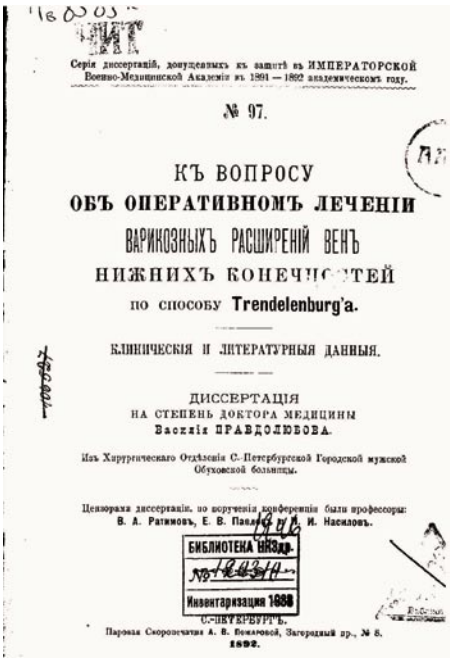

Серія диссертацій, допущенныхъ къ защитѣ въ ИМПЕРАТОРСКОЙ Военно-Медицинской Академіи въ 1891 — 1892 академическомъ году.

№ 97.

КЪ ВОПРОСУ
ОБЪ ОПЕРАТИВНОМЪ ЛЕЧЕНІИ
ВАРИКОЗНЫХЪ РАСШИРЕНІЙ ВЕНЪ
НИЖНИХЪ КОНЕЧНОСТЕЙ
по способу Trendelenburg'a.

КЛИНИЧЕСКІЯ И ЛИТЕРАТУРНЫЯ ДАННЫЯ.

ДИССЕРТАЦІЯ
НА СТЕПЕНЬ ДОКТОРА МЕДИЦИНЫ
Василія ПРАВДОЛЮБОВА.

Изъ Хирургическаго Отдѣленія С.-Петербургской Городской мужской Обуховской больницы.

Цензорами диссертаціи, по порученію конференціи были профессоры: В. А. Ратимовъ, Е. В. Павлинов и И. Насиловъ.

БИБЛИОТЕКА ВМедА
Инвентаризация 1888

С.-ПЕТЕРБУРГЪ.
Паровая Скоропечатня А. В. Бенкловой, Загородный пр., № 8.
1892.

Рис. 2. Диссертация В.В. Правдолюбова. Защищена в 1892 году в Императорской военно-медицинской академии

что изолированная перевязка БПВ приводит к большому числу рецидивов. В последующие десятилетия операции при варикозном расширении вен проводились и изучались многими известными отечественными хирургами (В.А. Оппель, А.М. Заблудовский, С.П. Федоров, С.И. Спасокукоцкий, Э.Р. Гессе, С.С. Гирголав, В.А. Шаак, А.В. Мартынов).

В 20-е г. XX века тема хирургического лечения варикозной болезни большого развития не получила, хотя возникали оригинальные идеи и находили свою реализацию: перемещение измененной БПВ под фасцию (Г.А. Валяшко), наложение сафено-бедренного анастомоза для предотвращения ретроградного кровотока (В.А. Шаак).

Анализ литературы 1930–1940 гг. показывает, что в хирургии вен развиваются две тенденции: стремление к радикализму и соблюдение максимального косметического эффекта. Рекомендуются и практикуются минимально травматичные на то время методики Шеде-Кохера, Клаппа, Нарата, Соколова. Наряду с этим активно выполняются операции удаления вен по Маделунгу, в том числе с иссечением кожного лоскута (Б.Л. Бронштейн, Е.К. Шатновский, П.Н. Острогорский). Всеми признается необходимость перевязки БПВ и операция по методу Бэбкокка, а мнение о роли перфорантных вен в формировании патологического вено-венозного рефлюкса практически отсутствует. Позднее, в монографии А.Т. Лидского (1958 г.) – основателя сосудистой хирургии и флебологии на Среднем Урале этот раздел был восполнен. Следует подчеркнуть, что монография А.Т. Лидского опубликована раньше появившихся затем монографий известных ученых-флебологов: Р.П. Аскерханова «Венография нижних конечностей» (1959), «Варикозное расширение вен нижних конечностей» (1960), И.М. Тальмана «Варикозное расширение вен нижних конечностей» (1961), Д.Г. Мамамтавришвили «Болезни вен» (1964).

В предвоенные годы преобладали идеи немецкой школы флебологов, в послевоенные годы акцент сместился в сторону англо-американского направления. В 40–50-е г. XX века продолжались попытки разработать способ инъекционного лечения варикозной болезни – вариантов склеротерапии (С.П. Ходкевич, С.К. Букин, Р.Л. Генкин, Ф.С. Корганова-Мюллер, Е.Ю. Махлин). Но несмотря на зарубежный опыт, прежде всего известный из работ К. Сигга и В.Д. Фегана, к методам склерооблитерации в Советском Союзе относились недоверчиво.

На дальнейшее развитие хирургии вен повлияли три фактора. Во-первых, это внедрение рентгенологических методов изображений вен – флебографии (Г.Н. Рейнберг, А.С. Золотухин, П.Н. Мазаев). Во-вторых, серия фундаментальных физиологических исследований венозной системы (А.Д. Аденский, Н.Н. Савицкий, В.А. Вальдман). В-третьих, проведены обширные анатомические исследования венозной системы (В.Н. Шевкуненко, М.Д. Злотников, Б.Н. Долго-Сабуров).

Рис. 3. Александр Николаевич Веденский (1931–1996 гг.)

Появились первые сообщения о хирургическом лечении посттромботической болезни. Восстановительные и коррегирующие операции при посттромботической болезни, как антирефлюксные, так и шунтирующие, находят свою актуальность в первых сообщениях И.И. Андросова, Р.П. Зеленина, П.Г. Швальба. Появились работы о различных вариантах экстравазальной коррекции несостоятельных кланапов глубоких вен. До наших дней монографии А.Н. Веденского «Варикозная болезнь» и «Посттромботическая болезнь» являются фундаментальными руководствами по хирургическому лечению варикозной и посттромботической болезни. Александр Николаевич Веденский (Рис. 3) располагал наибольшим в мировой практике опытом успешного выполнения операций перекрестного аутовенозного шунтирования у пациентов с односторонними окклюзиями подвздошных вен, трансплантаций венозных клапанов. Метод восстановления функции несостоятельных клапанов лавсановым экстравазальным корректором, разработанный А.Н. Веденским в 70-е гг. прошлого столетия, был признан в нашей стране и за рубежом. Дистанционная окклюзия устьев перфорантных вен в зоне трофических изменений нижней трети голени позволила отказаться от травматичного субфасциального доступа.

Что касается острых илиофеморальных флеботромбозов, то лишь немногие хирурги-ученые, такие как Э.П. Думпе, С.Г. Конюхов применяли активную хирургическую тактику лечения. Первопроходцами изучения этого направления стали сотрудники клиники академика

В.С. Савельева, где и была в 1965 г. выполнена первая в стране тромбэктомия.

В 1960–1980 гг. появляются оригинальные фундаментальные исследования, касающиеся как теоретических вопросов венозной гемодинамики, так и хирургической коррекции ее нарушений. Основной идеологией оперативной техники при варикозной болезни и посттромботической болезни стали три положения: должен быть ликвидирован патологический вертикальный рефлюкс, устранена патологическая емкость венозного русла и перевязаны несостоятельные перфорантные вены.

Всех хирургов-ученых, чьи научные труды стали настольными для последующих поколений хирургов-флебологов, перечислить невозможно, но некоторые фамилии должны быть названы: Э.П. Думпе, Е.Г. Яблоков, М.П. Вилянский, А.Н. Веденский, А.В. Покровский, Л.И. Клионер, П.Г. Швальб, В.Я. Васютков, Г.Г. Сычев, И.А. Беличенко, В.С. Савельев, Н.П. Макарова, Б.Н. Жуков, Р.П. Зеленин, Г.Д. Константинова, М.И. Лыткин, Ю.Л. Шевченко, А.И. Кириенко и др.

С 80-х гг. XX века начинается стремительное использование ультразвукового метода исследования венозной анатомии и гемодинамики, потеснив флебографию в рутинном исследовании патологии вен.

В 1996 году академик РАМН и РАН В.С. Савельев (Рис. 4) учредил Фонд «Флебология», который начал подготовку к созданию Ассоциации флебологов России. 15 октября 1997 г. состоялся учредительный Съезд общественной организации Ассоциации флебологов России (АФР). В нем приняли участие ведущие специалисты страны в области флебологии. На Съезде был утвержден устав АФР, избраны руководящие органы общественной организации: Виктор Сергеевич Савельев – Президент, Яблоков Евгений Георгиевич – вице-президент, Кириенко Александр Иванович – исполнительный директор. В последующие годы президентом АФР являлся академик РАН А.И. Кириенко, в настоящее время президентом АФР является профессор НМХЦ им. Н.И. Пирогова Ю.М. Стойко.

В рамках истории развития отечественной флебологии следует также упомянуть о формировании Международного союза флебологов. Одним из сообществ врачей, занимающихся лечением пациентов с заболеваниями вен, стала «Ассоциация специалистов по заболеваниям ног» (Association of Specialists for Leg Diseases), образованная в Германии в 1909 году. Ассоциация издавала свой журнал, однако носила черты более профессионального, чем медицинского сообщества.

Первое научное общество флебологов создано во Франции в 1947 году – Societe Francaise de Phlebologie. Первым ее президентом был Габриель Делатер (Gabriel Delater), а первым генеральным секретарем – Раймонд Турне (Raymond Tournay), им же был предложен термин «флебология».

Второй крупной национальной Ассоциацией стала Флебологическая ассоциация Италии (Phlebological

Рис. 4. Академик РАН и РАМН Виктор Сергеевич Савельев (1928–2013 гг.) – основатель Ассоциации флебологов России

Association of Italy), основанная в 1953 году. Одним из ее основных основателей был Марчелло Комель (Marcello Comel).

Существование Национальных флебологических ассоциаций, необходимость в обмене опытом среди специалистов не только в рамках одной страны, но и на международном уровне привело к образованию 24 марта 1959 г. Международного союза флебологов (Union Internationale de Phlebologie, International Union of Phlebology). Политическая изоляция Советского Союза в годы «холодной войны» не позволяла хирургам-ученым в полной мере участвовать в международном научном сообществе, но тем не менее к концу XX века это стало возможным.

13 сентября 2001 г. на 14-м Всемирном конгрессе флебологов (Рим) Ассоциация флебологов России под руководством академика РАМН и РАН В.С. Савельева становится членом Международного союза флебологов (UIP).

Сегодня Ассоциация флебологов России – межрегиональная общественная организация, собравшая более 140 специалистов, занимающихся лечением и реабилитацией пациентов с заболеваниями венозной системы со всех регионов РФ. Стратегическими целями Ассоциации являются создание комфортной, доброжелательной профессиональной среды и обеспечение возможностей для самореализации ученых и практиков любого возраста на благо пациентов. Инструментами для реализации стратегии развития Ассоциации являются выпуск профессионального издания, регулярные национальные конференции (следующая Научно-практическая конференция Ассоциации флебологов России «Актуальные вопросы флебологии» пройдет 31 мая – 2 июня 2018 г. в г. Рязань), обеспечение системы принятия клинических

рекомендаций, эффективное представление Ассоциации на международном уровне.

В 2017 г. Ассоциацией флебологов России проведен опрос среди ее членов, целью которого явилось определение настоящего положения флебологической помощи в России. В опросе приняли участие 108 из 140 членов АФР из 26 регионов, 8 округов РФ. Штатная структура врачей-флебологов по округам РФ (Рис. 5) показывает, что наибольшая концентрация специалистов находится в Центральном и Северо-Западном округах. Соответственно, в крупных городах количество специализированных флебологических Центров составляет не менее трех (71% опрошенных респондентов) (Рис. 6). Об эффективности специализированных Центров говорит высокая оперативная флебологическая активность. Так, 43% пациентов от общего количества первичных консультаций получает тот или иной вид хирургической помощи. Всего за 2016 г. выполнено 22625 хирургических вмешательств на венозной системе, максимальное количество операций в одной клинике – 1500, среднее количество операций в одной клинике за год – 418. Следует отметить, что подавляющее количество операций при венозной патологии выполняется в амбулаторных условиях. Это обусловлено бурным развитием минимально инвазивных методик – склеротерапии, эндовенозной лазерной облитерации, эндовенозной радиочастотной абляции, минифлебэктомии (Рис. 7). Помимо амбулаторных операций, стационарного лечения требуют пациенты с тяжелыми формами хронической венозной недостаточности, посттромботической болезни, артерио-венозными мальформациями. Суммарно, по отчетам флебологических клиник в 2016 г. выполнено 5577 комбинированных флебэктомий (в 27 клиниках не выполняется), 11938 эндовенозных лазерных облитераций (в 8 клиниках не выполняется), 2322 эндовенозных радиочастотных абляций (в 39 клиниках не выполняется), 2558 стволовых пенных (foam-form) склерооблитераций (в 15 клиниках не выполняется, 230 прочих операций (к ним относятся операции при тромбозах глубоких вен, открытые операции при посттромботической болезни), 47 эндоваскулярных стентирований глубоких вен. Следует отметить, что венозное стентирование выполняется только в 3 клиниках РФ. Полученные данные говорят о следующей тенденции: большая часть оперативных пособий эффективно проводятся в амбулаторных условиях, наиболее часто хирурги используют эндовенозную лазерную облитерацию.

С 2007 г. издается журнал Ассоциации – «Флебология», который выходит 4 раза в год. В 2017 г. журнал «Флебология» – лучший в РИНЦ среди журналов хирургического профиля, импакт-фактор 1.220. Также с 2017 г. журнал включен в международную базу данных SCOPUS.

Ассоциация флебологов России активно сотрудничает с Европейской коллегией флебологов (European College of Phlebology), президентом которой является Эберхард Рабе (Eberhard Rabe). Целью коллегии является

Рис. 5. Штатная структура врачей-флебологов по округам РФ

Рис. 6. Количество специализированных флебологических Центров в крупных городах РФ

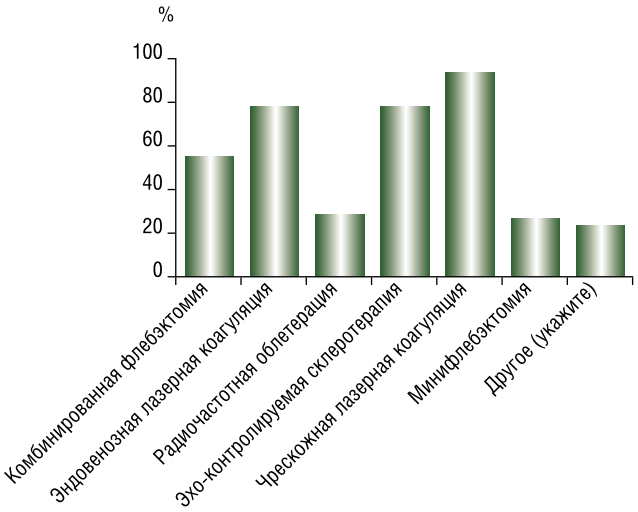

Рис. 7 Методы амбулаторного лечения хронических заболеваний вен, используемые в большинстве специализированных флебологических клиник

объединение специалистов, занимающихся лечением пациентов с заболеваниями вен, появление «флебологии» как отдельной специальности. Пять представителей Ассоциации флебологов России делегированы в Комитет Европейской коллегии флебологов для подготовки Европейских клинических рекомендаций по диагностике и лечению заболеваний вен, планирующиеся к выходу в 2018 году.

Перспективными направлениями современной флебологии в настоящее время являются:

1. Бесконтрастные методы диагностики заболеваний вен, такие как магнитно-резонансная флебография, внутрисосудистый ультразвук;
2. Исследование патогенеза варикозной трансформации вен. Не прекращаются исследования возможностей фармакологической коррекции эндотелиальной дисфункции;
3. Термические и нетермические методы облитерации несостоятельных вен. Вошедшие в клиническую практику термические методы лечения хронических заболеваний вен, такие как эндовенозная лазерная и радиочастотная абляция дали толчок к разработке нетермических методов ликвидации рефлюкса – химической и механо-химической абляции;
4. Органосохраняющая хирургия варикозной болезни. Гемодинамические исследования развивают две концепции теории распространения рефлюкса – «восходящего» и «нисходящего» путей, что, соответственно, отражается в методиках «органосохраняющей» хирургии варикозной болезни;
5. Эндоваскулярные и гибридные операции на глубоких венах. Появление новых моделей стентов, дает возможность эффективно выполнять эндоваскулярные и гибридные операции на глубоких венах;
6. Реконструктивная хирургия глубоких вен;
7. Фармакотерапия венозных тромбоэмболических осложнений;
8. Фармакотерапия хронических заболеваний вен;
9. Минимально инвазивные стационар-замещающие технологии. Немаловажно, что высокие технологии позволяют выполнять весь лечебно-диагностический спектр в амбулаторных условиях (почти у 80% пациентов).

В Пироговском Центре флебологическая служба располагает всеми современными методами диагностики венозной патологии и оборудованием для выполнения эндоваскулярных вмешательств при варикозной и посттромботической болезни (эндовенозная лазерная облитерация, эндовенозная радиочастотная абляция, все виды склеротерапии, тромбэктомия, эндоваскулярное стентирование глубоких вен, имплантация временных и постоянных кава-фильтров, резекция венозных аневризм, реконструктивные и коррегирующие операции на глубоких венах). Опыт Пироговского Центра с применением эндоваскулярных методик в лечении хронических заболеваний вен является одним из самых значительных в России. За год выполняется более 2000 выше представленных операций. В структуру Флебологической службы Пироговского Центра входят отделение сосудистой хирургии, отделение рентгенэндоваскулярных методов диагностики и лечения, хирургические отделения КДЦ «Измайловский» и «Арбатский». Более 5000 пациентов в год получают консультативную и амбулаторную помощь, что позволяет тщательно отслеживать отдаленные результаты как оперативного, так и консервативного лечения. Анализ ближайших и отдаленных результатов лечения наших пациентов позволяет проводить научные исследования, что отражается в многочисленных выступлениях сотрудников Пироговского Центра на конференциях, симпозиумах, мастер-классах, публикациях статей, монографий, методических рекомендаций, подготовке диссертационных работ.

КОНТАКТНАЯ ИНФОРМАЦИЯ

105203, г. Москва, ул. Нижняя Первомайская, 70
e-mail: nmhc@mail.ru

Ассоциация Флебологов России
приглашает Вас на

XII НАУЧНО-ПРАКТИЧЕСКАЯ КОНФЕРЕНЦИЯ АССОЦИАЦИИ ФЛЕБОЛОГОВ РОССИИ

АКТУАЛЬНЫЕ ВОПРОСЫ ФЛЕБОЛОГИИ

с международным участием

31 МАЯ – 2 ИЮНЯ 2018, РЯЗАНЬ

РязГМУ имени академика И.П. Павлова

ОСНОВНЫЕ ТЕМАТИКИ

- Диагностика венозных тромбоэмболических осложнений;
- Профилактика венозного тромбоза;
- Хирургическое и рентгенэндоваскулярное лечение венозного тромбоза;
- Антикоагулянтная терапия и вторичная профилактика венозных тромбоэмболических осложнений;
- Эпидемиология острых и хронических заболеваний вен;
- Патогенез и диагностика хронических заболеваний вен;
- Флебосклерозирующее лечение хронических заболеваний вен;
- Хирургическое лечение хронических заболеваний вен;
- Терапия хронических заболеваний вен;
- Венозные трофические язвы;
- Лимфовенозная недостаточность.

Организаторы

Ассоциация Флебологов России

РязГМУ им. академика И.П. Павлова

Российское общество хирургов

НМХЦ им. Н.И. Пирогова

РНИМУ им. Н.И. Пирогова

СТО КОНГРЕСС
ПРОФЕССИОНАЛЬНЫЙ КОНГРЕСС-ОРГАНИЗАТОР

Технический организатор

Контакты

Радмила Тихомирова
+7 (495) 646–01-55 доб. 118
phlebo2018@ctogroup.ru

Подробная информация на сайте
www.phlebo2018.ru

ЭВОЛЮЦИЯ ЛЕЧЕНИЯ РАНЕНЫХ В ЧЕЛЮСТНО-ЛИЦЕВУЮ ОБЛАСТЬ: ФОРМИРОВАНИЕ СОВРЕМЕННОЙ ДОКТРИНЫ

Чикорин А.К.[1], Епифанов С.А.[1], Крайнюков П.Е.[2]
[1] *Национальный медико-хирургический Центр имени Н.И. Пирогова, Москва*
[2] *Центральный военный клинический госпиталь им. П.В. Мандрыка, Москва*

УДК: 616.716.1/4-001.45-089 «71»

EVOLUTION OF TREATMENT OF WOUNDED IN THE MAXILOFACIAL REGION: THE FORMATION OF THE MODERN DOCTRINE

CHikorin A.K., Epifanov S.A., Krajnyukov P.E.

«Почему мы так мало знаем о нашем прошедшем, так скоро его забываем и так легко относимся к тому, что ожидает нас в ближайшем будущем?»
Н.И. Пирогов

Увеличение количества локальных военных конфликтов, вспыхивающих в различных регионах мира, активизация деятельности террористических организаций, совершенствование вооружения привели к значительным изменениям в структуре и тяжести огнестрельных ранений челюстно-лицевой области (ЧЛО), увеличилось число сочетанных ранений, что потребовало внедрения новых клинико-диагностических критериев и лечебной тактики. Это обстоятельство подчеркивает актуальность изучения особенности огнестрельных ранений ЧЛО.

Дошедшие до наших дней опубликованные сообщения по лечению огнестрельных ран ЧЛО датируются концом XVIII века. В трудах русского хирурга А.Г. Рихтера (1792 г.) обращено внимание на особенности хирургической обработки огнестрельных переломов челюстей и наложения швов на лице. Опираясь на медицинский опыт времен военных походов Наполеона, французский хирург Д. Ларрей в 1829 г. описал особенности огнестрельных повреждений лица и челюстей, полученных ранеными в Египетской войне, отметив часто наблюдавшиеся благоприятные исходы после закрытия огнестрельных ран лица. В книге «Военно-полевая медицина», вышедшей в Санкт-Петербурге в 1837 г., знаменитый военный врач, профессор Аким Чаруковский посвятил несколько десятков страниц особенностям патологии и лечения огнестрельных повреждений лица и челюстей.

Огромную роль в становлении военной челюстно-лицевой хирургии сыграл основоположник военно-полевой хирургии Н.И. Пирогов. Ему принадлежат указания, которые актуальны и сейчас, «о щадящей обработке костной раны челюстей». Им впервые предложена подбородочная праща, фиксирующая отломки челюстных костей, а для питания раненых в челюсти разработаны и внедрены в практику поильник и зонд. Каждый хирург знаком с термином «треугольник Пирогова». Этот топографо-анатомический термин возник после того, как он разработал классическую операцию перевязки язычной артерии при кровотечениях, и который сыграл неоценимую роль в определении тактики лечения огнестрельных ранений ЧЛО. Ему принадлежат работы, ставшие «шедевром» медицины,: «Anatomia topographica sectionibus, per corpus humanum congelatum triplicedirectione ductis, illustrate» – «Топографическая анатомия, иллюстрированная разрезами, проведенными через замороженное тело человека в трех направлениях». Он дал первую классификацию огнестрельных повреждений полости рта, которая решала сугубо практические вопросы лечения огнестрельных ранений ЧЛО и зависела от трёх важных факторов: «нанесена ли рана спереди или сбоку»; «осложнена ли она раздроблением одной челюсти или обеих»; «ранен ли язык или нет». Утверждение Н.И. Пирогова «о положительных способностях к заживлению и благоприятных исходах лечения огнестрельных ран челюстно-лицевой области, не требующих особых усилий от хирурга для достижения положительного прогноза в лечении раневого процесса», стало постулатом в современной военно-полевой хирургии. Делясь своим опытом о ранениях ЧЛО, он говорил, что «заживление здесь шло как нельзя лучше без всяких операций, повязок и приборов» в сравнении с заживлением огнестрельных ран других областей тела. В основе такого вывода, по мнению Н.И. Пирогова, лежит повышенная регенеративная способность тканей лица и выраженная резистентность повреждённых тканей ЧЛО к микробному загрязнению. Из всех частей тела, лицо, несмотря на свою близость к головному мозгу, что потенциально опасно при огнестрельных ранениях, лучше чем другие области переносит самые значительные повреждения. Из этого следует, что при хирургической обработке ран на лице требуется бережное и тщательное соблюдение хирургических приёмов и манипуляций с тканями. Н.И. Пирогов: «Высокая регенеративная способность тканей лица позволяет рассчитывать на быстрое восстановление, несмотря на кажущуюся нежизнеспособность». Углублённое изучение этого филогенетически обусловленного феномена подтвердилось поздними ис-

следованиями на клеточном уровне, обнаружившими в приротовой и ротовой областях значительное количество соединительной ткани с низкодифференцированными клеточными элементами, являющимися «потенциалом регенерации тканей» (И.В. Давыдовский, 1952). Таким образом, можно констатировать формирование первого этапа доктрины о боевой огнестрельной травме лица, которая по праву принадлежит великому русскому хирургу Н.И. Пирогову.

После Н.И. Пирогова развитие военной челюстно-лицевой хирургии, как отрасли медицинской науки, значительно замедлилось. Следующим витком развития хирургической обработки ран ЧЛО принято считать год окончания Первой мировой войны. Об огнестрельных ранениях ЧЛО в период Гражданской войны в России, военных событий на Халхин-Голе, Финской войне и других военных конфликтов за рубежом и в России, произошедших до начала Великой Отечественной войны (ВОВ) 1941–1945 гг., в доступной научной медицинской литературе мы нашли лишь отдельные сообщения, носящие в целом описательный и отчётный характер, не дающие чёткого представления об их особенностях.

Значительный вклад в дальнейшее развитие учения о боевой огнестрельной травме внёс 16-ти томный фундаментальный труд – «Опыт Советской Медицины в Великой Отечественной войне 1941–1945 гг.», опубликованный в 1946–1954 гг., и, в частности, VI том (1951 г.), посвящённый оценке огнестрельных ранений ЧЛО под редакцией профессора Д.А. Энтина. Так в своей работе он отмечал, что перед и в самом начале ВОВ у хирургов отсутствовало единое мнение по вопросу закрытия огнестрельной раны лица. А.А. Лимберг (1940) настаивал на обязательном закрытии огнестрельной раны лица.

В изданных в начале ВОВ «Указаниях по военно-полевой хирургии» в разделе «Закрытие раны лицевых покровов» рекомендовалось следующее:

«1. Раны лицевых покровов в области век, носа и губ, окружность и поверхность которых поддаются быстрому очищению, могут быть закрыты глухим швом на протяжении 36 часов с момента ранения. Размозженные и истонченные края раны подлежат частичному, весьма экономному иссечению. До 12 часов шов может быть наложен без освежения, а после этого срока – с освежением краев раны.
2. В области дна полости рта, угла и восходящей ветви нижней челюсти, шеи, лба и подбородка, а также при хирургической обработке раненого позже 36 часов после ранения и в случае большого загрязнения (затрудненного очищения) кожи глухой шов вокруг раны не накладывается».

При одновременном огнестрельном ранении костных структур и мягких тканей ЧЛО сначала должна проводиться фиксация костных фрагментов, а затем обработка мягких тканей лица.

Таким образом, к началу и в период ВОВ были сформированы основные положения по ведению огнестрельных ран лица и челюстей, что, на наш взгляд, соответствует второму этапу развития доктрины о боевой огнестрельной травме ЧЛО.

Учитывая огромное значение для дальнейшего развития этого раздела военно-полевой хирургии, следует отметить, что значительное число нерешённых проблем, связанных с особенностями диагностики и лечения огнестрельных ранений ЧЛО остаются и требуют дальнейшего научного исследования, что связано прежде всего с изменением вида ранящего снаряда и его характеристик.

Конец XX и начало XXI веков характеризуется увеличением числа региональных военных конфликтов, где используются новые виды стрелкового вооружения и боеприпасы взрывного действия (БВД) и, как следствие, изменяется статистическая, баллистическая, патогенетическая, клиническая и хирургическая характеристики боевой огнестрельной травмы. С середины прошлого века боевые действия все чаще ведутся в населенных пунктах, вплоть до мегаполисов. Это позволило академику Б.В. Петровскому ввести понятие «военно-городская хирургия». По нашему мнению, достаточно объёмный накопленный опыт лечения раненых в современных боевых условиях изучен далеко не полностью и требует дальнейшего осмысления, особенно в свете фундаментальных положений, выдвинутых Н.И. Пироговым. Отдельные работы, выполненные отечественными авторами (А.К. Чикорин, 1980–1983; Н.М. Александров, В.Н. Балин, 1983; В.Н. Балин, Г.И. Прохватилов, А.В. Лукьяненко, В.И. Захаров , 1991; М.Б. Швырков и др., 1988; А.В. Лукьяненко 2003 и др.), внесли определенный вклад в понимание современной огнестрельной патологии ЧЛО, но многие вопросы ещё требуют своего решения и уточнения, что является основой формирования третьего этапа доктрины. Особо следует отметить значение масштабных исследований научных школ профессоров Е.А. Дыскина и А.Н. Беркутова с применением желатиновых блоков и высокоскоростной киносъемки.

В основу настоящего сообщения положен опыт оказания квалифицированной и специализированной медицинской помощи 828 пострадавшим с огнестрельными ранениями ЧЛО среди военнослужащих и лиц гражданского персонала в период Афганской войны с 1978 по 1982 годы, (582 человека, 70% от общего количества); во время гражданской войны в Эфиопии с 1990 по 1991 г., (всего поступило на лечение в отделение челюстно-лицевой хирургии больницы Красного Креста им. Балчи в городе Адисс-Абеба 69 человек, 9%); 12 (1%) лечились в отделении челюстно-лицевой хирургии НМХЦ им Н.И. Пирогова, которые получили ранение в лицо при вооружённых конфликтах в районах Северного Кавказа, и кроме того, изучены архивные данные 165 (20%) раненых военнослужащих российской армии, получивших огнестрельные ранения ЧЛО в период боевых действий на Северном Кавказе в девяностые годы.

Огнестрельные ранения лица, полученные во время боевых действий в региональных военных конфликтах, характеризуются большим клиническим разнообразием, в том числе по объёму и степени повреждения тканей ЧЛО. Создать какую – либо унифицированную классификации по данным наших наблюдений не представляется возможным, а имеющиеся классификации далеко не в полной мере отображают специфику и статистику современных огнестрельных челюстно-лицевых ранений. Клинически, наряду с большим количеством ранений, приведших к значительным разрушениям мягких и костных тканей, наблюдаются небольшие по размеру раны с рвано-ушибленными краями, а иногда слабо заметные точечные раны на поверхности лица, но порой со значительным повреждением глубжележащих мягких и костных тканей. К особенно тяжёлым относятся ранения с разрушением или отрывом нескольких отделов лица: языка, губ, щёк, подбородка, носа и т.д., когда составные части раны сливаются в одну большую глубокую зону размозжённых тканей. Чаще такие ранения встречаются после попадания в лицо современного пулевого снаряда, реже крупного осколка.

Касательные ранения, относящиеся к числу наиболее лёгких (если они не сопровождаются отрывом подбородка, носа, губ и других органов лица), характеризуются в большинстве случаев зиянием раневой поверхности (Рис. 1).

Часто они напоминают рубленные или резаные раны от холодного оружия, но отличием всегда является присутствие размозжённых и ушибленных краёв. Частота касательных ранений в современных военных конфликтах заметно снижена в сравнении с частотой огнестрельных ранений ЧЛО другого характера (слепых, сквозных, множественных разнохарактерных).

Слепые ранения по опыту прошлых войн, включая Крымскую войну, относятся к наиболее распространённым повреждениям ЧЛО. В большинстве своём эти ранения являются осколочными вследствие применения бомб, снарядов, мин, гранат и т.д., что более характерно для позиционных войн с широким фронтом боевых действий, которые редко встречаются в современных локальных конфликтах. Например, боевые действия в Афганистане с 1978 по 1983 гг. характеризовались тактикой ближнего боя, что и обусловило преобладание огнестрельных повреждений стрелковым пехотным оружием. В дальнейшем, ход этих боевых действий приобрёл характер позиционный с преобладанием оружия минно-взрывного действия, в связи с чем количество тяжёлых пулевых ранений челюстно-лицевой области существенно уменьшилось, и при этом стали преобладать ранения минно-взрывного осколочного характера (Рис. 2).

Слепые ранения в ряде случаев следует относить к категории неясных и чреватых проявлениями тяжёлых осложнений в отсроченном периоде. Они могут таить в себе скрытую, непредсказуемую опасность в виде тяжёлого повреждения головного мозга, поражений крупных сосудов лица и шеи, нервов, гортани, трахеи, а в более позднем периоде развития гнойного или гнойно-гнилостного процесса в глубине повреждённых тканей. Весьма существенную трудность представляет собой извлечение инородных тел по жизненным показаниям из глубоких, пограничных с жизненно важными органами и образованиями, областей (Рис. 3).

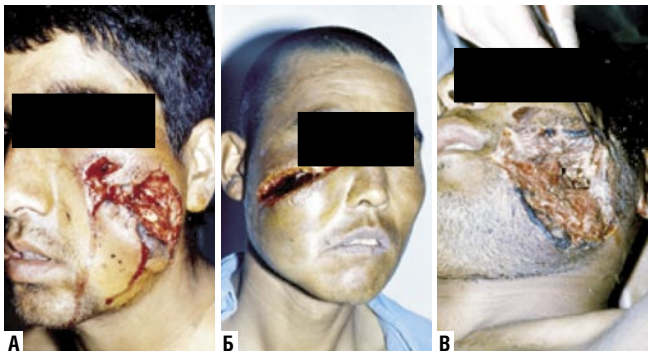

Рис. 1. Разновидности касательных пулевых и осколочных ранений ЧЛО. А – вид «рубленной» огнестрельной раны; Б – вид «резанной» огнестрельной раны; В – размозженные и осадненные края раны

Рис. 2. Разновидности слепых пулевых и осколочных ранений ЧЛО. А – последствия осколочного ранения при взрыве снаряда, Б – последствия осколочного ранения при взрыве мины, В – множественные слепые ранения ЧЛО дробовым зарядом

Опыт лечения этой категории раненых показал, что целенаправленная операция по извлечению инородных огнестрельных тел в таких случаях не является обязательной. Здесь методом выбора может стать выжидательная тактика, так как ряд операций оставались безуспешными, и найти инородное тело в толще тканей, в основании черепа, в глубоких мышечных массивах шеи, в крылонёбном, окологлоточном и паравертебральном пространствах не представлялось возможным, несмотря на тщательный поиск, который нередко был сопряжён с тяжёлым риском повреждения жизненно важных образований. Топическая диагностика с применением рентгенографии в различных укладках, контрастная рентгенография по раневому каналу или свищу с йодоформ-

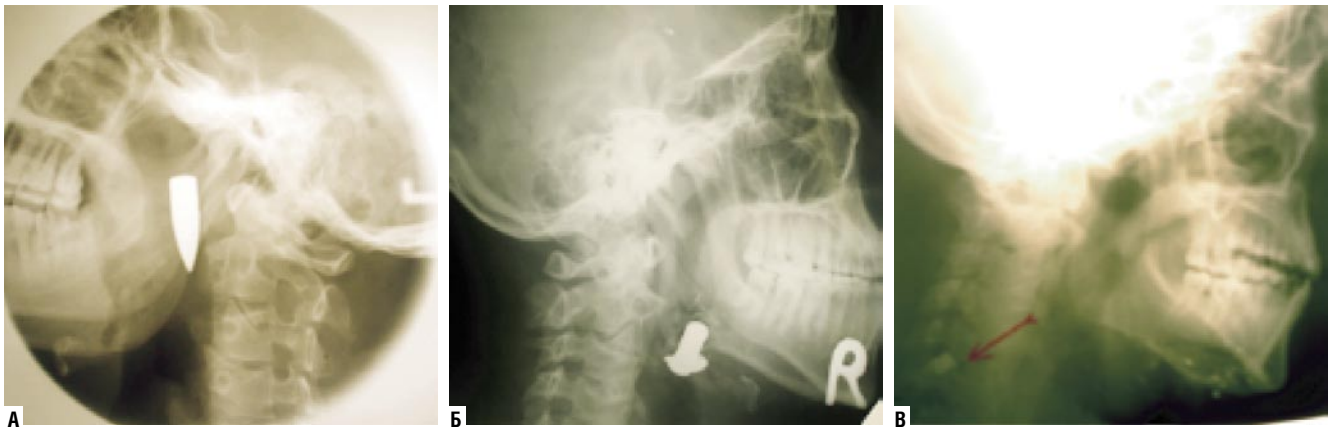

Рис. 3. Рентгенограммы локализаций инородных тел (пуль, осколков). А – локализация пули в окологлоточном пространстве, Б – локализация пули в подчелюстном пространстве, В – локализация осколка в паравертебральном пространстве

ной эмульсией, растворами сульфата бария, йодолипола и др., зондирование металлическими инструментами по сложноструктурным раневым каналам с одновременной интраоперационной рентгенографией, использование маркёров и радиоэлектронного зонда Б.С. Крылова, часто, но не всегда, облегчали поиск металлических инородных тел с последующим их извлечением из глубоких, анатомически сложных для препарирования и ревизии тканей ЧЛО. Вместе с тем, мы согласны с утверждением о том, что в достаточно большом количестве случаев оставление инородного тела в таких областях после тщательной оценки клинической ситуации и степени операционного риска не приводит к каким-либо отрицательным последствиям на протяжении многих лет после ранения (Н.М. Александров и соавт,1974). Анализируя материал, мы наблюдали и случаи самопроизвольной дислокации металлического инородного тела в более «благоприятные» для хирургического вмешательства области, причем иногда в достаточно короткие периоды времени после ранения. Выжидательная тактика при слепых огнестрельных ранениях, отсрочка или отказ от удаления инородного тела основана на опыте великого хирурга Н.И. Пирогова, и она приносила в высшей степени положительные результаты.

Современные сквозные огнестрельные ранения и, особенно пулевые, в подавляющем большинстве относятся к категории самых тяжёлых и характеризуются значительным (две и более области) разрушением лица и челюстей в силу огромной кинетической энергии современного пулевого ранящего снаряда (Рис. 4).

К особой категории по своей тяжести относятся ранения, нанесённые стрелковым оружием, снабжённым малокалиберной высокоскоростной пулей со «смещённым центром тяжести». Эти пули были запрещена для применения в боевых действиях Международной конвенцией по разоружению с момента её появления в конце 70-х годов прошлого столетия. Они наносят повреждения, которые с трудом или вообще невозможно назвать сквозными, так как часто входное отверстие представляет

Рис. 4. Разновидности сквозных пулевых и осколочных ранений ЧЛО. А – сквозное пулевое ранение малокалиберной пулей со «смещенным центром тяжести», Б – сквозное пулевое ранение подчелюстной области в результате отраженного попадания, В – прямое огнестрельное сквозное ранение щечной области

собой едва различимое повреждение кожи, а само же повреждение нередко представлено объёмным разрушением нескольких лицевых структур, и ни о каких раневых каналах в классическом их понимании, в большинстве случаев, говорить невозможно. Этих каналов или, правильнее, раневых ниш может быть несколько, и они носят характер множественных слепых глубоких раневых повреждений, расположенных в различных направлениях и открывающихся в обширную раневую поверхность со смещёнными тканевыми лицевыми структурами. Пуля или её разорвавшиеся в тканях фрагменты могут продолжать наносить повреждения и в любых других областях тела — шея, грудная клетка, спина, верхние конечности. Такие вторичные повреждения, находящиеся в отдалении от прицельного попадания, могут носить разнообразный характер – касательных, слепых или сквозных.

Вместе с тем варианты сквозных (в подавляющем большинстве пулевых) огнестрельных ранений также характеризуются разнообразием повреждений – от одноканальных с небольшим увеличением диаметра канала, до вышеупомянутых гигантских многообластных раз-

Рис. 5. Результаты комплексного хирургического лечения тяжелых огнестрельных повреждений ЧЛО. А, Б, В – результаты комплексного хирургического лечения сквозного ранения ЧЛО; Г, Д – результаты комплексного хирургического лечения слепого ранения ЧЛО; Е, Ж – результаты комплексного хирургического лечения касательного ранения ЧЛО

рушений ЧЛО на выходе ранящего снаряда. При этом, входное отверстие может находиться удаленно, в том числе не только на лице или шее. Средний размер входного отверстия современного пулевого снаряда равен 2–3 мм. Проблема наименования таких разрушительных ранений остаётся дискутабельной. Термин «сквозное», по нашему мнению, недостаточно точно ориентирует и характеризует степень и объём разрушений тканей лица и челюстей при таких огнестрельных ранениях, а лечебно-диагностическая тактика коренным образом меняется и усложняется в сравнении с тактикой при сквозных ранениях в классическом их понимании.

По данным архивного материала лечебная тактика складывалась из бережного и сохраняющего ткани хирургического одномоментного реконструктивного лечения с широким применением пластики местными тканями.

В своей монографии «Огнестрельный остеомиелит» В.М. Шаповалов, А.Г. Овденко (2000 г.) указали, что при огнестрельных переломах, нанесённых даже высокоскоростными нутирующими пулями, большое число костных осколков сохраняют связь с окружающими мягкими тканями, а свободно лежащие костные осколки являются гистобластическим потенциалом консолидации огнестрельного перелома.

А.В. Лукъяненко (2003 г.) также рекомендует применение «первично-восстановительных исчерпывающих» одномоментных хирургических операций. Такую тактику применяли с 1980 года в ЦВГ ДРА (центральный военный госпиталь Демократической Республики Афганистан) во время Саурской Революции, которая в дальнейшем повлекла за собой длительную масштабную войну, в том числе с участием Советского военного контингента (Рис. 5).

Особенно благоприятными оказались результаты лечения с соблюдением вышеуказанных принципов хирургической обработки огнестрельных ран ЧЛО у афганских военнослужащих, что во многом связано с адаптацией коренного населения к жаркому сухому климату в условиях среднего высокогорья, низким уровнем сенсибилизации и аллергизации коренного населения.

Огнестрельный остеомиелит нами зарегистрирован лишь в 2% случаев, в последующем поддавшийся успешному излечению без последствий. Летальность в наших наблюдениях не превысила 1,0%, причиной которой явились тяжелые сочетанные ранения, не совместимые с жизнью.

Таким образом, в ходе аналитического изучения пролеченного контингента лиц с огнестрельными ранениями ЧЛО и архивного материала установлено:

1. Увеличение числа раненых в ЧЛО до 11,6%, что более чем в три раза превышает удельный вес челюстно-лицевых ранений, отмеченный в период ВОВ (1941–1945 гг.). В абсолютных числах, например, по Афганистану: из общего числа раненых в количестве 5120 человек, пролеченных в ЦВГ Афганистана за четырёхлетний период, 582 (11,3%) военнослужащих Афганской армии были госпитализированы по поводу огнестрельных ранений лица и челюстей.

2. Преобладание госпитализированных с пулевыми ранениями (на 8,4%) над раненными с осколочными ранениями, нанесенными БВД (раненных стрелковым оружием было госпитализировано 449 военнослужащих из общего числа 828 т.е. 54,2%, раненных осколками различного вида БВД госпитализировано 379 из 828 человек т.е. 45,8%).

Следует отметить выявленную в современных локальных боевых конфликтах зависимость огнестрельных поражений от способа ведения боевых действий. Афганские боевые действия с 1979–1983 гг., эфиопский вооружённый конфликт 1990–1991 гг. характеризовались, в большей степени, нахождением противоборствующих сторон на близком расстоянии, и, зачастую, стрельба из стрелкового оружия велась на расстоянии полёта пули в условиях населённых пунктов, где применение этого вида вооружения являлось более целесообразным по сравнению со снарядами, минами, гранатами и другими видами БВД. По данным архива 165 историй болезни раненых в ЧЛО в период чеченских событий 120 человек (72,7%) госпитализированы с осколочными ранениями, а 45 человек – с пулевыми ранениями (27,3%). Почти трёх-

кратное превышение осколочных ранений над пулевыми, наблюдаемое во время ведения боевых действий в чеченских войнах свидетельствовало о совершенно противоположном способе ведения боёв, с преобладанием БВД. Аналогичная ситуация наблюдалась в Афганскую войну с 1983 до 1987 г. К этому временному периоду способы ведения боевых действий были изменены на дистанционно-позиционные, т.е. с преобладанием орудийного, бомбового, миномётного, гранатомётного и других видов вооружения, поражающим агентом которых являлись БВД, обусловливающих формирование минно-взрывных поражений ЧЛО. Количество минно-взрывных осколочных ранений стало заметно преобладать над пулевыми ранениями. По данным Э.А. Нечаева и соавт. (2002 г.), при преобладании оппозиционных боевых действий в локальных конфликтах, осколочные ранения могут составить 89,5 % от всех раненых и только 10% – пулевые.

3. Преобладание числа раненых со сквозными и множественными разнохарактерными ранениями, относящимися к категории тяжёлых. В исследуемом контингенте 538 раненых (65%) из 828 соответствовали этому виду огнестрельного повреждения ЧЛО. 290 (35%) пострадавших были госпитализированы с огнестрельными ранениями средней и лёгкой степеней тяжести как по объёму разрушенных тканей ЧЛО, так и по общему состоянию в момент доставки в смотровое отделение госпиталей. Однако, по данным доступной литературы, в подавляющем большинстве исследователи отмечали более низкий показатель (в пределах 30–40%) по сравнению с нашим показателем в 65% сквозных тяжёлых огнестрельных ранений (с преобладанием пулевых ранений).

По опыту ВОВ и в публикациях о войнах более позднего периода (Корейская (1950–1953) и Вьетнамская (1973) войны, Эфиопские события 1973–1974 гг.), касающихся других многочисленных вооружённых конфликтов, сообщается о преобладании слепых ранений над сквозным, зачастую относящихся к категории ранений лёгкой и средней степени тяжести.

4. Оценённые нами как «особо тяжёлые» и «потенциально тяжёлые ранения» (с учётом возможных операционных и послеоперационных осложнений) диагностированы у 406 (75,4%) из 538 человек со сквозными и разнохарактерными (в основном пулевыми) ранениями ЧЛО. В целом, в изучаемой группе военнослужащих с огнестрельными ранениями ЧЛО из 828 раненых эти особо тяжёлые в количестве 406 раненых составили 49%. В доступной литературе, опубликованной за последние 10 лет, процент подобных раненых, относящихся к категории особо тяжелых колеблется от 30 до 40.

5. Заметно увеличилось количество раненых с многооскольчатыми переломами и дефектами костей лица. Костные повреждения лицевого скелета различной степени выраженности выявлены у 506 раненых из 828 (61,1%), при этом, у 415 раненых из 449 (82%) они наблюдались при пулевых ранениях. По данным литературы более раннего периода процент огнестрельных переломов костей лицевого скелета составляет 30–40%. Указанный статистический показатель свидетельствует о нарастании из года в год сложности проблемы огнестрельных повреждений ЧЛО.

6. У 379 (46%) пострадавших с ранениями БВД в 248 (30%) случаев отнесены к классификационной категории комбинированных, так как они сопровождались различной степени выраженности ожогами лица, волосистой части головы и шеи. Мы отнесли выявленный факт к отягощающим современное положение об огнестрельных ранениях ЧЛО, так как в литературе такой вид комбинированных ранений встречается от 12% до 20% случаев.

7. Увеличилось число раненых в ЧЛО, огнестрельные ранения которых сочетались с повреждениями головного мозга различной степени выраженности. Их выявлено у 258 (31,2%) раненый из 828, что несколько отличается от показателей, опубликованных в доступной литературе, где эти показатели колеблются от 10% до 30% выявленных случаев повреждений головного мозга, сочетающихся с огнестрельными пулевыми и осколочными ранениями лица и челюстей.

8. Удельный вес ранений ЧЛО, сочетающихся с повреждением органов зрения, был довольно высоким: такие повреждения выявлены в 21% случаев. Основной причиной повреждения органов зрения явились осколки вследствие применения БВД. Кроме того, число раненых с сочетанными ранениями увеличивается в связи с возросшим одномоментным повреждением ЧЛО и ЛОР-органов. Именно по этой причине особенностью оказания хирургической специализированной помощи при первичной хирургической обработке современных огнестрельных ранений ЧЛО является заметный прирост симультанных операций с одновременным участием в них нейрохирурга, офтальмолога, ЛОР – специалиста, травматолога и других врачей хирургического профиля.

9. С тяжёлыми, объёмными, множественными и глубокими повреждениями органов лица и костных структур госпитализировано 278 (33,6%) раненых. По своей клинической картине эти ранения фактически невозможно отнести ни к одному виду ранений обозначенных в современных классификациях. Разрушения столь значительны по своему объёму, что характеризовать их как сквозные, по нашему мнению, не представляется возможным. При этом в 195 случаях из 278 (70%) эти повреждения были обусловлены разрушительным действием пулевого снаряда.

10. Истинные дефекты костных и мягких тканей ЧЛО, требующие первичных и повторных пластических и восстановительных операций, зарегистрированы у 263 раненых (т.е. в 31,8% случаев из 828 раненых). Как указывалось ранее, подобная категория повреждений в основном была обусловлена пулевыми ранящими снарядами.

11. С симптомами шока поступило 218 раненых (т.е. 31,6% из 828 раненных в ЧЛО). В большинстве

случаев, несмотря на объёмные локальные разрушения преобладал шок лёгкой степени, который устраняли стандартными противошоковыми мероприятиями в приёмном отделении, с последующей транспортировкой в операционную. Наши данные о преобладании у подобных раненых шока лёгкой степени согласуются с публикациями других авторов.

12. Случаи интенсивного кровотечения и асфиксии, несмотря на высокий показатель удельного веса раненых с тяжёлыми объёмными повреждениями тканей лица и челюстей, встречались относительно нечасто. Так, за весь период наблюдений выполнено 22 трахеотомии (3,6%) и 28 (5,6%) перевязок наружной сонной артерий.

13. Значительно высоким оказался удельный вес сочетанных ранений ЧЛО, что ещё раз подтверждает вывод о заметном увеличении тяжести огнестрельных повреждений в современных региональных боевых конфликтах. Такие ранения мы наблюдали у 450 человек (т.е. в 54,4% случаев). Это согласуется с современными данными о том, что количество раненых с сочетанными огнестрельными повреждениями в современных региональных войнах возросло в 2–3 раза (Э.А. Нечаев и соавт., 1994, 2002 ; А.В. Лукьяненко, 2003). По данным литературы прошлых десятилетий такой показатель не превышал 30% случаев среди огнестрельных ранений ЧЛО.

В заключении необходимо отметить, что изучение клинического материала, состоящего из 828 наблюдений за ранеными в ЧЛО современными стрелковыми и осколочными огнестрельными поражающими агентами выявило ряд особенностей, подтверждающих утяжеление этого вида травмы по многим параметрам. Но главным выводом является то, что эти особенности огнестрельных ранений лица и челюстей в то же время дали основание подтвердить выводы великого хирурга Н.И. Пирогова об особенностях течения огнестрельного раневого процесса обусловленного повышенной регенеративной способностью тканей лица и их выраженной резистентностью к микробному загрязнению. На наш взгляд, несмотря на изменение вида ранящего снаряда и степени его разрушающего воздействия, в основу доктрины лечения современных повреждений ЧЛО, заложены принципы выдвинутые Николаем Ивановичем Пироговым: « …из всех частей тела, лицо, несмотря на свою анатомическую близость к головному мозгу, хорошо переносит самые значительные повреждения». Следовательно, функциональные и эстетические нарушения при огнестрельных ранениях диктуют необходимость применения бережных и деликатных хирургических приёмов, предельно сохраняющих повреждённые ткани, а также использования максимально возможного арсенала хирургических и пластических приёмов при первичной и отсроченной хирургической обработке огнестрельных ран ЧЛО. Эти наставления великого военного хирурга должны быть неукоснительно соблюдены в практике оказания специализированной хирургической помощи в современной военной челюстно-лицевой хирургии.

Литература

1. Александров, Н.М. Клиническая оперативная челюстно-лицевая хирургия. Спб. , 1974. – 573 с.
2. Балин, В.Н., Прохватилов, Г.И., Лукьяненко, А.В., Захаров В.И. Боевые ранения и повреждения челюстно-лицевой области. – Л.: 1991. – Т. 1 – Ч. 2. – С. 49–76.
3. Военная стоматология. – Л.; ВМА им. С.М. Кирова, 1985. – 366 с.
4. Гирголав, С.С. Огнестрельная рана. – Л.: Воен. – мед. акад., 1956. – 331 с.
5. Гладких, П.Ф., Косачёв, И.Д. Очерки истории отечественной военной медицины. Книга XVII. Война и хирургия . – СПб.: СпецЛит, 2016. – 559 с.
6. Давыдовский, И.В. Огнестрельная рана человека- М.:Изд-во АМН СССР, 1952. – 360 с.
7. Диагностика и лечение ранений /Под ред. Ю.Г. Шапошникова. – М.: Медицина, 1984. – 343 с.
8. Еланский, Н.Н. Военно-полевая хирургия. – Л.: Медгиз, 1950. – 287 с.
9. Колесников, И.С. О хирургической обработке огнестрельных ран. //ВМЖ. – 1982. – №4. – С. 21–23 .
10. Кузин, М.И., Костюченок, Б.М. Раны и раневая инфекция. – М.: Медицина, 1981. – 688 с.
11. Лисицин, К.М., Соколова, Г.Е., Ревской, А.К., Рязанцев В.П. Пути повышения эффективности хирургической обработки ран. //ВМЖ. – 1984. – С. 37–40.
12. Лукьяненко, А.В. Ранения лица. – М.: Медицинская книга, 2003. – 164 с.
13. Нечаев, Э.А., Грицанов, А.И., Фомин, Н.Ф., Миннуллин, И.П. Минно-взрывная травма. – СПб.: «Альд», 1994. – 488 с.
14. Нечаев, Э.А., Грицанов, А.И., Миннуллин, И.П. и др. Взрывные поражения. – СПб.: ИКФ «Фоллиант», 2002. – 656 с.
15. Опыт Советской Медицины в Великой Отечественной Войне 1941–1945 гг. Огнестрельные ранения и повреждения лица и челюстей /Под ред. Д.А. Энтина. – Т. 6. – М.: Медгиз, 1951. – 400 с.
16. Пирогов, Н.И. Начала общей военно-полевой хирургии. – М. – Л.: Медгиз, 1941-1944. – 168 с.
17. Пирогов, Н.И. Иллюстрированная топографическая анатомия распилов, проведенных в трех измерениях через замороженное человеческое тело. – Т. 1. – М.: РАЕН, 2010. – 324 с.
18. Шаповалов, В.М., Овденко, А.Г. Огнестрельный остеомиелит. – СПб.: «МОРСАР АВ»,2000. – 144 с.
19. Шапошников, Ю.Г., Богданов, Г.Н., Варфоломеев В.Н. и др. Огнестрельная рана. Физико-химические и медико-биологические аспекты. – М.: Наука,2002. – 243 с.
20. Швырков, М.Б., Буренков, Г.И., Деменков, В.Р. Огнестрельные ранения лица, ЛОР-органов и шеи. – М.: Медицина, 2001. – 400 с.
21. Шевченко, Ю.Л. От «Ледяной анатомии» до компьютерной томографии. – М.: РАЕН, 2009. – 21 с.
22. Шевченко, Ю.Л., Козовенко, М.Н. Предисловие к юбилейному изданию 2010 года //Иллюстрированная топографическая анатомия распилов, проведенных в трех измерениях через замороженное человеческое тело. – Т. 1. – М, 2010. – С. 4–11.
23. Указания по военно-полевой хирургии. – М.; Л., 1941. – С. 108–109.

КОНТАКТНАЯ ИНФОРМАЦИЯ

105203, г. Москва, ул. Нижняя Первомайская, 70
e-mail: nmhc@mail.ru

ЦИФРОВЫЕ ТЕХНОЛОГИИ ИДЕНТИФИКАЦИИ ЛИЧНОСТИ: ПРАВОВЫЕ ПОСЛЕДСТВИЯ ИЗМЕНЕНИЯ ВНЕШНОСТИ ВСЛЕДСТВИЕ МЕДИЦИНСКИХ ПРОЦЕДУР

Карпов О.Э.[1], Епифанов С.А.[1], Христофорова Е.И.[2]
[1] *Национальный медико-хирургический Центр имени Н.И. Пирогова, Москва*
[2] *Рязанский государственный университет им. С.А. Есенина, Рязань*

УДК: 616-089.197.7:687.55.000.34

DIGITAL TECHNOLOGIES OF IDENTITY IDENTIFICATION: LEGAL CONSEQUENCES OF CHANGING APPEARANCE DUE TO MEDICAL PROCEDURES

Karpov O.E., Epifanov S.A., Hristoforova E.I.

В настоящее время, как известно, повсеместно внедряются системы видеонаблюдения, однако до недавнего времени они использовались лишь как средства мониторинга ситуации в местах их установки. Сейчас же, с развитием информационных технологий встал вопрос о повышении эффективности решаемых с помощью систем видеонаблюдения задач, а также расширения их спектра, причем с минимальным участием в этом процессе человека.

Имеющиеся в распоряжении вычислительные мощности позволяют говорить о возможности внедрения систем интеллектуального видеонаблюдения, в числе решаемых задач которого более высокий уровень обеспечения безопасности критически важных объектов промышленной и транспортной инфраструктуры, мест массового пребывания людей, таких как торговые центры, концертные залы, театры, стадионы.

Сейчас возможности указанных систем ограничены, но уже в ближайшем будущем, с их помощью можно будет выявлять нетипичные ситуации: оставление бесхозных предметов, происшествия технического характера, конфликтные ситуации между людьми, а также идентифицировать лиц, находящихся в розыске за совершение различных преступлений.

Последнее основывается на технологии распознавания личности по биометрическим характеристикам лица человека. Однако данная технология имеет колоссальные перспективы и с точки зрения ее использования в системах контроля и управления доступом (СКУД). Крупные российские финансовые учреждения уже запускают пилотные проекты по рассмотрению возможности идентификации владельца счета с использованием биометрических характеристик его лица.

Следует однако понимать, что в случае применения подобной технологии в системах контроля доступа речь будет идти о биометрической аутентификации (т.н. кооперативная идентификация личности – когда объект заинтересован в его положительном распознавании).

В случае же с применением указанной технологии в розыскных системах, используемых правоохранительными органами, происходит некооперативная идентификация, когда объект видеонаблюдения вообще не знает, что подвергается такой процедуре, не заинтересован в ее успешности, или даже активно ей противодействует, намеренно изменяя или маскируя свое лицо.

Так или иначе, в основе обеих систем лежат одинаковые базовые алгоритмы биометрической идентификации личности по характеристикам лица человека.

В основе процесса лежат сложные математические алгоритмы, которым подвергаются результаты измерений расстояний между ключевыми точками различных элементов лица (контуры глаз, бровей, губ, носа, и др.) Таким образом, формируется т.н. биометрический шаблон, сравнение двух образцов которого в последующем и будет обеспечивать идентификацию. На основе имеющегося изображения, как правило, максимально качественного, формируется шаблон эталонного изображения, который заносится в базу данных системы. Из изображений, поступающих с камер видеонаблюдения выделяются лица, которые подвергаются обработке указанными алгоритмами, в результате которой мы получаем второй шаблон. Далее указанные шаблоны сравниваются и, в зависимости от заложенных в систему настроек чувствительности, принимается решение об идентификации. В данном случае описаны базовые принципы работы подобных систем, однако следует понимать, что многообразие представленных на рынке продуктов могут отличаться в деталях, а также иметь различное назначение и, как следствие, обладать более или менее широким функционалом. В настоящее время ведется активная работа по совершенствованию систем биометрической идентификации. Если при использовании в СКУД предъявляются менее жесткие требования, поскольку объект имеет практически неограниченное количество попыток аутентификации, то при использовании алгоритмов биометрической идентификации в системах правоохранительных органов существует необходимость компенсации различных вариантов изображения при изменениях наклона или поворота лица, освещенности зоны видеонаблюдения, наличия очков, растительности на лице и др.

За данной технологией кроются широкие перспективы использования в различных сферах современного общества, в т.ч. повышения удобства пользования раз-

личными сервисами, обеспечения защиты персональных данных, а также обеспечения безопасности в целом.

Отсутствие опыта повсеместного внедрения таких систем не позволяет сделать глубокие выводы о проблемах их использования, однако уже сейчас, можно спрогнозировать, что актуальным вопросом их эксплуатации станет намеренное или ненамеренное изменение биометрических характеристик лица.

С юридической точки зрения свобода личности в ее современном понимании охватывает различные аспекты, включая не только определенные конституционно свободу передвижения и выбора места жительства, свободу совести и вероисповедания, мысли и слова и т.д., но и возможность распоряжаться своим физическим состоянием, включая свободу определения пола и свободу изменения внешности. Это с очевидностью вытекает из содержания ст. 17 Конституции Российской Федерации, закрепляющей неотчуждаемый естественный характер прав и свобод человека и гражданина.

Наиболее частой причиной намеренного изменение внешности является медицинская процедура – эстетическая или пластическая операция. Так, по данным Международного общества эстетической пластической хирургии (ISAPS) в 2015 году в мире было сделано 9,6 млн. пластических операций [3]. Более 50% из них связаны с пластикой головы и лица. Медицинские вмешательства в пластической хирургии условно можно разделить на три группы: 1) операции, связанные с исключительно медицинскими показаниями (например, восстановление кожных покровов лица после обширных ожогов); 2) операции, связанные с исключительно эстетическими представлениями пациента о собственной внешности (например, изменение контуров лица с эстетическими целями); 3) операции комплексного типа, производимые как по медицинским показаниям, так и с эстетическими целями (например, протезирование ушной раковины, ринопластика).

Следует отметить, что далеко не всегда указанные вмешательства влекут за собой существенные изменения внешности, однако если такое происходит, пациент может столкнуться с правовыми последствиями перенесенных медицинских вмешательств, связанными с идентификацией его личности с учетом изменившейся внешности.

Исходя из изложенного стремительно актуализируется проблема защиты прав граждан, изменивших внешность, от возможных нарушений со стороны органов государственной власти и организаций различных форм собственности (например, отказ в оформлении визы для выезда в другую страну, задержание в ходе прохождения паспортно-визового контроля при пересечении границы государства, отказ в предоставлении коммерческого кредита по мотивам несоответствия фактической внешности биометрическим и паспортным данным и др.).

Следует отметить, что правовые последствия изменения внешности не получили широкого освещения в отечественной юридической науке.

Согласно Приказу Федеральной миграционной службы от 30.11.2012 № 391 (в ред. от 02.02.2015, с изм. от 20.03.2017) «Об утверждении Административного регламента Федеральной миграционной службы по предоставлению государственной услуги по выдаче и замене паспорта гражданина Российской Федерации, удостоверяющего личность гражданина Российской Федерации на территории Российской Федерации» существенные изменения внешности являются основанием для замены паспорта гражданина [1].

Административный регламент приводит исчерпывающий перечень документов, необходимых для предоставления государственной услуги по замене паспорта. К ним относятся: заявление, свидетельство о рождении, две личные фотографии, а также документы, необходимые для проставления обязательных отметок в паспорте (документы воинского учета; свидетельства о заключении/расторжении брака; свидетельства о рождении детей, не достигших 14-летнего возраста), реквизиты квитанции об уплате государственной пошлины. Интересно, что медицинские документы не входят в вышеуказанный перечень даже в особых случаях. В частности в случае замены паспорта в связи с изменением пола, неизбежно связанного с медицинскими манипуляциями, согласно Административному регламенту требуется только заключение органа записи актов гражданского состояния и свидетельство о рождении.

Документы медицинского характера не упомянуты и в перечне документов, представление которых отнесено Административным регламентом на усмотрение самого заявителя.

Представляется, что оценивание изменений внешности как основания предоставления государственной услуги по замене паспорта имеет юридический и медицинский аспекты.

Анализируя правовой аспект проблемы, следует подчеркнуть, что в российском законодательстве не существует критериев понятия «изменение внешности» [2]. Согласно буквальному толкованию юридических норм право определять, изменилась ли внешность человека вследствие перенесенного медицинского вмешательства, остается за самим пациентом, а не за представителем уполномоченных органов государства. Это означает, что сотрудники территориальных органов по вопросам миграции, в чью компетенцию входит решение вопроса о замене документов, не вправе отказывать лицу, перенесшему хирургическое вмешательство пластического типа, в просьбе заменить паспорт в связи с изменением внешности.

В свою очередь, сотрудники территориальных органов по вопросам миграции несут уголовную ответственность за незаконную выдачу паспорта, поэтому при оформлении паспорта они всегда обязаны точно отождествлять сравниваемые признаки лица.

Таким образом, в правоприменительной практике имеет место коллизия, связанная с правом требования / необходимостью предоставления медицинских докумен-

тов, подтверждающих факт вмешательства, изменившего, по мнению заявителя, его внешность и являющегося основанием для замены паспорта.

Причина этой коллизии видится в недооценке медицинского критерия проблемы установления существенных изменений внешности, в отсутствии правовой регламентации использования медицинских документов как объективного критерия оценки объема и качества изменений личности заявителя, подвергшегося хирургическому вмешательству на лице и обратившегося за заменой паспорта.

Как показал опрос, проведенный в ходе настоящего исследования1, в 87% случаев заявителям, обратившимся за заменой паспорта вследствие хирургического изменения внешности, было предложено предоставить медицинские документы, подтверждающие факт перенесенного хирургического пластического вмешательства, и явиться на личный прием к руководителю или инспектору территориальных органов по вопросам миграции для решения вопроса о необходимости замены паспорта в индивидуальном порядке (Рис. 1).

Следует отметить, что в правоприменительной практике известны случаи оценивания уполномоченными представителями государственной власти изменений внешности лица в целях принятия решения, имеющего правовые последствия. Так, степень тяжести вреда, причиненного здоровью человека, выразившегося в неизгладимом обезображивании его лица, определяется судом, то есть по существу, исходя из личных субъективных критериев эстетического восприятия судьи.

Таким образом, налицо единообразный подход правоприменительной практики в вопросах оценивания изменений внешности лица, имеющих правовые последствия: данный вопрос во всех случаях передается на усмотрение уполномоченных должностных лиц государства. Такое решение вопроса нельзя признать удовлетворительным ввиду того, что оно создает условия для нарушения прав граждан, нуждающихся в замене паспорта вследствие перенесенного хирургического вмешательства. Также это затрудняет некооперативную идентификацию личности для правоохранительных органов, вследствие отсутствия биометрических данных конкретного лица.

В целях упорядочения правовых последствий изменения внешности из-за медицинских процедур представляется целесообразным предложить ряд мер по совершенствованию правоприменительной практики, связанной с заменой документов, удостоверяющих личность пациента, а так же биометрической идентификации личности.

Таким образом, на наш взгляд, необходимо ввести в законодательство и ведомственные нормативные

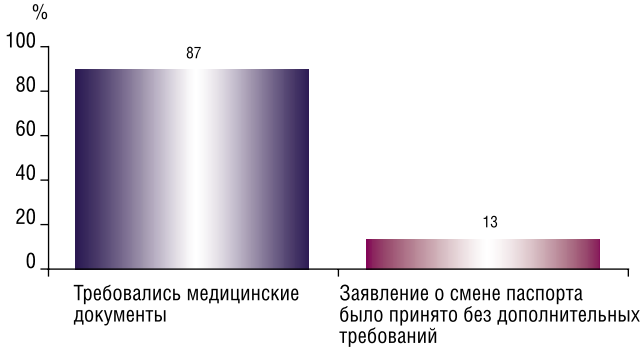

Рис. 1. Замена паспорта вследствие перенесенных медицинских процедур

правовые акты понятие «существенное изменение внешности».

Для обеспечения эффективной правоприменительной деятельности в данной сфере следует разработать методику оценки изменений внешности лица в связи с медицинским вмешательством хирургического характера. В частности, в случае изменения трех и более зон лица/головы пациента более чем на 70% (изменение антропометрических показателей лица) представляется целесообразным проведение медицинской экспертизы с выдачей заключения, которое должно выступать основанием для принятия решения о замене документов пациента управомоченными органами государственной власти. Одновременно, получение подобного медицинского заключения корреспондирует обязанность соответствующего пациента обратиться за заменой документов и подтверждения биометрических данных удостоверяющих его личность в соответствующие территориальные органы по вопросам миграции.

Литература

1. Приказ Федеральной миграционной службы от 30.11.2012 № 391 (в ред. от 02.02.2015, с изм. от 20.03.2017) «Об утверждении Административного регламента Федеральной миграционной службы по предоставлению государственной услуги по выдаче и замене паспорта гражданина Российской Федерации, удостоверяющего личность гражданина Российской Федерации на территории Российской Федерации» // Консультант Плюс [Электронный ресурс]. Режим доступа: http://www.consultant.ru/document/cons_doc_LAW_147066/ (дата обращения: 31.10.2017).
2. Арутюнов, А. Как правильно оформить документы при смене внешности? // Men's Health [Электронный ресурс]. Режим доступа: http://www.mhealth.ru/blog/zapiski-advokata/1537378.php (дата обращения: 31.10.2017).
3. В 2015 году в мире было сделано 9,6 млн. пластических операций // Vademecum [Электронный ресурс]. Режим доступа: https://vademec.ru/news/2016/07/26/v-2015-godu-v-mire-bylo-sdelano-9-6-mln-plasticheskikh-operatsiy/ (дата обращения: 31.10.2017).
4. Мограбян, А.С. Правовое регулирование операций по изменению внешнего облика человека // Медицинское право. – 2008. - № 3. [Электронный ресурс]. Режим доступа: https://www.lawmix.ru/medlaw/9121(дата обращения: 31.10.2017).
5. Пронин, И.А. Гражданско-правовое регулирование в сфере эстетической медицины: автореф. дис. … канд. юрид. наук. СПб., 2012. [Электронный ресурс]. Режим доступа: http://dissers.ru/avtoreferati-kandidatskih-dissertatsii1/a566.php (дата обращения: 31.10.2017).

КОНТАКТНАЯ ИНФОРМАЦИЯ

105203, г. Москва, ул. Нижняя Первомайская, 70
e-mail: nmhc@mail.ru

[1] Всего было опрошено 52 пациента (50 женщин, 2 мужчины), обратившихся с заявлением о смене паспорта в связи с изменением внешности вследствие медицинского вмешательства. В опросе приняли участие респонденты Санкт-Петербурга, Ленинградской, Псковской, Нижегородской области, Республики Карелия и др. регионов. Опрос был проведен в январе-августе 2017 г. путем анонимного анкетирования.

СРАВНИТЕЛЬНАЯ КЛИНИКО-ФУНКЦИОНАЛЬНАЯ ХАРАКТЕРИСТИКА РАЗЛИЧНЫХ МЕТОДИК ПРЯМОЙ РЕВАСКУЛЯРИЗАЦИИ МИОКАРДА У БОЛЬНЫХ ПОСЛЕ КОРОНАРНЫХ СОБЫТИЙ

Андреев А.С., Мироненко В.А., Камбаров С.Ю.
НМИЦ ССХ им. А.Н. Бакулева, Москва

УДК: 616.127:615.38:616.132.2-002-071

Резюме

Работа посвящена сравнительному анализу результатов реваскуляризации миокарда по методикам Off Pump Coronary Artery Bypass и при искусственном кровообращении с кардиоплегической остановкой сердечной деятельности у пациентов с острым коронарным синдромом.

При сравнении обозначенных хирургических методов выявлены такие преимущества коронарного шунтирования на «работающем» сердце, как: более редкое развитие в послеоперационном периоде острой сердечной недостаточности, нарушений ритма сердца, неврологических осложнений I типа, острой дыхательной недостаточности; укорочение продолжительности искусственной вентиляции лёгких; сокращение суммарной продолжительности внутриаортальной баллонной контрпульсации в пред- интра- и постоперационном периодах, времени от начала операции до артериотомии целевого сосуда, длительности оперативного вмешательства, пребывания больного после операции в стационаре. В то же время частота использования внутриаортальной баллонной контрпульсации во время операции и послеоперационном периоде была несколько выше у пациентов, оперированных по методике «off pump», хотя длительность пребывания пациентов в кардиореанимации после операции в обеих группах оказалась одинаковая. Индекс реваскуляризации при Off Pump Coronary Artery Bypass был ниже. Наконец, госпитальная летальность среди больных, оперированных по методике «off pump» оказалась достоверно меньше.

Ключевые слова: острый коронарный синдром, коронарные события, прямая реваскуляризация миокарда, Off Pump Coronary Artery Bypass, «off pump», искусственное кровообращение, кардиоплегия.

COMPARATIVE CLINICAL AND FUNCTIONAL CHARACTERISTICS OF VARIOUS TECHNIQUES OF DIRECT MYOCARDIAL REVASCULARIZATION IN PATIENTS AFTER CORONARY EVENTS

Andreyev A.S., Mironenko V.A., Kambarov S.Yu.

The present work is devoted to the comparative analysis of the results of myocardial revascularization by Off Pump techniques for Coronary Artery Bypass and extracorporeal circulation with cardioplegic cardiac arrest in patients with acute coronary syndrome.

When comparing the indicated surgical techniques revealed the advantages of coronary bypass surgery on working heart, as a rare development in the postoperative period, acute heart failure, cardiac arrhythmias, neurological complications type I, acute respiratory failure; shortening the length of artificial lung ventilation; the reduction in the total duration of intra-aortic balloon pump therapy in the pre - intra - and postoperative periods, the time from the start of the operation to arteriotomy target vessel, the duration of surgery, stay patient after surgery in the hospital. At the same time, the frequency of use of intra-aortic balloon pump therapy during surgery and the postoperative period was slightly higher in patients operated by the method of "off pump", although the length of stay of patients in cardiac intensive care after surgery in both groups were the same. The index revascularization for Off Pump Coronary Artery Bypass was lower. Finally, in-hospital mortality among patients operated by the method of "off pump" was significantly less.

Keywords: acute coronary syndrome, coronary events, direct myocardial revascularization, Off Pump Coronary Artery Bypass, "off pump", cardiopulmonary bypass, cardioplegia.

Частота коронарного шунтирования (КШ) составляет от 3 до 10% всех случаев реваскуляризации миокарда в остром периоде инфаркта миокарда с подъемом ST [1; 15]. А операционная летальность при остром коронарном синдроме (ОКС) достигает 3,3–24% [3; 5; 7; 9; 10; 11; 13; 14; 16; 18; 19]. Послеоперационные осложнения встречаются в 12,4–47% случаев [6; 8; 14].

Для улучшения результатов хирургического лечения целесообразно выполнение реваскуляризации миокарда по методике Off Pump Coronary Artery Bypass (OPCAB) [10; 16; 17; 18]. Однако существует и противоположное мнение, которое достаточно аргументировано обосновывает преимущества работы на остановленном сердце [6; 13].

Таким образом, коронарное шунтирование на «работающем» сердце и реваскуляризацию миокарда на остановленном сердце в условиях искусственного кровообращения (ИК), как правило, противопоставляют другу, а в определении показаний к каждому из них часто превалирует субъективный подход [6; 9]. Определение показаний для выбора индивидуальной хирургической стратегии, оптимальной тактики и техники операций в каждом клиническом случае продолжает оставаться актуальной проблемой современной коронарной хирургии.

Целью работы явилась сравнительная клинико-функциональная оценка прямой реваскуляризации миокарда по методикам OPCAB и в условиях ИК с кардиоплегией у пациентов, перенесших ОКС.

Материал и методы

Нами проведено проспективное исследование с соблюдением этических норм и практической объективности лечения, в которое включены 106 пациентов, из которых 85 мужчин и 21 женщина, в возрасте от 46 до 76 лет (средний возраст – 58 (7,7) лет). Работа проводилась на базе кардиохирургического отделения Ярославской областной клинической больницы с 16.02.2010 г. по 03.12.2013 г.

Для решения поставленной цели пациенты были разделены на 2 группы по виду хирургической тактики при реваскуляризации миокарда: I группа – КШ по методике OPCAB (44 больных), II группа – КШ с кардиоплегической остановкой сердечной деятельности (62 больных).

Операции в I группе отличались тем, что при многососудистом коронарном шунтировании вначале формировали маммарокоронарный анастомоз с передней нисходящей артерией (Prolene 8/0) и одномоментным пуском по нему кровотока. Затем выполнялось наложение

дистальных анастомозов сосудистых аутотрансплантатов с гемодинамически значимо поражёнными коронарными артериями (Prolene 7/0). Ротация сердца осуществлялась с помощью глубокого перикардиального шва по методу Lima. Использовались система для позиционирования сердца «StarFish» и аппарат стабилизации миокарда «Octopus». Во всех случаях для предотвращения прогрессирования ишемического повреждения миокарда и снижения интраоперационной кровопотери применяли интракоронарные шунты. Для улучшения визуализации анастомоза и профилактики воздушной эмболии проводили осушение постоянной инсуфляцией CO_2. Далее выполняли проксимальные анастомозы с восходящим отделом аорты и/или У-образные шунты.

Во II группе для позиционирования сердца под него подкладывался влажный тампон. Иногда для улучшения визуализации анастомоза проводили осушение постоянной инсуфляцией CO_2. В первую очередь формировали дистальные анастомозы сосудистых аутотрансплантатов с гемодинамически значимо поражёнными коронарными артериями (Prolene 7/0). Маммарокоронарный анастомоз с передней нисходящей артерией накладывался последним (Prolene 8/0). Далее по arteria thoracica interna sinistra пускался кровоток и снимался поперечный зажим с восходящего отдела аорты с проведением профилактики воздушной эмболии. Затем выполняли проксимальные анастомозы с восходящей аортой и/или У-образные шунты. После стабилизации параметров центральной гемодинамики и контроля гемостаза в зоне анастомозов осуществляли отключение аппарата ИК по стандартной методике.

Все пациенты оперированы в течение 40 дней после возникновения ОКС: КШ по методике OPCAB проводилось в среднем на 26 сутки, в условиях ИК и кардиоплегии – на 25 сутки.

В качестве предоперационной подготовки больным налаживалась внутриаортальная баллонная контрпульсация (ВАБК): в I группе в 14 (31,8%) случаях, во II группе в 8 (12,9%).

Из клинической характеристики больных важно, что постинфарктный кардиосклероз чаще встречался в I группе (Табл. 1).

В предоперационных данных коронароангиографии и ЭХО-КГ несколько чаще наблюдалось гемодинамически значимое поражение ствола левой коронарной артерии в I группе, а поражение 3 и более артерий – во II (Табл. 2).

Среди сопутствующих заболеваний основное различие было в 5 случаях хронической обструктивной болезни лёгких во II группе и отсутствие её в I; и незначимо большей встречаемости нарушений ритма сердца и гипертонической болезни 2–3 степени во II группе (Табл. 3).

Анализ проводился с использованием статистических программ «STATISTICA» 8.0 for Windows и BioStat. Все номинальные и порядковые переменные в таблицах сопряжённости представлены в виде абсолютных чисел и процентов. Все интервальные переменные имеют вид «среднее значение и стандартное отклонение». Для определения статистической значимости результатов исследования применялся критерий Стьюдента. Статистически значимыми показателями считались значения при $p<0,05$, к статистической тенденции относились данные при которых $0,1>p>0,05$.

Табл. 1. Клиническая характеристика пациентов

Показатели	I группа (n-44)	II группа (n-62)
Постинфарктный кардиосклероз	24 (54,5%)	22 (35,5%)
ХСН по NYHA*	2,7±0,5	2,5±0,6
EuroSCORE, баллы	7,2±3,1	7,2±2,8

Примечание: * – хроническая сердечная недостаточность по классификации Нью-Йоркской кардиологической ассоциации.

Табл. 2. Данные коронароангиографии и ЭХО-КГ

Показатели	I группа (n-44)	II группа (n-62)
Поражение 3 и более коронарных артерий	35 (79,5%)	52 (83,9%)
Стеноз ствола ЛКА*≥50%	12 (27,3%)	15 (24,2%)
ФВ ЛЖ**	51,3±8,3%	55,8±9,1%

Примечание: * – левая коронарная артерия; ** – фракция выброса левого желудочка.

Табл. 3. Характеристика сопутствующей патологии в группах сравнения

Показатели	I группа (n-44)	II группа (n-62)
Гипертоническая болезнь 2–3 ст.	39 (88,6%)	57 (91,9%)
Нарушения ритма сердца	9 (20,5%)	15 (24,2%)
Сахарный диабет	8 (18,9%)	11 (17,7%)
ОНМК*	1 (2,3%)	1 (1,6%)
ХОБЛ**	0	5 (8,1%)

Примечание: * – острое нарушение мозгового кровообращения; ** – хроническая обструктивная болезнь лёгких.

Результаты

На госпитальном этапе в I группе умер 1 (2,3%) пациент в результате острой сердечной недостаточности, во II группе – 4 (6,5%) пациента, из которых в 2 случаях причиной являлась острая сердечная недостаточность и в 2 – полиорганная недостаточность. Ранние послеоперационные осложнения чаще встречались у пациентов II группы и проявлялись в виде острой сердечной недостаточности, нарушений ритма сердца, острой дыхательной недостаточности и острого нарушения мозгового кровообращения (Табл. 4).

В таблице 5 представлены различия в интраоперационном периоде, из которой видно значимое превосходство по частоте использования ВАБК в I группе. Также отмечена тенденция у пациентов, оперированных на «работающем» сердце, к снижению времени от кожного разреза до артериотомии целевой коронарной артерии и укорочению операции. Но, индекс реваскуляризации оказался выше во II группе.

Табл. 4. Ранние послеоперационные осложнения

Показатели	I группа (n-44)	II группа (n-62)	p
Острый инфаркт миокарда	0	0	>0,1
Острая сердечная недостаточность	2 (4,5%)	9 (14,5%)	<0,05
Нарушения ритма сердца	2 (4,5%)	5 (8,1%)	0,1<p<0,05
Острая дыхательная недостаточность	0	4 (6,5%)	<0,05
Острое нарушение мозгового кровообращения	0	1 (1,6%)	0,1>p>0,05
Острая почечная недостаточность	1 (2,3%)	1 (1,6%)	>0,1

Табл. 5. Особенности интраоперационного периода

Показатели	I группа (n-44)	II группа (n-62)	p
Время от кожного разреза до артериотомии целевого сосуда	50±8 мин.	81±11 мин.	<0,05
Длительность операции	3,3±0,6 ч.	4,3±0,7 ч.	<0,001
Индекс реваскуляризации	2,4±0,8	3,3±0,8	<0,001
Частота использования ВАБК	9 (20,5%)	3 (4,8%)	<0,05

Табл. 6. Различия в послеоперационном периоде

Показатели	I группа (n-44)	II группа (n-62)	p
Частота использования ВАБК	6 (13,6%)	0	<0,05
Общая длительность ВАБК (пред-, интра- и послеопе-рационный период)	27ч.15 мин.	48ч.20 мин.	<0,05
Продолжительность ИВЛ	7,9±4,7 ч.	10,6±7,1 ч.	0,1>p>0,05
Длительность пребывания в кардиореанимации	38,1±8,7 ч.	39,5±10,2 ч.	>0,1
Продолжительность перио-да операция-выписка	10,9±4,1 суток	13,2±6,6 суток	0,1>p>0,05

Изучение постоперационного периода показало, что у больных I группы чаще применялась ВАБК, но, несмотря на это, суммарная продолжительность проведения ВАБК, налаженной в пред-, интра- и послеоперационном периодах оказалась короче. Хотя, период пребывания в кардиореанимации был одинаковым у всех пациентов, но время ИВЛ и послеоперационный госпитальный этап менее длительными в группе ОРСАВ (Табл. 6).

В интра- и постоперационном периодах в течение первых суток изучались лабораторные показатели крови, среди которых значимое отличие наблюдалось в более высоком уровне гемоглобина и гематокрита у пациентов, оперированных на «работающем» сердце: 115–120 г/л и 35–37%, соответственно (Рис. 1, 2). В I группе уровень калия в крови интра- и периоперационно был выше, чем во II, и не опускался ниже 4,0 ммоль/л, а уровень натрия в крови находился в пределах 134–136 ммоль/л и был ниже, чем у больных, оперированных с ИК и кардиоплегией (Рис. 3, 4). Кислотно-основное равновесие крови пациентов, оперированных «off pump», было в диапазоне нормальных значений на протяжении всего

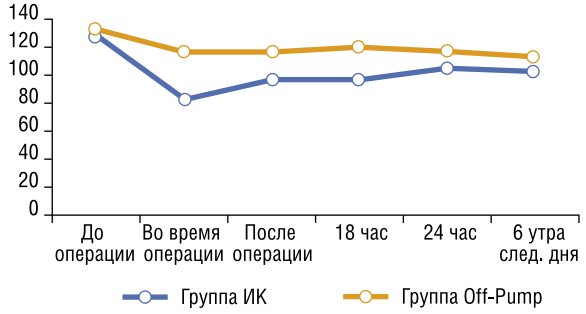

Рис. 1. Гемоглобин

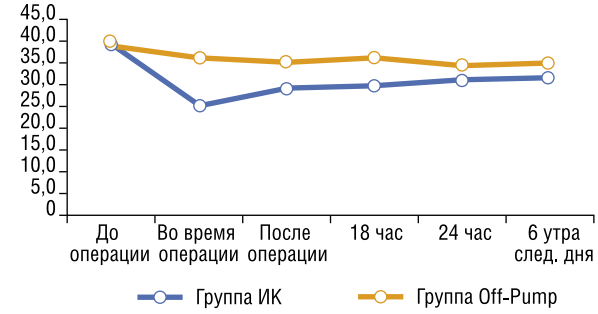

Рис. 2. Гематокрит

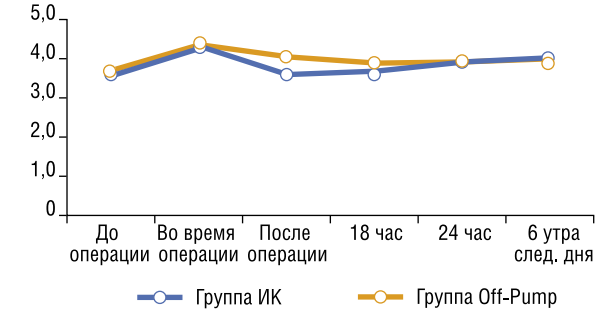

Рис. 3. Калий

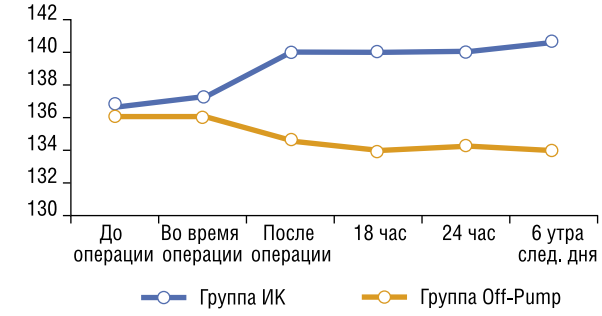

Рис. 4. Натрий

исследуемого периода, в отличие от группы ИК, где первые 18 часов после операции pH крови держался значимо ниже нормальных показателей (Рис. 5, 6). И ещё одним немаловажным показателем является лактат крови, который во II группе оказался выше нормы уже начиная с момента операции и продолжал расти первые 18 часов после операции, а в I группе сохранялся в пределах нормальных значений (Рис. 7).

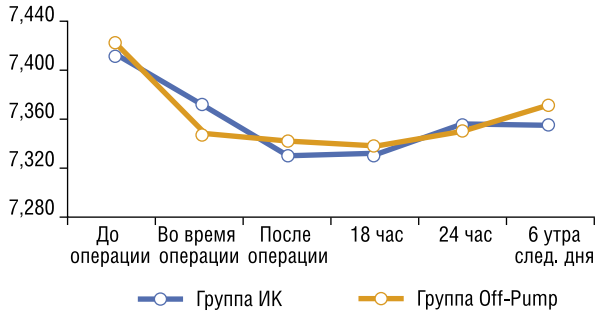

Рис. 5. pH артерия

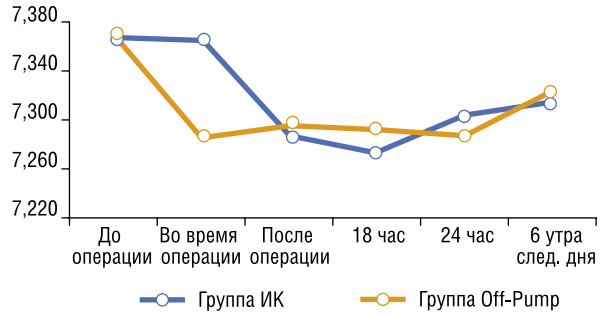

Рис. 6. pH вена

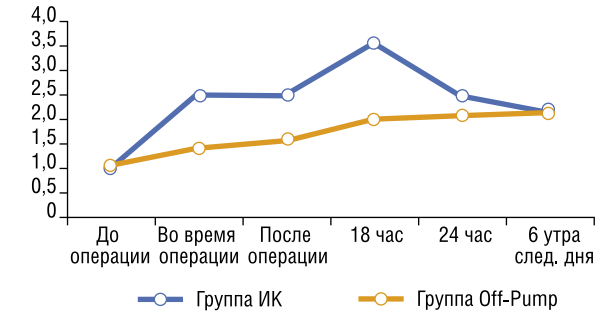

Рис. 7. Лактат

Согласно значению p по критерию Стьюдента наиболее статистически значимыми клинико-функциональными показателями, при сравнении прямой реваскуляризации миокарда по методике ОРСАВ и реваскуляризации с кардиоплегической остановкой сердечной деятельности у больных после ОКС, были: острая сердечная и острая дыхательная недостаточность в послеоперационном периоде, время от кожного разреза до артериотомии целевого сосуда, длительность операции, индекс реваскуляризации, частота использования ВАБК в интра- и раннем послеоперационном периодах, общая длительность её проведения (в пред-, интра- и постоперационном периодах), гемоглобин, гематокрит, калий, натрий, pH крови, лактат в течение всего исследуемого периода ($p<0,05$). Различия среди нарушений ритма сердца и острого нарушения мозгового кровообращения в постоперационном периоде, продолжительности ИВЛ и периода операция-выписка обнаружены на уровне статистической тенденции ($0,1>p>0,05$). А развитие острого инфаркта миокарда и острой почечной недостаточности в раннем послеоперационном периоде, длительность пребывания в кардиореанимации оказались статистически незначимыми ($p>0,1$).

Обсуждение

На настоящий момент нет значительных исследований, посвящённых изучению и сравнению различных методик прямой реваскуляризации миокарда у больных, перенесших ОКС. Некоторые авторы нередко рассматривают КШ на «работающем» сердце и с кардиоплегической остановкой сердечной деятельности как альтернативные друг другу вмешательства, а в определении показаний к каждому из них превалирует субъективный подход [6; 9]. Мы сравнили КШ по методике ОРСАВ с реваскуляризацией в условиях ИК с кардиоплегией и по многим пунктам исследования наиболее предпочтительным оказался первый метод.

Полученные данные показали, что КШ в условиях «off pump» по сравнению с КШ в условиях ИК сокращает продолжительность госпитального этапа лечения после операции. Эта закономерность была продемонстрирована и в работе K. Kaya, R. Cavolli и др. [13]. И в их исследовании так же короче оказалось пребывание в палате интенсивной терапии. Хотя, в нашей работе различий в продолжительности пребывания в кардиореанимации не отмечалось. Вероятно, это связано с особенностями послеоперационного ведения пациентов в условиях многопрофильного стационара, в котором больные переводятся в кардиохирургическое отделение из интенсивной терапии в более ранние сроки после операции.

При анализе результатов исследования установлено, что частота использования ВАБК в интра- и постоперационном периодах при проведении реваскуляризации миокарда по методике ОРСАВ была выше. Это объясняется более частой встречаемостью в данной статистической группе инфаркта миокарда в анамнезе, гемодинамически значимого стеноза ствола левой коронарной артерии и, как следствие, меньшего функционального резерва левого желудочка, что явилось причиной более частого превентивного применения ВАБК. Такие результаты разнятся с данными других исследований, в которых частота использования ВАБК в интра- и послеоперационном периодах у пациентов после КШ на «работающем» сердце оказалась меньшей по сравнению с группой больных, оперированных в условиях ИК и кардиоплегии [8; 20]. Возможно, отличие наших результатов от результатов, полученных некоторыми другими авторами, является следствием более тяжёлого поражения коронарных артерий у больных, проанализированных в нашем исследовании, а также проведением оперативного лечения не в специализированном хирургическом центре, а в отделении многопрофильного стационара.

Однако, учитывая меньшее время, затраченное от кожного разреза до артериотомии целевой коронарной артерии, а, следовательно, и более раннюю реперфузию миокарда, оказывающую положительное воздействие на гибернированный миокард, суммарная длительность проведения ВАБК в пери- и интраоперационном периодах оказалась короче. Такие же результаты нашли подтверждение и в других работах [7; 8].

При проведении нашего исследования выявлена меньшая продолжительность операции у пациентов группы ОРСАВ. Формирование этой закономерности происходит не только за счёт особенностей техники операции у данных больных, но и меньшего индекса реваскуляризации, что подтверждают и другие исследования [2; 13].

Ещё одной особенностью постоперационного периода у больных после ОРСАВ явилось меньшее время ИВЛ. Хотя, по критерию Стьюдента этот показатель оказался в группе статистической тенденции. В то время как другие авторы, приводят данный показатель как статистически значимый [2; 3; 12; 17].

Так же в I группе отмечается лучшая динамика в лабораторных анализах крови: уже начиная с момента операции, показатели гемоглобина и гематокрита клинически значимо выше. Показатели калия и натрия в нормальном диапазоне значений – калий выше и натрий ниже по сравнению с больными II группы. Изменения электролитов так же связаны с проведением ИК. Уровень лактата ниже, что подтверждает меньшее развитие ишемии миокарда и внутренних органов в интра- и послеоперационном периодах. А кислотно-основное равновесие в выборках обеих групп клинически не отличалось. Некоторые авторы отмечают аналогичную динамику лабораторных показателей крови [12; 13; 21].

Одновременно с изучением тактических аспектов и особенностей течения интра- и постоперационного периодов сравнивалась и частота возникновения ранних послеоперационных осложнений (Табл. 4).

Так острый инфаркт миокарда не развился ни в одном случае в обеих группах. Но при этом острая сердечная недостаточность в I группе встречалась значительно реже, что объясняется более ранним началом реперфузии миокарда по сравнению с пациентами, оперированными в условиях ИК и кардиоплегии, и превентивным применением ВАБК по причине более частого выявления в этой группе инфаркта миокарда в анамнезе, а также гемодинамически значимого стеноза ствола левой коронарной артерии и, как следствие, меньшего функционального резерва левого желудочка. Подобные выводы были сделаны и в иных исследованиях [4; 13].

Значимым отличием являлось более редкое развитие острой дыхательной недостаточности у больных, оперированных на «работающем» сердце, которое объясняется меньшей длительностью оперативного вмешательства, более редко развивающейся острой сердечной недостаточностью и высокими показателями гемоглобина и гематокрита. Это соответствует данным литературы [4; 6; 7; 9; 10; 13; 15; 17; 18; 20].

К осложнениям, которые попали в группу статистической тенденции были отнесены: нарушения ритма сердца с тенденцией меньшего развития в группе ОРСАВ и острое нарушение мозгового кровообращения, так же с тенденцией меньшего развития у больных I группы. Нарушения ритма сердца реже развивались у больных I группы, вероятно, по причине нормальных значений калия и натрия в интра- и послеоперационном периодах и меньшего повреждения миокарда, связанного с подключением аппарата ИК. Так же с отсутствием необходимости подключения аппарата ИК (уменьшается риск материальной эмболии в сосуды головного мозга) и поперечного пережатия восходящего отдела аорты (снижается риск воздушной эмболии в сосуды головного мозга) связано и меньшее количество осложнений в виде острого нарушения мозгового кровообращения в I статической группе. Хотя во многих научных работах эти постоперационные осложнения приводятся как статистически значимые [4; 6; 7; 9; 17].

И, наконец, статистически незначимым, но не менее важным компонентом тяжести состояния в раннем послеоперационном периоде, оказалась острая почечная недостаточность. Данное осложнение в доступной литературе не рассматривалось. Следовательно, можно предположить, что так же являлось статически незначимым. Но мы включили его в исследование из-за важности в прогнозировании течения постоперационного периода.

Ограничения. Представленный научный труд является одноцентровым.

Преимущества. Данное исследование является проспективным и выполнено с соблюдением этических норм и практической объективности лечения.

Заключение

Проведённая сравнительная характеристика двух оперативных тактик у пациентов, перенесших острый коронарный синдром показала значимое преимущество ОРСАВ относительно коронарного шунтирования в условиях ИК и кардиоплегии.

Литература

1. Диагностика и лечение больных острым инфарктом миокарда с подъемом сегмента ST электрокардиограммы. Российские рекомендации. М: Комитет экспертов ВНОК 2007.
2. Сумин, А.Н. Коронарное шунтирование в рамках острого коронарного синдрома: взгляд хирурга и кардиолога / А.Н.Сумин, С.В.Иванов, О.Л.Барбараш, Л.С.Барбараш // Кардиология и сердечно-сосудистая хирургия. – М. – 2011. – № 6. – С. 21–25.
3. Alexiou, K. Coronary surgery for acute coronary syndrome: which determinants of outcome remain? / K.Alexiou, U.Kappert, A.Staroske et al. // Clinical Research in Cardiology. – 2008 – Vol. 97. – P. 601–608.
4. Careaga-Reyna, G. Coronary artery bypass graft surgery in patients with acute coronary syndrome. Analysis of results / G.Careaga-Reyna, G.Martinez-Carballo, F.Villanueva-Rustrian, R.Arguero-Sanchez. // Circulation. – 2006. – Vol. 74. – P. 315–320.

5. Carrel, T., Coronary bypass surgery in patients treated with clopidogrel. Is it safe? / T.Carrel, L.Englberger. // Current Opinion in Cardiology. – 2009. – № 24. – С. 539–543.
6. Chaim, L. Myocardial revascularization for acute myocardial infarction: benefits and drawbacks of avoiding cardiopulmonary bypass / Ch.Locker, R.Mohr, Y.Paz, A.Kramer, O.Lev-Ran, D.Pevni, and I.Shapira // The annals of thoracic surgery. – 2003. – Vol. 76. – P. 771–777.
7. Chen, Y. Urgent and emergency coronary artery bypass grafting for acute coronary syndromes / Y.Chen, A.Almeida, J.Goldstein et al. // ANZ Journal of Surgery – 2006. – Vol. 76. – P. 769–773.
8. Chew, D. Coronary artery bypass surgery in patients with acute coronary syndromes is difficult to predict / D.Chew, K.Mahaffey, H.White et al. // America n Heart Journal – 2008. – Vol. 155. – P. 841–847.
9. Locker, C. Emergency myocardial revascularization for acute myocardial infarction: survival benefits of avoiding cardiopulmonary bypass / C.Locker, I.Shapira, Y.Paz, A.Kramer, J.Gurevitch, M.Matsa, D.Pevni, R.Mohr. // European Journal of Cardiothoracic Surgery. – 2000. – Vol. 17. – P. 234–238.
10. Fukui, T. Early and midterm outcome of off-pump coronary artery bypass grafting in patients with acute myocardial infarction / T.Fukui, T.Shimokawa, S.Manabe, S.Takanashi // Kyobu Geka. The Japanese journal of thoracic surgery. – 2009. – Vol. 62. – P. 36–40.
11. Hagl, Ch. Acute treatment of ST-segment-elevation myocardial infarction: Is there a role for the cardiac surgeon? / Ch.Hagl, N.Khaladj, S.Peterss, A.Martens, I.Kutschka, H.Goerler, M.Shrestha, A.Haverich // The annals of thoracic surgery. – 2009. – Vol. 88. – P. 1786–1792.
12. Biancari, F. Immediate and intermediate outcome after off-pump and on-pump coronary artery bypass surgery in patients with unstable angina pectoris / F.Biancari, M.Ali Asim Mahar, M.Mosorin, J.Heikkinen, M.Pokela, P.Taskinen, V.Anttila, J.Lahtinen, and M.Lepojärvi // The annals of thoracic surgery. – 2008. – Vol. 86. – P. 1147–1152.
13. Kaya, K. Off-pump versus on-pump coronary artery bypass grafting in acute coronary syndrome: a clinical analysis / K.Kaya, R.Cavolliet all. // European Journal of Cardio-thoracic Surgery. – 2010. – Vol. 5. – P. 31–41.
14. Lee, D. Appropriate timing of surgical intervention after transmural acute myocardial infarction / D.Lee, M.Oz, A.Weinberg, W.Ting // The Journal of Thoracic and Cardiovascular Surgery. – 2003. – Vol. 125. – P. 115–119.
15. Parikh, S. CRUSADE and ACTION Registry-GWTG Participants. Timing of in-hospital coronary artery bypass graft surgery for non-ST-segment elevation myocardial infarction patients results from the National Cardiovascular Data Registry ACTION Registry-GWTG (Acute Coronary Treatment and Intervention Outcomes Network Registry-Get With The Guidelines) / S.Parikh, J.de Lemos, M.Jessen. et al. // JACC: Cardiovascular Interventions. – 2010. – Vol. 3. – P. 419–427.
16. Rastan, A. Emergency coronary artery bypass graft surgery for acute coronary syndrome: beating heart versus conventional cardioplegic cardiac arrest strategies / A.Rastan, J.Eckenstein, B.Hentschel B. et al // Circulation. – 2006. – Vol. 114. – P. 477–485.
17. Reimer, K. The wavefront phenomenon of ischemic cell death. Myocardial infarct size vs duration of coronary occlusion in dogs / K.Reimer, J.Lowe, M.Rasmussen, R.Jennings // Circulation. – 1977. – Vol. 56. – P. 786–94.
18. Takai, H. Off-pump coronary artery bypass grafting for acute myocardial infarction / H.Takai, J.Tagusari et al. // Circulation Journal. – 2006. – Vol. 70. – P. 1303–1306.
19. Thielmann, M. Prognostic value of preoperative cardiac troponin I in patients undergoing emergency coronary artery bypass surgery with non-ST-elevation or ST-elevation acute coronary syndromes / M.Thielmann, P.Massoudy, M.Neuhauser et al. // Circulation. – 2006. – Vol. 114. – P: 448–453.
20. Thielmann, M. Predictors and outcomes of coronary artery bypass grafting in ST elevation myocardial infarction / M.Thielmann, M.Neuhäuser, A.Marr et al. // The annals of thoracic surgery. – 2007. – Vol. 84. – P. 17–24.
21. Von Segesser, L. Surgical revascularization in acute myocardial infarction / J.Von Segesser, J.Popp, F.Amann et all. // European Journal of Cardio-thoracic Surgery. – 1994. – Vol. 93. – P. 363–369.

КОНТАКТНАЯ ИНФОРМАЦИЯ

121552, г. Москва Рублёвское шоссе дом №135
e-mail: comp-cort@mail.ru

ГЕМОДИНАМИЧЕСКАЯ ЭФФЕКТИВНОСТЬ ХИРУРГИЧЕСКОЙ КОРРЕКЦИИ ВРОЖДЕННОЙ НЕДОСТАТОЧНОСТИ МИТРАЛЬНОГО КЛАПАНА

Мартаков М.А., Зайнетдинов Е.М., Пронина В.П., Бабокин В.Е., Осиев А.Г.

ФГБУ МЗ МО «Московский областной научно-исследовательский кинический институт им. М.Ф. Владимирского

УДК: 616.126.42-007-052.1-089

Резюме

Существующие анатомически сложные варианты врожденной недостаточности митрального клапана с хирургической точки зрения предопределяет необходимость точной дооперационной оценки анатомии и функции атриовентрикулярных клапанов, а также оценку сопутствующих внутрисердечных аномалий. Проведение интраоперационной оценки насосной функции сердца и внутрисердечной гемодинамики позволяет оценить эффективность безимплантационных способов вальулопластики и протезирования митрального клапана.

Цель – определений показаний и сравнительная оценка эффективности реконструктивных операций и протезирования митрального клапана при врожденной недостаточности в зависимости от полиморфизма изменений клапанного аппарата и гемодинамических перегрузок.

Проведен анализ изменения гемодинамических параметров и результатов хирургического лечения различных форм врожденной недостаточности митрального клапана у 61 пациента в возрасте от 4 до 38 лет. Интраоперационная оценка гемодинамики производилась с поцикловым анализом сердечной деятельности.

У пациентов, перенесших пластические операции и протезирование клапана с сохранением клапанного аппарата, практически всегда удается при минимальной фармакологической поддержке использовать закон Франка-Старлинга для сохранения адекватного кровообращения и оптимального сократительного состояния, в то время как при протезировании клапана с удалением подклапанных структур необходимо использование адекватной нагрузки объемом и применение кардиотонических средств. Указанные положительные изменения обусловлены тем, что благодаря восстановлению нормальной запирательной функции клапана посредством протеза при наличии сохраненных подклапанных структур в сердечном цикле вновь появляется фаза изоволюмического сокращения левого желудочка. В начале систолы после закрытия митрального протеза и до открытия аортального клапана, вследствие сокращения папиллярных мышц, происходит сближение верхушки левого желудочка и плоскости митрального кольца, что описывает трансформацию полости желудочка, оптимальное растяжение циркулярных волокон и мощное сокращение сердца.

Протезирование атриовентрикулярных клапанов с сохранением подклапанных структур позволяют добиться адекватную запирательную функцию клапана, нормализовать гемодинамику и насосную функцию желудочков. У детей при невозможности выполнить пластическую коррекцию порока рекомендуется имплантировать малогабаритный протез.

Ключевые слова: врожденная недостаточность митрального клапана, оценка внутрисердечной гемодинамики, протезирование митрального клапана, реконструктивные операции.

HEMODYNAMIC EFFECTIVENESS OF SURGICAL CORRECTION OF CONGENITAL MITRAL INSUFFICIENCY

Martakov M.A., Zajnetdinov E.M., Pronina V.P., Babokin V.E., Osiev A.G.

Existing anatomically complex variants of congenital mitral valve surgical point of view determines the need for accurate preoperative evaluation of the anatomy and function of the atrioventricular valves, as well as evaluating concomitant intracardiac anomalies. Carrying intraoperative assessment of the pumping function of the heart to evaluate the effectivness of the valvuloplasty and mitral valve replacement.

Definition of evidence and comparative evaluation of the efficiency of reconstructive surgery and mitral valve replacement in congenital insufficiency, depending on changes in valvular anatomy and hemodynaic overload.

The analysis of changes in hemodynamic parameters and results of treatment of various forms of congenital mitral valve insufficiency in 61 patients aged 4 to 38 years old. Hemodynamic assessment was made with cyclic analysis of cardiac activity.

In patients undergoing plastic surgery and valve prosthesis with preservation of valve apparatus, almost always possible with minimal pharmacological support to use the Frank-Starling law to preserve adequate blood flow and optimal contractile state, whereas when the valve prosthesis removing subvalvular structures requires the use of adequate load the volume and the use of cardiotonic agents. These positive changes are due to the fact that due the restoration of normal function of the valve by means of entertaining the prosthesis if stored savvy structures in the cardiac cycle reappears phase of isovolumic contraction of the left ventricle. At the beginning of systole after the closing of the mitral prosthesis and to contact a valve opening owing to contraction of the papillary muscle, a convergence of left ventricular apex and the mitral annulus plane that describes transformation ventricular cavity, the optimal stretching circular fibers and strong contraction of the heart.

Keywords: congenital mitral regurgitation, assessment of intracardiac hemodynamics, mitral valve replacement, reconstructive surgery.

Коррекция различных форм врожденной недостаточности митрального клапана (ВНМК) в последнее время стала рутинной операцией. Вместе с тем, существуют анатомически сложные варианты порока с хирургической точки зрения, которые требуют точной дооперационной оценки анатомии и функции атриовентрикулярных клапанов, сопутствующих внутрисердечных аномалий [1; 2; 3]. Возросший в последнее интерес к первичным протезированиям левого атриовентрикулярного клапана при коррекции ВНМК требует сравнительной гемодинамической оценки эффективности безимплантационных способов вальулопластики и протезирования [4; 5; 6; 7; 8; 9].

Цель работы — определений показаний и сравнительная оценка эффективности реконструктивных операций и протезирования митрального клапана при врожденной недостаточности в зависимости от полиморфизма изменений клапанного аппарата и гемодинамических перегрузок.

Материалы и методы

С целью определения эффективности хирургического лечения при митральной недостаточности проведен анализ результатов у 61 пациента в возрасте от 4 до 38 лет. Из них: 32 пациентов с неполной формой атриовентрикулярного канала, 1 больной с аномальным отхождением левой коронарной артерии от ствола легочной артерии, при этом недостаточность митрального клапана была обусловлена ишемией папиллярных мышц, 2 пациента

с дефектом вторичной межпредсердной перегородки, 24 с изолированной митральной недостаточностью, 1 – с субаортальным стенозом., 1 – с дефектом аортолегочной перегородки (Табл. 1). Все пациенты имели недостаточность 2–3 степени. Коррекцию выполняли доступом через правое предсердие, при необходимости рассекая межпредсердную перегородку. У 8 пациентов выявлена дилатация клапанного кольца, из них в 4-х случаях она явилась основной причиной недостаточности, которая потребовала проведение аннулопластики на опорном кольце (Рис. 1). Доминирующей патологией створок было: расщепление передней створки – 33 пациента — производилось ушивание створки узловыми швами. Двум больным осуществлено ушивание фенестрации передней створки. В 4 случаях выявлены изменения хорд и папиллярных мышц, требовавших вмешательства на них — резекции вторичных хорд и папиллотомии для мобилизации створок (Таб. 2). У 8 больных с сочетанной трикуспидальной недостаточностью выполнена шовная аннулопластика. 17 пациентам произведено протезирование митрального клапана, 10 из них с сохранением подклапанного аппарата (Рис. 2). Гемодинамическая оценка эффективности хирургической коррекции порока осуществлялась с помощью длительной катетеризации катетром Свана-Ганза и компьютерно-диагностической системы «Open Heart» с графическим отображением

Табл. 1. Распределение пациентов в зависимости от анатомии порока

Характер патологии	N
Неполная форма атриовентрикулярного канала	30
Изолированная недостаточность митрального клапана	24
Дефект межпредсердной перегородки	4
Дефект аортолегочной перегородки	1
Субаортальный стеноз	1
Аномальное отхождение левой коронарной артерии от ствола легочной артерии (синдром Бланда-Уайта-Гарланда)	1
Всего	61

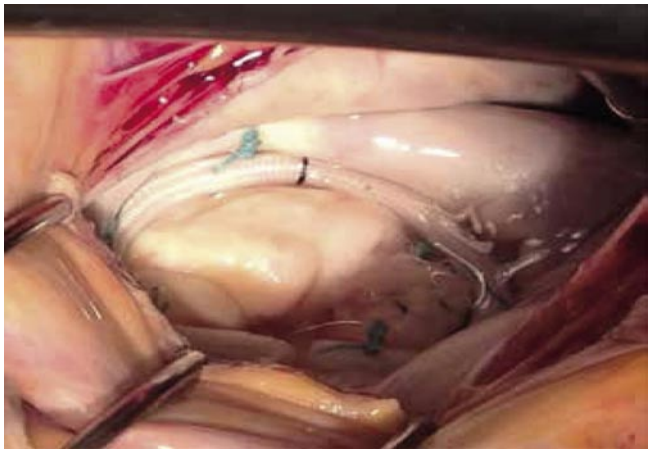

Рис. 1. Клапаносохраняющая операция с применением вальвулопластики и аннулопластики по методике Карпантье жестким опорным кольцом

Табл. 2. Распределение пациентов в зависимости от патоморфологии митрального клапана и степени его недостаточности

Тип аномалии митрального клапана	N	Степень недостаточности				
		0	1	2	3	4
Изолированное расщепление передней створки митрального клапана	24	–	–	8	16	–
Расщепление передней створки митрального клапана с расширением фиброзного кольца	4	–	–	–	1	3
Миксоматозная дегенерация митрального клапана	22	–	–	–	21	1
Фенестрация передней створки	4	–	–		3	1
Ишемия папиллярных мышц, расширение фиброзного кольца	1	–	–	–	–	1
Агенезия и гипоплазия сосочковых мышц	4	–	–	–	3	1
Двойное отверстие митрального клапана	2	–	–	–	1	1
Всего	61	–		8	45	8

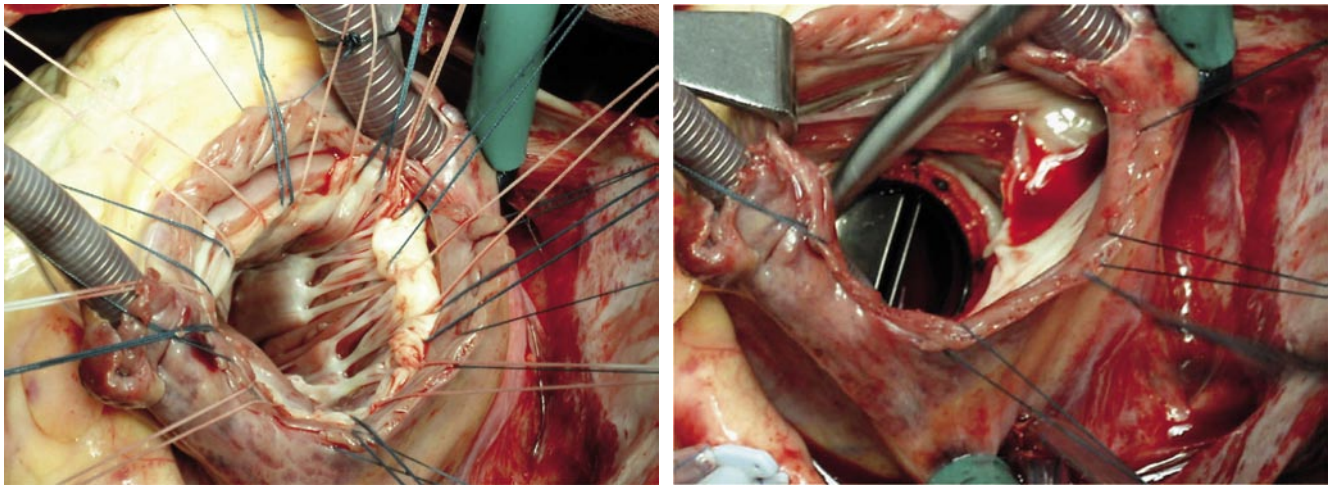

Рис. 2. Протезирование митрального клапана с полным сохранением подклапанного аппарата

диаграммы «объём-давление» и диаграммы Хилла, интрамиокардиального послойного давления. Для статистического анализа данных использовали лицензионные зарегистрированные программы: Statistica 6.0; Microsoft Excel для Windows XP. Данные выражались как среднее значение (M) и стандартное отклонение (± σ). Использовали корреляционный анализ для выявления зависимости между переменными. Значение p менее 0,05 считалось статистически достоверным.

Гемодинамика

Результаты и обсуждения. Нарушение гемодинамики при недостаточности митрального клапана обусловлено обратным током крови в предсердие во время систолы. Регургитация крови в левое предсердие появляется в фазу систолического изгнания и продолжается в фазу изометрического расслабления [4; 6; 10]. Увеличенная объемная перегрузка сопровождается сначала незначительной гипертрофией и нарастающей дилатацией левого желудочка. Регургитация крови в левое предсердие приводит к увеличению его объема, повышению давления в предсердии и легочных венах, в результате чего возникает застой в малом круге кровообращения и легочная гипертензия. Длительное время правый желудочек (ПЖ) находится в состоянии изотонической компенсаторной гиперфункции, когда увеличенный выброс крови в легочную артерию обеспечивается адекватным включением механизма Франка-Старлинга. Развитие гипертензии малого круга кровообращения, органические изменения сердца и легких отягощают состояние насосной функции сердца [4; 6].

После устранения артериовенозного сброса крови на уровне предсердий и регургитации на митральном клапане происходит уменьшение размеров полости правого желудочка и, соответственно уменьшение пред- и постнагрузки, т.е. компенсаторных механизмов (Франка-Старлига и Хилла). Таким образом ликвидируется или значительно уменьшается вероятность повреждения миокарда вследствие длительной гиперфункции или в результате изменений при дилатации [6].

Дооперационные значения объемных параметров практически в 2–2,5 раза превышали показатели контрольной группы. После коррекции КДО правого желудочка претерпевал статистически значимые изменения (p<0,01), уменьшаясь в среднем на 27%. Конечный систолический объем ПЖ также статистически значимо (p<0,01) уменьшался на 15,6%. На диаграммах «давление-объем» указанные изменения отражались в уменьшении и нормализации площади послеоперационных диаграмм. У больных с правожелудочковой недостаточностью нормализация площади диаграммы «давление-объем» и ее положение происходило после применения симпатомиметиков (допмин) (Рис. 3).

Ликвидация артериовенозного сброса на уровне предсердий и регургитации на митральном клапане после коррекции дефекта первичной межпредсердой перегородки и пластической операции на клапане приводили к ликвидации гиперволемии малого круга кровообращения. Указанные изменения характеризовались уменьшением артериальной упругость малого кровообращения, снижением соотношения артериальной упругости/конечно-систолической упругости (Ea/Ees), ростом эффективности работы правого желудочка (отношение ударной работы к площади поверхности диаграммы «давление-объем») (Рис. 4).

При наличии показаний для нормализации величин, отражающих центральную гемодинамику, использовали допмин, адреналин или их комбинацию. По результатам корреляционного анализа (Табл. 3) можно предположить, что к поддержке катехоламинами возможно прибегнуть, если исходно у больного отмечено: высокая легочная гипертензия (r = 0,3), низкое среднее артериальное давление (r = 0,3), высокое среднее давление правом предсердии (r = 0,3), конечно-диастолическое давление в правом желудочке (r = 0,39). Исходное снижение фракции изгнания

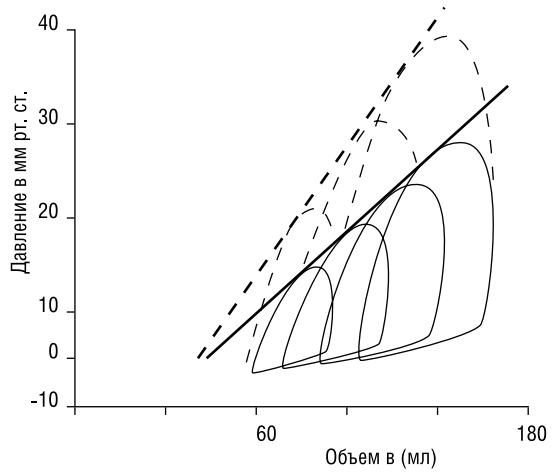

Рис. 3. Динамика диаграмм «Объем- давление» при применении допмина. Исходное состояние – прямая линия. После применения допмина – прерывистая линия

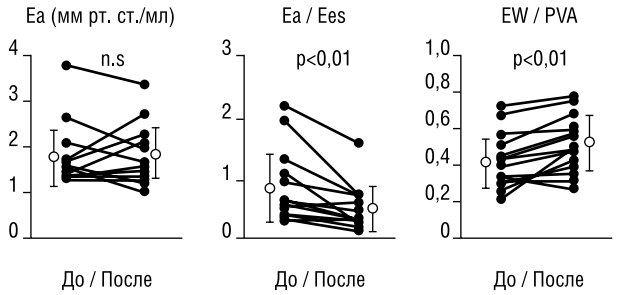

Рис. 4. Динамика показателей гемодинамики до и после коррекции ВНМК. А – артериальная упругость малого круга кровообращения (мл. рт. ст.); Б – отношение артериальной упругости к конечно-систолической упругости (ед.); В – эффективности работы правого желудочка (отношение ударной работы к площади поверхности диаграммы «давление-объем»)

Табл. 3. Корреляции с симпатомиметической поддержкой у больных с неполной формой атриовентрикулярного канала

№ п/п	Название признака	ДО	
		r	N
1	Легочная гипертензия	0,3	23
2	P(A)mean	-0,3	45
3	P(RA)mean	0,39	39
4	P(RV)ed	0,39	38
5	EF(LV)	-0,55	38
6	-dp/dt(LV)max	-0,5	39
7	P(RV)ed/Sveff	0,46	32
8	Elast (LV) ed	0,39	37
9	Elast (LV) es	-0,31	34
10	S(LV)	-0,41	40
11	O(LV)	-0,38	40
12	IC(LV)	-0,3	40
13	SVR	-0,45	33
14	LVSW	-0,33	33
15	dL/dtmax	-0,37	37
16	Tish(end)	-0,28	38
17	Hb	0,4	15
18	K	0,53	21
29	Na	-0,28	21

левого желудочка (r = 0,55) и скорости максимального падения давления левого желудочка (dp/dt(LV)min (r = 0,5) так же требовали назначения симпатомиметоков. Из лабораторных показателей обращали на себя внимание высокое содержание калия (r = 0,53) и низкое натрия (r = 0,3), в крови больных, требовавших симпатомиметической поддержки. Подбор симпатомиметиков и/или их комбинацию целесообразно проводить под гемодинамическим мониторингом.

Оценка диаграммы степени удлинения сократительного элемента в сочетании со «скоростными» показателями работы желудочков позволяет судить о степени перегрузки миокарда объемом, а также о развитии скрытой сердечной недостаточности и необходимости соответствующей медикаментозной коррекции.

Для диагностики нарушения функции миокарда при коррекции несостоятельности митрального клапана путем определения фаз расслабления миокарда, предложено дополнительное определение параметра сократимости мышечных волокно субэндокардиального слоя (L_{ce}) и при его значения выше 1,3 констатировать скрытую форму сердечной недостаточности (Рис. 5) [4; 6; 7]. При перегрузке желудочков объемом происходит размыкание актиновых и миозиновых волокон и растяжение последовательного упругого элемента. В результате чего жесткость мышечных волокон элементов резко возрастает за счет подключения последовательных упругих волокон. Если при наполнении все мышечные волокна внутреннего субэндокардиального слоя были перегружены, то в систолу саркомеры этих волокон, согласно гипотезе «скользящих нитей», не в состоянии образовывать актомиозиновые мостики и развивать силу. В этот период всю необходимую работу по повышению давления в полости желудочка и изменению объема совершают волокна других, неперегруженных слоев миокарда, путем сдавливания неработающего слоя. В этом слое повышается интрамиокардиальное давление, которое передается в полость желудочка, а сам слой сжимается, при этом уменьшается длина его мышечных волокон и создаются условия для начала сокращения. Однако укорочение, которое совершают эти волокна за оставшийся период систолы, значительно меньше нормального и пропорционально степени перегрузки. Возникает вероятность перегрузки волокон других («работающих») слоев миокарда, так как они работают не только против давления крови, но и против массы слоя волокон, находящихся в состоянии перерастяжения актин-миозиновых волокон. Это позволяет с помощью модельных представлений объяснить некоторые явления сердечной недостаточности, а также отклонения в работе желудочков сердца в сравнении с законом Франка-Старлинга при перегрузках в фазу наполнения (объемом) и в систолу (сопротивлением). Вышеназванные эффекты деятельности сердца, связанные с параметром сократимости L_{ce} мышечных волокон различных слоев миокарда, обусловлены энергетическими характеристиками работы сердечной мышцы, отражающимися в известной зависимости Хилла, определяя сократительное состояние миокарда (Рис. 6). Критериями оценки эффективности клапаносберегающих вмешательств при митральном пороке является величина диастолического перепада давления на клапане, степень регургитации и характерные изменения диаграмм «давление-объем» [11; 12; 13; 14; 15; 16].

После протезирования митрального клапана с полным иссечением подклапанных структур (4 больных) нарушается клапанножелудочковое взаимодействие, которое сопровождается снижением сократительной способности миокарда левого желудочка. Нарушение

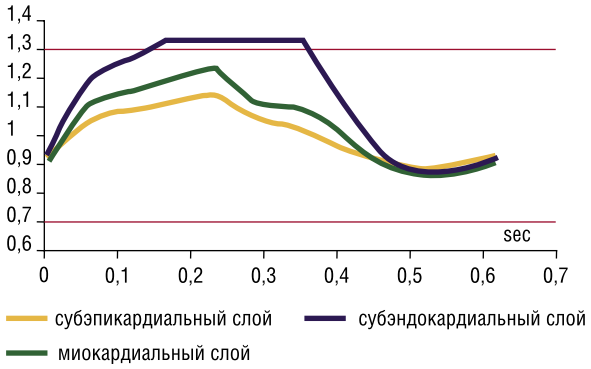

Рис. 5. Динамика изменения параметра сократимости L_{ce} на протяжении кардиоцикла после коррекции ВНМК у больного с доклинической стадией недостаточности миокарда.По оси абсцисс – время в сек; по оси ординат – параметр сократимости L_{ce} в ед.

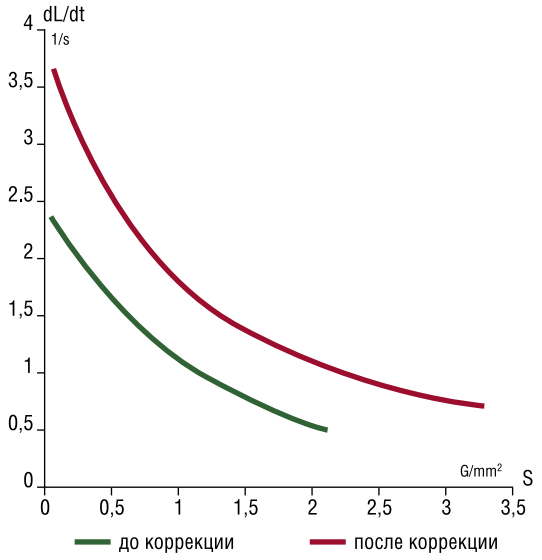

Рис. 6. Динамика диаграмм Хилла (зависимость сила-скорость) после коррекции ВНМК. По оси абсцисс – напряжение развиваемое мышечными волокнами в данном инотропном состоянии. По оси ординат – скорость сокращения мышечных волокон в изоволюмическую фазу

целостности «непрерывной петли» приводит к диастолическому перерастяжению левого желудочка и неблагоприятному перераспределению внутрижелудочковых сил [13; 16]. Возникает ограниченность миокарда желудочка на преодоление внезапно возросшей постнагрузки, особенно на фоне реперфузионных изменений миокарда после интраоперационной ишемии. Что приводит к развитию синдрома малого сердечного выброса. Указанные изменения количественно отражаются в изменении соотношения Ees/Ea≤0,9 и приводят к снижению ударной работы. Ударная работа приравнивается к продукту ударного и конечно-систолического объемов, ударный объем снижается для поддержания давления. Это является сигналом к началу дезорганизации работы желудочков. Тот факт, что оптимальное соотношение Ees/Ea≥1,1 делает возможным одновременно максимизировать внешнюю работу для даной постнагрузки и снизить потребление кислорода сердцем для поддержания периферических потребностей. Справедливо отметить, что желудочково-артериальное сопряжение эффективно с точки зрения использования энергии миокардом, а показатель артериальной упругости (Ea) может быть использован как независимый параметр в оценке постнагрузки. У пациентов, перенесших пластические операции и протезирование клапана с сохранением клапанного аппарата, практически всегда удается при минимальной фармакологической поддержке использовать закон Франка-Старлинга для сохранения адекватного кровообращения и оптимального сократительного состояния, в то время как при протезировании клапана с удалением подклапанных структур необходимо использование адекватной нагрузки объемом и применение кардиотонических средств. Протезирование митрального клапана с сохранением хордопапиллярного аппарата действительно оптимизируют насосную функцию левого желудочка. Указанные положительные изменения обусловлены тем, что благодаря восстановлению нормальной запирательной функции клапана посредством протеза при наличии сохраненных подклапанных структур, в сердечном цикле вновь появляется фаза изоволюмического сокращения левого желудочка. В начале систолы после закрытия митрального протеза и до открытия аортального клапана, вследствие сокращения папиллярных мышц происходит сближение верхушки левого желудочка и плоскости митрального кольца, что описывает трансформацию полости желудочка, оптимальное растяжение циркулярных волокон и мощное сокращение сердца. Одновременно с изменением формы желудочка происходит его ротация, которая способствует оптимизации потока крови в полость желудочков, приближая ток крови к спиралеподобному с ламинарным течением [6; 7]. Существующие в норме сложные взаимоотношения между внутриполостными структурами левого желудочка играют ключевую роль в обеспечении нормальной насосной функции.

Применение мониторно-компьютерной системы «Открытое сердце» и заложенной в ней математической модели сердца позволило строго индивидуально у каждого конкретного больного осуществить динамическое наблюдение за важнейшими параметрами гемодинамики и сократительной способности миокарда. Выявить характерные изменения каждого из параметров, установить за счет чего произошло изменение сердечного выброса, и, что особенно важно, количественно оценить эти изменения на фоне проводимой интенсивной медикаментозной терапии. Графическая и числовая регистрация этих показателей с помощью компьютерно-диагностической системы, обеспечивающей работу в режиме «On line» показала, что они претерпевают изменения в течение ближайшего послеоперационного периода в достаточно большом диапазоне. В то же время критическое снижение отдельных показателей еще не свидетельствовало о развитии тяжелых осложнений, так как процесс мог оказаться очень быстротечным, компенсированным за счет других свойств и функций сердечно-сосудистой системы или вследствие медикаментозного воздействия. Одновременная графическая регистрация с помощью компьютерно-диагностической системы, контролируемых параметров давало наглядное представление о характере изменений и направленности каждого из них за время периода наблюдения.

Не выявлено параллелизма в изменениях систолического давления в правом желудочке и индекса сократимости миокарда правого желудочка. При преимущественной правожелудочковой недостаточности происходит выраженное снижение сердечного выброса, увеличение

сопротивления сосудов малого круга кровообращения, падением конечно-систолической упругости, ростом отношения артериальная упругость/конечно-систолическая упругость (Ea/Ees↑), возрастанием конечного диастолического объема, на фоне значительного снижения фракции выброса. Увеличение сопротивления малого круга кровообращения требовало дополнительной нагрузки на ПЖ, что проявлялось увеличением мощности последнего и потребности в миокарда в кислороде. Таким образом возникают своеобразные «ножницы» между потребностью сердечной мышцы в кислороде и его доставкой, что проявляется в падении индекса жизнеспособности миокарда .

При прогрессировании левожелудочковой недостаточности первоначально правый желудочек отвечает на снижение производительности ЛЖ интенсивной гиперфункцией, в ответ на повышение давления в левом предсердии, сопровождающее дисфункцию левого желудочка. При этом отмечается рост конечно-систолической упругости, скорости максимального нарастания внутрижелудочкового давления, индекса сократимости миокарда ПЖ. В дальнейшем наступает недостаточность правого желудочка, которая определяет общий режим гемодинамики, регулируя приток крови к левому желудочку. На это указывает положительная корреляционная зависимость между конечно-диастоличеким давлением ПЖ и индексом ударной работы ЛЖ (r = +0,65), а также достоверные различия между величинами конечно-систолического и конечно-диастолического объемов правого желудочка и фракцией изгнания левого желудочка в группах больных с благоприятным и неблагоприятным исходами операции.

После коррекции митрального порока, устраняющей перегрузку правого и левого желудочков, необходимо считаться с возможностью отказа функционально несостоятельного левого желудочка с перспективой развития острой сердечной недостаточности, для которой характерна не только депрессия силы и скорости сокращения, но и скорости расслабления сердечной мышцы [10; 15]. В результате отношение между скоростью расслабления и интенсивностью сократительной функции уменьшается. При больших объемных нагрузках это приводит к неполноценному расслаблению и возникновению дефекта диастолы, которая играет пусковую роль в развитии сердечной недостаточности. Названные процессы находят свое отражение в трех последовательных стадий доклинической сердечной недостаточности: 1) диастолической стадии; 2) систоло-диастолической дисфункции миокарда; 3) доклинической сердечной недостаточности с преобладанием нарушений сократимости.

Проведенный корреляционный анализ показал, что при неблагоприятном исходе наблюдалась совокупность признаков: наличие фиброзного изменения клапанов (r = 0,38), большая длительность операции (r= 0,31), снижение фракции изгнания левого желудочка как до операции, так и после нее (r = 0,36). После коррекции клапанной патологии в указанной группе отмечено повышение конечно-систоличекого (r = 0,37) и конечно-диастоличекого объемов (r = 0,37) правого и левого желудочков. Увеличивалась длительность этапа изоволюмического расслабления ЛЖ (r = 0,3). В группе с летальным исходом выявлены высокие цифры содержания натрия в крови как до операции (r = 0,54) так и после нее (r = 0,42).

У больных, имеющих значительное снижение сократительной функции миокарда и нарушенную диастолическую функцию до операции всегда следует ожидать тяжелое течение раннего послеоперационного периода. В связи с этим целесообразно проводить терапевтическое лечение до и во время хирургического вмешательства с контролем внутрисердечной гемодинамики и состояния интрамиокардиального кровотока, где ведущими параметрами в выявлении развития сердечной недостаточности является оценка диаграмм «давление-объем» и степени удлинения сократительного элемента.

Адекватная коррекция митральной недостаточности считается в том случае, если диастолический градиент давления ≤6 мм рт. ст., а регургитация крови через митральный клапан ≤10% от эффективного ударного выброса крови в аорте.

Наиболее чувствительными показателями гемодинамики и сократительной функции микоарда у больных с врожденной недостаточностью митрального клапана являются: среднее давление в аорте, диастолическое давление в правом желудочке, конечный систолический объем, конечо-систоличекая упругость желудочков, конечный диастолический объем правого желудочка и его индекс расслабления.

Гипертрофия миокарда сопровождается снижением сократительного функции массы миокарда. Нарушение расслабления является первым звеном в патогенезе сердечной недостаточности. У больных с инфекционным эндокардитом процессы диастолического растяжения замедлены. В стадии субкомпенсации при отсутствии снижения сердечного выброса сердечная мышца характеризуется сниженными параметрами расслабления. Производительность сердца должна оцениваться с точки зрения адекватности выполненного хирургического лечения, фармакологической защиты миокарда и анестезии, учитывая механизмы, регулирующие сердечный выброс [7; 8].

В силу сказанного, лечение сердечной недостаточности указанной группы больных должно быть направлено на уменьшение преднагрузки правых отделов сердца под контролем конечно-диастолического объема правого желудочка. Целесообразно применение салуретиков, вазодилататоров, сердечных гликозидов, симпатомиметиков под контролем параметров гемодинамики, дающих информацию о динамике объемных показателей правого и левого желудочков с помощью гемодинамического мониторинга.

Литература

1. Бокерия, Л.А., Шаталов, К.В., Свободов, А.А., Мусатова, Т.И. Протезирование митрального клапана у детей раннего возраста // Грудная и сердечно-сосудистая хирургия. – М., – 2003. № 3. – С. 16–19.
2. Бокерия, Л.А., Каграманов, И.И., Бондарев, Ю.И. Врожденная недостаточность митрального клапана // М.: Изд-во НЦССХ им. А.Н. Бакулева, 2003. – 112 с.
3. Национальные рекомендации по ведению, диагностике и лечению клапанных пороков сердца. М.: НЦССХ им. А.Н. Бакулева; 2009. 356 с.
4. Селиваненко, В.Т., Мартаков, М.А., Бабокин, В.Е., Прохоров, А.А. Опыт протезирования митрального клапана у детей. Ближайшие и отдаленные результаты // В: Тезисы докладов XIX Ежегодной сессии НЦ ССХ им. А.Н. Бакулева с Всероссийской конференцией Молодых ученых, 18-20 мая 2015г.; Москва, РФ. М., 2015. С. 19.
5. Железнев, С.И. Клинико-гемодинамическая оценка результатов операций протезирования митрального клапана с сохранением подклапанных структур при митральной недостаточности // Патология кровообращения и кардиохирургия. – 2007. – № 3. – С. 20–24.
6. Зайнетдинов, Е.М., Мартаков, М.А. Клиника, диагностика, функция правого желудочка при хирургической коррекции гиперволемических пороков. М.: Изд-во «Серебро слов»; 2016. 269 с.
7. Зайнетдинов, Е.М., Мартаков, М.А., Бабокин, В.Е., Чурсинова, Ю.В., Суханов, В.В., Дементьев, И.М., Селиваненко, В.Т., Круглов, Е.Е. Опыт использования способа коррекции дискретных и диффузных субаортальных стенозов // Вестник последипломного медицинского образования, № 2, 2016, – С. 67–71.
8. Adams, D.H., Anyawn, A.C., Rahmanian, P.B., Filsouli, F., Current concepts in mitral valve repair // Heart Fail Rev. – 2006. – Vol.11. – P. 241–257.
9. Carpentier A. Mitral valve reconstruction in children. In: Anderson RH, McCartney FJ , Shinebourne EA, Tynan M, eds. Pediatric Cardiology. New York: Churchill Livingstone; 1983: 361.
10. Carpentier, A., Brizard, C. Congenital malformation of the mitral valve. In: Stark J, de Leval M. and Tsang VT, eds. Surgery for congenital heart defects. 3rd ed. England: John Wiley & Sons, Ltd; 2006: 573-590.
11. Bothe, W., Kvitiing, J.P., Stephens, E.H. Effects of different annuloplasty ring types on mitral leaflet tenting area // J. Thorac Cardiovasc Surgery. – 2011. – February; 141 (2): 345-353.
12. Hetzer, R., Delmo Walter, E.MB., Huebler, M., Alexi-Meskishvili, V., Weng, Y., Nagdyman, N., Berger, F. Modified surgical techniques and long term outcome of mitral valve reconstruction in 111 children. Ann Thorac Surg 2008; 86: 604-613.
13. Delmo Walter, E.M., Hetzer, R. Mitral valve repair in children. In: Mitral Valve Repair: The Biological Solution Hetzer R, Rankin JS, Yankah CS, eds. Berlin-Heidelberg: Springer Verlag; 2011: 42-56.
14. Moten. S.C. Mitral valve repair with a 3-dimensional rigid annuloplasty ring: initial experience using the St. Jude saddle annuloplasty ring. Heart Lung Circ. – 2009. – 18: 81.
15. Paul, W.M., Fedak, M.D., Mc Carthy, P.M., Robert, O. Evolving concepts and technologies in mitral valve repair // Circulation. – 2008. – Vol. 117. – P. 963–974.
16. Suri, R.M., Schauff, H.V., Dearani, J.A., Sundt, T.M., Daly, R.C., Mullany, C.J., Orszulak, T.A. Reccurent mitral reguritation after repair : should the valve be re- repaired ? // J. Thorac. Cardiovasc. Surg. – 2006. – Vol.82. – P. 1390–1397.

КОНТАКТНАЯ ИНФОРМАЦИЯ

Москва, ул. Щепкина, 61/2
e-mail: martakoff@yandex.ru

ЭФФЕКТИВНОСТЬ И БЕЗОПАСНОСТЬ РЕНАЛЬНОЙ ДЕНЕРВАЦИИ У ПАЦИЕНТОВ С АРТЕРИАЛЬНОЙ ГИПЕРТОНИЕЙ И ПАРОКСИЗМАЛЬНОЙ ФОРМОЙ ФИБРИЛЛЯЦИИ ПРЕДСЕРДИЙ

Воробьев А.С., Бибиков В.Н., Геращенко А.В., Свешников А.В.
Национальный медико-хирургический Центр имени Н.И. Пирогова, Москва

УДК: 616.61.001.25:616-008.331.1:616.12-008.313.2/.3

Резюме

Цель исследования – изучение эффективности и безопасности ренальной симпатической денервации (РДН) у пациентов с пароксизмальной формой фибрилляции предсердий (ФП).

Методы. 40 испытуемых с симптомной пароксизмальной формой ФП и артериальной гипертонией (АГ) в возрасте 18-75 лет были госпитализированы в ФГБУ «НМХЦ им. Н.И. Пирогова» для проведения радиочастотной катетерной абляции (РЧА). Пациенты были рандомизированы в отношении 1:1 в две группы. В группе I (группа активного вмешательства) выполняли изоляцию легочных вен (ИЛВ) с последующей РДН. В группе II (группа контроля) проводили только ИЛВ. Наблюдение осуществлялось в течение 12 месяцев (физикальное исследование, амбулаторное мониторирование ЭКГ по Холтеру, самоконтроль артериального давления через 1, 3, 6 и 12 месяцев) после РЧА. Оценка симптомов, обусловленных ФП, проводилась с использованием имплантируемых кардиомониторов (REVEAL XT, Medtronic). В качестве первичной конечной точки использовались эпизоды ФП/трепетания предсердий/предсердных тахикардий продолжительностью свыше 30 секунд по истечении слепого периода (первые три месяца после процедуры).

Результаты. Первичная конечная точка была документирована у 5/20 (25%) пациентов в группе I и 4/20 (20%) пациентов в группе II (P>0,05). Продемонстрирована статистически незначимая тенденция в отношении увеличения времени до рецидива ФП в слепом периоде в группе I (74 в группе I и 15 дней в группе II). После РДН отмечалось уменьшение количества эпизодов ФП продолжительностью более одного часа (5% в группе I и 30% в группе II; p = 0,04).

Выводы. РДН не способствовала снижению количества рецидивов ФП при продолжительности наблюдения в течение 12 месяцев. На фоне процедуры отмечалось уменьшение количества эпизодов ФП продолжительностью более одного часа. В группе РДН продемонстрирована тенденция в отношении увеличения времени до рецидива ФП в слепом периоде.

Ключевые слова: фибрилляция предсердий, изоляция легочных вен, ренальная денервация

THE EFFICACY AND SAFETY OF RENAL SYMPATHETIC DENERVATION IN PATIENTS WITH HYPERTENSION AND PAROXYSMAL ATRIAL FIBRILLATION

Vorobiev A.S., Bibikov V.N., Gerashchenko A.V., Sveshnikov A.V.

Objectives. The main objective of this study is to investigate whether renal sympathetic denervation (RSD) is effective and safe treatment option in patients with paroxysmal atrial fibrillation (AF).

Methods. Subjects (n = 40) with symptomatic paroxysmal AF and hypertension aged 18-75 years who had experienced at least one documented relapse of AF during a single trial of antiarrhythmic drug therapy were enrolled at our center & randomized (1:1) to one of 2 arms. In group I (active treatment) patients underwent a pulmonary vein isolation (PVI) followed by RSD. In group II (control), we performed only PVI. Follow-up includes physical examination, Holter-ECG and ambulatory blood pressure monitoring at baseline and at 1, 3, 6 and 12 months after ablation. Symptoms were confirmed by permanent implantable loop recorder. The primary endpoint was freedom from arrhythmia (AF/atrial flutter/atrial tachycardia) >30 sec following a blanking period of 3 months.

Results. Primary endpoint was observed in 5/20 (25%) in the group I vs. 4/20 (20%) in the group II (P = NS). Median of time to AF recurrence was 74 days in group I vs. 15 days in group II (p = NS). RSD decreased the amount of AF episodes lasting more than 1 hour (5% in the group I vs. 30% in the group II; p = 0.04).

Conslusions. RSD did not prevent recurrence of AF at the 12-month follow-up, but decreased the amount of AF episodes lasting more than 1 hour. In RSD there was a trend towards increased time to AF recurrence during blanking period.

Keywords: atrial fibrillation, pulmonary vein isolation, renal sympathetic denervation.

Введение

Фибрилляция предсердий (ФП) является наиболее распространенным нарушением ритма сердца (НРС), которое встречается в общей популяции с частотой 1–3% случаев [3]. За последние 15 лет радиочастотная катетерная абляция (РЧА) ФП прошла постепенную трансформацию из экспериментальной методики в высокоэффективную процедуру, которая рутинно используется в электрофизиологических лабораториях [5; 15]. Несмотря на имеющиеся достижения, у 20–50% пациентов отмечаются рецидивы ФП после РЧА, в возникновении которых важную роль играют нарушения функции автономной нервной системы (АНС) [5]. Ренальная денервация (РДН) является новым интервенционным методом лечения, который направлен на модуляцию симпатического отдела АНС, и впервые был использован у пациентов с резистентной артериальной гипертонией (АГ) [4; 8; 13]. Полученные результаты ранних исследований РДН стимулировали интерес к изучению данной процедуры у других категорий больных, в том числе при НРС. В базовых работах Е.А. Покушалова и соавт. была продемонстрирована эффективность РДН в сочетании с изоляцией легочных вен (ИЛВ) у пациентов с ФП и резистентной АГ [1; 2; 14]. В настоящее время метод остается неизученным в отдельных подгруппах пациентов с различными формами ФП и сопутствующими заболеваниями, что послужило поводом для выполнения этого исследования.

Материалы и методы

Дизайн исследования. В исследовании приняли участие 40 пациентов с пароксизмальной формой ФП, сопровождающейся клиническими симптомами и резистентной к одному и более антиаритмическим препаратам, и АГ 2–3 степени. Ключевые критерии исключения пациентов из исследования представлены в табл. 1. После получения информированного согласия на участие в клиническом исследовании осуществляли случайное распределение пациентов в группу активного вмешательства (РДН и ИЛВ) и группу контроля (ИЛВ) в отношении 1:1 с использованием рандомизационной матрицы. В качестве первичной конечной точки исследования использовали эпизод ФП/трепетания предсердий (ТП)/предсердных

тахикардий (ПТ). При планировании исследования были выбраны следующие вторичные конечные точки: безопасность вмешательства и степень снижения артериального давления (АД). Протокол исследования был утвержден локальным этическим комитетом.

Описание хирургического вмешательства. У всех пациентов, прошедших рандомизацию, выполняли эндоваскулярное электрофизиологическое исследование (ЭФИ) и ИЛВ. ЭФИ проводили по стандартному протоколу (асинхронная предсердная и желудочковая стимуляция, программируемая предсердная и желудочковая стимуляция с одним экстрастимулом) [5]. По завершении оперативного вмешательства осуществляли попытку индукции предсердных тахиаритмий посредством частой асинхронной стимуляции из области устья венечного синуса с длительностью цикла до 180–200 мс. ИЛВ выполняли по стандартной методологии с использованием системы трехмерной электроанатомической навигации *CARTO 3* (*Biosense Webster*, США) и абляционного катетера *Navistar Thermocool* (*Biosense Webster*, США). В группе активного вмешательства выполнялась РДН с использованием абляционного катетера *Navistar Thermocool* (*Biosense Webster*, США). Всем пациентам по окончании процедуры имплантировали кардиомонитор *REVEAL*^{XT} (*Medtronic*, США). Для контроля болевых ощущений во время операции осуществлялось введение наркотических анальгетиков и седативных препаратов. В ходе процедуры выполнялась комбинированная внутривенная анестезия (фентанил в сочетании с мидазоламом).

Табл. 1. Критерии исключения пациентов из исследования

1. Пациенты с состояниями, наличие которых значительно увеличивает периоперационный риск или делает проведение процедуры ИЛВ нецелесообразным: • Наличие тромбов в полостях левого или правого предсердий; • Линейный размер левого предсердия более 5,0 см и/или объем левого предсердия по данным КТ-ангиографии более 130 см^3; • Коррекция дефекта межпредсердной перегородки
2. Состояния, сопровождающиеся вторичным повышением АД
3. Пациенты с клинически значимыми состояниями или изменениями лабораторных показателей (клапанные пороки сердца, ишемическая болезнь сердца, хроническая сердечная недостаточность III–IV ФК по NYHA, инсульт, перенесенный за 6 месяцев до включения в исследование, сахарный диабет первого/второго типа; пациенты с онкологическими заболеваниями, диагностированными в течение последних 5 лет; СКФ по MDRD менее 45 мл/мин)
4. Состояния, способные повлиять на безопасность или препятствующие проведению процедуры РДН: • Гемодинамически значимый стеноз ПА; • Предшествующее хирургическое вмешательство на ПА; • Анатомия почечных артерий, непригодная для вмешательства (наличие двух и более ипсилатеральных ПА, выраженная извитость ПА, диаметр устья ПА менее 4 мм)

Примечание: ПА – почечная артерия, СКФ – скорость клубочковой фильтрации.

Исходные характеристики пациентов. Группы пациентов, включенных в исследование, статистически значимо не отличались по большинству клинико-демографических параметров (Табл. 2). Выявленные различия касались исключительно антиаритмической терапии (назначение амиодарона в 50% и 85% случаев, недигидропиридиновых блокаторов кальциевых каналов в 0% и 20% случаев в группе активного вмешательства и группе контроля, соответственно) и не должны были повлиять на результаты исследования.

Предоперационная подготовка и ведение пациентов в послеоперационном периоде. Все пациенты получали варфарин в терапевтических дозировках в течение не менее чем 1 месяца до выполнения вмешательства. По окончании вмешательства назначали (1) антикоагулянтную терапию варфарином в течение не менее 3 месяцев с последующим решением вопроса о продолжении лечения в соответствии с риском тромбоэмболических осложнений по шкале CHA_2DS_2VASc; (2) антиаритмическую терапию препаратами классов Ic и/или III на срок в течение 3 месяцев (Табл. 3). Были запланированы плановые

Табл. 2. Исходные характеристики пациентов

Параметр	Группа активного вмешательства (n = 20)	Группа контроля (n = 20)	P
Возраст (лет), медиана (диапазон)	57 (38–72)	58 (43–74)	> 0,05
Мужской пол, n (%)	12 (60)	11 (55)	> 0,05
Пароксизмальная форма ФП, n (%)	20 (100)	20 (100)	> 0,05
Артериальная гипертония, n (%)	20 (100)	20 (100)	> 0,05
САД (исходно), медиана (диапазон)	138,5 (120,1–149,4)	139,3 (118,7–150,1)	> 0,05
ДАД (исходно), медиана (диапазон)	94,9 (78,0–105,7)	92,4 (78,1–104,7)	> 0,05
СКФ по формуле MDRD (мл/мин/1,73 м^2), медиана (диапазон)	81,4 (51,3–102,8)	71,7 (48,4–111,5)	> 0,05
СКФ по формуле MDRD < 60 мл/мин/1,73 м^2, n (%)	1 (5)	2 (10)	> 0,05
Длительность ФП (лет), медиана (диапазон)	5 (0,5–16)	3 (0,5–9)	> 0,05
Длительность АГ (лет), медиана (диапазон)	12 (4–38)	10 (2–30)	> 0,05
Объем левого предсердия по данным КТ-ангиографии (см^3), медиана (диапазон)	103,0 (55,0–130,0)	106,0 (70,0–130,0)	> 0,05
Количество АГП, медиана (диапазон)	2 (1–4)	2 (1–4)	> 0,05
Количество ААП, медиана (диапазон)	1 (1–4)	2 (1–3)	> 0,05

Примечание: ААП – антиаритмические препараты, АГП – антигипертензивные препараты, ДАД – диастолическое артериальное давление, САД – систолическое артериальное давление.

осмотры пациентов через 1, 3, 6 и 12 месяцев с момента вмешательства.

Статистический анализ. Статистический анализ результатов исследования проводили с использованием пакета прикладных статистических программ *Statistica 10.0*. Данные представлены в виде медианы и диапазонов значений. Оценку достоверности различий между группами проводили при помощи непараметрического критерия Мана-Уитни. Для выявления межгрупповых различий качественных параметров использовали критерий хи-квадрат Пирсона (с поправкой Йетса для малых выборок). Для идентификации предикторов эффективности вмешательства применяли логистический регрессионный анализ. Различия средних величин и корреляционные связи считались достоверными при уровне значимости $p<0,05$.

Результаты

Раннее рецидивирование фибрилляции предсердий. Время до раннего рецидива (эпизод ФП/ТП/ПТ продолжительностью свыше 30 с в первые 3 месяца наблюдения) после вмешательства статистически не различалось в обеих группах ($p = 0,46$, Cox F-test; Рис. 1). Частота ранних рецидивов ФП/ТП/ПТ составила 15% в группе активного вмешательства и 15% – в группе контроля. Медиана бремени ФП составила 0% в обеих группах. В группе активного вмешательства отмечалась статистически недостоверная тенденция к более позднему рецидивированию ФП/ТП/ПТ по сравнению с группой контроля (медиана времени до рецидива 74 и 15 дней, соответственно).

Рецидивирование ФП через три и более месяца после перенесенного вмешательства. Время до рецидива ФП/ТП/ПТ через три и более месяца после вмешательства статистически не различалось в обеих группах ($p = 0,34$, Cox F-test; Рис. 2). Частота рецидивов ФП/ТП/ПТ составила 25% в группе активного вмешательства и 20% – в группе контроля. Медиана бремени ФП составила 0% в обеих группах. У пациентов, перенесших РДН, за 12 месяцев наблюдения отмечалось достоверно меньшее количество эпизодов ФП продолжительностью более 1 часа (5% и 30% в группе активного вмешательства и в группе контроля, соответственно; $p = 0,04$).

В ходе наблюдения у одного пациента (5%) из группы активного вмешательства было зарегистрировано прогрессирование ФП до постоянной формы.

Предикторы рецидивирования ФП после перенесенного вмешательства. По данным логистического регрессионного анализа независимыми предикторами рецидивирования ФП/ТП/ПТ являлись диаметр левой верхней легочной вены (отношение шансов 1,22; 95% доверительный интервал 1,16–1,34; $p = 0,01$) и наличие типичного ТП (отношение шансов 0,87; 95% доверительный интервал 0,62–0,93; $p = 0,04$).

Анализ безопасности вмешательства. При анализе безопасности учитывались осложнения, связанные с проведением процедуры. Интраоперационно в группе контроля был зарегистрирован один случай тампонады/гемоперикарда, потребовавший экстренного дренирования полости перикарда. В группе активного вмешательства в раннем послеоперационном периоде была выявлена псевдоаневризма бедренной артерии, устраненная посредством компрессионной терапии. Данное осложнение не повлияли на последующее течение послеоперационного периода и сроки госпитализации.

Табл. 3. Антиаритмическая терапия после вмешательства

Препарат	Группа активного вмешательства (n = 20)	Группа контроля (n = 20)	P
Кордарон, n (%)	14 (70)	15 (75)	> 0,05
Соталол и аллапинин, n (%)	5 (25)	5 (25)	> 0,05
Соталол, n (%)	1 (5)	0 (0)	> 0,05

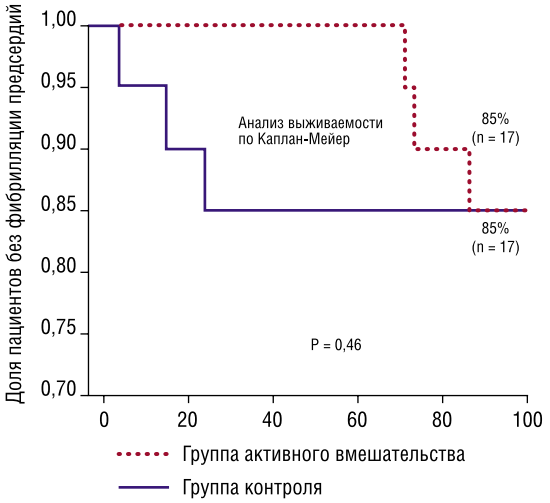

Рис. 1. Кривые выживаемости Каплана-Мейера в первые три месяца наблюдения в группе активного вмешательства и в группе контроля

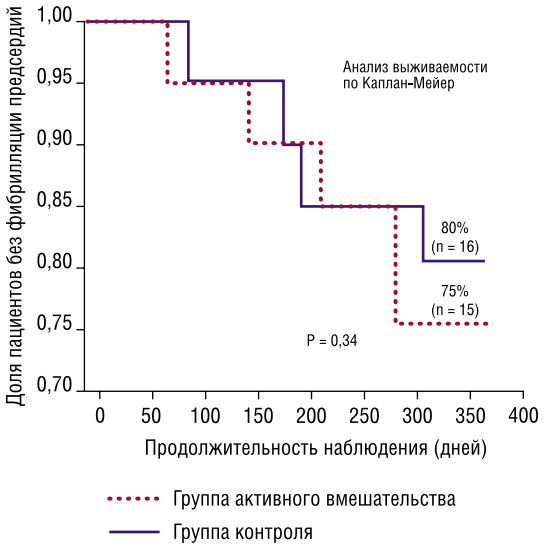

Рис. 2. Кривые выживаемости Каплана-Мейера через три и более месяца наблюдения в группе активного вмешательства и в группе контроля

При планировании исследования было выделено три вопроса, связанных с безопасностью РДН: (1) возникновение стеноза ПА по данным ультразвукового дуплексного сканирования; нарушение функции почек (снижение скорости клубочковой фильтрации в группе активного вмешательства по сравнению с группой контроля, анализ случаев впервые возникшей хронической болезни почек и ее прогрессирования); ортостатическая гипотония (характерные клинические проявления, снижение систолического и диастолического АД более чем на 20 и 10 мм рт. ст., соответственно, при переходе из горизонтального в вертикальное положение при наблюдении в течение 10 минут). При наблюдении в течение 12 месяцев указанных осложнений зарегистрировано не было.

Изменения артериального давления после вмешательства. В отличие от группы контроля в группе активного вмешательства наблюдалось статистически достоверное динамическое снижение систолического и диастолического АД при наблюдении в течение 12 месяцев. Снижение систолического АД не являлось клинически значимым и за установленный период наблюдения составило 3,1 мм рт. ст. в группе РДН в сочетании с ИЛВ и 1,5 мм рт. ст. в группе ИЛВ. Абсолютная величина снижения диастолического АД по сравнению с исходным уровнем составила 11,7 мм рт. ст. в группе активного вмешательства (3,1 мм рт. ст. – в группе контроля, p = 0,049). На момент завершения исследования разность межгрупповых значений диастолического АД составила 6,1 мм рт. ст.

Обсуждение

Полученные в исследовании результаты, касающиеся эффективности процедуры, в значительной степени отличаются от ранее опубликованных данных [1; 2; 12; 14].

При сравнении нашего исследования с другими работами следует отметить, что данная популяция больных ранее не изучалась в исследованиях с подобным дизайном [1; 2; 12; 14]. В исследовании принимали участие тщательным образом отобранные пациенты с пароксизмальной формой ФП и нерезистентной АГ, у которых отсутствовали сопутствующие сердечно-сосудистые и экстракардиальные заболевания. Во всех случаях была обеспечена стабильность медикаментозной терапии. Всем пациентам были имплантированы кардиомониторы для непрерывной регистрации сердечного ритма в течение всего периода наблюдения.

На эффективность РДН в изучаемой популяции могла оказать влияние форма ФП. Так, в экспериментальных моделях и клинических исследованиях при непароксизмальных формах ФП описаны явления ремоделирования АНС предсердий, для которых характерны разрастание нервных волокон, симпатическая гипериннервация и увеличение выброса норадреналина в сердечной ткани [10]. Влияние формы ФП на эффективность РДН в сочетании с ИЛВ изучалось при проведении субанализа клинического исследования Д.А. Заманова и соавт. [9]. В работе не было продемонстрировано статистически значимых различий эффективности процедуры в группе активного вмешательства и группе контроля у пациентов с пароксизмальной формой ФП (отсутствие эпизодов ФП/ТП/ПТ в 75% и 62,9% случаев в группах ИЛВ в сочетании с РДН и изолированной ИЛВ, соответственно; p = 0,31). Напротив, при персистирующей форме ФП РДН достоверно снижала количество рецидивов предсердных тахиаритмий. В том же исследовании персистирующая форма ФП являлась независимым предиктором эффективности РДН в отношении контроля синусового ритма (вероятность риска 0,36; 95% ДИ [0,21–0,84]; p = 0,017). Таким образом, представляется вероятным, что умеренно выраженные явления ремоделирования нервной ткани у пациентов с пароксизмальной формой ФП, включенных в наше исследование, препятствовали полноценной реализации эффектов РДН и способствовали идентичной эффективности процедуры в изучаемых группах.

Негативные результаты исследования также могут быть связаны с уровнем АД, который использовался в качестве критерия включения. За исключением исследований РДН влияние резистентной АГ на эффективность РЧА у пациентов с ФП не изучалось. С учетом пропорционального увеличения риска сердечно-сосудистых заболеваний и осложнений у данной категории больных представляется вероятным наличие зависимости между уровнем АД и риском рецидивирования ФП после катетерных вмешательств [7]. Кроме того, в исследовании Д.А. Заманова и соавт. резистентная АГ являлась одним из независимых предикторов эффективности РДН в отношении контроля синусового ритма [2]. В отличие от большинства других работ в нашем исследовании резистентность АГ не являлась критерием включения, в связи с чем приблизительно у 50% пациентов по данным исходного самоконтроля регистрировались целевые средние значения АД, что могло повлиять на кумулятивную эффективность вмешательства [1; 2; 14].

По данным множества крупных исследований установлена ассоциация между сахарным диабетом (СД), другими нарушениями углеводного обмена (НУО) и ФП [10]. При СД, наряду с явлениями электрического и структурного ремоделирования, наблюдаются изменения АНС [16]. В клиническом исследовании Chao et al [2017]. изучались электрофизиологические характеристики предсердий и отдаленные результаты РЧА левого предсердия у пациентов с пароксизмальной формой ФП и нарушениями углеводного обмена [6]. На фоне НУО отмечалось увеличение времени предсердной активации и уменьшение амплитуды биполярных предсердных электрограмм, наряду со снижением эффективности процедуры. Таким образом, СД и НУО являются факторами, которые способствуют ремоделированию АНС и повышению чувствительности предсердий к симпатической стимуляции. Данный факт теоретически может способствовать более вероятному ответу на РДН у пациентов с СД и НУО. При этом в отличие от ранее опубликованных работ в нашем исследовании НУО использовались в качестве критериев исключения [1; 2; 14].

Данные об уменьшении продолжительности эпизодов ФП и наличии тенденции к увеличению времени до первого рецидива ФП в слепом периоде в группе РДН ранее не публиковались и требуют дополнительного изучения в более крупных исследованиях с соответствующим дизайном.

В течение установленного периода наблюдения в группе РДН наблюдали постепенное снижение систолического и диастолического АД, которое достигло статистической значимости по сравнению с группой контроля через 12 месяцев наблюдения для диастолического АД (разность межгрупповых значений 6,1 мм рт. ст.). Несмотря на отсутствие работ, в которых целенаправленно изучалась эффективность РДН в отношении контроля АД у пациентов с нерезистентной АГ, полученные результаты можно назвать ожидаемыми. Так, при анализе популяции пациентов, включенных в исследование Symplicity HTN-3, наиболее строгим предиктором ответа на РДН было офисное систолическое АД, превышающее 180 мм рт. ст. [11]. В нашем исследовании практически у 50% больных до процедуры регистрировались целевые уровни АД. В работах M.G. Kiuchi et al. с участием пациентов с контролируемым АД не было продемонстрировано статистически значимого снижения АД в группе РДН [12]. В публикации Д.А. Заманова и соавт. описана меньшая выраженность снижения АД у пациентов с «умеренно резистентной» АГ [2]. Для подтверждения данных о связи между уровнем АД и эффектом РДН необходимо проведение дополнительных рандомизированных исследований.

Выводы

В данном исследовании при продолжительности наблюдения в течение 12 месяцев РДН в сочетании с ИЛВ не влияла на частоту рецидивирования ФП/ТП/ПТ у пациентов с пароксизмальной формой ФП и АГ. В группе РДН продемонстрировано умеренное снижение диастолического АД по сравнению с группой контроля. Представляют интерес данные об уменьшении продолжительности эпизодов ФП и наличии тенденции к увеличению времени до первого рецидива ФП в слепом периоде после РДН, требующие подтверждения в рандомизированных исследованиях.

Литература

1. Заманов, Д.А., Дмитриев, А.Ю., Антонов, С.И., Пристромова, Л.В., Иваницкая, Э.Э., Пустовойтов, А.В., Корчагин, Е.Е., Артеменко, С.Н., Шабанов, В.В., Романов, А.Б., Покушалов, Е.А. Влияние ренальной денервации на рецидивы предсердных тахиаритмий у пациентов с резистентной артериальной гипертензией и фибрилляцией предсердий / Д.А.Заманов // Патология кровообращения и кардиохирургия. - 2015. - Т. 19, № 4, - С. 91–98.
2. Заманов, Д.А., Дмитриев, А.Ю., Антонов, С.И., Пристромова, Л.В., Иваницкая, Э.Э., Пустовойтов, А.В., Корчагин, Е.Е., Артеменко, С.Н., Шабанов, В.В., Романов, А.Б., Покушалов, Е.А. Роль ренальной денервации в улучшении результатов катетерной абляции у пациентов с фибрилляцией предсердий и артериальной гипертензией / Д.А.Заманов // Патология кровообращения и кардиохирургия. - 2015. - Т. 19, № 3, - С. 119–129.
3. Allan, V., Honarbakhsh, S., Casas, J.P., Wallace, J., Hunter, R., Schilling, R., Perel, P., Morley, K., Banerjee, A., Hemingway, H. Are cardiovascular risk factors also associated with the incidence of atrial fibrillation? A systematic review and field synopsis of 23 factors in 32 population-based cohorts of 20 million participants. Thromb Haemost 2017; 117(5): 837–850. doi: 10.1160/TH16-11-0825.
4. Bhatt, D.L., Kandzari, D.E., O'Neill, W.W., D'Agostino, R., Flack, J.M., Katzen, B.T., Leon, M.B., Liu, M., Mauri ,L., Negoita, M., Cohen, S.A., Oparil, S., Rocha-Singh, K., Townsend, R.R., Bakris, G.L.; SYMPLICITY HTN-3 Investigators. A controlled trial of renal denervation for resistant hypertension. N Engl J Med. 2014; 370(15): 1393-401. doi: 10.1056/NEJMoa1402670.
5. Calkins, H., Hindrick,s G., Cappato, R., Kim, Y.H., Saad, E.B., Aguinaga, L., Akar, J.G., Badhwar, V., Brugada, J., Camm, J., Chen, P.S., Chen, S.A., Chung, M.K., Nielsen, J.C., Curtis, A.B., Davies, D.W., Day, J.D., d'Avila, A., de Groot, NM.SN., Di Biase, L., Duytschaever, M., Edgerton, J.R., Ellenbogen, K.A., Ellinor, P.T., Ernst, S., Fenelon, G., Gerstenfeld, E.P., Haines, D.E., Haissaguerre, M., Helm, R.H., Hylek, E., Jackman, W.M., Jalife, J., Kalman, J.M., Kautzner, J., Kottkamp, H., Kuck, K.H., Kumagai, K., Lee, R., Lewalter, T., Lindsay, B.D., Macle, L., Mansour, M., Marchlinski, F.E., Michaud, G.F., Nakagawa, H., Natale, A., Nattel, S., Okumura, K., Packer, D., Pokushalov, E., Reynolds, M.R., Sanders, P., Scanavacca, M., Schilling, R., Tondo, C., Tsao, H.M., Verma, A., Wilber, D.J., Yamane, T. 2017 HRS/EHRA/ECAS/APHRS/SOLAECE expert consensus statement on catheter and surgical ablation of atrial fibrillation. Europace 2018; 20(1): 157-208. doi: 10.1093/europace/eux275.
6. Chao, T.F., Suenari, K., Chang, S.L., Lin, Y.J., Lo, L.W., Hu, Y.F., Tuan, T.C., Ta,i C.T., Tsao, H.M., Li, C.H., Ueng, K.C., Wu, T.J., Chen, S.A. Atrial substrate properties and outcome of catheter ablation in patients with paroxysmal atrial fibrillation associated with diabetes mellitus or impaired fasting glucose. Am J Cardiol. 2010; 106: 1615-1620. doi: 10.1016/j.amjcard.2010.07.038.
7. Daugherty, S.L., Powers, J.D., Magid, D.J., Tavel, H.M., Masoudi, F.A., Margolis, K.L., O'Connor, P.J., Selby, J.V., Ho, P.M. I ncidence and prognosis of resistant hypertension in hypertensive patients. Circulation 2012;125:1635-42. doi: 10.1161/CIRCULATIONAHA.111.068064.
8. Esler, M.D., Krum, H., Sobotka, P.A., Schlaich, M.P., Schmieder, R.E., Böhm, M. Symplicity HTN-2 Investigators. Renal sympathetic denervation in patients with treatment-resistant hypertension (the SYMPLICITY HTN-2 trial): a randomised controlled trial. Lancet 2010;376:1903-1909. doi: 10.1016/S0140-6736(10)62039-9.
9. Gould P.A., Yii M., McLean C., Finch S., Marshall T., Lambert G.W., Kaye D.M. Evidence for increased atrial sympathetic innervation in persistent human atrial fibrillation. Pacing Clin Electrophysiol. 2006; 29:821-829.
10. Huxley, R.R., Alonso, A., Lopez, F.L., Filion, K.B., Agarwal, S.K., Loehr, L.R., Soliman, E.Z., Pankow, J.S., Selvin, E. Type 2 diabetes, glucose homeostasis and incident atrial fibrillation: the Atherosclerosis Risk in Communities study. Heart. 2012; 98: 133-138. doi: 10.1136/heartjnl-2011-300503.
11. Kandzari, D.E., Bhatt, D.L., Brar, S., Devireddy, C.M., Esler, M., Fahy, M., Flack ,J.M., Katzen, B.T., Lea, J., Lee, D.P., Leon, M.B., Ma, A., Massaro, J., Mauri, L., Oparil, S., O'Neill,W.W., Patel, M.R., Rocha-Singh, K., Sobotka, P.A., Svetkey, L., Townsend, R.R., Bakris, G.L . Predictors of blood pressure response in the SYMPLICITY HTN-3 trial. Eur Heart J. 2015;36(4):219-27. doi: 10.1093/eurheartj/ehu441.
12. Kiuchi, M.G., Chen, S., Silva, G.R., Rodrigues Paz, L.M., Kiuchi, T., de Paula Filho, A.G., Lima, Souto, G.L. The addition of renal sympathetic denervation to pulmonary vein isolation reduces recurrence of paroxysmal atrial fibrillation in chronic kidney disease patients. J Interv Card Electrophysiol. 2017; 48(2): 215-222. doi: 10.1007/s10840-016-0186-6.
13. Krum, H., Schlaich, M., Whitbourn, R., Sobotka P.A., Sadowski, J., Bartus, K., Kapelak, B., Walton, A., Sievert, H., Thambar, S., Abraham, W.T., Esler, M. Catheter-based renal sympathetic denervation for resistant hypertension: a multicentre safety and proof-of-principle cohort study. Lancet 2009; 373:1275-1281. doi: 10.1016/S0140-6736(09)60566-3.
14. Pokushalov, E., Romanov, A., Corbucci, G., Artyomenko, S., Baranova, V., Turov A., Shirokova, N., Karaskov, A., Mittal, S., Steinberg, J.S. A randomized comparison of pulmonary vein isolation with versus without concomitant renal artery denervation in patients with refractory symptomatic atrial fibrillation and resistant hypertension. J Am Coll Cardiol 2012; 60: 1163-1170. 10.1016/j.jacc.2012.05.036.
15. Prystowsky, E.N. The history of atrial fibrillation: the last 100 years. J Cardiovasc Electrophysiol. 2008; 19(6): 575-82. doi: 10.1111/j.1540-8167.2008.01184.x.
16. Zhang, Q., Liu, T., Ng, C.Y., Li, G. Diabetes mellitus and atrial remodeling: mechanisms and potential upstream therapies. Cardiovasc Ther. 2014; 32: 233–241. doi: 10.1111/1755-5922.12089.

КОНТАКТНАЯ ИНФОРМАЦИЯ

105203, г. Москва, ул. Нижняя Первомайская, 70
e-mail: nmhc@mail.ru

ИНОРОДНЫЕ ТЕЛА ЛЕГКИХ И ПЛЕВРЫ ПОСЛЕ РАНЕНИЙ ГРУДИ: НАСЛЕДИЕ АКАДЕМИКА И.С. КОЛЕСНИКОВА

Чуприна А.П.[1], Кучеренко А.Д.[2], Фокин А.В.[1]

[1] *Главный военный клинический госпиталь им. Н.Н. Бурденко Минобороны России, Москва*

[2] *Военно-медицинская академия им. С.М. Кирова, Санкт-Петербург*

УДК: 616.24/.25-001.46-003.6-089.878

Резюме

Частота инородных тел легких и плевры при огнестрельных проникающих ранениях груди по результатам оказания хирургической помощи в период контртеррористической операции на территории Северного Кавказа, составляет 2,8% (316 пациентов). Приводятся два клинических наблюдения редких локализаций инородных тел (осколков): эндобронхиального и в области дуги аорты.

Ключевые слова: огнестрельные ранения груди, инородные тела легких и плевры.

FOREIGN BODIES OF LUNG AND PLEURA FOLLOWING GUNSHOT: TWO CASE REPORTS, IN HONOR OF ACADEMICIAN I.S.KOLESNIKOV

Chuprina A.P., Kucherenko A.D., Fokin A.V.

The incidence of lung and pleura foreign body after combat gunshot penetrating chest injuries is 2,8% (316 patients). Two case of foreign body of lung and pleura are reported. The possibilities of rigid bronchoscopy and thoracoscopy are discussed.

Keywords: combat gunshot, penetrating chest wound, foreign body of lung and pleura.

Академик Иван Степанович Колесников (1901–1985) – один из родоначальников многих направлений современной хирургии (хирургия легких и плевры, комбустиология, трансфузиология, военно-полевая хирургия). В 2018 году исполняется 95 лет от начала его медицинской деятельности (окончание фельдшерской школы, 1923 г.) и 65 лет от начала деятельности в должности начальника кафедры госпитальной хирургии Военно-медицинской академии (1953 г.). И.С.Колесников участвовал в оказании помощи раненым в период Гражданской войны, войны в Испании, на реке Халхин-Гол, в Великой Отечественной войне, военном конфликте на Корейском полуострове. Не удивительно, что первой областью хирургической науки, где И.С. Колесников оставил яркий след, стала хирургия повреждений. Диссертация и главы в Опыте советской медицины в Великой Отечественной войне 1941–1945 гг., посвященные лечению раненных в грудь, более полувека являются основой для хирургической тактики, а основные выводы И.С. Колесникова по проблеме инородных тел легких и плевры после огнестрельных проникающих ранений груди дошли до нашего времени практически в неизмененном виде [2]. В частности, оперативные вмешательства разделены на ранние, производимые в рамках первичных оперативных вмешательств по поводу ранения, и операции, выполняемые в поздние сроки при развитии осложнений (нагноение, рецидивирующее кровохарканье), а также с целью предупреждения этих осложнений (для инородных тел размером более 1 см).

В 70–80-е годы прошлого века в военных конфликтах на Ближнем Востоке и в Афганистане рекомендации И.С. Колесникова активно применялись при лечении раненых в грудь, совершенствовались и на границе XX и XXI столетий были адаптированы к оказанию помощи раненным в ходе контртеррористической операции на Северном Кавказе [1; 3].

Определенной коррекции хирургическая тактика при инородных телах легких и плевры подверглась с появлением и широким распространением торакоскопического метода. Военные хирурги впервые применили торакоскопию в лечении раненых в грудь в период контртеррористической операции на Северном Кавказе в 1994–1996 гг. [5], а во второй период боевых действий (1999–2003 гг.) торакоскопический метод применялся в 1-м эшелоне специализированной хирургической помощи на регулярной основе [1].

Обобщенные нами результаты оказания хирургической помощи раненым в грудь в период контртеррористической операции на территории Северного Кавказа (316 раненных торакального профиля) показывают частоту инородных тел легких, плевры и грудной стенки равную 2,8%. Аналогичные данные в отношении частоты огнестрельных слепых ранений груди приводятся зарубежными авторами [4; 6; 7] по материалам военных конфликтов на Ближнем Востоке. Тем не менее, описания миниинвазивного удаления инородных тел из грудной полости и трахеобронхиального дерева после огнестрельных проникающих ранений груди довольно редки [8; 9], а в отечественной периодике – единичны.

Приводим клинические наблюдения с редкими локализациями инородных тел, потребовавших оперативного лечения в ранние сроки после ранения.

Пациент С., 23 лет, поступил в стационар на третьи сутки после ранения с диагнозом: огнестрельное осколочное проникающее ранение груди с повреждением правого легкого. Правосторонний гемопневмоторакс. Ушиб нижней доли правого легкого. Легочное крово-

течение 1 ст. Огнестрельный оскольчатый перелом IX ребра слева. Инородное тело – (металлический осколок) корня правого легкого. Множественные (3) инородные тела (вторичные ранящие снаряды – фрагменты ребра) правого легкого. Кровопотеря тяжелой степени. Травматический шок 2 ст. До поступления в многопрофильный стационар пациенту выполнено дренирование правой плевральной полости двумя дренажами.

При рентгенографии груди выявлялись – снижение воздушности легочной ткани в зоне нижней доли правого легкого, инородное тело металлической плотности в проекции корня правого легкого. При фибробронхоскопии – справа в верхне-медиальной части устья 6-го сегментарного бронха определяется участок слизистой в виде зоны грануляций; в просвете среднедолевого бронха на фоне поврежденных стенок и рыхлых грануляций определяется поверхность металлического инородного тела.

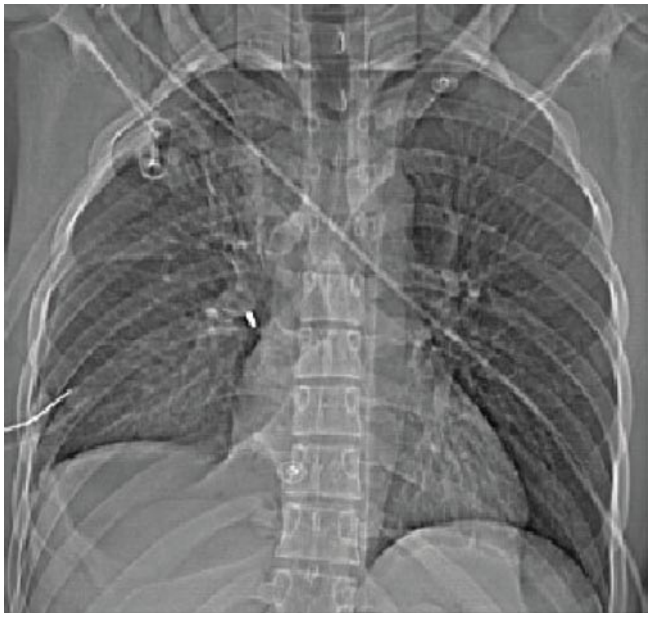

Рис. 1. Инородное тело в области корня

Рис. 2. Огнестрельный оскольчатый перелом 9 ребра справа

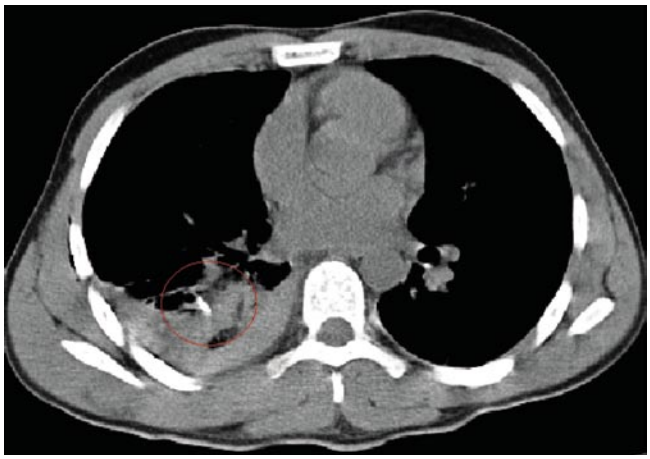

Рис. 3. Крупный фрагмент ребра в паренхиме нижней доли правого лекгого

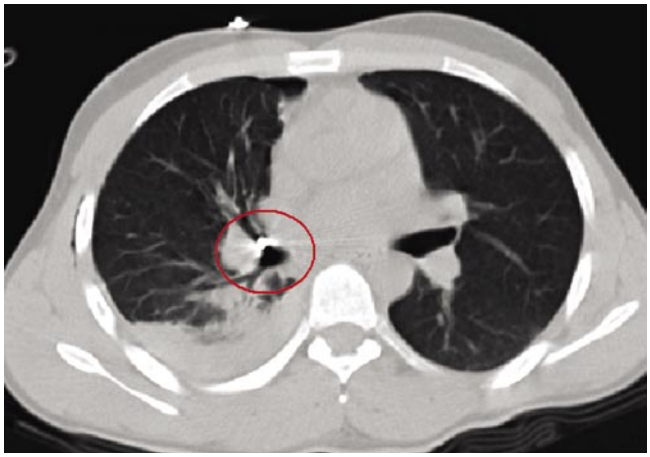

Рис. 4. Металлический осколок в проекции среднедолевого бронха, прилежащий к нижнедолевой артерии и верхней легочной вене

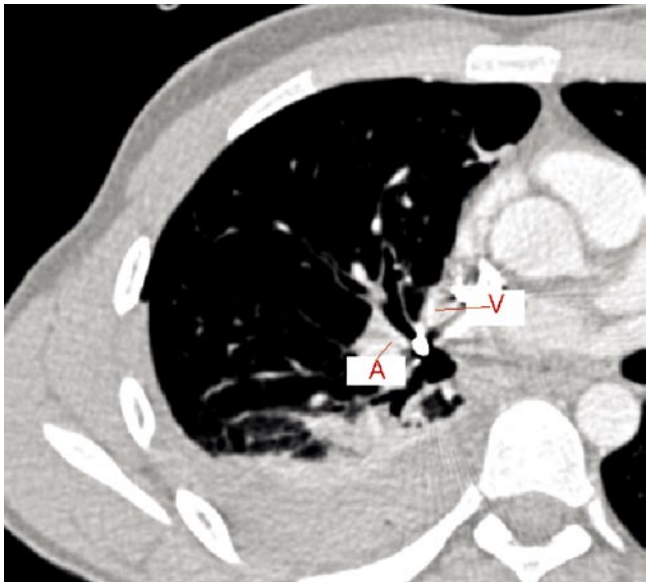

Рис. 5. КТ-ангиография. Осколок в проекции среднедолевого бронха, прилежит к стенкам нижнедолевой артерии и верхней легочной вены

Рис. 6. Ригидная бронхоскопия, этапы. Интубация трахеи бронхоскопом

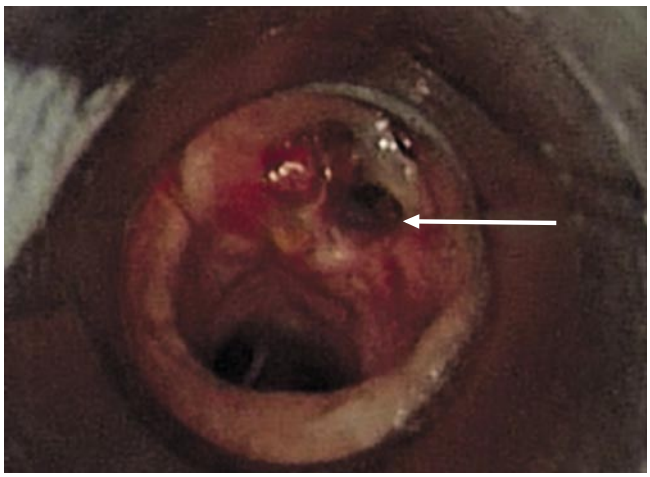

Рис. 7. Ригидная бронхоскопия, этапы. Визуализация СДБ. Видны грануляции в области поврежденной слизистой, наложения фибрина

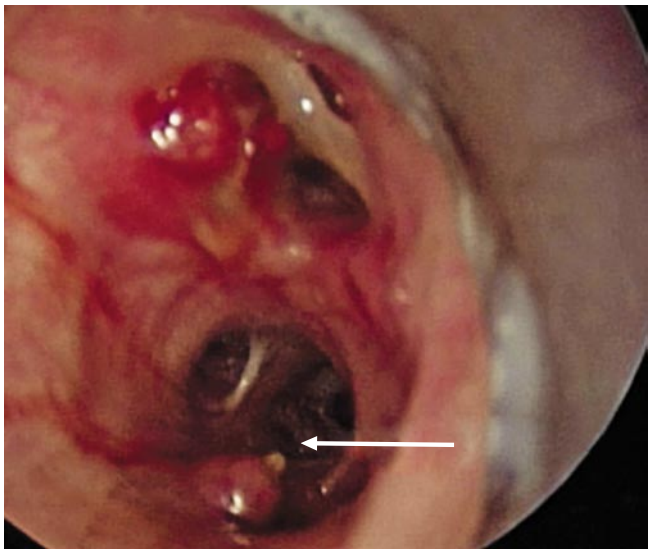

Рис. 8. Ригидная бронхоскопия, этапы. Визуализация В6, видна деформация стенки и грануляции в зоне раневого канала выше и медиальнее устья В6

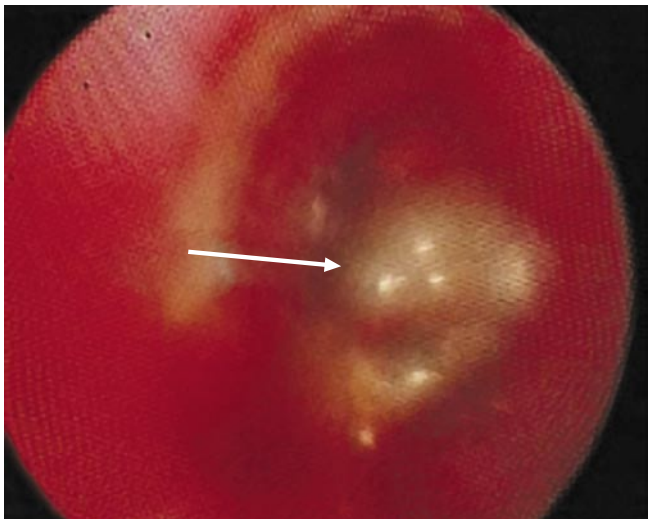

Рис. 9. Ригидная бронхоскопия, этапы. Визуализация осколка фибробронхоскопом после удаления грануляций, фибрина и санации

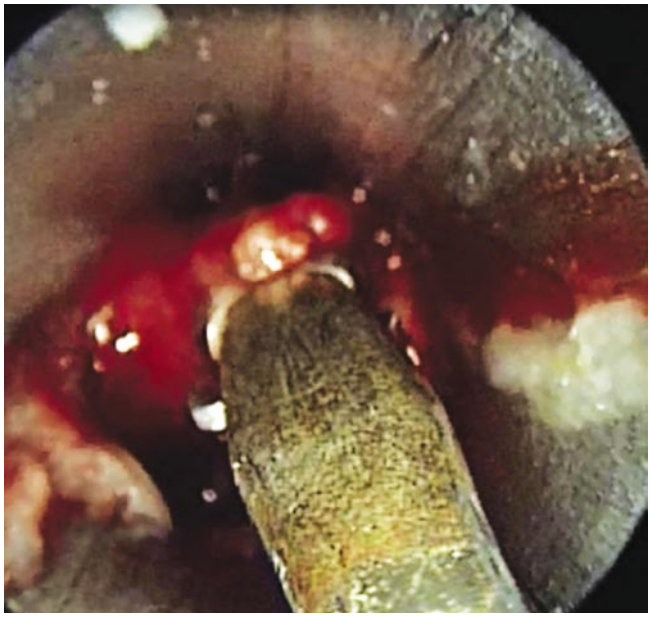

Рис. 10. Ригидная бронхоскопия, этапы. Этап удаления осколка ригидными оптическими щипцами

Рис. 11. Удаленный осколок

При КТ груди в нативном режиме и при ангиографическом исследовании выявляются огнестрельный оскольчатый перелом 9 ребра справа, ушиб нижней доли правого легкого, крупный фрагмент ребра в паренхиме нижней доли правого легкого, инородное тело (металлический осколок) в проекции среднедолевого бронха, прилежащий своими острыми краями к стенкам нижнедолевой артерии и верхней легочной вены.

В связи с риском развития профузного легочного кровотечения вследствие пролежня сосудов на 5-е сутки пациенту выполнена ригидная бронхоскопия, удаление инородного тела среднедолевого бронха. Послеоперационное течение гладкое, дефекты стенок бронхов эпителизировались. При контрольной КТ груди восстановилась воздушность правого легкого, отмечается частичная резорбция вторичных ранящих снарядов (костных отломков) в нижней доле правого легкого. Общий исход лечения – выздоровление, возвращение в строй.

Клиническое наблюдение демонстрирует редкую (эндобронхиальную) локализацию инородного тела легкого после огнестрельного ранения и возможности эндобронхиальной хирургии в лечении инородных тел.

Пациент К., 24 лет, поступил в стационар к исходу вторых суток после ранения. Диагноз: тяжелое множественное сочетанное минно-взрывное ранение. Множественные осколочные ранения грудной клетки. Слепое ранение области левого плечевого сустава с оскольчатым переломом клювовидного отростка левой лопатки, проникающее в левую плевральную полость с повреждением левого легкого, левосторонний гемопневмоторакс. Сквозное проникающее ранение правой половины грудной клетки с оскольчатым переломом 3–6 ребер по средне-ключичной линии, дефектом кожи в области большой грудной мышцы, повреждением большой и малой грудной мышц справа, повреждением правого легкого, правосторонним гемопневмотораксом. Ушиб обоих легких. Инородное тело (металлический осколок) верхней доли левого легкого. Закрытая травма живота. Внутрипеченочная гематома. Сквозные осколочные ранения нижней трети левого беда и средней трети левой голени. Массивная острая кровопотеря тяжелой степени. Травматический шок III ст. Осложнения: травматический пульмонит обоих легких, больше выраженный справа. Постгипоксическая энцефалопатия. Симптоматическая эпилепсия. Бессудорожный эпилептический статус. Реактивный панкреатит.

До поступления выполнены: дренирование правой плевральной полости, ПХО ран правой половины грудной клетки, левого бедра и левой голени.

В стационаре: редренирование правой плевральной полости, повторные плевральные пункции, повторные и вторичные хирургические обработки ран мягких тканей груди и конечностей, пластика раны правой половины грудной клетки и левого бедра местными тканями.

Рентгенологически у пациента выявлялось инородное тело в проекции дуги аорты. При КТ груди

Рис. 12. КТ груди при поступлении (исход 2-х суток после ранения)

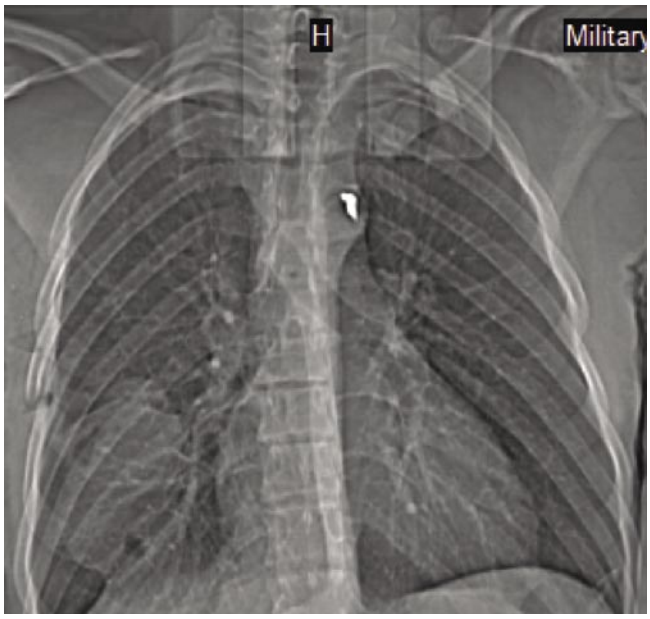

Рис. 13. Инородное тело в проекции дуги аорты

выявлялись двусторонний пульмонит, инородное тело в проекции дуги аорты. На 9-е сутки после ранения экстубирован. После регрессии пульмонита и очищения ран на 26 сутки после ранения в связи с риском развития пролежня стенки аорты пациенту выполнена торакоскопия справа, ревизия плевральной полости. После отделения S2 левого легкого от дуги аорты (рыхлые сращения) на стенке дуги аорты дистальнее левой подключичной артерии обнаружен фиксированный металлический осколок неправильной формы с максимальным размером до 2 см – удален эндоскопическими щипцами. Проксимальнее от места удаленного осколка выявлено выбухание стенки аорты (травматическая аневризма).

Рис. 14. КТ груди (19-е сутки после ранения). Аксиальный срез. Инородное тело металлической плотности в проекции дуги аорты

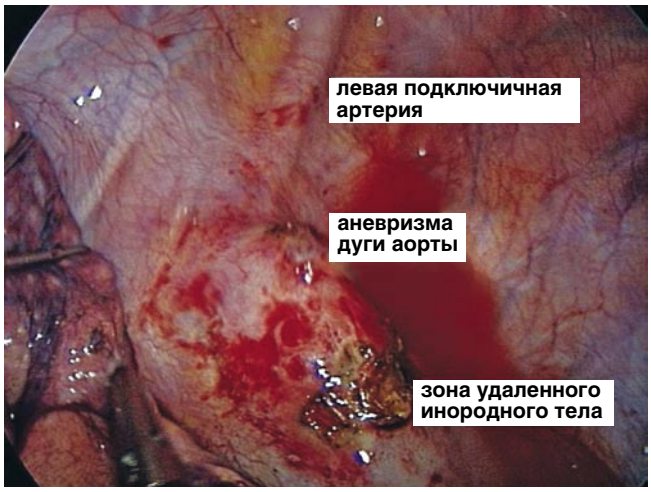

Рис. 15. Вид операционного поля. Обозначены левая подключичная артерия, зона удаления инородного тела со стенки дуги аорты, формирующаяся аневризма нисходящей аорты

Исход лечения – выздоровление, годность к военной службе восстановлена. Ценность клинического наблюдения – демонстрация возможностей торакоскопического метода в лечении инородных тел плевры при сочетанных огнестрельных ранениях.

Анализ литературных данных и приведенные клинические наблюдения позволяют выделить отдельную группу пациентов с инородными телами легких и плевры, располагающимися вблизи крупных сосудов средостения и корня легкого. В связи с редкостью подобных клинических наблюдений формулировка выводов, основанных на статистических закономерностях, невозможна (в том числе по этическим причинам).

Тем не менее, представляется очевидным, что современная тактика при инородных телах после огнестрельных проникающих ранений груди должна включать широкое применение малоинвазивных технологий с акцентом на «раннее» удаление инородных тел при их «проблемных» локализациях.

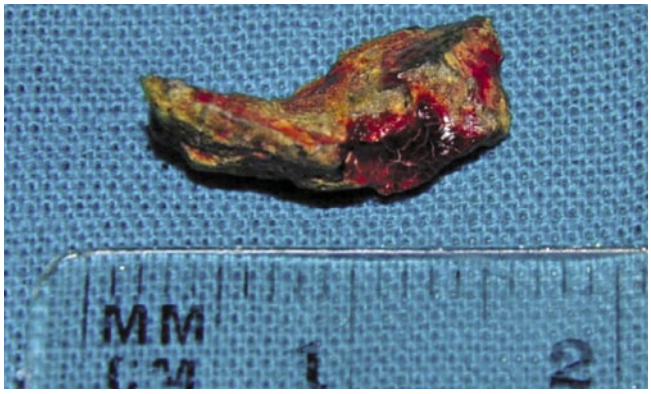

Рис. 16. Удаленное инородное тело (металлический осколок)

Литература

1. Военно-полевая хирургия войн и вооруженных конфликтов: Руководство для врачей / Под ред. Е.К.Гуманенко, И.М.Самохвалова. – М.: ГЕОТАР-Медиа, 2011.- 704с.
2. Колесников, И.С. Инородные тела плевры и легких / И.С.Колесников [и др.] // Опыт советской медицины в Великой Отечественной войне 1941-1945 гг., т.9.- С. 367 – 423.
3. Указания по военно-полевой хирургии МО РФ [Электронный ресурс].- Режим доступа: http://vmeda.org/docfiles/ukasaniya_po_vph_2013.pdf (Загл. с экрана).
4. Belmont, P.J.Jr, McCriskin, B.J., Sieg R.N. et al. Combat wounds in Iraq and Afghanistan from 2005 to 2009 // J. Trauma Acute Care Surg. – 2012. – Vol.73, N.1. – P. 3–12. doi: 10.1097/TA.0b013e318250bfb4.
5. Brusov, P.G., Kuritsyn, A.N., Urazovsky, N.Y., Tariverdiev, M.L. Operativa videothoracoscopy in the surgical treatment of penetrating firearms wounds of the chest // Military medicine. – 1998. – Vol. 163, N.9. – P. 603–607.
6. Hoencamp, R., Idenburg, F.J., Hamming, J.F., Tan, E.C. Incidence and epidemiology of casualties treated at the Dutch role 2 enhanced medical treatment facility at multi national base Tarin Kowt, Afghanistan in the period 2006-2010 // World J. Surg. – 2014. – Vol. 38, N.7. – P. 1713–1718. doi: 10.1007/s00268-014-2462-x.
7. Hoencamp, R., Vermetten, E., Tan, E.C., Putter, H., Leenen, L.P., Hamming, J.F. Systematic review of the prevalence and characteristics of battle casualties from NATO coalition forces in Iraq and Afghanistan // Injury. – 2014. – Vol.45, N.7. – P. 1028–1034. doi: 10.1016/j.injury.2014.02.012. Epub 2014 Feb 15.
8. Lax, E.A., Kiran, S.H., Lee, M.W. Bronchoscopic retrieval of a bullet using a Dormia basket: a case report //Journal of Medical Case Reports. – 2014. – N.8, P.358.
9. Smit, P., Brewer, J. JAMA Clinical Challenge: Foreign Body in Right Side of Chest // JAMA. – 2013. – Vol.310, N. 5. – P.529–530. doi:10.1001/jama.2013.169720.

КОНТАКТНАЯ ИНФОРМАЦИЯ

e-mail: gvkg.surgeon@mail.ru

ДИСТАНТНЫЙ ИНФАРКТ МИОКАРДА: ОПРЕДЕЛЕНИЕ ТЕРМИНА, ОСОБЕННОСТИ ДИАГНОСТИКИ И ЭНДОВАСКУЛЯРНОЙ РЕКАНАЛИЗАЦИИ КОРОНАРНЫХ АРТЕРИЙ

Климовский С.Д.[1], Травин Н.О.[2], Колединский А.Г.[3]

[1] *Городская клиническая больница им. А.К. Ерамишанцева, Москва*
[2] *ЦВКГ им. П.В. Мандрыка, Москва*
[3] *Российский университет дружбы народов, Москва*

УДК: 616.127-005.8:616.132.2-07-089

Резюме

Проанализированы клинические исходы пациентов, подвергнутых экстренному эндоваскулярному вмешательству по поводу острого коронарного синдрома, сопровождавшегося ишемией миокарда передней/переднеперегородочной области с элевацией сегмента ST, у которых в ходе коронароангиографии выявлено сочетание хронической окклюзии передней межжелудочковой артерии с критическим стенозом правой коронарной артерии. В зависимости от выбранной тактики (попытка реканализации хронической окклюзии ПМЖВ или ангиопластика со стентированием ПКА) динамика инфаркта миокарда существенно различалась. Сформулирована концепция «дистантного» инфаркта миокарда и предложена рациональная тактика эндоваскулярного вмешательства.

Ключевые слова: дистантный инфаркт миокарда; эндоваскулярная реканализация коронарных артерий.

DISTANT MYOCARDIAL INFARCTION: DEFINITION OF TERMS, DIAGNOSTICS AND ENDOVASCULAR RECONALIZATION OF CORONARY ARTERIES

Klimovskij S.D., Travin N.O., Koledinskij A.G.

Summary. Retrospectively reviewed the clinical outcome of patients undergoing emergency endovascular intervention for acute coronary syndrome, accompanied anterior / anterior-septal myocardial ischemia with ST elevation. During coronarography there was revealed chronic occlusion of the LAD in combination with critical stenosis of the RCA. Depending on the tactics (attempt of recanalization of chronic occlusion of the LAD versus angioplasty / stenting RCA) dynamics of myocardial infarction varied considerably. There was formulated the concept of "distant" myocardial infarction and offered a rational tactics of endovascular intervention.

Keywords: distant myocardial infarction; Endovascular recanalization of the coronary arteries.

Предпосылкой к настоящей публикации послужили несколько собственных клинических наблюдений, сопровождавшихся (при аналогичной исходной картине заболевания) различной тактикой лечения, приведшей к различным результатам.

В клинической практике встречаются ситуации, при которых, в процессе коронароангиографии, выполняемой в связи с развитием острого коронарного синдрома (ОКС), выявляют сочетание хронической окклюзии передней межжелудочковой ветви (ПМЖВ) с острым поражением – окклюзией или субтотальным стенозом другой коронарной артерии – правой коронарной (ПКА) или огибающей ветви (ОВ). При этом в ряде случаев ЭКГ демонстрирует наличие ишемии миокарда с локализацией в передней или передне-перегородочной стенках левого желудочка, т.е. в бассейне кровоснабжения ПМЖВ.

Результатом многочисленных рандомизированных клинических исследований и последующих мета-анализов, являющихся на текущий момент высшей доказательной базой, явилась разработка современных рекомендаций по реваскуляризации миокарда при ОКС, свидетельствующих в пользу целесообразности ранней инвазивной стратегии (класс и уровень доказательности – I A) [5]. Фактически выполнение ЧКВ при рефрактерной стенокардии относится к жизнеспасающим вмешательствам. Однако эффективность эндоваскулярного вмешательства впрямую связана с проблемой определения симптом-связанной коронарной артерии и, соответственно, последующей ее реканализацией ad hoc (ЧКВ во время первичной диагностической катетеризации), что иногда представляется затруднительным. Ретроспективный анализ собственного опыта и доступных литературных источников показывает, что, как правило, изначально предпринимаются попытки эндоваскулярной реканализации окклюзированной ПМЖВ, не приводящие к успеху. Затем, иногда выполняют стентирование других пораженных коронарных артерий, что не является рутинной тактикой (на усмотрение оперирующего специалиста, класс и уровень доказательности – II B) [5]. Однако мы отметили, что у ряда пациентов вмешательство на «альтернативной» артерии сопровождалось ликвидацией ишемии миокарда с нормализацией сегмента ST.

Дальнейшее сопоставление анамнестических и клинических данных с результатами объективных методов обследования позволило предположить следующую цепочку событий. Изначально, у пациента развивается окклюзия ПМЖВ с формированием переднего инфаркта миокарда, которая, в силу определенных обстоятельств, не сопровождалась эндоваскулярной (или хирургической) реваскуляризацией миокарда. При этом сохраняется периинфарктная зона еще жизнеспособного, но гибернированного/станнированного миокарда. Одним из факторов, способствующих поддержанию жизнеспособности миокарда в этой зоне, является наличие или формирование коллатерального кровотока из другой коронарной артерии-донора – ПКА или, реже, ОВ. Далее, с течением времени, может на-

ступить стенозирование/окклюзия и этой артерии. В результате, нарушается или прерывается кровоснабжение и из «альтернативного» источника, что приводит к развитию ОКС. Таким образом, нарушение кровотока в контрлатеральной артерии может сопровождаться ишемией в отдаленном и впрямую не относящемся к бассейну кровоснабжения участке миокарда. Поскольку термина, всесторонне характеризующего изложенную клиническую картину, до настоящего времени не содержится ни в одной номенклатуре и семиотике, мы взяли на себя смелость назвать такую ситуацию «дистантным» инфарктом миокарда.

Следует отметить, что в доступной современной медицинской литературе, как русскоязычной, так и в иностранной, мы не встретили публикаций, посвященных обозначенной проблеме.

Цель: определить особенности нарушения коронарного кровоснабжения, способные вызвать дистантный инфаркт миокарда и влияние выбранной тактики эндоваскулярного вмешательства на клинические исходы.

Методы

Проведен ретроспективный анализ проспективно собранных данных историй болезни 12 пациентов, состояние которых, в итоге, расценено как дистантный инфаркт миокарда, обусловленный острым процессом в контрлатеральной коронарной артерии на фоне хронической окклюзии ПМЖВ. Пациенты поступили в экстренном порядке в один клинический Центр с диагнозом «ОКС с элевацией сегмента ST», за период 1 год. Возраст: 50–89 лет, 9 мужчин, 3 женщины. Предшествующий анамнез коронарных событий имелся у всех пациентов, однако у 5 из них не было документированного подтверждения инфаркта миокарда. Текущая госпитализация была связана с наличием признаков острого переднего инфаркта миокарда (клиническая картина, ЭКГ, уровень кардиоспецифических ферментов/тропонина). У всех при коронароангиографии выявлена хроническая окклюзия ПМЖВ в проксимальной или средней трети, без формирования аневризмы левого желудочка, помимо которой имелось критическое поражение ПКА – стеноз >75% с ангиографическими признаками неокклюзирующего пристеночного тромбоза (сегмент менее интенсивного контрастирования). Дистальное русло ПМЖВ контрастировалось по межсистемным коллатералям из системы ПКА, а также у некоторых пациентов – по внутрисистемным коллатералям из ОВ.

В изложенной выше клинической ситуации возможны следующие варианты эндоваскулярного вмешательства:

1. Попытка реканализации хронической окклюзии ПМЖВ с целью восстановления антеградного коронарного кровотока без вмешательства на ПКА;
2. Попытка реканализации окклюзии/стеноза ПКА с целью восстановления коллатерального кровотока без вмешательства на ПМЖВ;
3. Комбинация вариантов 1 и 2, т.е. ангиопластика/стентирование ПКА после безуспешной попытки реканализации ПМЖВ.

При этом единственным критерием эффективности вмешательства является достижение клинического эффекта – ликвидация ишемии (или, как минимум, ограничение зоны инфаркта) в зоне нарушенного кровоснабжения и купирование стенокардии. Далее приведены характерные клинические наблюдения, демонстрирующие исходы, сопровождавшие каждый из вышеперечисленных вариантов тактики эндоваскулярной реканализации коронарных артерий.

Клиническое наблюдение 1. Пациентка И., 72 лет. Поступила в экстренном порядке через 14 час. после затяжного ангинозного статуса. В анамнезе: длительное время – гипертоническая болезнь. В 2000 г. перенесла ОИМ. В течение 17 лет периодически возникали приступы болей за грудиной, купировались приемом нитратов в течение 2–3 мин. Ухудшение состояния за сутки до госпитализации – при физ. нагрузке возникли интенсивные боли за грудиной продолжительностью до 10–15 мин., купировались приемом Изокет спрея. С утра в день госпитализации – непрерывно рецидивирующие боли за грудиной в течение всего дня по 5–10 мин., трудно купируемые нитратами; к вечеру в связи с сохраняющимися жалобами вызвана СМП.

При поступлении: состояние тяжелое. Кожные покровы обычной окраски и влажности. Варикозное расширение вен обеих нижних конечностей. ЧД: 20/мин. При аускультации: дыхание жесткое, по всей поверхности легких сухие и влажные хрипы на выдохе. ЧСС 60/мин. АД: 140/80 мм рт. ст.

ЭКГ: При поступлении: ритм синусовый, правильный, ЧСС 59/мин., ЭОС отклонена влево, регресс зубца R и элевация сегмента ST в отведениях V_1–V_6 до 9 мм, реципрокная депрессия сегмента ST в отведениях II, III, aVF.

КФК-МВ 45,8 нг/мл, Миоглобин 136 нг/мл, Тропонин 16 мкг/л.

Диагноз при поступлении: ИБС: ОКС с элевацией ST. Постинфарткный кардиосклероз. ХСН 2 А (Стражеско-Василенко), III ф. кл. (NYHA). Гипертоническая болезнь III стадия, 2 степень, риск ССО 4 ст. Цереброваскулярная болезнь. Хроническая ишемия головного мозга. Варикозное расширение вен нижних конечностей. Хроническая лимфовенозная недостаточность 2–3 ст. Сахарный диабет, тип 2. Язвенная болезнь желудка, ремиссия.

Коронарография: Правый тип коронарного кровоснабжения. Ствол ЛКА не изменен. Хроническая окклюзия ПМЖВ в средней трети (Рис. 1 А). ПКА диффузно изменена, в проксимальной трети – субтотальный стеноз до 90%. Определяются межсистемные коллатерали из ПКА в ПМЖВ со слабым контрастированием дистального русла последней (Рис. 1 Б). Решено выполнить реканализацию окклюзированной ПМЖВ. Неоднократные попытки прохождения коронарным проводником через окклюзию не увенчались успехом (Рис. 1 В).

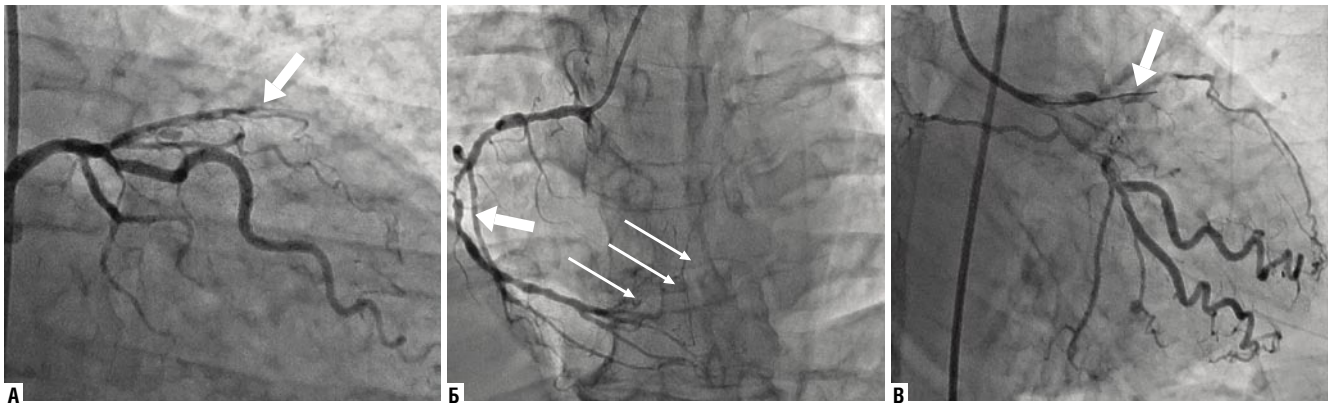

Рис. 1. Коронарограмма. А – окклюзия ПМЖВ в проксимальной трети (стрелка). Б – субтотальный стеноз ПКА в проксимальной трети (стрелка); коллатерали из системы ПКА в бассейн ПМЖВ (стрелки). В – коронарный проводник в ПМЖВ перед окклюзией (стрелка), контрастируется диагональная ветвь, неудачная реканализация ПМЖВ

Послеоперационный период – динамика Q-инфаркта миокарда.

2-е сутки госпитализации: КФК-МВ 73,8 нг/мл, Миоглобин 216 нг/мл, Тропонин 22 мкг/л.

ЭКГ через 12 час. после госпитализации: ритм синусовый, правильный, ЧСС 76/мин., ЭОС отклонена влево, зубец Q в отведениях V_1–V_6, элевация сегмента ST в отведениях V_1–V_6 до 9 мм, реципрокная депрессия сегмента ST в отведениях II, III, aVF.

ЭКГ на 7-е сутки: ритм синусовый, правильный, ЧСС 68/мин., ЭОС отклонена влево, зубец Q в отведениях V_1–V_6, элевация сегмента ST в отведениях V_2–V_6, максимально до 5 мм, отрицательный T в отведениях V_1–V_6.

Выписана на 10-е сутки в стабильном состоянии, III ф. кл. NYHA. АД стабилизировано на оптимальных цифрах, явления сердечной недостаточности не нарастали.

Клиническое наблюдение 2. Пациентка С., 59 лет. Поступила в экстренном порядке через 6 час. после начала ангинозного статуса. В анамнезе: Около 10 лет – гипертоническая болезнь, с подъемом АД до 160/100 мм рт. ст. Около 5 лет – ИБС, стенокардия напряжения на уровне II ф. кл. Ухудшение состояния в течение 2-х недель – резкое снижение толерантности к физ. нагрузке, ежедневно рецидивирующий болевой синдром за грудиной. Использовала Изокет спрей до 10 раз в сут. Последние 5 суток – присоединились боли в покое в ночное время. При поступлении: состояние тяжелое. Кожные покровы бледные, сухие. Варикозное расширение вен обеих нижних конечностей. ЧД 20 в мин. ЧСС 72 в мин. АД 150/90 мм рт. ст.

КФК-МВ 5,3 нг/мл, Миоглобин 102 нг/мл, Тропонин 1,66 мкг/л.

ЭКГ: ритм синусовый, правильный, единичные желудочковые и наджелудочковые экстрасистолы; ЧСС 75/мин., ЭОС отклонена влево, регресс зубца R и элевация сегмента ST в отведениях V_1–V_6 до 8 мм, реципрокная депрессия сегмента ST в отведениях II, III, aVF.

Диагноз при поступлении: ОКС с подъемом ST. НК I (Killip). ХСН 1 (Василенко-Стражеско), ФК III (NYHA). Желудочковая и наджелудочковая экстрасистолия. Гипертоническая болезнь III стадия, 2 степень, риск ССО 4 ст. Ожирение 1 ст. Сахарный диабет, тип 2.

Коронарография: Правый тип коронарного кровоснабжения. Ствол ЛКА не изменен. Хроническая окклюзия ПМЖВ в проксимальной трети (Рис. 2 А). Диагональная ветвь: стеноз в устье до 50%. ОВ – без гемодинамически значимых стенозов. ПКА: в проксимальной трети – стеноз до 50%, субокклюзия в средней трети (Рис. 2 Б). Определяются межсистемные коллатерали из ПКА в ПМЖВ со слабым контрастированием дистального русла последней (Рис. 2 В).

Решено выполнить реканализацию ПКА. Ангиопластика баллоном, стентирование ПКА (Рис. 2 Г) с восстановлением кровотока TIMI-3 (Рис. 2 Д). Значительное увеличение интенсивности контрастирования межсистемных коллатералей по сравнению с исходным с усилением и расширением зоны контрастирования дистального русла ПМЖВ (Рис. 2 Е).

ЭКГ после ЧКВ: ритм синусовый, правильный, ЧСС 68/мин., ЭОС отклонена влево, элевация сегмента ST в отведениях V_2–V_5 до 2 мм, отрицательный T в отведениях V_1–V_6.

Послеоперационный период – без осложнений. Приступы стенокардии не рецидивировали. ЭКГ перед выпиской: ритм синусовый, правильный, ЧСС 67/мин., ЭОС отклонена влево, сегмент ST на изолинии, Отрицательный T в отведениях V_1–V_6. Выписана на 6-е сутки в удовлетворительном состоянии, II ф. кл. NYHA.

Клиническое наблюдение 3. Пациент М., 54 лет. Поступил в экстренном порядке через 4 час. после начала ангинозного статуса. В анамнезе: около 8 лет – ИБС, стенокардия. В 2011 г. перенес передний ИМ; выполнена коронарография, выявлена окклюзия ПМЖВ, стеноз ПКА в с/3. Произведено стентирование ПКА. Далее, в течение ряда лет приступы стенокардии – редко, толерантность к физ. нагрузке высокая. Ухудшение состояния – за 3 суток до поступления – рецидивирующие приступы одышки и дискомфорта

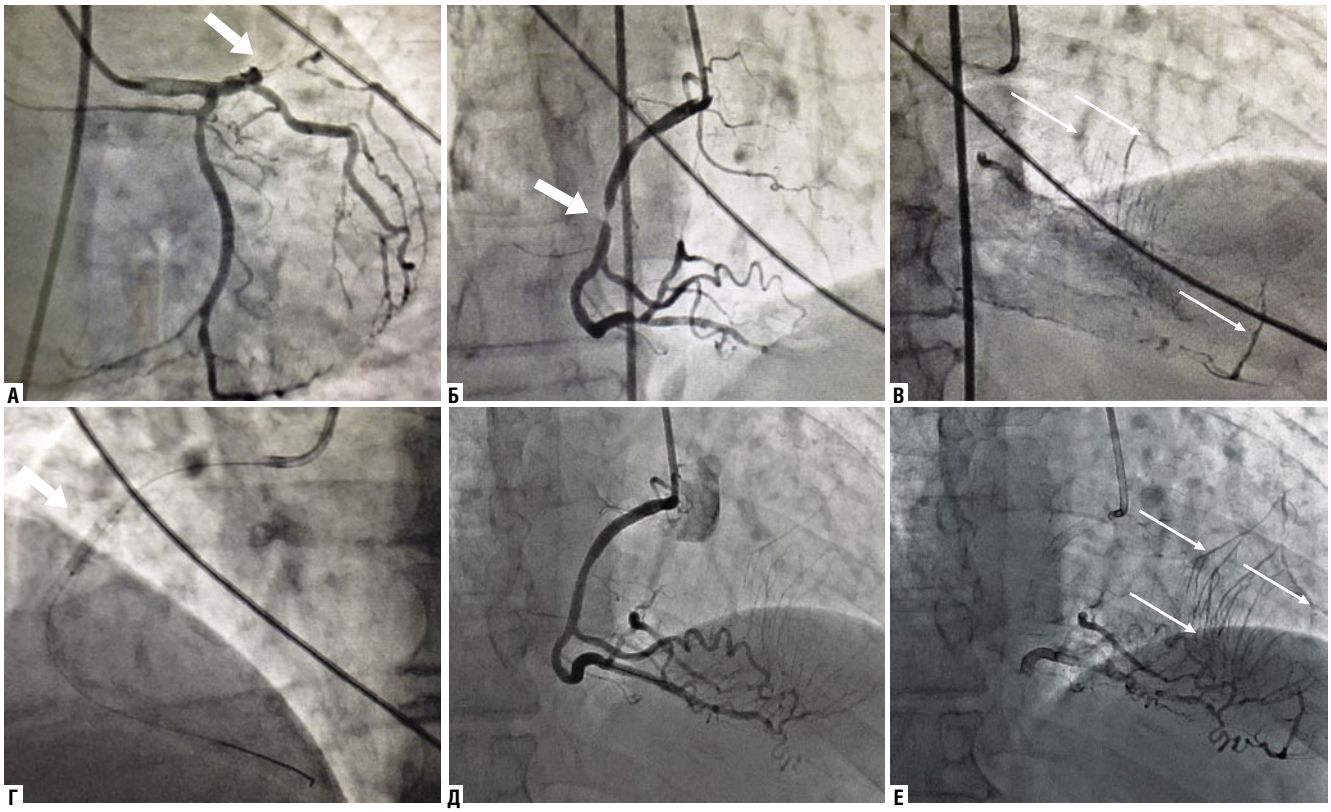

Рис. 2. Коронарограмма. А – окклюзия ПМЖВ в проксимальной трети (стрелка). Б – субтотальный стеноз ПКА в средней трети (стрелка). В – коллатерали из системы ПКА в бассейн ПМЖВ (стрелки). Г – баллон в зоне стеноза ПКА (стрелка). Д. ПКА после стентирования. Е – увеличение интенсивности контрастирования межсистемных коллатералей из системы ПКА в бассейн ПМЖВ с контрастированием ее постокклюзионного участка (стрелки)

за грудиной при минимальной физ. нагрузке. В день госпитализации – приступ в покое, в связи с чем вызвал СМП.

При поступлении: жалобы на одышку, чувство нехватки воздуха. Общее состояние: тяжелое. Кожные покровы бледные, диффузный цианоз. Дыхание жесткое, хрипов нет. ЧД 22 в мин. ЧСС 74 в мин. АД 140/80 мм рт. ст.

КФК-МВ 7,1 нг/мл, Миоглобин 104 нг/мл, Тропонин 1,2 мкг/л.

ЭКГ: ритм синусовый, правильный. Отсутствие нарастания R V_2–V_4, элевация ST в V_3–V_5.

Диагноз при поступлении: ИБС: острый повторный передний не Q инфаркт миокарда ЛЖ с подъемом сегмента ST. Постинфаркный кардиосклероз. Состояние после стентирования ПКА в 2011 г. ХСН 1 ст. (Василенко-Стражеско). 1 ФК (NYHA). Гипертоническая болезнь III ст., 3 ст., риск ССО 4.

Коронарография: левый тип коронарного кровоснабжения. Ствол ЛКА не изменен. ПМЖВ окклюзирована непосредственно после устья, с заполнением постокклюзионных отделов по межсистемным перетокам (Рис. 3 А). Диагональная ветвь окклюзирована, заполняется по межсистемным перетокам. ОВ окклюзирована в п/3. Постокклюзионные отделы ОВ, ВТК 1, ВТК 2, ВТК 3 заполняются по внутрисистемным перетокам. ВТК 1: стеноз в устье 95%. ВТК 2: стеноз в устье 95%. ПКА: в п/3 стеноз 95%; в с/3 визуализируется коронарный стент без признаков рестеноза (Рис. 3 Б). Определяется развитая межсистемная коллатераль из ПКА в ПМЖВ, а также несколько менее выраженных коллатералей, через которые слабо контрастируются дистальные отделы ПМЖВ.

Решено выполнить реканализацию ПМЖВ. Неоднократные попытки прохождения коронарным проводником через окклюзию не увенчались успехом (Рис. 3 В). От дальнейших попыток вмешательства на ПМЖВ решено воздержаться в пользу стентирования ПКА. Ангиопластика баллоном, стентирование ПКА (Рис. 3 Г) с восстановлением кровотока TIMI-3 (Рис. 3 Д). Значительное увеличение интенсивности контрастирования межсистемных коллатералей с усилением и расширением зоны контрастирования дистального русла ПМЖВ (Рис. 3 Е).

ЭКГ на 1-е сутки после стентирования: улучшение кровоснабжения передней стенки.

Послеоперационный период – без осложнений. Выписан на 7-е сутки в состоянии, соответствующем I функциональному классу NYHA. Приступы стенокардии не рецидивировали.

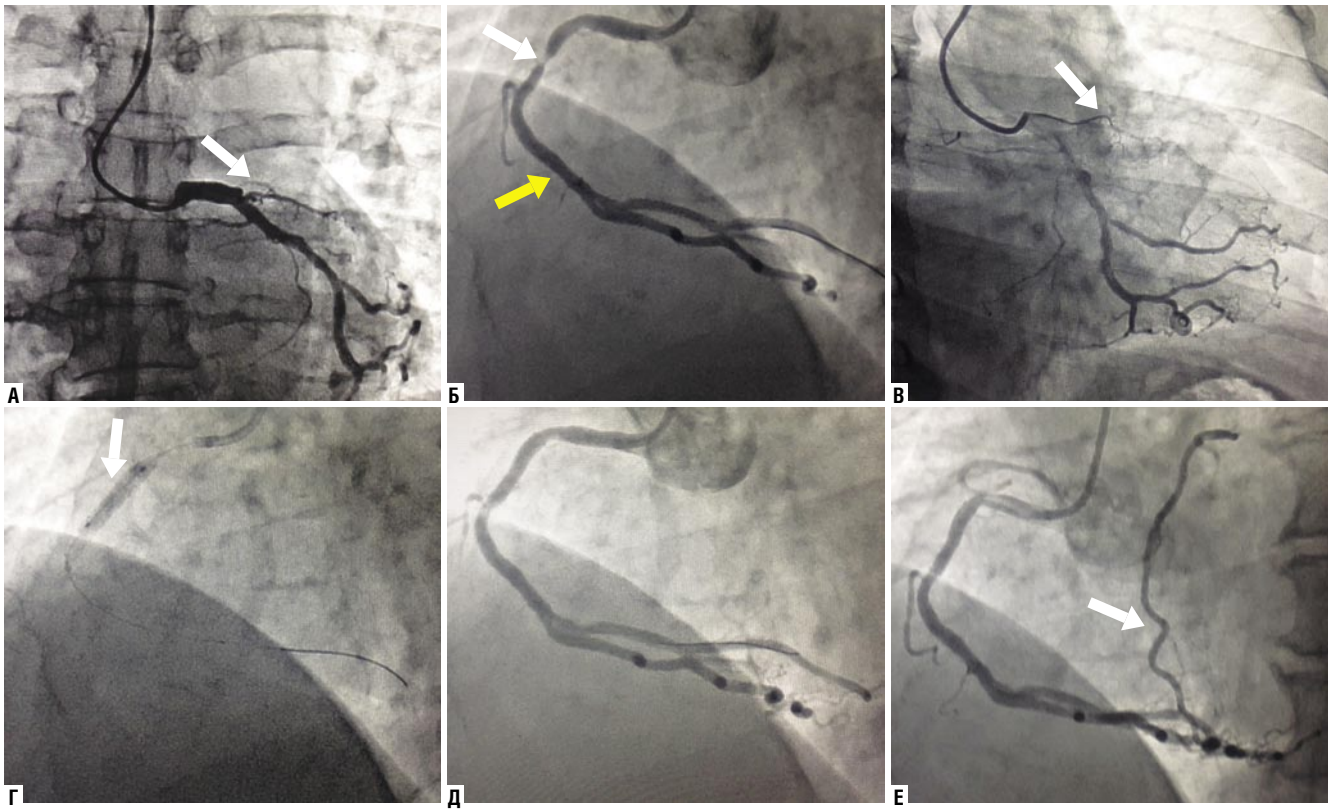

Рис. 3. Коронарограмма. А – окклюзия ПМЖВ от устья (стрелка), ОВ представлена крупной ВТК. Б – субтотальный стеноз ПКА в проксимальной/средней трети (стрелка); функционирующий стент в средней трети (желтая стрелка). В – коронарный проводник в ПМЖВ перед окклюзией (стрелка), неудачная реканализация. Г – баллон в зоне стеноза ПКА (стрелка). Д – ПКА после стентирования. Е – значительное увеличение интенсивности контрастирования межсистемных коллатералей из системы ПКА в бассейн ПМЖВ с контрастированием ее постокклюзионного участка (стрелка)

Результаты

У 3 больных, которым была произведена попытка экстренной реканализации хронической окклюзии ПМЖВ, она не привела к успеху ни в одном наблюдении; в результате, имела место эволюция острого переднего ИМ с появлением зубца Q, у одного из них – с расширением зоны некроза.

Всем 6 пациентам, которым выполнены ангиопластика со стентированием ПКА с восстановлением коронарного кровотока TIMI-3, без вмешательства на ПМЖВ, примененная тактика реваскуляризации миокарда привела к клинической стабилизации состояния, ликвидации ангинозного статуса, нормализации ЭКГ (регресс элевации ST).

Из 3 пациентов, у которых тактика была трансформирована в процессе эндоваскулярного вмешательства – отказ от реканализации окклюзии ПМЖВ в пользу стентирования ПКА – у двух из них достигнута стабилизация клинического состояния с нормализацией ST на изолинии, однако у одного сохранялась элевация сегмента ST, свидетельствующая о недостаточной перфузии миокарда в соответствующей области. Последний факт свидетельствует о целесообразности быстрого принятия решения в трактовке клинической ситуации, определении артерии-донора и эндоваскулярном восстановлении кровотока по ней.

Следует отметить, что в течение последнего года, по мере обоснования концепции дистантного инфаркта миокарда, тактика эндоваскулярного вмешательства была трансформирована в сторону отказа от попыток восстановления кровотока по окклюзированной ПМЖВ (применялись только на начальных этапах исследования) и приоритетной реваскуляризацией ПКА.

Обсуждение

Известно, что собственное кровоснабжение сердца, которое иногда обозначают как «третий круг кровообращения», является очень интенсивным: коронарные артерии и вены составляют почти половину массы сердца. Также известно, что значимость различных коронарных артерий в обеспечении потребностей миокарда неодинакова. Еще в XIX веке результатом классических исследований У. Ослера явилось заключение об особой роли ПМЖВ, как основной артерии, отвечающей за перфузию ЛЖ в гораздо большей степени, нежели ОВ или ПКА. Эту концепцию впоследствии подтвердили и другие исследователи [4; 9; 11], согласно мнению которых, через левую коронарную артерию протекает втрое больше крови, чем

через ПКА, независимо от типа кровоснабжения сердца – левого или правого, и, следовательно, ЛКА играет более значимую роль по сравнению с ПКА (даже доминантной). При этом следует учитывать, что доминантность является, в первую очередь, анатомической характеристикой, отражающей отношение ЗМЖВ к задней межжелудочковой перегородке, а не преимущественную васкуляризацию ей того или иного бассейна. Это означает, что вероятность развития дистантного инфаркта миокарда не зависит от типа коронарного кровоснабжения – правого или левого. Кроме того, задняя стенка ЛЖ получает кровоснабжение из двух коронарных бассейнов – ОВ и ПКА. Поэтому при остром нарушении кровообращения в системе любой из них кровоснабжение задней стенки может осуществляться за счет другой артерии, что приводит к ограничению зоны инфаркта и последующего кардиосклероза [5]. Таким образом, кровоснабжение миокарда именно в бассейне ПМЖВ представляется наиболее уязвимым. Подобные особенности коронарного кровотока привели даже к появлению в англоязычной литературе особого термина в отношении ПМЖВ – «артерия, делающая вдов».

Анатомически коронарные артерии являются анастомозирующими; о наличии анастомозов между ними – «коллатеральных сосудах» – известно уже более 300 лет (R. Lower, 1699). При ИБС коллатерали представляют собой источники, через которые осуществляется кровоток от нормального миокарда к поврежденному участку вследствие обструкции антеградного кровотока [8; 20]. Согласно исследованиям O. Topaz и соавт. (1991) [19], коллатерали от ПКА к ЛКА отмечаются как при хронической окклюзии ЛКА, так и в острых ситуациях; при этом число коллатеральных путей и их выраженность и эффективность существенно варьируют. К настоящему времени, считается установленным фактом, что нативные коллатерали в ответ на острую и хроническую ишемию ремоделируются и обладают способностью к вазоконстрикции и вазодилатации [7; 12; 14]. Однако, как отмечено в одном из фундаментальных трудов, посвященных изучению коллатерального кровоснабжения миокарда – Л.А. Бокерия, И.И. Беришвили «Анатомия венечных артерий» [1] – «…до настоящего времени нет единой точки зрения по следующим вопросам. Способны ли коллатерали защитить миокард при острой окклюзии сосуда? Их наличие – признак достоверной защитимости миокарда или, наоборот, свидетельство тяжелых поражений? Каковы зоны распространения «адекватных» (коллатералей, обнаруживаемых ангиокардиографически) коллатералей?» К сожалению, также невозможно определить однозначно, все ли пациенты обладают коллатеральным «резервом» на случай окклюзии коронарной артерии и, соответственно, как влияют индивидуальные особенности и степень развитости коллатералей на тот или иной вариант нарушения коронарного кровоснабжения при окклюзии коронарной артерии, в какой степени готовность коллатералей к обеспечению кровоснабжения ишемизированного участка зависит от скорости обструкции коронарной артерии.

Хроническая окклюзия коронарной артерии еще несколько десятилетий назад являлась практически абсолютным показанием к выполнению коронарного шунтирования, но в последнее время эндоваскулярная реканализация становится методом выбора в лечении указанной патологии, при доказанной ишемии миокарда в зоне окклюзии [10; 13]. Частота выполнения баллонной ангиопластики/стентирования хронических окклюзий составляет, по данным разных авторов, от 10 до 20% от всех эндоваскулярных коронарных вмешательств, с частотой успеха 60% и даже выше [16]. Появление новых поколений сверхжестких гидрофильных коронарных проводников увеличило частоту операционного успеха. Внедряются методики реканализации коронарных артерий с помощью ротаблаторной атерэктомии, применения лазерных проводников [15], посредством радиочастотной деструкции атеросклеротической бляшки [21]. Широко применяются традиционные методы и их модификации с использованием дополнительных внутрикоронарных поддерживающих катетеров, билатерального контрастирования венечных артерий [2]. Продемонстрирована возможность успешной ретроградной реканализации хронически окклюзированных коронарных артерий через межкоронарные коллатерали [17; 18]. Вместе с тем, эндоваскулярное восстановление просвета коронарной артерии при ее хронической окклюзии по-прежнему остается сложной задачей. Особенно проблематична реканализация длительно существующих и протяженных окклюзий. Дополнительными факторами, влияющими на успех/неуспех вмешательства, являются использование ВСУЗИ и других современных методик визуализации коронарных артерий и оценки кровотока по ним, но также опыт эндоваскулярного хирурга, выполнение вмешательства по срочным/экстренным показаниям и даже время суток, при графике работы 24/7 [3; 6]. Наконец, реканализация хронической окклюзии требует достаточно продолжительного времени, которое, в условиях острой ишемии миокарда, может оказать существенное негативное влияние на развитие клинической ситуации.

Заключение

Таким образом, на наш взгляд, концепция дистантного инфаркта миокарда правомочна: острое нарушение кровотока в бассейне ПКА на фоне хронической окклюзии ПМЖВ может приводить к развитию или усугублению ишемии миокарда в контрлатеральном бассейне. Неправильная интерпретация ангиографической картины, связанная с определением хронически окклюзированной ПМЖВ в качестве симптом-связанной коронарной артерии, может привести к неверной тактике – попытке ее реканализации вместо вмешательства на артерии-доноре. В этой связи, представляется рациональной тактика восстановления первым этапом кровотока в ПКА. Последующая стратегия в отношении хронической окклюзии ПМЖВ должна определяться по результатам проведения функциональных проб в отсроченном периоде.

Литература

1. Бокерия, Л.А., Беришвили, И.И. Хирургическая анатомия венечных артерий. – М.: Издательство НЦССХ им. А.Н. Бакулева РАМН, 2003. – 297 с.
2. Виллер, А.Г. Хирургическая эндоваскулярная реканализация венечных артерий и аутовенозных шунтов: Автореф. дис. докт. мед. наук. – М., 2008. – 38 с.
3. Демин, В.В., Долгов, С.А., Мурзайкина, М.М. и др. Реканализация хронических окклюзий коронарных артерий: важные условия достижения успеха // Международный журнал интервенционной кардиоангиологии. – 2016. – № 44. – С. 12–22.
4. Золотова-Костомарова, М.И. Клиника и патология инфаркта миокарда (клинико-анатом. исследование): Автореф. дис. ... канд. наук. – М., 1951. – 41 с.
5. Шабалкин, Б.В., Белов, Ю.В. Аневризмы задней стенки левого желудочка сердца // Кардиология. – 1984. – № 7. – С. 19–23.
6. ACC/AHA/SCAI 2005 guideline update for percutaneous coronary intervention // J. Am. Coll. Cardiol. 2006; 47; 1-121.
7. Aversano, T.A., Becker, L.C. Persistence of coronary vasodilatator reserve despite functionally significant flow reduction // Amer. J. Physiol. – 1985. – Vol. 248. – P. H403–H411.
8. Becker, L.C. Constriction of native coronary collaterals // Cardiovasc. Res. – 2000. – Vol. 47, № 2. – P. 217–218.
9. Fulton, W.F.M. The coronary arteries / Ed. Ch.C. Thomas. – Illinois: Springfield, 1963. – 149 p.
10. Hoye, A., Tanabe, K., Lemos, P.A. et al. Significant reduction in restenosis after the use of sirolimus-eluting stents in the treatment of chronic total occlusions // J. Am. Coll. Cardlol. – 2004. – Vol. 43. – P. 1954–1958.
11. Levin, D.C., Gardiner, G.A. Coronary arteriography in heart disease. – Third edition / Ed. E. Braunwald. – W.B. Saunders Co, Philadelphia, 1988. – P. 268-310.
12. Mansaray, M., Hynd, J.W., Vergroesen, J. et al. Measurment of coronary collateral flow and resistance in the presence of an open critical stenoses, and the response to intra-arterial thrombosis // Cardiovasc. Res. – 2000. – Vol. 47, № 2. – P. 359–366.
13. Meier, B. Total coronary occlusion: A different animal? // J. Amer. Coll. Cardiol. – 1991. – Vol. 17. – P. B 50-B 57.
14. Schaper, J., Weihrauch, D. Collateral vessel development in the porcine and canine heart // Collateral circulation / Eds. W. Schaper, J. Schaper. – Boston: Kluwer, 1993. – P. 65-102.
15. Stone, G.W., Rutherford, B.D., Marco, J. Current use of PCI in Europe. http://webcasts.prous.com/esc2006.
16. Suero, J.A., Marso, S.P., Jones, P.G. et al. Procedural outcomes and long-term survival among patients undergoing percutaneous coronary intervention of a chronic total occlusion in native coronary arteries: a 20-year experience // J. Am. Coll. Cardiol. – 2001. – Vol. 38. – P. 409–414.
17. Takano, M., Yamamoto, M., Mizuno, K. A retrograde approach for the treatment of chronic total occlusion in a patient with acute coronary syndrome // Int. J. Cardiol. – 2007. – Vol. 119. – P. 22–24.
18. Tanigawa, J., Petrou, M., Di Mario, C. Selective injection of the conus branch should always be attempted if no collateral filling visualises a chronically occluded left anterior descending coronary artery // Int. J. Cardiol. – 2007. – Vol. 115. – P. 126–127.
19. Topaz, O., Disciascio, G., Conoley, M.J. et al. Complete left main coronary artery occlusion: Angiographic evalution of collateral vessel patterns and assessment of hemodynamic correlates // Amer. Heart J. – 1991. – Vol. 121, № 2. – P. 450–456.
20. Werner, G.S., Fritzenwanger, M., Prochnau D. et al. Determinants of coronary steal in chronic total coronary occlusions donor artery, collateral, and microvascular resistance // J. Am. Coll Cardiol. – 2006. – Vol. 48. – P. 51-58.
21. Werner, G.S., Fritzenwanger, M., Prochnau, D. et al. Improvement of the primary success rate of recanalization of chronic total coronary occlusions with the Safe-Cross system after failed conventional wire attempts// Clin. Res. Cardiol. – 2007. – Vol. 96. – P. 489–496.

КОНТАКТНАЯ ИНФОРМАЦИЯ

105203, г. Москва, ул. Нижняя Первомайская, 70
e-mail: nmhc@mail.ru

ОСОБЕННОСТИ ГЕМОКОАГУЛЯЦИОННЫХ НАРУШЕНИЙ У БОЛЬНЫХ С СИНДРОМОМ КРИТИЧЕСКОЙ ИШЕМИИ НИЖНИХ КОНЕЧНОСТЕЙ НА ФОНЕ САХАРНОГО ДИАБЕТА

Дрожжин Е.В.[1], Кательницкий И.И.[2], Никитина Ю.В.[3], Зорькин А.А.[1], Мазайшвили К.В.[1]

[1] *БУ ВО ХМАО-Югры «Сургутский государственный университет», Сургут*
[2] *ФГБОУ ВПО «Ростовский государственный медицинский университет» Минздрава России, Ростов-на-Дону*
[3] *Сургутская городская клиническая больница, Сургут*

УДК: 616.718-005.4:616.379-008.64:615.38

Резюме

Лечение больных с критической ишемией является актуальными вопросом современной сосудистой хирургии в связи с неудовлетворительными результатами лечения. При сочетании критической ишемии и сахарного диабета в течение года у 40–50% больных выполняются ампутации с вероятностью летального исхода 20–25%. В статье рассмотрены результаты исследования системы гемостаза у 233 больных при критической ишемии в сочетании с сахарным диабетом и без него. При критической ишемии отмечено повышение уровня фибриногена, Д-димера, растворимых фибринмономерных комплексов, активности PAI-I, снижение активности протеина S и тромбомодулина ($p<0,05$). В группах с сахарным диабетом и без него различия активности PAI-I и протеина S не были статистически значимы. При критической ишемии нарушения в системе гемостаза соответствуют тромбофилии с недостаточностью активности естественных антикоагулянтов и снижением активности фибринолиза. Сахарный диабет оказывает потенцирующее влияние на лабораторные признаки тромбофилии.

Ключевые слова: облитерирующие заболевания нижних конечностей, критическая ишемия нижних конечностей, система гемостаза при критической ишемии, гемокоагуляция, атеротромбоз, сахарный диабет.

PECULIARITIES OF HEMOCOAGULATIVE DISORDERS IN PATIENTS WITH A SYNDROME OF CRITICAL LIMB ISCHEMIA IN COMBINATION WITH DIABETES MELLITUS

Drozzhin Ev.V., Katelnitskiy I.I., Nikitina J.V., Zorkin A.A., Mazaishvili K.V.

Treatment of patients with critical ischemia is an urgent issue of modern vascular surgery in connection with unsatisfactory results of treatment. When combined with critical ischemia and diabetes mellitus during the year, 40–50% of patients undergo amputations with a mortality rate of 20–25%. In the article the results of investigation of hemostasis system in 233 patients with critical ischemia in combination with diabetes mellitus and without it are considered. In critical ischemia, an increase in the level of fibrinogen, D-dimer, soluble fibrin monomer complexes, PAI-I activity, decreased activity of protein S and thrombomodulin ($p<0.05$) was noted. In groups with and without diabetes mellitus, the differences in the activity of PAI-I and protein S were not statistically significant. In critical ischemia, disorders in the hemostasis system correspond to thrombophilia with a deficiency in the activity of natural anticoagulants and a decrease in fibrinolysis activity. Diabetes mellitus has a potentiating effect on laboratory signs of thrombophilia.

Keywords: obliterating diseases of the lower limbs, critical limb ischemia, hemostasis system in critical ischemia, hemocoagulation, atherothrombosis, diabetes mellitus.

Одной из приоритетных задач здравоохранения является эффективная профилактика и лечение болезней системы кровообращения, прежде всего различных форм атеросклеротического поражения сосудистого русла. Распространенность в популяции облитерирующих заболеваний артерий нижних конечностей (ОЗАНК) оценивается от 2–3% в мире до 7% в России [5; 20]. Прогрессирование патологии сопровождается неизбежным нарастанием степени ишемии конечности, вплоть до развития критической ишемии (КИ), для которой характерен неблагоприятный прогноз, как в отношении качества жизни, так и в отношении выживаемости, особенно у больных с сахарным диабетом (СД) [6]. Так, развитие КИ на фоне СД сопровождается риском утраты конечности 40–50% и летального исхода 20–25% уже в течение 1 года после установления диагноза [13]. По многочисленным отечественным и зарубежным литературным данным даже своевременное выполнение высокотехнологичных реваскуляризирующих вмешательств существенно не меняет ситуацию: более 60% пациентов в ранние сроки подвергаются «большим» ампутациям, а рецидив КИ в течение первого года после реваскуляризации развивается у 80–90% пациентов, что во многом связано с развитием тромбозов зон реконструкции и реокклюзией [2; 4; 7; 14; 22]. Несмотря на существенные успехи в лечении больных с КИ, связанные прежде всего с совершенствованием технологий реваскуляризации, широким внедрением эндоваскулярных и гибридных хирургических технологий, проблема улучшения результатов лечения этой патологии продолжает оставаться актуальной [19].

Неудовлетворенность результатами реваскуляризирующих вмешательств при ОЗАНК и КИ привело к активному обсуждению роли фоновой патологии в развитии послеоперационных тромботических осложнений, прежде всего нарушений в системе гемостаза, обозначенных термином «тромбофилия». Установлено, что артериальные тромбозы возникают преимущественно в результате гемореологических, сосудисто-тромбоцитарных и метаболических (атеросклероз, сахарный диабет, гипергомоцистеинемия) нарушений, а венозные являются следствием преимущественно дефицита основных естественных антикоагулянтов: антитромбина III (ATIII), протеинов C и S (PC, PS), антифосфолипидный синдром характеризуется мультифокальным тромботическим поражением [1; 8]. Наряду с действием основных естественных антикоагулянтов активно обсуждается роль в регуляции системы гемостаза гликопротеина тромбомодулина (ТМН). С учетом того, что ТМН обладает двумя

антикоагулянтными функциями: стимулирует тромбин-зависимую активацию протеина С и непосредственно ингибирует прокоагулянтную активность тромбина, его дефицит может неблагоприятно влиять на равновесие в системе гемостаза и способствовать развитию тромботических осложнений, в т.ч. после выполнения реваскуляризации. В этой связи остается актуальным вопрос оптимального выбора схемы антитромботической профилактики и терапии, в т.ч при наличии фонового сахарного диабета [9; 10; 11], что требует детального изучения и мониторинга изменений в плазменном звене гемостаза, антикоагулянтной и фибринолитической системах [3; 14].

Цель исследования

Оценить изменения в параметрах различных звеньев системы гемостаза при выполнении артериальных реваскуляризаций у больных с ОЗАНК и КИ с фоновым сахарным диабетом и без него.

Материалы и методы

Исследование проводилось на базе отделении сосудистой хирургии БУ «Сургутская городская клиническая больница» и клинике госпитальной хирургии ФГБОУ ВО «Ростовский Государственный медицинский университет» Минздрава России в период 2009–2017 гг. и было проспективным, проведенным по единому протоколу. Критериям включения отвечали 318 пациентов с ОЗАНК атеросклеротической природы. Наличие ОЗАНК подтверждалось методами традиционной ангиографии и мультиспиральной КТ-ангиографии в сочетании с методом УЗДГ с ЦДК, которым оценивали гемодинамическую значимость нарушений кровотока. Степень ишемии конечности оценивали согласно классификации А.В. Покровского-Фонтейна. Во всех случаях были выполнены реваскуляризирующие вмешательства на различных сегментах конечностей, в том числе многоэтажные сосудистые реконструкции. В ряде случаев они сочетались с выполнением санационных этапных некрэктомий и «малых» ампутаций. Критериями исключения были наличие документированной клинически значимой коагулопатии, факт применения пероральных и парентеральных антикоагулянтов различного механизма действия в течение 2 недель перед госпитализацией, а также признаков активного неспецифического артериита. Кроме того, из исследования были исключены пациенты, у которых попытка проведения реваскуляризации оказалась неудачной. Неблагоприятным результатом артериальной реваскуляризации у больных с КИ считали развитие полиорганной недостаточности (ПОН) с летальным исходом, прогрессирование ишемических проявлений с последующим выполнением вынужденной ранней высокой ампутации конечности до выписки из стационара.

В зависимости от характера фоновой патологии больные были разделены на две группы: 1 группа – больные с КИ с фоновым СД, 115 человек (основная); 2 группа – больные с КИ без СД, 118 человек (сравнения). Группы были сопоставимы по основным эпидемиологическим и клиническим параметрам: полу, возрасту, причинам ОЗАНК, сопутствующей патологии (кроме СД), объемам реваскуляризации. Всего исследования системы гемостаза проведены у 233 человек. Контрольная группа (30 человек) включала лиц с ОЗАНК 1–2 ст. ишемии.

Коагуляционное звено гемостаза оценивали по параметрам: протромбиновое время по Квику (ПТ); международное нормализованное отношение (МНО); активированное частичное тромбопластиновое время (АЧТВ); тромбиновое время (ТВ), фибриноген. Антикоагулянтное звено гемостаза оценивали по параметрам: тромбомодулин (ТМН), антитромбин III (ATIII); протеин С(PC); протеин S(PS). Ингибиторы фибринолиза оценивали по параметрам: ингибитор тканевого активатора плазминогена (PAI-1); плазмин-α2-антиплазмин (PAP); активируемый тромбином ингибитор фибринолиза (TAFI). Дополнительно определяли концентрацию Д-димера и растворимых фибринмомномерных комплексов (РФМК), как показателей активации системы гемокоагуляции.

Для исследования применялись анализатор для исследования системы гемостаза: «CA-500» и комплект оборудования для исследований методом ИФА («Sysmex», Япония). Кровь забирали из локтевой вены натощак в вакуумные одноразовые пробирки с 3,8% цитратом натрия. Условия взятия, транспортировки, первичной обработки образцов проводились в соответствии с ГОСТ Р 53079.4-2008 «Обеспечение качества клинических лабораторных исследований». Исследование параметров гемостаза оценивали до лечения и после проведенной консервативной терапии.

Статистическая обработка проводилась методами вариационной статистики с использованием пакета прикладных программ Statistica 6.1 с учетом характера распределения показателей. При нормальном распределении для оценки значимости различий применяли t-критерий Стьюдента, при других формах распределения признака использовали непараметрический критерий Вилкоксона. Критический уровень значимости (p) при проверке статистических гипотез принимался за 0,05.

Результаты и их обсуждение

Для пациентов с КИ в сравнении с контрольной группой было отмечено статистически значимое повышение уровня фибриногена 4,9±0,26 г/л и 3,1±0,51 г/л ($p<0,03$), PAI-I 58,4±5,45 нг/мл и 43,8±7,11 нг/мл ($p<0,05$), снижение содержания PS 71,2±13,8% и 93±6,7% ($p<0,05$), ТМН 0,9±0,05 нг/мл и 2,37±0,11 нг/мл ($p<0,01$). Отмечено статистически значимое повышение содержания Д-димера до 3,88±1,62 мг/дл и РФМК до 4,1±1,93 мг/дл у больных с КИ против соответственно 1,23±1,01 мг/дл и 1,14±0,86 мг/дл ($p<0,05$). Таким образом, при КИ отмечается состояние тромбофилии, связанное с повышением уровня фибриногена, недостаточностью активности естественных антикоагулянтов PS и ТМН, а также сниже-

нием фибринолитической активности за счет повышения активности PAI-I на фоне существенного увеличения концентрации продуктов деградации фибрина.

Исследование основных параметров системы гемостаза в зависимости от фоновой патологии (СД) представлено в таблице 1.

Особенностью нарушений в системе гемостаза у больных с сочетанием КИ и СД были статистически значимо более выраженные отклонения показателей, характеризующих тромбофилическое состояние у пациентов с КИ в целом: повышение уровня фибриногена, Д-димера и РФМК, снижение концентрации ТМН. Содержание PAI-I в группе пациентов с КИ на фоне СД было выше, а содержание PS – ниже, чем в группе с КИ без СД, однако эти различия не были статистически значимы. В целом это может быть обусловлено более выраженными ишемическими нарушениями в конечности за счет сочетания макро- и микроангиопатии, а также более значимыми воспалительно-некротическими изменениями, характерными для «инфицированной диабетической стопы», что сопровождается пролонгированными во времени процессами фибринации-дефибринации тканей и коагулопатии потребления.

Полученные нами данные в целом согласуются с проведенными ранее исследованиями, хотя специально коагуляционные показатели у больных с КИ на фоне СД не изучались. Так, J.K. Park et al., анализируя состояние системы гемостаза у больных с КИ отметили прямую зависимость прогрессирования некротических изменений в конечности от повышения уровня волчаночного антикоагулянта и снижения концентрации протеинов С и S [21]. Существенный дисбаланс фибринолитического потенциала при КИ с повышением концентрации PAI-I отмечен в работе P. Chandy et al., при этом продемонстрирована нормализация этого показателя в случае успешного терапевтического ангиогенеза [12]. Кроме того, после реваскуляризации регистрируется повышенное содержание комплекса тромбин-антитромбин [15], тканевого фактора и фибриногена [15; 17], что ассоциируется с развитием ранних тромбозов зон реконструкции и формированием рестенозов. Повышение Д-димера свидетельствует о гиперкоагуляции и является предиктором прогрессирования ОЗАНК и риска развития тромботических осложнений в период до 4 лет от диагностики [16]. Вместе с тем, некоторые авторы отмечают недостаточный уровень разработанности вопроса нарушений системы гемостаза при выполнении реваскуляризирующих вмешательств, что требует проведения дальнейших исследований [23] а любые новые данные могут стать обоснованием применения индивидуализированной профилактики тромботических осложнений при выполнении реваскуляризирующих вмешательств у больных с КИ [18].

Табл. 1. Показатели системы гемостаза у больных КИ при наличии и отсутствии фонового СД

Показатели	Реф. значения	Группа 1		Группа 2		p<
		M	±m	M	±m	
ПТ, %	70–130	107,9	11,6	105,6	12,11	
АЧТВ, сек.	26–40	37,1	4,11	38,4	3,24	
ТВ, сек.	14–21	18,4	1,01	18,1	0,94	
МНО, у.е.	0,8–1,3	1,02	0,02	1,01	0,02	
Фибриноген, г/л	2–3,9	5,1	0,2	4,4	0,3	0,05
ТМН, нг/мл	2,39–7,9	0,84	0,04	0,95	0,06	0,05
ATIII, %	75–125	90,4	10,8	92,2	14,9	
PC, %	70–140	100,8	14,4	101,3	16,8	
PS, %	59–118	70,3	12,9	72,2	14,8	
PAI-I, нг/мл	7,0–43,0	60,4	9,7	56,4	11,2	
PAP, нг/мл	0–514,0	60,9	6,1	61,2	6,41	
TAFI, %	40,0–250,0	100,7	3,2	101,1	3,8	
Д-димер, мг/дл	<3,0	5,07	1,11	2,69	1,21	0,05
РФМК, мг/дл	<4,0	4,3	1,67	3,75	2,12	0,05

Выводы

1. У больных с КИ отмечается нарушения в системе гемостаза, характерные для тромбофилии: статистически значимые повышение уровня фибриногена, недостаточность активности естественных антикоагулянтов PS и ТМН, снижение фибринолитической активности.
2. Маркерами тромбофилии при КИ могут быть показатели Д-димера и РФМК.
3. Сахарный диабет у больных КИ оказывает потенцирующее влияние на лабораторные признаки тромбофилии, кроме показателей PAI-I и PS.
4. Полученные данные могут быть использованы для разработки целенаправленной, в том числе таргетной коррекции нарушений системы гемостаза для улучшения результатов реваскуляризации конечности у больных с КИ.

Литература

1. Баркаган, З.С. Диагностика и контролируемая терапия нарушений гемостаза./ З.С. Баркаган, А.П. Момот. – М.: Ньюдиамед, 2001. – 296 с.
2. Бокерия, Л.А. Актуальные проблемы хирургического лечения больных с критической ишемией нижних конечностей — пути решения (состояние проблемы). / Л.А. Бокерия, М.Б. Темрезов, В.И. Коваленко, М.Х. Борсов, Р.С. Булгаров, И.Н. Альбориев. //Анналы хирургии. – 2011. – № 1. – С. 5–9.
3. Дрожжин, Е.В. Динамика изменений в фибринолитической системе гемостаза у больных с синдромом критической ишемии нижних конечностей. / Е.В. Дрожжин, Ю.В. Никитина, О.Н. Сидоркина, Д.А. Федоров //Современные проблемы науки и образования. – 2012. – № 6. – С. 194–194.
4. Затевахин, И.И. Отдаленные результаты открытых и эндоваскулярных операций в коррекции окклюзионно-стенотических поражений артерий бедренно-подколенного сегмента. / И.И. Затевахин, В.Н. Шиповский, В.Н. Золкин, И.Ю. Богомазов, Ш.Р. Джуракулов. //Ангиология и сосудистая хирургия. – 2011. – Т.17. – № 3. – С. 59–62.
5. Зудин, А.М. Эпидемиолгические аспекты хронической критической ишемии нижних конечностей. / А.М. Зудин, М.А. Засорина, М.А. Орлова //Хирургия. – 2014. – № 10. – С. 91–95.
6. Коваленко, В.И. Факторы риска тромботических осложнений у больных с критической ишемией нижних конечностей. / В.И. Коваленко, М.Б. Темрезов, Л.Г. Климович, М.Х. Борсов.//РМЖ. – 2012. – № 1. – С. 34–37.

7. Кошкин, В.М. Стратегия и тактика консервативной терапии больных хроническими облитерирующими заболеваниями артерий нижних конечностей./ В.М. Кошкин, Ю.М. Стойко.//Ангиология и сосудистая хирургия. – 2005. – Т.11. – № 1. – С. 132–136.
8. Морозов, Ю.А. Антитромбин III и эффективность традиционной антитромботической терапии. /Ю.А. Морозов. // Тромбоз. Гемостаз. Реология. – 2012. – № 4. – С. 28–32.
9. Петухов, Е.Б. Гемореологические проблемы при хронической артериальной недостаточности нижних конечностей. / Е.Б. Петухов, М.Р. Кузнецов, А.И. Федин, А.О. Вирганский, В.Ф. Кузнецова, К.В. Комов, С.А. Тепляков, Е.А. Холопова, А.В. Сизарев, О.П. Лисенков, Т.М. Ибрагимов. //Ангиология и сосудистая хирургия. – 2009. – Т.15. – №2. – С.13–18.
10. Покровский, А.В. Интраоперационное применение низкомолекулярных гепаринов при реконструктивных сосудистых операциях. / А.В. Покровский, В.С. Демидова, М.И. Титова, В.Н. Гонтаренко, Е.А. Бурцева. //Ангиология и сосудистая хирургия. – 2008. – Т.14. – №3. – С. 11–17.
11. Швальб, П.Г. Консервативное лечение заболеваний периферических сосудов. / Под ред. П.Г. Швальба, Д.Р. Ракиты. – Рязань: Полиграф, комбинат «Тигель». 2008. 91 с.
12. Chudý, P. Therapeutic angiogenesis improves fibrinolytic imbalance in patients with critical limb ischemia. / P. Chudý, D. Chudá, J. Ivanková, I. Sinák, R. Talapková, J. Staško, P. Kubisz. //Blood Coagul. Fibrinolysis. - 2014. – Vol. 25(2). – P. 156–160.
13. Elsayed, S. Critical limb ischemia. / S. Elsayed, L.C. Clavijo.//Cardiol. Clin. – 2015. – Vol. 33 (1). – P. 37–47.
14. Hess, C.N. A Structured Review of Antithrombotic Therapy in Peripheral Artery Disease With a Focus on Revascularization: A TASC (InterSociety Consensus for the Management of Peripheral Artery Disease) Initiative. / C.N. Hess, L. Norgren, G.M. Ansel, W.H. Capell, J.P. Fletcher, F.GR. Fowkes, A. Gottsäter, K. Hitos, M.R. Jaff, J. Nordanstig, W.R. Hiatt.//Circulation. – 2017. – Vol. 135 (25). – P. 2534–2555.
15. Kęsik, J.J. The changes of plasma thrombin-antithrombin complex in the patients with peripheral arterial disease undergoing surgical revascularization. / J.J. Kęsik, J. Wroński, M. Feldo, P. Terlecki, T. Zubilewicz.// Pol. Przegl. Chir. – 2013. – Vol. 85 (11). – P. 638–643.
16. Kleinegris, M.C. D-dimer as a marker for cardiovascular and arterial thrombotic events in patients with peripheral arterial disease. A systematic review. / M.C. Kleinegris, H. Cate ten, A.J. Cate-Hoek ten.//Thromb. Haemost. – 2013. – Vol. 110 (2). – P. 233–243.
17. Kotschy, D. Tissue factor and other hemostatic parameters in patients with advanced peripheral artery disease after endovascular revascularization – search for hemostatic factors which indicate restenosis./ D. Kotschy, M. Kotschy, P. Socha, L. Masłowski, J. Kwapisz, N. Żuk, J. Dubis, M. Karczewski, W. Witkiewicz. // Adv. Clin. Exp. Med. – 2015. – Vol. 24 (1). – P. 93–98.
18. Lüscher, T.F. Individualized antithrombotic therapy./ T.F. Lüscher, J. Steffel.//Hamostaseologie. – 2016. – Vol. 36 (1). – P. 26–32.
19. Miyahara, T. Long-term results of treatment for critical limb ischemia. / T. Miyahara, M. Suhara, Y. Nemoto, T. Shirasu, M. Haga, Y. Mochizuki, et al.//Ann. Vasc. Dis. – 2015. – Vol. 8. – P. 192–197.
20. Nehler, M.R. Epidemiology of peripheral arterial disease and critical limb ischemia in an insured national population. / M.R. Nehler, S. Duval, L. Diao, B.H. Annex, W.R. Hiatt, K. Rogers, et al.//J. Vasc. Surg. – 2014. – Vol. 60. – P. 686–695.
21. Park, J.K. Aging, hypercoagulability, and leg necrosis in critical limb ischemia./ J.K. Park, D.S. Bae, Y.H. Kim, K.J. Shin. // Ann.Vasc.Surg. – 2015. – Vol. 29(2). – P. 227–236.
22. Pua, U. Angioplasty in Critical Limb Ischaemia: One-year Limb Salvage Results. / U. Pua, D.E. Wong.//Ann. Acad. Med. Singapore. – 2008. Vol. 37 (3). – P. 224–226.
23. Rayt, H.S. Coagulation, Fibrinolysis, and Platelet Activation Following Open Surgical or Percutaneous Angioplasty Revascularization for Symptomatic Lower Limb Chronic Ischemia. / H.S. Rayt, L. Merker, R.S. Davies.//Vasc. Endovascular Surg. – 2016. – Vol. 50 (3). – P. 193–201.

КОНТАКТНАЯ ИНФОРМАЦИЯ

e-mail: az_99@mail.ru

ДИФФЕРЕНЦИРОВАННЫЙ ПОДХОД К ХИРУРГИЧЕСКОМУ ЛЕЧЕНИЮ АНОМАЛИИ КИАРИ 1 ТИПА И СИРИНГОМИЕЛИИ

Зуев А.А., Костенко Г.В.
Национальный медико-хирургический Центр имени Н.И. Пирогова, Москва

УДК: 616.831/832-007.235-089

Резюме

Проанализированы результаты лечения пациентов с аномалией Киари 1 типа и сирингомиелией и определена оптимальная тактика лечения больных с данной патологией.

Материалы и методы: с января 2012 по декабрь 2016 г. проведено лечение 304 пациента с сирингомиелией и аномалией Киари 1 типа, из них прооперированы 141 человек. Средний возраст пациентов составил 56±8 лет. Средний срок болезни до обращения за медицинской помощью – 75±82 месяца. В исследовании приняло участие 58 мужчины и 83 женщины. Пациентам был проведен подробный неврологический осмотр до операции, после операции и каждые последующие 6-12 месяцев. Максимальный срок наблюдения за оперированными пациентами составил 3,8 года, минимальный – 6 месяцев (медиана – 1,4 лет).

Результаты: 141 пациенту было выполнена субокципитальная краниэктомия, которая включала в себя большое затылочное отверстие, диаметром около 3 см, ламинэктомию С1. При проведении ревизии арахноидальной оболочки большой затылочной цистерны после вскрытия ТМО арахнопатия 1 типа по Klekamp выявлена у 44 пациентов (31,2%), арахнопатия 2 типа – у 19 (13,5%). Этим пациентам выполнили рассечение спаек и восстановление ликворотока по задней поверхности мозжечка и спинного мозга. В 12 (8,5%) наблюдениях потребовалось шунтирование IV желудочка. У 78 (55,3%) больных при отсутствии арахнопатии (0 тип по Klekamp) вскрытия паутинной оболочки не требовалось. Резекцию миндалин мозжечка выполнили всего у 6 (4,3%) больных, в случае когда они опускались до уровня С2 позвонка и ниже и значительно затрудняли ток ликвора. 2 (1,4%) пациентам с сопутствующей гидроцефалией помимо субокципитальной декомпрессии выполнили вентрикуло-атриальное шунтировнаие. Двум (1,4%) пациентам с сопутствующей базилярной импрессией была выполнена одномоментная трансназальная эндоскопическая резекция зуба С2 позвонка, субокципитальная краниэктомия, резекция дужки С1, окципитоспондилодез.

Заключение: накопленный опыт позволяет считать, что во время и по показаниям выполненные субокципитальная краниоэктомия, резекция дужки С1 с последующей пластикой ТМО и восстановлением ликвородинамики в кранио-вертебральной области является эффективным методом лечения сирингомиелии, ассоциированной с аномалией Киари 1 типа.

Ключевые слова: аномалия Киари 1 типа, сирингомиелия, ликвородинамика, арахнопатия.

DIFFERENTIATED APPROACH TO SURGICAL TREATMENT OF CHIARI ANOMALY OF TYPE 1 AND SYRINGOMYELIA

Zuev A.A., Kostenko G.V.

Purpose: To analyze the results of treatment of patients with Chiari type 1 anomaly and syringomyelia and to determine the optimal treatment tactics for patients with this pathology.

Materials and methods: During the period from January 2012 to December 2016, 304 patients with syringomyelia and Chiari anomaly of type 1 were treated, 141 of them were operated. The average age of the patients was 56±8 years. The average period of illness before seeking medical help is 75±82 months. 58 men and 83 women participated in the study. Patients underwent a detailed neurological examination prior to surgery, after the operation and every 6-12 months thereafter. The maximum follow-up period for operated patients was 3.8 years, the minimum - 6 months (median - 1.4 years).

Results: 141 patients underwent suboccipital craniectomy, which included a large occipital foramen, about 3 cm in diameter, and C1 laminectomy. During the revision of the arachnoid shell of the large occipital tank after opening of the TMO, Type 1 arachopathy according to Klekamp was detected in 44 patients (31.2%), type 2 arachnopathy in 19 (13.5%). These patients were dissected adhesions and recovered liquor on the posterior surface of the cerebellum and spinal cord. Twelve (8.5%) observations required shunting of the IV ventricle. In 78 (55.3%) patients in the absence of arachnopathy (0 type according to Klekamp), a necrosis of the arachnoid was not required. Resection of the tonsils of the cerebellum was performed in only 6 (4.3%) patients, when they fell to the C2 level of the vertebra and below and significantly complicated the cerebrospinal fluid flow. 2 (1.4%) patients with concomitant hydrocephalus performed subcccital decompression performed ventriculo-atrial shunt. Two (1.4%) patients with concomitant basilar impression were subjected to one-stage transnasal endoscopic resection of the C2-vertebra tooth, suboccipital craniectomy, resection of the C1 arch, occipitospondylodesis.

Conclusion: The accumulated experience makes it possible to consider that during and after the indications performed suboccipital craniectomy, resection of the C1 arch, followed by the plasticization of TMO, and the restoration of the liquorodynamics in the cranio-vertebral region is an effective method of treating syringomyelia associated with the Chiari type 1 anomaly.

Keywords: anomaly of Chiari type 1, syringomyelia, liquorodynamics, arachnopathy.

Самой частой причиной развития сирингомиелии у взрослых является аномалия Киари 1 типа. Это врожденная патология развития ромбовидного мозга, проявляющаяся несоответствием объема задней черепной ямки (ЗЧЯ) и мозговых структур, находящихся в этой области, что приводит к опущению ствола головного мозга и миндалин мозжечка в большое затылочное отверстие и ущемлению их на этом уровне. Аномалия Киари (АК) и сирингомиелия (СМ) – два заболевания, которые могут протекать независимо друг от друга, однако сочетание их встречается нередко и может принципиально изменить тактику лечения таких пациентов. Частота возникновения АК в популяции, по данным разных авторов, составляет от 3 до 8 на 100 000 населения и в 62–80% наблюдений сопровождается развитием СМ на разных уровнях спинного мозга [1]. Клиническая картина у этих пациентов складывается из проявлений АК и СМ, однако нередко на первый план выходят симптомы СМ, что создает определенные трудности в диагностике заболеваний и определении оптимальных методов лечения.

В настоящее время в литературе можно встретить множество методов лечения этих заболеваний, основанных на разных теориях, объясняющих причины появления и прогрессирования СМ. Несмотря на это, ни одна из теорий в отдельности не может полностью объяснить все клинические и патофизиологические аспекты этого состояния, и требуется дальнейшее изучение патогенетических аспектов формирования кист в спинном мозге. По современным представлениям прогрессирование сирингомиелии при АК связано с обструкцией ликвора в субарахноидальном пространстве в области большого затылочного отверстия (БЗО). Во время систолы головной мозг, за счет наполнения кровью, увеличивается в размерах, а систолическая пульсовая волна передается

внутричерепной спинномозговой жидкости. Таким образом, происходит движение ликвора от базальных цистерн к верхним отделам позвоночного канала. При нарушении тока ликвора в области БЗО, миндалики мозжечка во время каждой систолы смещаются вниз, в результате работая как «поршень» на частично отграниченную СМЖ в спинном мозге, и генерируют систолическую волну в ней, которая, в свою очередь, влияет на ткань спинного мозга [6]. Резкая компрессия спинного мозга, продольное движение жидкости в сирингомиелической полости и проталкивание спинномозговой и межклеточной жидкостей в вещество спинного мозга под давлением с каждой пульсовой волной и является основной причиной прогрессирования сирингомиелии у этих больных [2]. В связи с этим, восстановление ликвородинамики в области краниовертебрального перехода является главной целью хирургического лечения. Однако и здесь существует множество нерешенных вопросов – на какие симптомы обращать внимание при выборе хирургической тактики, какие результаты лечения признавать удовлетворительными, как проводить лечение пациентам с АК, СМ и базилярной импрессией и др.? Основываясь на нашем опыте лечения таких пациентов, мы постарались дать ответы на некоторые из этих вопросов.

Материалы и методы

За период с января 2012 по декабрь 2016 года проведено лечение 304 пациента с сирингомиелией и аномалией Киари 1 типа, из них прооперированы 141 человек. Средний возраст пациентов составил 56±8 лет. Средний срок болезни до обращения за медицинской помощью – 75±82 месяца. В исследовании приняло участие 58 мужчины и 83 женщины. Пациентам был проведен подробный неврологический осмотр до операции, после операции и каждые последующие 6–12 месяцев. Максимальный срок наблюдения за оперированными пациентами составил 3,8 года, минимальный – 6 месяцев (медиана – 1,4 лет). У 65% пациентов заболевание манифестировало диссоциированными расстройствами чувствительности, у 37,1% – болью в шейно-затылочной области, у 8,9% – пирамидной симптоматикой, у 1,6% – гипертензионной. Однако на момент госпитализации большинство пациентов имели все перечисленные симптомы. Всем больным на дооперационном этапе была выполнена МРТ головного мозга и всех отделов спинного мозга, в последующем исследование проводилось каждые 6–12 месяцев. Некоторым пациентам с сопутствующей аномалией кранио-вертебральной области (базиллярная импрессия, платибазия, ассимиляция С1 и др.) была выполнена компьютерная томография.

Кардиосинхронизированную фазоконтрастную МР в предоперационном периоде выполнили 48 (34%) пациентам в том случае, когда нужно было подтвердить наличие блока ликвородинамики в кранио-вертебральной области. Это исследование было особенно полезным для пациентов, перенесших декомпрессию ранее, чтобы решить, будет ли оправданным проведение повторной процедуры.

Показанием к операции у всех больных считали наличие неврологической симптоматики, связанной с сирингомиелий, и ее прогрессирование, а так же головная боль, возникающая в результате вклинения миндаликов мозжечка, существенно нарушающая качество жизни пациента. Наличие АК и СМ при отсутствии клинических проявлений заболеваний, не являлись показанием к операции, независимо от глубины смещения миндаликов мозжечка, а так же размеров и локализации сирингомиелической кисты. Таким пациентам проводили поддерживающую консервативная терапия и динамическое наблюдение.

Все операции выполнены одним хирургом в положении пациентов полусидя (89,6%) и лежа на животе (10,4%). После разреза кожи в затылочной области длиной 4–5 см, выполняли субокципитальную краниэктомию, которая включала в себя большое затылочное отверстие, диаметром около 3 см, ламинэктомию С1.

ТМО вскрывали Y-образным разрезом. Паутинную оболочку большой затылочной цистерны на этапе вскрытия ТМО старались не повреждать, после чего проводили

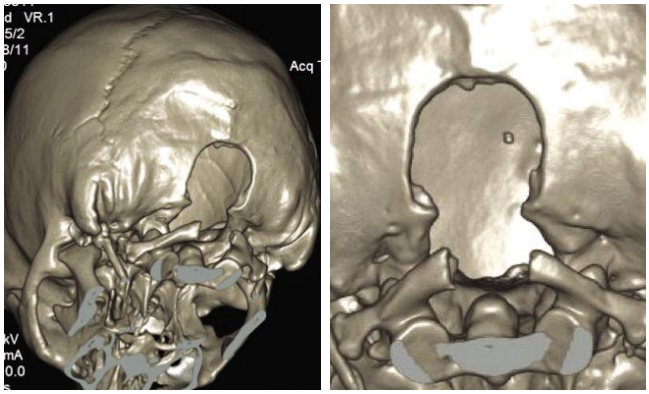

Рис. 1. Объем достаточной костной резекии при аномалии Киари 1 типа. КТ костей черепа с последующей 3D реконструкцией

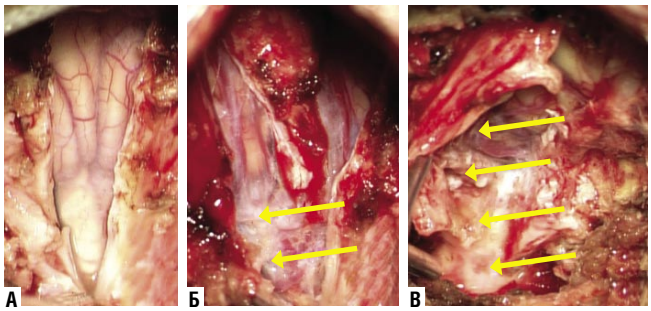

Рис. 2. Интраоперационные фото. А – после вскрытия ТМО арахнопатии не выявлено (0 тип по Klekamp), Б – небольшое количество арахноидальных спаек (указаны стрелками) в области краниовертебрального перехода (1 тип по Klekamp), В – выраженный спаечный процесс, отделить ТМО от арахноидальной оболочки и поверхности мозга очень сложно, отверстие Мажанди «запаяно» (2 тип по Klekamp)

ее ревизию на предмет арахнопатии и спаек. В случае выявления признаков арахнопатии (1 и 2 тип по Klekamp) большую затылочную цистерну вскрывали, спайки арахноидальной оболочки с мозжечком, продолговатым мозгом и спинным мозгом рассекали, восстанавливали ликвороциркуляцию по задней поверхности мозжечка и проводили ревизию отверстия Мажанди.

У больных с выраженными рубцами паутинной оболочки, рассечение их было ограничено средней линией, чтобы получить связь между внутричерепным субарахноидальным пространством и пространством спинного мозга. Рассечение не выполнялось в поперечном направлении, чтобы избежать травматизации спинного мозга или мелких сосудов.

Если миндалины мозжечка опускались до уровня С2 позвонка и ниже, производили их субпиальную резекцию. Некоторым пациентам в связи с расширением IV желудочка на этом этапе имплантированы вентрикуло-субарахноидальные шунты. Далее выполнялась пластика ТМО в области кранио-вертебрального перехода. Для этого у всех пациентов мы использовали искусственные оболочки (Gore, DuraForm, SeamDura, DuraPair и др.). Данный материал использовался для снижения риска рецидива ликвородинамических нарушений на фоне послеоперационных сращений ТМО с поверхностью мозжечка. У некоторых больных, если позволяла толщина затылочной кости, выполняли пластику дефекта в ней титановым имплантом. Это позволяет уменьшить спаечный процесс снаружи от оболочки и устранить фактор сдавления арахноидального пространства отечными мышцами.

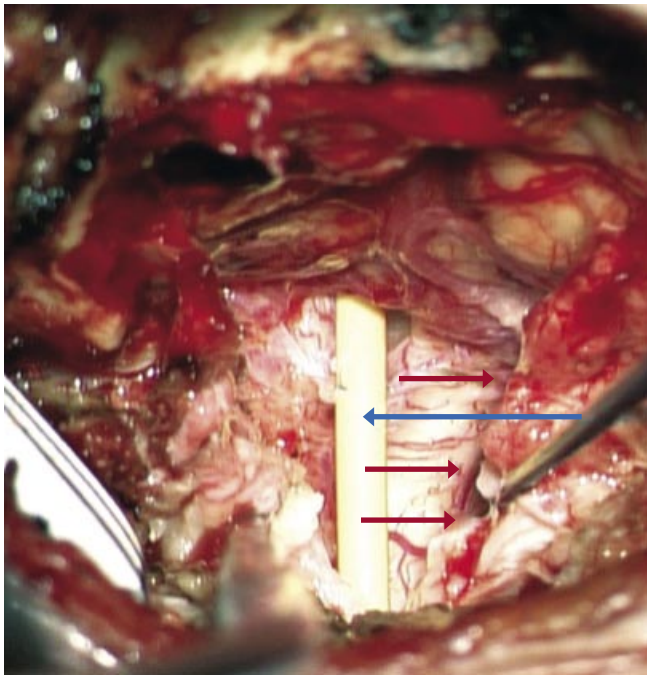

Рис. 3. Интраоперационная фотография. Произведено рассечение спаек (арахнопатия 2 типа), отделение от ТМО мозга по его задней поверхности (показано красными стрелками), открыто отверстие Мажанди, через него в полость IV желудочка установлен вентрикуло-цистернальный шунт

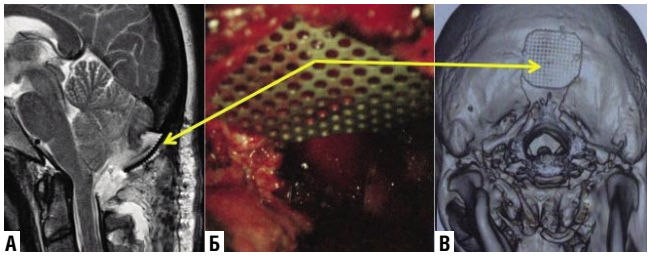

Рис. 4. Закрытие дефекта черепа в затылочной области титанов импортном. А – послеоперационная МРТ, Б – интраоперационная фотография, В – послеоперационная КТ. Пластина на томограмма указана стрелками

Особое внимание так же уделяли тщательному ушиванию мышц. Небольшой по протяженности разрез (4–5 см), не доходящий до наружного затылочного выступа, позволяет произвести полную герметизацию раны с помощью мышечного слоя.

В раннем послеоперационном периоде большинству больных выполняли МРТ головного мозга для исключения очагов кровоизлияния, ишемии головного мозга. Дальнейшие исследования проводились спустя 4-6 месяца, затем через 6–12 месяцев, далее ежегодно. Тогда же проводили оценку клинических симптомов и результатов хирургического лечения. Т.к. показанием к операции являлось прогрессирование клинических симптомов заболевания, то результаты лечения признавались удовлетворительными в случае стабилизации или улучшения состояния пациента.

Результаты

Аномалия Киари 1 типа нередко сочетается с другими мальформациями развития кранио-вертебральной области. В нашей серии наблюдений гиперостоз затылочной кости, платибазия, базиллярная импрессия, ассимиляция С1, аномалия Киппеля-Фейля и др. встретились у 63 (44,7%) пациентов.

При проведении ревизии арахноидальной оболочки большой затылочной цистерны после вскрытия ТМО арахнопатия 1 типа по Klekamp выявлена у 44 пациентов (31,2%), арахнопатия 2 типа – у 19 (13,5%). Этим пациентам выполнили рассечение спаек и восстановление ликворотока по задней поверхности мозжечка и спинного мозга. В 12 (8,5%) наблюдениях потребовалось шунтирование IV желудочка. У 78 (55,3%) больных при отсутствии арахнопатии (0 тип по Klekamp) вскрытия паутинной оболочки не требовалось.

Резекцию миндалин мозжечка выполнили всего у 6 (4,3%) больных, в случае когда они опускались до уровня С2 позвонка и ниже и значительно затрудняли ток ликвора.

2 (1,4%) пациентам с сопутствующей гидроцефалией помимо субокципитальной декомпрессии выполнили вентрикуло-атриальное шунтировнаие.

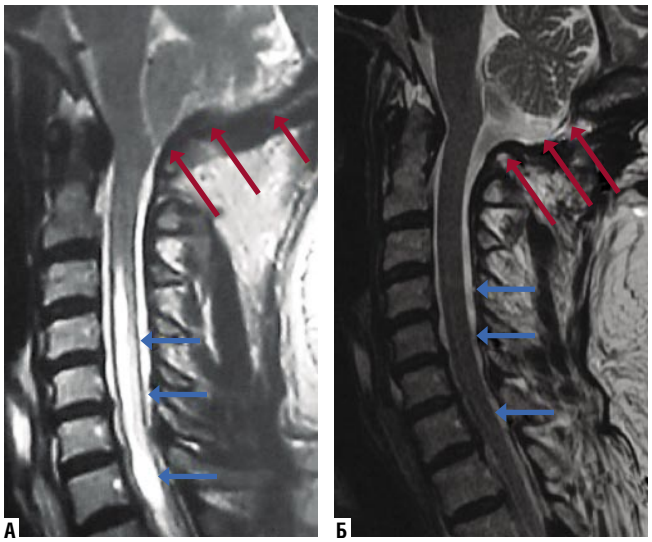

Рис. 5. Т2-взвешенные МР томограмма пациента с аномалией Кари 1 типа и сирингомиелией до операции (А) и через 4 месяца после нее (Б). Красными стрелками указана зона декомпрессии, синими – исчезновение сирингомиелии

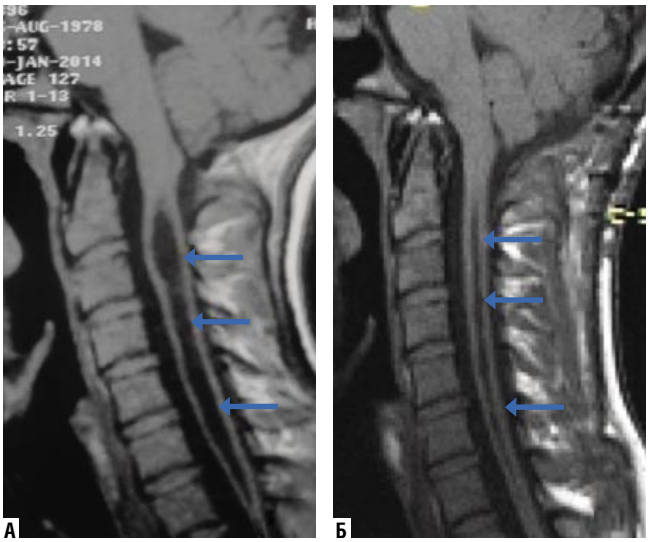

Рис. 6. Т1-взвешенные МР томограмма пациента с аномалией Кари 1 типа и сирингомиелией до операции (А) и через 4 месяца после нее (Б). Сирингомиелическая полость значительно уменьшилась в размерах (указана стрелками)

Двум (1,4%) пациентам с сопутствующей базилярной импрессией была выполнена одномоментная трансназальная эндоскопическая резекция зуба С2 позвонка, субокципитальная краниэктомия, резекция дужки С1, окципитоспондилодез.

При контрольном МР исследовании через 4 месяца СМ исчезла у 28 (19,9%) пациентов, уменьшилась у 91 (64,5%), осталась без изменения у 22 (15,6%).

Через 1 год после операции произведена оценка состояния 100 (70,9%) пациентов (на осмотр явились 86 пациентов, состояние 14 оценено дистанционно). У 36 больных (36%) заболевание перестало прогрессировать, у 60 (60%) пациента отмечен частичный или полный регресс предоперационной неврологической симптоматики. Только у 4 (4%) пациентов заболевание продолжало прогрессировать. Этим больным спустя 4–12 месяцев после субокципитальной декомпрессии для оценки ликвородинамики выполнена кардиосинхронизированная фазоконтрастная МРТ области кранио-вертебрального перехода. Данных за блок ликвора не получено ни у одного пациента, в связи с чем, для стабилизации неврологических симптомов им выполнено сиринго-субарахноидальное шунтирование.

За время наблюдения у оперированных пациентов рецидива нарушений ликвородинамики на кранио-вертебральном уровне не выявлено.

Ранние послеоперационные осложнения развились у 3 (2,1%) пациентов: у 1 (0,6%) – раневая ликворея, у 2 (1,6%) – асептический менингит (причем у обоих пациентов была использована оболочка для пластики ТМО одной фирмы). Приходящее ухудшение состояния (усиление головной боли, метеочувствительность) было выявлено у 13 (9%) пациентов. К концу 1-го месяца после операции данная симптоматика регрессировала.

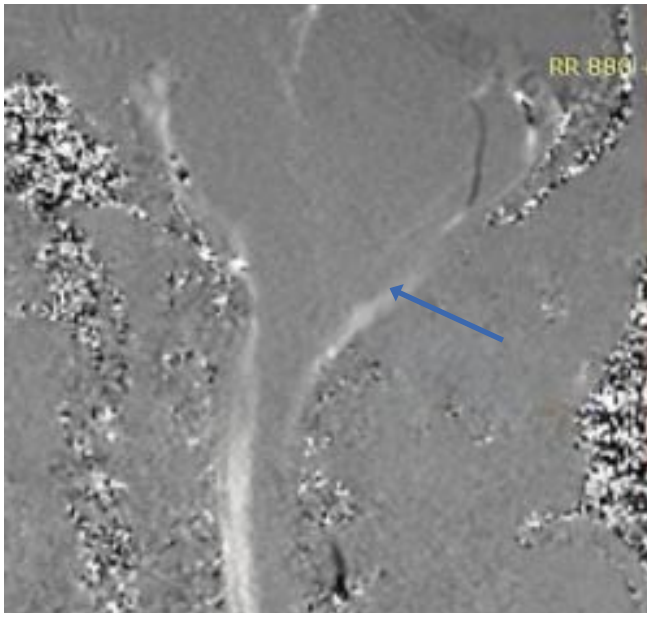

Рис. 7. Кардиосинхронизированная фазоконтрастная МРТ для оценки ликвородинамики на уровне кранио-вертебрального перехода у пациента через 4 месяца после выполненной субокципитальной декомпрессии. Стрелкой указан ток ликвора по задней поверхности миндалин мозжечка (что свидетельствует об адекватной декомпрессии)

У 4 пациентов (2,8%) при контрольных МРТ головного мозга выявлены признаки псевдоменингоцеле, которые не сопровождались никакими неврологическими симптомами, не приводили к косметическим нарушениям и не требовали изменения тактики лечения.

Летальных исходов не было.

Обсуждение. Учитывая доступность МРТ исследования в нашей стране, диагностика АК и СМ не представляет

сложностей. Однако зачастую происходит гипердиагностика. До настоящего времени все еще остается спорной величина клинически значимого смещения миндалин мозжечка. У взрослых пациентов 5 мм считается патологичным, в то время как у детей на фоне роста мозжечка это может быть физиологическое смещение [3]. Так же нарушение ликвородинамики на кранио-вертебральном уровне может быть обусловлено костной аномалией без смещения мозжечка (аномалия Киари 0 типа). В «спорных» случаях необходимо проводить фазоконтрастную МРТ и оценивать ликвородинамику в этой области [4].

Учитывая, что клинические проявления заболеваний многообразны, важно вычленить основные симптомы и оценить их динамику. По данным многих авторов, наличие аномалии Киари и выраженной сирингомиелии при отсутствии клинических проявлений и прогрессирования заболевания не являются показанием к операции [5; 6; 7]. Несмотря на то, что субокципитальная декомпрессия широко применяется для лечения АК 1 типа, нет единого алгоритма проведения этой манипуляции [8; 9; 10; 11]. Операция Гарднера состояла из широкой краниоэктомии ЗЧЯ, открытия IV желудочка, пломбирования обекса кусочком мышцы и оставления ТМО открытой. Автор сообщил о 5 летальных исходах после 74 операций [2]. Аналогичные показатели летальности и ухудшения состояния пациентов привели других хирургов к выбору менее инвазивных процедур, таких как сохранение паутинной оболочки нетронутой после вскрытия ТМО, надрез только внешнего слоя оболочки, или даже ограничение операции костной декомпрессией [12]. Оптимальная, на наш взгляд, техника операции описана выше. Однако решение об объеме операции должен принимать хирург в каждом конкретном случае. При наличии данных МРТ порок может быть подробно проанализирован, учтены все анатомические особенности и спланирована операция. Сложность принятия этого решения заключается в редкости данных заболеваний.

По современным представлениям, дренирование сирингомиелической кисты является симптоматическим временным лечением, поэтому прибегать к нему нужно как можно реже. В нашей серии наблюдений только 4 пациентам, у которых СМ продолжала прогрессировать, потребовалось проведение данной процедуры. Рассматривать вопрос о шунтировании сиринкса имеет смысл не ранее чем через 4 месяца после субокципитальной декомпрессии [11; 13].

Редкость заболевания и, как следствие, низкая информированность неврологов и нейрохирургов о патогенезе заболевания, методах лечения и возможных исходах приводят к тому, что некоторые пациенты годами не оперируются, и в результате становятся глубокими инвалидами. С другой стороны, нередко мы сталкиваемся с последствиями «неоправданных» операций, выполненных при отсутствии показаний к ним, или операций, выполненной не в полном объеме. В результате у некоторых докторов формируется представление о «неоперабельности» или «бессмысленности» хирургического лечения. Как показывает наше исследование, при выявлении показаний к операции и проведении достаточного объема хирургического лечения хороших результатов можно достигнуть более чем у 90% пациентов при минимальных показателях осложнений и нулевой летальности.

Заключение

Накопленный опыт позволяет считать, что во время и по показаниям выполненные субокципитальная краниоэктомия, резекция дужки С1 с последующей пластикой ТМО и восстановлением ликвородинамики в кранио-вертебральной области является эффективным методом лечения сирингомиелии, ассоциированной с аномалией Киари 1 типа.

Литература

1. Milhorat, T.H., Chou, M.W., Trinidad, E.M., Kula, R.W., Mandell, M., Wolpert, C., Speer, M.C.; Chiari I malformation redefined: clinical and radiographic findings for 364 symptomatic patients; Neurosurgery; 1999; 44(5): 1005-17. doi: 10.1097/00006123-199905000-00042.
2. Gardner, W.J., Goodall, R.J. The surgical treatment of Arnold-Chiari malformation in adults; an explanation of its mechanism and importance of encephalography in diagnosis; J Neurosurg.; 1950; 7(3): 199–206 doi: 10.3171/jns.1950.7.3.0199.
3. Aitken, L.A., Lindan, C.E., Sidney, S., Gupta, N., Barkovich, A.J., Sorel, M., Wu, Y.W.; Chiari type I malformation in a pediatric population; Pediatr Neurol; 2009; 40(6): 449-54. doi: 10.1016/j.pediatrneurol.2009.01.003.
4. Sakushima, K., Tsuboi, S., Yabe, I., et al.. Nationwide survey on the epidemiology of syringomyelia in Japan. J Neurol Sci. 2012; 313(1-2): 147–152. doi: 10.1016/j.jns.2011.08.045.
5. Novegno, F., Caldarelli, M., Massa, A., Chieffo, D., Massimi, L., Perrorini, B., Tamburrini, G., Di Rocco, C.: The natural history of the Chiari Type I anormaly. J Neurosurg Pediatr 2008, 2: 179-187. doi: 10.3171/ped/2008/2/9/179.
6. Zhang, Z.Q., Chen, Y.Q., Chen, Y.A., Wu, X., Wang, Y.B., Li, X.G.: Chiari I malformation associated with syringomyelia: a retrospective study of 316 surgically treated patients. Spinal Cord 2007, 46(5): 358-63. doi: 10.1038/sj.sc.3102141.
7. Klekamp, J., Samii, M. Syringomyelia-Diagnosis and Treatment. Heidelberg, Germany: Springer Verlag; 2001; European Journal of Paediatric Neurology, 6(6), pp.336-337 doi: 10.1016/s1090-3798(02)90625-2.
8. Parker, S.R., Harris, P., Cummings, T.J., George, T., Fuchs, H., Grant, G. Complications following decompression of Chiari malformation Type I in children: dural graft or sealant? J Neurosurg Pediatr. 2011; 8(2): 177–183. doi: 10.3171/20-11.5.peds10362.
9. Zhang, Y., Zhang, N., Qiu, H., et al. An efficacy analysis of posterior fossa decompression techniques in the treatment of Chiari malformation with associated syringomyelia. J Clin Neurosci. 2011; 18(10): 1346–1349. doi: 10.1016/j.jocn.20-11.01.026.
10. Attenello, F.J., McGirt, M.J., Garces-Ambrossi, G.L., Chaichana, K.L., Carson, B., Jallo, G.I. Suboccipital decompression for Chiari I malformation: outcome comparison of duraplasty with expanded polytetrafluoroethylene dural substitute versus pericranial autograft. Childs Nerv Syst. 2008; 25(2): 183–190 doi: 10.1007/s00381-008-0700-y.
11. Klekamp, J. Surgical Treatment of Chiari I Malformation—Analysis of Intraoperative Findings, Complications, and Outcome for 371 Foramen Magnum Decompressions. Neurosurgery: August 2012 – Volume 71 – Issue 2 – p 365–380 doi: 10.1227/neu.0b013e31825c3426.
12. Aghakhani, N., Parker, F., David, P., et al.. Long-term follow-up of Chiari-related syringomyelia in adults; Neurosurgery. 2009; 64(2): 308–315; doi:10.1227/01.neu.0000336768.95044.80.
13. Guyotat, J., Bret, P., Jouanneau, E., Ricci, A.C., Lapras, C. Syringomyelia associated with type I Chiari malformation. A 21-year retrospective study on 75 cases treated by foramen magnum decompression with a special emphasis on the value of tonsils resection. Acta Neurochir (Wien). 1998; 140(8): 745–754. doi: 10.1007/s007010050175.

КОНТАКТНАЯ ИНФОРМАЦИЯ

105203, г. Москва, ул. Нижняя Первомайская, 70
e-mail: nmhc@mail.ru

ХИРУРГИЧЕСКОЕ ЛЕЧЕНИЕ ПЕРВИЧНОГО ГИПЕРПАРАТИРЕОЗА С РЕДКОЙ ЭКТОПИЕЙ АДЕНОМЫ ОКОЛОЩИТОВИДНОЙ ЖЕЛЕЗЫ

Ветшев П.С., Аблицов А.Ю., Животов В.А., Дрожжин А.Ю., Поддубный Е.И.
Национальный медико-хирургический Центр имени Н.И. Пирогова, Москва

УДК: 616.441-008.61-006.55-089

Резюме

Большинство аденом околощитовидных желез доступны хирургу с помощью шейного доступа, однако в 2% наблюдений эктопированная железа находится в средостении, такое расположение, требует торакальный доступ. Эти случаи, как правило, представляют диагностические и терапевтические сложности. Использование комбинации инструментальных методов (УЗИ, сцинтиграфия, КТ и ОФЭКТ) позволило до операции установить аденому околощитовидной железы в средостении, которая находилась в аортопульмональном окне. Миниинвазивная хирургия, оказалась оптимальным методом для проведения прецизионного хирургического лечения, что сократило операционную травму и срок госпитализации.

Ключевые слова: первичный гиперпаратиреоз, эктопированная аденома околощитовидной железы, видеоторакоскопическая хирургия, аортопульмональное окно.

SURGICAL TREATMENT OF PRIMARY HYPERPARATHYROIDISM WITH RARE ECTOPY OF PARATHYROID ADENOMA

Vetshev P.S., Ablicov A.Yu., ZHivotov V.A., Drozhzhin A.Yu., Poddubnyj E.I.

The majority of parathyroid glands adenomas can be achieved by a surgeon cervical approach, but in about 2% of the cases the ectopic gland is in the mediastinum in a location that requires a thoracic approach. These cases present diagnostic and therapeutic difficulties. The use of a combination of instrumental techniques (US, scintigraphy CT and SPECT) enabled to establish, prior to surgery a parathyroid adenoma in the mediastinum that was localized to the aortopulmonary window. Mini-invasive surgery proved to be the optimal technique to performing a targeted surgical excision that reduced the operative time and the hospitalisation.

Keywords: primary hyperparathyroidism, ectopic parathyroid adenoma, video-assisted thoracoscopic surgery, aortopulmonary window.

История изучения патологических изменений в околощитовидных железах (ОЩЖ) и первичного гиперпаратиреоза (ПГПТ) насчитывает более ста пятидесяти лет, однако и на сегодняшний день сохраняется множество вопросов, которые не перестают интересовать ученых и клиницистов разных специальностей.

Наиболее полное определение ПГПТ дано в руководстве «Хирургическая эндокринология» (А.П. Калинин, Н.А. Майстренко, П.С. Ветшев, 2004 г.): ПГПТ – эндокринное заболевание, обусловленное развитием аденомы, первичной гиперплазии или рака одной или нескольких ОЩЖ, функция которых отличается повышенной продукцией и увеличенной секрецией паратиреоидного гормона (ПТГ), а также уменьшением зависимости от регулирующего влияния внеклеточного кальция [5].

В настоящее время ПГПТ признан одной из часто встречаемых эндокринопатий, занимающей третье место по распространённости, уступающей лишь сахарному диабету и заболеваниям щитовидной железы (ЩЖ) [3; 4; 11; 12]. Результаты эпидемиологических исследований демонстрируют, что наиболее часто ПГПТ встречается в возрасте 40–60 лет, у женщин – в 3 раза чаще, чем у мужчин. В общей популяции распространенность ПГПТ составляет 0, 1-1%, в популяции лиц старше 55 лет – 2–3% [3; 4; 5; 11; 12].

Разнообразие клинической картины, так называемые «клинические маски», с отсутствием патогномоничных симптомов, которые часто обусловленны уже развивающимися осложнениями заболевания: боли в костях и суставах, патологические переломы, проявления мочекаменной болезни, хронического панкреатита, язвенной болезни, неврологическая симптоматика (ухудшение памяти, раздражительность, сонливость) и другие, как правило приводят к поздней в большинстве случаев диагностике ПГПТ [2; 3; 4; 5; 7; 8; 10; 11; 12].

В подавляющем большинстве случаев развитие ПГПТ связано с наличием аденомы ОЩЖ (80%), реже – с карциномой (1–5%) или гиперплазией (15%) [1; 5; 12]. Ключевыми лабораторными показателями для выявления синдрома гиперпаратиреоза являются увеличение концентрации ПТГ в сыворотке крови при одновременном и 2–3 кратным подтвержденном увеличение содержания кальция в крови и моче [4; 5; 11; 13]. Более сложной порой задачей в лечении ПГПТ оказывается топическая диагностика измененных ОЩЖ.

Аденомы ОЩЖ при ПГПТ в типичных случаях располагаются на шее, чаще поражаются нижние ОЩЖ, имеют небольшие размеры. Топическая диагностика значительно усложняется в случаях эктопированной аденомы. В настоящее время известно что эктопия ОЩЖ встречается в 15–20% случаев. ОЩЖ могут располагаться в переднем верхнем средостении, либо в тиротимической связке или внутри тимуса, вдоль пищевода в заднем верхнем средостенье, в футляре сонной артерии, в аортальном окне, в 2–3% наблюдений среди всех эктопий ОЩЖ распологаются интратиреоидно [5; 10; 11; 12; 13; 18] (Рис. 1).

В редких случаях, выявляется также увеличение числа ОЩЖ (более четырех). Все это может представлять серьезные затруднения в плане точности дооперационной

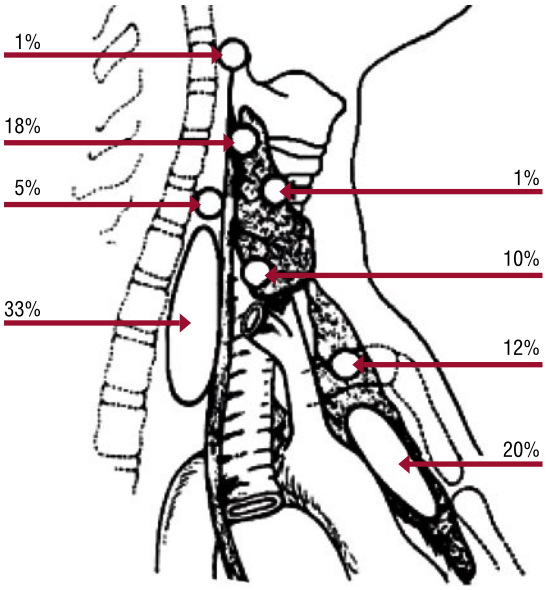

Рис. 1. Стрелками указано расположение эктопированных аденом ОЩЖ и усредненный процент от общего числа эктопий

диагностики. Более того, у 12–23% пациентов с ПГПТ патологические изменения возникают одновременно в нескольких ОЩЖ. Такая вариабельность расположения, множественный тип поражения и (или) их комбинации может стать трудно разрешимой задачей для специалистов [1]. В свою очередь, одно из ключевых направлений в развитии эндокринной хирургии на современном этапе постулирует минимально инвазивные, высокопрецизионные подходы к выполнению оперативных вмешательств, обеспечивающих надежную эффективность и минимальный риск развития осложнений. Необходимым условием выполнения указанных принципов являются максимально точная дооперационная топическая диагностика и верификация патологически измененных ОЩЖ.

В современных условиях в клинической практике для установления топического диагноза при ПГПТ и выявления возможно эктопированной аденомы используются как традиционные методы диагностики: УЗИ и сцинтиграфию, так и более инновационные технологии: однофотонная эмиссионная компьютерная томография, совмещенная с компьютерной томографией (ОФЭКТ/КТ), мультиспиральная компьютерная томография (МСКТ) с контрастным усилением с минимальным срезом до 0,5 мм, магнитнорезонансную томографию (МРТ).

Несмотря на интенсивное развитие медицины в последние десятилетия, основным методом лечения ПГПТ, развившегося в результате эктопированной или типично расположенной аденомы ОЩЖ остается хирургический. При типичном расположении аденомы операцию выполняют из шейного доступа. Однако, при локализации эктопированной аденомы ниже левой плечеголовной вены для этого требуется стернотомия или торакотомия. Развитие эндовидеохирургии привело к возможности выполнения радикальных вмешательств при подобных случаях с помощью миниинвазивных методов [16; 17; 18; 19].

В НМХЦ им. Н.И. Пирогова в последние годы многие операции выполняются с применением различных мининвазивных технологий- эндовидеохирургических, роботассистированных, эндоваскулярных, а также неинвазивных методов, таких как высокоинтенсивная фокусированная ультразвуковая (HIFU) деструкция при различной патологии [7; 8; 14], в том числе и при ПГПТ с эктопированными аденомами ОЩЖ.

Пациентка Т., 58 лет госпитализирована в НМХЦ им. Н.И. Пирогова 07.12.14 г. с жалобами на слабость, частое сердцебиение, быструю утомляемость, сонливость, дрожание пальцев рук, снижение массы тела. Из анамнеза: считает себя больной с января 2014 года, когда впервые обратила внимание на появление вышеуказанных жалоб. При обследовании эндокринологом по месту жительства диагностирован многоузловой токсический зоб, тиреотоксикоз тяжелой степени, осложненный нарушением ритма сердца по типу пароксизмальной мерцательной аритмии. Пациентке рекомендовано оперативное лечение. Госпитализирована в отделение эндокринной хирургии для хирургического лечения в плановом порядке.

Всем больным в отделении «Онкологии и эндокринной хирургии» НМХЦ им. Н.И. Пирогова на предоперацинном этапе исследуется уровень ПТГ и ионизированного кальция. В результате такого обследования у больной выявлен синдром гиперпаратиреоза, лабораторными проявлениями которого были значительное повышение в крови уровня ПТГ до 508, 5 пг/мл и ионизированного кальция (Са++) – 1, 39 ммоль/л (норма 1, 13–1, 32). Таким образом, у больной заподозрены сочетанные заболевания ПГПТ и многоузловой токсический зоб. Начата топическая диагностика аденомы ОЩЖ, первым этапом которой больной выполнено УЗИ шеи.

По данным УЗИ шеи в местах типичных локализаций околощитовидных желез патологических изменений не выявлено.

Вторым этапом выполнена ОФЭКТ\КТ.

По данным ОФЭКТ/КТ: в паратиреоидной фазе в средостении, прилегая к трахее, на уровне Th3-Th4, в области аортального окна определяется новообразование с четкими контурами, размерами до 12 × 8 мм с высокой интенсивностью захвата радиофармпрепарата (^{99m}Тс- Технетрил) – эктопия ОЩЖ (Рис. 2).

Следующим этапом топической диагностики пациентке выполнена КТ органов грудной полости и области шеи. При нативном исследовании и после внутривенного контрастного болюсного усиления несколько выше карины выявлено овальное новообразование до 11 мм в диаметре, прилежащее задними отделами к трахее и располагающееся в области аортального окна, плотность новообразования при контрастном усилении до 130 ед. Хаундсфилда (Рис. 3).

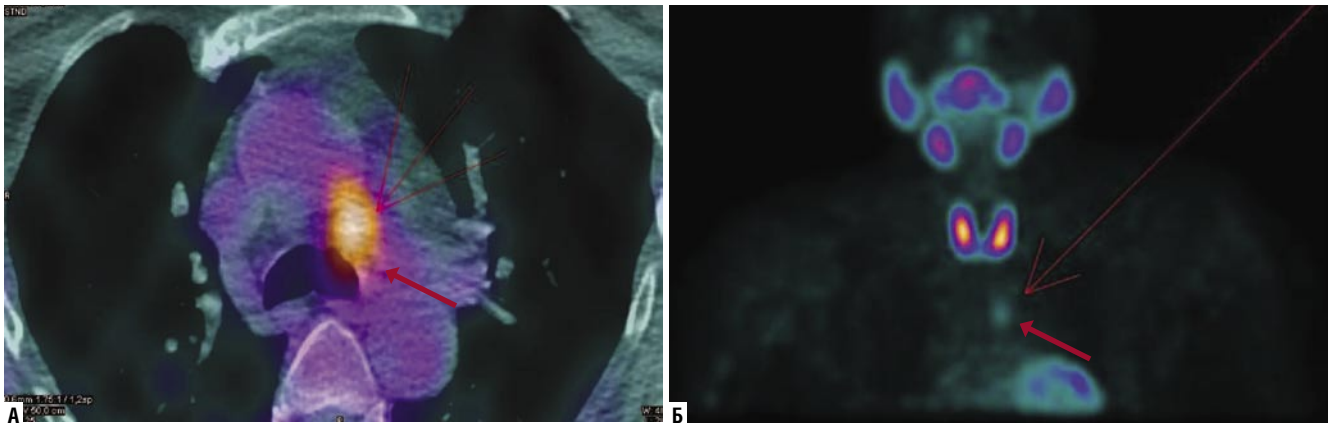

Рис. 2. ОФЭКТ/КТ пациентки Т. Новообразование (аденома ОЩЖ) указано стрелками. А – аксиальный срез; Б – фронтальный срез

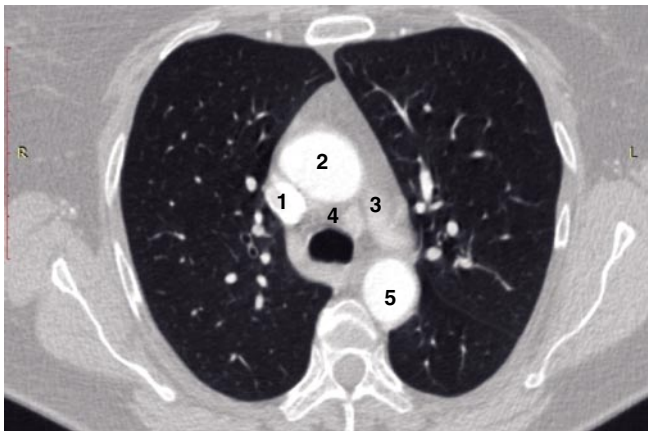

Рис. 3. КТ пациентки Т. 1 – верхняя полая вена; 2 – восходящая аорта; 3 – левая ветвь лёгочной артерии; 4 – опухоль; 5 – нисходящая аорта

По результатам проведенного комплексного обследования диагностированы сочетанные заболевания: 1. Многоузловой токсический зоб I ст по ВОЗ. Тиреотоксикоз тяжелой степени, медикаментозная субкомпенсация. 2. ПГПТ, асимптомная форма. Аденома ОЩЖ, эктопированная в аортальное окно.

Больной показано выполнение экстрафасциальной тиреоидэктомии и удаления эктопированной опухоли ОЩЖ.

Коллегиально принято решение разделить хирургическое лечение на два этапа.

Первым этапом 10.12.14 г. произведена экстрафасциальная тиреоидэктомия.

Послеоперационное течение благополучное, проводилась симптоматическая терапия.

При гистологическом исследовании: морфологическая картина многоузлового зоба с признаками базедификации тиреоэпителия.

В январе 2015 г. больная госпитализирована повторно для выполнения второго этапа хирургического лечения – удаление эктопированной в аортальное окно аденомы ОЩЖ.

Принимая во внимание топографо-анатомическое расположение опухоли в зоне высокого хирургического риска с одной стороны и небольшие ее размеры с другой стороны, принято решение о проведении минимально инвазивного хирургического пособия.

27.01.15 г. пациентка была оперирована. Выполнено видеоторакоскопическое удаление эктопированной опухоли околощитовидной железы. В положении на правом боку по передней подмышечной линии в четвертом межреберье установлен троакар для камеры. Далее установлены троакары для манипуляторов по средней ключичной и подмышечной линиям. Левое лёгкое выключено из вентиляции. Вскрыта медиастинальная плевра вдоль диафрагмального нерва. Диафрагмальный нерв выделен на протяжении и отведён медиально. Удалена клетчатка по передней поверхности дуги аорты. Идентифицирован ствол левого блуждающего нерва с ветвью возвратного гортанного нерва, отведён латерально. Отпрепарировано пространство аортального окна, в глубине которого идентифицирована левая полуокружность трахеи и новообразование красно-коричневого цвета до 1,5 см в диаметре. С использованием биполярной электрокоагуляции новообразование прецизионно мобилизовано по окружности и удалено (Рис. 4).

С целью оценки эффективности выполненного оперативного вмешательства выполнен интраоперационный контроль уровня ПТГ. Согласно принятому протоколу пробы периферической крови взяты перед началом операции и через 10 и 15 минут после удаления образования.

Так, через 15 минут после удаления опухоли отмечено снижение уровня ПТГ в 12,6 (!) раз до 40,1 пг/мл по сравнению контрольным до операции. Уровень ионизированный кальция составил 1,13 ммоль/л (норма 1,13–1,32).

При гистологическом исследовании (№ 4020-4028): ОЩЖ с нарушенной тканевой архитектоникой, морфологически соответствует её аденоме (Рис. 5).

Послеоперационный период протекал без особенностей. На фоне заместительной терапии лабораторных и клинических признаков гипопаратиреоза не отмечалось. Больная выписана в удовлетворительном состоянии. В

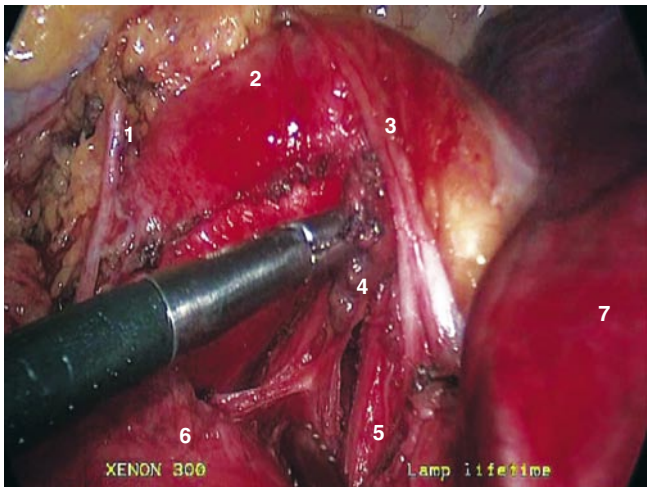

Рис. 4. Выделение опухоли ОЩЖ. 1 – диафрагмальный нерв; 2 – дуга аорты; 3 – блуждающий нерв; 4 – аденома эктопированной ОЩЖ; 5 – артериальный проток;6 – левая ветвь лёгочной артерии; 7 – верхняя доля левого лёгкого

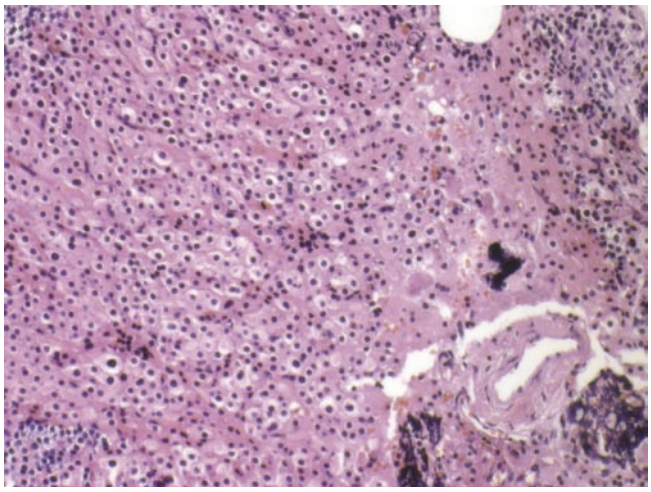

Рис. 5. Микрофото (гематоксилин-эозин, ув. 200). Аденома ОЩЖ

настоящее время пациентка находится под наблюдением, обследование 1 раз в 6 месяцев. Проводится заместительная гормональная терапия первичного послеоперационного гипотиреоза. Жалоб у пациентки нет. Уровень ПТГ и кальция в крови в норме.

Таким образом, в сложных диагностических случаях при наличии синдрома гиперпаратиреоза после неудачного этапа топической диагностики аденомы в типичных местах, необходимо расширить поиск с применением различных высокотехнологических методик – ОФЭКТ\КТ, МСКТ, МРТ, и их комбинации с целью выявления эктопированных патологически измененных ОЩЖ.

В свою очередь внедрение в широкую клиническую практику миниинвазивных технологий позволяет, даже в случае редкой локализации аденомы ОЩЖ и сложных топографо-анатомических взаимоотношениях выполнить операцию с применением видеоторакоскопической технологии.

В заключении следует отметить, что оптимальный результат лечения ПГПТ в сложных клинических случаях возможен только в многопрофильном стационаре, обладающем специализированными отделениями различной направленности и мощной диагностической базой. В лечении ПГПТ, предпочтение следует отдавать современным миниинвазивным технологиям.

Литература

1. Ветшев, П.С. Мусаев, Г.Х., Салиба, М.Б., Парнова, В.А. Ультразвуковое исследование в хирургическом лечении первичного гиперпаратиреоза // Ультразвуковая и функциональная диагностика. – 2005. – № 2.
2. Голохвастов, Н.Н Гиперкальциемия. Первичный гиперпаратиреоз. – СПб. : 2003 г.
3. Дедов, И.И. Васильева, Т.О., Рожинская, Л.Я. Эпидемиология первичного гиперпаратиреоза // Проблемы эндокринологии. – 2010. – 5 : № 56.
4. Дедов, И.И., Рожинская, Л.Я., Мокрышева, Н.Г., Васильева Т.О. Этиология патогенез клиническая картина и лечение первичного гиперпаратиреоза. // Остеопероз и сотеопатии. – Москва : 2010 г.
5. Калинин, А.П. Майстренко, Н.А., Ветшев, П.С. Хирургическая эндокринология : руководство – СПб : "Питер", 2004. ISBN 5-94723-495-5.
6. Калинин, А.П., Котова, И.В., Богатырев, О.П. и др Хирургическое лечение первичного гиперпаратиреоза . Москва : 2003 г.
7. Карпов, О.Э. Ветшев, П.С., Бруслик, С.В., Свиридова, Т.И. Возможности неинвазивной (HIFU) абляции вторичных опухолей печени [Журнал] // Медицинский вестник Юга России. – 2014. – 4.
8. Карпов, О.Э. Ветшев, П.С., Бруслик, С.В., Серебряник, П.С., Слабожанкина, Е.А. Возможности HIFU технологии в комплексном лечении онкологических больных. [Журнал] // Главный врач юга России. – 2010 г. – 2.
9. Корнев, А.И. Ветшев, П.С. Однофотонная эмиссионная компьютерная томография в диагностике и хирургическом лечении первичного гиперпаратиреоза // Материа-лы 16-го (XYI) Рос. симпоз. по хирург. эндокринологии. – Саранск. : 2007 г.
10. Кузнецов, Н.С. Ветшев, П.С., Ипполитов, И.Х. и др. Первичный гиперпаратиреоз // Хирургия. – Москва : 1996г. – № 2.
11. Мельниченко, Г.А. под ред. акад. РАН и РАМН И.И. Дедова и чл.-корр. РАМН Национальное руководство по эндокринологии – Москва : ГЭОТАР-Медиа, 2012 г.
12. Мокрышева, Н.Г. Первичный гиперпаратиреоз (эпидемиология, клиника, современные принципы диагностики и лечения) : Дисс. докт. мед. наук. . – Москва : 2011 г.
13. Рожинская, Л.Я. Мокрышева, Н.Г., Кузнецов, Н.С. Алгоритмы обследования и лечения пациентов в эндокринологии: Методические рекомендации ФГУ «Эндокринологический научный центр». – Москва: 2009 г.
14. Свиридова, Т.И. Бруслик, С.В., Ветшев, П.С. Неинвазивная ультразвуковая абляция опухолей печени. [Журнал] // Анналы хирургической гепатологии. – 2014 г.
15. Черноусов, А.Ф. Ипполитов, Л.И., Ветшев, С.П., Орлова, И.В., Салиба, М.Б. Роль своевременности хирургического лечения гиперпаратиреоза как самостоятельной меры профилактики специфических осложнений [Журнал] // Фарматека. – Москва: 2012 г. – С. 241. – № 8.
16. Ismail, M., Maza, S., Swierzy, M., Tsilimparis, N., Rogalla, P., Sandrock, D., Ruckert, R.I., Miiller, J.M., Ruckert, J.C. Resection of ectopic mediastinal parathyroid glands with the da Vinci robotic system.; [Journal] // Br J Surg. – 2010. – 97(3). – P. 337–343.
17. Ismail, M. Menenakos, C., Ruckert, J.C. Mediastinal thyroid and papathyroid tumours [Journal] // ESTS Textbook of thoracic. – 2015. – P. 309–317.
18. Issoufou, I. Belliraj, L., Rabiou, S. et all. Intrathymic parathyroid adenoma. [Journal] // Case reports in Clinical Medicine. – 2015. – Vol. 4. – P. 297–301.
19. Kim, W.K., Kim, D.K., Choi, S.H. et all. Intrathoracic parathyroid adenomatosis:a case report; [Journal] // Korean J Thorac Cardiovasc Surg . – 2013. – 46. – P. 302–304.

КОНТАКТНАЯ ИНФОРМАЦИЯ

105203, г. Москва, ул. Нижняя Первомайская, 70
e-mail: nmhc@mail.ru

ОСЛОЖНЕННЫЕ ОСТРЫЕ ВОСПАЛИТЕЛЬНЫЕ ЗАБОЛЕВАНИЯ И ПОЛИОРГАННАЯ НЕДОСТАТОЧНОСТЬ В НЕОТЛОЖНОЙ АБДОМИНАЛЬНОЙ ХИРУРГИИ

Чанчиев З.М., Романчишен А.Ф., Чечеткин А.В.
Санкт-Петербургский государственный педиатрический медицинский университет Минздрава России, Санкт-Петербург

УДК: 616.381-06-036.11-08.64-089

Резюме

При обследовании 632 хирургических больных с гнойно-воспалительными процессами брюшной полости установлено наличие выраженного эндотоксикоза, грубых нарушений показателей гомеостаза с развитием и прогрессированием моно- и полиорганной недостаточности. Показана необходимость подключения к комплексной терапии, также методов экстракорпоральной детоксикации с инфузионно-трансфузионной поддержкой.

Ключевые слова: осложненные воспалительные заболевания, неотложная абдоминальная хирургия, эндотоксикоз, полиорнанная недостаточность, детоксикация.

THE COMPLICATED ACUTE INFLAMMATORY DISEASES AND MULTIPLE ORGAN INSUFFICIENCY IN URGENT ABDOMINAL SURGERY

Chanchiyev Z.M., Romanchishen A.F., Chechetkin A.B.

At a research of 632 surgical patients with pyoinflammatory processes of an abdominal cavity existence of the expressed endointoxication, severe disorders of indicators of a homeostasis with development and progressing of a mono- and multiple organ failure was established. It is shown need of connection to complex therapy, also methods of extracorporeal detoxification with infusion-transfusion support.

Keywords: complicated inflammatory diseases, urgent abdominal surgery, endointoxication.

Ургентные хирургические вмешательства при заболеваниях и послеоперационных осложнениях в практическом здравоохранении являются не редкостью [10; 13]. Вместе с тем патологические процессы могут прогрессировать и вплоть до полиорганной недостаточности (ПОН) [1; 4; 5; 11; 16; 17]. Летальность при этом в абдоминальной хирургии остается очень высокой – до 70–90% [8; 15; 18; 19]. Причём из-за выраженности доминирующих симптомов непосредственно самой острой хирургической патологии органов брюшной полости диагностика ПОН затруднена и часто является запоздалой [1; 5; 6; 7; 12]. Следовательно, ранняя диагностика наличия ПОН и проведение адекватной патогенетической терапии больным в неотложной абдоминальной хирургии является весьма актуальной проблемой.

Цель исследования: ранее и динамическое исследование гомеостаза, выявление наличия и прогрессирования ПОН, а также уточнение необходимой патогенетической терапии у больных осложнёнными острыми воспалительными хирургическими заболеваниями органов брюшной полости.

Материал и методы

Исследовано 632 тяжёлобольных, находившихся на лечении в хирургических отделениях реанимации и интенсивной терапии городских больниц №№ 9, 15, Мариинской больницы г. Санкт-Петербурга.

Больные были в возрасте от 18 до 70 лет (средний возраст 44,8±26,19 года), 418 (66,2%) мужчин и 214 (33,8%) женщин.

Всем пациентам в динамике проводили комплекс клинико-лабораторных методов исследования. Определялись клинические показатели крови и мочи, газовый состав крови, кислотно-основное состояние, данные ЭКГ и другие параметры по стандартным методикам. Для лабораторной оценки интоксикации использовали лейкоцитарный индекс интоксикации (ЛИИ) по Кальф-Калифу и «молекулы средней массы» (МСМ) по методике Н.И. Габриэлян. Систему гемостаза оценивали по основным показателям коагулограммы: времени свертывания крови (ВСК), протромбинового индекса (ПТИ), фибриногена, фибринолитической активности (ФЛА).

Для обработки результатов исследования были использованы следующие информационные инструменты: программа «Katarsis» – компьютерная история болезни для формирования базы данных, программа «Statistica 5,0» – многофункциональный пакет статистических и графических средств обработки данных в среде Windows, программа «Microsoft Office – 2007», программы обработки графики «Adobe Photo Shop 5,0».

Показатели нарушения гомеостаза были подвергнуты статистической обработке. Определялись M-средняя арифметическая величина, m-средняя ошибка средней арифметической величины, p-коэффициент достоверности различий. При $p<0,05$ результаты исследований считались достоверными.

Результаты и обсуждение

Анализ осложненных острых хирургических воспалительных заболеваний органов брюшной полости показал следующее: наибольшее число больных (27,53%) было с острым гнойно-некротическим панкреатитом и гнойно-фибринозным перитонитом. Второе место по численности (18,67%) занимали пациенты с острым деструктивным холециститом и разлитым желчно-гной-

ным перитонитом, третье (18,51%) – с перфоративной язвой желудка и двенадцатиперстной кишки с гнойно-фибринозным перитонитом, четвертое (15,98%) – с острым гангренозным аппендицитом с разлитым гнойным перитонитом, пятое (12,50%) – с острой кишечной непроходимостью с перитонитом и последнее шестое место (6,80%) – с ущемленными грыжами с некрозом кишки и гнойно-фибринозным перитонитом (Табл. 1).

Всем больным выполнялись необходимые, адекватные, неотложные хирургические вмешательства с устранением очагов воспаления (некрсеквестрэктомия, холецистэктомия, ушивание перфоративной язвы, аппендэктомия, устранение кишечной непроходимости и ущемленной грыжи), санацией и дренированием брюшной полости.

Во время операции и в послеоперационном периоде проводилась интенсивная инфузионная и медикаментозная терапия.

В результате проведенных исследований выяснилось, что у тяжелобольных с гнойно-септическим процессом брюшной полости прежде всего развивается и прогрессирует функциональная недостаточность желудочно-кишечного тракта (ЖКТ): боли в животе, тошнота, рвота, задержка стула и газов, вздутие, напряжение, болезненность живота, отсутствие перистальтики кишечника и т.д. Таким больным в комплексной терапии кроме хирургического вмешательства с устранением патологических очагов с санацией и дренированием брюшной полости, зондирования желудка с аспирацией содержимого, показаны также внутрибрюшное применение гипохлорита натрия и энтеросорбция, которые являются эффективными методами детоксикации и восстановления функций ЖКТ [8; 14].

Анализ развития ПОН показал следующее: на третьи сутки после хирургических вмешательств выявлены декомпенсированные острая дыхательная недостаточность (дОДН) у 72 (11,39%) больных, печеночная (дОПечН) – у 362 (57,26%), почечная (дОПН) – у 113 (17,90%) и ПОН – у 85 (13,45%) пациентов. Следовательно, больше всего было больных с дОПечН и меньше – с дОДН, второе место по частоте занимали больные с дОПН и третье с дПОН.

Декомпенсированными считали ОДН при наличии у больных частоты дыхания более 30 в мин., pH крови менее 7,2 ед., PO_2 артериальной крови менее 80 мм рт. ст., PO_2 венозной крови менее 30 мм рт. ст., PCO_2 артериальной крови более 50 мм рт. ст., PCO_2 венозной крови более 60 мм рт. ст.; ОПечН – при увеличении печени на 2,8 ± 0,7 см и более, значительное нарастание в крови билирубина и показателей цитолиза гепатоцитов; ОПН – при диурезе менее 500 мл/сут. или более 3000 мл/сут., содержание в крови калия более 5,5 ммоль/л, креатинина – 0,8 ммоль/л, мочевины – 15 ммоль/л, декомпенсированная острая полиорганная недостаточность – при декомпенсации функции трёх или более органов (систем).

Табл. 1. Основные заболевания и осложнения

Заболевания	Число больных	
	абс	%
Острый гнойно-некротический панкреатит, парапанкреатит, гнойно-фибринозный перитонит	174	27,53
Острый деструктивный холецистит, разлитой желчно-гнойный перитонит	118	18,67
Перфоративная язва желудка и двенадцатиперстной кишки с гнойно-фибринозным перитонитом	117	18,51
Острый гангренозный аппендицит, разлитой гнойный перитонит	101	15,98
Острая кишечная непроходимость с перитонитом	79	12,50
Ущемлённые грыжи с некрозом кишки, разлитой гнойно-фибринозный перитонит	43	6,80
ИТОГО	**632**	**100**

Табл. 2. Нарушения гомеостаза при декомпенсированной острой дыхательной недостаточности (M±m)

Показатель	Норма	Больные	Критерий Стьюдента, P
Частота дыхания в мин	16,2±2,4	33,0±1,5	<0,05
Гемоглобин, г/л	141,4±19,3	104,18±7,94	>0,05
Гематокрит, л/л	0,42±0,06	0,31±0,05	<0,05
Эритроциты, 10^{12}/л	4,5±0,5	3,3±0,4	<0,05
Лейкоциты, 10^9/л	6,5±2,5	12,30±0,8	<0,05
ЛИИ, ЕД	1,0±0,5	9,62±1,44	<0,05
Общий белок, г/л	75,3±9,7	58,58±2,75	<0,05
Билирубин, мкмоль/л	14,5±6,0	32,51±4,53	<0,05
АлАТ, мкмоль/л	39,4±2,29	72,9±2,9	<0,05
АсАТ, мкмоль/л	34,6±3,18	61,7±3,2	<0,05
Мочевина, мМ/л	5,4±2,9	15,69±1,16	<0,05
Креатинин, мМ/л	0,75±0,31	2,6±0,27	<0,05
Калий (вен.), мМ/л	4,5±1,2	4,05±0,14	>0,05
Натрий (вен.), мМ/л	144,0±7,5	140,19±1,71	>0,05
Хлор (вен.), мМ/л	102,5±7,5	114,5±07,92	>0,05
$МСМ_{254}$ арт., ед	0,269±0,069	0,602±0,061	<0,05
$МСМ_{280}$ арт., ед	0,275±0,103	0,620±0,055	<0,05
$МСМ_{254}$ вен., ед	0,280±0,080	0,623±0,073	<0.05
$МСМ_{280}$ вен., ед	0,263±0,010	0,670±0,037	<0,05
pH арт., ед	7,41±0,05	7,20±0,01	<0,05
pH вен., ед	7,31±0,05	7,192±0,02	<0,05
pO_2 арт., мм рт. ст.	92,5±2,5	79,0±1,10	<0,05
pO_2 вен., мм рт. ст.	42,0±5,3	29,0±0,9	<0,05
pCO_2 арт., мм рт. ст.	40,1±5,3	53,0±2,0	<0,05
pCO_2 вен., мм рт. ст.	52,0±6,2	62,0±1,0	<0,05
ВСК по Ли-Уайту, мин	7,5±2,5	6,47±1,01	>0,05
ПТИ, %	97,5±18,2	71,64±0,48	<0,05
Фибриноген, г/л	3,1±1,0	4,14±2,14	>0,05
ФЛА, %	15,2±4,3	25,10±3,4	<0,05

Нарушения показателей гомеостаза при декомпенсированной ОДН представлены в таблице 2.

Исследование показателей «красной крови» показало, что у всех больных была умеренная анемия. В то же время в исследуемой группе при дОДН ни у одного больного не наблюдалось критической анемии, требующей проведения трансфузий препаратами «красной крови».

Показатели «белой крови» характеризовались достоверным повышением количества лейкоцитов и ЛИИ. Это можно расценить как закономерную реакцию организма на любое острое хирургическое заболевание, сопровождающееся эндотоксикозом.

Концентрация общего белка у больных с дОДН варьировала в пределах от 46,0 до 72,0 г/л (норма 75,3±9,7 г/л). Причем имелась чёткая закономерность: чем тяжелее ОДН, тем ниже общий белок.

Средние значения концентрации билирубина, АлАТ, АсАТ при дОДН достоверно превышали норму, но не достигали критических значений. Концентрация мочевины и креатинина при дОДН также были достоверно повышены, но они также не достигали критических значений, требующих экстренной коррекции.

Все эти данные свидетельствовали о наличии у этих пациентов, компенсированных острых печеночной и почечной недостаточности.

Показатели коагулограммы отражали развитие гиперкоагуляционной фазы синдрома ДВС с начинающейся коагулопатией потребления – уменьшением ВСК на фоне снижения ПТИ, повышением ФЛА и др., однако эти сдвиги не были критическими и также не требовали специальной коррекции.

Один из важнейших показателей эндогенной интоксикации – концентрация МСМ – при дОДН был существенно ($p<0,05$) повышен, как в артериальной, так и в венозной крови, что являлось признаком тяжёлого эндотоксикоза.

Таким образом, гематологические исследования при декомпенсированной ОДН у хирургических больных с осложнёнными острыми воспалениями органов брюшной полости показали, что наиболее грубые нарушения имели место у показателей эндогенной интоксикации (ЛИИ, МСМ). Все эти токсичные продукты нарушают проницаемость сосудов, стимулируя развитие по существу токсического отёка лёгких с развитием тяжёлой паренхиматозной дыхательной недостаточности. Это подтверждали и показатели газового состава артериальной и венозной крови, значительно ($p<0,05$) отличавшиеся от нормальных значений.

Коррекцию газообмена, конечно, можно осуществить с помощью искусственной вентиляции лёгких, но важная роль здесь очевидно должна заключаться в удалении этих токсичных продуктов из циркуляции, без чего невозможно ликвидировать основную причину дыхательной недостаточности – эндотоксикоз, что требует мер по экстренной экстракорпоральной детоксикации и гемокоррекции [2; 3].

Нарушения гомеостаза при декомпенсированной острой печёночной недостаточности представлены в таблице 3.

Показатели красной крови у этих больных характеризовались более выраженной тенденцией к гипохромной анемии (достоверное ($p<0,001$) снижение концентрации гемоглобина при значениях гематокрита и количества эритроцитов на уровне нижней границы нормы).

Средняя концентрация билирубина при дОПечН была достоверно ($p<0,001$) высокой: 75,87±7,56 мкмоль/л с широкими колебаниями от 7,50 до 307,02 мкмоль/л.

Это связано с тем, что у хирургических больных ОПечН полиморфна: от воспалительно-инфекционных причин, при которых гипербилирубинемия является одним из наиболее поздних биохимических признаков, до механической желтухи, при которой она является одним из наиболее ранних маркеров патологического процесса.

Активность ферментов АлАТ и АсАТ у этих больных была очень высокая: 162,3±9,9 и 158,4±10,2 мкмоль/л. Это связано, по-видимому, с повышением проницаемости мембран и токсическими расстройствами с нарушениями целостности гепатоцитов, что характерно для дОПечН.

Концентрации МСМ у больных были достоверно ($p<0,001$) и весьма существенно повышены. Причем показатель МСМ280 достигал критических значений, требующих немедленной коррекции, в том числе с применением экстракорпоральных трансфузиологических операций.

Табл. 3. Нарушения гомеостаза при декомпенсированной острой печёночной недостаточности (M±m)

Показатель	Норма	Больные n = 283	p
Гемоглобин, г/л	141,4±19,3	98,51±4,58	<0,001
Гематокрит, л/л	0,42±0,06	0,35±0,02	<0,001
Эритроциты, $\times 10^{12}$/л	4,5±0,5	3,71±0,8	>0,05
Общий белок, г/л	75,3±9,7	59,20±1,43	<0,05
Билирубин, мкмоль/л	14,5±6,0	75,87±7,56	<0,001
АлАТ, мкмоль /л	39,4±2,29	174,3±11,2	<0,001
АсАТ, мкмоль/л	34,6±3,18	158,4±10,2	<0,001
Мочевина, мкмоль/л	5,4±2,9	15,82±0,81	<0,001
Креатинин, мкмоль/л	0,75±0,31	2,7±0,4	<0,001
$МСМ_{254}$ вен., ед	0,280±0,080	0,540±0,062	<0,001
$МСМ_{280}$ вен., ед	0,263±0,010	0,824±0,893	<0,001
pH арт., ед	7,41±0,05	7,46±0,68	>0,05
pH вен., ед	7,31±0,05	7,36±0,55	>0,05
ВСК по Ли-Уайту, мин	7,5±2,5	6,02±2,34	<0,05
ПТИ, %	97,5±2,1	76,84±2,60	<0,05
Фибриноген, г/л	3,0±1,2	5,07±0,34	<0,05
ФЛА, %	15,2±4,3	16,80±4,04	>0,05
Тромбоциты, $\times 10^{9}$/л	258,4±68,2	68,2±16,64	<0,0015

У этих пациентов отмечалось достоверное ($p<0,05$) снижение общего белка крови, что требовало соответствующей коррекции.

Время свёртывания крови было достоверно ($p<0,05$) укорочено. Концентрация фибриногена была несколько повышена, отмечалось значительное ($p<0,001$) уменьшение числа тромбоцитов (до 68,2±16,64 при норме 258,4±68,2). И достоверное ($p<0,05$) повышение ФЛА.

Все эти расстройства гомеостаза происходят за счет эндотоксикоза и токсического воздействия на печень и на организм в целом при гнойно-воспалительном процессе брюшной полости.

При этом на фоне декомпенсированной ОПечН, имелась субкомпенсированная почечная недостаточность: достоверно ($p<0,05$) высокие концентрации мочевины, креатинина.

Полученные данные свидетельствуют о необходимости проведения инфузионной терапии, а также экстракорпоральной детоксикации и гемокоррекции: лучше всего плазмаферез в режиме плазмообмена [2; 20; 21].

Гемотрансфузионная терапия не исключается и должна быть направлена на стабилизацию гемостаза, коррекцию гипокоагуляции, анемии, при проведении плазмообмена – переливание донорской плазмы. Все вопросы трансфузионной терапии каждом случае необходимо решать индивидуально.

Результаты исследования при прогрессировании и декомпенсации ОПН у 113 больных на 3-й день заболевания представлены в таблице 4.

Как показано в табл. 4, у данной группы больных имело место достоверное ($p<0,05$) снижение суточного диуреза до 430,0±50,0 мл/сут, концентрации калия возрастала до 7,2±0,2 ммоль/л, креатинина – до 4,02±0,03 ммоль/л, мочевины – до 21,9±1,1 ммоль/л. Это характерно для дОПН.

Показатели красной крови (гемоглобин и эритроциты) были ниже нормы: Hb – 107±9 г/л ($p>0,05$), Эр – 3,2±0,8 × 10^{12}/л. ($p<0,05$).

Снижение общего белка крови было значительное ($p<0,05$), нередко до 45 г/л, что говорило о выраженном нарушении проницаемости эндотелия сосудов в результате эндотоксемии с выходом в интерстиций не только жидкости, но и белка [3].

Очень высокими были лейкоцитарный индекс интоксикации (ЛИИ) и содержания в крови молекул средней массы (МСМ). Все это свидетельствовало о наличии тяжёлой эндотоксемии у больных.

Снижение парциального давления кислорода (PO_2) свидетельствовало о присоединении и острого респираторного дистресс-синдрома вследствие токсического повреждения лёгочной паренхимы [4]. По данным показателей BE (-3,5±0,2 ммоль/л), pH арт. (7,29±0,04 ед.), pH вен. (7,26±0,02ед.) у больных имелся метаболический ацидоз. Калий оказался значительно повышенным, концентрации же билирубина, натрия и хлора в крови у этих больных достоверно не отличались от нормы (в таблице не представлены).

Табл. 4. Нарушения гомеостаза при декомпенсированной острой почечной недостаточности (M±m)

Показатель	Норма	Больные	P
Гемоглобин, г/л	141,4±19,3	107,14±8,9	>0,05
Эритроциты, × 10^{12}/л	4,5±0,5	3,20±0,80	<0,05
Лейкоциты, × 10^{9}/л	6,5±2,5	13,40±0,84	<0,05
ЛИИ, ЕД	1,0±0,5	18,18±0,90	<0,05
Общий белок, г/л	75,3±9,7	52,88±2,17	<0,05
Мочевина, мкмоль/л	5,4±2,9	21,87±1,14	<0,05
Креатинин, мкмоль/л	0,75±0,31	4,02±0,31	<0,05
Калий (вен.), ммоль/л	4,5±1,0	7,2±0,2	<0,05
$МСМ_{254}$ вен., ед	0,280±0,080	0,799±0,075	<0,05
$МСМ_{280}$ вен., ед	0,263±0,010	0,827±0,062	<0,05
pH арт., ед	7,41±0,05	7,29±0,04	<0,05
pH вен., ед	7,31±0,05	7,265±0,025	<0,05
pO_2 арт., мм рт. ст.	92,5±2,5	77,68±7,07	<0,05
BE вен., мм/л	1,0±1,3	-3,5±0,2	<0,05
Диурез, мл/сут	1750,6±247,0	430,0±50,0	<0,05

Таким образом, с самого начала развития воспалительного процесса в брюшной полости острая почечная недостаточность сопровождается синдромом системной воспалительной реакции с эндотоксикозом и прогрессирует, усугубляются нарушения гомеостаза, присоединяется и ОДН. Всё это требует подключения к комплексной терапии почечно-заместительной продленной гемофильтрации и ЭКД и ГК.

Результаты исследования гомеостаза при прогрессировании гнойно-воспалительного процесса брюшной полости, вплоть до развития ПОН у 85 пациентов представлены в таблице 5.

При анализе результатов данного исследования обращает на себя внимание очень высокие ($p<0,001$) показатели ЛИИ (в 7 раз выше нормы) и МСМ (в 3 раза выше нормы), которые совместно с клиническими данными (высокая температура тела, снижение АД, тахикардия и т.д.) свидетельствовали о наличии у этих больных генерализованного системного воспаления и тяжёлой эндогенной интоксикации.

По результатам достоверного ($p<0,05$) учащения дыхания до 32,0±1,2 в мин., снижения показателей pH и PO_2 и повышения pCO_2 артериальной и венозной крови до критического уровня, у больных прогрессировала ОДН с наличием артериальной гипоксемии, артериальной и венозной гиперкапнии.

По результатам исследования показателей билирубина крови, АлАТ и АсАТ у данной группы больных имелась дОПечН.

Суточный диурез был достоверно ($p<0,001$) низким и в среднем равен 425,0±35,0 мл, высокими ($p<0,001$) были показатели калия, креатина и мочевины крови.

Табл. 5. Особенности нарушений гомеостаза при полиорганной недостаточности (M±m)

Показатель	Норма	Больные	p
Частота дыхания в мин	16,2±2,4	32,0±1,2	<0,05
Гемоглобин, г/л	141,4±19,3	103,3±2,6	<0,05
Гематокрит, л/л	0,42±0,06	0,32±0,08	<0,05
Эритроциты, $\times 10^{12}$/л	4,5±0,5	3,09±0,22	<0,05
Лейкоциты, $\times 10^{9}$/л	6,5±2,5	13,31±0,4	<0,001
ЛИИ, ЕД	1,0±0,5	9,40±0,79	<0,001
Тромбоциты, $\times 10^{9}$/л	258,4±68,2	166,83±14,41	<0,001
Общий белок, г/л	75,3±9,7	45,26±1,61	<0,001
Билирубин, мкмоль/л	14,5±6,0	74,89±4,19	<0,001
АлАТ, мкмоль/л	39,4±2,29	134,8±12,7	<0,001
АсАТ, мкмоль/л	34,6±3,18	132,3±11,5	<0,001
Мочевина, мкмоль/л	5,4±2,9	22,36±1,1	<0,001
Креатинин, мкмоль/л	0,75±0,31	3,2±0,14	<0,001
Калий (вен.), ммоль/л	4,5±1,2	8,4±0,09	<0,001
Натрий (вен.), ммоль/л	144,0±7,5	138,92±0,91	>0,05
Хлор (вен.), ммоль/л	102,5±7,6	104,17±3,16	>0,05
$МСМ_{254}$, арт., ед.	0,269±0,069	0,650±0,072	<0,001
$МСМ_{280}$ арт., ед.	0,275±0,103	0,650±0,057	<0,001
$МСМ_{254}$ вен., ед.	0,280±0,08	0,620±0,036	<0,001
$МСМ_{280}$ вен., ед.	0,26±0,01	0,622±0,036	<0,001
pH арт., ед.	7,41±0,05	7,21±0,02	<0,05
pH вен., ед.	7,31±0,05	7,19±0,03	<0,05
BE вен., мМ/л	0,5±0,3	-3,7±0,3	<0,05
pO_2 арт., мм рт. ст.	92,5±2,5	68,3±0,79	<0,05
pO_2 вен., мм рт. ст.	42,0±5,3	28,47±2,5	<0,05
pCO_2 арт., мм рт. ст.	40,1±5,3	49,86±2,22	<0,05
pCO_2 вен., мм рт. ст.	52,0±6,2	62,13±3,08	<0,05
ВСК по Ли-Уайту, мин.	7,5±2,5	6,33±0,68	<0,05
ПТИ, %	97,5±18,2	72,24±1,39	>0,05
Фибриноген, г/л	3,1±1,0	4,85±0,19	<0,05
ФЛА, %	15,2±4,3	24,81±3,44	<0,05
Диурез, мл/сут.	1750,6±244,7	425,0±35,0	<0,001

По данным BE (-3,7±0,3), pH арт. (7,2±0,02 ед.), pH вен. (7,19±0,03ед.) крови у этих больных имелся метаболический и дыхательный ацидоз.

У данной группы больных имелось достоверное (p<0,05) снижение концентрации гемоглобина, гематокрита, количества эритроцитов и общего белка крови.

Изменения показателей гемостаза (ВСК, ПТИ, фибриноген) были характерными для гипокоагуляционной фазы ДВС-синдрома. Достоверное (p<0,05) повышение ФЛА и уменьшение ВСК и ПТИ показывало наличие коагулопатии.

Следовательно, у данной группы больных подтвердилось наличие декомпенсированной ПОН.

Естественно, в комплексной терапии им требовалось активная неотложная ЭКД и ГК с инфузионно-трансфузионным обеспечением с индивидуальной программой для каждого больного.

Тем более, что в настоящее время разработаны и успешно применяются различные методы экстракорпоральной детоксикации – гемодиализ, ультрагемодифильтрация, плазмаферез и другие [2; 3; 5; 8; 9; 20; 21].

Заключение

Таким образом, при осложнённом течении острых воспалительных заболеваний в неотложной абдоминальной хирургии с развитием перитонита с самого начала постоянно присутствует острая недостаточность желудочно-кишечного тракта. Это требует добавления к традиционной терапии внутрибрюшное применение гипохлорита натрия и энтеросорбции [8; 14]. На 3-е сутки заболеваний установлено наличие декомпенсированных ОДН у 11,39% больных, ОПечН у 57,26%, ОПН у 17,90% и ПОН у 13,45% пациентов. Причём, декомпенсированная недостаточность одного жизненно важного органа сопровождалась компенсированной недостаточностью других органов (систем). Наиболее выраженные патологические процессы и ухудшения всех исследованных показателей гомеостаза установлено у пациентов с декомпенсированной ПОН. Все исследованные пациенты нуждались в комплексной терапии с подключением методов экстракорпоральной детоксикации с инфузионно-трансфузионной поддержкой и индивидуальной программой для каждого больного. Особенно интенсивной и многогранной должна быть терапия при декомпенсированной ПОН.

Литература

1. Александров, И.В. Ранняя прогрессирующая органная недостаточность у больных тяжёлым острым панкреатитом / Александров И.В., Ильинский М.Е., Рей С.Н. // Хирургия, 2013. № 9 – С. 29–33.
2. Воинов, В.А. Эфферентная терапия. Мембранный плазмаферез / Воинов В.А. – М., 2010. – 400 с.
3. Воинов, В.А. Эфферентная терапия критических состояний в реаниматологии / Воинов В.А. – СПб.: Изд. ПСПбГМУ. – 2013. – 98 с.
4. Дибиров, М.Д. Профилактика и лечение гепаторенального синдрома при острой кишечной непроходимости / Дибиров М.Д., Костюченко М.В., Юанов А.А. и др. // Хирургия. – 2010, №8. – С. 33–37.
5. Захаров, М.В. Опыт работы выездной бригады экстракорпоральной гемокоррекции при лечении больных с полиорганной недостаточностью / Захаров М.В., Бельских А.Н., Сизов Д.Н. и др. // Эфферентная терапия. – 2013. – том 19, №1. – С. 113–114.
6. Земляной, В.П. Особенности клинического течения ущемлённых грыж у больных с инфекционными заболеваниями / Земляной В.П., Сингаевский А.Б., Летина Ю.В., Ярулин Р.И. // Вестник Северо-Западного гос. мед. университета им. И.И. Мечникова. – 2013, №3. – С. 26–30.
7. Костюченко, М.В. Профилактика и лечение нарушений функции печени и почек при острой хирургической патологии брюшной полости: Автореф. дисс… д-ра мед. наук / Костюченко М.В. – М. 2012. – 31 с.
8. Михайлов, А.П. Энтеросорбция в комплексном лечении больных с тяжёлыми формами разлитого перитонита / Михайлов А.П., Чанчиев З.М. // Первый объединённый конгресс «Актуальные проблемы экстракорпорального очищения крови, нефрологии и гемафереза». – Москва, 2002 – С. 213–214.
9. Редько, А. Полиорганная недостаточность / Редько А., Чаленко В. – Saarbrucken, Germany.: Palmarium Academic Publishing, 2012. – 615 с.

10. Романчишен, А.Ф. Ургентные хирургические вмешательства при заболеваниях щитовидной железы и осложнениях раннего послеоперационного периода / Романчишен А.Ф., Романчишен Ф.А., Карпатский И.В., Вобалайте К.В. // Педиатр. – 2013, №4. – С. 103–115.
11. Седов, В.М. Болезни червообразного отростка / Седов В.М., Бохан К.Л., Гостевский А.Н. – СПб.: Человек, 2016. – 338 с.
12. Сухопара, Ю.Н. Основы неотложной лапараскопической хирургии / Сухопара Ю.Н., Майстренко Н.А., Тришин В.М. – СПб.: ЭЛБИ-СПб, 2003. – 192 с.
13. Ханевич, М.Д. Послеоперационная интраабдоминальная инфекция в неотложной хирургии / Ханевич М.Д., Бордаков В.Н., Зубрицкий В.Ф. – СПб.: Аграф +, 2009. – 287 с.
14. Чанчиев, З.М. Внутрибрюшное применение гипохлорита натрия в лечении перитонита / Чанчиев З.М., Белоусов В.С. // Первый объединенный конгресс «Актуальные проблемы экстракорпорального очищения крови, нефрологии и гемафереза». – Москва, 2002 – С. 231–232.
15. Шербак, И.Б. Коррекция функциональных нарушений печени при острой хирургической патологии / Шербак И.Б. // Украинский Медицинский журнал. – 2012, №5. – С. 85–91.
16. Andruszkow, H. Interleukin-6 as inflammatory marker referring to multiple organ dysfunction syndrome in severely injured children / Andruszkow H., Fishcer J., Sasse M. et. al. // Scand J Trauma Resusc Emerg Med. – 2014. – Vol. 22, №1. – P. 16–19.
17. Bor, C. Severe acute pancreatitis admitted to intensive care unit: SOFA is superior to Ranson's criteria and APACHE II in determining prognosis / Bor C., Adam F., Uyar M. et. al. // Turk J Gastroenterol. – 2013. – Vol. 24, №5. – P. 430–435.
18. Chou, Y.-H. Impact of timing of renal replacement therapy initiation on outcome of septic acute kidney injury / Chou Y.-H., Huang T.-M., Wu V.-C. et al. // Crit. Care. – 2011. – Vol. 15, № 3. – P. 134.
19. Ko, G.J. Kidney-lung crosstalk in the critically ill patient / Ko G.J., Rabb H., Hassoun H.T. // Blood Purif. – 2009. – Vol. 28, № 2. – P. 75–83.
20. Simone, N.D. Therapeutic plasma exchange in the management of sepsis and multiple organ dysfunction syndrome: A report of three cases / Simone N. D., Racsa L., Bevan S. et. al. // J Clin Apher, 2013. Vol. 2, №2. P. 10–13.
21. Vaquero, J. Mechanisms of brain edema in acute liver failure and impact of novel therapeutic interventions / Vaquero J., Butterworth R.F. // Neurol Res. – 2007. – Vol. 29, №7. – P. 683–690.

КОНТАКТНАЯ ИНФОРМАЦИЯ

e-mail: chanchiev@yandex.ru

ОБОСНОВАНИЕ ТАКТИКИ ЛЕЧЕНИЯ БОЛЬНЫХ СТАРШЕЙ ВОЗРАСТНОЙ ГРУППЫ С ОПУХОЛЕВЫМ ПОРАЖЕНИЕМ ОРГАНОВ ГЕПАТОПАНКРЕАТОДУОДЕНАЛЬНОЙ ЗОНЫ

Соловьёв И.А.[1], Демко А.Е.[2], Суров Д.А.[1, 2], Савченков Д.К.[1], Белякова Л.А.[3], Осипов А.В.[1, 2], Логинов В.А.[1], Павловский А.Л.[1], Святненко А.В.[2]

[1] *Военно-медицинская академия имени С.М. Кирова МО РФ, Санкт-Петербург*
[2] *Санкт-Петербургский научно-исследовательский институт скорой помощи имени И.И. Джанелидзе, Санкт-Петербург*
[3] *НМИЦ им. В.А. Алмазова, Санкт-Петербург*

УДК: 616.36/.37/.342-002-005:616-08-053.87

Резюме

Ретроспективно проанализирован результат лечения пациентов с опухолевым поражением органов гепатопанкреатодуоденальной зоны, на основании полученных данных построена модель индивидуального прогнозирования результата радикальных операций. Выведенную математическую модель применили к проспективной группе с целью оценки точности прогноза. Установлено, что возраст не оказывает значимого влияния на прогноз отдаленного результата, ведущим прогностическим фактором радикальной операции является значение совокупности индекса коморбидности Charlson, уровня общего билирубина и мочевины.

Ключевые слова: опухоль поджелудочной железы, механическая желтуха, миниинвазивные технологии, старческий возраст, панкреатодуоденальная резекция.

THE SUBSTANTIATION OF THE TREATMENT TACTIC AT PATIENTS OF OLD-AGED GROUP WITH TUMORS OF THE HEPATO-PANCREATO-DUODENAL ZONE

Solovev I.A., Demko A.E., Surov D.A., Savchenkov D.K., Belyakova L.A., Osipov A.V., Loginov V.A., Pavlovsky A.L., Svyatnenko A.V.

There was provided the retrospective analyze of treatment of patients with tumor lesion of the hepatopancreatoduodenal zone. Basing on the obtained data there was constructed an individual prediction model of the results of radical operations. Derived mathematical model was applied to a prospective group to estimate the prognosis accuracy. It was established that the age does not significantly influence the prognosis of the long-term outcomes, the leading prognostic factors of the radical operation is the value of the Charlson Comorbidity Index (CCI), the level of total bilirubin and level of urea.

Keywords: pancreatic cancer, obstructive jaundice, minimally invasive techniques, elderly, pancreatoduodenal resection.

Введение

Лечение пациентов с опухолевым поражением органов гепатопанкреатодуоденальной зоны (ГПДЗ) является сложной проблемой абдоминальной хирургии, обусловленной неудовлетворительными отдаленными результатами лечения, а также высокой частотой возникновения грозных осложнений после радикальной операции [1; 2]. Старение населения и тот факт, что пик заболеваемости данными опухолями приходится на возрастной период 65–85 лет, привели к тому, что постепенно количество пациентов старшей возрастной группы (старше 60 лет, согласно критериям ВОЗ), которых рассматривают как кандидатов для выполнения радикальной операции, увеличивается [5; 6]. Однако, принятие решения о выполнении высокотравматичной операции у больных, нередко отягощенных сопутствующими хроническими заболеваниями, сопряжено с проблемой оценки рисков. В настоящее время, при рассмотрении возможности операции на органах ГПДЗ у пациентов старшей возрастной группы, распространено мнение специалистов о целесообразности более широкого внедрения радикальных операций [3; 4]. В связи с этим, особое значение приобретает дооперационное обследование такого контингента больных с определением оправданности операционного риска выполнения радикальных операций на органах ГПДЗ.

При анализе работ, посвященных данной проблеме, отмечено влияние на выживаемость пациентов после радикальной операции таких факторов, как размер опухоли, поражение регионарных лимфатических узлов, R-статус (радикальность проведенной операции), гистологический тип опухоли и степень её злокачественности, плотность паренхимы поджелудочной железы, диаметр панкреатического протока, уровень гиперамилаземии в послеоперационном периоде. Однако, большинство перечисленных факторов прогноза оцениваются уже после операции, и не могут быть учтены в предоперационном периоде для определения противопоказаний к радикальной операции. В связи с этим актуальным остается возможность прогноза результатов лечения на основании данных предоперационного обследования.

Цель исследования

На основании ретроспективного анализа определить ведущие прогностические признаки при выполнении операций на органах ГПДЗ, разработать модель индивидуального прогнозирования результата радикальных вмешательств у пациентов старшей возрастной группы.

Материалы и методы

Проанализированы результаты лечения пациентов старшей возрастной группы в клинике военно-морской хирургии ВМедА имени С.М. Кирова и НИИ скорой помощи имени И.И. Джанелидзе в период с 2009 г. по 2016 г. Сформировано две группы больных:

I – ретроспективная группа: пациенты, проходившие лечение с 2009 по 2013 г.г. включительно (n = 28);

II – проспективная группа: пациенты, проходившие лечение с 2014 по 2016 г.г. включительно (n = 34).

Первым этапом исследования явился ретроспективный анализ результатов лечения больных I группы. Данные об операциях, осложнениях и инструментально-лабораторных обследованиях вносились в компьютерную базу данных, которая в дальнейшем была подвергнута математическому анализу с выведением модели индивидуального прогнозирования.

Во второй части исследования указанная модель применялась к проспективной группе больных с целью оценки ее эффективности.

На момент начала проспективного исследования в лечебных учреждениях, на базе которых проводилась работа, изменился подход к лечению пациентов с опухолевой желтухой. Основным отличием явилось принятие тактики двухэтапного лечения, при которой первым этапом выполнялось декомпрессивное вмешательство, вторым этапом лечения выполнялась радикальная операция. Изменение тактики лечения пациентов было обусловлено как анализом собственных результатов, так и изменением подхода к лечению пациентов с данной патологией в научном мире в целом.

В большинстве случаев в обеих группах преобладали больные с опухолью головки поджелудочной железы (39 пациентов). Также у 9 больных опухоль локализовалась в дистальном отделе холедоха, у 7 – в большом сосочке двенадцатиперстной кишки (БДС), у 5 – в теле или хвосте поджелудочной железы, у 2 в – двенадцатиперстной кишке (ДПК).

Более половины (62%) пациентов как ретроспективной, так и проспективной выборки были женщинами. Возраст пациентов I группы составил от 41 до 78 лет, II группы от 60 до 86 лет. Преобладание в I группе пациентов старше 60 лет (71%) обуславливает статистически незначимую разницу среднего возраста пациентов I группы с пациентами II группы.

Наиболее часто пациенты обращались за медицинской помощью в связи с проявлениями осложнений опухолевого процесса. Так, 53 (86%) пациента поступили с явлениями механической желтухи, у 4 пациентов (6%) была клиническая картина стеноза ДПК. У 46 пациентов (74%) опухолевое поражение органов ГПДЗ было впервые верифицировано.

На момент выполнения радикальной операции у 5 пациентов I группы и 1 пациента II группы уровень общего билирубина составлял более 100 мкмоль/л, не превышая 300 мкмоль/л. Разница уровня гипербилирубинемии в группах обусловлена двухэтапным лечением пациентов II группы.

Всем пациентам при поступлении выполнен общеклинический и биохимический анализ крови, исследована коагулограмма, определены уровни онкомаркеров РЭА и СА 19-9, маркеры вирусных гепатитов, выполнен общий анализ мочи. Также 100% обследуемым в первые сутки нахождения в стационаре выполнялось: ультразвуковое исследование органов живота (с акцентом на выраженность расширения желчных протоков); эзофагогастродуоденоскопия с осмотром БДС и определением характера содержимого в просвете желудка и ДПК (наличие желчи в просвете); всех пациентов осматривал терапевт, выполнялась электрокардиография. В зависимости от полученных результатов обследования диагностический объём расширяли выполнением компьютерной томографии в ангиорежиме, магнитно-резонансной холангиопанкреатикографией, дуоденоскопией, ультразвуковым эндоскопическим исследованием.

В связи с преобладанием пациентов старшей возрастной группы отмечен высокий уровень коморбидности, что потребовало консультаций смежных специалистов (кардиолога, эндокринолога и др.), проведения ультразвукового исследования сердца, исследования функции внешнего дыхания. Сопутствующие заболевания выявлены у 54 (87%) пациентов обеих групп. Наиболее часто выявлены заболевания сердечно-сосудистой системы, встретившиеся у 39 (63%) пациентов в различных сочетаниях (ишемическая болезнь сердца, атеросклеротический и постинфарктный кардиосклероз, стенокардия напряжения, нарушения ритма сердца, гипертоническая болезнь) и сахарный диабет, встретившийся у 15 пациентов (24%). Различий по характеру сопутствующих заболеваний II группы в сравнении с пациентами ретроспективной группы не было. Распределение индекса коморбидности Charlson так же значимо не отличалось – среднее значение индекса Charlson 6,92 у пациентов I группы и 7,45 – у пациентов II группы.

В силу особенностей локализации и трудностей диагностики предоперационный онкологический диагноз установлен на основе комплекса клинико-инструментальных исследований, включающих методы патоморфологического подтверждения. Однако, уточнить тип опухолевого поражения удалось только у 34% больных 1 группы и у 48% пациентов 2 группы. После проведения радикальных операций патоморфологическое исследование органокомплекса во всех случаях подтвердило злокачественный характер заболевания.

Распределение больных по стадии онкологического процесса проводилось в соответствии с актуальной классификацией TNM Международного противоракового союза. У большинства пациентов диагностирована II и III стадии заболевания (45 и 11 пациентов соответственно), I стадия заболевания диагностирована у 3 пациентов при локализации образования в БДС и у 1 пациента с поражением головки поджелудочной железы, у 2 пациентов I группы выявлена IV стадия заболевания.

На первом этапе лечения выполнялись малоинвазивные эндобилиарные вмешательства. Выбор конкретного вида дренирующей операции определялся состоянием больного, выраженностью билиарной гипертензии

(наличие расширенных внутрипеченочных протоков). Характер и количество выполненных паллиативных операций отображены в таблице 1.

Вторым этапом лечения, после купирования признаков механической желтухи и вызванной ею печеночной недостаточности, определялась дальнейшая хирургическая тактика. В зависимости от стадии заболевания и состояния пациента, выбирался вариант окончательного хирургического лечения, решался вопрос об операбельности. Вид выполненных радикальных операций представлен в таблице 2.

При выполнении гепатикоэнтероанастомоза после проведенного ранее чрескожно-чреспеченочного дренирования холедоха чреспеченочный дренаж оставляли в послеоперационном периоде с целью разгрузки анастомоза (Рис. 1). В 5 случаях выполнена резекция участка воротной вены без применения трансплантатов, в 2 случаях кровоток восстановлен посредством сосудистых протезов (Рис. 2), в 1 случае – за счет аутовенозной вставки из большой подкожной вены левой нижней конечности, в 1 случае непрерывность восстановлена путем сшивания концов пересеченной вены.

Панкреатодуоденальные резекции в сочетании с гемиколэктомией выполнены в связи с местнораспространенным опухолевым процессом в головке поджелудочной железы с разрастанием вне поджелудочной железы и поражением прилегающего отдела толстой кишки и её брыжейки. С целью достижения радикального объёма операции в двух случаях оперативное лечение включало атипичную резекцию печени, посредством которой удалены единичные метастазы.

Обработку полученных данных проводили с помощью прикладных программ Microsoft Excel, Statistica for Windows 10.0. Использовали корреляционный анализ, критерии Фишера или ХИ-квадрат, однофакторный дисперсионный анализ, критерии Манна-Уитни и Краскела-Уоллиса, пошаговый дискриминантный анализ и ROC-анализ.

При изучении результатов лечения пациентов ретроспективной группы данные о госпитализации вносили в компьютерную базу данных, сформировав 76 анализируемых показателей. В случае длительного предоперационного периода учитывали наихудший показатель из возможных за трое суток перед операцией. Для количественных показателей, имеющих референсные значения, вводили дополнительную переменную, количественно отображающую отклонение от нормы. Качественные показатели подвергнуты кодировке.

Табл. 1. Виды выполненных малоинвазивных операций на первом этапе хирургического лечения пациентов

Название операции	Кол-во операций	
	I группа	II группа
ЧЧХС наружно-внутренняя	2	13
ЧЧХС наружняя	–	5
Чрескожно-чреспеченочная холецистостомия	1	2
Эндоскопическое стентирование	–	5
ЭПСТ	2	2
Итого	5	27

Примечание: ЧЧХС – чрескожно-чреспеченочная холангиостома.

Табл. 2. Виды оперативных вмешательств на втором этапе хирургического лечения пациентов

Название операции	Кол-во операций	
	I группа	II группа
Гастропанкреатодуоденальная резекция	10	12
Пилоросохраняющая панкреатодуоденальная резекция	7	14
Панкреатодуоденальная резекция + резекция воротной вены	4	5
Корпорокаудальная резекция	3	2
Панкреатодуоденальная резекция + гемиколэктомия	2	1
Панкреатодуоденальная резекция + атипичная резекция печени	2	–
Итого	28	34

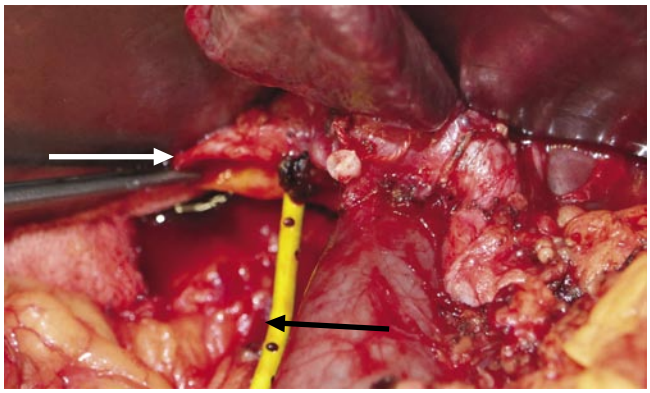

Рис. 1. Формирование гепатикоеюноанастомоза. Белая стрелка – пересеченный холедох, черная – чрескожно-чреспеченочный дренаж

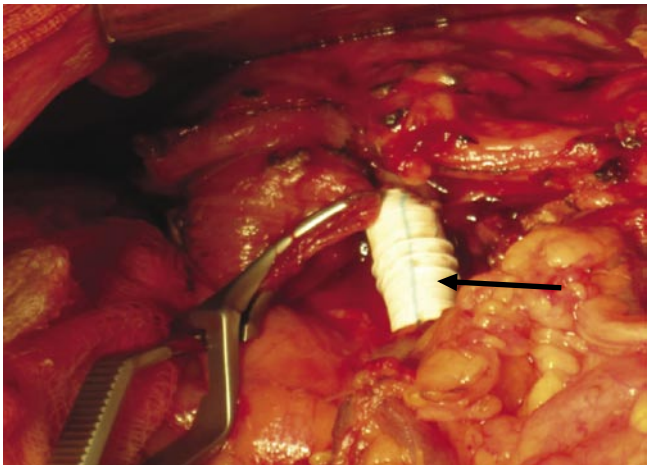

Рис. 2. Окончательный вид сосудистого протеза воротной вены (отмечен стрелкой)

С целью определения показателей, максимально влияющих на результат операции, и построения прогнозирующей функции проводилась процедура пошагового дискриминантного анализа. В качестве группирующей переменной использовалась качественная переменная – одногодичная выживаемость.

Одногодичная выживаемость была выбрана по ряду причин: учитывает как раннюю послеоперационную летальность, так и смерть от осложнений позже 30-суток; отображает результат хирургического лечения, без учета адъювантной терапии (в отдаленном периоде после операции ряд пациентов получал химиотерапевтическое лечение, также многолетнюю выживаемость значимо лимитирует гистологический тип злокачественного образования); выбор меньшего срока, как условия оправданности радикальной операции неоправдан, т.к. его можно достичь посредством менее травматичной, адекватно выполненной паллиативной операции.

Дискриминантный анализ заключался в выборе показателей, оказывающих наибольшее влияние на формирование оценки предоперационного состояния пациента, и формирование совокупности признаков, позволяющих построить модель прогнозирования. Причем, анализировались все сочетания показателей, результирующий признак оставался неизменным – одногодичная выживаемость.

Результаты

Миниинвазивные эндобилиарные вмешательства во всех случаях привели к декомпрессии желчных протоков и снижению уровня общего билирубина в крови.

Проведен анализ послеоперационных осложнений и летальности в зависимости от пола, возраста, объёма операции, локализации и стадии онкологического заболевания, уровня общего билирубина на момент операции. Анализ показал, что лишь уровень общего билирубина более 100 мкмоль/л статистически достоверно коррелировал с развитием послеоперационных осложнений и летальным исходом оперативного лечения.

В послеоперационном периоде осложнения возникли у 12 (42,8%) пациентов I группы и у 9 (26,5%) пациентов II группы. Из 28 пациентов I группы умерло 5 человек, что составило 17,8%, во II группе летальный исход наступил также у 5 (14,7%) пациентов. Общее число и характер послеоперационных осложнений представлены в таблице 3.

Характер и частота послеоперационных осложнений и летальности статистически значимо не отличалось между группами I и II. Однако II группу составили пациенты старше 60 лет, отсутствие увеличения количества осложнений само по себе является положительным фактором, оправдывающим тактику двухэтапного лечения.

Прослежен отдаленный результат лечения у всех пациентов, выписанных после радикальной операции. В I группе в срок до полугода летальный исход наступил у 6 (26%) пациентов: двое пациентов на момент операции имели IV стадию заболевания (была выполнена ПДР с атипичной резекцией печени). Еще у двоих пациентов летальный исход наступил на 58 и 116 сутки с момента операции, при повторных госпитализациях, связанных с этапным лечением послеоперационных осложнений, возникших при радикальной операции. Два пациента умерли в связи с декомпенсацией сопутствующих заболеваний. В период от полугода до года с момента операции летальный исход наступил еще у трех больных, все они перенесли стандартную панкреатодуоденальную резекцию при II стадии онкологического заболевания.

Табл. 3. Частота возникновения и характер послеоперационных осложнений

Характер осложнений	Количество	
	I группа	II группа
Несостоятельность анастомоза культи поджелудочной железы	5	6
Несостоятельность билиодигестивного анастомоза	2	2
Аррозивное внутрибрюшное кровотечение	2	1
Перфорация острой язвы ЖКТ	2	2
Панкреатический свищ	3	3
Кишечный свищ	2	–
Кровотечение из острой язвы желудка	1	–
Послеоперационная пневмония	3	4
Внутрибрюшной абсцесс	2	1
Нагноение послеоперационной раны	4	2
Пневмоторакс	1	–
Острая сердечно-сосудистая недостаточность	3	–
ТЭЛА	1	–
ДВС-синдром	3	–
Сепсис	3	2
II степень по классификации Clavien-Dindo	1	1
III степень по классификации Clavien-Dindo	2	1
IV степень по классификации Clavien-Dindo	4	2
V степень по классификации Clavien-Dindo	5	5
Всего	37 осложнений у 12 пациентов	23 осложнения у 9 пациентов

Таким образом, срок более одного года после операции прожило 14 пациентов из 23 (из 28 с учетом послеоперационной летальности), что составило 60,9% (50% с учетом послеоперационной летальности).

Проанализировав результаты лечения ретроспективной группы, пришли к выводу о неоправданности радикального оперативного лечения у пациентов с отдаленными метастазами, в связи с чем, во II группе не выполнялись ПДР, совмещенные с атипичной резекцией печени. В отдалённом периоде более одного года после операции прожило 24 пациента из 29 (из 34 с учетом

послеоперационной летальности), что составило 82,7% (70,6% с учетом послеоперационной летальности).

При проведении дискриминантного пошагового анализа выявлены переменные, оказавшие наибольшее значение на дискриминацию совокупностей. Выявленные признаки и рассчитанные к ним коэффициенты, описывающие предоперационное состояние пациента с опухолью ГПДЗ, позволили построить математическую модель индивидуального прогнозирования одногодичной выживаемости после радикальной операции:

$$D_r = 11{,}798 - 2{,}053 \times \text{Charl} - 0{,}018 \times \text{d_Bil} - 0{,}854 \times \text{d_Urea} \quad (1)$$

Значение Dr вычисляется для каждого конкретного пациента, если $D_r > 0$, то прогнозируется дожитие пациента до одного года после операции, в противном случае – нет. Charl – индекс Charlson, d_Bil – отклонение от нормы уровня общего билирубина, d_Urea – отклонение от нормы уровня мочевины.

Выведенную математическую модель индивидуального прогнозирования одногодичной выживаемости пациента после радикальной операции (формула 1) применили к группе II. Эффективность рассчитанного прогноза отображена на рисунке 3. С целью исследования прогностической ценности факторов прогноза выживаемости пациентов после операций был проведен ROC-анализ. Для показателей прогноза радикальной операции площадь под характеристической кривой равна 0,932, что говорит об «отличном» качестве модели (Рис. 4).

На рисунке 3 по оси Y указано значение Dr, рассчитанное по формуле (1). По оси X – порядковый номер пациента в электронной базе данных. Синим цветом отмечены номера пациентов, которые не дожили до лимитирующего срока, красным – прожившие более одного года после операции. Нахождение четырех пациентов (№ 69, 73, 74, 76), маркированных красным цветом, в зоне отрицательного значения Dr, говорит о неправильной классификации. Таким образом, правильное прогнозирование выживших (чувствительность) составило 70%, прогнозирование умерших (специфичность) – 100%.

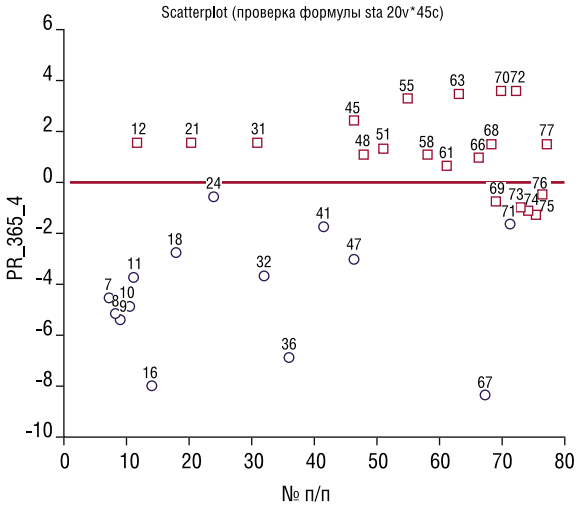

Рис. 3. Распределение пациентов группы II при отображении рассчитанного прогноза

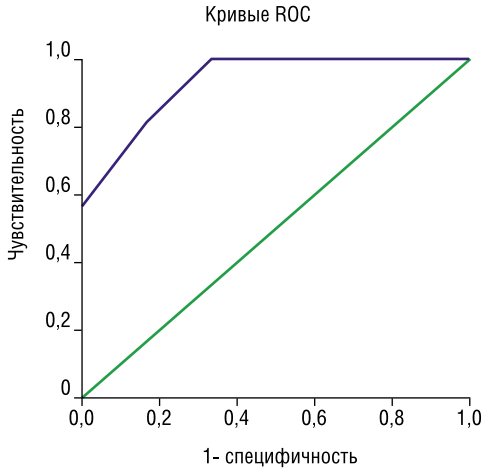

Рис. 4. ROC-кривая для показателей прогноза радикальной операции

Заключение

Таким образом, при анализе результатов лечения пациентов проспективной группы выявлена эффективность тактики двухэтапного лечения. Её применение к пациентам старшей возрастной группы позволило избежать увеличения количества послеоперационных осложнений и летальности относительно ретроспективной группы (более молодой по среднему возрасту).

Опираясь на полученные результаты ROC-анализа можно обоснованно утверждать, что разработанная модель индивидуального прогнозирования результата радикальных операций может быть использована с высокой точностью. Это, в свою очередь, определяет ключевое значение использованных в модели показателей в выборе хирургической тактики лечения пациентов старшей возрастной группы с опухолями ГПДЗ.

На основании оценки выживаемости пациентов старшей возрастной группы с опухолями органов ГПДЗ установлено, что в предоперационном обследовании возраст не оказывает значимого влияния на прогноз отдаленного результата, ведущим прогностическим фактором радикальной операции является значение совокупности индекса коморбидности Charlson, уровня общего билирубина и мочевины.

Безусловно, мы не настаиваем на аксиомности нашей модели и о необходимости повсеместном её внедрении. Однако полученные данные свидетельствуют о необходимости применения расширенного диагностического протокола к пациенту старшей возрастной группы, рассматриваемому кандидатом к радикальному хирургическому лечению, который позволит достоверно оценить степень

коморбидности. В настоящее время нами продолжается проспективное исследование данного вопроса, анализируется значимость стадий отдельных сопутствующих заболеваний и данных различных функциональных тестов. Накопление опыта также позволит строить прогноз с учетом дооперационно оцененном гистологическом типе опухоли, её размерах и местном распространении, что позволит совершенствовать прогностическую модель.

Литература

1. Кабанов, М.Ю. Состояние проблемы развития панкреатической фистулы у пациентов, перенесших панкреатодуоденальную резекцию / М.Ю. Кабанов, К.В. Семенцов, Д.М. Яковлева, В.В. Алексеев // Вестник Национального медико-хирургического центра им. Н.И. Пирогова. – 2017. – Т.12. – №2. – С. 112–116.
2. Кубышкин, В.А. Рак поджелудочной железы / В.А. Кубышкин, В.А. Вишневский // М.: Медпрактика. – 2003. – С. 375.
3. Лядов, В.К. Радикальные резекции поджелудочной железы при периампулярном раке у больных старческого возраста / В.К. Лядов, В.Н. Егиев, З.А. Коваленко и др. // Анналы хирургической гепатологии. – 2014. – №1. – С. 96.
4. Соловьев, И.А. Современные подходы к радикальному хирургическому лечению опухолей гепатопанкреатодуоденальной зоны у пациентов старшей возрастной группы / И.А. Соловьев, Д.К. Савченков // Вестник Национального медико-хирургического центра им. Н.И. Пирогова. – 2016. – Т.11. – №1. – С. 122–126.
5. Adham, M. Pancreatic resection in elderly: should it be denied? / M. Adham, L.C. Bredt, M. Robert et al // Langenbecks Arch. Surg. – 2014. – Vol. 399. – P. 449–459.
6. Hatzaras, I. Pancreatic resection in the octogenarian: a safe option for pancreatic malignancy / I. Hatzaras, C. Schmidt, D. Klemanski, P. Muscarella, W.S. Melvin, E.C. Ellison et al // J Am Coll Surg. – 2011. – Vol. 212. – P. 373–377.

КОНТАКТНАЯ ИНФОРМАЦИЯ

e-mail: ja-dmitrij@ya.ru

МИНИИНВАЗИВНЫЕ МЕТОДЫ ДЕКОМПРЕССИИ В ЛЕЧЕНИИ МЕХАНИЧЕСКОЙ ЖЕЛТУХИ ЗЛОКАЧЕСТВЕННОГО ГЕНЕЗА У ПАЦИЕНТОВ ПОЖИЛОГО И СТАРЧЕСКОГО ВОЗРАСТА

Кабанов М.Ю., Соловьев И.А., Яковлева Д.М., Семенцов К.В., Дегтярев Д.Б., Беликова М.Я., Савченков Д.К., Здасюк С.О.
Госпиталь для ветеранов войн, Санкт-Петербург
Военно-медицинская академия имени С. М. Кирова, Санкт-Петербург

УДК: 616.36-008.5-006.6:616-093.75

Резюме

С 2015 по 2016 г. пролечено 547 пациентов с механической желтухой. Из них со стриктурами желчных протоков злокачественного генеза было 356 пациента. Из злокачественных заболеваний ГПДЗ наиболее часто встречались опухоли головки поджелудочной железы (ПЖ) - 163, метастазами в лимфоузлы печеночно-двенадцатиперстной связки (ПДС) - у 47 пациентов, опухоли проксимальных желчных протоков - у 44, дистальных – 32, рак желчного пузыря у 29 больных, большого дуоденального сосочка (БДС) – 27; первичный рак печени в 12 случаях, двенадцатиперстной кишки (ДПК) – в 2.

Средний возраст пациентов составил 77 лет, наиболее часто встречающийся – 83 года, варьировал от 29 до 96. Средний уровень билирубина на момент поступления –311 мкмоль/л, варьировал от 54 до 648 мкмоль/л. У 356 пациентов было выполнено 503 миниинвазивное вмешательство: чрескожных чреспеченочных холангиостомий 313, холецистостомий 2, чрескожных трепан-биопсий новообразований 134, внутрипросветных биопсий 20, анте- и ретроградных стентирований желчных протоков 34.

Ключевые слова: механическая желтуха, малоинвазивные технологии, дренирование, чрескожная холангиостомия.

MINIMALLY INVASIVE METHODS OF DECOMPRESSION IN THE TREATMENT OF MECHANICAL JAUNDICE OF MALIGNANT GENESIS IN ELDERLY AND SENILE PATIENTS

Kabanov M.U., Solovev I.A., Iakovleva D.M., Sementsov K.V, Degtyarev D.B., Belikova M.Ia., Savchenkov D.K., Zdasyuk S.O.

Materials and methods: From 2015 to 2016, we treated 547 patients with mechanical jaundice. There were 356 patients with malignant strictures of the bile ducts. From malignant diseases of the gastro-pancreatic-duodenal zone, we most often deal with pancreatic head tumors-163, metastases in the lymph nodes of the hepatic-duodenum ligament in 47 patients, tumors of the proximal bile ducts in 44, distal bile ducts in 32, gall bladder cancer in 29 patients, duodenal papilla cancer - 27; primary liver cancer in 12 cases, cancer of duodenum in 2 cases.

The average age of the patients was 77 years, the most common being 83 years, ranging from 29 to 96. The mean level of bilirubin at the time of admission was -311 μmol / l, ranging from 54 to 648 mmol/l. 503 minimally invasive interventions were performed in 356 patients: percutaneous transhepatic cholangiostomies 313, cholecystostomy 2, transcutaneous trepan biopsies of neoplasms 134, intraluminal biopsies 20, ante- and retrograde stenting of the bile ducts 34.

Keywords: obstructive jaundice, minimally invasive techniques, drainage, percutaneous cholangiostomy.

Актуальность: создание нового медицинского оборудования и его применение в билиарной хирургии позволило изменить тактику лечения больных с заболеваниями органов гепатопанкреатобилиарной зоны (ГПДЗ), вызывающих механическую желтуху. Своевременная миниинвазивная билиарная декомпрессия является важным компонентом этапного или окончательного хирургического лечения, позволяющим восстановить функцию печени и уменьшить послеоперационную летальность, в особенности у лиц пожилого и старческого возраста. В течение длительного времени ведется спор в необходимости выполнения билиарной декомпрессии перед радикальным хирургическим лечением. Большинство авторов считают, что 2-х этапный хирургический подход в лечении пациентов с механической желтухой, позволяет снизить риск и количество осложнений при выполнении радикальных оперативных вмешательств [1–4]. Абсолютным показанием к выполнению билиарной декомпрессии в качестве первичного хирургического вмешательства показано в комплексном хирургическом лечении больных с хилярной холангиокарциномой [5–6]. Однако не существует единого мнения ни об уровне гипербилирубинемии при котором возможно выполнение одноэтапного радикального хирургического вмешательства, ни о выборе способа декомпрессии при ее необходимости: антеградный или ретроградный. Большинство авторов считают, что частота развития и тяжесть осложнений имеет прямую зависимость от уровня и длительности гипербилирубинемии. Нет единого мнения на оптимальный уровень билирубина крови для выполнения операции Уипла (ПДР); по мнению различных авторов, он варьирует от 60 до 150 мкмоль/л [7–9]. Основным и наиболее часто применяемым способом декомпрессии желчных протоков в современных условиях является ретроградный. По мнению ряда авторов, эндоскопическая декомпрессия показана при дистальном уровне билиарного блока, чрескожная – при проксимальном [10–12]. В большинстве случаев, предпочитаемый метод декомпрессии в каждой клинике выбирается в зависимости от технического оснащения и опыта специалиста, выполняющего вмешательство [13–14].

В связи с крайней важностью проблемы и неоднозначностью пути ее решения мы сочли необходимым рассмотреть более детально оптимальный выбор билиарной декомпрессии и технические аспекты данных вмешательств.

Материалы и методы

С 2015 по 2016 г. было пролечено 547 пациентов с механической желтухой. Из них со стриктурами желчных протоков злокачественного генеза было 356 пациента. Из злокачественных заболеваний ГПДЗ наиболее часто

мы имели дело с опухолями головки поджелудочной железы (ПЖ) – 163, метастазами в лимфоузлы печеночно-двенадцатиперстной связки (ПДС) – у 47 пациентов, опухолями проксимальных желчных протоков – у 44, дистальных – 32, раком желчного пузыря у 29 больных, большого дуоденального сосочка (БДС) – 27; первичный рак печени в 12 случаях, двенадцатиперстной кишки (ДПК) – в 2.

Средний возраст пациентов составил 77 лет, наиболее часто встречающийся – 83 года, варьировал от 29 до 96. Средний уровень билирубина на момент поступления –311 мкмоль/л, варьировал от 54 до 648 мкмоль/л.

У 356 пациентов было выполнено 503 миниинвазивное вмешательство: чрескожных чреспеченочных холангиостомий 313, холецистостомий 2, чрескожных трепан-биопсий новообразований 134, внутрипросветных биопсий 20, анте- и ретроградных стентирований желчных протоков 34.

В нашей клинической практике, в соответствии с ACR Appropriateness Criteria 2013 года, у пациентов молодого возраста мы отдаем свое предпочтение эндоскопической декомпрессии и лишь при невозможности транспапилярного стентировния выполняем чрескожную холангиостомию [15]. В группе пациентов пожилого и старческого возраста при проксимальном блоке выполняем антеградное вмешательство, при дистальном – ретроградное. Данный выбор обусловлен особенностями анестезиологического пособия при выполнении первичного и повторного вмешательства. Пациентам старшей возрастной группы любой вид первичного дренирующего вмешательства выполнялся под эндотрахеальным наркозом (ЭТН) в связи с когнитивными нарушениями и зачастую сопутствующей тугоухостью, не редкими возрастными фиброзными изменениями паренхимы печени и узостью желчных протоков, что вызывает технические сложности при выполнении антеградного дренирования. После стабилизации состояния больного и регресса печеночной недостаточности вторым этапом в случае нерезектабельной опухоли и первичного чрескожного вмешательства выполнялось лапаротомное оперативное вмешательство в объеме гепатикоеюностомии (ГЕС) в сочетании/ без гастроэнтеростомии (ГЭС) или стентирования зоны опухолевой обструкции самораспрявляющимся нитиноловым стентом (СНС). Если первичное вмешательство было эндоскопическим, то второй этап так же выполнялся под ЭТН в объеме стентирования внепеченочных желчных протоков или формирования обходного билиодигестивного анатомоза с/без ГЭС.

Необходимо уточнить, что миниинвазивную декомпрессию мы выполняли при уровне билирубина крови более 150 мкмоль/л. При полиморбидной патологии и невозможности в последующем радикального хирургического лечения, уровне билирубина крови ниже 200 мкмоль/л на момент госпитализации, отсутствии явлений выраженной коагулопатии и наличии функционирующего желчного пузыря, мы отдавали предпочтение выполнению видеоассистированного холецистоэнтероанастомоза с Брауновским соустьем. Риски послеоперационных осложнений и летальности при выборе объема хирургического лечения мы рассчитывали при помощи шкал CLIF-C (Chronic Liver Failure Consortium) и POSSUM (Physiologic and Operative Score for the enumeration of mortality and morbidity).

Абсолютным показанием к эндоскопической декомпрессии считаем некорригируемую коагулопатию. Технические сложности при выполнении эндоскопического стентирования преимущественно возникали в случаях дуоденального стеноза за счет опухолевой инвазии, «низкого» расположения папиллы или расположения БДС в парапапиллярном дивертикуле, а так же сложностей канюляции ввиду протяженной стриктуры на фоне большого размера опухоли головки ПЖ или выраженной контактной кровоточивости опухоли БДС.

При чрескожном вмешательстве выбор точки доступа определяется в каждой конкретной ситуации индивидуально в зависимости от степени расширения внутрипеченочных желчных протоков правой или левой доли печени, расположения плеврального синуса и смежных органов (печеночного изгиба ободочной кишки, желудка). Необходимо уточнить, что выполнение антеградного доступа всегда затруднено после попытки эндоскопического стентирования из-за пневматоза ЖКТ. Наиболее часто нами была использована пункция протоков левой доли печени из переднего доступа по методике «свободной руки». Левосторонний доступ исключает повреждение плеврального синуса, левая доля, как правило, интимно прилежит к передней брюшной стенке, желчные протоки расположены достаточно поверхностно и риск повреждения крупных сосудов минимален. В послеоперационном периоде при левостороннем доступе отмечен незначительный болевой синдром в связи с отсутствием подвижности установленного дренажа при акте дыхания через межреберные промежутки, а, следовательно, и крайне низким риском миграции дренажа. Метод «свободной руки» предпочтителен в связи с возможностью изменения траектории хода иглы, в особенности при узких внутрипеченочных протоках.

При выборе способа дренирования: наружное или наружно-внутреннее необходимо учитывать уровень опухолевого блока (высокий/низкий) и наличие совместного впадения общего желчного протока (ОЖП) и главного панкреатического протока (ГПП). Уровень опухолевого блока важен только с точки зрения возможной реканализации зоны стриктуры. При наличии совместного впадения ОЖП и ГПП устанавливалась супрапапиллярная наружная холангиостома по возможности дистальнее зоны опухолевой обструкции (Рис. 1).

В группе потенциально резектабельных опухолей при первичном вмешательстве реканализация не выполнялась в связи с риском диссеминации опухоли по ходу раневого канала.

При выполнении эндоскопического дренирования внепеченочных желчных протоков и наличии совместного впадения ОЖП и ГПП мы считали обязательным выполнение стентирования ГПП. Первичное эндоскопическое вмешательство выполнялось пластиковыми стентами.

В группе нерезектабельных опухолей первичное дренирующее вмешательство сочеталось с чрескожной трепан-биопсией новообразования (ПЖ, лимфоузлов ПДС, желчного пузыря) или внутрипросветной биопсией новообразований желчных протоков различного уровня (Рис. 2).

В случаях злокачественных стриктур при нерезектабельных опухолях мы использовали различные стенты и виды стентирования. В начале освоения методики стентирования мы использовали непокрытые самораспрямляющиеся нитиноловые стенты, но в связи с быстрой их обтурацией за счет прорастания опухоли через ячейки стента, в настоящее время мы используем только покрытые или частично покрытые СНС. Характеристики используемого нитинолового стента в каждом конкретном случае подбирались индивидуально. Основными «ключевыми звеньями» при выборе стента является не только степень дилатации желчных протоков и протяженность стриктуры, но так же локализация зоны опухолевой обструкции, наличие функционирующего желчного пузыря, совместное впадение ОЖП и ГПП, обязательный учет особенностей впадения сегментарных желчных протоков (Рис. 3).

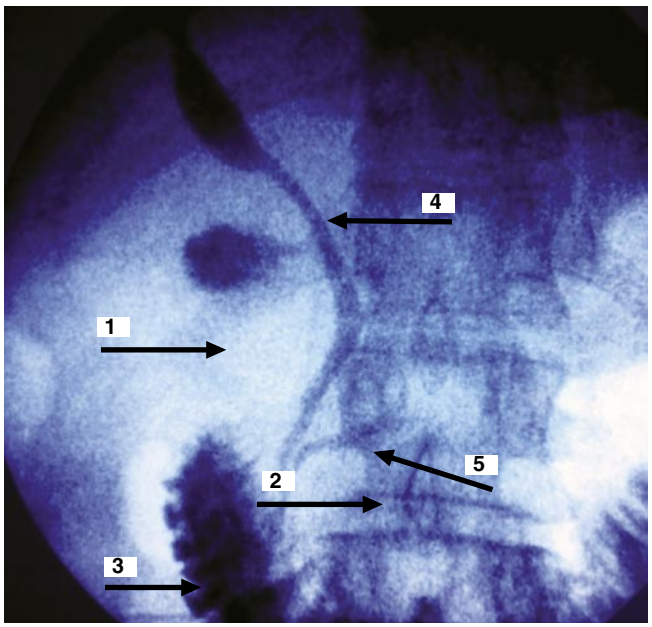

Рис. 1. Холангиограмма супрапапиллярного дренирования пациентки 83 лет с раком желчного пузыря и совместным впадением ОЖП и ГПП. 1 – желчный пузырь; 2 – общий желчный проток; 3 – двенадцатиперстная кишка; 4 – супрапапиллярный холангиостомический дренаж; 5 – главный панкреатический проток

В настоящее время не существует СНС с наличием «окошек» в покрытии для выхода пузырного или ГПП, поэтому мы использовали покрытые стенты и самостоятельно искусственно формировали перфорационные отверстия в покрытии СНС. Зона перфорации в каждом случае выбиралась индивидуально с учетом анатомии после предварительного позиционирования стента.

В случаях злокачественных стриктур на уровне ворот печени при нерезектабельных опухолях мы так же используем различные виды стентирования частично покрытыми СНС (Рис. 4).

Результаты

Все осложнения миниинвазивных вмешательств мы разделили на часто встречающиеся и редко. Осложнениями чрескожных и эндоскопических вмешательств с которыми мы столкнулись были: холангит – у 13 пациентов, желчеистечение в свободную брюшную полость, которое было обусловлено преимущественно миграцией дренажа в 2 случаях (в данной ситуации выполнялась переустановка ЧЧХ-дренажа в сочетании с санационной лапароскопией). У 4 пациентов развился тяжелый панкреатит с панкреонекрозом, который закончился летальным исходом. Обтурация дренажей и стентов в 9 случаях требовала их замены. Кровотечения из зоны БДС у 2 и гемобилия отмечена у 1 пациента. Гемобилия

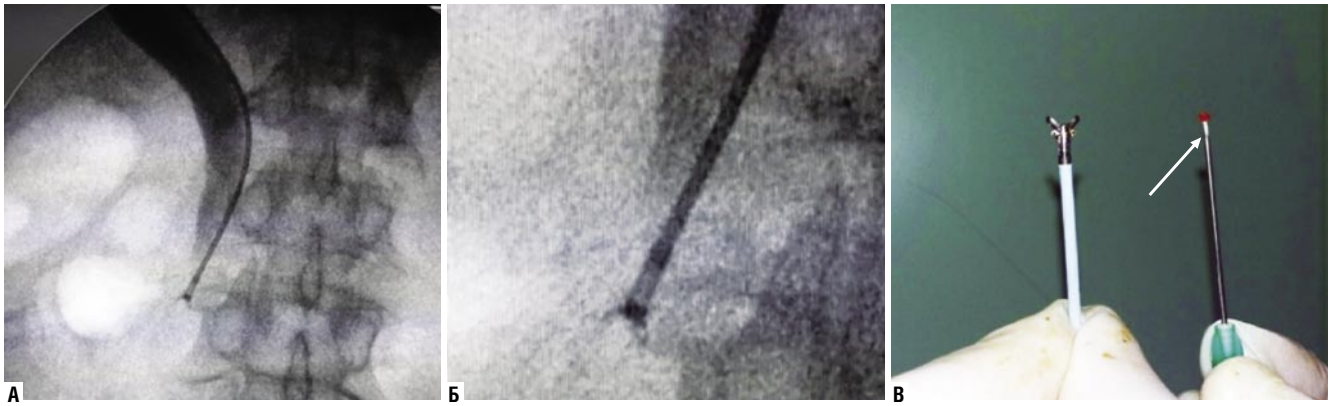

Рис. 2. А – внутрипросветная биопсия опухоли терминального отдела общего желчного протока; Б – биопсийные щипцы в просвете ОЖП; В – биопсийный материал указан стрелкой

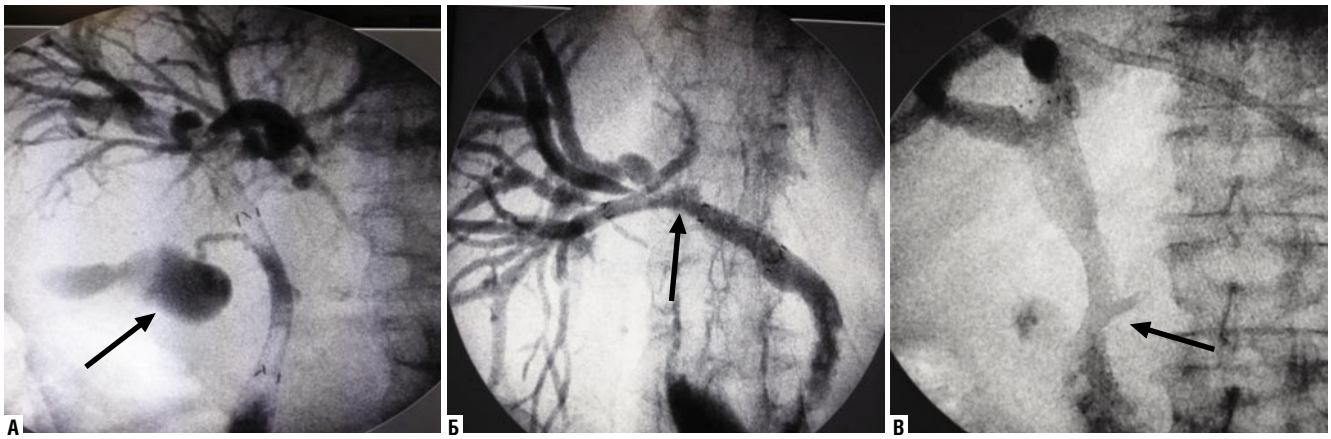

Рис. 3. Стентирование желчных протоков. А – стрелкой указан функционирующий желчный пузырь; Б – стрелкой указана зона совместного впадения сегментарных желчных протоков; В – стрелкой указано совместное впадение ОЖП и ГПП

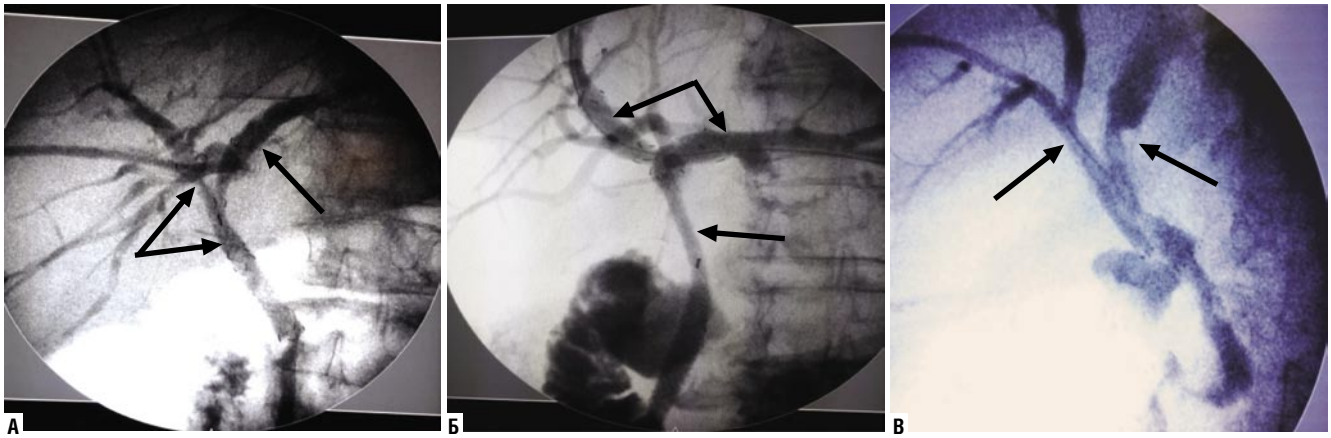

Рис. 4. Различные виды стентирования при поражении на уровне ворот печени. А – Y-образное; Б – Т-образное; В – параллельное. Стрелками показаны установленные частично-покрытые СНС

была остановлена консервативно, кровотечения из зоны БДС потребовали дополнительного эндоскопического гемостаза.

Из редких, но грозных осложнений с которыми мы столкнулись были: перфорация ДПК у 1 пациента после эндоскопического стентирования, которая потребовала выполнения экстренной ПДР; при поддиафрагмальных абсцессах (2) и клинически значимых подкапсульных гематомах (1) выполнены дренированияпод УЗ-навигацией; кровотечения на фоне разрыва слизистой желудка после 2 эндоскопических вмешательств удалось остановить эндоскопически.

К особенностям послеоперационного периода больных пожилого и старческого возраста относятся: прогрессирование энцефалопатии с явлениями психомоторного возбуждения и самостоятельным удалением дренажа, прогрессирование печеночной недостаточности, с исходом в полиорганную, частые тромбэмболические осложнения на фоне выраженной коагулопатии, тяжелое течение послеоперационного панкреатита с исходом в панкреонекроз, высокий риск желудочно-кишечных кровотечений.

Летальных исходов при выполнении миниинвазивных вмешательств всего было 40 в случае онкологической патологии, что составило 11,7%. 23 больных скончались от прогрессирования полиорганной недостаточности, 13 – после выполнения чрескожных вмешательств, 4 – эндоскопических. При эндоскопических вмешательствах 2 пациента скончались от панкреонекроза, 2 – от билиарного сепсиса; после ЧЧХ-дренирования – 2 от панкреонекроза, 11 – от сепсиса.

Из отдаленных осложнений стентирований отмечены миграция стента у 1 пациента и обтурация стента за счет опухолевой инвазии выше верхней бранши СНС у 2. Миграция потребовала рестентирования, обтурация СНТ – стентирования «стент-в-стент».

Выводы: Современные методы диагностики позволяют на дооперационном этапе в большинстве случаев уточнить этиологию заболевания и выбрать оптимальный способ хирургического лечения в каждом конкретном случае. Внедрение гибридных миниинвазивных технологий улучшает непосредственные и отдаленные результаты лечения, в особенности у пациентов старших возрастных групп. Миниинвазивные вмешательства у

лиц пожилого и старческого возраста с крайне высоким операционным риском являются жизнеспасающими.

Литература

1. Назыров, Ф.Г., Акбаров, М.М., Омонов, О.А., Икрамов, А.И. Чрескожные эндобилиарные вмешательства в хирургическом лечении больных с проксимальными опухолями желчных протоков. Медицинская визуализация. 2011. (1): 23-27.
2. Охотников, О.И., Яковлева, М.В., Григорьев, С.Н., Антеградные эндобилиарные вмешательства при нерасширенных желчных протоках. Хирургия. Журнал им. Н.И. Пирогова. 2016; (12): 42-47.
3. Тищенко, А.М., Авдосьев, Ю.В., Брицкая, Н.Н., Лаврентьева, О.Ю. Комплексное лечение холангиоцеллюлярного рака, осложненного механической желтухой. Украинский журнал хирургии 2017. 1 (32): 23-26.
4. Гальперин, Э.И., Котовский, А.Е., Момунова, О.Н. Оптимальный уровень билирубинемии перед выполнением операции у больных механической желтухой опухолевой этиологии. Анналы хирургической гепатологии. 2011. (1): 45-51.
5. Прохоров, А.В. Опухоли поджелудочной железы : учеб.-метод. пособие / А. В. Прохоров, М. Н. Шепетько, В. Е. Папок ; Белорус. гос. мед. ун-т, Каф. онкологии. – Минск: БГМУ, 2013. – 32 с.
6. Кулезнева, Ю.В. Чрескожные вмешательства в абдоминальной хирургии. Москва: «ГЭОТАР-Медиа» 2016: 78.
7. Назыров, Ф.Г., Акбаров, М.М., Икрамов, А.И., Омонов, О.А. Хирургическая тактика при опухолях проксимальных желчных протоков. Вестник национального медико-хирургического центра им. Н.И. Пирогова. 2010. 5.(2): 33-37.
8. Charles E. Ray, Jonathan M. Lorenz Charles, T. Burke Michael, D. Darcy Nicholas Fidelman, Frederick L. Greene, Eric J. Hohenwalter, Thomas B. Kinney, Kenneth J. Kolbeck, Jon K. Kostelic, Brian E. Kouri, Ajit V. Nair, Charles A. Owens, Paul J. Rochon, Don C. Rockey, George Vatakencherry. ACR Appropriateness Criteria Radiologic Management of Benign and Malignant Biliary Obstruction. Journal of the American College of Radiology. 2013; 10.(8): 567-574. https://doi.org/10.1016/j. jacr.2013.03.017
9. Шабунин, А.В., Тавобилов, М.М. Выбор способа декомпрессии желчных протоков в лечении больных механической желтухой опухолевого генеза. Российский медико-биологический вестник им. академика И.П. Павлова. 2016; 24.(1): 68-74.
10. Королев, М.П., Федотов, Л.Е., Аванесян, Р.Г., Лепехин, Г.М. Билобарное стентирование при опухолевом поражении печеночных протоков. Злокачественные опухоли. 2015; (2): 46-52.
11. Wen-Ming Cong, Hui Dong, Yu-Yao Zhu, Zhen Zhu. Malignant Tumors of the Liver and Intrahepatic Bile Ducts. Surgical Pathology of Hepatobiliary Tumors 2017: 145-281. https: //doi.org/10.1007/978-981-10-3536-4_7.
12. S. Karimov, M. Khakimov, A. Adilkhodjaev. Transhepatic Endobiliary Intervention in the Management of Periampullary Tumors Complicated by Mechanical Jaundice. The Advanced Science Journal. 2015. 1: 19-24. https://doi.org/10.15550/asj.2015.01.019.
13. Кабанов, М.Ю., Яковлева, Д.М., Семенцов, К.В., Горшенин, Т.Л., Рыбаков, С.М., Аксенова, Т.Е., Яковлева, И.А., Краденов, А.В. Роль и место миниинвазивных дренирующих вмешательств в лечении заболеваний органов гепатопанкреатодуоденальной зоны у больных пожилого и старческого возраста. Анналы хирургической гепаталогии. 2015; 20(3): 37-46.
14. Соловьев, И.А., Суров, Д.А., Рухлядова, Н.В., Дымников, Д.А., Лычев, А.Б., Савченков, Д.К., Галиуллин, Р.И. Значение антеградных эндобилиарных вмешательств в лечении механической желтухи опухолевого генеза. 2016; 11(2): 44-48.

КОНТАКТНАЯ ИНФОРМАЦИЯ

105203, г. Москва, ул. Нижняя Первомайская, 70
e-mail: nmhc@mail.ru

ХИРУРГИЧЕСКАЯ ПРОФИЛАКТИКА ПОСТТРАВМАТИЧЕСКОГО КРУЗАРТРОЗА У ПАЦИЕНТОВ С ПЕРЕЛОМАМИ ЛОДЫЖЕК

Брижань Л.К.[1], Юрмина Н.С.[2], Сливков К.А.[1], Керимов А.А.[1]

[1] *Главный военный клинический госпиталь имени академика Н.Н. Бурденко, Москва*

[2] *Национальный медико-хирургический Центр имени Н.И. Пирогова, Москва*

УДК: 617.585.1/.2-001.5-089

Резюме

В следствие остеохондральных повреждений таранной кости при переломах лодыжек в 85% случаях развивается посттравматический крузартроз , что приводит к инвалидизации (46%). Это обуславливает актуальность совершенствования известных и поиска новых методов лечения больных с посттравматическим крузартрозом. Лечебно-диагностическая артроскопия - метод выбора при рентгенолгически неверифицируемых остеохондральных повреждениях таранной кости после переломов лодыжек. В Центре травматологии и ортопедии ГВКГ им Н.Н. Бурденко 64 пациентам после остеосинтеза лодыжек хирургического лечения больше не проводилось, 88 пациентам через 6 месяцев после переломов лодыжек выполнялась лечебно-диагностическая артроскопия, Лечебные мероприятия, 18 пациентам с 1 степенью дефекта хряща таранной кости , включали в себя лаваж сустава, дебридмент, 30 пациентам со 2-3 степенью выполнен дебридмент в сочетании с тунелизацией и кюретажем. Мозаичная костная аутопластика была выполнена 40 пациентам с 4степенью повреждения хряща. Для оценки состояния голеностопного сустава использовалась балльно- после остеосинтеза лодыжек дальнейшего хирургического лечения не проводилось, плохих оценочная таблица AOFAS.. Опрос проводился через 1 год, 3 и 5 лет. Через 5 лет у пациентов, которым результатов на 31,8% больше по сравнению с теми, кому была выполнена лечебно-диагностическая артроскопия.

Ключевые слова: лечебно-диагностическая артроскопия, крузартроз, AOFAS.

SURGICAL PREVENTION OF POST-TRAUMATIC DEFORMING OSTEOARTHROSIS OF THE ANKLE JOINT IN PATIENTS WITH FRACTURES OF ANKLE

Brigan L.K., Yurmina N.S., Slivkov K.A., Kerimov A.A.

In consequence osteochondral injuries of the talus fractures of the ankles in 85% of cases develop post-traumatic osteoarthrosis of the ankle joint, which leads to disability (46%). It causes the urgency of improving the known and search for new methods of treatment of patients with post-traumatic deforming osteoarthrosis of the ankle joint. Treatment-diagnostic arthroscopy- method of choice in x-ray osteochondral non-verified lesions of the talus after ankle fractures. In the Centre of traumatology and orthopedics them. N.Burdenko 64 patients after osteosynthesis of ankle surgical treatment are no longer carried out, 88 patients 6 months after ankle fractures was performed treatment -diagnostic arthroscopy, 18 patients with 1 degree of defect of the cartilage of the talus , included lavage of the joint, debridment, 30 patients with 2-3 degrees of debridement performed in combination with tunnelization and curettage. Mosaic bone autoplasty was performed in 40 patients with 4 degree of damage to the cartilage. To assess the state of the ankle joint was used the point - after osteosynthesis of ankle further surgical treatment was not conducted, poor assessment AOFAS scale. The survey was conducted through 1 year, 3 and 5 years. After 5 years in patients, which results in 31.8% more compared to those who had completed treatment and diagnostic arthroscopy.

Keywords: treatment-diagnostic arthroscopy, deforming osteoarthrosis of the ankle joint, AOFAS.

Больные с переломами лодыжек имеют большой удельный вес в общей структуре травматологических пациентов. По данным литературы частота данного вида травмы составляет от 20 до 40% всех переломов костей нижних конечностей [1; 2; 3; 6; 7; 16] и 60% переломов костей голени [5]. При этом в 60% случаев развивается посттравматический артроз голеностопного сустава [9; 14]. Частота повреждений хряща таранной кости, по данным разных авторов, составляет 6–15% при последствиях повреждения связок и в 38% при переломах лодыжек [4; 20]. В следствие остеохондральных повреждений таранной кости в 85% случаях развивается посттравматический крузартроз, что приводит к инвалидизации, которая при данной патологии составляет до 46% [8; 17].

Необратимость дегенеративно-дистрофического процесса, высокий процент инвалидизации пациентов обуславливают актуальность совершенствования известных и поиска новых методов лечения больных с посттравматическим крузартрозом [12; 13; 19].

Разработано множество методов как консервативного, так и оперативного лечения данной патологии. Так как травма голеностопного сустава в ряде случаев сопровождается трансхондральными повреждениями суставных поверхностей голеностопного сустава, в частности таранной кости, которые рентгенологически не верифицируются, то хирургическое лечение включает в себя лечебно-диагностическую артроскопию. Стоит отметить, что частота выявления повреждений суставного хряща таранной кости при выполнении лечебно-диагностической артроскопии по поводу последствий переломов лодыжек составляет около 80% [10]. Согласно классификации A.L. Berndt, M. Harty, предложенной в 1959 г., выделяют следующие степени тяжести повреждения хряща таранной кости [1]:

1) суставное повреждение, вдавление хряща;
2) рана хряща с переломом подлежащей части;
3) фрагмент хряща поврежден, но не смещен;
4) костно-хрящевой фрагмент смещен.

Характер лечения в зависимости от степени повреждения предусматривает применение методик пластики и восстановления суставного хряща [18].

Наиболее часто используемый метод при 1–2 степени является абразивная хондропластика, в сочетании с кюретажем и микрофрактуризацией, предусматривающая удаление костно-хрящевых некротических масс до здоровой кровоточащей кости, в результате происходит формирование хондроидной ткани, которая может нести нагрузку без болевого синдрома. Однако образовавша-

яся рубцовая ткань, отличается от гиалинового хряща структурой и составом (Рис. 1). Стоит отметить, что при обширных повреждениях остаточные деформации приводят к нарушению распределения механической нагрузки на суставную поверхность таранной кости, происходит травматизация хряща и , как следствие, быстрому прогрессированию деформирующегося остеоартроза.

Мозаичная остеохондропластика – это предпочтительный метод при 3–4 степени повреждения хряща, Такое замещение дефекта ткани трансплантантом обеспечивает максимальное восстановление архитектоники таранной кости [15; 12; 18]. После остеохондропластики необходимо раннее назначение активных движений в оперированном суставе, что обеспечивает улучшение кровоснабжения гиалинового хряща и восстановление функции голеностопного сустав.

Материалы и методы

В Центре травматологии и ортопедии ГВКГ им Н.Н. Бурденко в период с 2010 по 2015 гг. находилось на лечении 152 человека с внутрисуставными чрезсиндесмозными переломами лодыжек (тип «В» по классификации AO/ASIF) (Рис. 2). Возраст пациентов варьировал от 20 от 65 лет. Всем пациентам был выполнен накостный остеосинтез лодыжек в срок от 2 до 5 дней с момента травмы по стандартной методике.

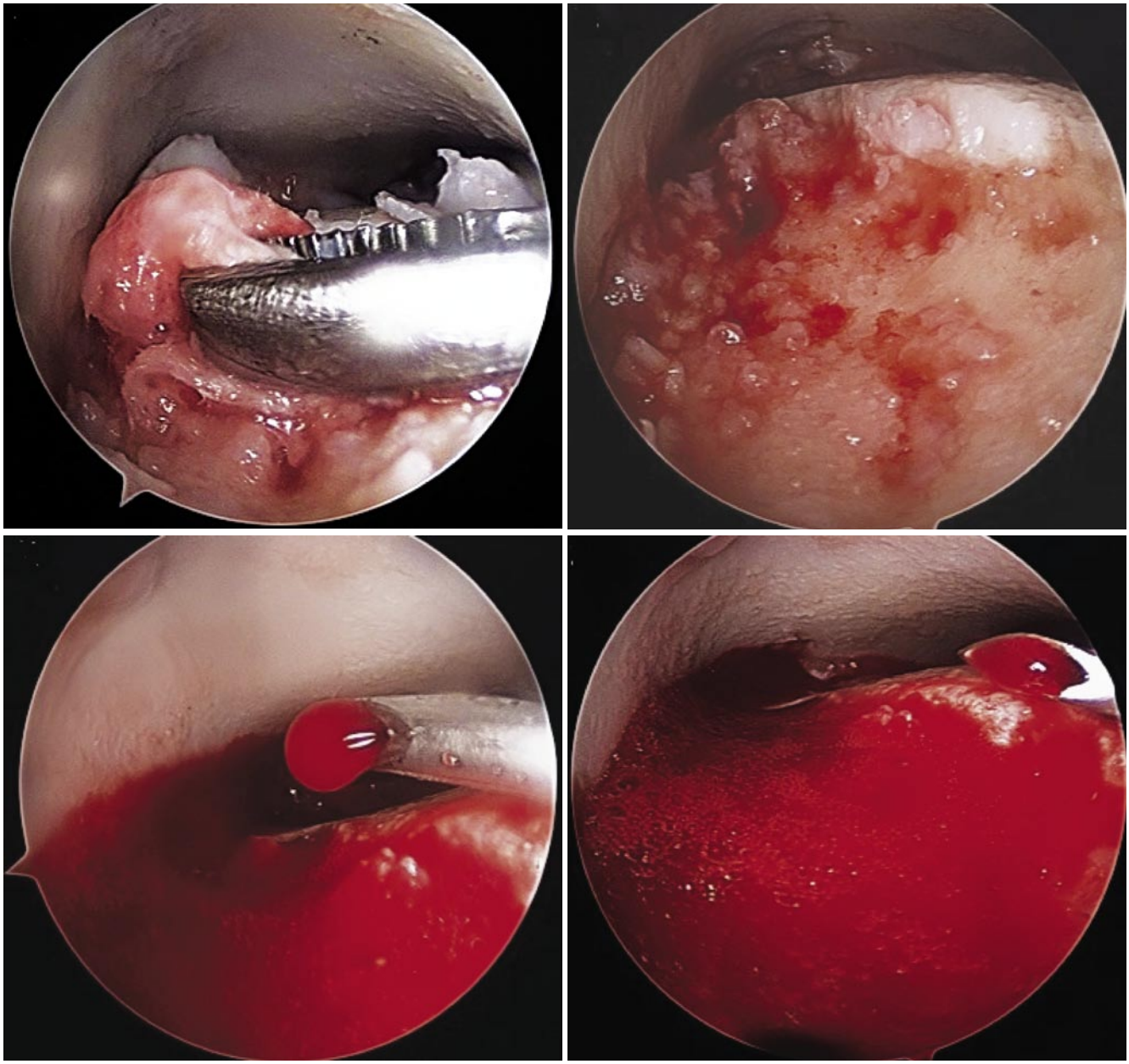

Рис. 1. Абразивная хондропластика, предусматривающая с удалением костно-хрящевых некротических масс до здоровой кровоточащей кости, организация кровяного сгустка

Рис. 2. Внутрисуставной чрезсиндесмозный переломам лодыжек тип «В» по классификации AO/ASIF

Интраоперационно выполнялся ЭОП контроль (Рис. 3).

В послеоперационном периоде применялись нестероидные противовоспалительные препараты для купирования болевого синдрома, через 24–72 часа начинались активные движения в голеностопном суставе Пациенту рекомендовалась ходьба при помощи костылей без опоры на оперированную ногу в течение 6–8 недель, занятия ЛФК и физиотерпия.

В ходе исследования сформированы две группы. Обе группы были сопоставимы и аналогичны по возрасту, структуре сопутствующей патологии, полу и механизму травмы. В первой , основной, группе пациентов, включавшей 88 пациентов, через 6 месяцев после операции выполнена лечебно-диагностическая артроскопия голеностопного сустава. Во второй группе, контрольной, включавшей 64 пациента, дальнейшее хирургическое лечение после остеосинтеза не проводилось.

В предоперационном периоде проводилось комплексное клинико-рентгенологическое обследование. Уточнялись жалобы пациента, образ жизни, характер труда, проводимое ранее консервативное лечение, сопутствующие заболевания. При объективном обследовании оценивалась походка больного, наличие деформации оси конечности. Диапазон движений в голеностопном суставе измерялся с помощью гониометра между осями голени и стопы в положениях максимального тыльного и подошвенного сгибаний. С помощью стандартных переднезадней и боковой рентгенограмм, определялась степень остеохондрального дефекта таранной кости, ось конечности. 40 больным проведена МРТ голеностопного сустава, что позволило верифицировать изменения таранной кости, уточнить характер и объем поражения хрящевой ткани, состояние смежных суставов.

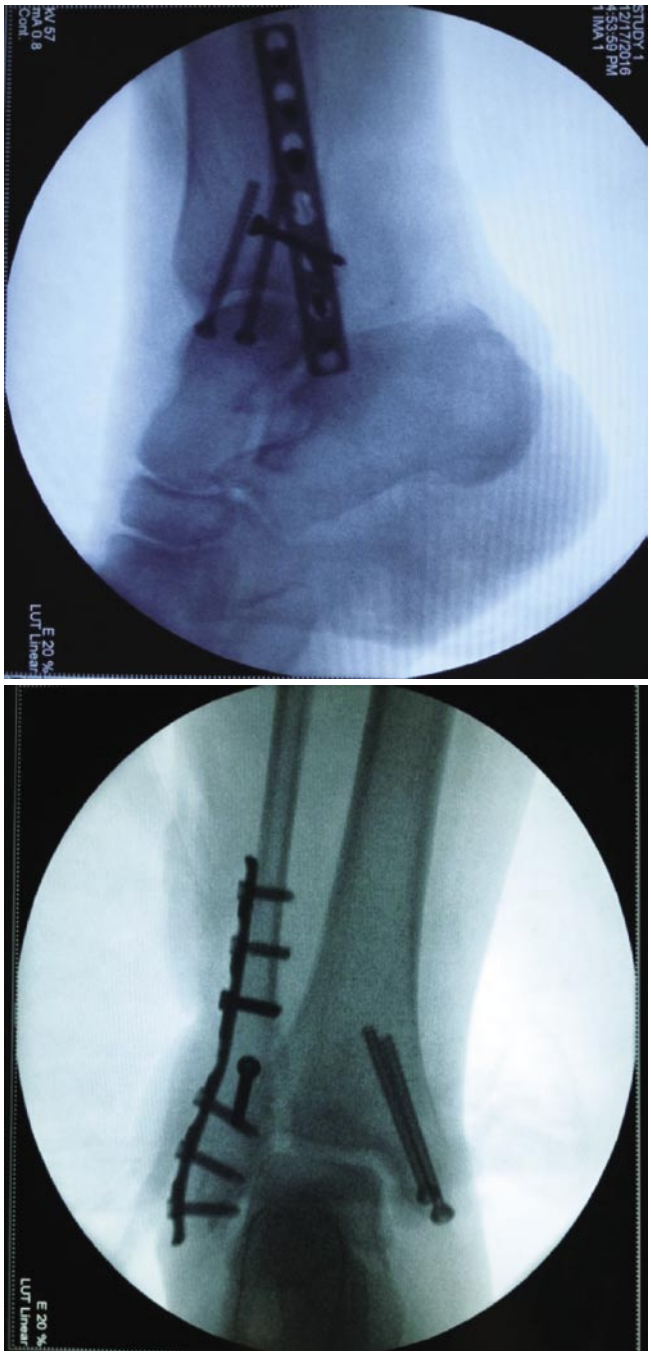

Рис. 3. Интраоперационный ЭОП-контроль остеосинтеза лодыжек (прямая и боковая проекции)

Для проведения артроскопии голеностопного сустава использовались стандартный артроскопический набор. Под пневматическим жгутом, наложенным на нижнюю треть бедра (280 мм рт. ст), в дорсальном положении больного на операционном столе, с помощью предварительной аппаратной дистракции сустава через антероцентральный доступ (Штробель М., 2011) выполняли ревизию сустава артроскопом диаметром 2,7 мм, что позволяет осуществить осмотр всех отделов голеностопного сустава (Рис. 4).

Рис. 4. Передний артроскопический доступ

По классификации A.L. Berndt, M. Harty интраоперационно были выявлены следующие степени дефекта хряща таранной кости:

1 степень выявлена у 18 пациентов (20,6%), 2 степень у 30 пациентов (34,0%), 3 степень у 30 (34,0%), 4 степень у 10 пациентов (11,4%).

Лечебные мероприятия , проводимые 18 пациентам с 1 степенью дефекта хряща таранной кости , включали в себя лаваж сустава, дебридмент. 30 пациентам со 2–3 степенью выполнен дебридмент в сочетании с тунелизацией и кюретажем. Мозаичная костная аутопластика была выполнена 40 пациентам с 4 степенью повреждения хряща. Независимо от степени повреждения , всем пациентам выполнялось при необходимости удаление свободных хондромных тел, остеофитов с суставных поверхностей, а так же иссечение, удаление спаек и гипертрофированной синовиальной оболочки.

Начальным этапом при лечебно-диагностической артроскопии был лаваж сустава с удалением синовиальной жидкости, благодаря чему можно относительно свободно манипулировать артроскопическими инструментами при выполнении дебримента суставных поверхностей. Выполнением дебримента достигалась санация хрящевого покрова при наличии очагов хондромаляции. Коррекция суставных поверхностей улучшает условий трения в пораженном суставе путем резекции костно-хрящевых разрастаний, механического сглаживания краев эрозивных очагов, участков разволокненного хряща, видимых трещин.

При выполнении мозаичной костной аутопластики включающей в себя вылущивание некротических масс, глубокое рассверливание очага поражения до границы здоровых тканей и восполнение дефицита губчатой

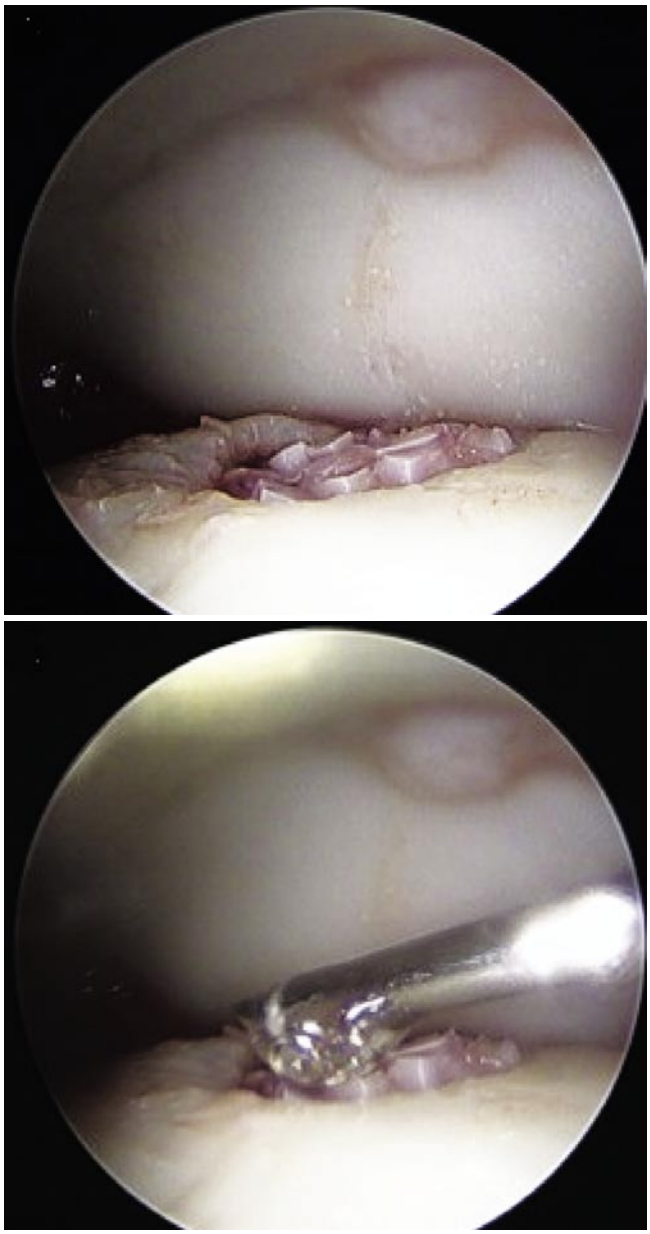

Рис. 5. Мозаичная костная аутопластика. Восполнение дефицита губчатой ткани и суставного хряща

кости и суставного хряща (Рис. 5). Взятие мозаичного цилиндрического костно-хрящевого аутотрансплантата производилось полым круглым заборником диаметром от 6 до 10 мм из не нагружаемой зоны бедра (наружного мыщелка) с последующей его имплантацией в зону дефекта таранной кости.

В раннем послеоперационном периоде применялся холод на область голеностопного сустава, нестероидные противовоспалительные препараты. На 1-е сутки после операции назначалась лечебная физкультуру (активные движения без нагрузки), разрешалась ходьба с костылями с неполной нагрузкой на ногу. На 2-е сутки больных выписывали на амбулаторное лечение. Пациентам, которым

была выполнена мозаичная хондропластика запрещалось давать осевую нагрузку на прооперированную конечность в течение 6 недель.

Осложнение было получено лишь у одного пациента (1,13%) в виде развития синовиального свища в зоне переднелатерального доступа. Рецидива формирования свищевого хода после иссечения не определялось.

Результаты

Для оценки функции голеностопного сустава в группах использовалась балльно-оценочная таблица, предложенная комитетом Американского ортопедического общества стопы и голеностопного сустава (American Orthopaedic Footand Ankle Society; AOFAS) Шкала включает позиции, позволяющие дать объективную оценку биомеханических параметров, характеризующих голеностопный сустав. Клинический результат считается отличным, если пациент не имеет никакой боли или ограничения в повседневных и иных действиях, не применяет ортез или другие вспомогательные средства при ходьбе, может пройти больше, чем шесть кварталов (порядка 1500 м). Результат считается хорошим, если у пациента бывает умеренная боль и имеется ограничение ряда действий (ходьба по неровной поверхности, бег и т.п.), но не повседневной активности, не используется ортез или иные вспомогательные средства при ходьбе, пациент может пройти больше чем шесть кварталов. Результат считается удовлетворительным, если обследуемый имеет частую умеренную боль и имеет ограничение в повседневных действиях и при активном отдыхе, нуждается в индивидуальной обуви или использовании трости и может пройти максимум 4–6 кварталов (1000–1500 м). Результат считался неудовлетворительным, если у пациента выраженный болевой синдром, который вызывает серьезное ограничение в повседневной жизни, больной нуждается в использовании ортеза, костылей, или инвалидного кресла и может пройти не более 4 кварталов (менее 1000 м).

Пациентам было предложено заполнить таблицы через 1 год, через 3 и 5 лет после лечения.

Как видно из таблицы, через 1 год в основной группе отличный результат был получен у 52,3% пациентов, в контрольной группе – у 42,2%; 75–94 балла набрали 39,8% пациентов в основной группе и 32,8% пациентов в группе контроля; удовлетворительных результатов в контрольной группе было на 17,1% больше, чем в основной; неудовлетворительный результат с количеством баллов менее 50 отмечен не был. Та же тенденция наблюдается и через 3 года после лечения. В основной группе отличный результат был получен у 39,8% пациентов, в контрольной группе – у 31,2%. 75–94 балла набрали 45,4% пациентов в основной группе и 32,8% пациентов в контрольной; удовлетворительных результатов в группе контроля отмечено на 18% больше, чем в основной; неудовлетворительный результат был получен в контрольной группе у 2 человек (3,2%). При оценке результатов лечения через 5 лет количество отличных результатов в основной группе составило 22,7%, а в контрольной значительно снизилось и составило 7,9%, хороший результат составил 52,3% в основной группе и 18,8% в контрольной. Стоит отметить, что удовлетворительных результатов в контрольной группе на 16,6% больше чем в основной. Неудовлетворительный результат после артроскопии через 5 лет отмечен только у 5 человек основной группы (5,7%), в контроль-

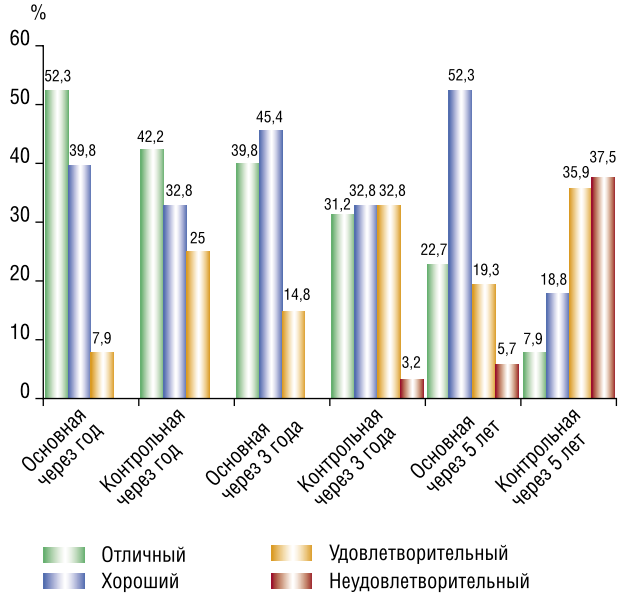

Рис. 6. Результаты лечения больных в сроки 1 год, 3 и 5 лет с момента остеосинтеза лодыжек по шкале AOFAS

Табл. 1. Результаты лечения больных с переломами лодыжек основной и контрольной групп в сроки 1 год, 3 и 5 лет с момента остеосинтеза лодыжек по шкале AOFAS (H. Kitaoka)

Результат лечения, баллы по шкале AOFAS	Через 1 год		Через 3 года		Через 5 лет	
	Основная группа n%	Контрольная группа n%	Основная группа n%	Контрольная группа n%	Основная группа n%	Контрольная группа n%
Отличный 95–100	46 (52,3)	27 (42,2)	35 (39,8)	20 (31,2)	20 (22,7)	5 (7,9)
Хороший 75–94	35 (39,8)	21 (32,8)	40 (45,4)	21 (32,8)	46 (52,3)	12 (18,8)
Удовлетворительный 51–74	7 (7,9)	16 (25,0)	13 (14,8)	21 32,8)	17 (19,3)	23 (35,9)
Неудовлетворительный (плохой) 0–50	0	0	0	2 (3,2)	5 (5,7)	24 (37,5)
Всего	88 (100)	64(100)	88 (100)	64 (100)	88 (100)	64 (100)

ной группе неудовлетворительный результат зафиксирован у 37,5%. Анализируя полученные данные, можно отметить преобладание хороших результатов лечения в основной группе и обратную ситуацию в контрольной – снижение количества хороших результатов, увеличение количества удовлетворительных и неудовлетворительных результатов, что объясняется прогрессированием посттравматического артроза голеностопного сустава , ограничение физической активности из-за болевого синдрома вследствие развития изменений, сопровождающих остеохондральные дефекты таранной кости.

Полученные данные у основной группы пациентов, которым проводилась лечебно-диагностическая артроскопия, по сравнению с контрольной группой свидетельствуют о значимом повышении средних показателей функции голеностопного сустава и качества жизни.

Выводы

1. Переломы лодыжек всегда сопровождаются повреждением хряща таранной кости, что приводит к развитию крузартроза.
2. Лечебно-диагностическая артроскопия – метод выбора при рентгенолгически неверифицируемых остеохондральных повреждениях таранной кости после переломов лодыжек.
3. За период наблюдения, составляющий 5 ,лет у пациентов, которым после остеосинтеза лодыжек дальнейшего хирургического лечения не проводилось, неудовлетворительных результатов на 31,8% больше по сравнению с теми, кому была выполнена лечебно-диагностичексая артроскопия, что свидетельствует об эффективности метода.

Таким образом, на основании полученных результатов, лечебно-диагностическая артроскопия голеностопного сустава – это оптимальный метод, позволяющий малоинвазивно и с высокой эффективностью проводить лечение пациентов в анамнезе которых есть перелом лодыжек, что так же является профилактикой крузартроза.

Литература

1. Антониади, Ю.В. Современные технологии в переломе лодыжки / Ю.В. Антониади, К.А. Бердюгин, А.Ф. Галяутдинов // Травматология и ортопедия России. – 2006. – № 2. – С. 22.
2. Бейдик, О.В. Наружный чрескостный остеосинтез при повреждениях дистальных эпиметафизов костей голени / О.В. Бейдик, А.И. Горбаткин, В.В. Стадинов // Материалы VII съезда травматологов-ортопедов России. – Новосибирск, 2002. – Т. 1. – С. 391–392.
3. Доценко, П.В. Лечение переломов лодыжек / П.В. Доценко, Р.А. Демокидов, С.В. Бровкин// Травматология и ортопедия XXI века: материалы VIII Съезда травматологов-ортопедов России. – Самара, 2006. – С. 173–174.
4. Исакова, Т.М. Алгоритм лучевой диагностики застарелых повреждений голеностопного сустава [автореф. дис. канд. мед. наук]. Н. Новгород, 2013. 23.
5. Ковалев, П.В. Напряженный спице-винтовой остеосинтез переломов лодыжек / П.В. Ковалев, Г.Ш. Дубровин, М.Е. Дорошев, С.А. Меченков // Травматология и ортопедия XXI века : материалы VIII Съезда травматологов-ортопедов России. – Самара, 2006. – С. 211–212.
6. Лоскутов, А.Е. Хирургическое лечение застарелых повреждений голеностопного сустава : автореф. дис. д-ра мед. наук. – Киев, 1990. – 37 с.
7. Оганесян, О.В. Применение модифицированного шарнирно-дистракционного аппарата при застарелых повреждениях голеностопного сустава / О.В. Оганесян, А.В. Коршунов // Вестник травматологии и ортопедии им. Н.Н. Приорова. – 2002. – № 3. – С. 83–87.
8. Омельченко, Т.Н. Переломы лодыжек и быстропрогрессирующий остеоартроз голеностопного сустава: профилактика и лечение // Ортопедия, травматология и протезирование. – 2013. – N 4 (593). – С. 35–40.
9. Яременко, Д.А., Ершов, Д.В., Яременко, О.Д. Клиника, диагностика и хирургическое лечение застарелых повреждений межберцового синдесмоза (обзор литературы) // Ортопедия, травматология и протезирование. – 2012. – № 4 (589). – С. 129–136.
10. Aston, J.E., Bentley, G. Repair of articular surfacesby allografts of articulas and growth-plate cartilage // J.Bone Joint Surg. – 1986. – Vol. 68-B, N 1. – P. 29–35.
11. Berndt, A.L., Harty, M. Transchondral fractures (osteochondritis dissecans) of the talus // J Bone Joint Surg. 1959. Vol. 41A. P. 988–1020.
12. Berndt A.L., Harty M. Transchondral Fractures (Osteochondritis Dissecans) of the Talus // J Bone Joint Surg Am. Jun 2004. Vol. 86(6). P. 1336–1336.
13. Fuchs, S. Quality of life 20 years after arthrodesis of the ankle: a study of adjacent joint / S. Fuchs, C. Sandmann, A. Skwara, C. Chylarercki // J Bone Joint Surg. – 2003. – N 85 (7). – P. 994–998.
14. Glazebrook, M. Comparison of health-related quality of life between patients with end-stageankle and hip arthrosis / M. Glazebrook, T. Daniels, A. Younger, C.J. Foote, M. Penner, K. Wing, J.Lau, R. Leighton, M. Dunbar // J Bone Joint Surg Am. – 2008. – N 90 (3). – P. 499–505.
15. Kumai, T., Takakura, Y., Kitada, C. et al. Fixation of osteochondral lesions of the talus bone pegs // J Bone Joint Surg. 2002. Vol. 84B. P. 369–374. using cortical.
16. Leardini A. Geometric Model of Human Ankle Joint / A. Leardini, J.J. O'Connor, F. Catani // J.Biomech. – 1999. – Vol. 32 (6). – P. 585–591.
17. Sega,I A.D. Functional limitations associated with end-stage ankle arthritis / A.D. Segal, J. Shofer, M.E. Hahn, M.S. Orendurff, W.R. Ledoux, B.J. Sangeorzan // J Bone Joint Surg Am. – 2012. – N 94 (9). – P. 777–783.
18. Stufkens, S.A., Knupp, M., Horisberger M. et al. Cartilage Lesions and the Development of Osteoarthritis After Internal Fixation of Ankle Fractures: A Prospective Study // J Bone Joint Surg Am. Feb 2010. Vol. 92 (2). P. 279–286.
19. Tol, J.L., Struijs P.A., Bossuyt, P.M. et al. Treatment strategies in osteochondral defects of the talar dome: a systematic review // Foot Ankle Int. 2000.Vol. 21(2). P. 119–126.
20. Trouillier, H. Long-term results after ankle arthrodesis: clinical, radiological, gait analytical aspects / H. Trouillier, L. Hansel, P. Schaff, B. Rosemeyer, H.J. Refior // Foot Ankle Int. – 2002. – N 23 (12). – P. 1081–1090.
21. Verhagen, R.A.W., Maas, M., Dijkgraaf M.G.W., Tol J.L.,Krips R. et al. Prospective study on diagnostic strategies inosteochondral lesions of the talus. Is MRI superior to helical CT. J. Bone Joint Surg. Br. 2005; 87-B: 41–46.

КОНТАКТНАЯ ИНФОРМАЦИЯ

105203, г. Москва, ул. Нижняя Первомайская, 70
e-mail: yurminanata@mail.ru

ИНФЕКЦИОННО-ВОСПАЛИТЕЛЬНЫЕ ПОРАЖЕНИЯ У ПАЦИЕНТОВ С СОПУТСТВУЮЩИМ ХРОНИЧЕСКИМ ПРОСТАТИТОМ ПОСЛЕ ХИРУРГИЧЕСКИХ ВМЕШАТЕЛЬСТВ НА ПРЕДСТАТЕЛЬНОЙ ЖЕЛЕЗЕ В РАННЕМ ПОСЛЕОПЕРАЦИОННОМ ПЕРИОДЕ

Нестеров С.Н., Ханалиев Б.В., Бонецкий Б.А., Володичев В.В., Васильев В.Р., Магомедов Ш.С.

Национальный медико-хирургический Центр имени Н.И. Пирогова, Москва

УДК: 616.65-002-089.168.1-06

Резюме

Хирургические манипуляции на предстательной железе являются одним из наиболее часто выполняющихся видов оперативного лечения в урологии. При этом частота возникновения различных инфекционно-воспалительных осложнений у пациентов, перенесших такие операции, достаточно высока, что требует изучения структуры этих осложнений и разработки рациональных алгоритмов их профилактики и лечения.

В клиническое исследование ретроспективно были включены 57 пациентов, которым была выполнена трансректальная мультифокальная биопсия предстательной железы и 52 пациента с доброкачественной гиперплазией предстательной железы, которым была выполнена трансуретральная резекция предстательной железы. Средний возраст пациентов составил 56,2 года.

Частота возникновения послеоперационных инфекций в первой группе составила 12,28 %, во второй – 25 %. В структуре послеоперационных инфекционно-воспалительных поражений обеих групп превалировало инфекционное поражение ткани предстательной железы. Подавляющее большинство случаев послеоперационных инфекций развивалось у пациентов с хроническим простатитом в анамнезе и с гистологической картиной хронического простатита различной степени выраженности.

Полученные нами результаты требуют дальнейшего углубленного изучения данной тематики. Существует необходимость в разработке специальных алгоритмов рациональной антибиотикопрофилактики и антибиотикотерапии данных послеоперационных инфекционно-воспалительных поражений.

Ключевые слова: хронический простатит, биопсия предстательной железы, трансуретральная резекция предстательной железы, послеоперационная инфекция антибиотикотерапия, антибиотикопрофилактика.

INFECTIOUS-INFLAMMATORY LESIONS IN PATIENTS WITH CONCOMITANT CHRONIC PROSTATITIS AFTER SURGICAL INTERVENTIONS ON THE PROSTATE IN THE EARLY POSTOPERATIVE PERIOD

Nesterov S.N., Hanaliev B.V., Bonetsky B.A., Volodichev V.V., Vasilyev V.R., Magomedov Sh.S.

Surgical manipulations on the prostate gland are one of the most frequently performed types of surgical treatment in urology. At the same time, the incidence of various infectious-inflammatory complications in patients who underwent such operations is high enough that it requires studying the structure of these complications and developing rational algorithms for their prevention and treatment.

The clinical study retrospectively included 57 patients who underwent transrectal multifocal biopsy of the prostate and 52 patients with benign prostatic hyperplasia who underwent transurethral resection of the prostate. The average age of the patients was 56.2 years.

The incidence of postoperative infections in the first group was 12.28%, in the second group – 25%. In the structure of postoperative infectious-inflammatory lesions of both groups, the infection of the prostate gland tissue prevailed. The vast majority of cases of postoperative infections developed in patients with a history of chronic prostatitis and a histological type of chronic prostatitis of varying severity.

The results obtained by us require further in-depth study of this subject. There is a need for the development of special algorithms for rational antibiotic prophylaxis and antibiotic therapy for postoperative infectious-inflammatory lesions.

Keywords: Chronic prostatitis, prostate biopsy, transurethral resection of the prostate, postoperative infection, antibiotic therapy, antibiotic prophylaxis.

Введение

На современном этапе развития хирургических вмешательств в урологии одной из важных проблем остаются инфекционно-воспалительные осложнения в послеоперационном периоде. Лечение таких осложнений часто связано с определенными трудностями, такими как резистентность штаммов возбудителей инфекции к антибактериальным препаратам, снижение иммунного ответа у пациентов в послеоперационном периоде [1; 2; 8; 13].

Даже идеальное соблюдение принципов асептики и антисептики, соблюдение санитарно-гигиенических требований, использования современных методов стерилизации инструментария не всегда позволяет снизить частоту инфекционно-воспалительных осложнений. Так, трансректальная биопсия предстательной железы, трансуретральная резекция (ТУР) предстательной железы сопровождаются достаточно высокой частотой возникновения послеоперационных инфекций, частота которых, по некоторым данным, достигает 60% [3; 4; 9; 11; 12]. Причинами такой высокой частоты послеоперационных инфекционных поражений являются особенности анатомического строения предстательной железы и хронических инфекционно-воспалительных процессов в предстательной железе.

Развитие инфекционно-воспалительных осложнений у пациентов после хирургических вмешательств на предстательной железе в раннем послеоперационном периоде определяется множеством факторов, таких как наличие хронической инфекции мочеполовой системы, необходимость в продолжительной катетеризации, наличие отягчающих сопутствующих заболеваний, неадекватная антибиотикопрофилактика и антибиотикотерапия [5; 6; 7; 10; 13; 14; 15]. Целью нашего исследования являлось изучение влияния сопутствующего хронического простатита на частоту возникновения послеоперационных инфекционно-воспалительных поражений предстательной железы у пациентов с сопутствующим хроническим простатитом.

Материалы и методы

В клиническое исследование ретроспективно были включены 57 пациентов, которым была выполнена транс-

ректальная мультифокальная биопсия предстательной железы (первая группа) и 52 пациента с доброкачественной гиперплазией предстательной железы (ДГПЖ), которым была выполнена ТУР предстательной железы (вторая группа) в период с 2016 по 2017 годы в НМХЦ им. Н.И. Пирогова. Средний возраст пациентов составил 56,2 года (диапазон 49–74 года).

На этапе комплексного предоперационного обследования тщательно изучался анамнез жизни пациентов на предмет наличия хронических инфекционно-воспалительных заболеваний мочеполовой системы, проводилось физикальное обследование, лабораторные тесты, посев мочи с определением антибиотикочувствительности, ультразвуковое исследование (УЗИ) мочеполовой системы (в том числе трансректальное УЗИ предстательной железы), консультации смежных специалистов.

Всем пациентам проводилась антибиотикопрофилактика непосредственно перед хирургическими манипуляциями в рамках премедикационной подготовки. Нами использовался комбинированный антибактериальный препарат широкого спектра действия (амоксициллин + клавулановая кислота в дозировке 1,2 г). В первой группе пациентов препарат принимался перорально, во второй группе – вводился внутривенно интраоперационно.

В обязательном порядке проводился анализ гистологических данных с точки зрения инфекционно-воспалительных изменений.

Результаты

Предоперационный комплекс исследований выявил симптомы хронического простатита в стадии ремиссии у 25 пациентов (43,85%) в первой группе и у 30 (57,69%) пациентов второй группы.

По результатам гистологического исследования ткани предстательной железы, в первой группе было подтверждено наличие аденокарциномы предстательной железы у 40 (70,17%) пациентов. Во второй группе у 52 (100%) пациентов присутствовала картина гиперплазии предстательной железы (железисто-фиброзной или фиброзно-мышечной). При этом у 87 (79,82%) из 109 пациентов наблюдалась картина хронического воспаления в предстательной железы – от незначительной до максимальной степени выраженности.

В послеоперационном периоде инфекционно-воспалительные изменения возникли у 19 пациентов. Структура инфекционных поражений, а также наличие в анамнезе простатита и гистологическое подтверждение наличия воспалительных процессов в предстательной железы в первой и второй группах представлены в таблице 1 и таблице 2 соответственно.

Кроме вышеописанных инфекционно-воспалительных поражений у значительной части пациентов второй группы (около 40 %) отмечалось развитие дизурических явлений в послеоперационном периоде после удаления уретрального катетера, которые в большей степени связаны с воспалительными процессами в предстательной железе с различной степенью выраженности, обострявшимися после инвазивного вмешательства. Данные случаи дизурии могут быть обусловлены наличием персистирующей инфекции в ткани предстательной железы, но не могут быть классифицированы как послеоперационные инфекционно-воспалительные осложнения.

7 пациентам с развившейся послеоперационной инфекцией потребовалась смена стандартного курса антибиотикотерапии по результатам посева мочи с определением антибиотикочувствительности.

Табл. 1. Послеоперационные инфекционно-воспалительные поражения в первой группе

Послеоперационные инфекционно-воспалительные поражения	Количество случаев*	Симптомы простатита в анамнезе	Гистологическая картина хронического простатита
Простатит	5 (8,77%)	4	5
Уретрит	2 (3,51%)	1	2
Всего случаев	7 (12,28%)	5	7

Примечание: * – в скобках в процентах указана доля случаев от общего числа пациентов в группе.

Табл. 2. Послеоперационные инфекционно-воспалительные поражения во второй группе

Послеоперационные инфекционно-воспалительные поражения	Количество случаев*	Симптомы простатита в анамнезе	Гистологическая картина хронического простатита
Простатит	8 (15,38%)	7	8
Уретрит	2 (3,85%)	1	1
Орхоэпидидимит	2 (3,85%)	2	2
Урогенный сепсис	1 (1,92%)	1	1
Всего случаев	13 (25%)	11	12

Примечание: * – в скобках в процентах указана доля случаев от общего числа пациентов в группе.

Обсуждение

Результаты гистологического исследования ткани предстательной железы, полученной при биопсии и резецированной ткани предстательной железы, полученной в ходе ТУР, позволяют утверждать, что хронический воспалительный процесс достаточно часто встречается у пациентов обеих групп.

Как видно из таблиц 1 и 2 в структуре послеоперационных инфекционно-воспалительных поражений предстательной железы превалировало инфекционное поражение ткани предстательной железы.

Подавляющее большинство случаев инфекционно-воспалительных осложнений развивались у пациентов с гистологической картиной хронического простатита различной степени выраженности. При этом клиническая картина простатита в анамнезе была выявлена только у 16 пациентов, с развившейся послеоперационной инфекцией.

Стоит отметить, что инфекционно-воспалительное поражения без гистологической картины хронического воспалительного процесса в предстательной железе возникли только у 4 пациентов.

Таким образом, несмотря на тщательное изучение анамнеза пациентов не всегда удается заподозрить воспалительные процессы в предстательной железе в предоперационном периоде. Несмотря на это обстоятельство, гистологическая картина хронического воспалительного процесса в ткани предстательной железы достаточно широко распространена (что связано с локализацией, функцией и строением предстательной железы). Это обстоятельство требует разработки рациональной антибиотикопрофилактики и антибиотикотерапии, что позволит в значительной мере снизить частоту инфекционно-воспалительных осложнений у пациентов после хирургических манипуляций на предстательной железе.

Выводы

Полученные результаты, на наш взгляд, достаточно убедительно свидетельствуют о том, что в развитии инфекционно-воспалительных осложнений после оперативных вмешательств на предстательной железе значительную роль играет наличие хронического воспаления в простате. При этом наличие и выраженность симптомов воспалительного характера в предстательной железе не имеет решающего значения. Хирургические вмешательства в таких случаях вызывают эндогенную инфекцию органов мочеполовой системы. Эти данные требуют дальнейшего углубленного изучения, а также существует необходимость в разработке специальных алгоритмов диагностики, рациональной антибиотикопрофилактики и антибиотикотерапии для снижения частоты инфекционно-воспалительных осложнений.

Литература

1. Волков, Д.Ю., Артифексов, С.Б., Артифексова, А.А. Изменения гомеостаза в раннем послеоперационном периоде после трансуретральной резекции предстательной железы и пути профилактики развития осложнений // ОУ. 2010. № 3. С. 43–47.
2. Гусаров, В.Г., Нестерова, Е.Е., Оприщенко, И.В., Петрова, Н.В., Замятин, М.Н. Клинические и фармакоэкономические результаты использования протокола эмпирической антимикробной терапии в многопрофильном стационаре // Вестн. Нац. медико-хир. Центра им. Н.И. Пирогова. 2015. № 3. С. 100–103.
3. Конопля, А.И., Краснов, А.В., Локтионов, А.Л. Иммунометаболические нарушения у больных с сочетанием доброкачественной гиперплазии предстательной железы и хронического простатита в послеоперационном периоде // Вестник новых медицинских технологий. 2010. № 1. С. 170–172.
4. Коротеев, М.А., Кореньков, Д.Г. Профилактика обострений сопутствующих инфекционно-воспалительных заболеваний после трансуретральной резекции доброкачественной гиперплазии предстательной железы // Воен.-мед. журн. 2008. Т. 329. № 2. С. 66–67.
5. Коротеев, М.А. Профилактика инфекционно-воспалительных осложнений после трансуретральной резекции у больных доброкачественной гиперплазией предстательной железы: автореф. дис. ... канд. мед. наук:. Спб., 2008.
6. Лопаткин, Н.А. Урология. Национальное руководство / Под ред. Н.А. Лопаткина. М.: ГЭОТАР – Медиа, 2009. 1021 с.
7. Максимов, В.А., Забиров, К.И., Карева, Е.Н. Антибактериальная профилактика при эндоскопических оперативных вмешательствах в урологии (клиническое и фармакоэкономическое исследование) // Вестник РГМУ. 2009. № 5. С. 78–82.
8. Максимов, В.А., Яровой, С.К., Странадко, М.В., Мисякова, О.А. Эмпирическая антибактериальная профилактика в урологии // Экспериментальная и клиническая урология. 2012. № 1. С. 50–51.
9. Asgari, S.A., Mohammadi, M. The role of intraprostatic inflammation in the acute urinary retention // Int J Prev Med. 2011. N. 2. P. 28–31.
10. El Basri, A., Petrolekas, A., Cariou, G. Clinical significance of routine urinary bacterial culture after transurethral surgery: results of a prospective multicenter study // Urology. 2012. N. 79. P. 564–569.
11. Huang, X.H., Qin, B., Liang, Y.W. LUTS in BPH patients with histological prostatitis before and after transurethral resection of the prostate // Zhonghua Nan Ke Xue. 2013. N. 19(1). P. 35–39.
12. Mohee, A.R., Gascoyne-Binzi, D., West, R. Bacteremia during transrectal resection of the prostate: what are the risk factors and is it more common than we think? // Plos One. 2016. N. 11. P. 64.
13. Mustafa, G, Ilhan, G, Necip, P. Do the medical treatment reduces the rate of surgical treatment in suspected cases of chronic prostatitis before prostatectomy? // Eur Rev Med Pharmacol Sci. 2013. N. 17(1). P. 119–122.
14. Naber, K.G., Bergman, B., Bishop, M.C., et al. Guidelines for Perioperative Antibacterial Prophylaxis in Urological Surgery // European Association of Urology, 2011.
15. Schmiedl, S., Thürmann, P.A., Roth, S. Antibiotic prophylaxis for patients with transurethral resection of the prostate (TUR-P) // Urologe A. 2009. N. 48. P. 66–72.

КОНТАКТНАЯ ИНФОРМАЦИЯ

105203, г. Москва, ул. Нижняя Первомайская, 70
e-mail: nmhc@mail.ru

ХАРАКТЕРИСТИКА ДИСКОЛОРИТОВ, СОСТОЯНИЯ ЭМАЛИ И ФАКТОРОВ КАРИЕСРЕЗИСТЕНТНОСТИ У БОЛЬНЫХ АТОПИЧЕСКИМ ДЕРМАТИТОМ

Максюков С.Ю.[1], Крайнюкова Л.А.[2]

[1] *Ростовский государственный медицинский университет, Ростов-на-Дону*
[2] *Филиал Военно-медицинской академии им. С.М. Кирова, Москва*

УДК: 616.5-002:616.314-002:579.252.55

Резюме

Цель работы – установить особенности состояния зубной эмали, факторов кариесрезистентности при атопическом дерматите (АтД) у взрослых. Исследование проведено у 38 пациентов с дисколоритами зубов на фоне АтД вне стадии обострения аллергодерматоза. Группу сравнения составили 46 пациентов с дисколоритами зубов, но без АтД. У больных АтД по сравнению с пациентами, у которых дисколорит зубов протекал без аллергической патологии, несмотря на отсутствие различий цвета, минерального обмена и растворимости эмали, была нарушена структура типов растворимости и минерализации эмали. Кроме того, у пациентов с АтД установлена повышенная колонизация кислотопродуцирующей кариеспатогенной стрептококковой микрофлоры одновременно со снижением активности врожденных антимикробных иммунных реакций.

Ключевые слова: атопический дерматит, дисколориты зубов, антимикробные пептиды, ротовая жидкость, микробиота полости рта, кариесрезистентность.

CHARACTERISTIC OF DISCOLORITES, STATE OF ENAMEL AND CARE-RESISTANCE FACTORS IN PATIENTS WITH ATOPIC DERMATITIS

Maksjukov S.Yu., Krajnjukova L.A.

The purpose of the work was to establish the characteristics of the state of tooth enamel, caries resistance factors in atopic dermatitis (AD) in adults. The study was conducted in 38 patients with discoloritis of teeth on the background of AD outside the stage of exacerbation of allergic dermatosis. The comparison group consisted of 46 patients with dyskolorithic teeth, but without AD. In patients with AD, compared with patients who had discolored teeth without any allergic pathology, despite the absence of color differences, mineral metabolism and enamel solubility, the structure of the types of solubility and enamel mineralization was disrupted. In addition, patients with AD have increased colonization of acid-producing cariespathogenic streptococcal microflora along with a decrease in the activity of congenital antimicrobial immune responses.

Keywords: atopic dermatitis, discolorations of the teeth, antimicrobial peptides, oral fluid, microbiota of the oral cavity, caries resistance.

Согласно современным представлениям атопический дерматит (АтД) – это хроническое системное заболевание аллергического генеза, ведущим клиническим синдромом которого является поражение кожных покровов [3]. Частота проявлений АтД в популяции весьма высока, составляя не менее 5% среди взрослого населения [6]. Как правило, проявления АтД не ограничиваются только кожей, а наблюдается сочетанное поражение других органов и тканей [4]. В этой связи АтД представляет определенный клинический интерес не только для врачей-интернистов, но и для специалистов узкого профиля, в том числе стоматологов. Анализ доступной литературы показал, что многие вопросы, связанные с особенностями состояния зубной эмали, факторов кариесрезистентности и др. при АтД до настоящего времени освещены слабо или носят противоречивый характер. В этой связи целью настоящего исследования послужило определить диагностическую ценность некоторых методов оценки вышеперечисленных факторов у взрослых больных, страдающих атопическим дерматитом, с дисколоритом зубов и различной кариесрезистентностью.

Материалы и методы исследования

Исследование – проспективное, в двух группах. Критерии включения пациентов: дисколорит зубов; мотивация пациента к коррекции дисколоритов зубов путем офисного отбеливания химическими системами с дополнительной активацией; возраст пациентов старше 18 лет. Критерии исключения: противопоказания для офисного химического отбеливания зубов: глубокие трещины эмали, заболевания пародонта, аллергия к компонентам отбеливающего препарата, обнаженные шейки зубов, объемные реставрации зубов, беременность, лактация; обострение либо тяжелая степень АтД; применение топических глюкокортикостероидов за 30 сут. до начала исследования; предварительное лечение иммунотропными препаратами, антибиотиками, предшествующая аллергенспецифическая иммунотерапия, постановка прививок в течение последних 30 сут.; рецидив хронических сопутствующих заболеваний, выявленные инфекционные либо аутоиммунные заболевания. На первом этапе исследования была сформирована основная группа из 38 пациентов с дисколоритами зубов на фоне АтД вне стадии обострения. Учитывали клинико-морфологическую форму АтД и распространенность процесса по индексу SCORAD, тяжесть заболевания – на основе принципов, изложенных в Российском национальном согласительном документе по атопическому дерматиту (2002) [5]. Также сформирована группа сравнения из 46 пациентов с дисколоритами зубов, но без АтД.

Характеристика больных, включенных в исследование. В основной группе и группе сравнения возраст пациентов составлял от 18 до 30 лет, без статистически значимой разницы между ними. Гендерный состав групп также существенно не различался: в основной группе женщин было 27 (71%), мужчин – 11 (29%), в группе сравнения – 28 (61%) и 18 (39%), соответственно.

По данным стоматологического анамнеза выявлено, что кариес зубов встречался часто: в основной группе в 45%, в группе сравнения – в 41%. Приблизительно треть пациентов в изучаемых группах отмечали предшествующее ортодонтическое лечение. Травмы зубов, клиновидные дефекты в группах имелись у 13% и 17%, соответственно, и не затрагивали зубов, подвергавшихся обследованию.

Дисколориты зубов с детских лет встречались одинаково часто, как в основной (40%), так и в (37%) группе сравнения, однако примерно в 50% наблюдений потемнение зубов пациенты отмечали в течение двух последних лет, еще 10% – последних трех лет. Несмотря на молодой возраст пациентов в группах, длительное курение (более 5 лет) отметили 32% в основной группе, 24% – в группе сравнения. Частое употребление «красящих» напитков (в т.ч. чай, кофе, кока-кола и др.) также зафиксировано приблизительно у трети пациентов в обеих группах: 37% – в основной и 35% – в группе сравнения. Прием препаратов тетрациклинового ряда и профессиональные вредности выявлены в единичных наблюдениях в обеих группах.

Отягощенная наследственность по наличию изменения цвета зубов у родственников первого родства отмечалась пациентами обеих групп с одинаковой частотой – в 24% наблюдений. 30 (79%) пациентов основной группы и 34 (74%) человек группы сравнения для проведения отбеливания зубов обратились в клинику впервые; остальные 8 (21%) пациентов основной группы и 12 (26%) – группы сравнения ранее обращались в клинику, проходили отбеливающие процедуры, но отмечали неудовлетворенность лечением, связанную со средней, либо низкой эффективностью, непродолжительный период осветления зубов.

Отягощенная наследственность по аллергодерматозам у родственников первого родства у пациентов основной группы встречалась в 55% наблюдений. Положительные накожные скарификационные пробы с появлением волдырей разных размеров (от ++ до ++++) у пациентов основной группы чаще отмечались на клещей домашней пыли (67%), пыльцу растений и деревьев (37%). Пищевая аллергия имелась в основной группе в 76%, лекарственная – в 37%, а в группе сравнения – в единичных наблюдениях. У 29% пациентов основной группы имел место круглогодичный аллергический ринит (в группе сравнения – не зафиксирован), сезонный аллергический ринит – у 26% основной группы против 4% в группе сравнения; искусственное вскармливание в первый год жизни – у 60% против 9%; дисбактериоз – у 45% против 4%. Таким образом, неблагополучный аллергологический анамнез чаще встречался у пациентов основной группы.

У пациентов основной группы давность течения АтД, так же, как и стоматологической патологии, была длительной. У 50% пациентов АтД наблюдался с первых лет жизни, в 26% наблюдений проявлялся в возрасте 4–11 лет, еще у 18% – в подростковом возрасте; начало после 18 лет было только у 2 пациентов (5%).

Все пациенты основной группы находились в стадии ремиссии, отмечалась хроническая фаза клинических проявлений. Из клинико-морфологических форм чаще наблюдалась эритематозно-сквамозная форма с лихенизацией (60%), лихеноидная – в 16%, что, составляя в совокупности 76% наблюдений, было отражением хронического длительного течения болезни. Эритематозно-сквамозная форма встречалась в 24%. Легкая и средняя степень АтД отмечены в 45% и 55%, соответственно. Распространенная форма заболевания встречалась чаще ограниченно-локализованной (63% против 37%, $p<0,05$). При локализованной форме отдельно поражались лицо и шея, плечи и предплечья, локтевые сгибы, кисти рук. Среди сопутствующей патологии отмечалась высокая частота заболеваний пищеварительной системы в основной группе (45%), связанная, в основном, с дисбактериозом.

Характеристика методов исследования. Исходно, у пациентов основной группы и группы сравнения оценивали степень потемнения зубов; кариесрезистентность эмали и дентина; состояние десен с помощью хроматического показателя (буквенного и цифрового); определяли минерализацию эмали и ротовой жидкости ионами кальция и фосфора с вычислением индекса реминерализации (ИР); проводили тест на эмалевую резистентность (ТЭР), формировали заключение о типе растворимости и минерализации эмали; выявляли степень обсемененности кариесогенными и резидентными видами бактерий с помощью бактериологического исследования зубного налета; измеряли концентрацию антимикробного пептида кателицидина LL-37 в ротовой и десневой жидкости. Также проводили оценку тяжести и распространенности АтД по индексу SCORAD.

Оценка цвета эмали зубов. Цвет эмали зубов определяли при естественном свете с помощью стандартной шкалы «Vita» (VITA Zahnfabrik, Германия), включающей 16 шаблонов из пластмассы, каждый из которых имеет соответствующую буквенно-цифровую маркировку и, соответственно, порядковый номер.

Рассчитывали средний хроматический показатель цвета эмали по формуле: $C = A/N$, где C – средний хроматический показатель всех зубов, которые будут подвергаться отбеливанию; A – сумма порядковых номеров, соответствующих буквенно-цифровому показателю цвета по шкале; N – число отбеливаемых зубов. Для обеспечения стабильности результата средний хроматический показатель оценивали по сегментам зубов: 15–11; 21–25; 45–41 и 31–35.

Определение кариесрезистентности эмали. Кариесрезистентность эмали определяли по тесту эмалевой резистентности (ТЭР) центральных верхних резцов, разработанному В.Р. Окушко, Л.И. Косаревой, И.К. Луцкой (1984). Первоначально, интактную поверхность эмали очищали щеткой с просушиванием воздухом; затем на эмаль коронковой части депульпированного зуба наносили микродефект с помощью капли 1 Н раствора соляной кислоты размером 1,5–2 мм (время воздействия 5 с) с

последующим промакиванием сухим ватным тампоном, окрашиванием микродефекта 1% раствором метиленового синего (время воздействия 5 с), удалялением красителя и оценкой интенсивности окрашивания с помощью модифицированной шкалы синего цвета (от светлых оттенков – 1 балл до темных оттенков – 10 баллов). В зависимости от результата оценивали кариесрезистентность эмали: 1–3 балла – высокая, 4–5 баллов – умеренная, 6–7 – низкая и 8–10 – очень низкая.

Резистентность эмали и дентина, при которой оценивают проницаемость йода в ткани зуба (возрастающую с уменьшением минерализации эмали), определяли по индексу реминерализации (ИР), используя методику Ю.А. Федорова и Л.А. Дмитриевой (1977): вестибулярную часть коронки зуба очищали щеткой, высушивали воздухом, наносили 5% раствор йода. ИР рассчитывали в соответствии со шкалой окрашивания: темно-коричневое – 4 балла; желтое или светло-коричневое – 3 балла; светло-желтое – 2 балла; отсутствие окрашивания – 1 балл; при этом меньшая сумма балов свидетельствовала о высокой резистентности твердых тканей зуба и наоборот, сумма 3–4 балла – о сниженной резистентности. Также вычисляли средний ИР, используя формулу, аналогичную приведенной выше – для оценки хроматического показателя.

Определение концентрации ионов фосфора и кальция в ротовой жидкости и эмали. Минеральный состав эмали и ротовой жидкости (РЖ) определяли по содержанию ионов кальция и фосфора. РЖ у пациентов собирали натощак в объеме около 20 мл в период максимальной секреции смешанной слюны (9–11 часов). Далее полученную жидкость центрифугировали при 8000 об/мин. в течение 15 мин., отделяли супернатант и проводили его лабораторный анализ.

Кислотный биоптат эмали получали по методике В.К. Леонтьева и В.А. Дистеля. С этой целью раствор 0,1 М соляной кислоты в объеме 3×10^{-6} л, смешивали с половинным объемом глицерина для загущения, автоматической пипеткой наносили кислоту на вестибулярную поверхность зуба. Осуществляли экспозицию в течение 1 мин., затем специальной автоматической пипеткой отбирали биоптат и в объеме $2{,}5 \times 10^{-6}$ л вносили его в $1{,}6 \times 10^{-5}$ л деионизированной воды. Концентрацию ионов неорганического фосфора и кальция определяли фотометрическим методом наборами Ольвекс Диагностикум (Санкт-Петербург, Россия): фосфора – с ванадат-молибдатом (метод основан на реакции фосфат-ионов с молибдатом аммония в кислой среде в присутствии детергента с образованием фосфорномолибденового комплекса, оптическая плотность которого, при длине волны 340 нм на фотометре прямо пропорциональна концентрации неорганического фосфора в исследуемой биологической жидкости либо в кислотном биоптате; кальция – с хромогеном Арсеназо III (при взаимодействии ионов кальция с хромогеном Арсеназо III образуется окрашенный комплекс, интенсивность окраски которого пропорциональна концентрации ионов кальция в пробе при длине волны 650 нм).

В ротовой жидкости нормы содержания ионов кальция – 0,5–2,5 ммоль/л, ионов неорганического фосфора – 4–10 ммоль/л. В кислотном биоптате эмали нормы содержания кальция 0,9–2 МЕ, ионов фосфора 0,4–0,9 МЕ. Относительный показатель Ca/P в норме составляет 1,4–2,1.

Бактериологическое исследование зубного налета. Зубной налет у больных накапливали в течение 48 часов, далее снимали универсальным зондом в утренние часы после завтрака. Перед забором материала пациент полоскал рот 100 мл стерильной дистиллированной воды. Бактериологическим методом выделяли основные кариесогенные микроорганизмы (Streptococcus mutans, Streptococcus sanquis, Streptococcus salivarius, Enterococcus spp., Peptostreptococcus anaerobius) и резидентную микрофлору (антагонисты кариесогенной микрофлоры Veillonella parvula и Actinomyces spp.) и затем рассчитывали число КОЕ/мг массы налета, логарифмировали с помощью десятичного логарифма число микроорганизмов, соотносили с клинически значимой концентрацией для каждого микроба. На пластинки с питательными средами делали посев зубного налета с зонда, среды с материалом помещали в пенал и оставляли в термостате на сутки. По диагностическим таблицам определяли вид микроба с указанием числа КОЕ. Концентрация, превышающая 1×10^5 КОЕ/мг, соответствует высокому риску развития кариеса, а, следовательно, клинически значима.

Определение Кателицидина LL-37 в ротовой и десневой жидкости. Сбор РЖ описан выше. Десневую жидкость (ДЖ) собирали путём введения полосок из хроматографической бумаги с заострённым концом в десневую борозду на 5 минут. Количество ДЖ определяли по площади пропитанного участка полоски (в мм^2). Элюаты получали путём помещения полосок с ДЖ в эппендорф, содержащий 0,5 мл 0,9% раствора NaCl при периодическом встряхивании в течение 4 часов, до лабораторного этапа анализа. Содержание кателицидина LL-37 в РЖ и ДЖ определяли методом иммуноферментного анализа с использованием набора реактивов «Hycult Biotech human LL-37 ELISA» (Нидерланды). Обработку результатов проводили на автоматическом ридере «EL 808» фирмы «BIO-TEK INSTRU-MENTS» (США).

Оценка индекса SCORAD у больных атопическим дерматитом. Индекс SCORAD (аббревиатура от Scoring Atopic Dermatitis) используется для оценки тяжести атопического дерматита [1]. SCORAD включает три информационных блока. Блок (А) – распространенность поражений кожи, которую оценивают по правилу «девятки», или «ладони», соотнося с помощью таблиц площадь поражения кожи пациента с площадью его ладонной поверхности кисти, принимая последнюю за «единицу»; общую сумму округляют с точностью до 5 баллов; общая сумма баллов может составлять от 0, при отсутствии кожных проявлений, до 100, при тотальном поражении кожи.

Блок (B) –интенсивность клинических проявлений АтД оценивают по шести симптомам (эритема, отек/папула, корки/мокнутие, экскориации, лихенификация, сухость кожи) на участке кожи, где симптом максимально выражен, градуируя степень выраженности каждого из них по четырехбалльной шкале: 0 – симптом отсутствует, 1 – слабо выражен, 2 – выражен умеренно, 3 – резко выражен. Далее баллы суммируют, в результате, сумма может находиться в диапазоне от 0 (отсутствие симптомов) до 18 баллов (максимальная интенсивность по всем шести симптомам). Блок (C) – субъективные симптомы: зуд и нарушение сна, связанное с кожными поражениями; каждый критерий пациент ранжирует в диапазоне от 0 до 10 баллов; баллы суммируются. Сумма баллов может колебаться в диапазоне от 0 до 20. В SCORAD также введены два корригирующих коэффициента; в результате, расчет индекса производится по формуле:

$$A/5 + 3{,}5 \times B + C.$$

Тяжесть АтД оцениваются следующим образом: 0–19 баллов – легкая степень, 20–40 – средняя степень, более 40 – тяжелая степень.

Результаты исследования

Характеристика дисколоритов, кариесрезистентность и минеральный обмен твердых тканей зубов. При исходном обследовании определяли хроматический показатель зубов. В результате, установлено, что в основной группе хроматический показатель в буквенном выражении колебался в пределах A3,5 – C4, в группе сравнения – в диапазоне A3,5 – A4. В числовой форме хроматический показатель в основной группе составил 14,7±0,85, в группе сравнения – 14,5±0,78. Различия цвета эмали зубов у пациентов двух групп отсутствовали.

Распределение в группах в зависимости от балльной оценки теста ТЭР с указанием абсолютных значений и процентных соотношений представлено в таблице 1.

Исходно, средняя величина ТЭР у пациентов основной группы составила 2,94±0,18 баллов, с размахом колебаний показателя от 1 до 7, в группе сравнения – 2,78±0,17 от 1 до 6 баллов) (p>0,05). Наибольшее число пациентов в группах имело величину ТЭР 3 балла (29% и 28%); 2 балла (24% и 24%); 4 балла (16% и 17%), соответственно. Такое распределение баллов по величине определило качественную оценку кариесрезистентности эмали у пациентов изучаемых групп. У большинства пациентов кариесрезистентность эмали была высокой: в основной 63% и в группе сравнения – 67%; среднюю кариесрезистентность имели 29% в основной группе, в группе сравнения – 28%; низкую – 8% и 4%, соответственно. Между группами статус кариесрезистентности эмали, оцениваемый по ТЭР, статистически значимо не различался (p>0,05).

При определении индекса ИР его средняя величина составила в основной группе 1,69, в группе сравнения – 1,56 баллов (табл. 2).

У 50% пациентов основной группы и у 52% в группе сравнения ИР имел величину 1 балл (высокая резистентность); 2 балла (средняя резистентность) – у 29%, и 35%; 3–4 балла (низкая резистентность) – 21% и 13%, соответственно (табл. 3).

Среднее содержание ионов Ca и P в РЖ и кислотном биоптате эмали, определяющее тип растворимости и минерализации эмали и влияющее, в конечном итоге, на эффективность отбеливания зубов при дисколоритах, у пациентов обеих групп не различалось (p>0,05) и находилось в пределах нормального диапазона. Тем не менее, углубленный анализ позволил выявить различия между группами (рис. 1). У пациентов основной

Табл. 1. Распределение числа пациентов в группах в зависимости от балльной оценки ТЭР (абс., %)

Группы	Баллы						
	1	2	3	4	5	6	7
Основная (n = 38)	4; 11%	9; 24%	11; 29%	6; 16%	5; 13%	2; 5%	1; 2,6%
Сравнения (n = 46)	7; 15%	11; 24%	13; 28%	8; 17%	5; 11%	2; 4%	–
p	> 0,05	> 0,05	> 0,05	> 0,05	> 0,05	> 0,05	–

Табл. 2. Величина индекса реминерализации ИР у больных АтД и в группе сравнения

ИР	Основная группа (АтД) (n = 38)	Группа сравнения (n = 46)	p
M ± m	1,69 ± 0,1	1,56 ± 0,08	> 0,05
Me [25; 75]	1,5 [1; 2]	1,0 [1; 2]	
[Min; Max]	[1; 4]	[1; 4]	

Табл. 3. Распределение пациентов в группах в зависимости от балльной оценки ИР (абс.; %)

Группа	Балл ИР			
	1	2	3	4
Основная группа (n = 38)	19; 50%	11; 29%	6; 16%	2; 5%
Группа сравнения (n = 46)	24; 52%	16; 35%	5; 11%	1; 2%
p	> 0,05	> 0,05	> 0,05	> 0,05

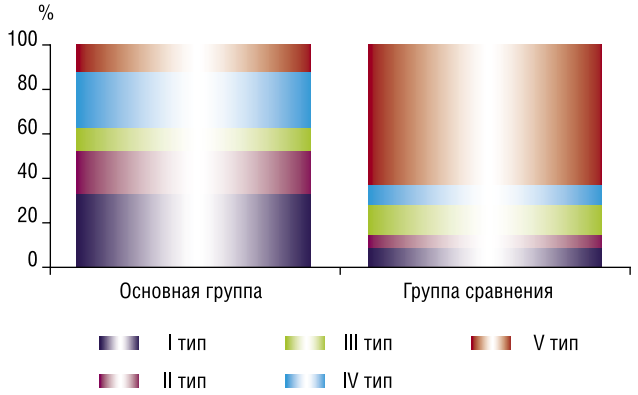

Рис. 1. Распределение пациентов в группах в зависимости от типа растворимости и минерализации эмали

группы чаще наблюдалась повышенная растворимость эмали (II и IV типы), а также высокая устойчивость эмали к действию кислот наряду с высоким содержанием минералов в поверхностном слое эмали (I тип), в отличие от группы сравнения (26% против 9%, p<0,05). Тип V (устойчивая эмаль к растворению при нормальном содержании минералов) превалировал у пациентов группы сравнения (63%), а в основной группе встречался реже – 13% (p<0,01).

Особенности микробиоты и врожденных факторов иммунной резистентности полости рта у больных АтД. Основную патогенетическую роль в развитии повреждений эмали играет уровень микробной контаминации (обсеменённости) бактериями кариесогенной группы. У больных АтД страдают антимикробные защитные механизмы кожи и слизистых оболочек, что приводит к нарушению соотношения между патогенной транзиторной и резидентной микрофлорой.

Анализ структуры кариесогенных и резидентных видов бактерий в зубном налете в группах позволил установить, что у пациентов основной группы значимо чаще, чем в группе сравнения встречались Str. mutans (74% против 41%), Actinomyces spp. (61% против 33%), а Enterococcus spp. (47% против 87%) – реже (p<0,05). Напротив, такие антагонисты кариесогенной микрофлоры, относящиеся к микробным факторам кариесрезистентности, как Veillonella parvula и Actinomyces spp. в группе пациентов с АтД встречались реже, чем в группе сравнения: их концентрация, выраженная через десятичный логарифм, составила 4,12±0,10 lg КОЕ против 5,37±0,15 lg КОЕ и 4,8±0,14 lg КОЕ против 4,0±0,19 lg КОЕ, соответственно (p<0,05). Остальные виды бактерий в зубном налете у пациентов двух групп высевали с одинаковой частотой. Приведенные данные означают, что отличительной особенностью микробиологической картины у пациентов с АтД является увеличение колонизации кислотопродуцирующих кариесогенных стрептококков и, как компенсаторный механизм сдерживания патогенной микрофлоры, повышение концентрации антагонистической резидентной флоры, с увеличенной колонизацией Veillonella parvula.

Анализ уровня Кателицидина LL-37. В мукозальном иммунитете важную эффекторную роль выполняют антимикробные пептиды, к которым относится, в частности, Кателицидин LL-37, источником которого выступают нейтрофилы, мигрирующие под влиянием веществ, продуцируемых микробами, а также эпителиальные клетки слизистой оболочки полости рта [2]. Дисфункция местных иммунных механизмов в полости рта у иммунологически компрометированных больных АтД может выражаться, в том числе, и в изменении секреции антимикробных пептидов. В связи с этим, представляет определенный клинический интерес, как изменяется содержание Кателицидина LL 37 в РЖ при АтД.

У пациентов группы сравнения, не страдающих АтД, содержание Кателицидина LL37 в РЖ колебалось от 19 мкг/мл до 41 мкг/мл, в среднем составив 27±1,4 мкг/мл. У пациентов основной группы содержание Кателицидина LL37 было ниже, в среднем на 25% (p<0,01) и составило 21±1,25 мкг/мл с размахом колебаний от 13,2 мкг/мл до 29,5 мкг/мл). Следовательно, наличие АтД у взрослых сопровождается снижением концентрации Кателицидина LL37 в РЖ.

Если наличие АтД сопровождается изменением врожденных иммунных реакций в полости рта, то тяжесть его проявлений может сказаться на интенсивности изменений секреции антимикробных пептидов. Однако, у пациентов изменение степени тяжести заболевания, от легкой к средней, не сопровождалось статистически значимым изменением содержания Кателицидина LL37 в РЖ. Так, при легкой степени АтД его концентрация составила 24±1,6 мкг/мл, а при средней степени – 20±1,7 мкг/мл. Тем не менее, как при легкой, так и при средней степени тяжести АтД концентрация Кателицидина LL37 в РЖ была значимо ниже, чем у пациентов, не страдающих кожным заболеванием.

Анализ взаимосвязи между изменением уровня Кателицидина LL37 в РЖ и основными характеристиками тяжести АтД, факторами кариесрезистентности позволил выявить значимую обратную связь между антимикробным пептидом и баллами по шкале SCORAD (R = -0,68, p<0,05), индексом реминерализации (R = -0,59, p<0,05), величиной ТЭР теста (R = -0,52, p<0,05). Следовательно, от изменения основных характеристик заболевания зависел характер антимикробной защиты полости рта с помощью врожденных иммунных реакций. При снижении концентрации Кателицидина LL37 в ротовой жидкости ТЭР и ИР повышались, что свидетельствовало о снижении кариесрезистентности, а, следовательно, могло сказаться и на эффективности процедуры отбеливания зубов.

У пациентов двух групп содержание Кателицидина LL-37 в РЖ различалось также в зависимости от качественных характеристик кариесрезистентности эмали. У пациентов группы сравнения, при снижении кариесрезистентности эмали, а, следовательно, повышении восприимчивости к кариесу, содержание Кателицидина LL-37 в РЖ повышалось от 25±1,3 мкг/мл (высокая кариесрезистентность) до 31±1,2 мкг/мл (низкая кариесрезистентность). Такую направленность секреции антимикробного пептида ротовой полости можно рассматривать как компенсаторную, поскольку данный механизм ограничивает колонизацию патогенной микрофлоры полости рта. У больных основной группы, при снижении кариесрезистентности, концентрация Кателицидина LL-37 в ротовой жидкости снижалась от 24±1,2 мкг/мл (высокая кариесрезистентность) до 18±0,7 мкг/мл (низкая кариесрезистентность). Таким образом, антимикробные врожденные иммунные механизмы полости рта не компенсировали сниженную кариесрезистентность эмали, ее способность к растворению при действии кислот. В такой ситуации патогенная кариесогенная микрофлора способствует быстрому разрушению эмали зубов.

При высокой кариесрезистентности у пациентов обеих групп отсутствовало различие концентрации Кателицидина LL-37 в РЖ ($p>0,05$). При средней и низкой кариесрезистености эмали содержание изучаемого антимикробного пептида в смешанной слюне у больных АтД было ниже, чем в группе сравнения на 25% и 42%, соответственно ($p<0,05$). Таким образом, дисфункция врожденных иммунных реакций ротовой полости у больных АтД выражена в большей мере при сниженной кариесрезистентности эмали.

Заключение

Проведенные исследования показали, что исходно у пациентов с АтД наблюдался выраженный дисколорит твердых тканей зубов, который сопровождается, преимущественно, высокой и средней степенью кислотоустойчивости эмали, нормальным содержанием кальция и фосфора в РЖ и кислотном биоптате эмали. У больных АтД по сравнению с пациентами, у которых дисколорит зубов протекал без аллергической патологии, несмотря на отсутствие различий цвета, минерального обмена и растворимости эмали, была нарушена структура типов растворимости и минерализации эмали. Кроме того, у пациентов с АтД установлена повышенная колонизация кислотопродуцирующей кариеспатогенной стрептококковой микрофлоры одновременно со снижением активности врожденных антимикробных иммунных реакций. Приведенные выше особенности следует учитывать, поскольку они могут отразиться на эффективности отбеливающих процедур.

Литература

1. Коростовцев, Д.С. Индекс SCORAD – объективный и стандартизированный метод оценки поражения кожи при атопическом дерматите /Д.С. Коростовцев, И.В. Макарова, В.А. Ревякина // Аллергология. – 2000. – № 3. – С. 39–43.
2. Кулакова, Е.В. Роль эндогенных антимикробных пептидов (кателицидин LL–37) в развитии кариеса у детей с атопическим дерматитом / Е.В. Кулакова, В.М. Елизарова, А.Н. Пампура, Т.В. Виноградова, Е.Е. Варламов // Лечение и профилактика. – 2013. – № 1(5). – С. 73–76.
3. Торопова, Н.П. Атопический дерматит детей и подростков – эволюция взглядов на патогенез и подходы к терапии / Н.П. Торопова, К.Н. Сорокина, Т.С. Лепешкова // Российский журнал кожных и венерических болезней. – 2014. – № 6. – С. 50–59.
4. Феденко, Е.С. Патогенетическое обоснование интегрального подхода к наружной терапии атопического дерматита / Е.С. Феденко, Т.М. Филимонова, О.Г. Елисютина, О.В. Штырбул, Д.Д. Ниязов // Российский аллергологический журнал. – 2012. – № 4. – С. 50–55.
5. Хаитов, Р.М. Атопический дерматит: рекомендации для практических врачей. Российский национальный согласительный документ по атопическому дерматиту / Р.М. Хаитов, А.А. Кубанова // М.: Фармарус–Принт. – 2002. – 192 с.
6. Чикин, В.В. Федеральные клинические рекомендации по ведению больных атопическим дерматитом / В.В. Чикин, В.Ф. Знаменская, К.В. Монахов, Д.В. Заславский и др. // М.: Российское общество дерматовенерологов и косметологов. – 2013. – 40 с.

КОНТАКТНАЯ ИНФОРМАЦИЯ

105203, г. Москва, ул. Нижняя Первомайская, 70
e-mail: nmhc@mail.ru

О ТЕХНОЛОГИЧЕСКИХ ОСОБЕННОСТЯХ SHAVE-ТЕРАПИИ В КОМПЛЕКСНОМ ХИРУРГИЧЕСКОМ ЛЕЧЕНИИ ВАРИКОЗНОЙ БОЛЕЗНИ КЛАССА С6 В УСЛОВИЯХ СТАЦИОНАРА ОДНОГО ДНЯ

Савинов И.С.[1], Ильченко Ф.Н.[1], Бутырский А.Г.[1], Савинов С.Г.[2]
[1] *Медицинская академия имени С.И. Георгиевского ФГАОУ ВО КФУ им. В.И. Вернадского, Симферополь*
[2] *ООО «Центр флебологии доктора Савинова», Симферополь*

УДК: 615.225:616.14-007.64.64-089-085:616-08-036.57

Резюме

Цель: дать оценку предложенной технологии shave-терапии в сочетании с комплексным хирургическим лечением варикозной болезни класса С6 в условиях стационара одного дня. Shave-терапия выполнялась у пациентов с обширными (>20 см^2) варикозными трофическими язвами. Для проведения исследования выделили 3 группы пациентов: I – 10 человек, которым выполнялась эндовазальная лазерная коагуляция, минифлебэктомия и резекция несостоятельных перфорантов с последующей ШТ, II – 10 человек, которым выполнялась эндовазальная лазерная коагуляция, минифлебэктомия и резекция несостоятельных перфорантов со стандартным методом лечения вялогранулирующих ран согласно стадиям раневого процесса, III – 10 человек, только консервативная терапия (медикаментозная со стандартным методом лечения вялогранулирующих ран согласно стадиям раневого процесса). Эффективность анестезии оценивалась по методу С.В. Недзвецкого и соавт. [6] с применением диагностического комплекса Ангиоскан-01.

Применяемая технология лечения позволяет снизить риск нозокомиальной инфекции. Shave-терапия может быть выполнена для трофических язв в любом состоянии (даже без грануляционной ткани), что значительно уменьшает длительность заживления ТЯ (до 30,7±0,9 дней против 83,3±3,9). Показано, что выполнение эхо-контролируемой проводниковой блокады бедренного и седалищного нервов и предоперационной аппликации анестетиков на язву позволяет достичь достаточного уровня обезболивания (Кб=3,6±0,4) во время хирургического вмешательства и проводить операции в условиях стационара одного дня. Применение раневых адгезивных покрытий и многослойного эластичного бандажа позволяет избежать смещения аутотрансплантата с поверхности язвы у амбулаторных пациентов и обеспечить адекватную эластическую компрессию в послеоперационном периоде.

Ключевые слова: варикозная болезнь, трофические язвы, лечение, shave-терапия.

ABOUT TECHNOLOGICAL PECULIARITIES OF SHAVE-THERAPY IN COMPREHENSIVE SURGICAL MANAGEMENT OF VARICOSE VEINS OF CLINICAL CLASS C6 IN ONE-DAY-ADMISSION

Savinov I.S., Ilchenko F.N., Butyrskij A.G., Savinov S.G.

Aim: to assess efficacy of the suggested technology of shave-therapy in combination with comprehensive surgical treatment of clinical class C6 varicose veins in conditions of one-day-admission. Shave-therapy was performed in patients with large (>20 cm2) varicose ulcers. They investigated 3 groups of patients: I – 10 persons who underwent endovasal laser coagulation, miniphlebectomy, and resection of incompetent perforants followed shave-therapy, II – 10 persons who were made endovasal laser coagulation, miniphlebectomy, and resection of incompetent perforants followed standard wound treatment according to phases of wound healing, III – 10 persons who underwent only medication/elastic compression and standard wound care. Efficacy of anesthesia was assessed by Nedzvetsky et alt. with using diagnostic complex Angioscan-1.

The used technology enables to decrease risk of nosocomial infection. ST may be performed for ulcers of any condition (even without granulations) that decreases ulcers' healing term (down to 30.7±0.9 vs 83.3±3.9). One demonstrated that echo-controlled conduction anesthesia and local pre-operation application of anesthetics on ulcer surface enables to reach adequate anesthesia during surgery (Кб=3,6±0,4) and perform surgery as one-day-admission. Using adhesive covers, and multilayer elastic bandages enables to avoid displacement of skin graft from VU surface in out-patients and provide adequate elastic compression after surgery.

Keywords: varicose veins, trophic ulcers, treatment, shave-therapy.

Трофические язвы (ТЯ) являются наиболее тяжелым осложнением хронической венозной недостаточности (ХВН).

В настоящее время венозные ТЯ встречаются у 2% взрослого населения индустриально развитых стран. Эксперты-флебологи в 1997 г. выявили рецидивирующие ТЯ у 1% жителей Италии. В 1998 г. в Эдинбурге открытые венозные ТЯ были выявлены у 1% мужчин и 0,2% женщин, предъязвенное состояние кожи голени – у 1,3% мужчин и 1,1% женщин. После 65 лет частота венозных ТЯ достигает 3–6% [2; 5].

Методы лечения ТЯ при ХВН столь же разнообразны, как и точки зрения на их возникновение [1; 3; 4; 7; 10]. Однако специалисты, занимающиеся проблемой венозных ТЯ, однозначно выделяют эффективность shave-терапию (ШТ) [9; 11; 12]. И прежде всего за то, что она позволяет минимизировать пребывание больного в стационаре.

Цель: дать оценку предложенной технологии ШТ в сочетании с комплексным хирургическим лечением варикозной болезни класса С6 в условиях стационара одного дня.

Особенности технологии лечения. Критерии отбора пациентов: высокая комплаентность, обязательный сторонний уход в послеоперационном периоде, соблюдение постельного периода в течение 2 недель после операции и возможность дальнейшего наблюдения в амбулаторном режиме.

Предоперационная подготовка в течение 2 недель включала топическое лечение для уменьшения воспаления в и вокруг ТЯ, эластическую компрессию бинтом низкой растяжимости, прием очищенной микронизированной флаваноидной фракции (ОМФФ) 1000 мг в сутки. Антикоагулянты, антиагреганты отменялись за 5 дней до операции для профилактики смещения аутотрансплантата (АТ) за счет гематомы на месте аутодермопластики (АДП).

В день операции пациенту назначали кальция надропарин 0,3 мл за 2 часа до операции, антибиотикопрофилактика цефуроксимом 1,5 г в/в, кеторолак 30 мг в/м.

Всем пациентам хирургическое вмешательство проводилось с применением комбинации инфильтрационной, проводниковой и поверхностной анестезии.

Перед ШТ выполнялась эхо-контролируемая блокада бедренного и седалищного нервов; для блокады нервов использовали 2% раствор лидокаина. Блокада седалищного нерва выполнялась тотчас выше места его деления на большеберцовый и общий малоберцовый нервы. После блокады нервов выполнялась инфильтрационная анестезия в фасциальном футляре v. saphena magna, в зоне минифлебэктомии (МФЭ), в области донорской поверхности, ТЯ и периульцерозных тканей с нагнетанием раствора анестетика под края и дно ТЯ с использованием 0,06% модифицированного раствора Кляйна (1000 мл 0,9% раствора натрия хлорида, 600 мг лидокаина, 0,1 мл 0,1% раствора адреналина, 50 мл 4% раствора натрия гидрокарбонат) с помощью автоматической помпы, что позволяет инфильтрировать ткани быстро и эффективно, особенно в области участков с явлениями выраженного липодерматосклероза. Для дополнительной анестезии за 2 часа до хирургического вмешательства после антисептической обработки ТЯ на ее поверхность наносилась мазь «Эмла», содержащая лидокаин и прилокаин, из расчета 1,5 г на 10 см^2.

Хирургическое лечение включало эндовазальную лазерную коагуляцию (ЭВЛК) ствола БПВ на бедре, МФЭ и резекция несостоятельных перфорантов (РНП) в зоне предварительной маркировки. После ликвидации вертикального и горизонтального рефлюксов приступали к ШТ, для выполнения которой применяли автоматический дерматом «Zimmer» (США).

Донорский лоскут брали с передней/передне-латеральной поверхности бедра после предварительной обработки специальной пропиткой стерильных раневых сетчатых покрытий «Branolind». Толщина кожного лоскута 0,2 мм, ширина и длина – в зависимости от площади ТЯ. Остановка капиллярного кровотечения обеспечивалась за счет плотной компрессии салфетками, пропитанных раствором адреналина (400 мл физраствора + 2 мл 0,1% раствора адреналина). После остановки кровотечения накладывали стерильные сетчатые покрытия «Branolind» с дальнейшей фиксацией марлевым бинтом.

Выполнялась перфорация взятого кожного лоскута (аутотрасплантата, АТ) с помощью перфоратор кожи «ПК-01/2» (Россия) (Рис. 1). После перфорации АТ помешался в специальный раствор (200 мл физраствора + 2 мл дексаметазона + 1 г цефуроксима) на 5–10 минут.

Перед фиксацией АТ выполнялась послойная фиброзэктомия с толщиной среза 0,1 мм до появления капиллярного кровотечения и выравнивания язвенной поверхности (Рис. 2). Остановка кровотечения выполнялась аналогично донорскому месту.

Перфорированный АТ расправлялся на поверхности ТЯ таким образом, чтобы перекрыть всю ее площадь и края кожи. После расправления АТ по площади ТЯ он фиксировался с помощью атравматичного шовного материала 3/0, накладывалось не менее 10 узловых швов. Избегали чрезмерного растяжения АТ, это может ухудшить его приживление. Если поверхность имела неровный рельеф, в местах углубления прижимали АТ ко дну ТЯ марлевыми шариками. Кроме лигатур, фиксация АТ производилась с помощью наложения нескольких циркулярных слоев стерильных сетчатых покрытий «Branolind» и адгезивного бинта «Coban». Завершающим этапом накладывали эластичный бинт низкой растяжимости «Putterbinde» с последующей обязательной фиксацией адгезивным бинтом «Coban». Такая многослойная адгезивно-компрессионная повязка позволяла избежать смещения АТ у амбулаторных пациентов.

Через 4 часа после проведения оперативного лечения пациенты выписывались из отделения под амбулаторное наблюдение. Обязательным условием было соблюдение постельного режима до полного приживления АТ, но не менее 2 недель после операции.

В послеоперационном периоде применяли кальция надропарин 0,3 мл 1 раз в день подкожно в течение 7 дней для профилактики тромбоэмболических осложнений (ТЭО). После этого переходили на прием клопидогреля 75 мг/сутки до полного заживления ТЯ. В течение 5 дней применяли анальгетики, не менее 2 месяцев после опе-



Рис. 1. Перфорация АТ

Рис. 2. Послойная фиброзэктомия

рации ОМФФ 1000 мг/сутки. Перевязки выполнялись каждые 3 дня до полного приживления АТ, в дальнейшем 1 раз в неделю до полного заживления ТЯ, швы снимали на 14-ые сутки после АДП. Применение адгезивно-фиксирующих повязок было обязательным до полного закрытия ТЯ. После приживления АТ дополнительно начинали применение дексапантеноловой мази для ускорения регенерации.

В течение первых двух недель эластическая компрессия осуществлялась круглосуточно для снижения риска ТЭО, в дальнейшем применялась только в дневное время. После заживления ТЯ больные переходили на ношение компрессионного чулка III класса компрессии в дневное время в течение 6 месяцев после ШТ.

Материалы и методы

ШТ выполнялась у пациентов с обширными (>20 см^2) варикозными ТЯ [2; 5]. Для проведения исследования мы выделили 3 группы пациентов: I – 10 человек, которым выполнялось комбинированное хирургическое вмешательство (ЭВЛК, МФЭ и РНП) с последующей ШТ, II – 10 человек, которым выполнялась ЭВЛК, МФЭ и РНП с дальнейшим стандартным методом лечения вялогранулирующих ран согласно стадиям раневого процесса, III – 10 человек, только консервативная терапия (медикаментозно-компрессионная со стандартным методом лечения вялогранулирующих ран). Характеристика групп дана в таблице 1.

Табл. 1. Характеристика исследуемых групп

	Возраст, лет	Пол (М:Ж)	Площадь ТЯ, см^2	Длительность существования ТЯ, месяцы
I (n = 10)	66,7±1,5	2:8	57,9±13,5	15,4±3,2
II (n = 10)	56,8±3,7	4:6	34,6±2,4	10,2±2,3
III (n = 10)	56,5±3,2	5:5	30,5±2,3	10,4±1,7

Данные таблицы показывают, что группы идентичны по основным когортным признакам.

Эффективность анестезии оценивалась по методу С.В. Недзвецкого и соавторов [6] с применением диагностического комплекса Ангиоскан-01. Полученные цифровые данные обработаны с помощью методов вариационной статистики с применением прикладных программ «Microsoft Excel for Windows XP». Статистическая обработка полученных данных проведена с применением методов вариационной статистики с вычислением средних величин (M), оценкой вероятности расхождений (m), оценкой достоверности изменений с использованием t-критерия Стьюдента. За достоверную принималась разность средних значений при $p<0,05$.

Результаты и обсуждение

При оценке анестезии в группах I и II получен результат Кб = 3,6±0,4, что говорит об адекватности применяемой анестезии объему оперативного вмешательства и об отсутствии необходимости потенцировать или углублять анестезию с помощью средств общего обезболивания.

В I и II группе все ТЯ зажили, средний срок заживления соответственно составил 30,7±0,9 и 83,3±3,9 дня ($p<0,05$). В III группе в течение 3 месяцев зажило всего 30% ТЯ, средний срок для них составил 87,3±1,5 дня. Анализ показывает, что между показателями в группах I и II имеется достоверная разница, т.е. сочетание ЭВЛК, МФЭ, РНП и ШТ достоверно уменьшает срок заживления ТЯ. Достоверной разницы между группами II и III нет, но процент заживления свидетельствует в пользу выполнения комбинированного вмешательства на венах у больных ВБ с классом С6. H.J. Hermanns, Waldhausen P. пишут [13], что в их исследовании все ТЯ также зажили при сочетании ШТ с операцией на венах. Они не дифференцируют ТЯ на варикозные и посттромботические, но отмечают, что большинство осложнений и неудач ШТ (12,2%) связаны именно с посттромботическими язвами. М.Г. Магомедов и соавт. [3], А.Г. Бутырский [8] подчеркивают необходимость длительной предоперационной подготовки перед АДП венозных ТЯ, что выгодно отличает предложенный нами способ от других. С.И. Прядко и соавт. [13] показывают, что ликвидация патологических венозных рефлюксов у всех пациентов достоверно уменьшала степень проявления трофических расстройств, срок приживления кожных трансплантатов составил от 8 до 14 суток вне зависимости от вида дермопластики, рецидив трофической язвы отмечен у 5 пациентов. В исследовании С.А. Сушкова и соавт. [11] положительных результатов удалось добиться в 90% случаев, при этом срок госпитализации составил от 12,0±5,7 до 14,4±3,3 дня.

При анализе осложнений тромбоз глубоких вен или тромбофлебит ствола БПВ после ЭВЛК не выявлен. Экхимозы в зоне ЭВЛК и МФЭ наблюдались у 70–80% пациентов в I и II группах. Клинически значимая гематома, которая требовала системной и местной противовоспалительной терапии, наблюдалась у 1 пациента в I группе. У 1 пациента во II группе наблюдалась транзиторная парестезия в зоне ЭВЛК на бедре. Кратковременная лимфорея после МФЭ и РНП в области трофических изменений документирована у 1 пациента в I группе и у 1 пациента во II группе. Инфекционных осложнений, ожогов кожи в зоне ЭВЛК и минифлебэктомии не наблюдалось. Топических осложнений после ШТ у больных I группы не было.

H.J. Hermanns, P. Waldhausen [13] пишут о 2 случаях резорбтивной лихорадки, 4 случаях рожи, 1 случае лимфатического свища, 1 случае пневмонии, 1 случае некротизирующего фасциита. Рецидивов ТЯ, о которых пишут авторы [9; 12; 13], за 2-летний срок наблюдения у наших пациентов не было. С.И. Прядко и соавт. [12] из осложнений отмечают инфицирование раны после ШТ и нарушение чувствительности пересаженного лоскута. Т.о., наши результаты – в результате использования предложенных инноваций – превосходят уже опубликованные данные (Рис. 3).

Рис. 3. Исходная клиника и результаты лечения через 3 месяца

Выводы:

1. Применение ШТ возможно в амбулаторных условиях при достаточной комплаентности пациентов и благодаря усовершенствованиям метода без снижения эффективности лечения. Применяемая технология позволяет снизить риск нозокомиальной инфекции и может быть выполнена для ТЯ в любом состоянии (в т.ч. без грануляционной ткани), что значительно укорачивает процесс заживления ТЯ (30,7±0,9 дней против 83,3±3,9).
2. Выполнение эхо-контролируемой проводниковой блокады бедренного и седалищного нервов и предоперационная аппликация анестетиков на область ТЯ позволяют достичь достаточного уровня обезболивания (Кб = 3,6±0,4) во время хирургического вмешательства и проводить операции в условиях стационара одного дня.
3. Применение раневых адгезивных покрытий и многослойного эластичного бандажа позволяет избежать смещения АТ с поверхности ТЯ у амбулаторных пациентов и обеспечить адекватную эластическую компрессию в послеоперационном периоде.

Литература

1. Богомолов, М.С. Эффективность использования нативного коллагена при лечении глубоких трофических язв у пациентов с хронической венозной недостаточностью / М.С. Богомолов // Флебология. – 2014. – № 8(2). – С. 77.
2. Вакуум-терапия в лечении хронических ран (методическое пособие для врачей) / А.Б. Ларичев, А.В. Антонюк, В.С. Кузьмин. – Ярославль. – 2007. – 43 с.
3. Значение Ихтиосина в местном лечении венозно-трофических язв нижних конечностей / Магомедов М.Г. [и др.] // Флебология. – 2014. – № 8(2). – С. 82.
4. Коченов, В.И. Роль криотерапии в комплексном лечении трофических язв сосудистого генеза / В.И. Коченов, А.В. Цопов // Флебология. – 2014. – № 8(2). – С. 79.
5. Лечение пациентов с венозными трофическими язвами голеней (методическое пособие) / Н.А. Кузнецов, Г.В. Родоман, В.Г. Никитин, Т.И. Шалаева. – Москва, 2013. – 28 с.
6. Пат. 2357660 Российская Федерация, МПК А 61 М 19, А 61 В 5/02. Способ адекватности блока при проводниковой анестезии [Электронный ресурс] / Недзвецкий С.В., Ваганов Н.В., Тарасов А.Н.; заявитель и патентообладатель ГОУВПО Челябинская гос. мед. академия / URL http://www.findpatent.ru/patent/235/2357660.html.
7. Пименова, Н.Ю. Хирургическое лечение венозных трофических язв у пациентов пожилого возраста с выраженной сопутствующей патологией / Н.Ю. Пименова, В.В. Кузнецов, А.К. Дроздовский // Флебология. – 2014. – №8(2). – С. 81.
8. Подготовка к аутодермопластике и ее результаты при посттромбофлебитических язвах голени / А.Г. Бутырский [и др.] // Мат. IV з'їзду судинних хірургів і ангіологів України. – Ужгород: Карпати, 2012. – С. 32–37.
9. Послойная дерматолипэктомия (shave-therapy) при длительно незаживающих венозных трофических язвах / В.Ю. Богачев [и др.] // Ангиология и сосудистая хирургия – 2003. – №4. – С. 65–70.
10. Сушков, С.А. Комбинированное оперативное лечение трофических язв при хронических заболеваниях вен / С.А. Сушков, М.Г. Ржеусская // Флебология. – 2014. – №8(2). – С. 82.
11. Сушков, С.А. Первый опыт применения послойной дерматолипэктомии (shave-therapy) при лечении хронической венозной недостаточности / С.А. Сушков, П.А. Кухтенков, В.Я. Хмельников // Новости хирургии. – 2007. – №1. – С. 63–67.
12. «SHAVE»-терапия венозных язв – «головокружение от успехов» или оправданный хирургический радикализм [Электронный ресурс] / Прядко С. И. [и др.] // Мат. XIX Всероссийский съезд сердечно-сосудистых хирургов. – 2013. URL http://racvs.ru/events/archive/obed/shaveterapiya_venoznykh_yazv_golovokruzhenie_ot_uspekhov_ili_opravdannyy_khirurgicheskiy_radikalizm/
13. Hermanns, H.J. Shave therapy for venous ulcers – a review and current results / H.J. Hermanns, Waldhausen P. // Phlebolymphology. – 2009. – №16(2). – P. 253–258.

КОНТАКТНАЯ ИНФОРМАЦИЯ

e-mail: albut@rambler.ru

СОСТОЯНИЕ ИММУНОРЕАКТИВНОСТИ БОЛЬНЫХ РАКОМ ШЕЙКИ МАТКИ НА ФОНЕ ЭКСТРАКОРПОРАЛЬНОЙ ИММУНОФАРМАКОТЕРАПИИ

Камышов С.В., Пулатов Д.А., Юсупова Н.Б., Ниезова Ш.Х.
Республиканский Научно-Практический Медицинский Центр Онкологии и Радиологии Министерства здравоохранения Республики Узбекистан, Ташкент

УДК: 618.146-006.6:615.37:612.017

Резюме

Цель исследования – изучение состояние клеточных и гуморальных факторов иммунитета больных раком шейки матки на фоне применения экстракорпоральной иммунофармакотерапии. Анализ показал, что у больных раком шейки матки выявлен Т–клеточный иммунодефицит, который был сопряжен дефицитом CD4+ Т-хелперов/индукторов на фоне повышения CD8+ Т-лимфоцитов и повышенной активацией лимфоцитов с преобладанием апоптоза иммунокомпететных клеток. После проведения экстракорпоральной иммунофармакотерапии с тималином наблюдается активация Т-клеточного звена иммунитета. Выявленный дисбаланс гуморального звена иммунитета до и после х/т и лучевой терапии был сопряжен дисбалансом основных сывороточных иммуноглобулинов и повышенным уровнем ЦИК мелких и крупных величин. На фоне применения ЭИФТ с тималином наблюдается нормализация гуморальных факторов иммунитета и активационных маркеров лимфоцитов. Так, метод экстракорпоральной иммунофармакотерапии в нашем случае оказался перспективным в лечении рака шейки матки в связи с возможностью снимать последствия раковой и химиолучевой интоксикации, а также активировать собственную систему противоопухолевой защиты организма.

Ключевые слова: иммунореактивность, рак шейки матки, иммунофармакотерапия.

STATE OF IMMUNOREACTIVITY OF PATIENTS WITH CERVICAL CANCER AGAINST THE BACKGROUND OF EXTRACORPOREAL IMMUNOPHARMACOTHERAPY

Kamishov S.V., Pulatov D. A., Yusupova N.B., Niyozova Sh.H.

The aim of the study was to study the state of cellular and humoral factors of immunity of cervical cancer patients on the background of using extracorporeal immunopharmacotherapy. The analysis showed that patients with cervical cancer was found a T-cell immunodeficiency, which was associated with CD4 + T-helper / inducer deficiency against the background of an increase in CD8 + T-lymphocytes and increased activation of lymphocytes with the predominance of apoptosis of immunocompetent cells. After carrying out extracorporal immunopharmacotherapy with thymalin, activation of the T-cell link of immunity is observed. The revealed imbalance of the humoral link of immunity before and after h / t and radiotherapy was associated with an imbalance of the main serum immunoglobulins and an elevated CIC level of small and large values. Against the background of the use of EIPHT with thymalin, normalization of humoral factors of immunity and activation markers of lymphocytes is observed. Thus, the method of extracorporal immunopharmacotherapy in our case turned out to be promising in the treatment of cervical cancer due to the possibility of removing the effects of cancer and chemoradiation intoxication, as well as activating its own system of antitumor protection of the organism.

Keywords: immunoreactivity, cervical cancer, immunopharmacotherapy.

По данным ВОЗ ежегодно в мире выявляется все большее число больных раком шейки матки (РШМ), особенно среди женщин фертильного возраста [1; 8; 14]. Несмотря на успехи клинической медицины, включая современные методы обследования и лечения, РШМ устойчиво занимает одно из первых мест среди опухолей женской половой системы. Как известно, в большинстве экономически развитых стран РШМ занимает третье, в России – второе место среди опухолей женской репродуктивной системы, а в Узбекистане отмечается тенденция к повышению числа онкологических заболеваний репродуктивной системы [7].

Так, в последние десятилетия сложились следующие неблагоприятные тенденции. Во-первых, наблюдается рост заболеваемости РШМ в целом, при этом растет заболеваемость женщин репродуктивного возраста. Во-вторых, увеличивается частота запущенных форм рака шейки матки [8; 12].

Следует отметить, что сегодня основная роль в терапии РШМ принадлежит комбинированному или комплексному лечению, которое включает хирургический, лекарственный и лучевой методы, гормонотерапию, иммунотерапию [10]. Известно, что проведение эффективной химиотерапии часто ограничивается токсическим воздействием высоких доз цитостатиков, которые обладают миелосупрессией, повышающей риск развития тяжелых бактериальных и грибковых инфекций, формируя глубокий иммунодефицит, и которые могут привести к летальному исходу [3; 6]. По литературным данным при проведении химиотерапии в 90% случаев развивается лейкопения 1–2 степени, а у 30–40% пациентов – 3–4 степени, требующая поддерживающей терапии на протяжении нескольких недель [15]. С учетом формирования иммунодефицитного состояния и формирования лейкопении применяют различные методы иммунотерапии [13], в том числе и экстракорпоральную фармакотерапию [8]. Тем, более данный способ иммунотерапии достаточно эффективен в стационарных условиях, когда пациент находится на химиотерапии и/или лучевой терапии. В связи с вышесказанным, на сегодняшний день активно рассматривается альтернативный способ иммунотерапии, который является наиболее перспективным направлением в онкологии как это экстракорпоральная иммунотерапия.

Цель исследования – изучение состояние клеточных и гуморальных факторов иммунитета больных РШМ на фоне применения экстракорпоральной иммунофармакотерапии.

Материал и методы исследования

В обследование были включены 136 больных РШМ T2-3N0-1M0 стадий (II–III клинические стадии), проходившие обследование и лечение в отделениях онкогинекологии и химиотерапии РСНПМЦО и РМЗ РУз с 2004 по 2014 гг. Как следует из представленных данных, при РШМ IIA стадия заболевания встречалась в 18,7% случаев, IIB – в 20,9%, IIIA – в 16,0% и IIIB стадия – в 44,4% случаев. Как видно, наибольшую часть больных составили женщины РШМ на IIIB стадии. Возраст обследованных больных РШМ был от 21 до 74 лет, при этом средний возраст составил 45,7±7,07 лет.

Так как в статье будут описаны иммунологические особенности реагирования, необходимым явился учет сопутствующих заболеваний среди больных РШМ. Выявлено, что у 15,3% больных имелись воспалительные процессы придатков матки, у 19% заболевания желудочно-кишечного тракта, у 15% заболевания сердечно-сосудистой системы, у 4% кисты яичников, у 3% узловой зоб и у 6% бронхиальная астма.

Иммунофармакотерапия у больных РШМ с использованием иммуномодуляторов проводилась в период проведения лучевой- и химиотерапии в стационарных условиях. В соответствии с поставленной задачей исследования, были созданы следующие группы больных в зависимости от методов терапии в составе комплексного лечения: 1 группа – 36 больных РШМ до лечения; 46 больных РШМ, получившие экстракорпоральную иммунофармакотерапию (ЭИФТ) с тималином; 3 группа – 54 больных РШМ, не получавшие ЭИФТ. Также 39 лиц контрольной группы с нормативными значениями.

Исследование иммунной системы проводили при поступлении больных в стационар до проведения курса иммунотерапии и непосредственно за несколько дней перед выпиской из стационара. У больных, которые не получали экстракорпоральную иммунотерапию, исследования иммунной системы проводили при поступлении в стационар и непосредственно перед их выпиской из стационара.

Все больные РШМ получали стандартную полихимиотерапию согласно протоколам отделения, комплексное лечение, включающее двухэтапную сочетанную лучевую терапию, включающую дистанционную телегамматерапию (ДТГТ) расщепленным курсом при РОД 2 Гр до СОД 50 Гр, 5 раз в неделю и внутриполостную брахитерапию при РОД 5 Гр до СОД 45–55 Гр, через день. Также больные РШМ получали системную или внутриартериальную полихимиотерапию по схеме цисплатин 50 мг/м^2 + 5-фторурацил 1000 мг/м^2 в течение 4 дней по 4–6 курсов 1 раз в 3 недели.

Иммунологические исследования включали изучение клеточных и гуморальных параметров иммунной системы больных РШМ. Иммунологические исследования были проведены в клинической лаборатории. Определение клеточного иммунитета (CD3+, CD4+, CD8+, CD16+, CD20+), а также идентификация активационных маркеров лимфоцитов (CD25+, CD38+ и CD95+) проводилась с использованием моноклональных антител при подсчете с помощью флуоресцентного микроскопа с применением МКАт производства «ООО Сорбент» (Россия) [2; 6]. Гуморальное звено иммунитета оценивали путем определения основных сывороточных иммуноглобулинов IgG, IgA, IgM, ЦИК мелких и крупных величин в сыворотке периферической крови ИФА-методом. Результаты исследования подвергались статистической обработке с использованием критериев Стьюдента-Фишера, полученные данные обработаны на ПК с помощью программы Statistica № 6. Для наглядности полученных результатов все изученные параметры состояния иммунной системы больных были переведены в проценты по отношению к 100% для нормы.

Метод ЭИФТ был призван, в первую очередь, уменьшить токсические проявления после проведения химио- и лучевой терапии, а также улучшить общее состояние после химиотерапии и лучевой терапии. Метод ЭИФТ проводили путем эксфузии 200–250 мл аутокрови в стерильные контейнеры «Гемакон» или «Терумо», инкубацией с иммуномодулятором тималин в суммарной дозе 30 мг 37 °С в течение 60–100 мин с последующей реинфузией полученного конъюгата в кровеносную систему больных. Всего за период нахождения пациентов в стационаре, было проведено 2 процедуры экстракорпоральной иммунотерапии тималином.

Результаты и обсуждение

Так, у больных РШМ были проведены 2 курса экстракорпоральной иммунотерапии с использованием иммуномодулятора тималина в периоды между проведением курсов лучевой и химиотерапии. Как было указано выше, нами были проанализированы несколько групп: 1 группа – 36 больных РШМ до лечения; 46 больных РШМ, получившие ЭИФТ с тималином; 3 группа – 54 больных РШМ, не получавшие ЭИФТ. Также 39 лиц контрольной группы с нормативными значениями.

Иммунологические исследования проводили при поступлении больных в стационар до проведения курса иммунотерапии и химиотерапии, и непосредственно за несколько дней перед выпиской из стационара.

Анализ полученных результатов позволил выявить следующие изменения, так, содержание лейкоцитов в группе больных до любого вида терапии не имел достоверной разницы при сравнении с группой контрольной группы, т.е. с нормативными значениями. Следует отметить, что достоверно сниженное содержание лейкоцитов наблюдалась в группе больных после химиотерапии, не получивших ЭИФТ по сравнению с нормативными данными и данными больных РШМ, получивших ЭИФТ. Так, общее содержание лейкоцитов в группе больных РШМ после х/т снизилось до 51% и составило 3274,8±236,6 кл/мкл, тогда как в контрольной группе этот показатель был равен 6500±295,0 кл/мкл ($p < 0,05$).

Известно, что ведущее значение в противоопухолевой защите организма придается клеточному звену иммунитета, где ключевую роль играют Т-лимфоциты и их субпопуляции. Нами были проанализированы данные по состоянию лимфоцитов периферической крови. Исследования показали, что у больных РШМ до лечения не выявлено достоверное подавление общего числа лимфоцитов по сравнению с данными контроля. В то время как после х/т и лучевой терапии, у больных, не получивших ЭИФТ наблюдается достоверное снижение общего числа лимфоцитов по сравнению с данными контрольной группы и группы больных, получивших ЭИФТ. Так, относительное и абсолютное содержание лимфоцитов было достоверно подавлено в группе пациентов, не получивших ЭИФТ после курса химиотерапии ($p<0,05$).

Известно, что к фенотипическим маркерам Т-лимфоцитов относятся CD3+, CD4+, CD8+ рецепторы. Показано, что запуск и регуляция эффективности иммунного ответа во многом определяется специфическим антигеном Т-лимфоцитов. Известно, что степень поверхностной экспрессии CD3+ рецепторов на мембране Т-лимфоцитов отражает его трансмиссивную функцию и позволяет идентифицировать общее количество Т-лимфоцитов [6]. Анализ Т – клеточного звена иммунитета показал, что относительное содержание CD3+Т-лимфоцитов у больных РШМ до лечения было ниже значений контрольной группы ($p<0,05$). Следует отметить, что после курса х/т содержание Т-лимфоцитов снизилось до 75% и было незначительно подавлено в сравнение с группой контроля и до лечения. Анализ Т-лимфоцитов больных РШМ, получавших ЭИФТ выявил достоверное повышение при сравнении с данными пациентов, не получавших ЭИФТ. Причем, клинически пациенты, получавшие ЭИФТ значительно лучше чувствовали себя, чем больные РШМ, не получавшие ЭИФТ. При анализе Т – клеточного звена иммунитета, включающего характеристику субпопуляций CD4+Т-хелперов/индукторов и CD8+Т-цитотоксических лимфоцитов, у больных РШМ наблюдалось самое сильное подавление CD4+Т-хелперов/индукторов в группе больных, не получавших ЭИФТ при сравнении других групп ($p<0,001$). Относительное число CD4+Т-хелперов/индукторов у больных РШМ до и после ЭИФТ было подавлено в 1,5 раза, а при сравнении значений больных, не получавших ЭИФТ – было подавлено в 1,9 раза. Так, дефицит Т-хелперов/индукторов до х/т и лучевой терапии составил 76% относительно контроля, после х/т – 64% относительно контроля, а после использования ЭИФТ – 92% относительно контроля. Очевидно, что дефицит популяции Т-лимфоцитов при РШМ обусловлен преимущественным подавлением числа CD4+Т-хелперов/индукторов, которые являются необходимым и важным звеном в образовании клеток – киллеров, осуществляющих непосредственную элиминацию опухолевых клеток [4; 5; 9].

Далее нами была изучена экспрессия CD8+ Т-цитотоксических лимфоцитов в группах больных РШМ. Анализ показал, что были выявлены достоверные различия с контрольной группой и между исследуемыми группами. Так, относительное число CD8+Т-цитотоксических лимфоцитов в группе больных РШМ до лечения были повышено достоверно в 1,9 раза, а в группе больных, получивших ЭИФТ – в 1,4 раза, тогда как в группе больных РШМ, не получивших ЭИФТ – в 1, 64 раза по сравнению с контрольными нормативными значениями. Известно, что цитотоксические CD8+Т-лимфоциты играют важную роль в патогенезе онкологических заболеваний [9]. Установлено, что основной функцией цитотоксических лимфоцитов является их участие в обеспечении противоопухолевой защите, на что указывают полученные результаты [1]. Отсюда следует, что соотношение CD4+/CD8+ (ИРИ) естественно достоверно отличалось от данных контрольной группы и между исследуемыми группами больных. Индивидуальный размах значений ИРИ у больных РШМ колебался от 0,4 до 1,1, но у большей части пациентов ИРИ был ниже 1,0, что свидетельствовало о глубоком Т-клеточном иммунном ответе. Анализ показал, что до лечения, ИРИ составил 0,56, в группе после лечения, получавших ЭИФТ – 1,04, а в группе, не получавших ЭИФТ – 0,79. Очевидно, снижение ИРИ наблюдалось за счет подавления относительного числа CD4+Т-лимфоцитов и повышения относительного содержания CD8+Т-лимфоцитов. Следовательно, при РШМ выявляется Т – клеточный иммунодефицит, который сопряжен с дисбалансом основных иммунорегуляторных субпопуляций Т-лимфоцитов (CD4+Т-хелперов/индукторов и CD8+Т-цитотоксических лимфоцитов).

Известно, что CD16+ (естественно-киллерные клетки – ЕКК) является мембранным низкоаффинным IgG-рецептором 3 типа. На стадии активации киллерных клеток появляются дополнительные кофакторы, при наличии которых натуральные киллеры вступает в цитолиз. Видимо, при онкологическом процессе нарушается иммунологический надзор на всех этапах развития и функционирования клеток. Так, анализ показал, что в группе больных до лечения и после лечения, не получавших ЭИФТ выявлено подавление ЕКК. Следует отметить, что в группе больных РШМ, получавших ЭИФТ после х/т и лучевой терапии наблюдается незначительное повышение числа CD16+, что свидетельствует об активации противоопухолевого иммунитета. По нашим данным, наблюдается некоторая анергия ЕКК при отсутствии иммунотерапии по отношению к злокачественным клеткам.

Также нами изучены активационные маркеры лимфоцитов периферической крови у больных РШМ. Эти маркеры начали изучаться относительно недавно, поэтому в литературе освещены немногочисленные работы, посвященные изучению их функциональной активности, в частности при злокачественных процессах, этим и обусловлено их изучение в наших исследованиях. Анализ активационных маркеров лимфоцитов позволяет изучить процессы активации, пролиферации, дифференцировки и апоптоза иммунокомпетентных клеток [1; 11; 14]. Из

маркеров активации лимфоцитов изучены экспрессия CD25+, CD95+ и CD38+. Известно, рецептор CD25+ представлен α – цепью, которая экспрессируется на активированных Т-лимфоцитах. При активации Т-лимфоцитов, цитокин интерлейкин-2 играет важную роль в развитии, созревании и регуляции иммунного ответа, который поддерживает пролиферацию активированных Т-лимфоцитов и В-лимфоцитов [9; 12]. Анализ экспрессии CD25+ на лимфоцитах не выявил наличия достоверной разницы в группах больных до лечения и после лечения, не получавших ЭИФТ по отношению к контролю. Тогда как, в группе больных РШМ после лечения, получавших ЭИФТ наблюдается достоверное повышение экспрессии CD25+, что свидетельствует об иммуномодулирующей активации специфических лимфоцитов. При этом, экспрессия CD95+ на лимфоцитах у больных РШМ достоверно повышена в группе больных после химиотерапии и лучевой терапии, не получавших ЭИФТ, что очевидно, указывало на процесс гибели лимфоцитов и их нестабильности. Причем, в группе больных РШМ, получивших ЭИФТ наблюдалось незначительное повышение экспрессии маркера апоптоза, но не достоверно отличалось от контрольной группы и значения, больных до лечения. Т.е. иммунодефицитное состояние можно объяснить повышенной экспрессией маркера апоптоза при течении РШМ. Экспрессия CD38+ на лимфоцитах в группе больных РШМ до лечения была достоверно повышена в сравнении с контрольными данными. В группе больных РШМ после лечения, не получивших ЭИФТ экспрессия CD38+ значительно снизилась, что еще раз доказывает анергию клеток иммунной системы, а в группе больных РШМ, получивших ЭИФТ, данный показатель был незначительно повышен и не имел достоверной разницы с контрольными данными. Известно, что CD38+ является ранним маркером активации Т- и В-лимфоцитов [9].

Изучение гуморального звена иммунитета позволило выявить дисбаланс в содержании основных сывороточных иммуноглобулинов при РШМ. Так, экспрессия CD20+ на В-лимфоцитах была достоверно повышена в группе больных до лечения. На фоне ЭИФТ наблюдается нормализация содержания В-лимфоцитов. Известно, что иммуноглобулины играют важную функцию посредников в каскадном развитии иммунного ответа и частично могут обуславливать эффективность конечных, эффекторных реакций клеточного иммунитета по инактивации и элиминации мутантных клеток [8]. Изучение концентрации сывороточных иммуноглобулинов позволило выявить дисбаланс в содержании основных иммуноглобулинов после курса химиотерапии. Но в группе больных, получавших ЭИФТ наблюдалась нормализация соотношения основных иммуноглобулинов, а в группе больных РШМ, не получивших ЭИФТ сохранялся дисбаланс, который выражался в повышении IgA и IgG. Следовательно, гуморальное звено иммунитета характеризовалось достоверным повышением сывороточной концентрации IgA и IgG в периферической крови больных РШМ, особенно в группе больных, не получивших ЭИФТ. Также нами изучена количественная характеристика циркулирующих иммунных комплексов (ЦИК) в сыворотке периферической крови больных РШМ. Исследования показали достоверное повышение ЦИК крупных и мелких величин до и после проведения х/т в сравнении с данными контрольной группы. Известно, что мелкие ЦИК оказывают патогенное влияние на сосуды и ткани организма. Так, 3% ЦИК и 4% ЦИК были повышены соответственно в 4 и 3,5 раза в группе больных до лечения в сравнении с результатами контрольной группы. После проведение х/т и лучевой терапии, в группе больных, не получивших ЭИФТ наблюдается достоверно повышенные значения ЦИК 3% и 4% относительно группы больных, получивших ЭИФТ. Следовательно, нами выявлена активация гуморального звена иммунитета, которая проявляется в повышении основных иммуноглобулинов A и G, ЦИК мелких и крупных величин, причем, следует отметить, что проводимая экстракорпоральная иммунотерапия способствует нормализации основных иммуноглобулинов и снижению ЦИК по сравнению с данными больных, не получивших ЭИФТ, у которых наблюдается неадекватная стимуляция гуморального иммунитета.

Таким образом, нами проанализированы клеточные и гуморальные параметры иммунореактивности больных РШМ до лечения и после проведения курса химиотерапии и лучевой терапии с и без применения ЭИФТ. Исследования выявили дисбаланс в состоянии клеточных и гуморальных составляющих иммунитета до начала химиотерапии. Причем, в группе больных, не получивших ЭИФТ наблюдается неадекватное восстановление иммунной системы с формированием Т-клеточного иммунодефицита и активацией гуморального иммунитета. Полученные нами данные характеризуют состояние иммунореактивности больных РШМ до и после лечения, и могут служить диагностическим и прогностическим критерием данного заболевания на фоне проведения химиотерапии и ЭИФТ.

Выводы:

1. У больных РШМ выявлен Т–клеточный иммунодефицит, который сопряжен дефицитом CD4+ Т-хелперов/индукторов на фоне повышения CD8+ Т-лимфоцитов и повышенной активацией лимфоцитов с преобладанием апоптоза иммунокомпететных клеток.
2. Значения Т-клеточного иммунитета имеют посыл восстановлению после проведения ЭИФТ с тималином.
3. Выявленный дисбаланс гуморального звена иммунитета до и после х/т и лучевой терапии сопряжен дисбалансом основных сывороточных иммуноглобулинов и повышенным уровнем ЦИК мелких и крупных величин.
4. На фоне применения ЭИФТ с тималином наблюдается нормализация гуморальных факторов иммунитета и активационных маркеров лимфоцитов.

5. Метод экстракорпоральной иммунофармакотерапии может быть перспективным в лечении РШМ в связи с возможностью снимать последствия раковой и химиолучевой интоксикации, а также активировать собственную систему противоопухолевой защиты организма.

Литература

1. Аничков, Н.М. Патогенез кахексии при злокачественных опухолях // Архив патологии. – 2005. – Т. 67. – № 5. – С. 51–56.
2. Залялиева, М.В., Прохорова, Р.С. Способы определения субпопуляций лимфоцитов // № 1 DP 20000774 D/P МКП 6601 №33/48 26.02.2001.
3. Кетлинский, С.А. Роль Т-хелперов типов 1 и 2 в регуляции клеточного и гуморального иммунитета // Иммунология – 2002. – Т.23, № 2. – С. 77–79.
4. Фильченков, А.А., Степанов, Ю.М., Липкин, В.М., Кушлинский, Н.Е. Участие системы FAS/FAS-лиганд в регуляции гомеостаза и функционировании клеток иммунной системы // Аллергология и иммунология.– 2002. – Т. 3, № 1. – С. 24–35.
5. Фрейдлин, И.С., Кузнецова, С.А. Иммунные комплексы и цитокины // Медицинская иммунология. – 1999. – Т. 1, № 1–2. – С. 27–36.
6. Чередеев, А.Н., Горлина, Н.К., Козлов, И.Г. CD-маркеры в практике клинико-диагностических лабораторий // Клиническая лабораторная диагностика. – 1999. – № 6. – С. 25–31.
7. Чухловин, А.Б. Усиление апоптоза лейкоцитов периферической крови в связи с развитием лейкопении после интенсивной химиотерапии. // Вопросы онкологии. – 1999. – Т. 45. – 4. – С. 384–387.
8. Kandalaft, L.E. Immunotherapy for ovarian cancer: what's next? Text. / L.E. Kandalaft, D.J. Powell, N. Singh, G. Coukos // Int. Rev. Immunol. – 2011, – Vol. 30 (2–3). – P. 71–86.
9. Kang, T.H. Epigallocatechin-3-gallate enhances CD8+ T cell-mediated antitumor immunity induced by DNA vaccination. Text. / T.H. Kang, J.H. Lee, C.K. Song [et al.] // Cancer Res. – 2007. – Vol. 67. – P. 802–811.
10. Kato, M. Lymphokine-activated killer cell therapy combined with highdose glucocorticoid showed clinical efficacy towards advanced lung carcinoma Text. / M. Kato, S. Goto, G. Soma // Anticancer Res. – 2010. – Vol. 30 (8). – P. 3125–3128.
11. Kerridge, I.H. Ethical and legal issues at the interface of complementary and conventional medicine Text. / I.H. Kerridge, J.R. McPhee // Med J. Aust. – 2004. – Vol. 2. – P. 164–166.
12. Kimmelman, A.C. The dynamic nature of autophagy in cancer Text. / A.C. Kimmelman // Genes Dev. – 201 I.- Vol. 25 (19). – P. 1999–2010.
13. Kimura, H. Postsurgical adjuvant immunotherapy against primary non-small cell lung cancer Text. / H. Kimura, N. Iwai, M.,'Suzuki, Y. Takahashi // J. Japan Surg. Soc. – 1998. – Vol. 99 (5). – P. 279–284.
14. Kluwer Academic Publishers. The Role of Interleukin-2 in the treatment of cancer patients. Future prospects for Interleukin-2 therapy. Text. / Franks C.R., Palmer P.A.; Wagstaff J. (ed.). – 1995. – P. 169–185.
15. Kos, F.J. Requirement for natural killer cells in the induction of cytotoxic T cells Text. / F.J. Kos, F.T. Engleman // Immunology. 1995. – № 155. – P. 578–584.

КОНТАКТНАЯ ИНФОРМАЦИЯ

e-mail: sergei_kamyshov@mail.ru

ВЗАИМООТНОШЕНИЯ И ДИНАМИКА КЛИНИЧЕСКИХ СИМПТОМОВ И ЛАБОРАТОРНО-ИНСТРУМЕТАЛЬНЫХ ПОКАЗАТЕЛЕЙ ПЕРЕГРУЗКИ ПРАВЫХ ОТДЕЛОВ СЕРДЦА У БОЛЬНЫХ С ТРОМБОЭМБОЛИЕЙ ЛЕГОЧНЫХ АРТЕРИЙ УМЕРЕННОГО И НИЗКОГО РИСКА СМЕРТИ

Тюрин В.П., Карташева Е.Д., Пронин А.Г., Валова О.А.
Национальный медико-хирургический Центр имени Н.И. Пирогова, Москва

УДК: 616.1-008.615-072:616.131-005.6/.7

Резюме

Проведена оценка динамики ЭКГ критериев перегрузки правых отделов сердца у 87 пациентов с тромбоэмболией легочных артерий (ТЭЛА) умеренного и низкого риска смерти, госпитализированных в первые сутки развития симптомов заболевания. Срок наблюдения - период лечения в стационаре. Установлено, что у 35,6% пациентов первым, по времени возникновения, признаком ТЭЛА является глубокие зубцы S в I и Q в III отведениях. Несколько позже присоединяются отрицательные зубцы T в отведениях V1-V3 и блокада правой ножки пучка Гиса, которые сохраняются у многих пациентов до выписки из стационара. Симптом SIQIII, регрессировал к 3-5 суткам лечения. У этих пациентов значительно чаще, чем у больных без симптома SIQIII на ЭКГ в первые сутки заболевания, отмечались повышения маркеров острого повреждения миокарда (тропонинового теста и мозгового натрийуретического пептида), более выражены дилатация правых отделов сердца, трикуспидальная регургитация, легочная гипертензия по данным ЭхоКГ. Установлена корреляционная связь между изменениями ЭКГ и объемом поражения легочного русла по данным КТ-ангиопульмонографии. Так же выявлена зависимость наличия признаков перегрузки правых отделов сердца на ЭКГ и такими клиническими симптомами, как одышка и пресинкопальные состояния.

Ключевые слова: тромбоэмболия легочной артерии, электрокардиография, перегрузка правых отделов сердца.

RELATIONSHIPS AND DYNAMICS OF CLINICAL SYMPTOMS AND LABORATORY SYMPTOMS OF ACUTE PULMONARY HEART IN PATIENTS WITH PULMONARY EMBOLISM IS NOT HIGH RISK OF DEATH

Tyurin V.P., Kartasheva E.D., Pronin A.G., Valova O.A.

Estimated dynamics of ECG symptoms of acute pulmonary heart disease in 87 patients with pulmonary embolism of moderate and low risk of death, hospitalized in the first days of development of symptoms. The observation period is the period of treatment in hospital. At 35.6% of patients the first symptom of pulmonary embolism were deep teeth S in I and Q in III leads. Then joined teeth negative T in leads V1-V3 and the blockade of the right bundle branch block, which was maintained in many patients before discharge from hospital. Symptom SIQIII, regressed after 3-5 days of treatment. These patients had elevated levels of troponin and brain natriuretic peptide was more pronounced dilatation of the right heart, tricuspid regurgitation, pulmonary hypertension according to Echocardiography. The correlation of ECG changes and the degree of damage of pulmonary arteries in CT-angiography. The dependence of ECG symptoms of acute pulmonary heart disease and shortness of breath and presyncopal states.

Keywords: pulmonary embolism, electrocardiography, acute pulmonary heart.

Введение

Тромбоэмболия легочной артерии остается самой нераспознаваемой при жизни болезнью, являющейся причиной смерти. Около 20% случаев ТЭЛА – находка во время аутопсии [8; 9].

Согласно эпидемиологическим данным венозная тромбоэмболия диагностируется у 0,15–0,20% населения земного шара, причём смертельная ТЭЛА регистрируется в 50 случаях на 100 000 населения [1; 12]. Общая летальность при ТЭЛА зависит от объема и уровня эмболической окклюзии: по мере уменьшения просвета легочной артерии она уменьшается с 30% при окклюзии главных легочных артерий, до 2%, при поражении сегментарных артерий [4; 5].

Диагностика ТЭЛА при поражении легочных артерий малого калибра сложна. Это связано с тем, что около половины случаев заболевания протекает мало – или асимптомно, а имеющиеся такие признаки, как одышка, тахикардия, кашель и др. могут быть обусловлены и другими патологическими состояниями.

За последние десятилетия достигнут значительный прогресс в диагностике, лечении и профилактике тромбоэмболии легочных артерий. Однако ТЭЛА по-прежнему остается фатальным заболеванием у пациентов терапевтического и хирургического профиля [7; 13; 14].

Одним из самых распространенных инструментальных методов диагностики при ТЭЛА является ЭКГ. Она позволяет установить наличие признаков перегрузки правых отделов сердца и ишемии миокарда, которые проявляются в виде [1; 3; 11]:

- феномена $S_I Q_{III}$ (появление глубоких зубцов S в I отведении и Q в отведении III);
- инверсии зубца T в отведениях III, aVF, V_1–V_3;
- неполной или полной блокады правой ножки пучка Гиса;
- синусовой тахикардии;
- появления патологического зубца P-pulmonale (в отведениях III, AVF, V_1,V_2).

Наиболее часто регистрируемыми при ТЭЛА проявлениями острого легочного сердца являются первые три из перечисленных критериев. У части пациентов даже с массивным объемом поражения легочного русла изменения на ЭКГ могут отсутствовать. Признаки перегрузки правых отделов сердца возникают и при другой острой патологии дыхательной и сердечно-сосудистой систем (крупозная пневмония, тяжёлый приступ бронхиальной астмы, инфаркт миокарда правого желудочка) [2; 6]. Поэтому ЭКГ считается малоспецифичным методом диагностики ТЭЛА, который в большей степени необходим для исключения альтернативных диагнозов (инфаркт миокарда, перикардита) [1; 10].

Цель исследования

Оценить взаимоотношения и динамику клинических и лабораторно-инструметальных симптомов остро-

го легочного сердца на фоне антикоагулянтной терапии у больных с ТЭЛА умеренного и низкого риска смерти в первые 10 дней от развития заболевания.

Материалы и методы

В НМХЦ им. Н.И. Пирогова с 2012 по 2017 гг. находились на стационарном лечении 87 пациентов с ТЭЛА умеренного и низкого риска смерти. Мужчин было 41, женщин – 46. Возраст больных колебался от 23 до 94 лет. У всех пациентов диагноз был верифицирован в первые сутки развития таких симптомов, как синкопальное или пресинкопальное состояния (6,9%), внезапно появившаяся одышка (37,9%), боли и отеки одной или обеих нижних конечностей (49,4%) и др.

Всем больным выполняли общеклинические и биохимические исследования крови, Д-димера, ЭКГ ежедневно, ЭхоКГ, УЗДГ вен нижних конечностей. Окончательно диагноз ТЭЛА устанавливался при помощи КТ-ангиопульмонографии.

Распределение по уровню проксимальной окклюзии легочной артерии было следующим: главные легочные артерии – 16%, долевые – 54%, сегментарные артерии – 30%.

Источником ТЭЛА в 74% случаев являлись вены нижних конечностей.

Всем больным проводили лечение антикоагулянтными препаратами: нефракционированным гепарином или низкомолекулярными гепаринами с последующим переходом на варфарин или новые пероральные антикоагулянты.

Период наблюдения в стационаре составил в среднем 11,2±0,9 дней.

Частота встречаемости ЭКГ признаков перегрузки правого желудочка сердца у больных ТЭЛА в день верификации заболевания: наличие глубоких зубцов S_I и Q_{III} отмечено у 35,6%, появление отрицательных зубцов Т в отведениях V_1–V_3 – у 3,4%, признаков блокады правой ножки пучка Гиса – у 42,5% пациентов. Так же установлена распространенность сочетания этих ЭКГ критериев в первые десять суток лечения в стационаре (Табл. 1).

На основании полученных данных выделены 2 группы сравнения:

В первую группу вошли больные, у которых в первые сутки развития заболевания отмечено появление глубоких зубцов S в I и Q в III отведениях (ТЭЛА с S_IQ_{III}) – 31 пациент. Мужчин было 15, женщин – 16. Возраст больных колебался от 24 до 83 лет.

Вторая группа сравнения представлена пациентами, у которых этого симптома не было (ТЭЛА без S_IQ_{III}) – 56 больных (26 мужчин и 30 женщин) в возрасте от 23 до 94 лет.

Результаты исследования и обсуждение

При ежедневной регистрации динамики изменений ЭКГ установлено, что у больных первой группы частота признаков перегрузки правых отделов сердца была разная, а максимальное их сочетание приходится на вторые сутки развития заболевания (Табл. 2).

Табл. 1. Частота сочетания ЭКГ признаков перегрузки правого желудочка сердца у больных ТЭЛА

Сутки лечения	Сочетание показателей ЭКГ у больных ТЭЛА n-87			
	S_IQ_{III}, Отр. Т V_1–V_3, БПНПГ в %	S_IQ_{III}, Отр. Т V_1–V_3 в %	Отр. Т V_1–V_3, БПНПГ в %	S_IQ_{III}, БПНПГ в %
1-е сутки	1,1	1,1	2,3	19,5
2-е сутки	29,9	31	31	32,2
3-е сутки	6,9	28,7	27,6	27,6
4-е сутки	2,3	18,4	13,8	11,5
5-е сутки	1,1	18,4	4,6	10,3
6-е сутки	1,1	18,4	4,6	10,3
7-е сутки	1,1	18,4	4,6	10,3
8-е сутки	1,1	18,4	4,6	10,3
9-е сутки	1,1	18,4	4,6	10,3
10-е сутки	1,1	18,4	4,6	10,3

Табл. 2. Распространённость ЭКГ показателей перегрузки правых отделов сердца у больных ТЭЛА с S_IQ_{III}

Сутки лечения	Показатель ЭКГ у больных ТЭЛА с S_IQ_{III} n-31			
	S_IQ_{III} в %	Отр. Т V_1-V_3 в %	БПНПГ в %	S_IQ_{III}, Отр. Т V_1-V_3, БПНПГ в %
1-е сутки	100	3	55	3
2-е сутки	100	87	90	84
3-е сутки	32	80	77	19
4-е сутки	13	52	32	6
5-е сутки	3	52	29	3
6-е сутки	3	52	29	3
7-е сутки	3	52	29	3
8-е сутки	3	52	29	3
9-е сутки	3	52	29	3
10-е сутки	3	52	29	3

Установлена динамика ЭКГ критериев перегрузки правых отделов сердца у больных ТЭЛА в течение периода лечения в стационаре. Глубокие зубцы S в I отведении и Q в III в первые 2 суток заболевания были у всех пациентов первой группы, а затем его встречаемость к 5 суткам уменьшилась до 3%. Отрицательные зубцы Т в отведениях V_1–V_3 и блокада правой ножки пучка Гиса наиболее часто регистрировались во вторые сутки от начала заболевания (87% и 90% соответственно), и сохранялись у значительной части больных (52% и 29% соответственно) до выписки из стационара (Рис. 1, Рис. 2).

Учитывая полученные данные можно, предполагать, что у больных, обращающихся за медицинской помощью позже первых суток болезни, значение признака S_IQ_{III} будет малым. Появление представленной динамики ЭКГ симптомов перегрузки правых отделов сердца у больных ТЭЛА невысокого риска смерти может свидетельствовать

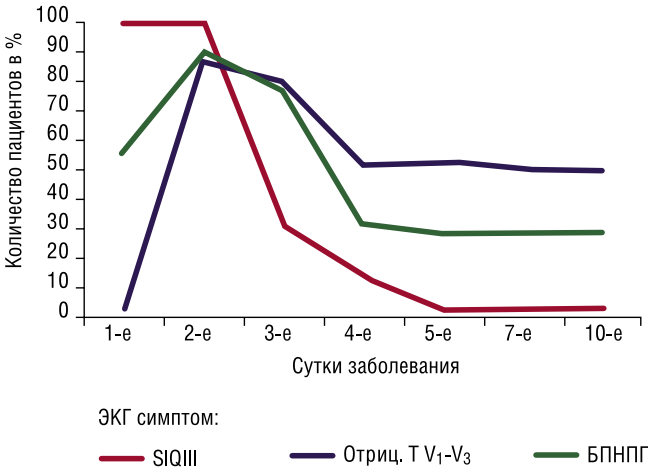

Рис. 1. Динамика ЭКГ симптомов перегрузки правых отделов сердца у больных ТЭЛА с SIQIII в течение периода лечения в стационаре

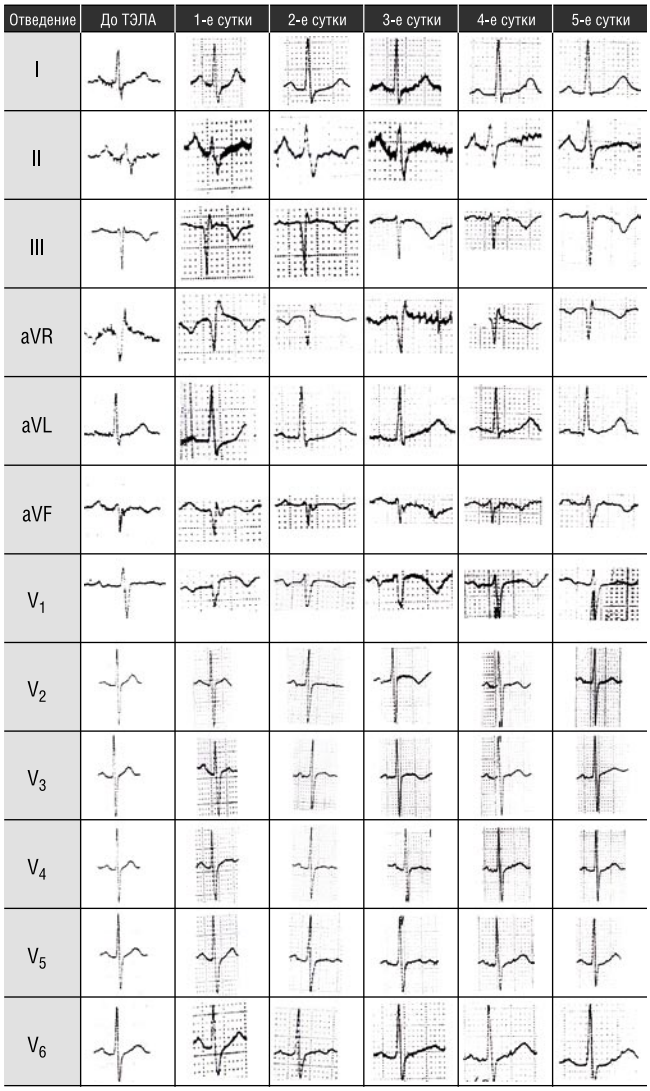

Рис. 2. Динамика ЭКГ признаков перегрузки правых отделов сердца у больного Е., 48 лет с ТЭЛА умеренно низкого риска смерти в течение периода лечения в стационаре

о постепенном снижении нагрузки на миокард правого желудочка после резкого повышения давления в легочной артерии во время развития эмболии.

У 19,4% пациентов первой группы в динамике, после регресса глубокого зубца S_I на 3–5 сутки лечения, сохранялся патологический зубец Q_{III}. У этих же пациентов установлено появление на 2–3 сутки отрицательных T в III и aVF отведениях вплоть до выписки из стационара.

У больных ТЭЛА без S_IQ_{III} такие ЭКГ критерии, как наличие отрицательных зубцов T в отведениях V_1–V_3 и блокада правой ножки пучка Гиса максимально часто регистрировались на вторые сутки от начала заболевания (Табл. 3). В дальнейшем эти симптомы сохранялись в течение всего периода наблюдения практически с той же частотой встречаемости (Рис. 3). Вместе с тем, у 85,7% больных этой группы сравнения ЭКГ признаков перегрузки правых отделов сердца не было.

Однако, учитывая неспецифичность этих ЭКГ признаков, а так же отсутствие данных у пациентов до

Табл. 3. Частота ЭКГ показателей перегрузки правых отделов сердца у больных ТЭЛА без S_IQ_{III}

Группы больных	Показатель ЭКГ ТЭЛА n-56			
	S_IQ_{III} в %	Отр. T V_1–V_3 в %	БПНПГ в %	Отр. T V_1–V_3, БПНПГ в %
1-е сутки	0	3,6	14,3	1,8
2-е сутки	0	12,5	12,5	10,7
3-е сутки	0	7,1	12,5	7,1
4-е сутки	0	7,1	12,5	7,1
5-е сутки	0	7,1	12,5	7,1
6-е сутки	0	7,1	12,5	7,1
7-е сутки	0	7,1	12,5	7,1
8-е сутки	0	7,1	12,5	7,1
9-е сутки	0	7,1	12,5	7,1
10-е сутки	0	7,1	12,5	7,1

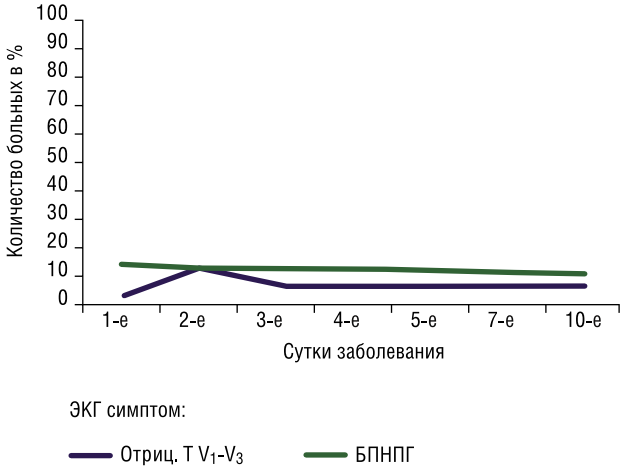

Рис. 3. Динамика ЭКГ симптомов перегрузки правых отделов сердца у больных ТЭЛА без S_IQ_{III} в течение периода лечения в стационаре

развития ТЭЛА, невозможно судить о значимости их в диагностике данного заболевания.

С целью доказательства того, что у больных первой группы имела место более выраженная декомпенсация сердечной деятельности, чем во второй, проведено сравнение ЭхоКГ признаков перегрузки правых отделов сердца. Установлено, что в первые сутки от начала заболевания у пациентов группы ТЭЛА с S_IQ_{III} статистически достоверно чаще встречались практически все ЭхоКГ показатели перегрузки правых отделов сердца (Табл. 4).

Однако, при проведении корреляционного анализа установлена слабая зависимость в обеих группах сравнения динамики ЭКГ и ЭхоКГ признаков перегрузки правых отделов сердца (Табл. 5).

Общепринятым считается, что изменения на ЭКГ не коррелируют с тяжестью состояния у пациентов с ТЭЛА, и объемом поражения легочного русла. Напротив, нами установлено, что у больных в первой группе достоверно чаще, чем во второй, отмечали такие клинические признаки ТЭЛА как пресинкопальное и синкопальное состояние, одышку, цианоз, тахикардию с частотой сердечных сокращений более 100 ударов в минуту, акцент 2 тона над легочной артерией (Рис. 4).

Табл. 4. Распространенность ЭхоКГ критериев у больных ТЭЛА с S_IQ_{III} и без S_IQ_{III} в первые сутки от развития заболевания

Показатель	Группа больных		p<0,05
	ТЭЛА с S_IQ_{III} (n-31)	ТЭЛА без S_IQ_{III} (n-56)	
Дилатация правого желудочка более 4 см в 4-х камерной позиции	29%	14,3%	0,05
Размеры правого желудочка в 4-х камерной позиции	4,3±0,7 см	3,8±0,5 см	<0,01
Дилатация правого предсердия более 65 мл	32,3%	16,1	0,04
Трикуспидальная регургитация ≥2 ст.	23%	5,3%	0,01
Парадоксальное движение межжелудочковой перегородки	3,2%	3,6%	0,4
Легочная гипертензия более 30 мм рт. ст.	83,9%	62,5%	0,02
Среднее давление в легочной артерии	48,2±12,3 мм рт. ст.	33±13,1 мм рт. ст.	<0,01

Табл. 5. Корреляция динамики ЭКГ и ЭхоКГ признаков перегрузки правых отделов сердца в сравниваемых группах

Группа больных	Показатель			
	Дилатация правого желудочка более 4 см в 4-х камерной позиции	Дилатация правого предсердия более 65 мл	Легочная гипертензия более 30 мм рт. ст.	Трикуспидальная регургитация ≥2 ст.
ТЭЛА с S_IQ_{III} (n-31)	0,24	0,21	0,29	0,26
ТЭЛА без S_IQ_{III} (n-56)	0,11	0,12	0,27	0,21
p<0,05	0,56	0,69	0,85	0,82

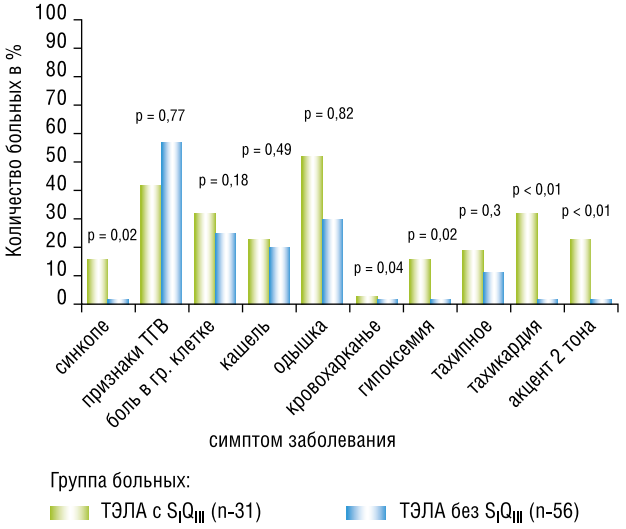

Рис. 4. Сравнение распространенности клинических симптомов ТЭЛА у пациентов в группах ТЭЛА с S_IQ_{III} и без S_IQ_{III}

Это было подтверждено при проведении корреляционного анализа динамики ЭКГ изменений у пациентов в группе больных ТЭЛА с S_IQ_{III} и клиническими симптомами. Установлена значимая корреляция с одышкой (r = 0,58), умеренная – с пресинкопальными состояниями (r = 0,39) и гипоксемией (r = 0,31). У пациентов в группе ТЭЛА без SIQIII установлена низкая степень корреляции ЭКГ критериев с теми же клиническими симптомами, соответственно, r = 0,13, r = 0,14, r = 0,15 (p = 0,03).

При оценке сравнения маркеров повреждения миокарда установлено, что у 48,4% пациентов первой группы уровень тропонина I колебался от 0,1 нг/мл до 0,5 нг/мл, в среднем – 0,32±0,11 нг/мл (норма до 0,02 нг/мл). У пациентов второй группы ни у одного не было повышенных значений данного маркера.

Уровень мозгового натрийуретического пептида (NT-proBNP) у 67,7% пациентов в группе ТЭЛА с S_IQ_{III} был больше референсных значений и колебался в диапазоне от 600 мг/л до 3300 мг/л, в среднем 2303,1±689,3 мг/л. В группе больных ТЭЛА без S_IQ_{III} лишь у 10% пациентов уровень NT-proBNP был выше референсных значений и колебался в диапазоне от 600 мг/л до 1240 мг/л, в среднем 795,4±162,5 мг/л, что достоверно меньше чем у пациентов в группе ТЭЛА с S_IQ_{III} (p<0,01).

Более значимые повышения уровня маркеров повреждения миокарда у больных первой группы может косвенно свидетельствовать о большей степени выраженности перегрузки правых отделов сердца, чем у пациентов второй группы.

Нами установлено, что у пациентов группы ТЭЛА с SIQIII достоверно чаще отмечали уровень проксимальной окклюзии на уровне долевых (77%) и реже сегментарных (6%) артерий, по сравнению с группой ТЭЛА без S_IQ_{III}, соответственно, 41% и 43% (Рис. 5).

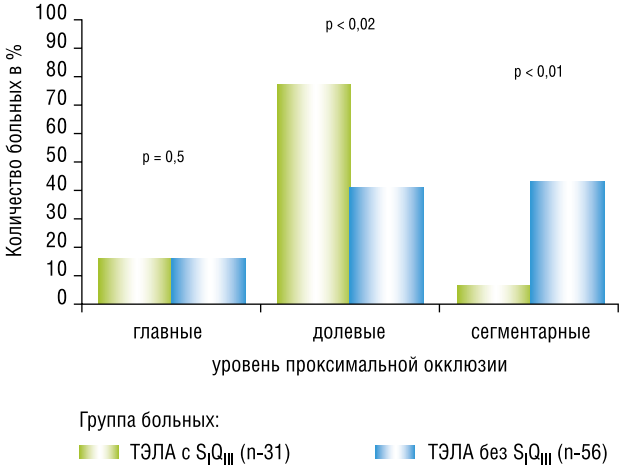

Рис. 5. Сравнение уровня проксимальной окклюзии у пациентов в группах ТЭЛА с S_IQ_{III} и ТЭЛА без S_IQ_{III}

Корреляционная зависимость динамики ЭКГ от объема поражения легочного русла у больных первой группы: умеренная (r = 0,36) – при проксимальной окклюзии на уровне главной артерии (вероятнее всего это обусловлено особенностью выборки, так как не малая часть этих пациентов погибает на догоспитальном этапе), значимая степень корреляции (r = 0,51) – при поражении долевой артерии. У пациентов второй группы установлена умеренная (r = 0,36) корреляционная зависимость динамики ЭКГ критериев при поражении сегментарных артерий.

Выводы

1. У 35,6% пациентов ТЭЛА умеренного и низкого рисков смерти установлены ЭКГ критерии, свидетельствующие о наличии острой перегрузки правых отделов сердца с последующей их регрессией на фоне терапии в условиях стационара.
2. У пациентов с ЭКГ – признаками острого легочного сердца достоверно значимо отмечали повышение уровня тропонина I и NT-proBNP, что свидетельствовало о более выраженной перегрузки правых отделов сердца у этих пациентов, что так же подтверждается более высокими показателями легочной гипертензии, дилатации правого желудочка и правого предсердия, трикуспидальной регургитации более чем 2 степени по данным ЭхоКГ.
3. Установлена значимая корреляционная зависимость (r = 0,51) появления признаков ЭКГ перегрузки правых отделов сердца у пациентов ТЭЛА невысокого риска смерти при проксимальной окклюзии долевых артерий. Клиническая картина у этих пациентов более характерная для ТЭЛА: достоверно чаще были пресинкопальное и синкопальное состояние, одышка, цианоз, тахикардия с частотой сердечных сокращений более 100 ударов в минуту, акцент 2 тона над легочной артерией.

Литература

1. Российские клинические рекомендации по диагностике, лечению и профилактике венозных тромбоэмболических осложнений. М.: Флебология, 2015 Т. 9, Вып. 2, № 4. – С. 3–57.
2. Вёрткин, А.Л., Грицанчук, А.М. Пациент с тромбоэмболией лёгочной артерии на приёме у терапевта/ М.: Архивъ внутренней медицины. 2014. Т. 18, № 4. – С. 12–16.
3. Грищенко, О.В., Коровай, С.В. Тромбоэмболия в акушерской практике/ М.: Медицина неотложных состояний. 2011. Т. 34, № 3. – С. 33–43.
4. Гуляева Н.В., Липченко А.А., Фокина, Е.Г. Тромболитическая терапия при тромбоэмболии легочной артерии среднего риска: эффективность, безопасность, целесообразность/ М.: Сердце. 2009.Т. 8, № 5. – С. 270–289.
5. Ермолаев, А.А., Плавунов, Н.Ф., Спиридонова, Е.А., Бараташвили, В.Л., Стажадзе, Л.Л. Анализ причин гиподиагностики тромбоэмболии легочной артерии на догоспитальном этапе/ М.: Кардиология. 2012. Т. 52, № 6. – С. 40–47.
6. Хруслов, М.В. Проблемы контроля эффективности профилактики рецидива венозных тромбоэмболических осложнений/ М.: Флебология. 2014. № 4. – С. 37–41.
7. Кириенко, А.И., Андрияшкин, В.В., Золотухин, И.А. Результаты системной профилактики венозных тромбоэмболических осложнений в масштабах Российской Федерации/ М.: Флебология. 2014. Т. 8, № 3. – С. 4–10.
8. Немирова, С.В., Кузнецов, А.Н., Медведев, А.П., Кринина, И.В. Ошибки в диагностике тромбоэмболии легочных артерий у пациентов терапевтического профиля/ Н-Новгород. Медицинский альманах. 2011. Т. 3, № 16. – С. 134–138.
9. Тодуров, Б.М., Хохлов, А.В., Максаков, А.А., Хоррам, Сохраб, М.В. Опыт комбинированного лечения тромбоэмболии легочной артерии и фибромиомы матки / М.: Кардиохирургия и интервенционная кардиология. 2012. № 1. – С. 45–49.
10. Шевченко, Ю.Л., Стойко, Ю.М. Основы клинической флебологии – 2-е изд., испр. и доп.- М.: ЗАО «Шико», 2013. – 336 с.
11. The Task Force Report. Guidelines on the diagnosis and management of acute pulmonary embolism/ European Heart Journal, 2014.Vol. 43, № 35. P. 3033–3073.
12. Meissner, M.H., Gloviczki, P., Comerota, A.J. et al. Early thrombus removal strategies for acute deep venous thrombosis: clinical practice guidelines of the society for vascular surgery and the american venous forum / J. Vasc. Surg. 2012. Vol. 55. № 5. P. 1449–1462.
13. Turpie, A.G. Advances in oral anticoagulation treatment: the safety and efficacy of rivaroxaban in the prevention and treatment of thromboembolism / Ther. Adv. Hematol. 2012. Vol. 3. N 5. P. 309–323.
14. Van Gent, J.-M., Bandle, J. Isolated traumatic brain injury and venous thromboembolism/ Trauma Acute Care Surg. 2014. Vol. 77. № 2. P. 238–242.

КОНТАКТНАЯ ИНФОРМАЦИЯ

105203, г. Москва, ул. Нижняя Первомайская, 70
e-mail: nmhc@mail.ru

ДИАГНОСТИКА ГИБЕРНИРОВАННОГО МИОКАРДА С ПОМОЩЬЮ СИНХРОНИЗИРОВАННОЙ ОДНОФОТОННОЙ ЭМИССИОННОЙ ТОМОГРАФИИ У БОЛЬНЫХ С ПОСТИНФАРКТНЫМИ АНЕВРИЗМАМИ ЛЕВОГО ЖЕЛУДОЧКА

Вахромеева М.Н., Вахрамеева А.Ю.
Национальный медико-хирургический Центр имени Н.И. Пирогова, Москва

УДК: 616.127-073.756.8:616.124.2-007.64

Резюме

Проанализированы возможности ЭКГ-синхронизированной однофотонной эмиссионной компьютерной томографии в оценке жизнеспособности миокарда и дифференциальной диагностике гибернированного миокарда в постинфарктной зоне у пациентов ИБС с дисфункцией левого желудочка. Показано, что дооперационная оценка гибернированного миокарда позволяет прогнозировать улучшение функции ЛЖ после реваскуляризации и выявлять пациентов группы риска кардиальных осложнений при выборе дальнейшей тактики лечения.

Стандартизованный подход комплексного анализа перфузии и функции миокарда позволяет проанализировать различные комбинации перфузионно-функционального соотношения и достоверно верифицировать гибернированный миокард при отборе пациентов на хирургическую реваскуляризацию миокарда.

Ключевые слова: жизнеспособность миокарда, гибернация, перфузионно-функциональное соотношение.

DIAGNOSTIC OF HIBERNATED MYOCARDIUM WITH ECG-SYNCHRONIZED SINGLE-PHOTON EMISSION TOMOGRAPHY IN PATIENCE WITH POST-INFARCTION LEFT-VENTRICULAR ANEURYSM

Vahromeeva M.N., Vahrameeva A.Yu.

In the present study we analyzed the capability of ECG-synchronized single-photon emission computerized imaging tomography in assessment of myocardial viability and identifying hibernated myocardium in the post-infarction zone in patients with CHD and left ventricular dysfunction. We demonstrated that perioperative assessment of myocardial perfusion and LV function allows us to predict improvement of LV function and risk of major adverse cardiac events after revascularization.

A standardized approach to complex analyses of myocardial perfusion and LV function allows the verification of different combinations in perfusion-functional ratio and allows the reliable identification of hibernated myocardium when screening patients for surgical revascularization.

Keywords: myocardium viability, hibernation, perfusion-functional ratio.

Современная диагностика ишемической болезни сердца (ИБС) основана на анализе клинической картины заболевания, результатах неинвазивной диагностики и данных ангиографического исследования. Количественная коронарография достаточно точно описывает анатомические изменения артерий и может спрогнозировать гемодинамическую значимость локальных поражений, но не в состоянии определить их функциональное влияние на динамику коронарного кровотока в случаях сложной морфологии или диффузной природы развившейся ИБС [1; 6; 8]. По мнению большинства авторов данные коронарографии должны быть дополнены неинвазивными исследованиями ввиду клинической важности предоставляемой ими информации [4; 5]. Проведенные исследования показывают, что улучшения от реваскуляризации миокарда левого желудочка (ЛЖ) наиболее заметны у пациентов с неинвазивным подтверждением ишемии, наличием достаточного количества жизнеспособного гибернированного миокарда, другими словами, функционально значимыми изменениями коронарных артерий [2].

В настоящее время нагрузочная сцинтиграфия миокарда является общепризнанным стандартом неинвазивной оценки перфузии миокарда. В отличие от позитронно-эмиссионной томографии (ПЭТ), которая остается редким исследованием в кардиологической и сердечно-сосудистой практике, однофотонная эмиссионная компьютерная томография (ОФЭКТ) миокарда более доступна и проста в выполнении. Кроме того, выполнение ОФЭКТ миокарда в ЭКГ-синхронизированном режиме (синхро-ОФЭКТ) значительно расширило возможности стандартной перфузионной томосцинтиграфии миокарда в диагностике коронарной недостаточности, позволяя определить жизнеспособность ишемизированных участков сердечной мышцы, дать прогностическую оценку результатов реваскуляризации и дальнейшего течения ИБС. Все это предопределяет прогрессивное увеличение количества ежегодно проводимых синхро-ОФЭКТ миокарда во всем мире [3].

Проблема диагностики жизнеспособного гибернированного миокарда у пациентов с ИБС и дисфункцией ЛЖ стоит достаточно остро, поскольку от ее успешного решения зависит выбор оптимальной лечебной стратегии. Золотым стандартом дооперационной идентификации гибернированного миокарда, как известно, является сопоставление данных по оценке перфузии и метаболизма с помощью ПЭТ. При этом радиологическим маркером гибернации является так называемое перфузионно-метаболическое несоответствие (mismatch), при котором метаболизм выше перфузии и в ряде случаев достигает нормальных величин. И, наоборот, перфузионно-метаболическое соответствие (match), когда сниженный метаболизм соответствует сниженной перфузии, является отражением рубца без гибернации.

Однако высокая стоимость и малая доступность этого исследования на сегодняшний день ограничивает

широкое использование ПЭТ в клинической практике в РФ. Тем не менее клиницисты и, в частности, кардиохирурги, ставят перед диагностами задачу своевременного дооперационного выявления объема жизнеспособного миокарда с целью прогнозирования восстановления его функции после реваскуляризации [1; 3].

Поэтому целью нашего исследования явилась дооперационная оценка гибернированного, потенциально обратимого миокарда в зоне ишемической дисфункции у больных ИБС, направляемых на хирургическое лечение и возможности использования полученных данных для прогноза улучшения сократимости ЛЖ после реваскуляризации с помощью наиболее распространенного метода – синхро-ОФЭКТ миокарда.

Материал и методы

В исследование были включены 52 пациента ИБС, 47 мужчин (90,4%) и 5 (9,6%) женщин, средний возраст 51,6±11,1 лет.

Все пациенты (100%) перенесли инфаркт миокарда (ИМ), осложнившийся формированием постинфарктной аневризмой левого желудочка (ПАЛЖ). Повторный ИМ перенесли 9 (17,3%) больных. Выраженная систолическая дисфункция (общая ФВ ЛЖ менее 40%) выявлена у 19 (36,5%) больных. Преобладающее большинство пациентов (94,2%) имели III–IV функциональный класс по NYHA (Табл. 1).

По данным селективной коронароангиографии (КАГ) до операции у 20 (38,5%) пациентов выявлено 3-х сосудистое поражение, у 5 (9,6%) и 27 (51,9%) больных – поражение 2-х и 1-го коронарных сосудов, соответственно. У 43 (82,7%) больных выявлена окклюзия хотя бы одного коронарного сосуда.

Всем пациентам было выполнено аортокоронарное шунтирование.

Всем больным проводилось клиническое обследование с анализом жалоб, данных анамнеза заболевания, объективных методов исследования.

Табл. 1. Исходная клиническая характеристика больных

Показатели		n	%
Пол	Муж.	47	90,4
	Жен.	5	9,6
Возраст		51,6±11,1	
ИМ в анамнезе		52	100
Повторный ИМ в анамнезе		9	17,3
ПАЛЖ		53	100
ХСН по NYHA	I ФК	0	0
	II ФК	3	5,8
	III ФК	43	82,7
	IV ФК	6	11,5
Артериальная гипертензия		41	78,8
Сахарный диабет		7	13,5
Общая ФВ ЛЖ		19	36,5

Критериями включения пациентов в исследование являлись наличие анамнеза ИБС и перенесенного ИМ, ЭКГ-диагностических признаков постинфарктного кардиосклероза, зон нарушения локальной сократимости по данным ЭхоКГ, диагностически значимого поражения коронарных артерий по данным КАГ, информированное согласие пациента на участие в исследовании.

Критериями исключения являлись нестабильная стенокардия, хроническая сердечная недостаточность (ХСН) в стадии декомпенсации, острый ИМ в острой и/или подострой стадии, наличие критического поражения клапанного аппарата, выраженная легочная гипертензия, острое нарушение мозгового кровообращения и/или трансишемическая атака в предшествующий за 1 месяц до исследования, а также отказ пациента от включения в исследование.

Всем этим пациентам была выполнена синхро-ОФЭКТ до операции с целью дифференциальной диагностики жизнеспособного гибернированного миокарда и после операции (в среднем через 1 месяц) для оценки динамики перфузии и восстановления гибернированного миокарда после лечения.

36 (69,2%) пациентам, у которых не было абсолютных противопоказаний к проведению нагрузочного теста, исследование выполняли по полному стандартному клиническом протоколу: с нагрузкой (физической или фармакологической) – для оценки зон риска стресс-индуцированной ишемии миокарда и в покое – для оценки локализации и распространенности рубцовой зоны и дифференциальной диагностики гибернированного миокарда в зоне постинфарктного рубца.

При наличии противопоказаний к выполнению нагрузочных проб (ФВ ЛЖ менее 35%, значимый стеноз ствола левой коронарной артерии или эквивалент стволового стеноза и т.д.) синхро-ОФЭКТ до операции выполняли только в покое.

В рамках данного исследования в соответствии с поставленными задачами анализировались дооперационные и послеоперационные полярные диаграммы ЛЖ, зарегистрированные только в покое.

Радиофармпрепарат (РФП) ^{99m}Tc-технетрил вводили внутривенно в дозах 300 МБк на пике нагрузочного теста и 900 МБк в покое. Регистрацию сцинтиграфических изображений проводили на гибридной установке ОФЭКТ/КТ «Discovery NM CT 670» (GE). При этом запись перфузионных изображений синхронизировали с ЭКГ пациента по R-зубцу, что позволило в рамках одного исследования провести комплексную оценку и перфузии и функции миокарда ЛЖ.

Оценку перфузии и функции проводили на унифицированных 20-ти сегментарных полярных диаграммах (Рис. 1), на которых оценивали сегментарный захват РФП. При этом миокардиальные сегменты, в которых накопление РФП было ниже нормы, составляли общую зону гипоперфузии (Рис. 1 А, Б). Сегменты, в которых накопление РФП было менее чем 30% от максимального,

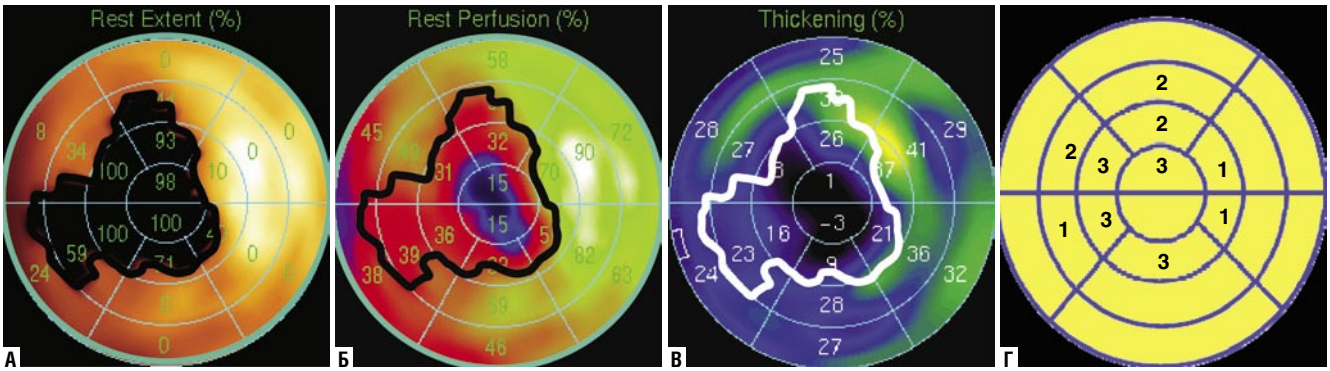

Рис. 1. Сопоставление перфузии и функции миокарда ЛЖ. А – гипоперфузируемая зона (дефект перфузии в покое); Б – показатели сегментарного накопления индикатора в гипоперфузируемой зоне; В – показатели регионального систолического утолщения миокарда в гипоперфузируемой зоне; Г – полуколичественный анализ регионального систолического утолщения миокарда в гипоперфузируемой зоне с использованием балльной системы: 1 балл – умеренный гипокинез, 2 балла – выраженный гипокинез, 3 балла – акинез/дискинез

определялись нами, как зона выраженной гипоперфузии.

Перфузионные полярные диаграммы сопоставляли с функциональными, на которых оценивали зоны снижения регионального систолического утолщения миокарда ЛЖ (Рис. 1 В). При этом каждому сегменту присваивался балл от 0 до 3 (Рис. 1 Г), где 0 соответствовал норме; 3 балла – квалифицировали, как выраженное снижение регионального систолического утолщения (что составляло менее 10% от нормы для соответствующего сегмента).

Дифференциальную диагностику гибернированного миокарда от необратимых рубцовых изменений осуществляли в общей зоне гипоперфузии по следующему алгоритму: если в зоне гипоперфузии отмечалось выраженное снижение регионального систолического утолщения (так называемое соответствие), такой миокард расценивался как нежизнеспособный. Если же в зоне гипоперфузии отмечалось умеренное снижение систолического утолщения (несоответствие), такой миокард расценивался как гибернированный, на восстановление функции которого можно было рассчитывать после реваскуляризации (Рис. 2).

При этом зона совпадения выраженного снижения перфузии и выраженного снижения регионального систолического утолщения определялась, как нежизнеспособная зона, которая соответствовала необратимым рубцовым изменениям и/или аневризме ЛЖ.

Статистический анализ результатов

Количественные переменные описывались следующими статистиками: числом пациентов, средним арифметическим значением (M), стандартным отклонением от среднего арифметического значения (δ), 25-м и 75-м процентилями, медианой. Качественные переменные описывались абсолютными и относительными частотами (процентами). Различия считались статистически значимыми при уровне $p<0,05$.

СХЕМА СОПОСТАВЛЕНИЯ ДАННЫХ ПО ОЦЕНКЕ ПЕРФУЗИИ И ФУНКЦИИ МИОКАРДА ЛЖ

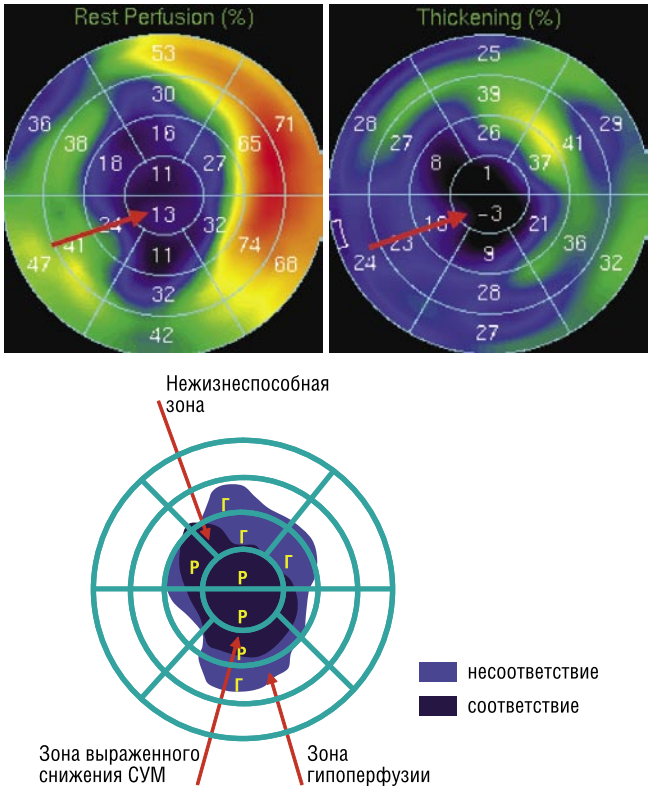

Рис. 2. Алгоритм диагностики гибернированного миокарда (объяснения в тексте). Обозначения: Р – рубец; Г – гибернированный миокард, СУМ – региональное систолическое утолщение миокарда

Для анализа количественных переменных проводился тест на нормальность распределения. При оценке полученных результатов использованы методы статистического анализа: χ^2-критерий Пирсона (анализ таблиц сопряженности), парный t-критерий Стьюдента, непараметрический критерий Вилкоксона.

Расчет выполнен на персональном компьютере с использованием приложения пакета статистического анализа данных Statistica 10 for Windows (StatSoft Inc., USA).

Результаты

Комплексный анализ перфузионно-функциональных особенностей миокарда ЛЖ с помощью синхро-ОФЭКТ, как уже отмечалось, включал оценку перфузии, общей и региональной сократительной способности, сопоставление указанных данных и оценку динамики выявленных изменений после реваскуляризации миокарда ЛЖ.

Дооперационная оценка перфузии и функции миокарда ЛЖ

До операции при сцинтиграфии миокарда в покое дефекты перфузии, соответствующие постинфарктным изменениям, были выявлены у всех 52 (100%) пациентов. Размеры дефектов перфузии у разных пациентов составляли от 10% до 49% от площади миокарда ЛЖ (в среднем 28,8±6,6). Распределение пациентов по величине дефекта перфузии представлено на Рис. 3. Как видно до операции отмечалось явное превалирование пациентов с обширными дефектами перфузии, объем которых превышал 20%. Такие изменения были выявлены у 42 (80,8%) больных.

При сегментарной оценке гипоперфузируемых зон было выделено 302 сегмента с дисфункцией миокарда в покое разной степени выраженности по функциональной активности (от 1 до 3 баллов). Комплексная оценка перфузионно-функциональных особенностей включала сопоставление функциональных и перфузионных полярных диаграмм миокарда ЛЖ (Рис. 1). При этом все дисфункциональные сегменты были сопоставлены с перфузионными показателями сегментарного накопления радиофармпрепарата. Для более детального анализа все сегменты в зависимости от степени захвата перфузионного индикатора были классифицированы в 5 групп (Табл. 2, Рис. 4).

Как видно из Табл. 2 и Рис. 4, в первых двух группах с умеренным снижением накопления РФП, акинетичные/дискинетичные сегменты (с функциональной активностью в 3 балла) отсутствовали, в 3 и 4 группах с выраженным снижением накопления РФП количество аналогичных сегментов не превышало 11 и 40%, соответственно. А в 5 группе с отсутствием накопления индикатора или с накоплением, близким к фоновому (аперфузируемые сегменты с накоплением менее 30%), отмечалось превалирование акинетичных/дискинетичных сегментов (67,3%).

В соответствии с критериями гибернированного миокарда, функция которого снижается при уменьшении коронарного кровотока вследствие прогрессирующего атеросклероза и постепенно восстанавливается после реваскуляризации (Рис. 5), следующей задачей исследования было определение пограничных значений снижения перфузионных показателей и функционального статуса, ниже уровня которых улучшения/восстановления со-

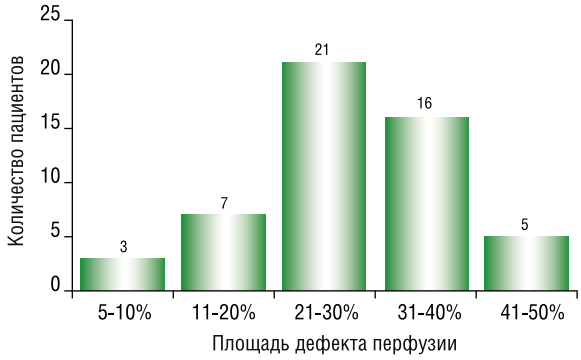

Рис. 3. Распределение пациентов с различным объемом дефекта перфузии в покое до операции

Табл. 2. Исходное распределение дисфункциональных сегментов в гипоперфузируемых зонах в зависимости от уровня накопления РФП

Группы	Сегментарное накопление РФП (%)	Число дисфункциональных сегментов (n)			Всего
		1 балл	2 балла	3 балла	
1	61–74%	21	19	–	40
2	51–60%	24	52	–	76
3	41–50%	17	35	6 (10,3%)	58
4	31–40%	5	40	28 (38,4%)	73
5	≤30%	–	18	37 (67,3%)	55
Всего:		67 (22,2%)	164 (54,3%)	71 (23,5%)	302

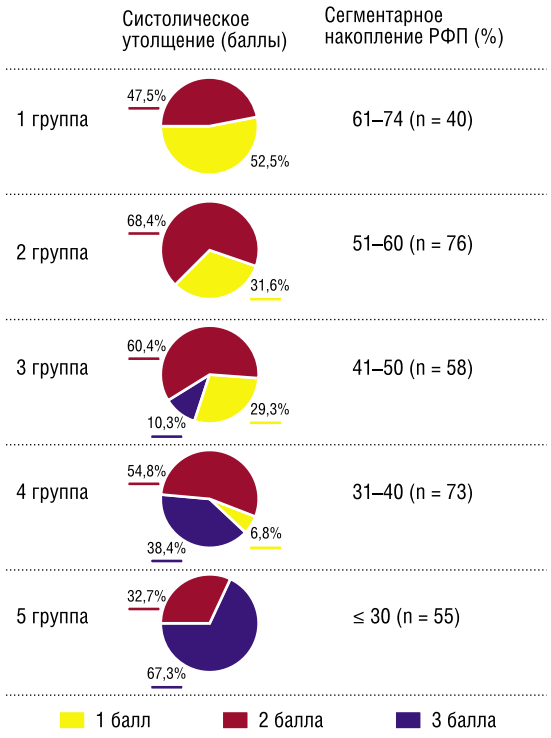

Рис. 4. Исходное распределение дисфункциональных сегментов в гипоперфузируемых зонах в зависимости от уровня захвата радиофармпрепарата

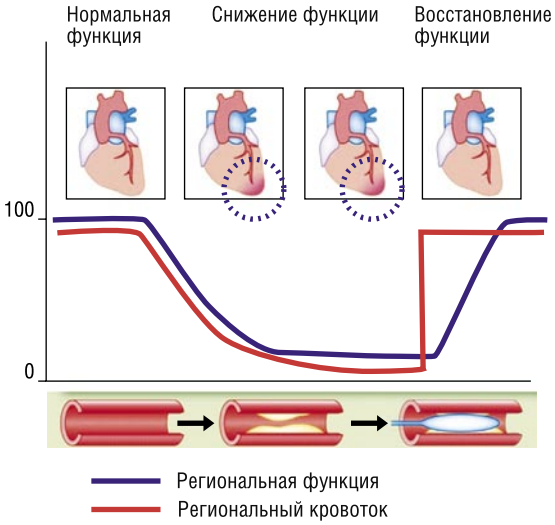

Рис. 5. Модель гибернированного миокарда

кратимости миокардиальных сегментов не происходит после реставрации кровотока.

С этой целью были проанализированы различные комбинации перфузионно-функционального соотношения (Рис. 8 А):

- I вариант – выраженное снижение перфузии в сочетании с отсутствием функциональной активности. Сюда вошли все аперфузируемые сегменты (5 группа) и сегменты с выраженным снижением перфузии (3 и 4 группы) с региональным систолическим утолщением в 3 балла. Всего таких сегментов было 71 (23,5%, Табл. 2). Они были расценены нами, как нежизнеспособные, соответствующие необратимым рубцовым изменениям и/или аневризме ЛЖ.
- II вариант – умеренное или выраженное снижение перфузии в сочетании с умеренным снижением функциональной активности. С указанным сочетанием всего было 67 (22,2%, Табл. 2) сегментов, в которых уровень перфузионных показателей был в пределах от 74% до 31% (группы 1–4), а функциональная активность составляла 1 балл). Такие сегменты были расценены нами, как жизнеспособные, гибернированные, на улучшение или восстановление функции, которых можно было рассчитывать после ревсакуляризации миокарда.
- III вариант – промежуточный, при котором регистрировалось умеренное или выраженное снижение перфузии (1–4 группы) в сочетании с выраженным снижением функциональной активности (2 балла). Поскольку количество указанных сегментов было превалирующим – 164 сегмента (54,3%, Табл. 2), именно промежуточное сочетание являлось наиболее интересным в плане ответа на вопрос, приведет ли реставрация кровотока в таких сегментах к ожидаемому улучшению/восстановлению региональной, а в итоге и общей сократительной способности миокарда ЛЖ.

Послеоперационная оценка перфузии и функции миокарда ЛЖ

После операции улучшение перфузии разной степени выраженности было выявлено у всех 52 (100%) пациентов. Это улучшение проявлялось, прежде всего, в уменьшении размеров гипоперфузируемых зон. В среднем по всей группе больных дефекты перфузии уменьшились с 28,8±6,6 до 18,7±5,4 процентов ($p<0,01$). Однако наиболее выраженная динамика регистрировалась у пациентов с исходным объемом гипоперфузируемых зон не более 30–35% (Рис. 6 Б). У таких пациентов уменьшение дефектов перфузии составило от 21,3% до 70,1% (в среднем на 46,5%, $p<0,01$). У пациентов с исходным объемом гипоперфузируемых сегментов свыше 35% (Рис. 6 А), уменьшение дефектов перфузии варьировалось от 9,8% до 28,2% (в среднем составило 14, 3%, $p<0,01$).

Поскольку целью любого вида хирургической реваскуляризации является восстановление кровотока и в

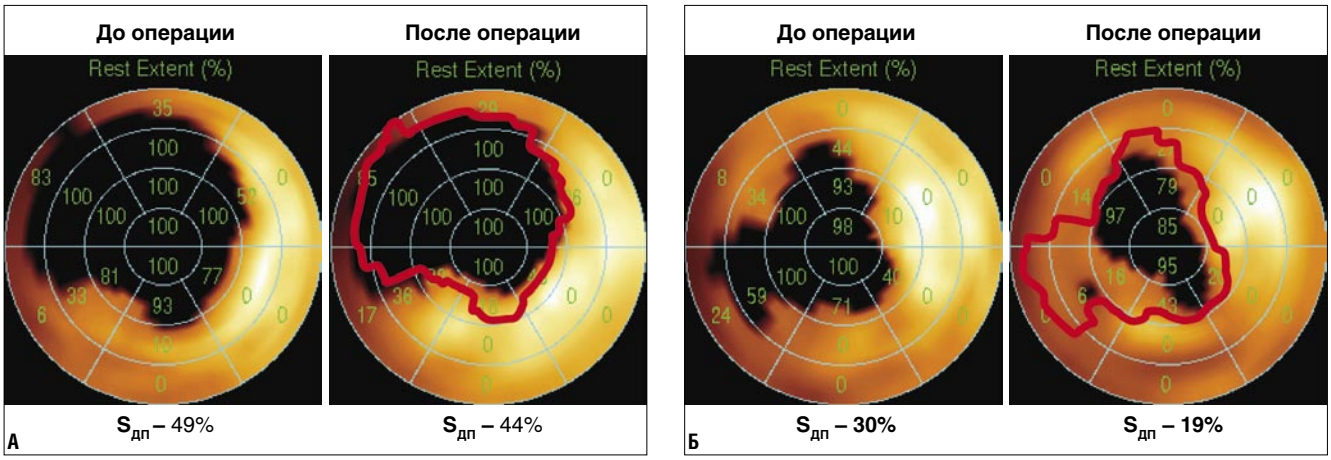

Рис. 6. Динамика дефектов перфузии до и после операции у пациентов с различными нарушениями перфузии по выраженности и распространенности. У первого пациента (А) до операции визуализируется обширный дефект перфузии площадью в 49%. После операции отмечается слабо положительная динамика в плане уменьшения размера гипоперфузируемой зоны всего на 10,2%. У второго пациента (Б) исходный объем гипоперфузируемой зоны – 30%. После лечения отмечается выраженная положительная динамика. Дефект перфузии уменьшился на 36,7%

конечном итоге, улучшение функции миокарда, следующим этапом мы проанализировали динамику общей и региональной функции ЛЖ.

Общая фракция выброса ЛЖ после операции в целом по всем обследованным пациентам выросла на 5,8% (с 43,3±7,4 до 49,1±8,3, p<0,01, Рис. 7 А).

Сегментарный анализ показал, что из 302 дисфункциональных сегментов сократимость достоверно улучшилась в 91 (30,1%) сегменте. В 23 (7,6%) сегментах отмечалось ухудшение функциональной активности и в 188 (62,3%) сегментах динамики не регистрировалось (Рис. 7 Б).

Сопоставление с перфузионными данными показало, что значимое улучшение функционального статуса отмечалось лишь в сегментах с накоплением препарата свыше 50% (Рис. 7 В). В некоторых из таких сегментов регистрировалось даже полное восстановление функции. При накоплении препарата менее 30% функционального улучшения не было выявлено ни в одном сегменте. При накоплении индикатора от 31% до 40% количество сегментов с улучшением было крайне низким и составило всего 5,5% (4 из 73 сегментов). В так называемой, «пограничной группе» с накоплением от 41 до 50% потенциал улучшения функции составил менее 25%, т.е. фактически улучшился только один из 4-х сегментов.

Таким образом, из 3-х выделенных нами вариантов перфузионно-функционального взаимоотношения сократимость существенно возросла только при II варианте. 63 (94%) сегмента с умеренным или выраженным снижением перфузии (группы 1–4) в сочетании с умеренным снижением регионального систолического утолщения и расцененные нами до операции, как гибернированные, улучшили свой функциональный статус после реваскуляризации на 1 балл и более (p<0,05) (Рис. 8 Б).

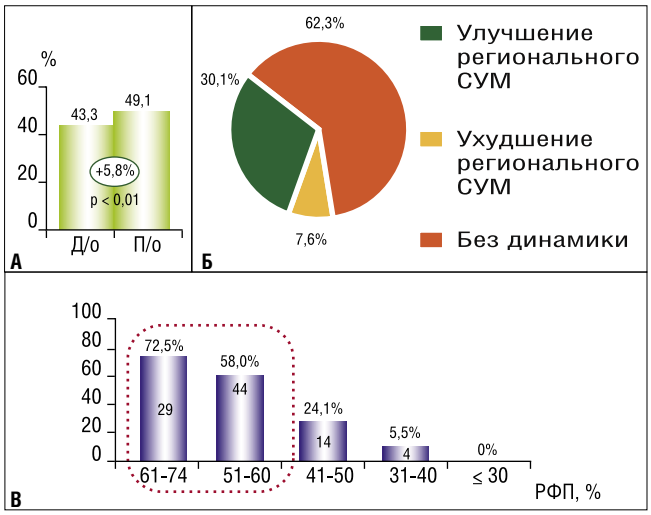

Рис. 7. Оценка функционального состояния ЛЖ до и после реваскуляризации миокарда. А – динамика общей фракции выброса левого желудочка; Б – динамика региональной функции ЛЖ; В – дисфункциональные сегменты, улучшившие функциональную активность после операции

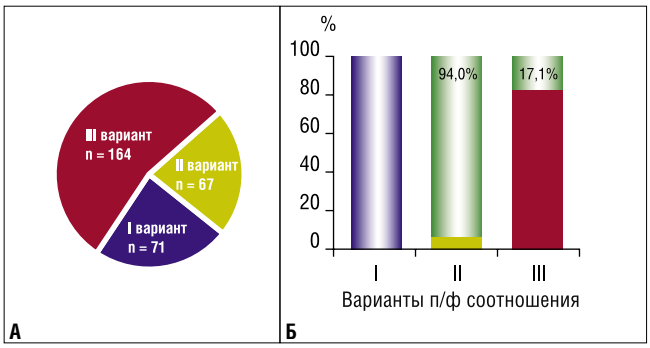

Рис. 8. Варианты перфузионно-функционального соотношения. А – распределение миокардиальных сегментов с различными вариантами перфузионно-функционального (п/ф) соотношения; Б – количество дисфункциональных сегментов, улучшивших функциональный статус при различных вариантах п/ф соотношения

Из 71 сегмента с I вариантом перфузионно-функционального соотношения, характеризующихся выраженным снижением перфузии, вплоть до аперфузии, в сочетании с отсутствием функциональной активности, ни один сегмент достоверно не улучшил свою сократимость (p = NS) после операции. Все эти сегменты в связи с крайне низкими показателями накопления перфузионного индикатора и регионального систолического утолщения до операции были классифицированы нами, как нежизнеспособные (Рис. 8 Б).

Из 164 сегментов с III промежуточным вариантом перфузионно-функционального соотношения, при котором умеренное или выраженное снижение перфузии сочеталось с выраженным снижением функциональной активности (2 балла), лишь в 28 (17,1%) сегментах регистрировалось улучшение функции на 1 балл и более (p<0,05). Поэтому прогноз улучшения сократимости сегментов с указанным соотношением оказался крайне низким. При этом преобладающее большинство из функционально улучшившихся сегментов было с умеренным снижением перфузии, в которых накопление радиофармпрепарата до операции было не менее 50% от максимального (рис. 8 Б).

Обсуждение

Феномен гибернации остается одной из наиболее сложных и интересных диагностических проблем современной кардиологии.

Известно, что существует прямая взаимосвязь между динамикой ФВ ЛЖ и наличием жизнеспособного миокарда у пациентов с постинфарктными изменениями [12; 13]. Пациенты с исходно верифицированным жизнеспособным миокардом имеют более значимый прирост ФВ ЛЖ после операции, чем пациенты с рубцовыми изменениями без жизнеспособной ткани. Результаты метаанализа, проведенного S. Underwood и соавт., [10] показали, что при отсутствии гибернированного миокарда ФВ практически не меняется (39 и 40%, p = NS). И, наоборот,

в группе пациентов с гибернированным миокардом ФВ возрастает с 37 до 47% (p<0,05). При этом положительную динамику общей ФВ ЛЖ после реваскуляризации можно ожидать, если признаки гибернации в зоне дисфункции определяются, как минимум в 3-х (17%) миокардиальных сегментах при 17-ти сегментарной модели ЛЖ [9].

Очевидно, что повышение ФВ ЛЖ может быть достигнуто за счет сегментов с потенциально обратимым нарушением сократимости, т.е. за счет сегментов гибернированного миокарда. Восстановление кровотока после гибернации и нормализация метаболических процессов приводят к улучшению функции кардиомиоцитов и, как следствие, к улучшению процессов систолического сокращения и диастолического расслабления желудочка в целом. Несмотря на то, что прирост ФВ ЛЖ зависит от различных факторов, многие авторы подтверждают важность диагностики гибернированного миокарда для положительного прогноза функции ЛЖ.

Это хорошо согласуется с нашими данными, которые продемонстрировали, что достоверное улучшение сократимости после реваскуляризации было выявлено лишь в сегментах с перфузионно-функциональным несоответствием, которые были расценены как жизнеспособные, гибернированные. Однако, поскольку количество гибернированных сегментов было всего лишь 30,1% (91 из 302 сегментов), вероятно, этим объясняется небольшой, хотя и достоверный прирост общей ФВ ЛЖ (на 5,8%, p<0,01) в целом по группе пациентов.

Кроме того, еще одним решающим фактором послеоперационного прогноза является объем постинфарктного повреждения миокарда. Известно, что объем рубцовой ткани, составляющий более 40% от площади ЛЖ, является важным аргументом против хирургической реваскуляризации в связи с высоким риском периоперационных осложнений. Однако, ретроспективный анализ, проведенный в исследовании F.Haas и соавт., подтвердил возможность положительного исхода операции в случаях у пациентов с рубцовым повреждением 40-43% от площади ЛЖ, если при отборе на операцию учитывался также объем гибернированного миокарда [7].

В нашем исследовании до операции у 80,8% пациентов были выявлены обширные дефекты перфузии, объем которых превышал 20% и включающие в себя, как необратимые рубцовые изменения, так и потенциально обратимый жизнеспособный миокард. Однако, несмотря на то, что после операции уменьшение гипоперфузируемой зоны разной степени выраженности было выявлено у всех (100%) пациентов, наиболее выраженная динамика (уменьшение в среднем на 46%) регистрировалась у пациентов с исходным объемом гипоперфузируемых зон не более 30–35% с учетом гибернированного миокарда. У пациентов с исходным объемом гипоперфузируемых сегментов свыше 35%, уменьшение дефектов перфузии в среднем составило не более 14,3%. Поэтому при наличии рубцовых изменений в пределах от 20 до 40% вопрос показаний и противопоказаний к АКШ должен решаться индивидуально и обязательно с учетом жизнеспособности миокарда в зоне дисфункции.

Кроме того, своевременная диагностика жизнеспособного миокарда чрезвычайно важна в связи с тем, что наличие зон гибернации, в определенной степени, является отражением нестабильности различных процессов, происходящих в миокарде. Прежде всего, это нестабильность перфузии: общее снижение коронарного кровотока сопровождается частыми эпизодами преходящей ишемии вследствие резкого снижения коронарного резерва и повышенной потребности кардиомиоцитов в кислороде, обусловленных ростом систолического напряжения остаточного жизнеспособного миокарда. Безусловно, присутствует и нестабильность энергетического обмена ткани миокарда.

В этом смысле рубцовая ткань предопределяет более стабильное состояние сердечной мышцы в целом и, в меньшей степени, нуждается в срочной хирургической помощи. При этом наличие большой зоны гибернации (более 15%) является показанием к выполнению хирургического лечения в связи с высоким риском развития кардиальных осложнений при проведении изолированной медикаментозной терапии.

Результаты метаанализа 24 исследований (3088 пациентов) показали, что реваскуляризация миокарда способствует росту выживаемости больных ИБС с дисфункцией ЛЖ и жизнеспособным миокардом, исходно находящимся в состоянии гибернации [4; 9]. Для пациентов с верифицированной гибернацией общая смертность может достигать 16% при использовании медикаментозной терапии и снизиться до 3,2% после хирургической реваскуляризации (chi-square = 147, p<0,0001) (Рис. 9). При этом, в группе без гибернации уровень смертности среди оперированных (7,7%) и неоперированных (6,2%) пациентов практически не различался (p = NS) [4].

Таким образом, эффект от хирургического лечения пациентов ИБС с дисфункцией ЛЖ в плане улучшения прогноза жизни можно ожидать только в случае достоверной верификации гибернированного миокарда. При

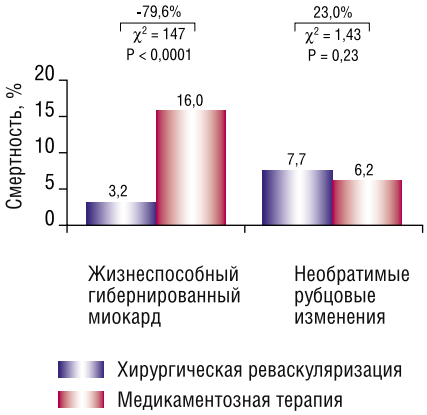

Рис. 9. Уровень смертности в группах пациентов с жизнеспособным и без жизнеспособного миокарда после хирургической реваскуляризации и на фоне медикаментозной терапии [4]

отсутствии жизнеспособного миокарда прогноз остается серьезным, а процент смертности после стандартного АКШ без реконструктивных операций может превысить процент смертности на фоне проведения консервативной терапии.

Заключение

В завершении следует отметить, что, синхронизированная с ЭКГ пациента ОФЭКТ миокарда является методом, позволяющим достоверно определять не только зону постинфарктных изменений, но и зону перфузионно-функционального несоответствия – зону гибернации.

Своевременная оценка распространенности зон гибернации у больных ИБС с дисфункцией ЛЖ чрезвычайно важна по двум причинам:

- во-первых, для прогнозирования улучшения функции ЛЖ после реваскуляризации при отборе пациентов на хирургическую реставрацию кровотока,
- и, во-вторых, для выявления пациентов группы риска в качестве предиктора различных кардиальных осложнений при выборе дальнейшей тактики лечения.

Литература

1. Бокерия, Л.А. Позитронно-эмиссионная томография в кардиологии и сердечно-сосудистой хирургии / Под ред. Л.А. Бокерия, И.П. Асланиди, И.В. Шуруповой. – М.: НЦССХ им. А.Н. Бакулева РАМН, 2010. – с. 69.
2. Бокерия, Л.А. Сцинтиграфические показатели перфузии и функции миокарда ЛЖ у больных ИБС до и после реваскуляризации / Л.А. Бокерия, М.Н. Вахромеева, И. П. Асланиди и др. / / Грудная и серд.-сосуд. хир. – 2003. № 1. – С. 36–43.
3. Лишманов, Ю.Б. Использование ЭКГ-синхронизированной томосцинтиграфии миокарда в кардиологической практике / Ю. Б. Лишманов, Чернов В. И., Минин С. М. / / Медицинская радиология и радиационная безопасность. – 2011. – Т. 56, № 1. – С. 51–62.
4. Allman, K.C. Myocardial viability testing and impact of revascularization on prognosis in patients with coronary artery disease and left ventrical dysfunction: a meta-analysis / K. C. Allman, L, J. Shaw, R. Hachamovitch et al. / / J. Am. Coll. Cardiol. – 2002. – Vol. 39, – P. 1151–1158.
5. Berman, D.S. Roles of nuclear cardiology cardiac computed tomography and cardiac magnetic resonance: noninvasive risk stratification and conceptual framework for the selection of noninvasive imaging tests in patients with known or suspected coronary artery diseases / D. S. Berman, R. Hachamowitch, L. J. Shaw at al. / / J. Nucl. Med. – 2006. – Vol. 47. – P. 1107–1118.
6. Gurley, J.C. Influence of operator-end patient-dependent variables on the suitability of automated quantitative coronary arteriography for routine clinical use / J. C. Gurley, S. E. Nissen, D. C. Booth at al. / / J. Am. Coll. Cardiol. – 1992. – Vol. 19. – P. 1237–1243.
7. Haas, F. Preoperative positron emission tomographic viability assessment and preoperative and postoperative risk with advanced ischemic heart disease / F. Haas, CH, J. Haehnel, W. Picker et al. / / J. Am. Coll. Cardiol. – 1997. – Vol. 30, – P. 1693–1700.
8. Macinini, Jg.B. Effect of coronary stenosis severity on variability of quantitative arteriography and implications for interventional trials / Jg. B. Macinini, P. R. Williamson, S. F. DeBoe / / Am. J. Cardiol. – 1992. – Vol. 69. – P. 718–721.
9. Slart, R.H. Imaging techniques in nuclear cardiology for assessment of myocardial viability / R. H. Slart, J. J. Bax, D. J. van Veldhuisen et al. / / Int. J. Cardiovasc. Imaging – 2016. – Vol. 22, – P. 63–80.
10. Underwood, S.R. Imaging techniques for assessment of myocardial hibernation. Report of study group of the European Society of Cardiology / S. R. Underwood, J. J. Bax, J. Vom Dahl et al. / / Eur. Heart J. – 2014. – Vol. 25, – P. 815–836.
11. Vesely, M.R. Nuclear cardiac stress testing in the era of nuclear medicine / M. R. Vesely, V.J. Dilsizian / / Nucl. Med. – 2008. – Vol. 49, № 3. – P. 399–413.
12. Yamakawa, Y. Clinical usefulness of ECG-gated 18F-FDG PET combined with 99mTC-MIBI gated SPECT for evaluating myocardial viability and function / Y. Yamakawa, N. Takahashi, T. Ishikawa et al. / / Ann. Nucl. Med. – 2004. – Vol. 18, № 5. – P. 375–383.
13. Zhang, X. Clinical outcome of patients with previous myocardial infarction and left ventricular dysfunction assessed with myocardial (99m)Tc-MIBI SPECT and (18)F-FDG PET combined with for evaluating viability and function / X. Zhang, X. J. Liu, Q. Wu et al. / / J. Nucl. Med. – 2001. – Vol. 42. – P. 1116–1173.

КОНТАКТНАЯ ИНФОРМАЦИЯ

105203, г. Москва, ул. Нижняя Первомайская, 70
e-mail: nmhc@mail.ru

ЭЛЕКТРОНЕЙРОМИОГРАФИЯ, КАК НОВЫЙ СПОСОБ ОЦЕНКИ ЭФФЕКТИВНОСТИ РЕВАСКУЛЯРИЗАЦИИ

Шейко Г.Е., Кудыкин М.Н., Белова А.Н., Лоскутова Н.В., Дерябин Р.А., Кузнецов А.Н., Целоусова Л.М.

Отдел ангиологии, флебологии, сосудистой хирургии и интервенционной радиологии и отдел функциональной диагностики ФГБУ «ПФМИЦ» Минздрава России, Нижний Новгород

УДК: 616-073.757.7.003/.13:615.38/.39

Резюме

Цель работы: определить чувствительность и специфичность изменения скорости распространения возбуждения по двигательным волокнам, как метода диагностики купирования критической ишемии нижней конечности после эндоваскулярной реваскуляризации. Материалы и методы: было обследовано 36 пациентов, из них 29 пациентов с купированной критической ишемией нижней конечности и 7 пациентов некупированной критической ишемией нижней конечности. Всем пациентам выполнялась эндоваскулярная реваскуляризация артерий нижних конечностей. Электронейромиография и ультразвуковое обследование артерий нижних конечностей проводилось до и после реваскуляризации (спустя 2 недели). При проведении электронейромиографии исследовались двигательные нервы: большеберцовый нерв, малоберцовый нерв. Подтверждением купирования критической ишемии нижней конечности по данным электронейромиографии было принято считать прирост скорости распространения возбуждения ≥20%. Рассчитаны чувствительность, специфичность изменения скорость распространения возбуждения по двигательным волокнам, как метода диагностики критической ишемии нижней конечности до и после операции реваскуляризации. Результаты: технический успех реваскуляризации был достигнут у 80,6% (n = 29) больных. У 19,4% (n = 7) купирование критической ишемии нижней конечности не было достигнуто. Повышение скорости распространения возбуждения ≥20% от исходного через 2 недели после операции реваскуляризации было выявлено у 82,8% (n = 24) пациентов с купированной критической ишемии нижней конечности. У 17,2% (n = 5) пациентов с купированной критической ишемии нижней конечности по данным электронейромиографии увеличение скорости распространения возбуждения отсутствовало либо было менее 20%. Чувствительность изменения скорости распространения возбуждения по двигательным волокнам, как метода диагностики критической ишемии нижней конечности до и после операции реваскуляризации составила 82,8%, а специфичность 100%. Вывод: исследование изменения скорости распространения возбуждения по двигательным нервам нижних конечностей после операции реваскуляризации у больных с облитерирующими заболеваниями артерий нижних конечностей является чувствительным и специфичным методом оценки купирования критической ишемии нижней конечности.

Ключевые слова: электронейромиография, скорость проведения возбуждения, критическая ишемия нижних конечностей, ампутация, гангрена, облитерирующий атеросклероз сосудов нижних конечностей.

MOTOR NERVE CONDUCTION STUDY AS NEW METHOD OF THE ASSESSMENT OF EFFICIENCY OF REVASCULARIZATION

Sheiko G.E., Kudykin M.N., Belova A.N., Loskutova L.M., Deryabin R.A., Kuznetsov A.N., Tselousova L.M.

Aim. The aim of our work is to define sensitivity and specificity of change of nerve conduction velocity as a method for the assessment of resolution of critical limb ishaemia after endovascular revascularization. Methods. 36 patients were examined, 29 patients among them had resolution of critical limb ishaemia and 7 patients had no resolution of critical limb ishaemia. All patients underwent endovascular revascularization. Nerve conduction study and lower limbs arteries duplex scan were carried out before and after revascularization (2 weeks later). We calculated sensitivity and specificity of change of nerve conduction velocity as method of an assessment of resolution of critical limb ishaemia. Motor nerve conduction study was carried out from tibial nerve and from common peroneal nerve. Augmentation of nerve conduction velocity ≥20% in comparison with basic data at least on one nerve meant critical limb ishaemia is resolved. Results: Technical success rate amounted 80.6% (n = 29). Technical success was not achieved in 19.4% (n = 7) because of impossibility of affected arteries recanalization. The augmentation of nerve conduction velocity ≥20% in compare to initial was found at 82,8% (n = 24) patients who had resolution of critical limb ishaemia in 2 weeks after revascularization. The augmentation of nerve conduction velocity ≥20% was absent in 17,2% (n = 5) patients who had resolution of critical limb ishaemia. The augmentation of nerve conduction velocity ≥20% was not found at 7 patients who had no resolution of critical limb ishaemia at least on one nerve. Thus sensitivity of the method is 82,8%, and specificity is 100%. Conclusion: The research of change of motor nerve conduction velocity of the lower extremities after operation of revascularization in patients with atherosclerosis obliterans of the lower limb vessels is a sensitive and specific method for assessment of critical limb ishaemia resolution.

Keywords: nerve conduction study, nerve conduction velocity, critical limb ischemia, amputation, gangrene, atherosclerosis obliterans of lower limb vessels.

Введение

Критическая ишемия нижней конечности (КИНК) является распространенной патологией и характеризуется высоким уровнем инвалидизации и смертности [16]. По данным Л.А. Бокерия (2013) КИНК развивается при прогрессирующем поражении артериального русла у 30–40% больных с хроническими облитерирующими заболеваниями артерий нижних конечностей [3]. Согласно международным рекомендациям TASCII, частота КИНК составляет 500–1000 случаев на 1 млн населения в год, а прогноз заболевания сравним с исходами тяжелых злокачественных новообразований [14]. КИНК характеризуется многоуровневым поражением артерий. Наиболее сложной группой больных с КИНК являются лица с атеросклеротическим поражением подколенно-берцового сегмента [13]. Согласно Национальным рекомендациям по ведению пациентов с заболеваниями артерий нижних конечностей (2013), реваскуляризация конечности является оптимальным методом купирования (уменьшения) ишемического синдрома, вызванного тяжелыми морфофункциональными изменениями артериального русла [6]. Современные возможности реваскуляризирующих оперативных вмешательств на периферических сосудах увеличивают число спасенных конечностей и продолжительность жизни. При этом все чаще приоритет отдается эндоваскулярным методам реваскуляризации [9].

Остается актуальной проблема оценки купирования КИНК, т.к. на сегодняшний день не существует однозначно принятых единых критериев, методов инструментальной и лабораторной диагностики разрешения КИНК. Для оценки эффективности проведенной реваскуляризации применяются различные методы оценки перфузии тка-

ней. К ним относятся прямые методы определения напряжения кислорода в тканях, парциальное определение и лазерная допплеровская флюорометрия. Данные методы имеют ряд существенных недостатков. Используемые датчики позволяют сканировать только поверхностные слои кожи, что по определению не может отражать происходящее в глубжележащих тканях, корреляционная связь с этими изменениями не является очевидной и противоречит, зачастую, клиническому опыту и практике [18].

Другие методы, используемые в рутинной клинической практике, и способы, объективно характеризующие степень выраженности ишемии, отличаются либо высокой стоимостью и малой доступностью, как например позитронно-эмиссионная томография, либо ограничены низкой специфичностью, как например ультразвуковые методы диагностики, в частности определение лодыжечно-плечевого индекса давления у некоторых категорий больных, особенно с сахарным диабетом, значимой ангиопатией, развитым синдромом медиакальциноза.

Также, стоит отметить, что проведение технически успешного реваскуляризирующего оперативного вмешательства не гарантирует купирования КИНК, т.е. восстановления перфузии тканей. Это может быть связано с развитием реперфузионного синдрома, характеризующегося выработкой свободных радикалов кислорода (гидроксильный радикал, пероксид водорода), которые характеризуются многочисленными расстройствами микроциркуляции, тромбозом капиллярного русла [4].

Также отсутствие купирования КИНК может быть связано с развитием «NO-REFLOW» (отсутствие восстановления кровотока) парадокса, который характеризуется повышением адгезивных свойств нейтрофилов, что приводит к закупориванию микроциркуляторного русла в постишемизированной ткани [5].

Это побуждает искать доступные и в то же время информативные способы оценки состояния тканей при критической ишемии, дающие объективное представление о состоянии ишемии конечности и об эффективности купирования артериальной недостаточности при выполнении реваскуляризирующего вмешательства и/или проведении консервативных терапевтических мероприятий.

Нервная ткань является структурой, наиболее восприимчивой к ишемии [15]. Очевидно, что длительное течение хронических облитерирующих заболеваний артерий нижних конечностей, приводящих к развитию КИНК, оказывает негативное воздействие и на состояние периферических нервных волокон, что в функциональном плане выражается в изменении способности проводить нервный импульс.

Исследования, проведенные в моделях человека и животных, показали, что дегенерация нервных волокон, изменения в их функционировании являются следствием ишемии [6; 17]. В результате поражения периферических нервов развивается периферическая нейропатия, наиболее распространённой формой, которой является дистальная моторно-сенсорная периферическая нейропатия, характеризующаяся расстройствами чувствительности и нарушением моторной функций [15].

Таким образом, степень выраженности и локализация ишемии конечности непосредственно связаны с изменением проводимости и нарушением функции двигательных волокон периферических нервов конечности.

«Критериальным стандартом» исследования функционального состояния нервного волокна является электронейромиография (ЭНМГ), которая позволяет оценить степень повреждения периферических нервов, диагностировать субклиническую патологию, отследить состояние нервных волокон в динамике. Основными показателями, оцениваемыми при проведении ЭНМГ являются скорость распространения возбуждения (СРВ), амплитуда М-ответа и резидуальная латентность [10; 12].

Цель исследования: определить чувствительность и специфичность изменения СРВ по двигательным волокнам, как метода диагностики купирования КИНК после эндоваскулярной реваскуляризации.

Материалы и методы

Проведено исследование, в которое было включено 36 пациентов, из них 29 пациентов с купированной КИНК и 7 пациентов с некупированной КИНК. Научное исследование одобрено локальным этическим комитетом ФГБУ «ПФМИЦ» Минздрава России. Выписка из протокола № 10 от 26.07.2016 г. Критерием постановки КИНК явились положения, изложенные в национальном согласительном документе по лечению заболеваний периферических артерий [6].

Критерием включения являлось наличие окклюзионного поражения бедренно-подколенного сегмента, сегментарная или протяженная окклюзия магистральных артерий голени и стопы, что соответствовало типу D согласно классификации TACSII [14], а также ишемия III–IV степени по классификации Покровского – Фонтейна, характеризующаяся наличием болей покоя и/или гнойно-некротических поражений на нижних конечностях.

Для установления КИНК применялся экспертный метод, который заключался в оценке КИНК тремя специалистами на основании клинических и инструментальных данных [2; 8]. Оценивалось наличие болей покоя, не купируемых наркотическими анальгетиками и/или наличие гнойно-некротических поражений на нижних конечностях, измерение лодыжечно-плечевого индекса (ниже 0,4), транскутанного напряжения кислорода (ниже 30 мм рт. ст.).

Критериями исключения являлась гангрена сегмента конечности, ампутация в анамнезе, декомпенсированная сопутствующая патология, хронический гемодиализ, а также перенесенный за шесть месяцев до включения в исследование инфаркт миокарда или острое нарушение мозгового кровообращения, активный онкологический

процесс. Не включали пациентов, у которых предполагалась эмбологенная природа ишемии конечности (мерцательная аритмия, эпизоды тромбоэмболических осложнений в анамнезе).

Исходная характеристика пациентов представлена в Табл. 1.

Всем больным выполнялась чрескожная транслюминальная катетерная баллонная ангиопластика артерий голени и стопы. Для реканализации и последующей баллонной ангиопластики использовали проводники и баллонные катетеры различного диаметра производства Boston Scientific (США), при наличии интраоперационной диссекции интимы, ограничивающей движение крови, выполнялось стентирование бедренно-подколенного сегмента самораскрывающимся стентом INNOVA производства компании Boston Scientific (США). Успешной реваскуляризацией считали восстановление магистрального или магистрально-измененного кровотока, подтвержденного данными ангиографии и контрольного дуплексного сканирования, а также сохранение стабильного кровотока на протяжении 2 недель после операции.

Для исследования функционального состояния периферических нервов ишемизированной конечности всем пациентам выполнялась ЭНМГ нижних конечностей с помощью 4-канального компьютерного электронейромиографа «Нейро-МВП-4» производства компании Нейрософт (Россия) и программного обеспечения на платформе NET. ЭНМГ осуществлялась при помощи стимулирующего поверхностного биполярного пластинчатого электрода, заземляющего пластинчатого электрода (катод располагался дистальнее, анод проксимальнее), а отведение – стандартным набором монополярных пластинчатых электродов с площадью активной отводящей поверхности – 50 мм^2 (активный электрод располагался проксимальнее, референтный электрод дистальнее). Исследовались двигательные нервы: большеберцовый нерв (*n. Tibialis*, отведение с *m. Abductor hallucis*), малоберцовый нерв (*n. Peroneus*, отведение с *m. Extensor digitorum brevis*). Определялись СРВ, амплитуда М-ответа и резидуальная латентность. Нормой являлись следующие значения: амплитуда М-ответа – ≥3,5 мВ, резидуальная латентность – ≥3 мс, СРВ – ≥40 м/с [7]. Предварительный анализ данных ЭНМГ до и после операции показал, что наиболее информативным показателем, коррелирующим с восстановлением кровотока в конечностях, являлась СРВ по двигательным волокнам.

Табл. 1. Клинико-демографические данные пациентов

Признак	Пациенты с КИНК (n=36)
Возраст, лет	62±7,8
Мужской пол	22 (61,1%)
Гипертоническая болезнь	32 (88,8%)
Ишемическая болезнь сердца (постинфарктный кардиосклероз)	25 (69,5%)
Хроническая цереброваскулярная недостаточность (перенесенное острое нарушение мозгового кровообращения)	15 (41,6%)
Хроническая почечная недостаточность	5 (13,9%)
Сахарный диабет	26 (72,2%)

ЭНМГ и дуплексное сканирование артерий выполнялись за день до реваскуляризации и спустя 2 недели после реваскуляризации. Дуплексное сканирование артерий пораженной конечности включало измерение скоростных и спектральных характеристик кровотока.

Купирование КИНК определялось экспертным методом спустя 2 недели после реваскуляризации. Критериями купирования ишемии являлось исчезновение или снижение выраженности болевого синдрома; заживление трофических нарушений; увеличение лодыжечно-плечевого индекса (свыше 0,8); увеличение напряжения кислорода по данным транскутанной оксиметрии, выше 30 мм рт. ст.

Для определения пригодности использования показателя изменения СРВ по двигательным волокнам в качестве метода диагностики купирования КИНК нами были рассчитаны чувствительность (Ч) и специфичность (С) данного показателя. Изменения СРВ рассчитывалось как разница между значениями СРВ, измеренными за день до операции реваскуляризации и через 2 недели после её проведения, выраженная в % к исходному значению. Пороговым значением изменения СРВ, свидетельствующим о купировании КИНК, был принят 20% прирост СРВ в сравнении с его исходным уровнем. Истинно положительными (ИП) считались те случаи, при которых у пациентов с купированной КИНК наблюдался прирост СРВ ≥20% по сравнению с исходными данными хотя бы по одному нервному стволу. К ложноотрицательным (ЛО) относили случаи, при которых было выявлено отсутствие прироста СРВ ≥20% у пациентов с купированной КИНК. Истинно отрицательными (ИО) считались те случаи, при которых не было выявлено прироста СРВ ≥20% хотя бы по одному нервному стволу у пациентов с некупированной КИНК. К ложноположительным (ЛП) относились случаи, при которых у пациентов некупированной КИНК по данным ЭНМГ был выявлен прирост СРВ ≥20%. Ч и С рассчитывались по следующим формулам [1; 11]:

$$Ч = ИП / (ИП + ЛО) \times 100,$$
$$С = ИО / (ИО + ЛП) \times 100.$$

Статистическая обработка материала выполнена с использованием пакета прикладных программ Statistica 7.0 («StatSoftInc.», USA) и Microsoft Office Excel, 2010. Результаты представлены для распределения, отличного от нормального, как медианы и интерквартильные интервалы (25-й и 75-й процентили) – Me [Q1–Q3]. Использовали непараметрические методы (для анализа несвязанных выборок критерий Манна– Уитни, для сравнения различий между связанными выборками критерий Вилкоксона). Различия считали статистически значимыми при $p<0,05$.

Результаты и обсуждение

Восстановление кровотока проводили по всем магистральным артериям голени и стопы, дополнительно эндоваскулярно устранялись гемодинамически значимые стенозы подвздошной, бедренной и подколенной артерии. В результате операции реваскуляризации первичная проходимость области реконструированного сосудистого русла была достигнута у 29 (80,6%) оперированных больных. У 7 (19,4%) купирование КИНК не было достигнуто вследствие невозможности реканализации пораженных артерий.

Интраоперационных осложнений и осложнений в раннем послеоперационном периоде зафиксировано не было. Технический результат реваскуляризации – адекватное восстановление кровотока, выраженное в движении контраста без замедления по реконструированному сосудистому руслу. Спустя 2 недели после операции в точках доступных визуализации при проведении дуплексного сканирования по артериальному руслу нижней конечности во всех сегментах регистрировался магистральный или магистрально-измененный тип кровотока с удовлетворительными скоростями.

Результаты ЭНМГ до и после реваскуляризации представлены в Табл. 2–4. Выявлено статистически значимое увеличение СРВ у пациентов с купированной КИНК после проведенной реваскуляризации по сравнению с пациентами с некупированной КИНК (Табл. 4). Обращает внимание тот факт, что у пациентов с некупированной КИНК по сравнению с пациентами с купированной КИНК до проведения оперативного вмешательства по n.peroneus были выявлены статистически значимые различия, что может говорить о более выраженном поражении тканей нижней конечности (Табл. 2).

Повышение СРВ ≥20% от исходного через 2 недели после операции реваскуляризации было выявлено у 24 (82,8%) пациентов с купированной КИНК. У 5 (17,2%) пациентов с купированной КИНК по данным ЭНМГ увеличение СРВ отсутствовало либо было менее 20%. Мы считаем, что это связано с наличием сопутствующего сахарного диабета. У 7 пациентов с некупированной КИНК не было выявлено прироста СРВ ≥20% хотя бы по одному нервному стволу.

Чувствительность и специфичность изменения СРВ по двигательным волокнам в качестве метода оценки купирования КИНК отражена в Табл. 5.

Стоит отметить, что у 3 пациентов, у которых было подтверждено купирование КИНК по данным ЭНМГ, при проведении измерения транскутанного напряжения кислорода были выявлены показатели <30 мм рт. ст., что подтверждает возможность получения противоречивых результатов транскутанной оксиметрии.

Выводы

Исследование изменения СРВ по двигательным нервам нижних конечностей после операции реваскуляризации у больных с облитерирующими заболеваниями артерий нижних конечностей является чувствительным и специфичным методом оценки купирования КИНК. Для подтверждения эффективности реваскуляризации целесообразно проводить не только ультразвуковое исследование, транскутанную оксиметрию, но и электронейромиографическое исследование нижних конечностей.

Табл. 2. Результаты ЭНМГ до реваскуляризации, (Mediana [Q25; Q75]), U критерий Манна-Уитни

Нерв	Пациенты с купированной КИНК, n = 29, СРВ, м/с	Пациенты с некупированной КИНК, n = 7, СРВ, м/с	Статистически значимые результаты при p<0,05
n. Peroneus	35,2 [32,8; 38,5]	26,3 [23,5; 32,7]	0,02
n. Tibialis	35,2 [32,2; 37,6]	31,2 [27,5; 36,5]	0,22

Табл. 3. Результаты ЭНМГ после реваскуляризации, (Mediana [Q25; Q75]), U критерий Манна-Уитни

Нерв	Пациенты с купированной КИНК, n = 29, СРВ, м/с	Пациенты с некупированной КИНК, n = 7, СРВ, м/с	Статистически значимые результаты при p<0,05
n. Peroneus	42,3 [39,4;45,1]	27,5 [24,2; 35,5]	0,00011
n. Tibialis	43,2 [41,1;45,1]	32,2 [26,4; 36,4]	0,00025

Табл. 4. Изменения СРВ до и после операции реваскуляризации. Достоверность послеоперационных изменений. (Mediana [Q25; Q75]), критерий Вилкоксона

Нерв	Пациенты с купированной КИНК до реваскуляризации, n = 29, СРВ, м/с	Пациенты с купированной КИНК после реваскуляризации, n = 29, СРВ, м/с	Пациенты с некупированной КИНК до реваскуляризации, n = 7, СРВ, м/с	Пациенты с некупированной КИНК после реваскуляризации, n = 7, СРВ, м/с
n. Peroneus	35,2 [32,8; 38,5]	42,3 [39,4; 45,1]	26,3 [23,5; 32,7]	27,5 [24,2; 35,5]
Статистически значимые результаты при p<0,05	0,000003		0,50	
n. Tibialis	35,2 [32,8; 38,5]	43,2 [41,1; 45,1]	31,2 [27,5; 36,5]	32,2 [26,4; 36,4]
Статистически значимые результаты при p<0,05	0,000003		0,67	

Табл. 5. Чувствительность и специфичность ΔСРВ, как метода оценки купирования КИНК

Параметры	Пациенты с купированной КИНК, n = 29	Пациенты с некупированной КИНК, n = 7
Абсолютные числа	ИП, n = 24	ИО, n = 7
	ЛО, n = 5	ЛП, n = 0
	Ч = 82,8%	С = 100%

Примечание: ИП – истинно положительные; ИО – истинно отрицательные; ЛП – ложно положительные; ЛО – истинно отрицательные, Ч – чувствительность, С – специфичность.

Литература

1. Банерджи, А. – Медицинская статистика понятным языком: вводный курс (пер. с англ.) / В.П. Леонова. – М.: Практическая медицина, 2007. – 287 с.
2. Бешелев, С.Д. Математико-статистические методы экспертных оценок / С.Д. Бешелев, Ф.Г. Гурвич. – М.: Статистика, 1980. – 263 с.
3. Бокерия, Л.А. Сердечно-сосудистая хирургия / Л.А. Бокерия, Р.Г. Гудкова. – М.: Изд-во НЦССХ им. А.Н. Бакулева, 2013. – С. 129–134.
4. Калинин, Р.Е. Реперфузионное повреждение тканей в хирургии артерий нижних конечностей / Р.Е. Калинин, А.С. Пшенников, И.А. Сучков // Новости хирургии. – 2016. – № 3. – С. 348–352.
5. Лыско, А.И. Реперфузионное повреждение и феномен «no-reflow», роль супероксидного аниона и пероксинитрита / А.И. Лыско, А.М. Дудченко // Патогенез. – 2014. – Т. 12, № 4. – С. 47–51.
6. Национальные рекомендации по ведению пациентов с заболеваниями артерий нижних конечностей, Российский согласительный документ // Ангиология и сосудистая хирургия. – 2013. – Т. 19 (прил.), № 2. – С. 18–20.
7. Николаев, С.Г. – Атлас по электромиографии / С.Г. Николаев. – Иваново: ИПК «ПресСто», 2010. — 468 с.
8. Орлов, А.И. Теория экспертных оценок в нашей стране / А.И. Орлов. // Научный журнал КубГАУ. – 2014. – № 93. – С. 1–11.
9. Папоян, С.А. Эндоваскулярный подход в лечении пациентов с критической ишемией нижних конечностей / С.А. Папоян, А.А. Щеголева, Б.А. Квицаридзе и др. // Диагностическая и интервенционная радиология. – 2016. – Т. 10, №2. – С. 48–54.
10. Порошниченко, А.И. Динамика электрофизиологических параметров дистальной симметричной полинейропатии при беременности у женщин с сахарным диабетом 1-го типа / А.И. Порошниченко, А.О. Буршинов // Нервно-мышечные болезни. – 2015. – Т. 5, № 3. – С. 37–41.
11. Пятова, Е.Д. Вводный курс в медицинскую статистику: учебное пособие / Е.Д. Пятова, Н.А. Иорданская. – Н. Новгород: Издательство НижГМА, 2009. – С. 64.
12. Сергеев, В.В. Диагностика доклинической стадии периферической диабетической нейропатии по данным электронейромиографии / В.В. Сергеев // Вестник Смоленской медицинской академии. – 2011. – № 3. – С. 46–48.
13. Jens, S. Randomized trials for endovascular treatment of infrainguinal arterial disease: Systematic review and meta-analysis (Part 2: Below the knee) / S. Jens, A.P. Conijn, M.J.W. Koelemay et al. // Eur J Vasc Endovasc Surg. – 2014. – Vol. 47. № 5. – P. 536–544.
14. Norgren, L. TASC II Working Group. Inter-Society Consensus for the Management of Peripheral Arterial Disease (TASC II) / L. Norgren, W.R. Hiatt, J.A. Dormandy et al. //J Vasc Surg. – 2007. Jan;45. Suppl S: S5-67.
15. Nukada H. Ischemia and diabetic neuropathy / H. Nukada // Handb Clin Neurol. – 2014 – № 126. – P. 469-87.
16. Strom, M. Amputation-free survival after crural percutaneous transluminal angioplasty for critical limb ischemia / L. Norgren, W.R. Hiatt, J.A. Dormandy et al. // Scandinavian Journalof Surgery – 2015. – № 0. P. 1–7.
17. Ugalde, V. Ischemic peripheral neuropathy / V. Ugalde, B.S. Rosen // Phys Med Rehabil Clin N Am. – 2001. – Vol. 12. № 2. – P. 365-80.
18. Wukich, D.K. Noninvasive Arterial Testing in Patients With Diabetes: A Guide for Foot and Ankle Surgeons / D.K. Wukich, W. Shen, K.M. Raspovic et al. // Foot Ankle Int. – 2015 Dec; Vol. 36. № 12. – P. 1391-9.

КОНТАКТНАЯ ИНФОРМАЦИЯ

e-mail: sheikogennadii@yandex.ru

РЕНТГЕНОВСКАЯ КОМПЬЮТЕРНАЯ ТОМОГРАФИЯ В ДИФФЕРЕНЦИАЛЬНОЙ ДИАГНОСТИКЕ ИНЦИДЕНТАЛОМ НАДПОЧЕЧНИКОВ

Шингареева Л.А., Байков Д.Э.
Башкирский государственный медицинский университет, Уфа

УДК: 616.45-073.757.1

Резюме

За последние годы объемные образования надпочечников стали диагностировать все чаще. Это связано с модернизацией диагностических технологий. На сегодняшний день, благодаря КТ, МРТ, ПЭТ исследованиям злокачественные образования своевременно обнаруживается на ранних стадиях. Ежегодно в мире образования диагностируется у 3% больных, однако, если сравнить мировые данные, то выйдет, что заболевание затрагивает 5% жителей Земли. В настоящее время появились предпосылки лучевой диагностики, существенно повлиявшие на ситуацию путем применения рентгеновской компьютерной томографии. В настоящей статье приводится опыт применения рентгеновской компьютерной томографии с фазовым контрастированием в дифференциальной диагностике инциденталом.

Ключевые слова: инциденталома, аденома, опухоли, компьютерная томография, фазовое контрастирование, индекс вымывания.

X-RAY COMPUTED TOMOGRAPHY IN THE DIFFERENTIAL DIAGNOSIS OF PATIENTS WITH INCIDENTAL ADRENAL MASS

Shingareeva L.A., Baikov D.E.

In recent years, the tumor of the adrenal glands began to diagnose more often. It is connected with upgrading diagnostic technologies. Today, thanks to CT, MRI, PET studies of malignancy in a timely manner is detected in the early stages. Every year in the world of education is diagnosed in 3% of patients, however, if we compare global data, it will turn out that the disease affects 5% of the inhabitants of the Earth. At the present time, there is background radiation diagnostics substantially contributed to the situation by applying x-ray computed tomography. In this article the experience of application of x-ray computed tomography with phase contrast enhancement in the differential diagnosis of incidentaloma.

Keywords: incidentaloma, adenoma, tumor, computed tomography, phase contrast, an index of leaching.

Объемные образования надпочечников являются значимой медико-социальной проблемой, ведущей к инвалидизации населения [1]. Среди всех эндокринологических заболеваний объемные образования по своей распространенности занимают ведущее место, встречаются у четверти населения.

К факторам риска заболеваний надпочечников входят: курение, ожирение, чрезмерное потребление животных жиров, отягощенный анамнез и др. [2; 3]. При этом ранняя диагностика позволяет добиться значительного улучшения отдаленных результатов лечения у этих пациентов [5]. По данным А.Д. Каприна и соавторов в 59,5% объемные образования диагностируется несвоевременно [5; 6]. Первичная диагностика образований надпочечников осуществляется лучевыми методами, с помощью которых часто выявляются клинические «немые» опухоли надпочечников, так называемые инциденталомы [6]. Некоторые авторы к этой группе относят опухоли, которые выявляются при целенаправленном обследовании по поводу различных заболеваний органов забрюшинного пространства, такие как артериальная гипертензия, ожирение и т.д. [7; 11; 13]. Золотым стандартом в диагностике объемных образований надпочечников является компьютерная томография, чувствительность которой составляет 99,8%, но специфичность метода при дифференциальной диагностике одних образований от других высока, это связано с широким спектром денситометрических показателей, относящихся к различным группам опухолей надпочечников [12; 14].

Компьютерная томография всегда была золотым стандартом, но, тем не менее, имеет ряд существенных ограничений, в том числе не позволяет четко по денситометрическим показателям дифференцировать одни опухоли от других. В настоящее время, в связи с возросшим техническим потенциалом, появилась возможность улучшить результаты диагностики, и для этого стали широко применятся методы фазового контрастирования и попытки проведения перфузинной компьютерной томографии. С целью уточнения возможности контрастной компьютерной томографии в ранней диагностике различных образований надпочечников, нами было предпринято собственное исследование.

Цель исследования: определить возможности компьютерной томографии с болюсным контрастированием в дифференциальной диагностике инциденталом надпочечников для уточнения дальнейшей хирургической тактики.

Материалы и методы исследования

Всего в рамках проведенного исследования было учтено 20 (100%) пациентов, находившихся в амбулаторном лечении в Клинике БГМУ за период 2016 по 2017 гг. Было выполнено 12 (60%) адреналэктомий, из них 8 (40%) по поводу гормоноактивных опухолей, 4 (20%) – по поводу инциденталом. Возраст больных варьировал от 55 до 65 лет.

Среди оперированных больных по поводу гормононеактивных опухолей надпочечников женского пола составило 3 случая (15%), мужского пола 1 случай (5%).

Правосторонняя локализация наблюдалось в 2 случаях (10%), левосторонняя в 1 случае (5%) и двусторонняя локализация в 1 случае (5%).

Среди оперированных больных по поводу гормоноактивных опухолей надпочечников женского пола было 6 случаев (30%), мужского пола 2 случая (10%). Правосторонняя локализация образований выявлено

в 5 случаях (25%), левосторонняя в 2 случаях (15%) и двусторонняя локализация в 1 случае (5%).

При оценке компьютерных томограмм применяли следующие критерии характера образований надпочечников: контур, форму, наличие капсулы, структуру, денситометрическую плотность, размер, наличие увеличенных лимфоузлов, характеристики контрастного усиления, скорость вымывания из патологических образований, измерение плотности образований во все фазы исследования, расчет абсолютного и относительного индекса вымывания контраста по формулам:

$$APW = (HU\ 60\ с - HU\ 10\ мин) / (HU\ 60\ с - - HU\ без\ контраста) \times 100\%;$$
$$RPW = (HU\ 60\ с - HU\ 10\ мин) / HU\ 60\ с \times 100\%.$$

Если APW более 50% и RPW превышает 40%, объемное образование рассматривается как доброкачественное. Если APW менее 50% и RPW ниже 40%, то это признак злокачественности образования надпочечника. Анализировали методику, применяемую на МРТ по характеру накопления контрастного вещества, показано на Рис. 1. Отмечали 3 типа кривых: I тип характерен для доброкачественных образований быстрое фазовое накопление, быстрое вымывание в венозную, отсроченную фазы. II фаза – относительно быстрое накопление в артериальную фазу, достаточно ровное плато в венозную, паренхиматозную фазы. III фаза – равномерное последовательное накопление контраста от одной фазы к другой.

Все исследования проводились на мультиспиральном 128-срезовом компьютерном томографе OPTIMA 660 фирмы General Electric (США). При проведении исследования пациента укладывали на томографический стол в положении «лежа на спине» с поднятыми и отведенными за голову руками. Непосредственно при исследовании надпочечников сканирование осуществляли от нижнего края печени до нижнего полюса почек. При поиске сопутствующей патологии сканирование осуществляли с уровня диафрагмы и ниже, при подозрении на очаги метастатического поражения в зону интереса, помимо уровня органов брюшной полости и забрюшинного пространства, включали так же и органы грудной клетки. Во всех случаях сканирование выполняли с коллимацией рентгеновского луча и реконструкцией тонких срезов в 0,6 мм. Полученные томограммы просматривали в «мягкотканом» и «костном» режимах визуализации. При анализе изображений приблизительно учитывали зональную анатомию надпочечников с делением ее на корковый и мозговой слой. Исследование делили на несколько этапов. Вначале проводили сканирование в нативном режиме. На полученных изображениях обращали внимание на естественные анатомические очертания органов, их рентгеновскую плотность, а также на наличие или отсутствие образований. Следующим этапом было сканирование с внутривенным болюсным усилением в артериальную фазу – с примерной задержкой сканирования на 20–25 секунде, венозную – с задержкой на 40–50 секунде и раннюю паренхиматозную – с задержкой на 60–70 секунде фазами контрастирования. В обязательном порядке применяли отсроченную фазу, на 15 минуте, фазу усиления, которая позволяла дифференцировать объемные образования.

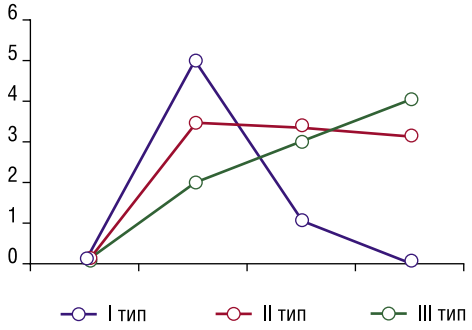

Рис. 1. Графическая зависимость по характеру накопления контрастного вещества образований надпочечников

Все результаты исследования были подвергнуты ретроспективному анализу и были обработаны методом вариационной статистики с использованием стандартных пакетов прикладных компьютерных программ Excel 2010, Statistica for Windows 10 и STATISTICA 10 (StatSoft,USA).

Полученные данные сопоставили с результатами морфологического исследования удаленных образований.

Результаты исследования

В группу гормононеактивных образований вошли пациенты с аденомами коры надпочечников, липомами и феохромоцитомами, ничем себя клинически не проявившие.

В результате по факту проведенного исследования объемные образования надпочечников были выявлены в 4 случаях, из них аденомы составили 2 случая, для них характерна округлая форма, с четкими ровными контурами, практически однородной структуры, плотностью 16±22 HU за счет «разного» содержания липидов. По нашим данным чаще локализовались справа и исходили из латеральной ножки надпочечника. Размеры колебались от 1,5 до 3,5 см.

Увеличенных лимфоузлов не выявлено. При внутривенном усилении в артериальную фазу отмечалось быстрое накопление контрастного препарата, в венозную, отсроченную фазу быстрое вымывание контраста и повышением плотностью на 50% HU. Характерен I тип кривой, APW более 59% и RPW превышает 43%.

Липома была выявлена у 1 пациента, представляла собой образование округлой формы, с четкими ровными контурами, неоднородной структуры, плотностью – 62±20 HU, за счет наличия жировых включений. Локализовалась справа, исходила из латеральной ножки надпочечника, размером 3 × 5 см. Увеличенных лимфоузлов не выявлено. При внутривенном контрастировании выраженного накопления не наблюдалось.

Феохромоцитома была выявлена у 1 пациента. Образование округлой формы, с четкими контурами, окруженная собственной капсулой, неоднородной структуры, плотностью 42±12 HU. Локализовалась слева, размером 4,5 × 6 см. Увеличенных лимфоузлов не выявлено. При внутривенном контрастировании неоднородное быстрое накопление в артериальную фазу, постепенное неоднородное вымывание в венозную, отсроченную фазу. Характерен II тип кривой, APW 60% и RPW превышает 41%,

В группу гормоноактивных образований вошли пациенты со злокачественными феохромоцитомами, метастазами, раком надпочечников. Общее количество составило 8 случаев. Из них злокачественная феохромоцитома была выявлена у 5 пациентов, рентгеносемиотика обуславливалась округлой формы, неровными контурами, неоднородной структуры. Преимущественно оказалась правосторонняя локализация в 3 случаях, левосторонняя в 1 случае. Размеры колебались в широком диапазоне, составляя в разнице от 4,5 до 6 см. Присутствовали увеличенные лимфоузлы. При внутривенном усилении в артериальную фазу имело место быстрого накопления контрастного препарата, с максимальным денситометрическим показателем до 82~98HU. В аналогичных зонах в венозную, отсроченную фазу плотность образования, составило снижение плотности до 25~5HU. Характерен III тип кривой, APW 39% и RPW 28%.

Рак коры надпочечника выявлен в 3 случаях. Образования имели неровные, бугристые контуры, неоднородную структуру (за счет очагов повышенной и пониженной плотности). Были характерны большие размеры (более 6 см в диаметре), увеличенные лимфоузлы, вовлечение и прорастание близ лежащих органов, правосторонняя локализация. При внутривенном усилении в артериальную фазу отмечалось резкое накопление контрастного препарата, а в венозную, отсроченную фазу быстрое вымывание контраста и повышение плотности. Характерен III тип кривой, APW 25% и RPW 25%.

Факт метастатического поражения надпочечника был выявлен в 1 случае, при этом у пациента были поражены оба надпочечника сразу. На аксиальных изображениях визуализировали образование неправильной овальной формы, с четкими, неровными контурами. Очаги метастатического поражения, размерами достигающими до 6 см, деформировали очертания надпочечников, которые имели неоднородное строение и включали в себя геморрагические компоненты, имело место увеличение регионарных лимфоузлов размерами до 2 см. На аксиальном изображении образование имело неправильную овальную форму, размерами достигало до 7 см, при этом деформируя ножки надпочечников. При внутривенном усилении в артериальную фазу отмечалось резкое гетерогенное накопление контрастного препарата, в венозную фазу, отсроченную фазу установлено равномерное вымывание контраста и повышение плотности. Характерен III тип кривой, APW 23% и RPW 18%.

Заключение

Таким образом, можно прийти к заключению, что для гормононеактивных образований характерны ровные, четкие контуры, отсутствие увеличенных лифоузлов, I тип кривой, коэффициент вымывания в диапазоне APW более 50% и RPW превышает 40%.

Для злокачественных образований характерен 3, реже 2 тип кривой, коэффициент вымывания контрастного препарата в диапазоне APW менее 50% и RPW ниже 40%.

В настоящее время дифференциальная диагностика инциденталом надпочечников является значимой и устанавливается с помощью лучевых методов, от которых зависит дальнейшая тактика лечения. Метод компьютерной томографии обеспечивает тканевую характеристику образований, обладает высокой точностью в выявлении опухолей (чувствительность 93–100%), который позволяет произвести дифференциальную диагностику, что в дальнейшем дает возможность скорректировать тактику лечения.

Литература

1. Абдулгасанов, Р.А. Синдром Конна: современные методы диагностики и лечения / Р.А. Абдулгасанов, В.С. Аракелян // Бюллетень НЦССХ им. А.Н. Бакулева РАМН. Сердечно-сосудистые заболевания. – 2014. – № 15. – С. 134.
2. Бельцевич, Д.Г. Адренокортиальный рак / Д.Г. Бельцевич // Вопросы урологии и андрологии. – 2013. – № 3. – С. 55–61.
3. Газымов, М.М. Диагностика и лечение больных артериальной гипертонией надпочечникового и почечного генеза /М.М. Газымов, Ю.П. Шамитов // Урология. – 2014. – № 3. – С. 5–7.
4. Зогот, С.Р. Оптимизация лучевых методов исследования в диагностике рака гепатобилиопанкреатодуоденальной зоны/ С.Р. Зогот, Р.Ф. Акберов // Вестник Чувашского университета. – 2013. – №3. – С. 426–430.
5. Мельниченко, Г.А. Федеральные клинические рекомендации по диагностике и лечению адренокортикального рака / Г.А. Мельниченко, И.С. Стилиди // Проблемы эндокринологии. – 2014. – №2. – С. 51–67.
6. Adam, S.Z. Chemical shift mr imaging of the adrenal gland: principles, pitfalls and applications/ S.Z. Adam, P.S. Nikolaidis // Radiographics. – 2016. 36 (2) – P. 414-32. doi.org/10.1148/rg.2016150139.
7. Degenhart, C.C. Adrenal tumors: principles of imaging and differential diagnostics/ C. C. Degenhart // Radiology. – 2014. 54 (10) – P. 998–1006. doi: 10.1007/s00117-014-2690-y.
8. Glockner, J.F. Magnetic resonance imaging of perirenal pathology/ J.F. Glockner, C.U. Lee // Canadian Association of Radiologists Journal. – 2016. 67(2) – P. 149-57. doi.org/10.1016/j.carj.2015.08.003.
9. Korobkin, M. Differetiation of adrenal adenomas from nonadenomas using CT attenuation values/ F.J. Brodeur, Am. J. Roetgenol. – 1996. – 166. P. 531–536.
10. Korobkin, M. Adrenal adenomas: relationship between histologic lipid and CT and MRI findings/ M. Korobkin, T. Giordano // Radiology. – 1996. – 200. P. 743–747.
11. Pena, C.S. Characterization of indeterminate (Lipid-poor) Adrenal Masses: Use of Wash-out Characteristics at Contrast-enhanced CT/ C.S. Pena, G.W. Boland // Radiology. – 2000. – P. 798–802. DOI: 10.1148/radiology.217.3.r00dc29798.
12. Song, J.H. Current status of imaging for adrenal gland tumors/ J.H. Song, W.W. Mayo-Smith // Surgery oncology. – 2014; 23(4) – P. 847-861. DOI:10.1016/j.soc. 2014.06.002.
13. Tauchmanova, L. Patients with subclinical Crushing's syndrome due to adrenal adenoma have increased cardiovascular risk/ L. Tauchmanova, R. Rossi // Clinical journal of endocrinology. – 2002. – 87. P. 4872-8. DOI: 10.1210/jc.2001-011766.

КОНТАКТНАЯ ИНФОРМАЦИЯ

105203, г. Москва, ул. Нижняя Первомайская, 70
e-mail: nmhc@mail.ru

ОЦЕНКА ЗНАНИЙ И НАВЫКОВ КЛИНИЧЕСКИХ ОРДИНАТОРОВ ПО ТРАНСФУЗИОЛОГИИ

Чемоданов И.Г., Шестаков Е.А., Камельских Д.В., Жибурт Е.Б.
Национальный медико-хирургический Центр имени Н.И. Пирогова, Москва

УДК: 615.37/38:614.253.4.003.12/.9/.85

Резюме

Оценили: а) уровень знаний по трансфузиологии у обучающихся в клинической ординатуре, б) эффективность 4-часового занятия по практике переливания крови в многопрофильной клинике с ординаторами 14 клинических кафедр. Опросник из 10 вопросов каждый слушатель заполнил до и после занятия. На каждый вопрос нужно было выбрать 1 верный вариант ответа из 4 предложенных. Из 120 слушателей опросник сдали 110 (61 – первого года обучения и 49 – второго). Доля верных ответов до занятия у ординаторов первого и второго года обучения в целом значимо не отличалась. После занятия доля верных ответов у ординаторов первого года обучения увеличилась на 29,5% (p<0,01) и второго года обучения – на 26,7% (p<0,01). Не выявлено существенных различий знаний по трансфузиологии у обучающихся мужчин и женщин. Доля верных ответов ординаторов отдельных кафедр значимо увеличилась с 54,8±7,9% до 80,3±8,1% (p<0,001). При этом обучение было наиболее эффективно для слушателей с невысоким уровнем базовых знаний: доли верных ответов до и после занятий не коррелируют, а уровень прироста знаний обратно коррелирует с долей верных ответов до начала занятий (r = -0,568; p = 0,028).

Сделано заключение об эффективности проведения 4-часового занятия по трансфузиологии с клиническими ординаторами.

Ключевые слова: переливание крови, клинический ординатор, образование, лекция, опрос, эффективность.

ASSESSMENT OF KNOWLEDGE AND SKILLS OF CLINICAL ORDINATORS IN TRANSFUSIOLOGY

Chemodanov I.G., Shestakov E.A., Kamelskikh D.V., Zhiburt E.B.

We evaluated: a) the level of knowledge on transfusion medicine in students in clinical residency, b) the effectiveness of a 4-hour session on the practice of blood transfusion in a multidisciplinary clinic with residents of 14 clinical departments. A questionnaire of 10 questions each student filled in before and after classes. For each question it was necessary to choose 1 correct variant of the answer from 4 proposed ones. Of the 120 students, the questionnaire was passed 110 (61 - the first year of study and 49 - the second). The proportion of correct answers prior to the session for the first and second year students was not significantly different. After the lesson, the proportion of correct answers among first-year residents increased by 29.5% (p <0.01) and the second year of education by 26.7% (p<0.01). There were no significant differences in knowledge of blood transfusion among students of men and women. The proportion of correct answers of residents of individual departments significantly increased from 54.8±7.9% to 80.3±8.1% (p<0.001). At the same time, the training was most effective for students with a low level of basic knowledge: the proportion of correct answers before and after classes does not correlate, and the level of knowledge gain is inversely correlated with the proportion of correct answers before the classes begin (r = -0.568; p = 0.028).

A conclusion was made about the effectiveness of conducting a 4-hour lesson on transfusiology with clinical residents.

Keywords: blood transfusion, clinical resident, education, lecture, questionnaire, effectiveness.

Введение

Врач должен уметь применять медицинские изделия в соответствии с действующими порядками оказания медицинской, клиническими рекомендациями (протоколами лечения) по вопросам оказания медицинской помощи, помощи с учетом стандартов медицинской помощи[1].

Переливание донорской крови или ее компонентов должен уметь выполнять любой врач, поскольку оно предусмотрено более чем 400 стандартами помощи по всем разделам клинической медицины [1; 2].

Совершенствование знаний по трансфузиологии ведет к повышению медицинской и экономической эффективности клиники, рациональному расходованию дефицитных и дорогостоящих продуктов донорской крови [3; 4].

Соответственно, необходимо развивать формы и методы подготовки клиницистов в сфере трансфузионной медицины [5–7].

В октябре 2017 года руководством Пироговского Центра принято решение о проведении занятий со всеми клиническими ординаторами по общим проблемам клинической медицины. Честь провести первое занятие в этом цикле выпала кафедре трансфузиологии.

Цель исследования: оценить: а) уровень знаний по трансфузиологии у обучающихся в клинической ординатуре, б) эффективность 4-часового занятия по практике переливания крови в многопрофильной клинике.

Материал и методы исследования

С ординаторами 14 клинических кафедр было проведено 4-часовое занятие по трансфузиологии. Опросник из 10 вопросов (приложение) каждый слушатель заполнил до и после занятия. На каждый вопрос нужно было выбрать 1 верный вариант ответа из 4 предложенных. Из 120 слушателей опросник сдали 110 (61 – первого года обучения и 49 – второго).

Результаты обработаны с помощью дескриптивных статистик и корреляционного анализа при уровне значимости 0,05.

Результаты исследования

Доля верных ответов до занятия у ординаторов первого и второго года обучения в целом значимо не отличалась (отличия зафиксированы по 2 отдельным вопросам). После занятия доля верных ответов у ординаторов первого года обучения увеличилась на 29,5%

[1] Приказ Минтруда России от 21 марта 2017 г. N 293н «Об утверждении профессионального стандарта “врач-лечебник (врач-терапевт участковый)».

(отношение шансов (ОШ) 4,08, 95% доверительный интервал (ДИ 95%) от 3,15 до 5,29, χ^2 = 119,9, p<0,01) и второго года обучения – на 26,7 % (ОШ 3,22, ДИ 95% от 2,46 до 4,22, χ^2 = 74,13, p<0,01). При этом доля верных ответов у ординаторов первого года обучения была на 6,5% выше, чем у ординаторов второго года обучения (ОШ 1,47, ДИ 95% от 1,1 до 1,97, χ^2 = 6,93, p<0,01).

В 4 случаях зафиксировано отсутствие прироста доли верных ответов, в том числе у обеих категорий слушателей – на дискутабельный вопрос 5. Обращает на себя низкий уровень исходной информированности по вопросам, связанным с переливанием плазмы.

За исключением начального ответа на вопрос о фенотипе «универсальных эритроцитов» не выявлено гендерных различий знаний по трансфузиологии (Табл. 2).

Лидеры по базисному уровню знаний (исключая будущих трансфузиологов) – кафедры: а) глазных болезней, б) анестезиологии и реаниматологии, в) гематологии и клеточной терапии.

Лидеры по приросту знаний – кафедры: а) оториноларингологии, б) лучевой диагностики с курсом клинической радиологии, в) урологии и нефрологии.

Доля верных ответов ординаторов отдельных кафедр значимо увеличилась с 54,8±7,9 % до 80,3±8,1% (t-критерий – 4,878; p<0,001) (Табл. 3). При этом обучение было наиболее эффективно для слушателей с невысоким уровнем базовых знаний: доли верных ответов до и после занятий не коррелируют, а уровень прироста знаний обратно коррелирует с долей верных ответов до начала занятий (r = -0,568; p = 0,028) (Рис. 1).

Табл. 1. Доля верных ответов клинических ординаторов 1-го (n = 61) и 2-го года (n = 49) обучения на вопросы по клинической трансфузиологии

Вопрос	До занятия				После занятия			
	1-й год		2-й год		1-й год		2-й год	
	n	%	n	%	n	%	n	%
Эритроциты с каким фенотипом можно перелить любому реципиенту	54	88,5	39	79,6	59	96,7†	49	100,0
Плазму с каким фенотипом можно перелить любому реципиенту	24	39,3	21	42,9	53	86,9	39	79,6
Сколько раз мы в больнице определим у пациента фенотип АВО до переливания эритроцитов	32	52,5	16	32,7*	58	95,1	42	85,7
Признак дефицита факторов свертывания крови это	32	52,5	19	38,8	50	82,0	30	61,2
Мужчина 27 лет, открытый перелом голени, головокружение, ЧСС – 128 в минуту. Я перелью кровь при концентрации гемоглобина менее	14	23,0	22	44,9*	17	27,9†	19	38,8†
Плазма переливается с целью восполнения дефицита	14	23,0	13	26,5	39	63,9	25	51,0
Внутричерепное кровотечение у пациента, принимающего варфарин. Вводим концентрат	34	55,7	29	59,2	53	86,9	33	67,3†
Для коррекции дефицита фибриногена вводим	45	73,8	28	57,1	54	88,5	49	100,0
Достаточная концентрация тромбоцитов (в 1 мкл) для хирургической операции	37	60,7	17	34,7*	54	88,5	34	69,4
Впервые в России кровь перелил	32	52,5	33	67,3	61	100,0	48	98,0
Все	318	52,1	237	48,4	498	81,6	368	75,1

Примечание: * – различие доли верных ответов у ординаторов первого и второго года обучения; † – отсутствие различие доли верных ответов до и после занятия.

Табл. 2. Доля верных ответов на вопросы по клинической трансфузиологии клинических ординаторов – мужчин (n = 58) и женщин (n = 52)

Вопрос	До занятия				После занятия			
	Муж.		Жен.		Муж.		Жен.	
	n	%	n	%	n	%	n	%
Эритроциты с каким фенотипом можно перелить любому реципиенту	43	74,1	50	96,2*	57	98,3	51	98,1
Плазму с каким фенотипом можно перелить любому реципиенту	24	41,4	21	40,4	49	84,5	43	82,7
Сколько раз мы в больнице определим у пациента фенотип АВО до переливания эритроцитов	22	37,9	26	50,0	51	87,9	49	94,2
Признак дефицита факторов свертывания крови это	29	50,0	22	42,3	38	65,5	42	80,8
Мужчина 27 лет, открытый перелом голени, головокружение, ЧСС – 128 в минуту. Я перелью кровь при концентрации гемоглобина менее	21	36,2	15	28,8	23	39,7†	13	25,0†
Плазма переливается с целью восполнения дефицита	18	31,0	9	17,3	36	62,1	28	53,8
Внутричерепное кровотечение у пациента, принимающего варфарин. Вводим концентрат	34	58,6	29	55,8	44	75,9	42	80,8
Для коррекции дефицита фибриногена вводим	34	58,6	39	75,0	53	91,4	50	96,2
Достаточная концентрация тромбоцитов (в 1 мкл) для хирургической операции	28	48,3	26	50,0	44	75,9	44	84,6
Впервые в России кровь перелил	39	67,2	26	50,0	58	100,0	51	98,1
Всего	292	50,3	263	78,1	453	50,6	413	79,4

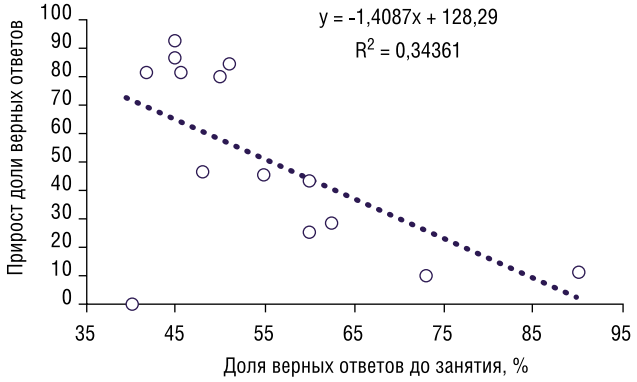

Рис. 1. Обратная корреляция уровня прироста знаний и доли верных ответов до начала занятий

Табл. 3. Доля верных ответов клинических ординаторов различных кафедр

Кафедра	Всего ординаторов	Верные ответы				Прирост, %
		До занятия		После занятия		
		n	%	n	%	
1	4	25	62,5	32	80	28
2	1	5	50	9	90	80
3	5	30	60	43	86	43,3
4	9	66	73,3	72	80	9,1
5	2	11	55	16	80	45,5
6	12	55	45,8	100	83,3	82
7	8	36	45	67	83,8	86,1
8	18	75	41,7	136	75,6	81,3
9	6	27	45	52	86,7	92,6
10	2	12	60	15	75	25
11	1	9	90	10	100	11,1
12	9	46	51,1	85	94,4	84,8
13	1	4	40	4	40	0
14	32	154	48,1	225	70,3	46,1
Всего	110	555	50,5	866	78,7	55,8

Заключение

Проведение 4-часового занятия по трансфузиологии с клиническими ординаторами повысило долю верных ответов слушателей на специализированный опросник с 50,5% до 78,7% (ОШ 3,63, ДИ 95% от 3,02 до 4,38, $\chi^2 = 192,23$, $p<0,01$).

Литература

1. Жибурт, Е.Б. Менеджмент крови пациента при критическом кровотечении и массивной трансфузии// Вестник Национального медико-хирургического Центра им. Н.И.Пирогова. – 2013. – Т. 8, № 4. – С. 71–77.
2. Сидоров, С.К., Чемоданов, И.Г., Аюпова, Р.Ф., Кожемяко, О.В., Шихмирзаев, Т.А., Жибурт, Е.Б. Стандарты и индивидуальные подходы в клинической трансфузиологии// Трансфузиология. – 2017. – Т. 18, № 2. – С. 55–60.
3. Губанова, М.Н., Мамадалиев, Д.М., Шестаков, Е.А., Кожевников, А.С., Неразик, В.Н., Очеретная, Е.А., Борисенко, С.Н., Жибурт, Е.Б. Эволюция переливания крови в филиалах Пироговского Центра // Вестник Национального медико-хирургического Центра им. Н.И. Пирогова. – 2014. – Т. 9, № 3. – С. 71–74.

Приложение

ОПРОСНИК ПО ТРАНСФУЗИОЛОГИИ

Обведите, пожалуйста, 1 верный ответ.
Самостоятельно, не советуясь с коллегами.

1. *Эритроциты с каким фенотипом можно перелить любому реципиенту*			
А	В	АВ	О
2. *Плазму с каким фенотипом можно перелить любому реципиенту*			
А	В	АВ	О
3. *Сколько раз мы в больнице определим у пациента фенотип АВО до переливания эритроцитов*			
1	2	3	3
4. *Признак дефицита факторов свертывания крови это*			
Анурия	АЧТВ 5 сек	угол альфа ТЭГ 88°	МНО 8,2
5. *Мужчина 27 лет, открытый перелом голени, головокружение, ЧСС – 128 в минуту. Я перелью кровь при концентрации гемоглобина менее*			
60 г/л	80 г/л	90 г/л	100 г/л
6. *Плазма переливается с целью восполнения дефицита*			
ОЦК	факторов свертывания	белка	все перечисленное
7. *Внутричерепное кровотечение у пациента, принимающего варфарин. Вводим концентрат*			
Тромбоцитов	Дабигатрана	Протромбинового комплекса	Эритроцитов
8. *Для коррекции дефицита фибриногена вводим*			
Транексам	Криопреципитат	МНО	Адреналин
9. *Достаточная концентрация тромбоцитов (в 1 мкл) для хирургической операции*			
5000	10000	50000	1×10^{12}
10. *Впервые в России кровь перелил*			
Бурденко	Вольф	Пирогов	Семашко

4. Жибурт, Е.Б., Мадзае,в С.Р., Шестаков, Е.А., Файбушевич, А.Г., Протопопова, Е.Б. Медицинская и экономическая эффективность ограничительной стратегии переливания крови // Вестник Национального медико-хирургического Центра им. Н.И. Пирогова. – 2015. – Т. 10, № 1. – С. 100–102.
5. Жибурт, Е.Б., Коденев, А.Т., Губанова, М.Н., Копченко Т.Г. К вопросу о знаниях в детской трансфузиологии // Вестник интенсивной терапии. – 2009. – №1. – С. 38–40.
6. Шевченко, Ю.Л., Карпов, О.Э., Шалыгин, Л.Д. Становление и развитие профессионального образования в Пироговском Центре (к 10 летию Института усовершенствования врачей Пироговского Центра)// Вестник Национального медико-хирургического Центра им. Н.И. Пирогова. – 2013. – Т. 8, № 1. – С. 7–12.
7. Карпов, О.Э., Логинов, А.Ф., Гавришев, М.Ю. Интеграция дистанционных технологий обучения в практику лечебных учреждений// Вестник Национального медико-хирургического Центра им. Н.И. Пирогова. – 2016. – Т. 11, № 4. – С. 73–75.

КОНТАКТНАЯ ИНФОРМАЦИЯ

105203, Москва, ул. Нижняя Первомайская, 70
НМХЦ им. Н.И. Пирогова, Институт усовершенствования врачей
e-mail: ezhiburt@yandex.ru

ЛЕЧЕНИЕ ПОСЛЕОПЕРАЦИОННОГО МЕДИАСТИНИТА У КАРДИОХИРУРГИЧЕСКИХ БОЛЬНЫХ

Кохан Е.П.[1], Долгих Р.Н.[1], Асанов О.Н.[2], Потапов В.А.[2], Иванков М.П.[1]

[1] *3 Центральный военный клинический госпиталь имени А.А. Вишневского, Красногорск, Московская обл.*

[2] *филиал Военно-медицинской академии им. С.М. Кирова, г. Москва,*

УДК: 616.27-002-089.168.1-06-052

THE TREATMENT OF POSTOPERATIVE MEDIASTINITIS IN CARDIAC SURGERY PATIENTS

Kohan E.P., Dolgih R.N., Asanov O.N., Potapov V.A., Ivankov M.P.

Воспаление клетчатки средостения как самостоятельное заболевание известно с древности. Впервые его описал римский врач Гален (160 г. до н.э.). Указания на возможность развития гнойников в средостении есть и в трудах других древних врачевателей: у Авиценны и Баронио. Термин «медиастинит» позже ввел средневековый арабский врач из Испании Авензоир, описав ряд характерных симптомов. В русской медицинской литературе первое описание «воспаления чрезгрудинной преграды» сделал Г. Гум в своей книге «Начальные основания врачебной науки», изданной в Петербурге в 1786 г. [20]. С тех пор много исследований было посвящено этой проблеме. Большую роль в разработке хирургических доступов к заднему и переднему средостению сыграли работы Н.И. Пирогова (1852) [21], И.И. Насилова (1888) [17], В.И. Разумовского (1902) [24]. Вопросами клиники и лечения медиастинита занимались такие выдающиеся советские хирурги, как Ю. Ю. Джанелидзе [10], А.Н. Бакулев [1], А.Г. Савиных [27], Б.С. Розанов [25], Б.В. Петровский [20], А.А. Герке [6] и др. Итоги изучения теоретических аспектов проблемы и практических достижений в лечении гнойных медиастинитов к середине XX века были подведены в докторской диссертации (1952) и в последовавшей в 1959 году монографии А.Я. Иванова «Абсцессы и флегмоны средостения (медиастиниты)» [12]. Общие и частные проблемы хирургии средостения на основании многолетнего клинического опыта подробно осветил Б.В. Петровский в монографии «Хирургия средостения», изданной в 1960 г. [20].

В настоящее время в России посредством трансстернального доступа в год выполняется более 60 тысяч кардиохирургических операций [3]. По данным литературы, впервые предложил и применил продольную срединную стернотомию H. Milton в 1897 г. для хирургического доступа к органам средостения [60], а внедрил в клиническую практику O.C. Julian в 1957 г. [53]. Преимущества срединной стернотомии, лёгкость и быстрота выполнения привели к её распространению и применению по всему миру [64]. Вместе с тем пока не решена проблема диагностики и лечения послеоперационных осложнений. Существует опасность кровотечений, при которых для ревизии и гемостаза необходима рестернотомия [14; 29]. Увеличение диапазона оперативных вмешательств на органах грудной полости привело к особой актуальности послеоперационных медиастинитов (ПМ). По данным A. Redžek (2015), после операций на открытом сердце расхождение краёв стернотомной раны с нарушением фиксации грудины происходит в 14,9% всех случаев повторной госпитализации [65]. Это способствует развитию стернальной раневой инфекции (поверхностной и глубокой). Последняя включает в себя послеоперационный медиастинит, остеомиелит грудины [43]. В 2005 году вышла в свет монография С.С. Слесаренко с соавт., всесторонне осветившая проблему первичных, вторичных, «постстернотомических» медиастинитов с позиций современных требований времени [28]. В англоязычной литературе можно встретить термин «синдром Ханумана», под которым понимают сочетание диастаза грудины и медиастинита, развившихся как осложнение срединной стернотомии. Данный термин подчеркивает, что остеомиелит грудины и передний медиастинит – это составляющие единого патологического процесса, сопровождающегося поражением костной, хрящевой и мышечной ткани грудной стенки [51; 67]. Частота ПМ в мире в среднем составляет 1–3% [45]. Развитие данного осложнения сопровождается удвоением непосредственной и отдаленной (в течение двухлетнего периода) летальности, которая варьирует от 9,2 до 47,0% [5; 37; 39; 48; 69; 74].

Течение ПМ часто хроническое и упорно рецидивирующее. Воспалительный процесс в стернотомной ране может возникнуть первично на фоне нестабильности в зоне фиксации грудины (с формированием диастаза), переходя из асептического в гнойный процесс. Вторичное инфицирование грудины происходит вследствие перехода инфекции из мягких тканей при нагноении послеоперационной раны или из переднего средостения при первично развивающемся переднем послеоперационном медиастините [22; 23; 32]. При неоднократных оперативных вмешательствах может прогрессировать инвалидизация больных, так как увеличивается дефицит тканей каркаса грудной стенки. Безуспешное лечение с

последующим летальным исходом встречается нередко, несмотря на все усилия, направленные на устранение диастаза и удаление инфицированной ткани, интерпозицию мышечных лоскутов и наложение проволочных швов [48]. Данная проблема, бесспорно, имеет клиническое и финансово-экономическое значение.

В предоперационном периоде при инфекционных осложнениях стернотомной раны (ИОСР), в особенности при рецидивирующем течении ПМ и свищевой форме хронического остеомиелита грудины или рёбер, решаются следующие задачи: антибактериальная, противовоспалительная терапия, диагностика новых очагов инфекции, детоксикация и нормализация функций жизненно важных органов и систем, иммунокоррекция [5]. В ряде случаев требуется проводить лечение под прикрытием противогрибковых препаратов [34].

На ранних этапах развития кардиохирургии применяли открытое лечение ИОСР, которое включало в себя широкое раскрытие грудины, применение обильных промываний раны растворами антисептиков или антибиотиков, тампонирование и перевязки раны. Рана закрывалась за счет медленной грануляции от дна. В связи с этим процессы заживления длились от 40 до 60 дней. Данная методика была эффективна лишь у небольшого количества пациентов, но, в связи с отсутствием альтернатив, все-таки длительное время являлась «золотым стандартом». Летальность при ней составляла более 45% [70]. Отрицательными сторонами вторичного заживления являются нестабильность грудной клетки и необходимая продленная механическая вентиляция легких. Длительная иммобилизация повышает риск сопутствующих осложнений, таких как пневмония, тромбоз глубоких вен нижних конечностей, мышечная дистрофия. Вследствие открытого ведения раны грудины повышается риск разрыва или ранения правого желудочка, аорто-коронарных шунтов, сопровождающегося высокой летальностью [5].

В результате открытое лечение раны сменилось закрытыми методами. H.B. Shumacker и I. Mandelbaum предложили в 1963 г. в качестве основной стратегии лечения раннюю хирургическую обработку раны, установку проточно-промывной системы и первичное закрытие раны [72]. Преимущества закрытого метода в том, что хирургическое лечение проводится в один этап, и отсутствует существенное влияние на дыхательную функцию (восстанавливается стабильность грудной клетки), уменьшается риск реинфицирования раны, снижается эмоциональная травма больного. При закрытом ведении крайне важным является адекватное дренирование с использованием проточно-промывных систем [77]. В настоящее время дренажи, устанавливаемые у больных с ПМ, должны быть активными [28]. Впервые проточную активную аспирацию внедрил Н.Н. Каншин (1971), что позволило добиться серьёзного улучшения результатов лечения пациентов с гнойными медиастинитами [13]. Впоследствии появились различные варианты программированной региональной перфузии. Недостатками закрытого метода являются трудности при определении границ воспалительного процесса, не всегда адекватное дренирование средостения [40]. Некоторые исследователи (D.H. Song, 2004) считают, что применение закрытого метода может приводить к хронизации инфекционного процесса в 20–40% случаев [73].

В 80-е годы XX века широкое распространение получила пластика мышечным лоскутом на питающей ножке, впоследствии эта методика стала активно использоваться и для лечения инфицированных послеоперационных ран грудной стенки. Первым о пластике лоскутом большой грудной мышцы для закрытия дефекта грудины сообщил M.J. Jurkiewicz с соавт. [54]. Также появились пластики большим сальником [55; 56], широчайшей мышцей спины и прямой мышцей живота [52; 78]. Отрицательная сторона этих методов связана с возможными респираторными расстройствами, сложностью оперативной техники, кровоснабжения лоскутов, а также конечным косметическим результатом. В настоящее время всё большее значение приобретает пластика дефектов грудной стенки местными тканями: путём отделения большой грудной мышцы с обеих сторон от грудины по всей линии ее прикрепления к надкостнице (до парастернальных либо среднеключичных линий). Таким образом формируется единый мобильный комплекс (кожа, подкожная клетчатка, большая грудная мышца) с каждой стороны, позволяющий сблизить края раны [7]. В.А. Митиш с соавт. [16] в своей работе продемонстрировали опыт успешного хирургического лечения хронического послеоперационного остеомиелита грудины и ребер при помощи пластической реконструкции передней стенки грудной клетки комплексами местных мягких тканей. На предварительном этапе авторы акцентируют внимание на радикально проведенной хирургической обработке гнойного очага передней стенки грудной клетки, регулярной санации раны путём ультразвуковой кавитации для ускорения перехода раневого процесса в репаративную стадию.

Подходы к хирургическому лечению до сих пор остаются двойными. На начальном этапе после хирургической обработки и периода открытого ведения раны при отсутствии признаков инфекции проводилось отсроченное конечное закрытие грудины. Открытое ведение раны облегчает повторные резекции, если в них возникает необходимость. Это сохраняет ткани, которые могут потребоваться для пластики дефекта [30]. В 1985 г. C. Scully и соавт. [71] модифицировали методику двухэтапного метода оперативного лечения при хроническом остеомиелите грудины и рекомендовал производить его в один этап с первичным закрытием дефекта грудной стенки при помощи мобилизованных с обеих сторон встречных лоскутов больших грудных мышц. J.A. Ascherman с соавт. [36], W.H. Merrill с соавт. [59] считают первичное закрытие раны и проточно-промывное дренирование простым и эффективным методом. F. Robicsek с соавт. [66] полагают, что в случае негнойного ПМ и при отсутствии некроза мягких и костных тканей, больные однозначно могут быть излечены с помощью рестабилизации грудины и первич-

ного закрытия. T.M. Fleck [47] предпочитает вторичное закрытие раны после этапа открытого лечения, указывая, что при таком подходе отмечается меньшая частота рецидивов заболевания. В любом случае важно проводить наиболее раннюю ревизию с обширной хирургической обработкой стернотомной раны в комбинации с оптимальной антибиотикотерапией и эффективными методиками локального воздействия на раневой процесс.

Теоретическое обоснование и современные подходы к вакуумному лечению ран и собственно формирование направления «терапии ран отрицательным давлением» принадлежат американским ученым Michael J. Morykwas и Louis C. Argenta [35; 61]. Данный метод связывает преимущества открытого и закрытого лечения. В нашей стране стала классической монография Ю.А. Давыдова и А.Б. Ларичева «Вакуум-терапия ран и раневой процесс» (1999) [9]. Авторами обобщен многолетний опыт разносторонних экспериментальных исследований и клинических наблюдений влияния отрицательного давления на течение процессов регенерации при острых и хронических ранах различного генеза. Развитие вакуумной терапии в XXI веке определяется, прежде всего, установлением новых, ранее неизвестных механизмов влияния отрицательного давления на течение раневых процессов [19; 46]. По данным литературы, вакуум–терапия улучшает течение всех стадий раневого процесса: уменьшает локальный отек, способствует усилению местного кровообращения, сокращает уровень микробной обсемененности раны, вызывает деформацию раневого ложа и уменьшение раневой полости, снижает выраженность раневой экссудации, способствуя поддержанию влажной раневой среды, необходимой для нормального заживления раны (Рис. 1). Все эти факторы способствуют увеличению интенсивности клеточной пролиферации, усиливают синтез в ране основного вещества соединительной ткани и протеинов [8; 9; 19].

Несмотря на многолетний опыт применения вакуумной терапии в клинической практике, до настоящего времени отсутствует единая общепризнанная терминология, что косвенно свидетельствует о сохраняющихся противоречиях в представлении о сути метода [15].

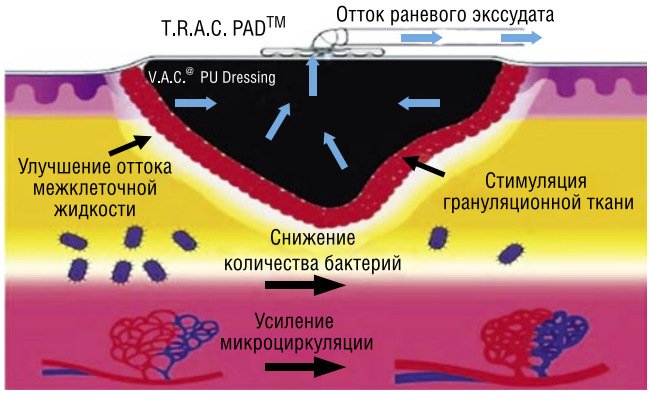

Рис. 1. Схематическое изображение вакуум-ассистированого лечения (Оболенский В. Н., 2010)

В 2008 г. Всемирной организацией по изучению заживления ран и Международной группой экспертов были сформулированы и опубликованы рекомендации по применению VAC (Vacuum-assisted closure)-терапии [46]. Высокую эффективность использования вакуум-ассистированных повязок или метода локального отрицательного давления (ЛОД), NPWT (Negative-pressure wound therapy) в лечении гнойно-септических осложнений после стернотомии отмечают многие авторы [18]. Описано сокращение сроков заживления ран и длительности госпитализации, уменьшение летальности, ускорение реабилитации пациентов и повышение их качества жизни [33; 57; 76]. Вакуум-терапия позволяет сократить длительность искусственной вентиляции легких у больных с ПМ и раньше их активизировать [42; 75]. A. Salica с соавт. показали, что использование ЛОД способствует улучшению клинического статуса пациентов с медиастинитом согласно шкале APACHE II и успешному элективному хирургическому закрытию [68]. Эффективность VAC-терапии описана при медиастините, вызванном метициллинрезистентным (MRSA) золотистым стафилококком и грибковой инфекцией рода Candida [62; 79]. Данный метод получил активное внедрение и признан одним из лучших в России. По данным А. А. Вишневского, Ю.В. Белова и др., вакуум-терапия при лечении глубокой стернальной инфекции позволяет в 2 раза сократить время до реконструктивного этапа [2; 4] и может быть использована как переходный, либо, в ряде случаев, окончательный метод лечения ИОСР [41; 44].

Обоснованность применения пролонгированной локальной антибактериальной терапии (ПЛАТ) в профилактике инфекционных раневых осложнений стернотомий доказана рандомизированными исследованиями и проведенными мета-анализами [38; 49; 63]. Длительное применение системной противомикробной терапии может привести к побочным эффектам и риску развития антибиотикорезистентности, а местное использование импрегнированных антибиотиком матриц позволяет высвобождать высокие локальные концентрации антибактериального препарата в течение длительного времени при одновременно минимальном его уровне в крови [18]. С другой стороны, G. Godbole с соавт. (2012) [50] пришли к выводу, что гентамицин-коллагеновые губки вряд ли могут уменьшать частоту развития инфекций стернальных ран у пациентов с высоким риском и полимикробными инфекциями.

В связи с растущей резистентностью микроорганизмов к антибиотикам и возникающими на этом фоне проблемами в адекватном подборе антибактериальных препаратов хорошие перспективы в качестве антимикробной терапии имеют бактериофаги. Так, у больных хроническим остеомиелитом конечностей продемонстрирована эффективность комплексного лечения, включающего хирургическую санацию очага хронической инфекции, применение антибиотиков, поливалентного пиобактериофага и озонотерапии [26; 31]. Возрастает число публи-

каций, посвященных роли бактериофагов в разрушении биопленок, в составе которых бактерии более устойчивы к воздействию защитных сил организма и антимикробным препаратам [11; 58]. Однако мы не нашли в литературе упоминаний о применении бактериофагов в сочетании с VAC-терапией ран, либо в качестве составляющего компонента в лечении ИОСР. В последующих работах будут отражены итоги нашего применения этой методики при лечении ПМ у кардиохирургических больных.

Пристальное внимание со стороны отечественных и зарубежных исследователей к данной проблеме обусловлено сложностью диагностики и лечения ИОСР. Несмотря на рост количества публикаций в нашей стране и за рубежом, ряд вопросов касательно лечения ПМ у кардиохирургических больных остается нерешенным и требует дальнейшего изучения.

Оптимальный алгоритм комплексного хирургического лечения полиморбидных кардиохирургических пациентов должен включать патогенетически обоснованные способы местного лечения ПМ в условиях контаминации стернотомной раны полирезистентной флорой и затяжного течения раневого процесса. Данная стратегия позволит снизить частоту рецидивов осложнения, летальности в ближайшем и отдалённом послеоперационном периоде, уменьшить сроки госпитализации пациентов.

Решение обозначенных проблем требует усилий многопрофильной команды, включающей кардиохирургов, пластических и гнойных хирургов, реаниматологов, микробиологов и специалистов по реабилитации.

Литература

1. Бакулев, А.Н. Профилактика и лечение тяжёлых осложнений, вызванных оперативным вмешательством / А.Н.Бакулев, Б.В.Петровский // Хирургия. – 1956. – №1. – С. 17–23.
2. Белов, Ю.В. Хирургическое лечение послеоперационного гнойного стерномедиастинита / Ю.В.Белов, Р.Н.Комаров, С.В.Чернявский и др. // Хирургия. журн. им. Н.И. Пирогова. – 2013. – №3. – С. 11–16.
3. Бокерия, Л.А. Успехи и проблемы российской кардиохирургии / Л.А.Бокерия, И.Н.Ступаков, Р.Г.Гудкова // Здравоохранение. – 2012. – № 4 – С. 24–33.
4. Вишневский, А.А. Современное многоэтапное хирургическое лечение больных хроническим послеоперационным стерномедиастинитом / А.А.Вишневский, А.А.Печетов // Практическая медицина. – 2010. – Т. 8, № 47. – С. 63–65.
5. Вишневский, А.А. Хирургия грудной стенки / А.А.Вишневский, С.С.Рудаков, Н.О.Миланов. – М.: Изд. дом «Видар», 2005. – 312 с.
6. Герке, А.А. Медиастинитыи их лечение / А.А.Герке // Труды V пленума Ученого медицинского совета МЗ РСФСР в г. Томске. – Томск, 1947. – С. 80–93.
7. Горбунов, В.А. Тактика ведения постстернотомного медиастинита у кардиохирургических пациентов / В.А.Горбунов, Р.К.Джорджикия, М.А.Мухарямов и др. // Хирургия. журн. им. Н.И. Пирогова. – 2016. – № 11. – С. 41–45.
8. Горюнов, С.В. Руководство по лечению ран методом управляемого отрицательного давления / С.В.Горюнов [и др.] – М.: изд. «Апрель», 2013. – 265 с.
9. Давыдов, Ю.А. Вакуум-терапия ран и раневой процесс / Ю.А.Давыдов, А.Б.Ларичев. – М.: Медицина, 1999. – 160 с.
10. Джанелидзе, Ю.Ю. Средостение / Ю.Ю.Джанелидзе // Собрание сочинений. – М., 1953. – Т. 3. – С. 39–41.
11. Дрюккер, В.В. Бактериофаги и их функционирование в биопленках / В.В.Дрюккер, А.С.Горшкова // Изв. Иркут. гос. у-та. Сер. Биология. Экология. – 2012. – Т. 5, № 3. – С. 8–16.
12. Иванов, А.Я. Абсцессы и флегмоны средостения (медиастиниты) / А.Я.Иванов – Л.: Медгиз. Ленингр. отд-ние, 1959. – 147 с.
13. Комаров, Б.Д. Повреждения пищевода / Б.Д.Комаров, Н.Н.Каншин, М.М.Абакумов. – М.: Медицина, 1981. – 176 с.
14. Кохан, Е.П. Варианты хирургического лечения медиастинита после кардиохирургических операций (обзор литературы)/ Е.П.Кохан, А.С.Александров // Кардиология и сердечно-сосудистая хирургия. – 2012. – № 4. – С. 97–102.
15. Ларичев, А.Б. Вакуум-терапия ран: диалектика терминологического единства и разнообразия / А.Б.Ларичев // Матер. междунар. научно-практ. конф., Вакуумная терапия ран у детей и взрослых. – Москва, 2013. – С. 35–36.
16. Митиш, В.А. Опыт хирургического лечения хронического послеоперационного остеомиелита грудины и рёбер после миниинвазивной реваскуляризации миокарда / В.А.Митиш, О.Ю.Усу-Вуйю, Ю.С.Пасхалова и др. // Раны и раневые инфекции. – 2015. – № 2. – С.46–55.
17. Насилов, И.И. Эзофаготомия и иссечение пищевода внутри груди (oesophagotomia et resectio oesophagi endo-thoracica) / И.И.Насилов // Журнал «Врач». – 1888. – Т. 9, № 25. – С. 481.
18. Оболенский, В.Н. Методы пролонгированной локальной антибактериальной терапии и локального отрицательного давления в лечении инфекционных раневых осложнений стернотомии: аналитический обзор, клинические примеры / В.Н.Оболенский, Д.В.Золотарёв // Клин. и эксперим. хир. – 2016. – № 2. – С. 71–79.
19. Оболенский, В.Н. Вакуум–терапия в лечении ран и раневой инфекции / В.Н.Оболенский, А.Ю.Семенистый, В.Г.Никитин и др. // РМЖ. –2010. – Т. 18, № 17. – С. 1064–1072.
20. Петровский, Б.В. Хирургия средостения / Б.В.Петровский. – М.:Медгиз,1960. – 252 с.
21. Пирогов, Н.И. Топографическая анатомия. Срезы замороженного трупа. Отдел 2, грудная полость / Н.И. Пирогов. – СПБ, 1852.
22. Плаксин, С.А. Варианты хирургической тактики при медиастинитах различной этиологии / С.А.Плаксин // Научно-практический вестник Центрального Черноземья: ежекварт. науч.-практ. журн. Воронеж. – 2007. – 2007. – №30. – С. 35–37.
23. Потемкин, А.В. Особенности комплексной диагностики и хирургической тактики в лечении послеоперационного стерномедиастинита / А.В.Потемкин, В.Э.Цейликман, А.И.Синицкий // Гений ортопедии. –2011. – №4. – С. 67–70.
24. Разумовский, В.И. Воспалительные процессы на шее / Проф. В. И. Разумовский // Журн. “Практ. медицина” (В. С. Эттингер), Спб. – 1902. – №4. – с. 24.
25. Розанов, Б.С. Чрездиафрагмальная медиастинотомия как путь для дренажа средостения через брюшную полость / Б.С.Розанов // Сборник трудов, посвящённый проф. А.Г.Савиных. – Томск, 1949. – С. 204–211.
26. Розберг, Е.П. Методы профилактики гнойно-септических осложнений послеоперационного периода / Е.П.Розберг, В.Ф.Зубрицкий, Ю.А.Козлов и др.// Вестник Национального медико-хирургического Центра им. Н.И. Пирогова. – 2012. – Т. 7, № 3. – С. 67–70.
27. Савиных, А.Г. Новые пути лечебного вмешательства при патологии органов средостения и диафрагмы / А.Г.Савиных // Труды V пленума Ученого медицинского совета МЗ РСФСР в г. Томске. – Томск, 1947. – С. 22-34.
28. Слесаренко, С.С. Медиастинит / С.С.Слесаренко, В.В.Агапов, В.А.Прелатов. – М.: Медпрактика-М., 2005. – 200 с.
29. Чарышкин, А.Л. Пути решения проблемы гнойно-воспалительных осложнений срединной стернотомии / А.Л.Чарышкин, А.Н.Юдин // Ульяновский медико-биологический журнал. – 2015. – №2. – С. 47–55.
30. Шведова, М.В. Хирургическое лечение послеоперационного стерномедиастинита с использованием имплантата из никелида титана: дис. … канд. мед. наук / М.В.Шведова.– Томск, 2015. – 139 с.
31. Шевалаев, Г.А. Комплексное применение антибиотико-, озоно- и фаготерапии для лечения больных хроническим остеомиелитом / Г.А.Шевалаев, И.М.Ефремов // Медицинские науки. Клиническая медицина. – 2013. – Т.2, №26. – С. 104–114.
32. Шевченко, Ю.Л. Гнойно-септическая кардиохирургия. Материалы III конгресса ассоциации хирургов им. Н.И. Пирогова. М. – 2008.
33. Akil, A. Strategies for the treatment of postoperative sternal infections / A.Akil, P.Schnorr, K.Wiebe // ZentralblChir. – 2015, Oct 22 [Article in German].
34. Antohi, N. Poststernotomy wound management by debridement and pedicle flaps reconstruction / N.Antohi, V.Stan, C.Huian et al. // Chirurgia (Bucur). – 2014. – Vol. 109(5). – P. 670–677.
35. Argenta, L.C. Vacuum assisted closure. A new method for wound control and treatment: clinical experience / L.C.Argenta, M.J.Morykwas // Ann. Plast. Surg. – 1997. – Vol. 38. – P. 563–577.
36. Ascherman, J.A. Management of sternal wounds with bilateral pectoralis major myocutaneous advancement flaps in 114 consecutively treated patients: refinements in technique and outcomes analysis / J.A.Ascherman, S.M.Patel, S.M.Malhotra et al. // Plast. Reconstr. Surg. – 2004. – Sep 1; Vol. 114, N.3 – P. 676–683.

37. Badawy, M.A. Deep sternal wound infection after coronary artery bypass: How to manage? / M.A.Badawy, F.A.Shammari, T.Aleinati et al. //Asian Cardiovasc. Thorac. Ann. – 2014. – Vol. 22, N 6. – P. 649–654.
38. Bennett-Guerrero, E. Effect of an implantable gentamicin-collagen sponge on sternal wound infections following cardiac surgery: a randomized trial / E.Bennett-Guerrero, Jr. T.B.Ferguson, M.Lin et al. // JAMA. – 2010. – Vol. 304. – P. 755-62.
39. Chang, E.I. Chest wall reconstruction for sternal dehiscence after open heart surgery / E.I.Chang, J.H.Festekjian, T.A.Miller et al. // Ann. Plast. Surg. – 2013. – Vol. 71, N 1. – P. 84–87.
40. Cohen, M. Median sternotomy wound complication: the effect of reconstruction on lung function / M.Cohen, Y.Yaniv, J.Weiss et al. // Ann. Plast. Surg. – 1997. – Vol. 39. – P. 36–43.
41. De Brabandere, K. Negative-pressure wound therapy and laparoscopic omentoplasty for deep sternal wound infections after median sternotomy / K. De Brabandere, D. Jacobs-Tulleneers-Thevissen, J. Czapla, et al. // Tex. Heart Inst. J. – 2012. – Vol. 39(3). – P. 367–371.
42. Deniz, H. Treatment outcomes of postoperative mediastinitis in cardiac surgery; negative pressure wound therapy versus cenventional treatment / H.Deniz, G.Gokaslan, Y.Arslanoglu et al. // J Cardiothorac Surg. – 2012. – Vol. 7. – P. 67. doi:10.1186/1749-8090-7-67.
43. El Oakley, R.M. Post-operative mediastinitis: classification and management / R.M.El Oakley, J.Wright //Ann. Thorac. Surg. – 1996. – Vol. 61. – P. 1036–1046.
44. Elawadi, M.A. Vacuum-assisted closure system in treatment of postoperative mediastinitis / M.A.Elawadi, F.Oueida // Asian Cardiovasc Thorac Ann. – 2013. – Vol. 21 (6). – P. 708–712.
45. Ersoz, G. Comparison and evaluation of experimental mediastinitis models: Precolonized foreign body implants and bacterial suspension inoculation seems promising / G.Ersoz, B.N.Aytacoglu, N.Sucu et al. // BMC Infect Dis. – 2006 Apr 25. – Vol. 6(1). – P. 76. doi: 10.1186/1471-2334-6-76.
46. Expert Working Group. World Union of Wound Healing Societies' Initiative. Vacuum assisted closure: recommendations for use. – A consensus document. Int Wound J. – 2008. – 10 p.
47. Fleck, T.M. Primary or delayed closure for the treatment of poststernotomy wound infections? / T.M.Fleck, R.Koller, P.Giovanoli // Ann. Plast. Surg. – 2004. – Vol. 52, N.3. – P. 310–314.
48. Franco, S. Use of steel bands in sternotomy closure: implications in high-risk cardiac surgical population / S.Franco, A.M.Herrera, M.Atehortua et al. // Interact. Cardiovasc. Thorac. Surg. – 2009. – N 8. – P. 200–205.
49. Friberg, O. Collagen-gentamicin implant for prevention of sternal wound infection; long term follow-up of effectiveness / O.Friberg, L.G.Dahlin, J.Kallman et al. // Interact Cardio Vasc Thorac Surg. – 2009. – Vol. 9. – P. 454–458.
50. Godbole, G. Use of gentamicin-collagen sponges in closure of sternal wounds in cardiothoracic surgery to reduce wound infections / G. Godbole, V. Pai, S. Kolvekar, et al. // Interact. Cardiovasc. Thorac. Surg. – 2012. – Vol. 14(4). – P. 390–394.
51. Hountis, P. The Hanuman syndrome and the greater omentum's transposition for the management of mediastinitis / M. Chountis, K. Hatziveis, et el. // Official Journal of Balkan Military Medical Committee. – 2012. – Vol. 15(4). – P. 289–142.
52. Jones, G. Management of the infected median sternotomy wound with muscle flaps / G.Jones, M.J.Jurkiewicz, J.Bostwick et al. // The Emory 20-year experience. Ann Surg. – 1997, Jun. – Vol.225, N. 6. – P. 766–776; discussion 776–778.
53. Julian, O.C. The median sternal incision in intracardiac surgery with extracorporeal circulation: a general evaluation of its use in heart surgery / O.C.Julian, M.Lopez-Belio, W.S. Dye // Surgery. – 1957. – Vol. 42. – P. 753–762.
54. Jurkiewicz, M.J. Infected median sternotomy wound. Successful treatment by muscle flaps / M.J.Jurkiewicz, J.Bostwick, T.R.Hester et al. // Ann. Surg. – 1980. – Vol. 191(6). – P. 738–743.
55. Krabatsch, T. Poststernotomy mediastinitis treated by transposition of the greater omentum / T.Krabatsch, R.Hetzer // J. Card. Surg. – 1995, Nov. – Vol. 10, N. 6. – P. 637–643.
56. Lee, A.B. Total excision of the sternum and thoracic pedicle transposition of the greater omentum; useful strategems in managing severe mediastinal infection following open heart surgery / A.B.Jr.Lee, G.Schimert, S.Shaktin et al. // Surgery. – 1976. – Vol. 80, N.4. – P. 433–436.
57. Listewnik, M.J. The Use of Vacuum-Assisted Closure in Purulent Complications and Difficult-To-Heal Wounds in Cardiac Surgery / M.J.Listewnik, P.Sielicki, K.Mokrzycki et al. // Adv Clin Exp Med. – 2015. – Vol. 24, N. 4. – 643–650. doi: 10.17219/acem/ 28111.
58. Lu, T.K. Dispersing biofilms with engineered enzymatic bacteriophage / T.K.Lu, J.J.Collins // Proc. Natl. Acad. Sci. USA. – 2007. – Vol. 104, N. 27. – P. 11197–11202.
59. Merrill, W.H. Simplified treatment of postoperative mediastinitis / W.H.Merrill, S.A.Akhter, R.K.Wolf et al. // Ann. Thorac. Surg. – 2004, Aug. –Vol. 78, N. 2. – P. 608–612; discussion 608-12.
60. Milton, H. Mediastinal surgery / H.Milton // Lancet. – 1897. – Vol. 1. – P. 872–875.
61. Morykwas, M.J. Vacuum-assisted closure: a new method for wound control and treatment: animal studies and basic foundation / M.J.Morykwas, L.C.Argenta, E.I.Shelton-Brown // Annals of Plastic Surgery. – 1997. – Vol. 38, N. 6. – P. 553–562.
62. Osada, H. Candidal mediastinitis successfully treated using vacuum-assisted closure following open-heart surgery / H.Osada, H.Nakajima, M.Morishima et al. // Interact Cardiovasc Thorac Surg. – 2012. – Vol. 14, N. 6. – P. 872–874.
63. Raja, S.G. Local application of gentamicin-containing collagen implant in the prophylaxis and treatment of surgical site infection following cardiac surgery / S.G.Raja // Int J Surg. – 2012. – Vol. 10, Suppl 1. – S10-4. doi: 10.1016/j.ijsu.2012.05.018.
64. Raman, J. Song Rigid plate fixation of the sternum / J. Raman, D. Straus, D.H. // Ann. Thorac. Surg. – 2007. – Vol. 84. – P. 1056–1058.
65. Redžek, A. Predictors for hospital readmission after cardiac surgery / A.Redžek, M.Mironicki, A.Gvozdenović et al. // J. Card. Surg. – 2015. – Vol. 30, N. 1. – P. 1–6.
66. Robicsek, F. Postoperative sternomediastinitis / F. Robicsek // Am. Surg. –2000. – Vol. 66(2). – P. 184–192. – 297.
67. Robicsek, F. Prevention of secondary hemorrhage in Hanuman syndrome (open mediastinal drainage) / F. Robicsek // J. Cardiovasc. Surg. (Torino). – 1997. – Vol. 38(6). – P. 601–603.
68. Salica, A. Negative pressure wound treatment improves Acute Physiology and Chronic Health Evaluation II score in mediastinitis allowing a successful elective pectoralis muscle flap closure: six-year experience of a single protocol / A. Salica, L. Weltert, R. Scaffa et al. // Thorac. Cardiovasc. Surg. 2014. – Vol. 148, N. 5. – P. 2397-2403. doi: 10.1016/j.jtcvs.2014.04.025.
69. Sachithanandan, A. Deep sternal wound infection requiring revision surgery: impact on mid-term survival following cardiac surgery / A.Sachithanandan, P.Nanjaiah et al. // Oxford J. Med. & Health European J. Cardio-Thoracic Surg. – 2008. – Vol. 33, N 4. – P. 673–678.
70. Sarr, M.G. Mediastinal infection after cardiac surgery / M.G.Sarr, V.L.Gott, T.R.Townsend // Ann. Thorac. Surg. – 1984. – Vol. 38, N. 4. – P. 415–423.
71. Scully, H.E. Comparison between antibiotic irrigation and mobilization of pectoral muscle flaps in treatment of deep sternal infection / H.E. Scully, J. Leclerc, R.D. Martin // Brit. J. Plast. Surg. – 1988. – Vol. 41. – P. 41-44.
72. Shumacker, H.B. Continuous antibiotic irrigation in the treatment of infection / H.B.Shumacker, Jr. I.Mandelbaum // Arch. Surg. – 1963. – Vol.86. – P. 384–387.
73. Song, D.H. Primary sternal plating in high-risk patients mediastinitis / D.H.Song, R.F.Lohman, J.D.Renucci et al. // Eur. J. Cardiothorac Surg. – 2004, Aug. – Vol. 26, N. 2. – 367–372.
74. Spindler, N. Complication management after interventions on thoracic organs: deep sternal wound infections / N.Spindler, S.Lehmann, H.U.Steinau et al. // Chirurg. – 2015. Vol. 86, N 3. – P. 228–233.
75. Steingrimsson, S. Negative-pressure wound therapy for deep sternal wound infections reduces the rate of surgical interventions for early re-infections / S.Steingrimsson, M.Gottfredsson, I.Gudmundsdottir et al. // Interact Cardiovasc Thorac Surg. – 2012. – Vol. 15, N. 3. – P. 406–410.
76. Tarzia, V. Impact of vacuum-assisted closure therapy on outcomes of sternal wound dehiscence / V.Tarzia, M.Carrozzini, G.Bortolussi et al. // Interact Cardiovasc Thorac Surg. – 2014. – Vol. 19, N. 1. – P. 70–75. doi: 10.1093/icvts/ivu101.
77. Vos, R.J. Primary closure using Redon drains for the treatment of post-sternotomy mediastinitis / R.J.Vos, B.P.Van Putte, U.Sonker et al.// Interact. Cardiovasc. Thorac. Surg. – 2014. – Vol. 18, N.1. – P. 33–37. doi: 10.1093/icvts/ivt385.
78. Wettstein, R. Radical sternectomy and primary musculocutaneous flap reconstruction to control sternal osteitis / R.Wettstein, D.Erni, P.Berdat et al. // J. Thorac. Cardiovasc. Surg. – 2002, Jun. – Vol. 123, N. 6. – P. 1185–1190.
79. Yamauchi, A. Vacuum-assisted closure in a patient with methicillin-resistant Staphylococcus aureus (MRSA) mediastinitis after thoracic aortic surgery / A.Yamauchi, M.Hashimoto // KyobuGeka. – 2013. – Vol. 66, N. 6. – P. 464–468 [Article in Japanese].

КОНТАКТНАЯ ИНФОРМАЦИЯ

e-mail: slava_potapdoc@mail.ru

ЭВОЛЮЦИЯ ТЕХНОЛОГИЙ ЗАЩИТЫ МИОКАРДА ПРИ КАРДИОХИРУРГИЧЕСКИХ ВМЕШАТЕЛЬСТВАХ

Киряев А.А., Рафаели Т.Р.
Научно-практический центр интервенционной кардиоангиологии, Москва

УДК: 616.127-089:004.9 «71»

EVOLUTION OF MYOCARDIAL PROTECTION TECHNOLOGIES FOR CARDIAC-SURGICAL INTERVENTIONS

Kiryaev A.A., Rafaeli T.R.

«Кардиоплегия – это стратегия «покупки» биологического времени фармакологическими средствами».
Geoffrey P. Dobson

Недостаточная защита миокарда во время длительных периодов ишемии миокарда с последующей реперфузией остается серьезной проблемой в кардиохирургии. В современной медицинской литературе существует огромное количество публикаций на тему кардиоплегии, авторы которых пытаются найти лучший способ для остановки сердца и защиты миокарда. Обсуждаются составы кардиоплегического раствора (кровяной против кристаллоидного, с различными субстратами); способы введения – антеградный, ретроградный или оба в сочетании; температура кардиоплегии (холодовая, тепловая, прохладная); временные интервалы между повторными введениями. Различные комбинации этих факторов затрудняют процесс сравнения результатов исследований [17; 37]. При этом существуют лишь немногие публикации, посвященные сравнительному анализу эффективности различных методик кардиоплегии, особенно на сопоставимом контингенте пациентов [33].

Отдавая должное другим методам защиты миокарда, таким как фармакологическое прекондиционирование; системная и/или локальная гипотермия; индуцированная фибрилляция желудочков; постоянная коронарная перфузия и др., в данном обзоре внимание будет сосредоточено, в первую очередь, на опыте применения кровяной кардиоплегии и Кустодиола® при операциях прямой реваскуляризации миокарда. Подобный выбор обусловлен тем, что обе эти методики выдержали «проверку временем» и на текущий момент являются наиболее распространенными.

Первые полвека исследования были сосредоточены, в основном, на разнообразных попытках остановки сердца, а впоследствии – на защите миокарда, и, после первоначальных неудач, привели к появлению методов, которые применяются и поныне.

Термин кардиоплегия (*cardio* – сердце, *plegia* – паралич) был впервые введен в 1957 году Lam [57], однако сам метод имеет более глубокие корни: британский физиолог Сидней Рингер (S. Ringer) на основании экспериментов, проведенных на изолированных сердцах лягушек, сообщил в 1883 г., что хлорид калия является мощным агентом, вызывающим остановку сердца. Это открытие было сделано случайно, как и многие другие в медицине: в лаборатории Рингера был неисправен дистиллятор, и лаборант приготовил часть растворов для перфузии сердца на водопроводной воде и обнаружил, что сердца, перфузируемые растворами, приготовленными на водопроводной воде, сокращались ритмичнее, энергичнее и дольше (в течение нескольких часов). После выявления различий между водопроводной водой (высокое содержание солей кальция и магния) и дистиллированной водой Ringer повторил эксперименты с использованием дистиллированной воды, и сердце быстро истощалось. Ringer и его команда также обнаружили важность калия в процессе «замирания» сердца в диастолу и кальция в «стимулировании» сердца в систолу. В дальнейшем, другие исследователи продолжили и расширили круг поисков влияния различных ионов на активность и метаболизм миокарда. Для поддержания сокращений надо было добавить Ca^{2+} и другие соли в перфузат.

В ходе работ, продолжавшихся несколько десятилетий, H. Hering сообщил о связи между высоким уровнем калия в сыворотке крови и «фибрилляторными» сокращениями, которые приводили к остановке сердца [47].

Когда начали выполнять операции на открытом сердце, после появления первых аппаратов искусственного кровообращения (ИК), частично непредвиденная проблема состояла в том, что разгруженное сердце в условиях ИК продолжало сокращаться и его необходимо было остановить для обеспечения условий анатомической реконструкции [61].

В 1955 году, Lam с соавт. в США применили внутрижелудочковое введение хлористого калия (667 мЭкв/л), чтобы вызвать остановку сердца у собак в условиях гипотермии без искусственного кровообращения [57]. Группа Lam впоследствии отказалась от применения KCl из-за рефрактерной фибрилляции желудочков и повреждения миокарда при реперфузии и реанимации [34; 58; 67]. Lam с соавт. пробовали также вводить ацетилхолин (10 мг/кг массы тела) для остановки сердца, но частота фибрилляции желудочков при восстановлении сердечной деятельности оказалась выше, чем при введении KCl [79].

Было также отмечено, что потребление O2 было ниже при калиевой остановке сердца, чем при остановке его ацетилхолином, подразумевая, что KCl обеспечивал более

полную остановку. В 1955 году Melrose с соавт., после переписки с группой Lam, предположили, что наиболее вероятный источник аритмии в модели Lam это ион хлора из хлористого калия. Чтобы избежать негативных эффектов, вызываемых хлором, Лондонская команда Melrose провела исследования, связанные с кардиоплегической остановкой сердца цитратом калия в эксперименте на собаке во время ИК. Методика Melrose, состояла в том, что 2 мл 25% раствора трицитрата калия добавляли к 18 мл теплой оксигенированной цельной крови в шприце (в соотношении кровь/калий 9:1), и эту смесь инъецировали прямо в корень аорты собак в условиях системной гипотермии (25 °С) [41; 59].

Сердце останавливалось уже через несколько секунд и оставалось в состоянии электрического покоя в течение 30 мин., после чего восстанавливалась его хорошая функция.

Неизвестно, почему Melrose или Lam не было сделано никаких упоминаний о возможном механизме остановки сердца цитратом или хлоридом калия, учитывая, что К+-индуцированная деполяризация мембраны была уже продемонстрирована L.A. Woodbury с соавт. в 1950 году и M.H. Draper, 1951 – с помощью микроэлектродов в одном кардиомиоците [32; 85]; A.S. Burgen – в изолированнном предсердии [22]; R. Niedergerke и S. Weidman– в целом сердце [62; 80]. Однако, между исследователями, изучавшими проблемы и методы кардиоплегии, и электрофизиологами было мало взаимодействия [49].

По-видимому, Melrose с соавт. были первыми, кто три года спустя применили высококонцентрированный цитрат калия для обратимой остановки сердца не только в эксперименте, но и в клинической практике при операциях на открытом сердце. Gerbode и Melrose стали применять цитрат калия для кардиоплегии у человека [41].

Melrose одним из первых (1953) был предложен метод калиевой асистолии, заключающийся во введении непосредственно в коронарные артерии 2,5% раствора цитрата калия [3]. Для этого восходящую аорту пережимали, и проксимальнее зажима пунктировали короткой толстой иглой, соединенной со шприцем емкостью 50 мл, содержащем кровь и цитрат калия – 2,5%. Эту смесь энергично инъецировали в аорту до остановки сердечных сокращений. Обычно расходовали только часть раствора. Однако, у взрослых пациентов или при недостаточности аортального клапана требовалось большее количество смеси. Восстановление сердечной деятельности достигалось снятием зажима с аорты и возобновлением коронарной перфузии. При этом важным считали исключить попадание цитрата калия в системное русло, для чего первые порции крови из правого предсердия – 100–150 мл, отсасывали в отдельный резервуар [60].

К сожалению, несмотря на ранний клинический успех, кардиохирурги перестали применять «технику Melrose» в конце 1950-х годов, в связи с предположением, что именно с ней связаны рефрактерная фибрилляция желудочков, дисфункция миокарда и даже смерть кардиомиоцитов [12; 15; 46; 64; 75; 76; 79; 84].

Так, в 1962 году, W.L. Weirich писал: «От использования техники Melrose – элективной остановки сердца одной инъекцией 2,5% калия цитрата и оксигенированной крови – отказались практически все врачи, которые выполняют внутрисердечные операции» [81].

D. Cooley ввел в медицинский лексикон специальный термин – «каменное сердце» – в качестве причины необратимого повреждения миокарда, связанного с техникой Melrose [26].

Главное, что хотя «техника Melrose» так и не достигла эффективности, Melrose, Lam и их коллеги внесли огромный вклад в развитие ранней кардиохирургии, поскольку они продемонстрировали возможность реализации хирургической кардиоплегии, как стратегии «покупки» биологического времени фармакологическими средствами. Очевидно, технику Melrose можно считать прямым прототипом всех последующих вариантов кровяной кардиоплегии.

Так или иначе, на ближайшие два десятка лет, калиевая кардиоплегия была положена кардиохирургами на «клиническую полку» из-за плохих исходов и была заменена другими методами защиты от ишемического повреждения: гипотермической или нормотермичекой ишемической остановкой сердца, вызванной окклюзией аорты; временной (интермиттирующей) окклюзией аорты; прямой перфузией коронарных артерий; локальной гипотермией сердца. Следует признать, что все эти альтернативы были не лучше, чем «техника Melrose».

Еще одним «открытием» в ходе развития кардиохирургии стало то, что хирургические нужды находятся в противоречии с потребностями миокарда. Хирургу необходимы быстрая индукция кардиоплегии, остановка сердца с блокированием его электромеханической активности и поддержанием в расслабленном состоянии для возможности мобилизации и тракций, желательно бескровное операционное поле, время, достаточное для адекватной коррекции сердечной патологии, и последующее быстрое восстановление сердечной деятельности. Требования миокарда, с другой стороны, сводятся к тому, чтобы клеточные механизмы не пострадали, быстро нормализовался обмен веществ после возобновления коронарного кровотока и восстановилась насосная функция сердца.

Проблема защиты миокарда требовала свежих идей, инноваций. В результате, ученые и хирурги начали сотрудничать, и в конце 1960-х – начале 1970-х годов, вторая волна клинического интереса к применению калия в кардиоплегии появилась в Германии (B. Hoelscher, 1967; U. Kirsch с соавт., 1972; H.J. Bretschneider с соавт., 1975), в Великобритании (D.J. Hearse, 1974, 1981), в США (W.A. Gay, 1973; J.W. Kirklin с соавт., 1979; G.D. Buckberg, 1993; A.R. Cordell, 1995) и, в том числе в России (В.И. Бураковский, 1963; Ю.Л. Шевченко, 1993, 1995) [10; 20; 21; 27; 40; 44; 45; 48; 54; 55].

Были разработаны и внедрены в клиническую практику многочисленные схемы применения кардиоплегических растворов, варьирующие в зависимости от: способов доставки к миокарду (антеградно, ретроградно или в комбинации); режимов инфузии и температуры – Lichtenstein

(непрерывная тепловая); Calafiore (интермиттирующая тепловая); Buckberg (интермиттирующая фармакохолодовая); концентрации ионов калия (от 15 до 40 ммоль/л); наличием фармакологических добавок. Вне зависимости от перечисленных факторов, все эти варианты возможно свести к единой концепции, заложенной Мелроузом: кровяная кардиоплегия – это перфузат, т.е. дилюированная кровь с заблокированными механизмами свертываемости, смешанный с калием и доставленный в коронарное русло.

Сегодня деполяризующие растворы калия считаются стандартом кардиоплегии в кардиохирургии. Высококалиевые растворы являются основой как кристаллоидной, так и, особенно, кровяной кардиоплегии. В настоящее время, большинство кардиоплегических растворов содержат K^+ в концентрации более 15 ммоль/л, что позволяет деполяризовать мембрану кардиомиоцита с уровня примерно –85 mV (~5 ммоль K^+) до уровня –50 mV [31].

Параллельно, шла разработка растворов, предназначенных, в первую очередь, для защиты от ишемии миокарда – при длительных кардиохирургических вмешательствах, а также сердца и других донорских органов – перед их трансплантацией. Коллективные результаты этих исследований были впечатляющими и легли в основу сегодняшней кардиоплегии и органосохраняющих растворов для трасплантологии [25; 27; 78].

В итоге, был создан НТК-раствор (от аббревиатуры Histidine, Tryptofan, Ketoglutarate), или раствор Bretschneider, получивший коммерческое название Кустодиол®. Помимо относительно высокого содержания калия (9 ммоль/л) и весьма низкой концентрации ионов натрия и кальция, особенности Кустодиола основаны на буферном эффекте гистидина, который повышает эффективность анаэробного гликолиза; в свою очередь, триптофан стабилизирует клеточные мембраны; кетоглютарат выступает в качестве посредника в цикле Кребса, а маннитол уменьшает клеточный отек и нейтрализует свободные радикалы [69].

Согласно современным классификациям Кустодиол позиционируется как «внутриклеточный», в отличие от большинства гиперкалиевых кардиоплегических растворов. При выполнении технически сложных кардиохирургических операций, возможность однократного введения, обеспечивающая длительную (до 3-х часов) защиту миокарда, делает этот раствор привлекательным [1; 3].

Следует отметить, что Кустодиол – не единственный раствор, предназначенный для консервации, но, в целом, является наиболее популярным и коммерчески успешным кристаллоидным раствором внутриклеточного механизма действия. Любопытно, что он гораздо более широко распространен в «Старом Свете», чем в Америке и Азии [33], более того, в США Кустодиол фактически не разрешен к клиническому применению [17].

Сравнение эффективности Кустодиола и кровяной кардиоплегии

Эффективность защиты миокарда оценивают клинически после операции при помощи ряда косвенных факторов, таких как: уровни тропонинов I/T или МВ-фракции креатинфосфокиназы (КФК-МВ); ишемия или инфаркт миокарда на ЭКГ; инсульт; мерцательная аритмия; признаки миокардиальной дисфункции на ЭхоКГ; синдром низкого сердечного выброса; уровень требуемой инотропной поддержки; необходимость применения внутриаортальной баллонной контрпульсации или экстракорпоральной мембранной оксигенации, а также время искусственной вентиляции легких (до экстубации) и продолжительность пребывания в отделении интенсивной терапии [16; 19; 35; 42; 50; 51].

На эти косвенные факторы оказывают влияние хирургическая техника, анестезиологическое обеспечение, методы интенсивной терапии, и, в случае сложных кардиопатий, изменение параметров физиологии в результате хирургического лечения. Невозможно точно определить роль каждой из этих причин. Поэтому защита миокарда – это концепция без четких и конкретных клинических критериев. В экспериментальных работах по изучению эффективности кардиоплегии часто применяют затратные по времени, инвазивные и дорогостоящие подходы, такие как постоянный мониторинг интрамиокардиального pH, оценка продукции миокардом лактата, или биопсия миокарда для определения АТФ, которые малоприменимы в обычной клинической практике [24; 29; 60].

Кровяную кардиоплегию считают стандартом эффективной защиты миокарда. Тем не менее, определенной ее негативной стороной является необходимость повторных инфузий каждые 20–30 мин., на время которых хирургическое вмешательство приостанавливается. Напротив, Кустодиол привлекателен тем, что его можно вводить в виде однократной дозы объемом 2–3 литра, которая обеспечивает защиту миокарда на срок до 2–3 часов, что позволяет выполнять сложные кардиохирургические процедуры без перерыва на повторные введения. Несмотря на широкое применение обеих методик, существует мало исследований, сравнивающих эффективность Кустодиола с другими видами кардиоплегии (кровяной или внеклеточной кристаллоидной).

J. Kresh с соавт. [56] отметили, что белковые буферы, такие как гистидин, могут быть эффективнее бикарбоната при стабилизации внутриклеточного pH и обеспечении восстановления после ишемического периода биохимических и механических параметров миокарда.

Del Nido с соавт. [28] было также показано, что значительная буферная емкость кристаллоидных растворов делает их более эффективными в сохранении запасов аденозинтрифосфата в миокарде и улучшении сократительной функции и минимизация некроза миокарда.

M. Hachida с соавт. [43] показали, что поддержание анаэробного гликолиза во время ишемии при помощи НТК приводит в результате к длительному сохранению энергетической и сократительной функции сердца.

K. Takeuchi с соавт. [74] также показали, что применение гистидин-содержащих кардиоплегических растворов способствовало анаэробному гликолизу и улучшало вос-

становление высокоэнергетических фосфатов и сократительной функции гипертрофированного миокарда.

НТК-растворы способны сохранять не только миокард, но еще и эндотелий коронарных артерий. Y. Saitoh [65] в экспериментальных исследованиях на сердцах крыс обнаружил, что НТК-растворы защищают коронарные сосуды, что улучшает функциональное восстановление сердца.

J. Sakata с соавт. [66] использовали раствор НТК при операциях на клапанах сердца и нашли, что спонтанное восстановление сердечной деятельности было чаще, а потребность в инотропных препаратах была меньше, по сравнению с применением холодовой кровяной кардиоплегии.

T. Fannelop с соавт. [36] в экспериментальном исследовании установлено, что холодовая кровяная кардиоплегия обеспечивает лучшую защиту миокарда и сохранения функции левого желудочка, чем Кустодиол в первые часы после снятия зажима.

B. Braathen с соавт. [18] в рандомизированном исследовании измеряли маркеры повреждения миокарда и показали, что в плановой хирургии Кустодиол защищает миокард одинаково хорошо по сравнению с повторяющимися антеградными инфузиями холодовой кровяной кардиоплегии.

Одной из наиболее подробных, объективных и часто цитируемых современных публикаций, посвященных данной проблеме, является мета-анализ, проведенный J.J.B. Edelman с соавт. [33] и включивший результаты четырнадцати исследований.

Первичная анализируемая конечная точка – летальность. В девяти из этих четырнадцати исследований сообщалось о смертности [38; 43; 53; 69; 77]. В целом, риск летальности среди 925 пациентов, у которых проводили кардиоплегию Кустодиолом (2,70%), оказался сопоставимым с таковым среди 911 пациентов, у которых защита миокарда осуществлялась методами кровяной или кристаллоидной кардиоплегии (2,63%); при этом не было значимой гетерогенности по показателю летальности между отдельными исследованиями. После стратификации по виду хирургических вмешательств не осталось никакой разницы в смертности.

Вторичные конечные точки. В пяти исследованиях проанализирована частота периоперационного инфаркта миокарда [23; 30; 53; 77; 83]. Частота инфаркта миокарда среди 677 пациентов в группе кардиоплегии Кустодиолом (2,81%) несколько превышала данный показатель в группе из 677 пациентов с «традиционной» кардиоплегией (1,62%), хотя и не достигала уровня статистической значимости (P = 0,15). Гетерогенности между отдельными исследованиями не было (I 2 = 0%, P = 0,53).

В пяти исследованиях приведены сравнительные данные об уровнях КФК-МВ и Тропонина-I [13; 14; 18; 30; 53]. Несмотря на то, что в этих исследованиях отмечена тенденция к сокращению продолжительности времени пережатия аорты в группе Кустодиола по сравнению с обычной кардиоплегией (средневзвешенное значение: Кустодиол – 63 мин., обычная кардиоплегия – 55 мин., P = 0,11), средние показатели КФК-МВ и Тропонина-I не отличалась между группами (P = 0,32 и P = 0,75, соответственно).

Семь исследований [14; 18; 23; 30; 70; 81; 83] суммируют данные о потребности в инотропной поддержке или о синдроме низкого сердечного выброса в ближайшем послеоперационном периоде, они включают в общей сложности 1408 пациентов. Частота инотропной поддержки / (синдрома низкого сердечного выброса) не отличалась между группами (Кустодиол 15,0% по сравнению с обычной кардиоплегией 12,7%, P = 0,20). Только в одном исследовании приводятся данные о значительно более низком уровне инотропной поддержки в группе Кустодиола [23].

Три исследования [30; 38; 77] сообщили об использовании механической поддержки, без существенного различия в частоте применения и клинических исходах между группами. К сожалению, по данным показателям гетерогенность исследований (I2 = 64%, гетерогенность p = 0,01) существенно ограничивает интерпретацию результатов.

При анализе частоты послеоперационных нарушений ритма отмечена тенденция к увеличению частоты фибрилляции желудочков после снятия зажима с аорты в группе Кустодиола, которая, тем не менее, не достигала уровня статистической значимости.

Другим, достаточно обстоятельным исследованием, основанным как на обзоре литературы по проблеме, так и на анализе собственного материала, является публикация D. Boros [17]. Примечательно, что обзор только частично включил материал, обобщенный J.J.B. Edelman, и, таким образом, представляет самостоятельную ценность. Ниже приведены в конспективной форме основные положения и результаты сравнения Кустодиола с другими методами кардиоплегии.

M. Gaudino с соавт. [81] провели проспективное рандомизированное исследование; включены 60 пациентов (Кустодиол – 31, теплая кровяная кардиоплегия – 29). Выявлено статистически значимое снижение фракции выброса правого желудочка, и отрицательные изменения показателей конечного диастолического объема в группе Кустодиола, по сравнению с группой теплой кровяной кардиоплегии, особенно у пациентов с исходно (до операции) сниженными показателями функции правого желудочка.

Ретроспективное исследование B. Braathen с соавт. [19], в котором сравнивали Кустодиол с прохладной (280) кровяной кардиоплегией. Общее число пациентов в исследовании составило 1900, но при этом кардиоплегию Кустодиолом проводили только у 126 пациентов, а кровяную кардиоплегию – у 1774 пациентов. Для сравнительного анализа сформированы 71 пара (71 пациент из группы кровяной кардиоплегии и 71 пациент из группы Кустодиола). Проведено сравнение по следующим конечным точкам – летальность в течение 30 дней, случаи возврата пациентов в операционную, инфаркт миокарда, инсульт, случаи использования после операции внутри аортальной баллонной контрпульсации, случаи послеоперационной по-

чечной недостаточности, пролонгированная искусственная вентиляция легких, повторная госпитализация в сроки до 30 суток. В результате сравнительного анализа статистически значимых различий по этим конечным точкам выявлено не было.

Проспективное рандомизированное исследование A. Jeppsson с соавт. [52], в котором сравнивали Кустодиол (однократное антеградное введение раствора) с кровяной кардиоплегией (повторные антеградные введения) при плановых операциях на митральном клапане. В исследование включены 76 пациентов. Кардиоплегию Кустодиолом проводили у 38 пациентов и кровяную кардиоплегию, тоже у 38 пациентов. Сравнивали уровни Тропонина-Т и КФК-МВ в двух группах пациентов – до операции (исходный уровень), спустя 7 часов после операции, через 1 день, через 2 дня и через 3 дня после операции. В результате исследования не было выявлено различий между группами по уровням КФК-МВ и Тропонина-Т, но было отмечено статистически значимое более частое возникновение спонтанной фибрилляции желудочков после снятия зажима с аорты в группе Кустодиола.

Ретроспективное исследование G. Scrascia с соавт. [70], сравнивающее Кустодиол с многократными введениями холодовой кровяной кардиоплегии во время плановых и экстренных операций на грудной аорте. Общее число пациентов в исследовании – 112, из них Кустодиол применяли в 54 случаях, а холодовую кровяную кардиоплегию – в 58 случаях. Первичные конечные точки в этом исследовании были концентрация Тропонина-I и частота развития синдрома низкого сердечного выброса после операции. Вторичными конечными точками считали клинические исходы. Результаты данного исследования показали, что в тех случаях, когда время пережатия аорты превышало 160 минут, уровни Тропонина-I были выше у пациентов группы холодовой кровяной кардиоплегии, по сравнению с группой Кустодиола. По остальным параметрам существенной разницы между группами не было.

Многоцентровое рандомизированное исследование T.L. Demmy с соавт. [30], целью которого было сравнение двух кардиоплегических растворов – Плегисола и Кустодиола, у пациентов, которым выполняли АКШ, при этом пациенты были разделены еще на тех, у которых фракция выброса была 40% и более, и тех, у которых фракция выброса была исходно снижена до уровня 20–39%. Группа пациентов, которым кардиоплегию проводили Плегисолом состояла из 68 человек, и столько же пациентов было в группе Кустодиола, всего – 136 пациентов. В данном исследовании первичной конечной точкой считали уровень Тропонина-I через 6 часов, после снятия зажима с аорты. В качестве вторичной точки авторы приняли уровни КФК-МВ через 6 часов, 12 часов, 24 часа и 48 часов после снятия зажима с аорты. Было показано, что уровень Тропонина-I через 6 часов после снятия зажима с аорты был выше у пациентов в группе Кустодиола.

Ретроспективный обзор данных C. Savini с соавт. [67], анализ ранних результатов применения Кустодиола при минимально инвазивных операциях на митральном клапане, всего 8 случаев. Авторы оценивали уровни КФК и КФК-МВ, а также изменения на ЭКГ – до операции, и через 1 час, 6 часов, через 1 день, 2 дня, 7 дней после операции. В этом исследовании не было интраоперационных смертей и больших послеоперационных осложнений. Также не было отмечено значимых изменений кардиальных ферментов и ЭКГ. Только у 2-х пациентов из восьми потребовалась дефибрилляция, в то время как у шести пациентов отмечено спонтанное восстановление сердечного ритма.

Проспективное рандомизирое исследование G. Careaga с соавт. [23], в котором сравнивали Кустодиол с обычной кристаллоидной кардиоплегией во время плановых кардиохирургических операций. 30 пациентов были разделены на 2 группы (у 15 пациентов в качестве кардиоплегии применяли Кустодиол, у других 15 пациентов – обычный кристаллоидный раствор). Не было отмечено разницы между двумя группами в частоте развития аритмий в реперфузионном периоде. В послеоперационном периоде пациенты в группе Кустодиола имели меньшую потребность в инотропной поддержке и меньше времени проводили в реанимации.

Проспективное рандомизированное исследование U. Sunderdiek с соавт. [73], в котором сравнивают Кустодиол с повторными периодами пережатия аорты во время операций АКШ. У 51 пациента во время операций применяли Кустодиол, а у 52 – повторные периоды пережатия аорты. В ходе исследования оценивали уровни КФК, КФК-МВ, Тропонин-I, а также изменения на ЭКГ. В группе Кустодиола среднее время пережатия аорты составило 117 мин. против 107 мин. в группе сравнения. При этом если время пережатия аорты превышало 40 мин., то у пациентов в группе повторного пережатия аорты уровни кардиальных ферментов и Тропонина были выше.

Ретроспективное исследование J. Sakata с соавт. [66], сравнивающее Кустодиол с холодовой кровяной кардиоплегией (150 С, 1:1) при операциях протезирования митрального клапана. У 20 пациентов применяли Кустодиол, у 26 – холодовую кровяную кардиоплегию (всего 46 пациентов). Авторы оценивали дозы инотропной поддержки, изменения показателей сердечного индекса до и после операции, уровни КФК в первый и второй дни после операции, частоту спонтанных восстановлений сердечного ритма после снятия зажима с аорты, частоту применения временной стимуляции. Средние уровни КФК, в 1-й и 2-й дни после операции были выше в группе Кустодиола. Спонтанная дефибрилляция чаще отмечалась в группе Кустодиола. Временная стимуляция реже применялась в группе Кустодиола. Изменения сердечного индекса были статистически незначимыми, и не было различий в дозах инотропной поддержки.

Заслуживает отдельного внимания применение т.н. «малообъемной» кардиоплегии Кустодолом. Следует отметить, что подобный вариант защиты миокарда имеет историю, сопоставимую по времени с применением Кустодиола, как такового [8]. Тем не менее, сообщения, посвященные дробному введению Кустодиола уменьшенными дозиров-

ками, до настоящего времени весьма немногочисленны. Основой метода является концепция «избыточности» возможностей Кустодиола при кардиохирургических вмешательствах, не сопровождающихся необходимостью длительного пережатия аорты или при операциях, предполагающихся кратковременными, но с вероятностью пролонгации. Так, представляет интерес проспективное рандомизированное исследование, в котором авторы (A. Arslan с соавт.) сравнивали малообъемные инфузии Кустодиола с холодовой кристаллоидной кардиоплегией, при выполнении АКШ [13]. Всего в исследовании было 42 пациента, из которых у 21 кардиоплегию проводили Кустодиолом, и еще у 21 – холодным кристаллоидным раствором. Авторы оценивали эффективность защиты миокарда с помощью уровней ишемических маркеров в плазме крови (Тропонин-I, КФК, КФК-МВ, лактат, малоновый диальдегид). Статистически значимой разницы между группами выявлено не было.

Таким образом, доказательств, подтверждающих превосходство кровяной кардиоплегии по сравнению с Кустодиолом в ходе многих исследований получено не было, так же как не было продемонстрировано и обратное. Выводом мета-анализов послужило заключение о необходимости проведения дальнейших больших рандомизированных исследований.

Литература

1. Бокерия, Л.А. Защита миокарда при операциях аортокоронарного шунтирования / Л.А. Бокерия, Э.Д. Нисневич, А.В. Лушкин и др. // Грудная и серд.-сосуд. хир. – 2000. – № 4. – С. 29–31.
2. Бокерия, Л.А. Сравнительная характеристика эффективности защиты миокарда при операциях аортокоронарного шунтирования // Грудная и серд.-сосуд. хир. – 2007. – № 3. – С. 19–22.
3. Искусственное кровообращение в хирургии сердца и магистральных сосудов / под ред. действ. чл. АМН СССР проф. П.А. Куприянова. – Л.: Медгиз, 1962. – 304 с.
4. Кецкало, М.В. Интраоперационная защита миокарда с помощью тепловой кардиоплегии на основе аутокрови при операциях прямой реваскуляризации миокарда в условиях искусственного кровообращения // ВМЖ. – 2004. – Т. 325, № 7. – С. 40–41.
5. Малашенков, А.И. Сравнительная оценка защиты миокарда при операциях с искусственным кровообращением: Автореф. дис. … д-ра мед. наук. – М., 1982. – 47 с.
6. Немытин, Ю.В. Возможности кровяной фармакохолодовой кардиоплегии при длительных сроках пережатия аорты // ВМЖ. – 2003. – Т. 324, № 3. – С. 70.
7. Немытин, Ю.В. Интраоперационная защита миокарда с помощью кровяной фармакохолодовой кардиоплегии при аортокоронарном шунтировании // ВМЖ. – 2003. – Т. 324, № 4. – С. 59–60.
8. Чичерина, Н.И. Защита миокарда при выполнении коронарного шунтирования с использованием модифицированной методики кардиоплегии раствором Кустодиол / Н.И. Чичерина, И.Н. Чичерин, А.С. Редикульцев, В.Р. Пинегин // Медицинский альманах. – 2013. – № 4 (28). – С. 42–45.
9. Шаталов, А.Е. Кардиоплегия на основе крови. Современное состояние и перспективы развития // Вестник хирургии им. И.И. Грекова. – 2004. -№ 5. – С. 128-131.
10. Шевченко, Ю.Л. Защита миокарда при операциях на сердце. Л.: 1993. – 183 с.
11. Шевченко, Ю.Л. Применение интермиттирующей тепловой кровяной калиевой кардиоплегии у больных с ишемической болезнью сердца / Ю.Л. Шевченко, И.А. Борисов, Ю.И. Гороховатский и др. // Тез. докл. 7-го Всерос. съезда серд.-сосуд. хирургов. – М., НЦ ССХ им. А.Н. Бакулева, 2001. – С. 178.
12. Allen, P., and Lillehei, C.W. (1957). Use of induced cardiac arrest in open heart surgery; results in seventy patients. Minn. Med. 40, 672–676.
13. Arslan, A., Sezgin, A., Gultekin, B., et al. Low-dose histidine-tryptophan-ketoglutarate solution for myocardial protection. Transplant Proc 2005; 37: 3219-22.
14. Beyersdorf F., Krause E., Sarai K., et al. Clinical evaluation of hypothermic ventricular fibrillation, multi-dose blood cardioplegia, and single-dose Bretschneider cardioplegia in coronary surgery. Thorac Cardiovasc Surg 1990; 38: 20-9.
15. Bjork, V.O., and Fors, B. (1961). Induced cardiac arrest. J. Thorac. Cardiovasc. Surg. 41, 387–394.
16. Bootie, T., Vida, V., Padalino, M., Gerosa, G., Stellin, G. Early and long-term prognostic value of Troponin-I after cardiac surgery in newborns and children. Eur J Cardiothorac Surg. 2006; 30: 250–255.
17. Boros, D. Custodiol versus blood cardioplegia: comparison of myocardial protection in adult cardiac cases / The University of Arizona Library. http://hdl.handle.net/10150/311-551.
18. Braathen, B., Jeppsson, A., Scherstén, H., et al. One single dose of histidine-tryptophan-ketoglutarate solution gives equally good myocardial protection in elective mitral valve surgery as repetitive cold blood cardioplegia: a prospective randomized study. J Thorac Cardiovasc Surg 2011; 141: 995-1001.
19. Braathen, B., Tønnessen, T. Cold blood cardioplegia reduces the increase in cardiac enzyme levels compared with cold crystalloid cardioplegia in patients undergoing aortic valve replacement for isolated aortic stenosis. J Thorac Cardiovasc Surg. 2010; 139: 874–880.
20. Bretschneider, H.J., Huubner, G., and Knoll, D. Myocardial resistance and tolerance to ischemia: physiological and biochemical basis. J. Cardiovasc. Surg. 1975. 16, 241–260.
21. Buckberg, G.D. (1993). Myocardial protection: an overview. Semin. Thorac. Cardiovasc. Surg. 5, 98–106.
22. Burgen, AS.V., and Terroux, K.G. (1953). The membrane resting and action potentials of the cat auricle. J. Physiol. 119, 139–152.
23. Careaga, G., Salazar, D., Téllez, S., et al. Clinical impact of histidine-ketoglutarate-tryptophan (HTK) cardioplegic solution on the perioperative period in open heart surgery patients. Arch Med Res 2001; 32:2 96-9.
24. Carrier, M., Tourigny, A., Thoribé, N., Montpetit, M., Khalil, A., Solymoss, B.C., Pelletier, L.C. Effects of cold and warm blood cardioplegia assessed by myocardial pH and release of metabolic markers. Ann Thorac Surg. 1994; 58: 764–767.
25. Chambers, D.J., and Hearse, D.J. (2001). "Cardioplegia and Surgical Ischaemia," in Heart Physiology and Pathophysiology, eds N. Sperelakis, Y. Kurachi, A. Terzic, and M. V. Cohen (San Diego, CA: Academic Press), 887–926. doi: 10.1016/B978-012656975-9/50053-5.
26. Cooley, D.A., Reul, G.JJ., and Wukasch, D.C. (1975). Ischemic myocardial contracture ("stone heart"). A complication of cardiac surgery. Isr. J. Med. Sci. 11, 203–210.
27. Cordell, A.R. (1995). Milestones in the development of cardioplegia. Ann. Thorac. Surg. 60, 793–796. doi: 10.1016/0003-4975(95)00570-B.
28. Del Nido, P., Wilson, G., Mickle, D., Bush, B., Rebeyka, I., Klement P., et al. . The role of cardioplegic solution buffering in myocardial protection. A biochemical and histopathological assessment, J Thorac Cardiovasc Surg, 1985, Vol. 89 (pg. 689-99).
29. Del Nido, P.J., Mickle, D.A., Wilson, G.J., Benson, L.N., Weisel, R.D., Coles, J.G., Trusler, G.A., Williams, W.G. Inadequate myocardial protection with cold cardioplegic arrest during repair of tetralogy of Fallot. J Thorac Cardiovasc Surg. 1988; 95: 223–229.
30. Demmy, T.L., Molina, J.E., Ward, H.B., et al. Custodiol versus Plegisol: A phase 3 multicentre myocardial protection study. Int J Angiol 2008;17:149-53.
31. Dobson, G.P. (2010). Membrane polarity: a target for myocardial protection and reduced inflammation in adult and pediatric cardiothoracic surgery (editorial – free standing). J. Thorac. Cardiovasc. Surg. 140, 1213–1217. doi: 10.1016/j.jtcvs. 2010.05.040.
32. Draper, M.H., and Weidmann, S (1951). Cardiac resting and action potentials recorded with an intracellular electrode. J. Physiol. 115, 74–94.
33. Edelman, J.J., Seco, M., Dunne, B., et al. Systematic review protocol: single-dose histidine-tryptophan-ketoglutarate vs. intermittent crystalloid or blood cardioplegia. Ann Cardiothorac Surg 2013; 2: 677.
34. Effler, D.B., Groves, L.K., Sones, F.M.J., and Kolff, W.J. (1956). Elective cardiac arrest in open-heart surgery; report of three cases. Cleve. Clin. Q. 23, 105–114. doi: 10.3949/ccjm.23.2.105.
35. Fan, Y., Zhang, A.M., Xiao, Y.B., Weng, Y.G., Hetzer, R. Warm versus cold cardioplegia for heart surgery: a meta-analysis. Eur J Cardiothorac Surg. 2010;37:912–919.
36. Fannelop, T., Dahle, G.O., Salminen, P.R., et al. Multidose cold oxygenated blood is superior to a single dose of Bretschneider HTK-cardioplegia in the pig. Ann Thorac Surg 2009; 87: 1205-13.
37. Ferguson, Z.G. Evidence-based medicine and myocardial protection-where is the evidence? // Perfusion. – 2015. – Vol. 30, Issue 5, 415-422.
38. Gallandat Huet, R.C., Karliczek, G.F., van der Heide, J.N., et al. Clinical effect of Bretschneider-HTK and St. Thomas cardioplegia on hemodynamic performance after bypass measured using an automatic datalogging database system. Thorac Cardiovasc Surg 1988; 36: 151-6.

39. Gaudino, M., Pragliola, C., Anselmi, A., et al. Randomized trial of HTK versus warm blood cardioplegia for right ventricular protection in mitral surgery. Scand Cardiovasc J. 2013 [Epub ahead of print].
40. Gay, W.A., and Ebert, P.A. (1973). Functional, metabolic, and morphological effects of potassium induced cardioplegia. Surgery 74, 284–290.
41. Gerbode, F., and Melrose, D.G. (1958). The use of potassium arrest in open cardiac surgery. Am. J. Surg. 96, 221–227. doi: 10.1016/0002-9610(58)90906-1.
42. Guru, V., Omura, J., Alghamdi, A.A., Weisel, R., Fremes, S.E. Is blood superior to crystalloid cardioplegia? A meta-analysis of randomized clinical trials. Circulation. 2006;114:I331–I338.
43. Hachida, M., Nonoyama, M., Bonkohara, Y., et al. Clinical assessment of prolonged myocardial preservation for patients with a severely dilated heart. Ann Thorac Surg 1997; 64: 59-63
44. Hearse, D.J., and Stewart, D.A. Functional recovery of the myocardium after elective cardiac arrest in the isolated rat heart. Lancet 1974. 9, 192–194. doi: 10.1016/S0140-6736(74)92495-7.
45. Hearse, D.J., Braimbridge, M.V., and Jynge, P. (1981). “Principles of Cardioplegia,” in Protection of the Ischaemic Myocardium: Cardioplegia, eds D.J. Hearse, M.V. Braimbridge, and P. Jynge (New York, NY: Raven Press), 151–326.
46. Helmsworth, J.A., Kaplan, A., Clark, L.C.J., McAdams, A.J., Mathews, E.C., and Edwards, F.K. (1959). Myocardial injury associated with asystole induced with potassium citrate. Ann. Surg. 149, 200–206. doi: 10.1097/00000658-195902000-00005.
47. Hering, H.E. (1953). Quoted by Wiggers, CJ Defibrillation of the ventricles. Circ. Res. 1, 191–199.
48. Hoelscher, B. (1967). Studies by electron microscopy on the effects of magnesium chloride-procaine amide or potassium citrate on the myocardium in induced cardiac arrest. J. Cardiovasc. Surg. (Torino). 8, 163–166.
49. Hoffman, B.F. (2002). And then came the microelectrode. Cardiovasc. Res. 53, 1–5. doi: 10.1016/S0008-6363(01)00502-8.
50. Immer, F.F., Stocker, F., Seiler, A.M., Pfammatter J.P., Bachmann D, Printzen G, Carrel T. Troponin-I for prediction of early postoperative course after pediatric cardiac surgery. J Am Coll Cardiol. 1999; 33: 1719–1723.
51. Immer, F.F., Stocker, F.P., Seiler, A.M., Pfammatter, J.P., Printzen, G., Carrel, T.P. Comparison of troponin-I and troponin-T after pediatric cardiovascular operation. Ann Thorac Surg. 1998;66:2073–2077.
52. Jeppsson, A., Schersten, H., Hagen, O.M., Vengen, O., Rexius, H., et al. One single dose of histidine-tryptophan-ketoglutarate solution gives equally good myocardial protection in elective mitral valve surgery as repetitive cold blood cardioplegia: a prospective randomized study. The Journal of Thoracic and Cardiovascular Surgery. 2011; 141(4): 995-1001.
53. Kammerer, I., Nagib, R., Hipp, G., et al. Myocardial Protection in Minimally Invasive Mitral Valve Surgery: Comparison of the Cold-Blood Cardioplegia of the Bretschneider Solution and the Warm-Blood Cardioplegia of the Calafiore Protocol. Arch Clin Exp Surg 2012; 1: 14-21.
54. Kirklin, J.W., Conti, V.R., and Blackstone, E.H. (1979). Prevention of myocardial damage during cardiac operations. N. Engl. J. Med. 301, 135–141. doi: 10.1056/NEJM-197907193010305.
55. Kirsch, U., Rodewald, G., and Kalmar, P. (1972). Induced ischemic arrest: clinical experience with cardioplegia in open-heart surgery. J. Thorac. Cardiovasc. Surg. 63, 121–130.
56. Kresh, J., Nastala, C., Bianchi, P., Goldman, S., Brockman, S. The relative buffering power of cardioplegic solutions, J Thorac Cardiovasc Surg , 1987, Vol. 93 (pg. 309-11).
57. Lam, C.R., Geoghegan, T., and Lepore, A. (1955). Induced cardiac arrest for intracardiac surgical procedures; an experimental study. J. Thorac. Surg. 30, 620–625.
58. Lam, C.R., Gahagan, T., Sergant, C., and Green, E. (1957). Clinical experiences with Induced cardiac arrest during intracardiac surgical procedures. Ann. Surg. 146, 439–449.
59. Magovern, G.J., Dixon, C.M., Burkholder, J.A. Improved myocardial protection with nifedipine and potassium-based cardioplegia. J Thorac Cardiovasc Surg. 1981; 82: 239–244. [PubMed].
60. Melrose, D.G., Dreyer, B., Bentall, H.H., and Baker, J.B.E. (1955). Elective cardiac arrest. Lancet 2, 21–22. doi: 10.1016/S0140-6736(55)93381-X.
61. Melrose, D.G. The first 25 years of cardioplegia / Proceedings Symposium Cardioplegia: The First Quarter Century, London June 1980. P 1–5.
62. Mentzer, R.M.J., Jahania, M.S., and Lasley, R.D. (2003). “Myocardial protection,” in Cardiac Surgery in the Adult, 2nd Edn., eds LH Cohn and LHJ Edmunds (New York, NY: McGraw-Hill), 413–438.
63. Niedergerke, R. (1956). The potassium chloride contracture of the heart and its modification by calcium. J. Physiol. 134, 584–599.
64. Nunn, D.D., Belisle, C.A., Lee, W.H. Jr., and Parker, E.F. (1959). A comparative study of aortic occlusion alone and of potassium citrate arrest during cardiopulmonary bypass. Surgery 45, 848–851.
65. Saitoh, Y. Heart preservation in HTK solution: role of coronary vasculature in recovery of cardiac function, Ann Thorac Surg , 2000, Vol. 69 (pg. 107-12).
66. Sakata, J., Morishita, K., Ito, T., et al. Comparison of clinical outcome between histidine-triptophan-ketoglutalate solution and cold blood cardioplegic solution in mitral valve replacement. J Card Surg 1998; 13:43-7.
67. Savini, C., Camurri, N., Castelli, A., Dell’Amore, A., Pacini, D., Suarez, S.M., et al. Myocardial protection using HTK solution in minimally invasive mitral valve surgery. The Heart Surgery Forum. 2005; 8(1): E25-7.
68. Schaff, H. V., Dombroff, R., Flaherty, J.T., Bulkley, B. H., Hutchins, G. M., Goldman, R. A., et al. (1978). Effect of potassium cardioplegia on myocardial ischemia and post arrest ventricular function. Circulation 58, 240–249. doi: 10.1161/01.CIR.58.2.240
69. Schaper, J., Scheld, H., Schmidt, U., Hehrlein, F. Ultrastructural study comparing the efficacy of five different methods of intraoperative myocardial protection in the human heart, J Thorac Cardiovasc Surg , 1986, Vol. 92 (pg. 47-55).
70. Scrascia, G., Guida, P., Rotunno, C., et al. Myocardial protection during aortic surgery: comparison between Bretschneider-HTK and cold blood cardioplegia. Perfusion 2011; 26: 427-33.
71. Shiroishi, M.S. (1999). Myocardial protection: the rebirth of potassium-based cardioplegia. Tex. Heart Inst. J. 26, 71–86.
72. Shumway, N. E., Lower, R. R., and Stofer, R. C. (1959). Selective hypothermia of the heart in anoxic cardiac arrest. Surg. Gynecol. Obstet. 104, 750–756.
73. Sunderdiek, U., Feindt, P., Gams, E. Aortocoronary bypass grafting: a comparison of HTK cardioplegia vs. intermittent aortic cross-clamping. European Journal of CardioThoracic Surgery. 2000; 18(4): 393-9.
74. Takeuchi, K., Akimoto, H., Maida, K., Munakata, M., Fukui, K., Daitoku, K., et al. Myocardial protection of the pressure overload hypertrophied heart in human cardiac surgery by acceleration of anaerobic glycolysis, J Cardiovasc Surg (Torino), 2002, Vol. 43 (pg. 37-41).
75. Tyers, G.F., Todd, G.J., Niebauer, I.M., Manley, N.J., and Waldhausen, J.A. (1975). The mechanism of myocardial damage following potassium citrate (Melrose) cardioplegia. Surgery 78, 45–53.
76. Urschel, H. C. J., Greenberg, J. J., and Hufnagel, C. A. (1959). Elective cardioplegia by local cardiac hypothermia. N. Engl. J. Med. 261, 1330–1332. doi: 10.1056/NEJM-195912242612607.
77. Viana, F.F., Shi, W.Y., Hayward, P.A., et al. Custodiol versus blood cardioplegia in complex cardiac operations: an Australian experience. Eur J Cardiothorac Surg 2013; 43: 526-31.
78. Vinten-Johansen, J., Ronson, R.S., Thourani, V.H., and Wechsler, A. S. (2000). “Surgical myocardial protection,” in Cardiopulmonary Bypass: Principles and Practice, eds G. P. Gravlee, R. F. Davis, and J. R. Utley (Baltimore, MD, Philadelphia, PA: Lippincott, Williams and Wilkins), 214–264.
79. Wasserman, F., Wolcott, M. W., Wherrry, C. G., and Brodsky, L. (1959). Comparative effect of 5 percent potassium chloride and 30 percent potassium citrate in resuscitation from ventricular fibrillation following acute myocardial infarction; an experimental study. J. Thorac. Cardiovasc. Surg. 38, 30–39.
80. Weidmann, S. (1956). Shortening of the cardiac action potential due to a bried injection of KCl following onset of activity. J. Physiol. 132, 157–163.
81. Weirich, W. L. (1962). The effects of elective cardiac arrest on ventricular function. Prog. Cardiovasc. Dis. 4, 526–536. doi: 10.1016/S0033-0620(62)80024-3.
82. Weirich, W. L. (1962). The effects of elective cardiac arrest on ventricular function. Prog. Cardiovasc. Dis. 4, 526–536. doi: 10.1016/S0033-0620(62)80024-3.
83. Wiesenack, C., Liebold, A., Philipp, A., et al. Four years’ experience with a miniaturized extracorporeal circulation system and its influence on clinical outcome. Artif Organs 2004;28:1082-8.
84. Willman, V.L., Cooper, T., Zafiracopoulos, P., and Hanlon, C.R. (1959). Depression of ventricular function following elective cardiac arrest with potassium citrate. Surgery 46, 792–796.
85. Woodbury, L.A., Woodbury, J.W., and Hecht, H.H. (1950). Membrane resting and action potentials of single cardiac muscle fibers. Circulation 1, 264–266. doi: 10.11-61/01.CIR.1.2.264.

КОНТАКТНАЯ ИНФОРМАЦИЯ

105203, г. Москва, ул. Нижняя Первомайская, 70
e-mail: nmhc@mail.ru

ВЫБОР РЕКОНСТРУКТИВНО-ПЛАСТИЧЕСКИХ ВМЕШАТЕЛЬСТВ У ПАЦИЕНТОК ПРИ РАКЕ МОЛОЧНОЙ ЖЕЛЕЗЫ

Мазаева Б.А., Карпов О.Э.
Национальный медико-хирургический Центр имени Н.И. Пирогова, Москва

УДК: 618.19-006.6-089.844

CHOICE OF RECONSTRUCTIVE-PLASTIC OPERATION TO PATIENT WITH BREAST CANCER

Mazaeva B.A., Karpov O.E.

Рак молочной железы (РМЖ) является лидером по распространенности среди злокачественных опухолей у женщин в возрастной группе от 30 до 70 лет во всех странах мира по данным ВОЗ [7]. В России в связи с улучшением диагностики и раннего выявления процесса отмечается неуклонный рост заболеваемости РМЖ. В 2016 г. прирост абсолютного числа вновь выявленных больных раком МЖ в России составил 13,1%. Стандартизованный показатель заболеваемости РМЖ в России составил 52,4 на 100 000 женщин. Показатель смертности достиг 32 012 пациентки в 2016 году, при удельном весе в структуре смертности 17,1% [17]. Несмотря на рост числа пациенток РМЖ, которым удалось сохранить молочную железу, радикальная мастэктомия является основным видом вмешательств при наличии противопоказаний к радикальной резекции, мампэктомии, что является для женщины серьезной психоэмоциональной и социальной травмами [22]. По данным опросов региональных МинЗдравов РФ в 2016 г. от 16 до 56% женщин переживают расстройства в социальной и эмоциональной сферах спустя год или два после радикальной мастэктомии [16]. В связи с этим, как никогда актуален вопрос реабилитации этих пациенток, включая планирование, разработку и внедрение восстановительных вмешательств при злокачественных новообразованиях молочной железы [11].

По результатам исследований общества пластических и реконструктивных хирургов США в 2010 году 62% реконструктивных операций являлись отсроченными, а исследования 2016 года показали, что на долю одномоментных (первичных) реконструкций приходится 75% [30].

По данным IPRAS (international confederation for plastic, reconstructive and aesthetic surgery) от 2017 года в настоящее время собственные ткани являются оптимальным материалом для восстановления, так как по консистенции они наиболее близки к тканям молочной железы, что позволяет воссоздать её естественный контур и субмаммарную складку [33]. В то же время, имея явные преимущества, реконструкция аутологичными тканями не лишена недостатков: дополнительный рубец в донорской зоне, длительность оперативного вмешательства по сравнению с эндопротезированием и послеоперационной реабилитации [32]. Но, несмотря на преимущество собственных тканей, около 75-80% реконструкций молочной железы выполняется с применением эндопротезов, в связи с тем, что данный вид операций проще в техническом плане, менее травматичен и, кроме того, срок послеоперационного восстановления больных менее длительный [35].

В 1982 американский хирург Hartrampf C. разработал новый метод реконструкции молочной железы перемещенным TRAM-лоскутом [18]. Спустя десятилетия метод и по сей день занимает устойчивую позицию в современной реконструктивной хирургии, является популярным вмешательством среди хирургов [28]. Метод обеспечивает хороший эстетический результат, однако, также имеет существенные недостатки: синтетические сетки для укрытия дефекта апоневроза не всегда обеспечивают надежную профилактику послеоперационного формирования грыжи передней брюшной стенки, кроме того, ишемия периферических зон лоскута, вследствие недостаточного кровоснабжения, часто приводит к формированию липонекроза [25].

Реконструкция молочных желез является сферой инноваций в хирургии во все времена. С развитием микрососудистой хирургии появились новые методики реконструкции молочных желез путем свободной пересадки TRAM-лоскута, который впоследствии был преобразован в DIEP-лоскут [31]. Данная методика позволяет создать контур молочной железы с хорошо выраженной субмаммарной складкой, избежать повреждения мышц передней брюшной стенки, а также ряда осложнений, связанных с недостатком кровоснабжения лоскута (частичный некроз жировой ткани, липосклероз и др.), приводящих к неудовлетворительному эстетическому результату, повторным оперативным вмешательствам [21].

Методика двухэтапного эндопротезирования стала популярной с середины 1980-х годов и активно используется по сей день. Первый этап заключается в выполнении оперативного вмешательства непосредственно по поводу рака молочной железы с установлением под большую грудную мышцу или кожи тканевого экспандера. В течение нескольких недель производится растяжение экспандера и окружающих тканей. Во время второго этапа осуществляется замена экспандера на эндопротез [2].

Совершенствование методов реконструкции молочной железы, развитие микрохирургических методик, появление новых эндопротезов позволяют расширить возможности реконструктивной хирургии у больных раком молочной железы с учетом необходимости проведения лечения основного заболевания [3]. Выявление принципиальных особенностей и проблем при использовании эндопротезов при коррекции дефектов молочной железы и восстановлении отсутствующей молочной железы, определение этапности операций являются необходимыми для формирования концептуального подхода к лечению данной категории пациенток и позволят улучшить послеоперационные результаты [5]. В отечественной практике недостаточно полно разработан индивидуальный подход выбора методики реконструкции молочной железы с учетом всех показаний и противопоказаний. Вопрос технической разработки и анализа преимуществ и недостатков новых методов реконструкции, сравнение их со стандартными вариантами требует дальнейшего изучения [14].

Основной проблемой при планировании восстановительных операций является точная оценка объема, формы и площади пораженных и здоровых тканей, которые могут быть использованы для реконструкции [4]. В настоящее время разрабатывается программа биомоделирования для прогнозирования таких реконструктивных операций. Практичным инструментом, позволяющим проводить измерения и планировать операции, является система бесконтактных измерений и построения трехмерной модели поверхности тела пациентки [34].

В наши дни рядом исследователей разрабатывается программный прототип инструмента хирурга для планирования таких реконструктивных операций, что дает возможность врачу выбирать тот или иной вариант восстановления молочной железы в конкретном случае [12].

Обязательным компонентом подготовки к реконструктивному вмешательству на молочных железах на этапе предоперационного планирования и выполняемого моделирования является оценка размеров молочных желез. Этот этап работы направлен на достижение симметрии молочных желез и высокого уровня удовлетворенности женщин результатами хирургического лечения [19].

Опубликовано значительное количество сравнительных исследований и обзоров отдельных методик измерения и моделирования формы молочной железы: методика вытеснения жидкости, изготовление гипсовых моделей, термопластических слепков, метод антропометрических измерений, анализ двухмерных и трехмерных изображений, применение технологии поверхностной 3D-визуализации [21].

Впервые описанная Bouman A. в 1970 г. методика вытеснения жидкости основывается на законе Архимеда, согласно которому объем вытесненной жидкости равен объему молочной железы, помещенной в сосуд с данной жидкостью. Метод изготовления термопластических или гипсовых слепков предполагает использование быстросхватывающегося пластика, термопластических листов или гипса. Указанные материалы накладываются на поверхность передней грудной стенки и позволяют получить негативную модель рельефа молочных желез, объем которой может быть измерен путем наполнения песком или водой [17]. Метод непосредственных антропометрических измерений – это один из наиболее давно известных способов объемной оценки молочных желез. При использовании данной методики объем молочной железы рассчитывается по математической формуле, в которую входят значения линейных размеров, полученные непосредственно путем измерений на пациентке [32]. Основными достоинствами данных методов являются относительная простота выполнения, низкая стоимость, отсутствие потребности в специальной аппаратуре и возможность проведения измерений в любом положении пациентки [21].

Существует множество различных методик двухмерной визуализации, на основании данных которых могут быть получены те или иные антропометрические размеры, позволяющие произвести оценку объема молочных желез [10]. К таким методикам относятся преимущественно маммография, 2D-фотография и двухмерное ультразвуковое исследование [24]. Главным достоинством использования визуализирующих методов является тот факт, что измерения и последующие расчеты могут быть выполнены дистанционно, без непосредственного участия пациентки что, в свою очередь, позволяет достичь большей объективности оценки и стандартизировать измерения [1]. Помимо этого, некоторые визуализационные методики, например, маммография, в настоящее время применяются рутинно в рамках скрининговой диагностики рака молочной железы. Однако анализ двухмерных изображений молочных желез не позволяет адекватно оценить глубину и форму органа, что значительно ограничивает точность вычислений [28]. Также была предпринята попытка применения ультразвукового метода вычислить площадь поверхности молочной железы по данным сканирования каждой железы с последующей оценкой объема тканей. Но результаты использования данной методики были неточными, а среднее отклонение величины объема составило 8% [9].

Введение методик и способов компьютерного биомоделирования на качественно новом уровне улучшило эффективность восстановительных операций на молочных железах за счет точности прогнозирования результатов оперативных вмешательств [6].

Поверхностное 3D-моделирование является наиболее новой и наиболее интенсивно изучаемой методикой объемной оценки молочных желез [23]. Данный метод основывается на технологии регистрации светового сигнала, отражаемого от поверхности моделируемого объекта, с последующим построением виртуальной трехмерной модели, причем в процессе моделирования про-

исходит как количественная, так и качественная оценка [27]. Для построения объемной характеристики молочных желез технология поверхностного 3D-моделирования была впервые применена Galdino F. et al., которые использовали расчетные количественные показатели, такие как объем и форма органа. Первые варианты визуализационных методик на основе поверхностного 3D-моделирования, применяемые в клинической практике, оказались очень трудоемкими и ненадежными. Среди них можно назвать методику вычитания изображения, методы жидкокристаллического сканирования, светового сканирования и трехмерного лазерного сканирования, стереолитографию, моделирование с применением видеосистем, а также систему муаровой топографии [29]. Последние разработки, как в области систем оптической визуализации, так и в области разработки программного обеспечения с учетом накопленных к настоящему моменту баз данных анатомических профилей, позволили значительно усовершенствовать методику поверхностного 3D-моделирования, повысить ее точность и надежность, а также максимально оптимизировать протоколы работы с пациентами. Данная технология дает возможность выполнять в автоматическом режиме измерения размеров молочных желез и может моделировать исход виртуальной процедуры не только планируемой аугментации, но и реконструкции молочной железы. В слепом исследовании Roostaeian J., Adams W. et al. (2014) проводилось сравнение результатов компьютерной программной симуляции с расчетами на основании измерений на реальных пациентках после первичных операций, которое показало, что средняя точность компьютерной симуляции была равна 95,8% [24].

Точная оценка размеров и моделирование молочных желез играет важную роль на этапе предоперационного планирования в реконструктивно-пластической хирургии молочных желез [21]. До начала клинического применения технологии трехмерного сканирования имеющиеся методы оценки объема молочных желез оставались ненадежными, трудоемкими при выполнении и обладали ограниченной применимостью в медицинской практике. Благодаря появлению технологии поверхностной 3D-визуализации в данной области произошла революция – этот подход характеризуется простотой в использовании, надежностью измерений, высокой скоростью выполнения исследования и постоянно улучшающейся по мере совершенствования технологии мобильностью аппаратуры [8].

Анализ результатов реконструкции молочной железы показал, что число осложнений и уровень удовлетворенности реконструкций не зависят от сроков выполнения восстановительной операции [13]. Проведение реконструктивной операции на молочной железе не сказывается на риске развития рецидива болезни, появлении отдаленных метастазов и не влияет на общую выживаемость. [20] Данные мировой литературы свидетельствуют, что пациентки, сравнивая реконструированную молочную железу с постмастэктомическим рубцом, отмечают более высокий уровень удовлетворенности эстетическими результатами [26]. Внедрение программ компьютерного биомоделирования, а именно 3-D моделирования, значительно повысило эффективность реконструкций молочных желез за счет оптимизации планирования оперативных вмешательств [15].

Литература

1. Адамская, Н.А., Вишневский, А.А., Мороз, В.Ю. и др. Компьютерное биомоделирование в реконструктивной хирургии молочных желез // Анналы пластической, реконструктивной и эстетической хирургии. – 2015. – № 2. – С. 44–48.
2. Бурлаков, А.С. Реконструктивная хирургия в лечении больных раком молочной железы: Автореф. дисс. док. мед. наук. / А.С. Бурлаков. М., 2014.
3. Волченко, А.А., Пак, Д.Д. Реконструктивно-пластические операции при раке молочной железы // Российский онкологический журнал. – 2012. – № 2. – С. 46–49.
4. Габка, К.Дж., Бомерт, Х. Пластическая и реконструктивная хирургия молочной железы. – М., 2010. – 324 с.
5. Германович, Н.Ю., Малыгин, Е.Н., Малыгин, С.Е. Одномоментная реконструкция молочной железы с использованием силиконовых имплантатов // Реконструкт., пласт. и эстет. хирургия молочной железы : материалы IX Междунар. конгр. – Казань, 2009. – С. 75–76.
6. Гольдман, Ю.И., Царёв, О.Н. Эволюция хирургического лечения рака молочной железы // Академический журнал Западной Сибири. – 2016. – Т. 12, № 4 (65). – С. 42–45.
7. Давыдов, М.И., Аксель, Е.М. Статистика злокачественных новообразований в России и странах СНГ в 2007 г. // Вестн. РОНЦ РАМН. – 2009. – Т.20, № 3 (прил. 1). – С. 8–12.
8. Исмагилов, А.Х., Гимранов, А.М., Губайдуллин, Х.М. Одномоментные реконструктивно-пластические операции при раке молочной железы // Анналы пласт., реконструкт. и эстет. хирургии. – 2003. – № 4. – С. 32–36.
9. Копыльцов, А.А., Адамян, А.А., Ромашов, Ю.В., Султанова Н.О. Эстетическая восстановительная ремаммопластика. Сборник материалов V международного конгресса по пластической, реконструктивной и эстетической хирургии. Ереван, 2016. С. 102.
10. Лактионов К.П., Блохин С.Н., Котов В.А. Выбор метода реконструктивных операций при раке молочной железы. – М., 2004. – 194 с.
11. Летягин, В.П. Эволюция хирургического лечения рака молочной железы // Опухоли женской репродуктивной системы. – 2012. – № 1. – С. 32–36.
12. Малыгин, С.Е. Современные онкологические принципы реконструкции молочной железы: Третий международный конгресс по пластической,реконструктивной и эстетической хирургии / Е.Н. Малыгин. М., 2012. – С. 94–95.
13. Миланов, И.О., Сидоренков, Д.А., Донченко, Е.В. Эндопротезирование при неудовлетворительных результатах контурной пластики. Анналы пластической, реконструктивной и эстетической хирургии. 4: 84-85, 2002.
14. Пак, Д.Д., Рассказова, Е.А. Результаты первичных реконструктивных операций при раке молочной железы // Вопросы онкологии. – 2011. – Т. 57, № 5. – С. 658–663.
15. Рассказова, Е.А., Пак, Д.Д. Радикальные подкожные мастэктомии с первичной реконструкцией. Материалы первой международной конференции «Пластическая, реконструктивная и эстетическая хирургия молочной железы». – СПб.: 2008. С. 26–27.
16. Шарова, О.Н. Особенности психических расстройств у женщин после радикального лечения рака молочной железы и формирование при них механизмов психологической защиты: Дис. . канд. мед. наук – Челябинск, 2016. – 132 с.
17. Шинкарев, С.А., Козловская, Е.В., Остроушко, А.П. Опыт применения реконструктивно-восстановительных вмешательств у онкологических больных // Вестник экспериментальной и клинической хирургии. – 2015. – Т. 8, № 1 (26). – С. 120–130.
18. Armstrong, R.W., Berkowitz, R., Bolding, F. Infection following breast reconstruction // Ann. Plast. Surg. – 1989. – Vol. 23, № 4. – P. 284–288.
19. Atiyeh, B., Chahine, F.M. Design for Natural Breast Augmentation: The ICE Principle // Plast. Reconstr. Surg. – 2017. – Vol. 139 (2). – P. 568–569.
20. Auchincloss, H. Significanse of localization and number of axillary metastases in carcinoma of the breast: a justification for a comprehensive operation // Ann. Surg. – 1963. – Vol. 158, № 1. – P. 37–46.

21. Bouman, F.G. Volumetric measurement of the human breast and breast tissue before and during mammoplasty // Br. J. Plast. Surg. – 1970. – Vol.23. – P. 263–246.
22. Brown, R.W., Cheng, Y.C., Kurtay, M. A formula for surgical modifications of the breast // Plast. Reconstr. Surg. – 2000. – Vol. 106. – P. 1342–1345.
23. Catherwood, T., McCaughan, E., Greer, E. et al. Validation of a passive stereophotogrammetry system for imaging of the breast: a geometric analysis // Med. Engl. Phys. – 2011. – Vol. 33 . – P. 900–905.
24. Chae, M.P., Hunter-Smith, D.J., Spychal, R.T. et al. 3D volumetric analysis for planning breast reconstructive surgery // Breast Cancer Res. Treat. – 2014. – Vol.146. – P. 457–460.
25. Drever, J.M. The epigastric island flap // Plast. Reconstr. Surg. – 1977. – Vol. 59. – P. 343–344.
26. Early Breast Cancer Trialists› Collaborative Group. Effects of radiotherapy and surgery in early breast cancer. An overview of the randomized trials // N. Engl. J. Med. – 1995. – Vol. 333, № 22. – P. 1444–1455.
27. Eder, M., Schneider, A., Feussner, H. et al. Breast volume assessment based on 3D surface geometry: verification of the method using MR imaging // Biomed. Tech. (Berl). – 2008. – Vol.53. – P. 112–121.
28. Frey, M., Giovanoli, P., Gerber, H. et al. Three-dimensional video analysis of facial movements: a new method to assess the quantity and quality of the smile // Plast. Reconstr. Surg. – 1999. – Vol. 104. – P. 2032–2039.
29. Harding, C., Pompei, F., Burmistrov, D. et al. Breast Cancer Screening, Incidence, and Mortality Across US Counties // JAMA Intern. Med. – 2015. – Vol. 175. – P. 1483–1489.
30. Hartrampf, C.R. Transverse abdominal island flap. Technique for breast reconstraction after mastectomy // University Park Press. – 1984. – № 9. – P. 113–119.
31. Losken, A., Hart, A., Broecker, J. et al. Oncoplastic Breast Reduction Technique and Outcomes: An Evolution over 20 Years // Plast. Reconstr. Surg. – 2017. – Vol. 139(4). – P. 824–833.
32. Murawa, P., Murawa, D., Adamczyk, B. et al. Breast cancer: actual methods of treatment and future trends // Rep. Pract. Oncol. Radiother. – 2014. – Vol. 19, № 3. – P. 165–172.
33. Nahabedian, M.Y., Galdino, G. Symmetrical breast reconstruction: is there a role for three-dimensional digital photography? // Plast. Reconstr. Surg. – 2003 . – Vol. 112. – P. 1582–1590.
34. Pusic, A.L., Matros, E., Fine, N. et al. Patient-Reported Outcomes 1 Year After Immediate Breast Reconstruction: Results of the Mastectomy Reconstruction Outcomes Consortium Study // J. Clin. Oncol. – 2017. – Mar 27:JCO2016699561. [Epub ahead of print].

КОНТАКТНАЯ ИНФОРМАЦИЯ

105203, г. Москва, ул. Нижняя Первомайская, 70
e-mail: bogdana_mazaeva@mail.ru

КАРИЕС ЗУБОВ У БОЛЬНЫХ РЕВМАТОИДНЫМ АРТРИТОМ: СОВРЕМЕННОЕ СОСТОЯНИЕ ПРОБЛЕМЫ

Авакова Д.Р.[1], Митронин А.В.[1], Торопцова Н.В.[2], Ерканян И.М.[1]
[1] *МГМСУ имени А.И. Евдокимова, Москва*
[2] *НИИ ревматологии имени В.А. Насоновой, Москва*

УДК: 616.314-002:616.72-002.77 «72»

DENTAL CARIES IN PATIENTS WITH RHEUMATOID ARTHRITIS: THE CURRENT STATE OF THE PROBLEM

Avakova D.R., Mitronin A.V., Toropcova N.V., Erkanyan I.M.

Ревматоидный артрит (РА) – одно из самых распространённых ревматических заболеваний с частотой встречаемости около 1% населения; заболевание отличается неуклонной инвалидизацией и полиморбидностью, а также до сих пор не всегда эффективной длительной терапией [3]. Последнее связывается с отсутствием эффективных подходов к лечению вследствие до конца неизвестных этиологии и патогенеза, отсутствием выверенных подходов к лечению. Полиморбидность и полисиндромность РА в значительной степени представлена существенными нарушениями минерального обмена, проявляющимися остеопенией и остеопорозом, существенно отягощающими симптоматику и течение РА. Здесь следует выделить ряд основных симптомокомплексов, присущих РА как полиморбидному заболеванию [26].

Поражение полости рта является нередким и значимым симптомокомплексом, известным из клинических описаний ряда авторов. В частности, многие авторы на ранних этапах исследований отмечали большую распространённость кариозных поражений зубов, нередкую бессимптомность течения кариеса и его осложнений, наличие по 2–3 кариозных полости в одном зубе [7; 10].

Одной из первых изменения в полости рта при РА описала Т.Г. Гусейнова в 1972 году. Она отметила, что множественное поражение зубов у больных РА приводит к быстрому их разрушению и опустошению зубных рядов. Впоследствии эти наблюдения развили другие отечественные учёные: здесь стоит отметить труды М.В. Симоновой и В.М. Гринина. М.В. Симонова отметила взаимосвязь развития множественного кариеса зубов у больных РА от снижения функций слюнных желёз, в частности от нарушений состава и количества секретируемой слюны [13; 14]. В.М. Гринин рассмотрел многофакторный патогенез кариеса зубов, придавая значение воздействию факторов основного заболевания, поражению височно-нижнечелюстного сустава (ВНС) и нарушению функции слюнных желёз [2; 4; 8].

Высокая распространённость и интенсивность кариеса зубов у больных РА нашли своё подтверждение и в более поздних работах [6; 15]. Довольно значимую роль в этом, по мнению многих из авторов, играет наличие поражения слюнных желёз, нередко сопутствующее РА и проявляющееся снижением количества секретируемой слюны, её количественными и качественными нарушениями. Кроме того, ксеростомия вследствие недостаточной функции слюнных желёз способствует повышенному нарастанию мягких и твёрдых назубных отложений. С другой стороны, высокую распространённость и интенсивность кариеса зубов можно связать с существенным снижением реминерализирующих свойств слюны в связи с резким нарушением минерального обмена у больных РА. По мнению других исследователей снижение самоочищения полости рта у этих больных может быть связано с нарушением коллоидных свойств слюны, снижением её антибактериальных и других защитных эффектов, а также следствием нарушений трофики тканей, нарушений обмена веществ, присущих РА [21; 25].

Другие авторы ведущую роль в развитии кариозных поражений придают нарушениям функции опорно-двигательного аппарата, в частности, суставов височно-нижнечелюстных и кисти [1]. Основное их влияние в этом реализуется прежде всего через ухудшение гигиены рта и связанное с этим накопление зубных отложений, так как надлежащий уровень гигиены рта трудно осуществлять из-за плохой функции кистей или при плохом открывании рта, обусловленном поражением ВНС [27]. Кроме того, у больных РА с поражением ВНС отмечено преимущественное употребление мягкой рафинированной пищи, снижающей нагрузку на ВНС, но это не способствует самоочищению зубов.

Отдельные авторы [6; 14; 15] полагают, что интенсивность кариозных поражений зубов при РА связана со значительными нарушениями минерального обмена, обусловленными как основным заболеванием, так и длительно, нередко пожизненно, применяемой кортикостероидной терапией, что приводит к развитию остеопороза и к усиленному выведению кальция из организма. Декальцинация твёрдых тканей зуба может быть связана с длительным применением как ударных (40–60 мг), так и поддерживающих (10–20 мг) доз глюкокортикостероидов, являющихся основным компонентом терапии при этом заболевании. Известно, что одним из побочных эффектов

этого вида терапии является нарушение минерального, в частности фосфорно-кальциевого обмена, и усиленного выведения кальция из организма.

Говоря о клинической симптоматике РА, надо отметить, что множественный кариес некоторые авторы [5; 6; 14] считают отличительным признаком РА (особенно его клинического варианта, проявляющегося в виде сочетания с синдромом Шёгрена (СШ)). Для этого заболевания в его клинической симптоматике на одно из первых мест выходит поражение кариесом преимущественно пришеечной области зубов. Характерными стоматологическими симптомами является циркулярный пришеечный кариес, мацерированная и гиперемированная слизистая оболочка рта, густая вязкая пенистая слюна, нередкие грибковые поражения слизистой оболочки рта.

Ряд авторов [23; 24] увязывает это с изменениями слюны при РА и при сопутствующем ему СШ, в частности. Установлено снижение иммуноглобулинов в слюне, лизоцима, а также корреляция между содержанием иммуноглобулинов классов А и М и степенью лимфоидной инфильтрации железистой ткани [18].

Другие авторы связывают патологию пародонта и твёрдых тканей зубов с состоянием микрофлоры рта [9; 28]. Возрастание количества грибков рода *Candida* и оппортунистической микрофлоры, снижение в ротовой жидкости лизоцима и других защитных факторов – всё это в конечном итоге влияет на уровень естественной резистентности тканей зубов, приводя к их деминерализации и к развитию кариеса. Характерное для РА бессимптомное течение кариеса отдельными авторами связывается с определённой гипореактивностью организма и, прежде всего, нервной системы, наступающей вследствие длительной гормональной (кортикостероидной) терапии у этих больных. Учитывая эту особенность, всегда надо помнить о частом развитии скрыто протекающих очагов одонтогенной инфекции у больных РА, их тщательном поиске и своевременном лечении.

Авторы указывают на высокую интенсивность кариеса зубов при РА (до 17,4 зубов), более чем в 1,5 раза превышающую аналогичные возрастные значения у соматически здоровых лиц [5]. Анализ интенсивности кариеса у больных РА показал её зависимость от характера течения и степени активности основного заболевания. Эта взаимосвязь носила косвенный характер, поскольку в наблюдениях она была обусловлена наличием долей больных с СШ в исследуемых группах: наиболее часто СШ сочетался с хроническим течением РА, а также с 2 или с 3 степенью активности последнего. Автором установлено также, что практически для всех исследованных ревматических заболеваний достоверно более высокие значения интенсивности кариеса имелись только при наличии у больных сопутствующего СШ [5]. Но, помимо влияния фактора патологии слюнных желёз, на одно из первых мест в механизме развития кариеса зубов у больных РА автор ставит также тяжесть суставного синдрома, в первую очередь поражения ВНС и суставов кисти. Влияние данных факторов, по мнению автора, опосредуется через ухудшение гигиены рта. В частности, был проведён подробный многофакторный анализ влияния характеристик тяжести поражения ВНС у больных РА (клинико-рентгенологическая стадия, форма поражения, степень функциональной недостаточности ВНС). Это выражалось в ограничении объёма движений нижней челюсти, а также степени функциональной недостаточности суставов кисти, что непосредственно влияло на интенсивность кариеса зубов у больных РА. Установлено наличие достоверной тенденции возрастания значений индекса интенсивности кариеса КПУ (количество кариозных, запломбированных и удалённых зубов) с утяжелением стадии поражения ВНС [11; 12].

Вместе с тем, в ходе анализа стало очевидным, что у пациентов с небольшими, начальными стадиями поражения ВНС возрастание интенсивности кариеса обеспечивалось тяжестью поражения слюнных желёз в виде СШ [6; 13]. Это в свою очередь доказывало, что при нормальной функции ВНС у больных РА высокие значения КПУ почти полностью определялись наличием или отсутствием сопутствующего СШ. Однако, нарушения функции ВНС были обычно менее стойкими, чем суставов кисти, а согласно современной концепции патогенеза кариеса зубов, лишь длительная ретенция зубного налёта и пищевых остатков приводит к очаговой деминерализации эмали. Полученные результаты доказывают, что у больных с выраженными нарушениями функций кисти (2 и 3 степени функциональной недостаточности) создаются реальные препятствия к проведению чистки рта, что позволяет считать функциональную недостаточность суставов кисти фактором, при длительном воздействии отягощающим течение кариозного процесса у больных РА. Исследования позволили существенным образом дополнить и расширить представления о патогенезе кариеса зубов у больных ревматическими заболеваниями. Установлено, что интенсивность кариеса зубов при ревматоидном артрите имеет многофакторный генез (в части факторов, обусловленных основным заболеванием) и определяется прежде всего наличием сопутствующего поражения слюнных желёз в виде СШ. Меньшее значение имели тяжесть сопутствующей суставной патологии, характер течения и степень клинико-лабораторной активности ревматического заболевания. Стало совершенно очевидным, что влияние последних факторов реализовывалось через суставной статус и наличие у больных сопутствующего СШ, поскольку ранее было доказано, что прогрессирование суставной деструкции при РА в значительной мере зависит от характера течения и клинико-лабораторной активности заболевания, а СШ преимущественно сочетается с хроническим течением и 2 или 3 степенью активностью РА [2; 4; 11].

При этом не всегда разделяется мнение авторов [14; 22], полагающих обусловленность высоких значений КПУ при РА одним лишь влиянием СШ. По их мнению, генерализованный характер кариозной патологии при

РА является следствием влияния сочетания нескольких факторов: плохой гигиены рта, обусловленной стойким поражением ВНС и суставов рук, снижением самоочищения в полости рта из-за нарушений коллоидных функций слюны, снижением антибактериального и защитного действий слюны, а также следствием трофических расстройств и нарушений обмена веществ из-за самого ревматического заболевания.

У больных РА существенно снижается уровень местного иммунитета из-за нарушений или выпадения функций слюны. Как известно, резидентная микрофлора полости рта регулируются общим и местным состоянием иммунитета организма [16]. Так, лизоцим и иммуноглобулины слюны, являясь одним из факторов естественной резистентности, регулируют уровни микробиоценоза полости рта. Доказано более низкое содержание лизоцима и иммуноглобулинов в слюне больных РА с поражением слюнных желёз по сравнению со здоровыми лицами [17; 19]. Это позволяет объяснить, почему резидентная микрофлора полости рта у больных РА с СШ представлена преимущественно сапрофитными и условно патогенными стрептококками, стафилококками, лактобациллами и другими, которые, как известно, играют большую роль в сдвиге микробиологического равновесия при развитии кариозного процесса. К подобным сдвигам микробиоценоза приводят и изменения местного иммунитета полости рта, вызванные не только СШ, но и системным действием самого РА, имеющего, как известно, аутоиммунный генез [20]. Не вызывает сомнений и иммуносупрессорная роль длительной кортикостероидной терапии больных РА. Полученные к настоящему времени сведения об участии иммунных механизмов в развитии кариеса зубов схематически могут быть представлены так: ослабление функции локальных защитных механизмов (специфических и неспецифических) – активация потенциально патогенных микроорганизмов, накопление зубного налёта, деструкция эмали продуктами метаболизма бактерий.

Таким образом, совокупность всех факторов, обусловленных системным действием ревматической патологии – поражение слюнных желёз в виде СШ, суставная патология, нарушения обмена веществ и трофики тканей, сдвиги в функциональном состоянии органов и систем организма – как прямо, так и косвенно влияют на состав слюны, местное иммунобиологическое и микробное равновесие в полости рта, возможности очищения последней, характер и особенности питания, что приводит, в итоге, к высокой интенсивности кариеса зубов при РА. Всё это позволяет поставить интенсивность кариеса зубов при РА в патогенетическую связь с основным заболеванием.

Вместе с тем, установленное влияние суставной патологии на интенсивность кариеса зубов у больных РА было опосредовано через стойкое нарушение функции суставов. Последний фактор надо поставить в патогенетическую связь с уровнем гигиены полости рта, который, как известно, оказывает значительное влияние как на развитие кариозной патологии твёрдых тканей зуба, так и на формирование воспалительной патологии пародонта у больных РА.

Кроме того, следует сказать и о роли нарушений минерального обмена в патогенезе кариеса зубов у больных РА. Установлено существенное нарушение минерализации костей (вплоть до остеопороза) у больных РА, что связано не только с особенностями протекания самого заболевания, но и с длительно променяемой кортикостероидной терапией, оказывающей, как известно, угнетающее действие на минеральный обмен.

Литература

1. Адилханян, В.А., Гринин, В.М., Симонова, М.В., Буляков, Р.Т. и др. Кариозные и некариозные поражения тканей зубов у больных ревматоидным артритом //Российский стоматологический журнал, 2011, № 1. – С. 15–17.
2. Гринин, В.М., Караханян, В.Т., Адилханян, В.А. Характеристика поражения височно-нижнечелюстного сустава на ранних стадиях ревматоидного и псориатического артритов //Стоматология, 2010, Т. 89, № 3, – С. 48–51.
3. Гринин, В.М., Ковалёва, Л.С. Ревматические заболевания: социально-гигиенические аспекты // Врач, 2014, № 7, – С. 67–69.
4. Гринин, В.М., Максимовский, Ю.М. Особенности формулирования диагноза при заболеваниях височно-нижнечелюстного сустава //Стоматология, 1998, Т. 77, №5, – С. 19–23.
5. Гринин, В.М., Симонова, М.В., Адилханян, В.А., Ашуров, К.И. и др. Роль системных факторов в высокой интенсивности кариеса зубов и его осложнений у больных ревматоидным артритом //Российский стоматологический журнал, 2010, № 6, – С. 16–19.
6. Гринин, В.М., Симонова, М.В., Джанаев, Т.И., Гришкян, А.Р., Ашуров, К.И. Факторы, влияющие на интенсивность кариеса зубов при ревматоидном артрите //Стоматология для всех, 2007, № 4, – С. 16–19.
7. Гринин, В.М., Скворцова, А.А. Состояние зубов у больных серопозитивным ревматоидным артритом //Дентал-форум, 2011, Т. 38, № 2, – С. 58–59.
8. Гринин, В.М., Скворцова, А.А. Факторы, влияющие на поражаемость зубов кариесом и его осложнениями, у больных ревматоидным артритом //Стоматология для всех, 2011, № 1, – С. 30–31.
9. Джанаев, Т.И., Симонова, М.В., Гринин, В.М., Царёв, В.Н. Микробиологический состав ротовой жидкости у больных ревматоидным артритом, сочетающемся с синдромом Шёгрена //Кафедра. Стоматологическое образование, 2008, Т. 7, № 1, – С. 34–36.
10. Курбанов, О.Р., Абакаров, С.И., Гринин, В.М. Заболеваемость и оценка стоматологической помощи по основным показателям распространённости кариеса и пародонтита //Российский стоматологический журнал, 2006, № 6, – С. 45–46.
11. Лебеденко, И.Ю., Гринин, В.М., Абдуллаев, А.А. Нарушения функции ВНЧС у больных, страдающих ревматоидным артритом // Стоматология, 2002, № 6, – С. 41–42.
12. Лебеденко, И.Ю., Гринин, В.М., Абдуллаев, А.А. Сравнительный анализ качества жизни больных с синдромом болевой дисфункции ВНЧС и нарушениями функции ВНЧС при ревматоидном артрите // Стоматология, 2003, № 3, – С. 44–45.
13. Симонова, М.В., Гринин, В.М., Насонова, В.А., Робустова, Т.Г. Интенсивность кариеса зубов у больных ревматическими заболеваниями //Научно-практическая ревматология, 2001, № 3, – С. 104–106.
14. Симонова, М.В., Гринин, В.М., Насонова, В.А., Робустова, Т.Г. Клинические факторы, влияющие на интенсивность кариеса зубов у больных ревматическими заболеваниями // Стоматология, 2002, Т. 81, – С. 15–19.
15. Скворцова, А.А., Гринин, В.М. Особенности развития кариеса зубов и его осложнений у больных ревматоидным артритом //Российский стоматологический журнал, 2011, № 2, – С. 17–19.
16. Kumar, P.S. From focal sepsis to periodontal medicine: a century of exploring the role of the oral microbiome in systemic disease. // J Physiol. 2017 Jan 15; 595(2): 465-476.
17. Arneberg, P., Bjertness, E., Storhaug, K., Glennås, A., Bjerkhoel, F. Remaining teeth, oral dryness and dental health habits in middle-aged Norwegian rheumatoid arthritis patients. // Community Dent Oral Epidemiol. 1992 Oct; 20(5): 292-6.

18. Chopra, M., Jadhav, S., Venugopalan, A., Hegde, V., Chopra, A. Salivary immunoglobulin A in rheumatoid arthritis with focus on dental caries: a cross-sectional study. Clin Rheumatol. 2012 Feb; 31(2): 247-50.
19. Helenius, L.M., Meurman, J.H., Helenius, I., Kari, K., Hietanen, J., Suuronen, R., Hallikainen, D., Kautiainen, H., Leirisalo-Repo, M., Lindqvist, C. Oral and salivary parameters in patients with rheumatic diseases. // Acta Odontol Scand. 2005 Oct; 63(5): 284-93.
20. Hitchon, C.A., Chandad, F., Ferucci, E.D., Willemze, A., Ioan-Facsinay, A., van der Woude, D., Markland, J., Robinson, D., Elias, B., Newkirk, M., Toes, R.M., Huizinga, T.W., El-Gabalawy, H.S. Antibodies to porphyromonas gingivalis are associated with anticitrullinated protein antibodies in patients with rheumatoid arthritis and their relatives. // J Rheumatol. 2010 Jun; 37(6): 1105-12
21. Kramer, J.M. Current concepts in Sjögren's syndrome and considerations for the dental practitioner. // N Y State Dent J. 2015 Jan; 81(1): 24-9.
22. Lu, M.C., Jheng, C.H., Tsai, T.Y., Koo, M., Lai, N.S. Increased dental visits in patients prior to diagnosis of primary Sjögren's syndrome: a population-based study in Taiwan. //Rheumatol Int. 2014 Nov; 34(11): 1555-61.
23. Russell, S.L., Reisine, S. Investigation of xerostomia in patients with rheumatoid arthritis. // J Am Dent Assoc. 1998 Jun; 129(6): 733-9.
24. Sardenberg, F., Goursand, D., Polletto, L.T., Vale, M.P., Zarzar, P.M., Paiva, S.M. Oral manifestations and treatment of a child with Sjögren's syndrome. // J Dent Child (Chic). 2010 May-Aug; 77(2): 102-5.
25. Seo, D.G., Kim, J., Lee, C.Y., Park, S.H. Diagnosis of Sjögren's syndrome from a xerostomia case accompanied by multiple dental caries. // Oper Dent. 2009 May-Jun; 34(3): 359-64. doi: 10.2341/08-71.
26. Silvestre-Rangil, J., Bagán, L., Silvestre, F.J., Bagán, J.V. Oral manifestations of rheumatoid arthritis. A cross-sectional study of 73 patients. / /Clin Oral Investig. 2016 Dec; 20(9): 2575-2580.
27. Willershausen, B., Kasaj, A. Oral hygiene, prophylaxis and therapy in patients with inflammatory rheumatic diseases // Z Rheumatol. 2010 Mar; 69(2): 117-20, 122-3.
28. Xin, X., Junzhi, H., Xuedong, Z. Oral microbiota: a promising predictor of human oral and systemic diseases // Hua Xi Kou Qiang Yi Xue Za Zhi. 2015 Dec; 33(6): 555-60.

КОНТАКТНАЯ ИНФОРМАЦИЯ

105203, г. Москва, ул. Нижняя Первомайская, 70
e-mail: nmhc@mail.ru

ГЕНЕТИЧЕСКОЕ ТИПИРОВАНИЕ ПРИ БОЛЕЗНЯХ ИОННЫХ КАНАЛОВ В ПРОФИЛАКТИКЕ ВНЕЗАПНОЙ СЕРДЕЧНОЙ СМЕРТИ

Качнов В.А., Тыренко В.В., Колюбаева С.Н., Бологов С.Г., Кольцов А.В., Синопальников Д.О., Рудченко И.В.
Военно-медицинская академия им. С.М. Кирова, Санкт-Петербург

УДК: 616.12-084:575.113.12

GENETIC TYPING OF DISEASES OF ION CHANNELS IN THE PREVENTION OF SUDDEN CARDIAC DEATH

Kachnov V.A., Tyrenko V.V., Kolubaeva S.N., Bologov S.G., Koltsov A.V., Sinopalnikov D.O., Rudchenko I.V.

Ежегодно от сердечно-сосудистых заболеваний во всем мире погибают около 17 млн человек, из них до 25% становятся жертвами внезапной сердечной смерти (ВСС). Риск ВСС выше у мужчин и увеличивается с возрастом в связи с большей распространенностью ИБС среди пожилых лиц. Число случаев ВСС варьирует от 1,40 на 100 000 населения в год у женщин до 6,68 на 100 000 человек в год у мужчин. Число случаев ВСС среди молодых лиц составляет 0,46–3,7 на 100 000 населения в год, что трансформируется примерно в 1100–9000 смертей в Европе и 800–6200 смертей в США каждый год. В течение последних десяти лет проведен ряд эпидемиологических исследований, в которых показано, что частота встречаемости ВСС составляет 50–100 эпизодов на каждые 100 000 смертей [1–7]. В то же время данные официальных статистических отчетов в РФ не содержат информации относительно ВСС в структуре смертности населения России. Первые эпидемиологические исследования ВСС на территории бывшего СССР были выполнены в 70-х годах прошлого столетия в рамках программы ВОЗ «Регистр острого ИМ». На 100 000 населения г. Москвы было зарегистрировано 78 внезапных смертей у мужчин и 37 – у женщин. Чуть позже сходные данные были получены и в Новосибирске, и Вологде. Эти исследования выявили ряд эпидемиологических особенностей: в частности, они установили отчетливую ассоциацию ВСС с распространенностью инфаркта миокарда, а также явное преобладание ВСС у мужчин по сравнению с женщинами. Соотношение внезапно умерших мужчин и женщин составило 2,1–6,6:1. Недавно закончившееся крупное отечественное исследование РЕЗОНАНС, проведенное в трех российских городах (Рязань, Воронеж, Ханты-Мансийск) и включавшее популяцию больных ИБС численностью 285 736 человек, было спланировано с целью уточнения распространенности ВСС, а также качества диагностики и статистического учета ВСС в медицинских учреждениях. Частота ВСС на фоне ИБС составила в мужской популяции 69 случаев на 100 000 мужского населения в год, в женской – 26 на 100 000 женского населения в год. Однако более детальный дополнительный анализ медицинской документации, опроса родственников, свидетелей смерти, а также лечащих врачей и врачей из бригад скорой медицинской помощи привел к выводу, что уточненная частота ВСС выше зарегистрированного официального уровня в 2,3 раза у мужчин и в 2,8 раза у женщин и составляет, соответственно, 156 и 72 случая на 100 000 населения в год. Таким образом, в отечественном практическом здравоохранении не выявляется каждый второй случай ВСС у больных ИБС мужского пола, и 2/3 – у больных ИБС женского пола, что приводит к недооценке вероятности развития ВСС в популяции [8].

В настоящее время под термином «внезапная смерть» понимают непредвиденное смертельное событие, не связанное с травмой и возникающее в течение 1 часа с момента появления симптомов у практически здорового человека. Если смерть наступила в отсутствие очевидцев, к практически здоровым можно отнести лиц с хорошим самочувствием и отсутствием жалоб в течение предшествующих 24 час.

Термин внезапная ВСС применяется в следующих случаях:

- Если врожденное или приобретенное потенциально фатальное заболевание сердца было диагностировано при жизни или
- На аутопсии выявлена патология сердечно-сосудистой системы, способная потенциально быть причиной смерти или
- Если очевидные экстракардиальные причины смерти по данным аутопсии не выявлены, и нарушение ритма служит наиболее вероятной причиной [9].

В обеих возрастных группах (молодые и пожилые лица) установление причины ВСС представляет определенные трудности. Так, в пожилом возрасте возможно сочетание нескольких хронических сердечно-сосудистых заболеваний (ССЗ), и не всегда можно определить, какое из них в большей степени способствовало развитию ВСС. В молодом возрасте причина ВСС может оставаться неясной даже после проведения аутопсии, поскольку некоторые заболевания, например, наследственные каналопатии

или лекарственные аритмии, не связаны с какими-либо структурными изменениями, и при этом часто являются причиной ВСС в этой возрастной группе [10].

Большинство остановок сердечной деятельности происходит без предшествующих симптомов и почти всегда заканчивается летальным исходом несмотря на проведение реанимационных мероприятий. В связи с этим профилактика ВСС в настоящее время проводится путем имплантации кардиовертера-дефибриллятора у пациентов с высоким риском развития ВСС, к которым относятся наличие кардиомиопатий и снижение фракции выброса левого желудочка. Однако, большое количество случаев ВСС встречается в общей популяции, и у большинства лиц не отмечено предшествующих клинических признаков ССЗ. В связи с этим снижение частоты ВСС лежит не в плоскости реализации профилактических мероприятий и коррекции факторов риска, а в поиске предикторов ее развития, стратификации риска у молодых лиц и возможных путей влияния на предотвращение развития ВСС.

В связи с достаточно большой актуальностью профилактики ВСС в общей популяции Национальным институтом медицины США в 2015 году опубликована «Стратегия для улучшения выживания пациентов с остановкой сердца: время действовать» [11], в которой приведены ряд рекомендаций и практических мероприятий, направленных на повышение эффективности профилактики ВСС:

1. Создание национального регистра по учету эпизодов ВСС для полноценного сбора информации о всех случаях развития ВСС.
2. Тесное взаимодействие медицинских организаций с профессиональными сообществами, различными общественными группами по вопросам обучения первым признакам и симптомам ВСС, оказанию неотложной медицинской помощи, проведению сердечно-легочной реанимации и правилам проведения дефибрилляции при развитии ВСС в общественных местах.
3. Улучшение работы скорой медицинской помощи в вопросах проведения неотложных мероприятий при развитии первых признаков ВСС.
4. Проведение аккредитации врачебного состава по вопросам оказания неотложной помощи при развитии ВСС.
5. Активизация проведения научно-исследовательских работ по изучению патофизиологических аспектов и возможностей медикаментозной профилактики развития ВСС.
6. Создание Национального центра по изучению ВСС.

Таким образом, в США на государственном уровне предложен комплекс мероприятий по изучению причин возникновения, механизмов развития, возможности профилактики и медикаментозной терапии ВСС. В то же время в РФ в настоящее время не существует единого центра по изучению причин возникновения и возможностям профилактики ВСС, а представленные данные носят разрозненный характер, в связи с чем достаточно проблематично вырабатывать организационные решения по профилактике ВСС на популяционном уровне.

Проведен целый ряд исследований по изучению особенностей развития ВСС. Так, в широко известном Фрамингемском исследовании показано, что риск возникновения ВСС выше в интервале от 7 до 9 часов утра [12], при проведении анализа ВСС в Массачусетсе показано, что она чаще возникает в промежуток времени от 7 до 11 утра. При анализе времени срабатывания имплантируемых кардиовертеров-дефибрилляторов, установленных для вторичной профилактики ВСС, показано, что частота их срабатывания выше в утренние часы [13; 14].

Помимо этого, одним из направлений работы ученых по профилактике ВСС в настоящее время является разработка предсказательной модели риска развития ВСС у различных пациентов без клинического диагноза ССЗ. Так, Rajat Deo et al. [10] в 2017 году предложили новую модель оценки риска ВСС, которая была выведена на основании двух больших популяционных исследований – ARIC study (Atherosclerosis Risk in Communities) и CHS (Cardiovascular Health Study) [15; 16]. Это были проспективные когортные исследования, направленные на улучшение понимания риска ССЗ. В исследование ARIC включены 15 792 участника в возрасте от 45 до 64 лет в период 1987–1989 гг., а в исследование CHS включены 5888 участников старше 65 лет. В этот анализ не включались пациенты с ИБС, сердечной недостаточностью или инсультом. Окончательная выборка исследования составила 17 884 участников (13 677 из ARIC и 4207 из CHS). В общей сложности было отмечено 345 эпизодов ВСС. Средний период наблюдения в исследовании ARIC составил 13 лет, за которые случилось 171 эпизод ВСС; в CHS за средний период наблюдения 14 лет, случилось 174 случая ВСС. Средний возраст составил 54±6 лет в ARIC и 72±5 лет в CHS. Большинство составили женщины: 56% ARIC и 61% CHS; афроамериканцев в исследовании ARIC было 26% и 15% в CHS. Предложенная модель по оценке риска ВСС проверена на популяции включенной в эти два анализа, исследователями показано, что риск развития ВСС около 5% является критерием для занесения данных пациентов в категорию очень высокого риска. Наиболее важными переменными в оценке риска ВСС явились следующие показатели: возраст, мужской пол, афроамериканская раса, курение, уровень артериального давления, прием антигипертензивных препаратов, наличие сахарного диабета, уровень натрия и альбумина в крови, расчетная скорость клубочковой фильтрации, длительность корригированного интервала QT по данным ЭКГ. Данная модель хоть и показала свою высокую предсказательную ценность, однако надо понимать, что построена она на основе нероссийской популяции и экстраполирование ее на жителей РФ не совсем правомочно.

Другим направлением поиска предикторов развития ВСС является проведение генетического анализа и поиск генов, ответственных за развитие того или иного заболе-

вания, вызывающего ВСС. Это основано на том, что большинство случаев развития ВСС у пациентов старше 40 лет является результатом вовремя недиагностированной патологии сердечно-сосудистой системы (ССС), а именно различных проявлений ИБС [17; 18], в то время как у лиц младше 35 лет причинами чаще являются различные виды фатальных аритмий без структурной патологии ССС, которые обусловлены наследуемыми генетическими заболеваниями [19]. К таким заболеваниям относятся кардиомиопатии, наследственные первичные аритмии (болезни ионных каналов, каналопатии), синдром ранней реполяризации желудочков и синдром Вольфа-Паркинсона-Уайта. В последние годы технологический прогресс в сфере генетики облегчил изучение большого количества генов, что позволило сопоставить нескольких ключевых генов с причинами развития ВСС [20].

Наиболее актуально проведение генетического исследования у молодых лиц с наследственными первичными аритмиями (болезни ионных каналов, каналопатии), которые являются причинами внезапной сердечной смерти у 2–5% молодых лиц. К ним относятся синдром удлиненного интервала QT, синдром укороченного интервала QT, синдром Бругада и катехоламинергическая полиморфная желудочковая тахикардия.

1. Синдром удлиненного интервала QT (LQTS).

В 1957 г. впервые был описан случай семейного заболевания врожденной глухоты и удлиненного интервала QT по ЭКГ [21]. У троих детей из этой семьи случилась ВСС в возрасте 4, 5 и 9 лет. В 1958 г. Levine et al. описали случай ВСС у ребенка 8 лет с врожденной глухотой и удлиненным интервалом QT на ЭКГ, при отсутствии других выявленных причин для смерти [22]. Romano et al. [23] и Ward [24] описали увеличение интервала QT у одного из родителей и несколько детей из двух разных семей, все из которых обладали нормальным слухом, но у них отмечались периодические обмороки и случаи ВСС. В 1975 г. был введен термин «синдром удлиненного интервала QT», который включал в себя как синдром Джервелла-Ланге-Нильсена, так и синдром Романо-Уорда.

Синдром LQTS диагностируется при наличии одного из следующих критериев:

1. Корригированный QT (QTc) ≥480 мс при повторной регистрации ЭКГ в 12 отведениях.
2. Количество баллов по шкале LQTS >3.
3. LQTS диагностируется при наличии подтвержденной патологической мутации LQTS независимо от длительности интервала QT.
4. По данным ЭКГ диагноз LQTS следует рассматривать при наличии QTc ≥460 мс при повторной регистрации ЭКГ в 12 отведениях у пациентов с синкопальными состояниями неясного генеза или документированной желудочковой тахикардии или фибрилляции желудочков в отсутствие заболеваний сердца [9].

LQTS характеризуется удлинением интервала QT и появлением желудочковых аритмий, которые запускаются, главным образом, за счет адренергической активации. Заболевание обычно проявляется в молодом возрасте, ежегодная частота ВСС при отсутствии лечения составляет от 0,33% до 0,9%, а при наличии обмороков ~5%.

Непосредственной причиной смерти при LQTS является полиморфная желудочковая тахикардия типа torsales des pointes, которая быстро трансформируется в фибрилляцию желудочков [25].

В настоящее время показано, что LQTS может быть как врожденным, так и приобретенным. Причинами появления приобретенного LQTS могут являться употребление ряда лекарственных препаратов и нарушение электролитного баланса (гипокалиемии, гипокальциемии и гипомагниемии). К таким наиболее часто используемым лекарственным препаратам относятся: азитромицин, ципрофлоксацин, кларитромицин, дроперидол, эритромицин, ципралекс, фамотидин, флуканазол, левофлоксацин, лоперамид, моксифлоксацин, омепразол и множество других. Как видно из представленного перечня, большинство лекарственных средств могут использоваться пациентами самостоятельно и не всегда удается установить связь их использования с развитием ВСС. Также к удлинению интервала QT может приводить прием наркотических веществ, например, таких как кокаин. Учитывая эти данные, следует соблюдать настороженность при использовании лекарственных средств у пациентов с LQTS и пациентов с пограничным значением интервала QT на ЭКГ.

Врожденный LQTS связан с мутациями в ионных каналов и/или ассоциированных с ними белков [26]. Генетическая гетерогенность LQTS привела к его классификации на подтипы, основанные на генетических локусах. В 1991 г., проведен анализ связей в семьях с многочисленными родственниками, у которых отмечались эпизоды ВСС, был выявлен генетический дефект на маленьком плече 11 хромосомы [27]. В 1994 г., анализ другой когорты больных позволил выявить локусы на 7 и 3 хромосомах. В настоящее время в рамках LQTS выделяют мутации в 19 генах, большинство из которых кодируют субъединицы калиевых, натриевых или кальциевых потенциал-зависимых ионных каналов. 16 мутаций наследуются по аутосомно-доминантному типу (AKAP9, ANK2, CACNA1C, CALM1, CALM2, CALM3, CAV3, KNCE2, KCNH2, KCNJ2, KCNJ5, RYR2, SCN1B, SCN4B, SCN5A и SNTA1), 1 по аутосомно-рецессивному типу (TRDN), и 2 по аутосомно-доминантному и -рецессивному типу (KCNQ1 и KCNE1).

Посредством генетического скрининга у 75–85% больных выявляют патогенную мутацию, и в подавляющем большинстве случаев (90%) это мутации трех основных генов: KCNQ1, KCNH2 и SCN5A [28; 29]. Оставшиеся 16 генетических мутаций встречаются примерно в 10% случаев LQTS [29].

В настоящее время выделяют три типа LQTS:

- Аутосомно-доминантный тип (синдром Романо-Уорда), который включает подтипы LQT1-6 и LQT9-13 и характеризуется изолированным удлинением интервала QT;

- Аутосомно-доминантный тип с экстракардиальными проявлениями, который подразделяют на следующие подтипы:
  – LQT7 (синдром Андерсена-Тавил), при котором удлинение QT сочетается с выраженной U-волной, полиморфной или двунаправленной ЖТ, лицевым дисморфизмом и гипер/гипокалиемическим периодическим параличом;
  – LQT8 (синдром Тимоти), для которого характерны удлинение QT, синдактилия, мальформации сердца, расстройства аутистического спектра и дисморфизм;
- Аутосомно-рецессивный тип (синдром Джервелла-Ланге-Нильсена), для которого характерно выраженное удлинение интервала QT и врожденная глухота [9].

KCNQ1 – ген калиевого канала сердца локализуется на 11 хромосоме в позиции 11p15.5 и кодирует альфа-субъединицу калиевых каналов и опосредует медленный ток калия. Патологическая мутация этого гена приводит к уменьшению тока калия и увеличению фазы реполяризации, что проявляется удлинением интервала QT [30]. Мутация данного гена проявляется подтипом LQT1.

KCNH2 также кодирует альфа-субъединицу калиевых каналов и опосредует быстрый ток калия, локализуется на 7 хромосоме в позиции 7p35-36. Патологическая мутация этого гена приводит к снижению быстрого тока калия и увеличению фазы реполяризации, что проявляется удлинением интервала QT [31]. Мутация данного гена проявляется подтипом LQT2.

SCN5A – ген натриевого канала, который локализуется на 3 хромосоме в позиции 3p21-24. Патологическая мутация этого гена приводит к увеличению длительности натриевого тока, что проявляется в замедлении реполяризации и удлинение интервала QT [32]. Мутация данного гена проявляется подтипом LQT3.

Остальные известные гены встречаются примерно в 10% случаев LQTS. Ген ANK2, проявляющийся LQT4-подтипом, кодирует белок анкирин-B, который участвует в скоординированной работе Na/K-АТФ-азы, Na/Ca насоса и рецептора инозитол-трифосфата. В результате мутации гена ANK2 нарушается обмен кальция и происходит нарушение процессов реполяризации [33]. Гены KCNE1 (LQT5-подтип) и KCNE2 (LQT6-подтип) кодируют бета-субъединицу калиевого канала. За возникновение LQT7 подтипа (синдром Андерсена-Тавил) ответственна мутация в гене KCNJ2, который участвует в работе калиевого канала. LQT8-подтип (синдром Тимоти) развивается за счет мутации в гене CACNA1C, которая приводит к повышенному притоку кальция, удлинению потенциала действия и появлению различных аритмий. LQT9-подтип развивается в результате мутации в гене CAV3, который кодирует мышечноспецифический белок семьи кавеолиновых белков, кавеолин-3. В клетке кавеолин собирается в олигомеры, связывает холестерин и липиды в определённых участках клеточной мембраны, что приводит к формированию кавеол – структур, представляющих собой участки плазматических мембран, одной из функции которых является ток натрия. Мутация в гене CAV3 приводит к увеличению позднего тока натрия внутрь клетки [29; 34]. Аналогичный патофизиологический механизм отмечается и при LQT10 и LQT12-подтипах. При LQT10-подтипе происходит мутация в гене SCN4B, который кодирует бета-субъединицу натриевого канала, а при LQT12-подтипе в гене SNTA1, который кодирует белок альфа-1-синтропин. При LQT11-подтипе происходит мутация в гене AKAP9, которая приводит к нарушению структуры киназы А и уменьшению медленного тока калия [29]. Мутации в генах CALM1 (LQT14-подтип), CALM2 (LQT15-подтип) и CALM3 (LQTS16-подтип), приводят к нарушению структуры кальмодулина, и нарушению тока кальция [29; 35; 36].

Таким образом, в течение 60 лет с момента первого описания случая удлинения интервала QT, ассоциированного с ВСС, достаточно широко изучены генетические предикторы LQTS. Однако не стоит забывать и о возможности побочного эффекта ряда лекарственных препаратов в возникновении синдрома удлиненного интервала QT, прием которых может вызывать развитие желудочковой тахикардии в варианте «torsades de points», которая приводит к летальному исходу.

2.Синдром укороченного интервала QT (SQTS).

В 2000 г., Gussak et al. сообщили о двух пробандах с идиопатическим семейным постоянным укорочением интервала QT [37]. Три года спустя Gaita et al. описал шесть пациентов из двух неродственных семей с укороченным интервалом QT на ЭКГ, синкопальными состояниями, аритмиями и семейным анамнезом ВСС [38], что послужило поводом для изучения данного заболевания. SQTS является достаточно редкой каналопатией, распространенность которой составляет менее 1 на 10 000 [39; 40]. По гендерному признаку показано, что большинство симптомных пациентов с SQTS являются мужчины [29]. Кроме того, отмечаются некоторые пики заболеваемости: в течение первого года жизни, затем подростковый возраст и еще один пик приходится на пожилой возраст [39; 41].

Согласно современным рекомендациям SQTS диагностируется при наличии уменьшения продолжительности QTc ≤340 мс. Диагноз SQTS следует рассматривать при продолжительности интервала QTc ≤360 мс и наличии одного или более из следующих критериев:

- подтвержденная патологическая генетическая мутация;
- случаи выявления SQTS в семье;
- семейный анамнез внезапной смерти в возрасте <40 лет;
- наличие в анамнезе синкопальных состояний неясного генеза или документированной желудочковой тахикардии/фибрилляции желудочков при отсутствии структурных заболеваний сердца [9].

С точки зрения патологической физиологии, SQTS характеризуется уменьшением продолжительности реполяризации миокарда, что создает субстрат для развития угрожающих жизни аритмий, как наджелудочковых, так и желудочковых. В 30% случаев пациенты предъявляют жалобы на различные сердцебиения, в 25% отмечают синкопальные состояния и около 20% случаев приходится на фибрилляцию предсердий [29]. SQTS по механизму возникновения может быть как врожденным, так и приобретенным, на фоне гиперкальциемии, гиперкалиемии, ацидоза и приема ряда лекарственных препаратов [42; 43].

Для SQTS характерен аутосомно-доминантный тип наследования. В настоящее время генетические мутации, вызывающие SQTS были верифицированы в шести генах (KCNQ1, KCNH2, KCNJ2, CACNA1C, CACNB2 и CACNA2D1) [29]. Несмотря на то, что заболевание является генетически обусловленным, чувствительность и специфичность проведения генетического скрининга достаточна низка и колеблется от 15% до 40% [44; 45].

Наиболее часто встречающимся подтипом этого заболевания является SQTS1-подтип, который возникает в результате мутации в гене KCNH2, локализованного на 7 хромосоме в позиции 7p35-36. Мутация в данном гене ускоряет ток калия через клеточную мембрану, что приводит к снижению потенциала действия и укорочению интервала QT на ЭКГ [46]. При SQTS2-подтипе мутация в гене KCNQ1 приводит к увеличению скорости медленного тока калия через мембрану клетки и соответственно к укорочению интервала QT [29]. SQTS3-подтип возникает в результате мутации в гене KCNJ2, которая также приводит к усилению тока калия. SQTS4- , SQTS5- SQTS6-подтипы соответственно возникают в результате мутаций в генах CACNA1C, CACNB2 и CACNA2D1, которые кодируют α1-, β2-и α-2/δ субъединицы кальциевых каналов L-типа, в результате чего нарушается трансмембранный ток кальция и появляется укорочение интервала QT, часто ассоциированное с подъемом сегмента ST, напоминающие ЭКГ картину синдрома Бругада [47].

Заболевание отличается высокой летальностью в любом возрасте, в том числе и у детей в первые месяцы жизни. Вероятность первой остановки сердца в возрасте до 40 лет составляет >40%.

3. Синдром Бругада.

Впервые о синдроме Бругада заговорили в 1992 г., когда братья-кардиологи из Испании П. и Д. Бругада впервые описали клинико-электрокардиографический синдром, объединяющий частые семейные случаи синкопальных состояний или внезапной смерти вследствие полиморфной желудочковой тахикардии, и регистрацию специфического электрокардиографического паттерна, к которому отнесли блокаду правой ножки пучка Гиса и элевацию сегмента ST на ЭКГ [48]. Частота встречаемости синдрома Бругада колеблется от 5 до 20 случаев на 10 тыс. человек, соотношение мужчин и женщин 3:1 соответственно [49]. Как правило, первая манифестация заболевания возникает в период сна, что вероятно обусловлено повышением активности вегетативной нервной системы [50].

В настоящее время синдром Бругада диагностируется у пациентов с элевацией сегмента ST ≥2 мм с морфологией 1 типа в одном или нескольких правых грудных отведений (V1 и/или V2, при наложении их во 2-м, 3-м или 4-м межреберьях), которая регистрируется спонтанно или после медикаментозных провокационных тестов с внутривенным назначением блокаторов натриевых каналов (аймалин, флекаинид или новокаинамид). Непосредственными причинами развития летального исхода при этом синдроме являются фибрилляция желудочков или полиморфная желудочковая тахикардия [50].

Для синдрома Бругада характерен аутосомно-доминантный тип наследования, а его пенетрантность зависит от возраста и от пола: клинические проявления заболевания чаще наблюдаются во взрослом возрасте и у мужчин (в восемь раз чаще, чем у женщин). Средний возраст на момент развития фибрилляции желудочков около 40 лет, однако фибрилляция желудочков может возникать в любом возрасте, обычно во время отдыха или во сне. Лихорадка, злоупотребление алкоголем и переедание являются триггерными факторами, приводящими к появлению I типа ЭКГ и предрасполагающими к развитию фибрилляции желудочков.

Первым генетическим маркером, ассоциированным с синдромом Бругада, был ген SCN5A, кодирующий α-субъединицу Na-каналов сердечной мышцы [51]. В дальнейшем было открыто более 450 патогенетических вариаций в 24 генах, кодирующих натриевые, калиевые и кальциевые каналы и их структурные белки (ABCC9, CACNA1C, CACNA2D1, CACNB2, FGF12, GPD1L, HCN4, HEY2, KCND2, KCND3, KCNE3, KCNE5, KCNH2, KCNJ8, PKP2, RANGRF, SCN10A, SCN1B, SCN2B, SCN3B, SCN5A, SEMA3A, SLMAP и TRPM4) [52]. В то же время у 65–70% больных с синдромом Бругада не удается выявить убедительных генетических маркеров заболевания [29].

В развитии синдрома Бругада можно выделить несколько групп генов.

1 группа – гены, кодирующие структуры натриевых каналов, одним из которых является первый выявленный ген – SCN5A, кодирующий α-субъединицу Na-каналов. К другим генам относятся SCN1B, SCN2B и SCN3B, которые кодируют β-субъединицу Na-каналов, и ген SCN10A, кодирующий нейронную регуляцию Na-каналов [53].

2 группа – гены, кодирующие структуры кальциевых каналов, к которым относятся CACNA1C, CANB2b и CACNA2D1. CACNA1C и CACNB2 α1 и β-2 субъединицы кальциевых каналов L-типа, а ген CACNA2D1 α-2/δ субъединицу этих же каналов, что проявляется снижением их функции [54; 55].

3 группа – гены, кодирующие структуры калиевых каналов. К таким генам относится ген KCND3, мутация которого приводит к повышенному току калия в мио-

карде правого желудочка. Также к таким генам относятся KCNE3, KCNE5, KCNJ8 и ряд других [29].

4 группа – гены, кодирующие белки, которые взаимодействуют с натриевыми, кальциевыми и калиевыми каналами. Так ген RANGRF, который кодирует белок MOG1, приводит к уменьшению тока натрия и клиническим проявлениям синдрома Бругада [56]. Ген GPD1L участвует в регуляции тока натрия в сердце и его мутация также может приводить к появлению синдрома Бругада [57].

Таким образом, синдром Бругада является наиболее генетически разнородным заболеванием, что обуславливает целый ряд трудностей в генетической верификации данного заболевания.

4. Катехоламинергическая полиморфная желудочковая тахикардия (КПЖТ).

КПЖТ – это наследственное заболевание ионных каналов, клинически характеризующееся полиморфной или двунаправленной желудочковой тахикардией, вызванной физической нагрузкой, которая может перейти в фибрилляцию желудочков. В отличие от синдрома удлиненного QT и синдрома Бругада, это состояние не сочетается с аномалиями на 12-канальной ЭКГ. Провоцирующими факторами развития КПЖТ являются физические нагрузки и эмоциональные переживания. Постановка диагноза КПЖТ представляет определенные трудности в связи с отсутствием каких-либо изменений на ЭКГ и при ЭхоКГ, в связи с чем при подозрении на КПЖТ рекомендуется выполнять стресс-тест, способный выявить предсердные и желудочковые аритмии (двунаправленную или полиморфную желудочковую тахикардию).

В 2001 г. был определен первый ген, кодирующий сердечный рианодиновый рецептор (RYR2) у 4 из 12 пробандов с типичной КПЖТ при отсутствии структурных аномалий сердца [58]. С этого времени было выявлено около 150 различных мутаций в гене RYR2, которые могут приводить к развитию КПЖТ. Было описано, что генетически дефективные рианодиновые рецепторы сердца способствуют аномальному высвобождению кальция из саркоплазматического ретикулума. Соответственно, потенциальная аритмия вызывается триггерной активностью миокарда, что обусловлено процессами поздней постдеполяризации, которые провоцируются увеличением содержания межклеточного кальция и активизируются адренергической стимуляцией, как, например, во время физической нагрузки.

Другими менее распространенными генами, связанными с КПЖТ являются CASQ2, CALM2, CALM3, TRDN и возможно ANK2, KCNJ2 и CALM1. В настоящее время считается, что мутации в этих генах обуславливают около 5% всех случаев КПЖТ [29]. Мутация в гене CASQ2 наследуется по аутосомно-доминантному, реже по аутосомно-рецессивному типу и отвечает за выработку кальций-сигнальных молекул миокарда [59]. Гены CALM1, CALM2 и CALM3 кодируют белок кальмодулин, который участвует в кальций-зависимой инактивации кальциевых каналов L-типа и стабилизирует рианодиновые каналы. Таким образом, нарушение структуры кальмодулина приводит к избытку кальция, который может провоцировать КПЖТ [60].

Таким образом, в настоящее время выявлена связь между достаточно большим количеством генетических дефектов и развитием ВСС у молодых лиц, причем ряд генов может играть роль в появлении нескольких каналопатий. Так, мутация в генах KCNH2 и CACNA1C может приводить к развитию синдрома укороченного интервала QT, синдрома удлиненного интервала QT и синдрома Бругада. Мутации в генах CACNA2D1 и CACNB2 – синдрома укороченного интервала QT и синдрома Бругада, SCN5A и SCN1B – синдрома удлиненного интервала QT и синдрома Бругада, KCNJ2 – синдрома укороченного интервала QT, синдрома удлиненного интервала QT и катехоламинергической полиморфной желудочковой тахикардии, KCNQ1 – синдрома укороченного интервала QT и синдрома удлиненного интервала QT, ANK2, CALM1, CALM2, CALM3, TRDN, RYR2 – синдрома удлиненного интервала QT и катехоламинергической полиморфной желудочковой тахикардии.

Учитывая многообразие генетических вариантов, всегда встает вопрос о необходимости и целесообразности проведения генетического типирования в каждом конкретном случае.

На наш взгляд, целесообразно выделить ряд показаний для проведения генетического тестирования, к которым можно отнести:

- наличие ЭКГ признаков синдрома удлиненного или укороченного интервала QT или синдрома Бругада;
- наличие синкопального состояния неясного генеза у молодых лиц;
- документированный эпизод желудочковой тахикардии или фибрилляции желудочков в отсутствие органического заболевания сердца;
- отягощенный семейный анамнез по эпизодам внезапной сердечной смерти;
- назначение на длительный период времени лекарственных препаратов, употребление которых может изменять интервал QT;
- лица, которые по характеру своего профессионального труда подвергаются высокому риску.

В то же время достаточно часто первым клиническим проявлением каналопатий является наступление внезапной сердечной смерти, что обуславливает необходимость разработки некой прогностической модели для расчета риска внезапной сердечной смерти, которая, к сожалению, до настоящего времени не разработана на отечественной популяции.

Литература

1. Nichol, G., Rumsfeld, J., Eigel, B., Abell,a B.S., Labarthe, D., Hong, Y. et al. Essential features of designating out-of-hospital cardiac arrest as a reportable event: A scientific statement from the American Heart Association Emergency Cardiovascular Care Committee; Council on Cardiopulmonary, Perioperative, And Critical Care; Council on Cardiovascular Nursing; Council on Clinical Cardiology; and Quality of

Care and Outcomes Research Interdisciplinary Working Group. Circulation 2008 (117):2299–2308. DOI:10.1161/CIRCULATIONAHA.107.189472.
2. Chugh, S.S., Senashova, O., Watts, A., Tran, P.T., Zhou, Z., Gong, Q. et al. Postmortem molecular screening in unexplained sudden death. J. Am. Coll. Cardiol. 2004(43):1625–1629. DOI: 10.1016/j.jacc.2003.11.052.
3. De Vreede-Swagemakers, J.J., Gorgels, A.P., Dubois-Arbouw, W.I., van Ree, J.W., Daemen, M.J., Houben, L.G. et al. Out-of-hospital cardiac arrest in the 1990's: A population-based study in the maastricht area on incidence, characteristics and survival. J. Am. Coll. Cardiol. 1997(30):1500–1505.
4. Byrne, R., Constant, O., Smyth, Y., Callagy, G., Nash, P., Daly, K. et al. Multiple source surveillance incidence and aetiology of out-of-hospital sudden cardiac death in a rural population in the West of Ireland. Eur. Heart J. 2008(29):1418–1423. DOI: 10.1093/eurheartj/ehn155.
5. Hua, W., Zhang, L.F., Wu, Y.F., Liu, X.Q., Guo, D.S., Zhou, H.L. et al. Incidence of sudden cardiac death in China: Analysis of 4 regional populations. J. Am. Coll. Cardiol. 2009(54):1110–1118. DOI: 10.1016/j.jacc.2009.06.016.
6. Eckart, R.E., Shry, E.A., Burke, A.P., McNear, J.A., Appel, D.A., Castillo-Rojas, L.M. et al. Sudden death in young adults: An autopsy-based series of a population undergoing active surveillance. J. Am. Coll. Cardiol. 2011(58):1254–1261. DOI: 10.1016/j.jacc.2011.01.049.
7. Fishman, G.I., Chugh, S.S., Dimarco. J,P., Albert, C.M., Anderson, M.E., Bonow, R.O. et al. Sudden cardiac death prediction and prevention: Report from a National Heart, Lung, And Blood Institute And Heart Rhythm Society Workshop. Circulation 2010(122):2335–2348. DOI: 10.1161/CIRCULATIONAHA.110.976092.
8. Shljahto, E.V., Arutjunov, G.P., Belenkov, Ju.N., Ardashev, A.V. National guidelines for risk assessment and prevention of sudden cardiac death. Archive of internal medicine. 2013(4):5-15 (in Russian). DOI:10.20514/2226-6704-2013-0-4-5-15.
9. Priori, S.G., Blomström-Lundqvist, C., Mazzanti, A., Bloma, N., Borggrefe, M., Camm, J. ESC recommendations on treatment of patients with ventricular arrhythmias and prevention of sudden cardiac death 2015. Russian Cardiology Journal 2016,7(135):5–86. (in Russian) DOI: 10.15829/1560-4071-2016-7-5-86.
10. Deo, R., Norby, F.L., Katz, R,, Sotoodehnia, N., Adabag, S., DeFilippi, C.R. et al. Development and Validation of a Sudden Cardiac Death Prediction Model for the General Population. Circulation. 2016 Sep 13;134(11):806-16. DOI: 10.1161/CIRCULATIONAHA.116.023042.
11. Shinozaki, K., Nonogi, H., Nagao, K., Becker, L.B. Strategies to improve cardiac arrest survival: a time to act. Acute Medicine & Surgery 2016(3):61–64. DOI: 10.1002/ams2.192.
12. Willich, S.N., Levy, D., Rocco, M.B., Tofler, G.H., Stone, P.H., Muller, J.E. Circadian variation in the incidence of sudden cardiac death in the Framingham Heart Study population. Am J Cardiol. 1987(60):801–806. DOI: 10.1016/0002-9149(87) 91027-7.
13. Englund, A., Behrens. S., Wegscheider, K., Rowland, E. Circadian variation of malignant ventricular arrhythmias in patients with ischemic and nonischemic heart disease after cardioverter defibrillator implantation. European 7219 Jewel Investigators. J Am Coll Cardiol. 1999(34):1560–1568. DOI: 10.1016/S0735-1097(99)00369-1.
14. Peters, R.W., McQuillan, S., Gold, M.R. Interaction of septadian and circadian rhythms in life-threatening ventricular arrhythmias in patients with implantable cardioverter-defibrillators. Am J Cardiol. 1999(84):555–557. DOI: 10.1016/ S00-02-9149(99)00376-8.
15. The ARIC Investigators. The Atherosclerosis Risk in Communities (ARIC) Study: design and objectives. Am J Epidemiol. 1989(129):687–702.
16. Fried, L.P., Borhani, N.O., Enright, P., Furberg, C.D., Gardin, J.M., Kronmal, R.A. et al. The Cardiovascular Health Study: design and rationale. Ann Epidemiol. 1991(1):263–276. DOI: 10.1016/1047-2797(91)90005-W.
17. Myerburg, R.J., Junttila, M.J. Sudden cardiac death caused by coronary heart disease. Circulation 2012(125): 1043–1052. DOI: 10.1161/CIRCULATIONAHA. 111.023846.
18. Arzamendi, D., Benito, B., Tizon-Marcos H., Flores, J., Tanguay, J.F., Ly, H. et al. Increase in sudden death from coronary artery disease in young adults. Am. Heart J. 2011(161):574–580. DOI: 10.1016/j.ahj.2010.10.040.
19. Boczek, N.J., Tester, D.J., Ackerman, M.J. The molecular autopsy: An indispensable step following sudden cardiac death in the young? Herzschrittmacherther. Elektrophysiol. 2012(23):167–173. DOI: 10.1007/s00399-012-0222-x.
20. Campuzano, O., Allegue, C., Partemi, S., Iglesias, A., Oliva, A., Brugada, R. Negative autopsy and sudden cardiac death. Int. J. Leg. Med. 2014(128): 599–606. DOI: 10.1007/s00414-014-0966-4.
21. Jervell, A., Lange-Nielsen, F. Congenital deaf-mutism, functional heart disease with prolongation of the QT interval and sudden death. Am. Heart J. 1957(54):59–68. PMID: 13435203.
22. Levine, S.A., Woodworth, C.R. Congenital deaf-mutism, prolonged qt interval, syncopal attacks and sudden death. N. Engl. J. Med. 1958(259):412–417. DOI: 10.1056/NEJM195808282590902.
23. Romano, C., Gemme, G., Pongiglione, R. Rare cardiac arrythmias of the pediatric age. II. Syncopal attacks due to paroxysmal ventricular fibrillation. (presentation of 1st case in Italian pediatric literature). Clin. Pediatr. 1963(45):656–683. PMID: 14158288.
24. Ward, O.C. A new familial cardiac syndrome in children. J. Ir. Med. Assoc. 1964 (54):103–106. PMID: 14136838.
25. Schwartz, P.J., Moss, A.J., Vincent, G.M., Crampton, R.S. Diagnostic criteria for the long QT syndrome. An update. Circulation. 1993(88):782–784. DOI: 10.1161/01.CIR.88.2.782.
26. Kaufman, E.S. Arrhythmic risk in congenital long QT syndrome. J. Electrocardiol. 2011(44):645–649. DOI: 10.1016/j.jelectrocard.2011.07.023.
27. Keating, M., Atkinson, D., Dunn, C., Timothy, K., Vincent, G.M,, Leppert, M. Linkage of a cardiac arrhythmia, the long QT syndrome, and the harvey RAS-1 gene. Science 1991(252):704–706. DOI: 10.1126/science.1673802.
28. Kapplinger, J.D., Tester, D.J., Salisbury, B.A., Carr, J.L., Harris-Kerr C, Pollevick GD et al. Spectrum and prevalence of mutations from the first 2,500 consecutive unrelated patients referred for the familion long QT syndrome genetic test. Heart Rhythm 2009(6):1297–1303. DOI: 10.1016/j.hrthm.2009.05.021.
29. Fernández-Falgueras, A., Sarquella-Brugada, G., Brugada, J., Brugada R and Campuzano, O. Cardiac Channelopathies and Sudden Death: Recent Clinical and Genetic Advances. Biology 2017, 6(1), 7. DOI:10.3390/biology6010007.
30. Bellocq, C., van Ginneken, A.C., Bezzina, C.R., Alders, M., Escande, D., Mannens, M.M., Baro, I. et al. Mutation in the KCNQ1 gene leading to the short QT-interval syndrome. Circulation 2004(109):2394–2397. DOI: 10.1161/01.CIR.000-0130409.72142.FE.
31. Curran, M.E., Splawski, I., Timothy, K.W., Vincent, G.M., Green, E.D., Keating, M.T. A molecular basis for cardiac arrhythmia: Herg mutations cause long QT syndrome. Cell 1995(80):795–803. DOI: 10.1016/0092-8674(95)90358-5.
32. Wang, Q., Shen, J., Splawski, I., Atkinson, D., Li, Z., Robinson, J,L, et al. SCN5A mutations associated with an inherited cardiac arrhythmia, long QT syndrome. Cell 1995(80):805–811. DOI: 10.1016/0092-8674(95)90359-3.
33. Mohler, P.J., Schott, J.J., Gramolini, A.O., Dilly, K., Guatimosim, S., duBell, W.H. et al. Ankyrin-b mutation causes type 4 long-QT cardiac arrhythmia and sudden cardiac death. Nature 2003(421):634–639. DOI: 10.1038/nature01335.
34. Vatta, M., Ackerman, M.J., Ye, B., Makielski, J.C., Ughanze, E.E., Taylor, E.W. et al. Mutant caveolin-3 induces persistent late sodium current and is associated with long-QT syndrome. Circulation 2006(114):2104–2112. DOI: 10.1161/CIRCULATIONAHA.106.635268.
35. Makita, N., Yagihara, N., Crotti, L., Johnson. C,N,, Beckmann, B.M., Roh, M.S. et al. Novel calmodulin mutations associated with congenital arrhythmia susceptibility. Circ. Cardiovasc. Genet. 2014(7):466–474. DOI: CIRCGENETICS.113.000459.
36. Crotti, L., Johnson, C.N., Graf, E., De Ferrari, G.M., Cuneo, BF., Ovadia, M. et al. Calmodulin mutations associated with recurrent cardiac arrest in infants. Circulation 2013(127):1009–1017. DOI: 10.1161/CIRCULATIONAHA.112.001216.
37. Gussak, I., Brugada, P., Brugada, J., Wright, R.S., Kopecky, S.L., Chaitman, B.R. et al. Idiopathic short QT interval: A new clinical syndrome? Cardiology 2000(94):99–102. DOI: 47299.
38. Gaita, F., Giustetto, C., Bianchi, F., Wolpert, C., Schimpf, R., Riccardi, R. et al. Short QT syndrome: A familial cause of sudden death. Circulation 2003(108): 965–970. DOI: 10.1161/01.CIR.0000085071.28695.C4.
39. Mazzanti, A., O'Rourke, S., Ng, K., Miceli, C., Borio, G., Curcio, A. et al. The usual suspects in sudden cardiac death of the young: A focus on inherited arrhythmogenic diseases. Expert Rev. Cardiovasc. Ther. 2014(12):499–519. DOI: 10.1586/14-779072.2014.894884.
40. Kobza, R., Roos, M., Niggli, B., Abacherli, R., Lupi, G.A., Frey, F. et al. Prevalence of long and short QT in a young population of 41,767 predominantly male swiss conscripts. Heart Rhythm 2009(6):652–657. DOI: 10.1016/j.hrthm.2009.01. 009.
41. Miyamoto, A., Hayashi, H., Yoshino, T., Kawaguchi, T., Taniguchi, A., Itoh, H. et al. Clinical and electrocardiographic characteristics of patients with short QT interval in a large hospital-based population. Heart Rhythm 2012(9):66–74. DOI: 10.1016/j.hrthm.2011.08.016.
42. Nierenberg, D.W. Spironolactone and metabolic acidosis. Ann. Intern. Med. 1979(91):321–322. DOI: 10.7326/0003-4819-91-2-321_3.
43. Holbrook, M., Malik, M., Shah, R.R., Valentin, J.P. Drug induced shortening of the QT/QTC interval: An emerging safety issue warranting further modelling and evaluation in drug research and development? J. Pharmacol. Toxicol. Methods 2009-(59):21–28. DOI: 10.1016/j.vascn.2008.09.001.

44. Giustetto, C., Schimpf, R., Mazzanti, A., Scrocco, C., Maury, P., Anttonen, O. et al. Long-term follow-up of patients with short QT syndrome. J. Am. Coll. Cardiol. 2011(58):587–595. DOI: 10.1016/j.jacc.2011.03.038.
45. Gollob, M.H., Redpath, C.J., Roberts, J.D. The short QT syndrome: Proposed diagnostic criteria. J. Am. Coll. Cardiol. 2011(57):802–812. DOI:10.1016/j.jacc.2010.09.048.
46. Brugada, R., Hong, K., Dumaine, R., Cordeiro, J., Gaita, F., Borggrefe, M. et al. Sudden death associated with short-QT syndrome linked to mutations in HERG. Circulation 2004(109):30–35. DOI: 10.1161/01.CIR.0000109482.92774.3A.
47. Templin, C., Ghadri, J.R., Rougier, J.S., Baumer, A., Kaplan, V., Albesa, M. et al. Identification of a novel loss-of-function calcium channel gene mutation in short QT syndrome (SQTS6). Eur. Heart J. 2011(32):1077–1088. DOI: 10.1093/eurheartj/ehr076.
48. Berne, P., Brugada, J. Brugada syndrome 2012. Circ. J. 2012(76):1563–1571. DOI: 10.1253/circj.CJ-12-0717.
49. Coronel, R., Casini, S., Koopmann, T.T., Wilms-Schopman, F.J., Verkerk, A.O., de Groot, J.R. et al. Right ventricular fibrosis and conduction delay in a patient with clinical signs of Brugada syndrome: A combined electrophysiological, genetic, histopathologic, and computational study. Circulation 2005(112): 2769–2777. DOI: 10.1161/CIRCULATIONAHA.105.532614.
50. Priori, S.G., Wilde, A.A., Horie, M., Cho, Y., Behr, E.R., Berul, C. et al. HRS/EHRA/APHRS expert consensus statement on the diagnosis and management of patients with inherited primary arrhythmia syndromes: Document endorsed by HRS, EHRA, and APHRS in May 2013 and by ACCF, AHA, PACES, and AEPC in June 2013. Heart Rhythm 2013(10): 1932–1963. DOI: 10.1016/j.hrthm.2013.05.014.
51. Chen, Q., Kirsch, G.E., Zhang, D., Brugada, R., Brugada, J., Brugada, P. et al. Genetic basis and molecular mechanism for idiopathic ventricular fibrillation. Nature 1998(392):293–296. DOI: 10.1038/32675.
52. Brugada, R., Campuzano, O., Sarquella-Brugada, G., Brugada, J., Brugada, P. Brugada syndrome. Methodist Debakey Cardiovasc J. 2014(10):25–28. DOI: 10.14797/mdcj-10-1-25.
53. Hu, D., Barajas-Martinez, H., Pfeiffer, R., Dezi, F., Pfeiffer, J., Buch, T. et al. Mutations in SCN10A are responsible for a large fraction of cases of Brugada syndrome. J. Am. Coll. Cardiol. 2014(64):66–79. DOI: 10.1016/j.jacc.2014.04.032.
54. Cordeiro, J.M., Marieb, M., Pfeiffer, R., Calloe, K., Burashnikov, E., Antzelevitch, C. Accelerated inactivation of the I-type calcium current due to a mutation in CACNB2B underlies Brugada syndrome. J. Mol. Cell Cardiol. 2009(46): 695–703. DOI: 10.1016/j.yjmcc.2009.01.014.
55. Burashnikov, E., Pfeiffer, R., Barajas-Martinez, H., Delpon, E., Hu, D., Desai, M. et al. Mutations in the cardiac L-type calcium channel associated with inherited J-wave syndromes and sudden cardiac death. Heart Rhythm 2010(7):1872–1882. DOI: 10.1016/j.hrthm.2010.08.026/.
56. Kattygnarath, D., Maugenre, S., Neyroud, N., Balse, E., Ichai, C., Denjoy, I. et al. MOG1: A new susceptibility gene for Brugada syndrome. Circ. Cardiovasc. Genet. 2011(4):261–268. DOI: 10.1161/CIRCGENETICS.110.959130.
57. Shy, D., Gillet, L., Abriel, H. Cardiac sodium channel NaV1.5 distribution in myocytes via interacting proteins: The multiple pool model. Biochim. Biophys. Acta 2013(1833):886–894. DOI: 10.1016/j.bbamcr.2012.10.026.
58. Priori, S.G., Napolitano, C., Tiso, N., Memmi, M,, Vignati, G., Bloise, et al. Mutations in the cardiac ryanodine receptor gene (HRYR2) underlie catecholaminergic polymorphic ventricular tachycardia. Circulation 2001(103):196–200. DOI: 10.1161/01.CIR.103.2.196.
59. Postma, A.V., Denjoy, I., Hoorntje, T.M., Lupoglazoff, J.M., Da Costa, A., Sebillon, P. et al. Absence of calsequestrin 2 causes severe forms of catecholaminergic polymorphic ventricular tachycardia. Circ. Res. 2002(91):21–26. DOI: 10.1161/01.RES.0000038886.18992.6B.
60. Sumitomo, N. Current topics in catecholaminergic polymorphic ventricular tachycardia. J. Arrhythm. 2016(32):344–351. DOI: 10.1016/j.joa.2015.09.008.

КОНТАКТНАЯ ИНФОРМАЦИЯ

e-mail: kvasa@mail.ru.

ПРОФЕССОР С.П. ФЕДОРОВ И ЕГО ВЗАИМООТНОШЕНИЕ С ВЛАСТЬЮ – ЦАРСКОЙ И СОВЕТСКОЙ

Шевцов В.И.[1], Кондаков Е.Н.[2], Чепель А.И.[3], Яковлев В.А.[3]

УДК: 617-57.4

[1] *Первый Санкт-Петербургский государственный медицинский университет имени академика И.П. Павлова, Санкт-Петербург*
[2] *Российский научно-исследовательский нейрохирургический институт имени профессора А.Л. Поленова, Санкт-Петербург*
[3] *Военно-медицинская академия имени С.М. Кирова, Санкт-Петербург*

PROFESSOR S.P. FEDOROV AND HIS INTERRELATION WITH THE AUTHORITY – IMPERIAL AND SOVIET

Shevcov V.I., Kondakov E.N., CHepel A.I., Yakovlev V.A.

Сергей Петрович Федоров родился в Москве в 1869 году в семье врача–хирурга П.Н. Федорова, что предопределило в дальнейшем выбор профессии. Он всю свою сознательную жизнь посвятил медицине и одной из её важнейших дисциплин – хирургии, в которой добился выдающихся успехов, признанных его коллегами не только в России, но и за рубежом.

Биография Сергея Петровича тесно переплетается с судьбой России на различных этапах её развития. В этом отношении знаковой датой для профессора является 1903 год, когда он по конкурсу в Военно-медицинской академии был избран на должность заведующего кафедрой и клиникой госпитальной хирургии, основанной великим Н.И. Пироговым.

Под руководством С.П. Федорова (1903–1936 гг.) клиника вновь вышла на передовые рубежи в медицине не только в нашей стране, но далеко за ее пределами.

Необходимо отметить выдающуюся роль С.П. Федорова в развитии хирургии в России и Советском Союзе, которая заключалась в активном участии в организации и проведении хирургических съездов.

Хирургические съезды созывались ежегодно, и лишь военно-политические события нарушали привычный ритм заседаний хирургов. Такие важные мероприятия в жизни хирургов страны всегда возглавлялись наиболее достойными и почитаемыми профессорами – хирургами. Перечислим председателей Всероссийских и Всесоюзных хирургических съездов, состоявшихся при жизни Сергея Петровича. Председателем I съезда был избран Н.В. Склифосовский, а далее председательское кресло последовательно занимали В.И. Разумовский, В.Г. Цеге–Мантейфель, М.С. Субботин, П.И. Дъяконов, Н.М. Волкович, С.П. Федоров, И.К. Спижарский, Р.Р. Вреден, А.А. Кадьян, Н.А. Вельяминов, Г.Е. Рейн, И.И. Греков, А.В. Мартынов, Г.И. Турнер, Н.Н. Напалков, В.А. Оппель, П.А. Герцен, Н.Н. Бурденко.

Заслушанные на хирургических съездах доклады и выступления в прениях печатались полностью и опубликовывались в виде рефератов в «Трудах съездов».

В жизни и творческой деятельности Сергея Петровича необходимо выделить 1904 год. В том году у императора России Николая II родился сын Алексей – наследник престола. Однако радость царской семьи была омрачена тем, что у ребенка было обнаружено наследственное заболевание – гемофилия. Этот диагноз безошибочно поставил С.П. Федоров. И с того года Сергей Петрович вместе с другими специалистами следил за здоровьем мальчика.

Среди многочисленных врачей, которые в разные годы наблюдали членов царской семьи, в первую очередь выделялся Е.С. Боткин – сын знаменитого терапевта С.П. Боткина. Обязанности Е.С. Боткина сводились к ежедневному контролю над состоянием здоровья членов императорской семьи и прежде всего императрицы Александры Федоровны и цесаревича Алексея.

С.П. Федоров приглашался для оказания медицинской помощи наследнику только в экстренных случаях. Однако, познакомившись с профессором ближе, ему доверили лечение и других коронованных особ.

Болезнь юного цесаревича протекала по-разному: наряду со светлыми промежутками отмечались эпизоды ухудшения здоровья, а иногда под угрозой оказывалась сама жизнь Алексея. В эти моменты к наследнику непременно вызывали С.П. Федорова. И если кто-нибудь из врачей-консультантов колебался в назначении более действенных способов лечения единственного сына Романовых, профессор брал на себя ответственность за их применение. Это спокойствие и уверенность в своих силах были в дальнейшем положительно оценены Александрой Федоровной. Разумная преданность императорской семье, врачебное искусство и личные человеческие качества заслуженно были вознаграждены присвоением С.П. Федорову высокого звания лейб-хирурга.

В приказе по Военно-медицинской академии от 8 декабря 1912 г. говорилось: «Высочайшим приказом по министерству императорского двора от 6 декабря за номером 34 ему было пожаловано: ординарный профессор академии, совещательный член медицинского совета и военно-санитарного учебного комитета, почетный лейб-хирург, доктор медицины, статский советник Федоров – в лейб-хирурги с оставлением в занимаемых им должностях».

Последнее стоит отметить особо, так как Сергей Петрович Федоров по-прежнему руководил кафедрой госпитальной хирургии ВМА и, по мере возможности, уделял ее проблемам должное внимание и принимал самое активное участие в лечебной, научной и преподавательской деятельности всего коллектива.

Достаточно привести число докторских диссертаций только по урологии, вышедших из клиники С.П. Федорова за 1905–1914 гг. Таких работ насчитывается четырнадцать.

Летом 1915 г. Николай II взял на себя обязанности Верховного главнокомандующего Российской армии. И если до этого момента доктор периодически сопровождал царя в его поездках по фронтам, то теперь он неотлучно находился вместе с ним при Ставке в Могилеве. Впервые Император упоминает о лейб-хирурге в своем военном дневнике 18 ноября 1914 г., перечисляя его среди других представителей свиты.

С приездом в ставку сына царя Алексея на Сергея Петровича была возложена обязанность оберегать здоровье наследника. Это событие в биографии хирурга комментирует дочь Е.С. Боткина. Она пишет

(1993 г.): «… отец только два раза ездил с Его Величеством в Ставку, так как Государь брал с собой лейб-хирурга профессора Федорова, сказав моему отцу, что он его желает видеть при Ее Величестве и детях».

Императрица Александра Федоровна также благосклонно относилась к профессору. Так, в марте 1915 г. она передавала через царя «поклон моему другу Федорову».

Таким образом, через 12 лет после своего появления ко двору к 1916 г. 47-летний профессор превратился в опытного и прагматичного царедворца, завоевав исключительное доверие императорской семьи, занимая особое место в свите государя.

Авторитет С.П. Федорова за эти годы настолько возрос, что Александра Федоровна в 1916 г. всерьез стала задумываться о создании специального «Института Федорова». К сожалению, революционно-политическая ситуация развивалась так стремительно, что этим намерениям не суждено было сбыться.

С.П. Федорову после революции 1917 г. поступали очень лестные предложения из Европы: ему предлагали заведование любой передовой европейской клиникой. Однако, несмотря на все заманчивые посулы, Сергей Петрович остался в России и, по-прежнему, возглавлял коллектив единомышленников кафедры и клиники госпитальной хирургии Военно-медицинской академии.

Новая власть еще не раз и довольно скоро напомнит профессору о так называемом его «благородном происхождении» и безупречном служении царскому режиму.

Профессиональное и патриотическое отношение выдающегося хирурга С.П. Федорова к стране Советов ярко проявилось в трудные февральские дни 1918 г. во время наступления германских войск на Петроград. Для организации помощи раненым и больным, а также борьбы с возникающими эпидемиями в ВМА создаются две особые комиссии. Первая – под руководством профессора В.А. Оппеля в составе профессоров Г.И. Турнера, С.П. Федорова, В.Н. Шевкуненко, их помощников из врачей академии и студентов старших курсов. В ее обязанности входили безотлагательное осуществление первой медицинской помощи, дежурство с целью оказания хирургического пособия раненым, проведение занятий по подготовке санитаров со студентами младших курсов.

Вторая комиссия – под председательством Н.Я. Чистовича, в составе преподавателей кафедр гигиены и инфекционных болезней, а также врачей академии и студентов старших курсов. Целью ее создания явилась организация борьбы с заразными болезнями.

Однако в 1920 году по сфабрикованному обвинению профессору инкриминировали его связь с эмиграцией и контрреволюционную деятельность. С.П. Федорова задержали и взяли под стражу. Приговором Ревтрибунала от 15 января 1921 г. он был приговорен к заключению в исправительном доме с применением принудительных работ на 5 лет условно за недонесение о побеге брата.

В начале сентября 1921 г. профессора неожиданно вызвали в Петрогубчека. Ему вновь напомнили о службе в царской армии в должности лейб-хирурга при Ставке царя Николая II и предупредили, чтобы он был более разборчив в связях с эмигрантской средой. Буквально через несколько дней (13 сентября) на квартире Федорова вместе с ним арестовали связную, которая, по сведениям чекистов, должна была передать ему письмо из Финляндии от представителя контрреволюционной организации. И несмотря на то, что письма не обнаружили, началось новое следствие по обвинению гражданина С.П. Федорова в антисоветской деятельности. Просматривается похожий сценарий предыдущего ареста, инициированный правоохранительными органами.

В ответ на эту явную провокацию и вопиющую несправедливость в защиту ученого международного уровня поднялась буря протеста со стороны российской и европейской общественности. Особенно ярко проявилась солидарность коллег профессора и в первую очередь хирургов. В высшие инстанции страны посылались письма и телеграммы с требованием немедленного освобождения ученого из-под стражи.

Многочисленные требования в восстановлении справедливости в деле Федорова вынудили власть вершить скорый суд над опальным профессором. 6 ноября 1921 г. состоялось экстренное закрытое судебное заседание президиума Петрогубчека, на котором следователь потребовал для гражданина Федорова заключения его в лагерь принудительных работ сроком на два года. Несмотря на то, что доктор категорически отрицал предъявленное ему обвинение, суд, принимая еще во внимание прошлогодний арест хирурга (1920 г.), оставил суровую меру наказания без изменений.

Но протестная волна против заключения ученого с мировым именем под стражу докатилась и до стен Кремля. И по указанию высших чинов ВЧК решение Петрогубчека отменили. Это был беспрецедентный случай отмены карательного решения Петроградской Губернской Чрезвычайной Комиссии в отношении осужденного вышестоящим органом ВЧК.

На судебном заседании Президиума ВЧК в Москве от 29.11.1921 г. мера пресечения была изменена. Согласно выписке из протокола заседания президиума ВЧК (Судебное) 29 ноября 1921 г. по делу № 12308 гр. Федорова Сергея Петровича, обвиненного «в контрреволюционной деятельности и в содействии шпионажа», выносится следующее постановление: «Применить амнистию и освободить его от пребывания в тюрьме, дав ему условно 2 года, с условием воспрещения пребывания в городе Петрограде».

И с этого момента профессору предстоит отбывать условный срок в столице до 20 октября 1923 г., а вернуться в Петроград только 22 октября 1923 г., к радости родных, друзей, коллег, учеников, поклонников и многочисленных пациентов, и сразу же приступить к исполнению служебных обязанностей.

Представленный объём лечебной работы, выполненный Сергеем Петровичем в столице, ещё раз подтверждает его неисчерпаемую энергию, профессионализм и чётко выраженное стремление по возможности где угодно оказывать хирургическую помощь всем больным, независимо от их социального статуса. Во время пребывания в Москве профессору неоднократно поступали предложения возглавить кафедру факультетской хирургии Московского университета, в которой он постигал премудрости хирургического искусства.

Вернувшись в Петроград (1923 г.) на родную кафедру, где он был с восторгом принят своим коллективом от нянечки до всего врачебного состава, Сергей Петрович с удвоенной энергией принялся за ответственную работу и с новыми силами начал наверстывать упущенное дело. И вновь забурлила творческая деятельность великого хирурга, который, по-прежнему «фонтанировал» свежими идеями во многих областях хирургии, доводя их до «ума и сердца» своих соратников, воплощавших очередные прогрессивные теоретические и практические разработки руководителя.

В эти годы к нему, наконец-то, пришло заслуженное признание новой власти. Профессору, прежде всего, вернули принадлежавшую ему незаконно экспроприированную недвижимость. А далее, словно из рога изобилия, посыпались на ученого всевозможные награды, звания, приветствия и поздравления, связанные и не связанные с его юбилеями. Так, впервые, 35-ти летие научно-врачебной деятельности С.П. Федорова было широко отмечено

правительством столицы и хирургической общественностью на совместном заседании Русского хирургического общества и Московского урологического общества в Москве 10.12.1926 г. Кроме руководства кафедрой и клиникой госпитальной хирургии профессор принимает активное участие в создании Научно–практического института хирургической невропатологии (в настоящее время Нейрохирургический институт имени А.Л. Поленова). В этом учреждении Сергей Петрович сначала был назначен главным консультантом-хирургом, а в дальнейшем – директором института (1929–1936 гг.).

Сергей Петрович завоевывает все новые и новые позиции в хирургическом мире. К выдающемуся специалисту–урологу, как и прежде, обращаются многочисленные пациенты, в том числе видные военачальники, высокопоставленные партийные работники.

Одним из показательных примеров является история болезни Серго Орджоникидзе. В 1926 г. видному государственному деятелю после обследования и консилиума московских хирургов было рекомендовано провести оперативное вмешательство за границей. Однако после консилиума больного во главе с известным немецким урологом профессором Л. Каспером и другими европейскими знаменитостями специалист из Германии вполне справедливо заметил, что и в СССР есть также хирурги высочайшего класса и посоветовал оперироваться у С.П. Федорова. Операция, которую выполнил Сергей Петрович весной 1926 г. в Москве со своими ассистентами Н.Н. Еланским и А.С. Максимовичем, предварительно установив диагноз туберкулеза почки, так же, как и все предыдущие оперативные вмешательства, закончилась благоприятным исходом для пациента и новым международным триумфом для доктора. Заслуги Федорова перед наукой и государством стали отмечаться постоянно и полновесно правительством страны. Профессору, одному из первых в Советском Союзе, в 1927 г. присваивается высокое звание заслуженного деятеля науки РСФСР. Многогранная деятельность С.П. Федорова на благо Отечества была оценена высшей наградой СССР – орденом Ленина (Приказ РВС СССР № 1345 от 1933 г.). Орден имел порядковый № 523, то есть им были отмечены всего несколько сот человек – самые достойные представители социалистического государства, а Сергей Петрович получил заслуженную и почетную награду одним из первых хирургов Советского Союза. В этот юбилейный год доктору от имени правительства вручили очень дорогой автомобиль марки «Линкольн». По тем временам это был поистине царский подарок.

Апофеозом признания заслуг профессора перед государством явился «ПРИКАЗ № 38 от 21 марта 1933 г. РЕВОЛЮЦИОННОГО ВОЕННОГО СОВЕТА СОЮЗА РЕСПУБЛИК ПО ЛИЧНОМУ СОСТАВУ АРМИИ», который гласил о том, что, в ознаменование 40-летнего юбилея научной и практической деятельности профессора Федорова Р.В.С. С.С.С.Р. постановил присвоить его имя 1-й хирургической клинике Военно-медицинской академии Р.К.К.А. Эта клиника и по настоящее время носит имя знаменитого хирурга.

Сергей Петрович Федоров как хирург-реформатор XX столетия навсегда вошел в знаменитую плеяду деятелей мировой цивилизации, о чем красноречиво свидетельствует выдержка из III тома «Истории военной медицины России»: «Отличительной чертой отечественной военной медицины всегда была ее тесная связь с европейской. Разработка и внедрение передовых технологий и новейших методов лечения, таких как обезболивание, антисептика, асептика, рентгенодиагностика и др., позволяло не только спасать жизни многих тысяч воинов, но и давало ощутимый стимул для развития медицины. Золотыми буквами в летопись мировой науки вписаны имена выдающихся русских ученых, трудившихся в стенах Императорской Медико-хирургической (Военно-медицинской) академии – И.М. Балинского, В.М. Бехтерева, С.П. Боткина, К.М. Бэра, Н.А. Вельяминова, Р.Р. Вредена, А.П. Доброславина, Н.П., В.А. Манассеина, В.А. Оппеля, И.П. Павлова В.В. Пашутина, М.А. Руднева, Н.В. Склифосовского, В.М. Тарновского, Г.И. Турнера, С.П. Федорова и многих других (2006 г.).

Но самой главной заслугой С.П. Федорова и прижизненным памятником великому врачу, конечно, является его школа прекрасных врачей, хирургов, ученых.

В рукописном издании коллективного труда (В.М. Трофимов, 1992), посвященного истории кафедры Госпитальной и Факультетской хирургии имени С.П. Федорова Военно-медицинской академии (1993 г.), говорится, что из многочисленных учеников С.П. Федорова – 36 являлись профессорами и возглавляли хирургические клиники ведущих медицинских стационаров не только на территории Советского Союза, но и за его пределами. Наиболее известные из них хирурги: Н.Н. Еланский, И.С. Колесников, Н.А. Куковеров, А.С. Максимович, В.А. Оппель, А.Л. Поленов, И.М. Тальман, В.Н. Шамов, В.Н. Шевкуненко и многие другие.

Н.Н. Еланский (1936 г.) смело ставит в один ряд великих ученых – Н.И. Пирогова и С.П. Федорова, внесших наибольший вклад в становление и развитие отечественной хирургии. Он заявляет: «…Если с именем Пирогова связано начало русской хирургии вообще, то с именем С.П. Федорова связан наиболее блестящий период ее, охватывающий первую треть XX в. Этот период русской хирургии может быть по праву назван Федоровским, так же, как период с 1836 по 1881 годы должен называться Пироговским».

Сергей Петрович Федоров был известным ученым, прекрасным целителем, мудрым педагогом и великим гражданином. Впрочем, почему был? Остались в биографии нашей страны люди, к которым никогда не будет применимо прошедшее время. Известное изречение: «Память сильнее времени» как ни к кому больше относится к С.П. Федорову.

Литература

1. Гончаров, П.П. – Очерки истории Военно-медицинской академии в послеоктябрьский период / П.П. Гончаров – Л.: Военно – медицинская академия, 1968. – 359 с.
2. Дыскин, Е.А. – Сергей Петрович Федоров / Материалы к истории отечественной хирургии / Е.А. Дыскин – Л.: Изд. Военно-медицинской академии, 1956. – 33 с.
3. Еланский, Н.Н. Жизнь и творчество С.П. Федорова (1869–1936) / Н.Н. Еланский // Хирургия, – 1961, – № 8, – С. 141–144.
4. История хирургической клиники имени С.П. Федорова (кафедры госпитальной, факультетской, абдоминальной хирургии) от Пирогова до наших дней / под ред. В.М. Трофимова – СПб.: Военно-медицинская академия, 1992. – 231 с.
5. Кондаков, Е.Н. К портрету профессора С.П. Федорова (к 145-летию со дня рождения) / Е.Н.Кондаков, В.И. Шевцов // Нейрохирургия. – 2014. – № 3. – С. 3–5.
6. Профессор Сергей Петрович Федоров – выдающийся реформатор отечественной хирургии. К 145-летию со дня рождения / под редакцией В.И. Шевцова, Б.К. Комякова, Е.Н. Кондакова. – СПб.: 2015. – 212 с.: ил.
7. Самойлов, В.О. – История российской медицины / В.О.Самойлов. – М.: Эпидавр, 1997. – 199 с.
8. Шевченко, Ю.Л. – Страницы истории российской хирургии: сорок шесть Съездов Российских хирургов (1900–2015) / Ю.Л. Шевченко, С.П. Глянцев // Всероссийский Конгресс с международным участием «Хирургия – XXI век: соединяя традиции и инновации», посвященный 115-й годовщине 1-го Съезда хирургов России. – Москва, 6-8 июня 2016. – С. 1.
9. Федоров, С.П. – Отчет о деятельности госпитальной хирургической клиники / Федоров С.П. [и др.]. – Военно-медицинская академия: Научно- исследовательская деятельность 1918–1928 гг., – М.: Госмедиздат, 1929. – С. 254–277.

КОНТАКТНАЯ ИНФОРМАЦИЯ

e-mail: A-I-Chepel@yandex.ru

КЛИНИЧЕСКИЕ НАБЛЮДЕНИЯ • CLINICAL OBSERVATIONS

СЛУЧАЙ УСПЕШНОГО ЛЕЧЕНИЯ АНЕВРИЗМЫ ВНУТРЕННЕЙ СОННОЙ АРТЕРИИ С ПРИМЕНЕНИЕМ КАК ОТКРЫТЫХ, ТАК И ЭНДОВАСКУЛЯРНЫХ ВМЕШАТЕЛЬСТВ

Матюшкин А.В., Шиповский В.Н., Мустафин А.Х., Мамаева Д.А.

РНИМУ им. Н.И. Пирогова, Москва

УДК: 616.133-007.64-089

THE CASE OF SUCCESSFUL TREATMENT OF AN ANEURYSM OF THE INTERNAL CAROTID ARTERY WITH THE USE OF BOTH OPEN AND ENDOVASCULAR INTERVENTIONS

Matyushkin A.V., Shipovskiy V.N., Mustafin A.H., Mamaeva D.A.

Аневризма – локальное расширение артерии более чем на 50% по сравнению с прилегающим к этому расширению неизмененному участку сосуда. Аневризмы экстракраниальных артерий встречаются как результат атеросклеротической дегенерацией артерий, болезней соединительной ткани, травмы, острой диссекции, осложнений после локального инфекционного процесса и после каротидной эндартерэктомии. Аневризма сонной артерии – редкое, но очень значимое по своим возможным исходам и осложнениям заболевание. Согласно результатам различных исследований, на эту патологию приходится не более 3% от всех заболевания экстракраниального бассейна. Осложнения связаны с эмболизацией участков головного мозга вследствие тромбообразования в полости аневризмы, сдавлением окружающих структур, в том числе и черепно-мозговых нервов, кровотечением и разрывом аневризмы. Частота развития осложнений у пациентов с аневризмами сонных артерий варьирует от 11 до 33%.

В приведенном ниже клиническом наблюдении у пациентки, ранее оперированной эндоваскулярно, в связи с прогрессированием заболевания успешно применены как открытые, так и эндоваскулярные методы лечения.

Пациентка И, 61 года, жительница г. Владимира, обратилась в университетскую хирургическую клинику на базе ГКБ им. Д.Д. Плетнева г.Москвы в связи с болями в правой половину шеи, наличием там же опухолевидного пульсирующего образования, которое постепенно увеличивалось в размерах. Болеет с 2011 года, когда впервые отметила появление припухлости на шее. В 2013 году в одной из клиник г. Москвы обследована, выявлена аневризма правой внутренней сонной артерии, выполнено стентирование с помощью стент-графтов для ликвидации сообщения артерии с полостью аневризмы. Установлено 3 (!) стента, однако в дальнейшем в связи с сохранением эндолика и ростом аневризмы в 2015 году в том же учреждении был установлен четвертый стент-графт. В связи с отрицательной динамикой и ростом аневризмы обратилась в нашу клинику.

Пациентка дообследована, при ультразвуковом дуплексном сканировании (УЗДС) – на 1,5 см от устья правой ВСА лоцирована выраженная S – образная девиация (с образованием неполной петли), в просвете которой лоцированы стенты общей длиной до 5 см. Выявляется мешковидная аневризма до 5 см в диаметре правой внутренней сонной артерии (ВСА) с большим тромбом, заполняющим ее большую часть, сообщающаяся по медиальной стенке. с просветом ВСА. Дистальнее, чуть выше угла нижней челюсти, ВСА обычного диаметра (около 4–5 мм). Данные ангиографии полностью соответствуют данным ультразвукового исследования (Рис. 1) .

Повторное стентирование решено было не выполнять из-за высокого риска возможных осложнений и большого размера аневризмы с признаками сдавления окружающих тканей. Пациентка была подготовлена к открытой операции.

29 июня 2017 пациентка была оперирована.

Основные этапы операции иллюстрированы. На рисунке 2 контурируется большая аневризма сонной артерии.

Аневризма выделена по боковой и проксимальной стенке. Часть аневризмы лежит под углом нижней челюсти, выделение дистальной части ВСА требует нестандартного решения (Рис. 4).

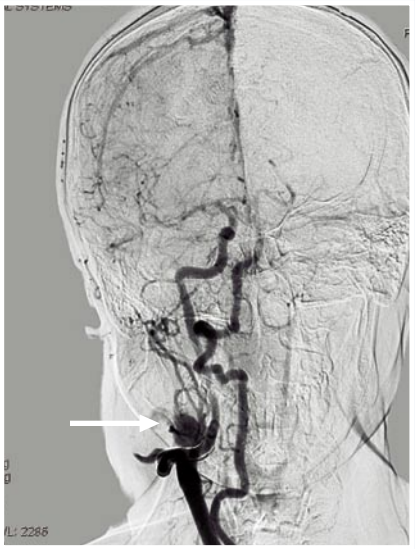

Рис. 1. Дооперационная ангиография. Резкое оттеснение ВСА аневризмой, видно заполнение аневризматического мешка из ВСА. Стрелка – заполнение контрастом аневризматическ

Выполнено пробное пережатие ОСА и НСА с измерением ретроградного давления – оно достаточное (65 мм рт. ст.) для временного прекращения кровотока по ВСА без установки внутреннего шунта.

После пережатия сонной артерии, аневризма вскрыта по передней стенке, удален пристеночный тромб вместе со стент-графтом из просвета ВСА (Рис. 6) ретроградное кровотечение из ВСА остановлено пальцевым прижатием через стенку аневризмы (Рис. 5).

Аневризма частично иссечена. Часть стенки аневризмы оставлена в ране из-за опасности травмирования яремной вены и черепно-мозговых нервов. Извитая часть ВСА с установленными стентами также иссечена. Неизмененная дистальная часть ВСА мобилизована, ее удалось подвести к проксимальному сегменту ВСА (около 2 см от бифуркации). Выполнен анастомоз ВСА по типу «конец-в-конец» (Рис. 7).

На операции обращала на себя внимание тонкость стенок внутренней сонной артерии, артерия легко травмировалась и прорезалась. Однако анастомоз удалось завершить без прорезываний швов и натяжения. Общая кровопотеря составила не более 300 мл.

Рис. 2. Аневризма правой ВСА до операции

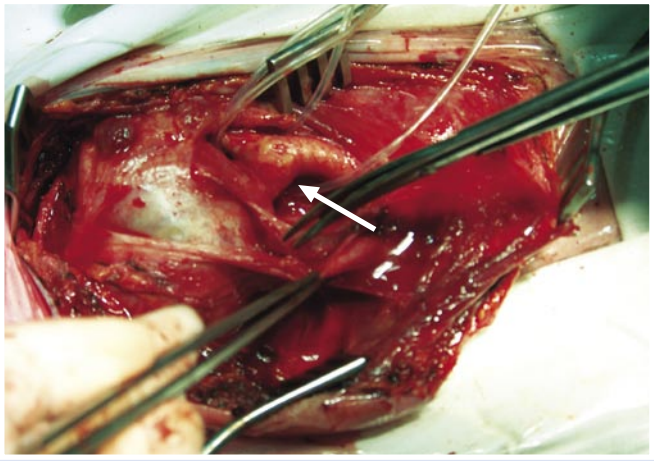

Рис. 3. Этап выделения аневризмы. Видна выделенная бифуркация правой сонной артерии в центре фото (указано стрелкой)

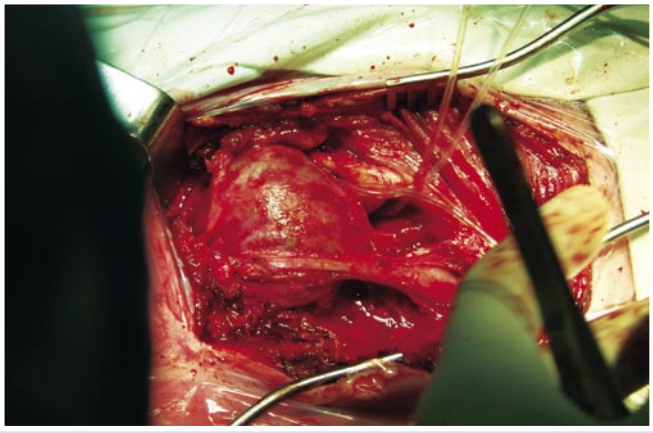

Рис. 4. Выделенная аневризма ВСА

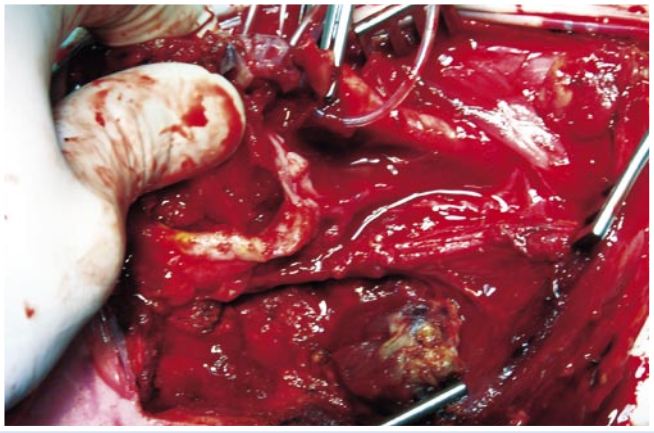

Рис. 5. Вскрытый просвет аневризмы ВСА

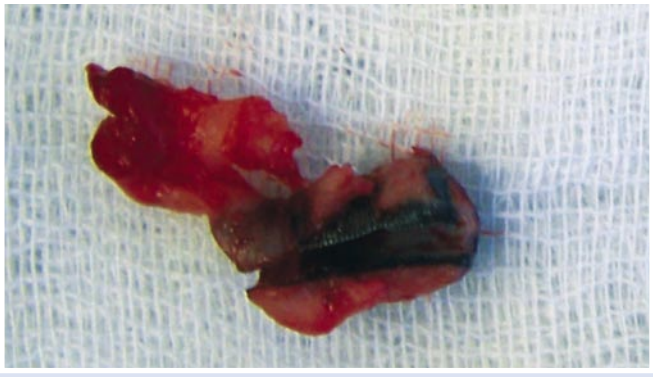

Рис. 6. Удаленный стент-графт из ВСА (рассечен)

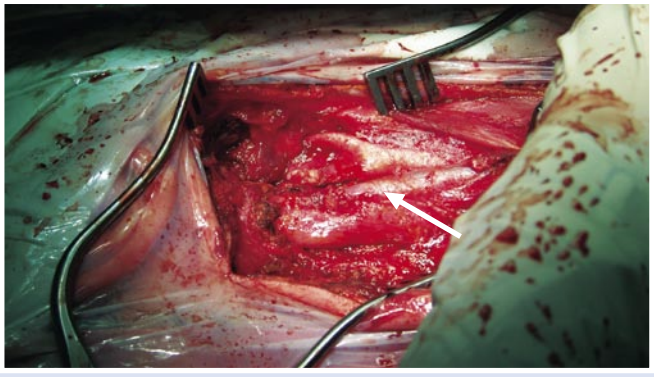

Рис. 7. Анастомоз ВСА по типу «конец в конец» после иссечения аневризмы (указан стрелкой)

Пациентка проснулась сразу после операции, однако через полтора часа при осмотре обратили на себя внимание признаки полушарной мозговой недостаточности – резкая слабость в левой руке и ноге, общая оглушенность. Выполнена экстренная УЗДС зоны операции на которой выявлено резкое стенозирование в зоне проксимальнее анастомоза. Выполнена экстренная ангиография на которой подтвердился резкий стеноз на участке немного проксимальнее анастомоза – предположительно сформировалась диссекция интимы ВСА на участке, где был наложен сосудистый зажим (Рис. 8). Очевидно, тонкость и слабость артериальной стенки у больной, привели к отслойке и подвороту интимы даже при незначительном воздействии атравматического зажима.

Рис. 8. Резкий стеноз ВСА тотчас проксимальнее анастомоза (отмечен стрелкой)

Рис. 9. Установлен стент в ВСА. Локальный стеноз ВСА (диссекция и подворот интимы) полностью устранены

Рис. 10. Больная И. через полтора месяца после операции

Для устранения диссекции и образовавшегося препятствия кровотока решено выполнить эндоваскулярное вмешательство. Установлен стент в просвет артерии (Protégé 8 × 6 мм), прижавший диссекцию интимы; после чего просвет артерии восстановлен полностью.

При контрольной ангиографии – просвет ВСА восстановлен адекватно. Внутричерепные сегмент ВСА и ее ветви проходимы на всем протяжении (Рис. 9).

В послеоперационном периоде неврологическая симптоматика полностью разрешилась, исчезли слабость в руке и ноге, оглушение. Движения восстановились в полном объеме.

Через 8 часов после эндоваскулярной операции отмечено нарастание отека правой половины шеи, по дренажу выделилось до 100 мл крови. Выполнено ультразвуковое исследование, на котором нельзя исключить гематому послеоперационной раны. Больная экстренно взята в операционную, в ране выявлено скопление жидкой крови и сгустков в количестве до 70–100 мл, которые удалены. При ревизии выявлено, что имеется диффузная кровоточивость раны, активного источника кровотечения не выявлено. Линия швов анастомоза состоятельная, пульсация артерий хорошая Гемостаз с использованием коагуляции, прошивания, коагуляционных губок. После зашивания раны больная переведена в отделение реанимации

Пациентка провела в реанимации полторы недели. Потребовалось выполнение трехеостомии из-за необходимости во вспомогательной вентиляции. После постепенного улучшения состояния, и купирования явлений слизисто-гнойного бронхита, переведена на самостоятельное дыхание, трахеостома закрыта и больная переведена в отделение сосудистой хирургии. Еще через неделю выписана домой в удовлетворительном состоянии с рекомендациями. Жалобы при выписке -незначительная охриплость голоса.

Осмотрена через полтора месяца (Рис. 10) – заживление раны первичным натяжением. Болей нет. Сохраняется незначительная охриплость голоса. Со стороны черепно-мозговых нервов патологии не выявлено. На УЗДС – правые ВСА, ОСА, НСА проходимы, стенозов нет.

Приведенный клинический пример хорошо иллюстрирует современные возможности диагностики и лечения данной патологии. Несмотря на достаточный мировой опыт открытых операций при аневризмах внутренней сонной артерии, суммарный показатель частоты послеоперационного инсульта и летальности находятся до сих пор на уровне 10%. Высокой остается частота дисфункции черепно-мозговых нервов после подобных вмешательств – около 20%.

Появление и внедрение эндоваскулярных вмешательств при данной патологии дает обнадеживающие результаты. Особое значение приобретает тщательный выбор стент-графта, его длины и диаметра для обеспечения надежной изоляции полости аневризмы от кровотока. При выполнение этих условий, ряд авторов указывает на 100% выключение аневризмы из кровотока и сохранение эффекта в течение продолжительного времени. Однако это не исключает появление эндоликов в последующем периоде наблюдения, а также удлинения и койлинга дистальной части ВСА, что может потребовать выполнения открытого оперативного вмешательства.

КОНТАКТНАЯ ИНФОРМАЦИЯ

e-mail: 7279507@mail.ru

ОДНОМОМЕНТНОЕ ПРОТЕЗИРОВАНИЕ ВОСХОДЯЩЕЙ АОРТЫ, ПЛАСТИКА АОРТАЛЬНОГО КЛАПАНА И ШУНТИРОВАНИЕ БРАХИОЦЕФАЛЬНЫХ АРТЕРИЙ ПРИ РАССЛОЕНИИ АОРТЫ I ТИПА ПО DEBAKEY

Гордеев М.Л., Успенский В.Е., Ким Г.И., Логинова А.С., Ибрагимов А.Н., Щербинин Т.С., Кучеренко В.С., Наймушин А.В.

Национальный медицинский исследовательский центр им. В.А. Алмазова, Санкт-Петербург

УДК: 616.132.13/.12/.5:616-089.844/.819.843

SIMULTANEOUS PROSTHETICS OF THE ASCENDING AORTA, AORTIC VALVE PLASTIC AND SHUNTING OF BRACHIOCEPHALIC ARTERIES WITH TYPE I AORTIC DISSECTION ACCORDING TO DEBAKEY

Gordeev M.L., Uspenskiy V.E., Kim G.I., Loginova A.S., Ibragimov A.N., Scherbinin T.S., Kucherenko V.S., Naymushin A.V.

Расслоение восходящего отдела аорты вне зависимости от давности его формирования является абсолютным показанием к хирургическому лечению. Аортальная недостаточность (АН), обусловленная расслоением проксимального отдела аорты, встречается в 40–75% случаев расслоений аорты (РА) типа А. Крайне серьезным и, зачастую, фатальным является распространение диссекции аорты на ветви ее дуги, у ряда пациентов вызывающее значимое нарушение кровоснабжения головного мозга; частота развития неврологического дефицита при РА находится в диапазоне 15–40% и в половине случаев носит транзиторный характер. Хирургическая тактика при расслоении дуги аорты является комплексной проблемой, особенно в случае распространения поражения на брахиоцефальные артерии, и вопрос о методе реконструкции дуги аорты и ее ветвей, а также об объеме резекции расслоенной части аорты до настоящего времени остается открытым. Единый подход к ведению пациентов с расслоением восходящего отдела и дуги аорты и сочетанным поражением брахиоцефальных артерий отсутствует. Представляем случай успешной одномоментной хирургической коррекции РА и брахиоцефальных артерий у пациента с подострым РА I типа (по DeBakey), осложненной тяжелой АН, субокклюзией брахиоцефального ствола (БЦС) и окклюзией правой подключичной артерии (ПрПкА).

Пациент П. (55 лет, рост 175 см, масса тела 85 кг), житель Санкт-Петербурга, поступил в клинику для дообследования и хирургического лечения. В анамнезе обращало на себя внимание повышение уровня артериального давления в течение 15 лет, максимально до 140/90 мм рт. ст.; «обычный» уровень артериального давления составлял 130/60 мм рт. ст. Ранее по поводу сердечно-сосудистых заболеваний пациент не обследовался. Семейный анамнез аневризм, расслоений аорты и внезапной смерти отсутствовал. Больной предъявлял жалобы на одышку при неинтенсивной физической нагрузке, беспокоившую его в течение предшествующих полутора месяцев, и появившуюся после эпизода интенсивных болей в груди и спине; в течение последнего месяца перед госпитализацией в нашу клинику болевой синдром пациентом не отмечался. Из анамнеза также было известно, что за полтора месяца до госпитализации у пациента развилось расслоение грудного отдела аорты I типа (по DeBakey), осложнившееся острым нарушением мозгового кровообращения (ОНМК) по ишемическому типу в вертебробазилярном бассейне с транзиторным неврологическим дефицитом в виде дизартрии. В связи с наличием ОНМК пациент проходил лечение в отделении неврологии другого стационара, после стабилизации состояния через 6 недель был госпитализирован для выполнения хирургического лечения, согласно рекомендациям по отсроченному оперативному вмешательству у пациентов с острым РА и сопутствующим ОНМК.

При поступлении показатели лабораторных анализов находились в пределах норм (уровень гемоглобина 106,7 г/л, число лейкоцитов $8{,}5 \times 10^9$/л, тромбоцитов 111×10^{12}/л, показатели коагулограммы без особенностей). При трансторакальной эхокардиографии (ЭхоКГ) отмечалось выраженное расширение левых отделов сердца (размер левого предсердия 50 мм, конечно-диастолический объем левого желудочка (КДО ЛЖ) 241 мл) при сохранной его сократительной способности (фракция выброса (ФВ) ЛЖ по Teichholz составила 58%). Со стороны атриовентрикулярных клапанов значимых морфофункциональных нарушений не отмечалось. Обращала на себя внимание выраженная АН в сочетании с отсутствием морфологических изменений створок аортального клапана (АК). По данным мультиспиральной компьютерной томографии (МСКТ) с внутривенным контрастированием (Ultravist 300) и ЭКГ-синхронизацией (компьютерный томограф Siemens Somatom Definition 128) наблюдалось расслоение грудной аорты до уровня диафрагмы. Наиболее проксимально расположенный дефект интимы-медии располагался на уровне левого коронарного синуса. Значимого расширения восходящего отдела и дуги аорты не наблюдалось, максимально расширенная зона (56 мм) располагалась на уровне синотубулярного соединения (СТС) (Рис. 1). РА распространялось на БЦС, проксимальные отделы правой общей сонной (ПрОСА) и ПрПкА с формированием субокклюзии первого и окклюзии проксимальных отделов ПрОСА и ПрПкА; дистальнее окклюзий последние контрастировались удовлетворительно (Рис. 2). При ультразвуковой допплерографии и дуплексном сканировании в правой внутренней сонной артерии (ВСА) и ПрПкА определялся коллатеральный кровоток с линейной скоростью кровотока (ЛСК) 40 и 45 см/с, соответственно. При неинвазивной МСКТ-коронароангиографии гемодинамически значимых стенозов выявлено не было.

Пациент был оперирован в плановом порядке. Доступ – срединная стернотомия. Артериальная магистраль аппарата искусственного кровообращения (АИКа) Maquet HL20 была подключена через канюлю (Edwards Lifesciences FemFlex II, диаметр 6,0 мм), установленную в правую общую бедренную артерию, забор венозной крови осуществлялся из правого предсердия, дренаж ЛЖ – через правую верхнюю лёгочную вену. Для защиты миокарда использовалась рутинно применяемая нами ретроградная кровяная изотермическая прерывистая кардиоплегия. Защита головного мозга во время циркуляторного ареста (ЦА) осуществлялась методом антеградной моногемисферальной церебральной перфузии (АМЦП) со скоростью 500 мл/мин. через дополнительную канюлю, установленную в левую ОСА, под контролем постоянной неинвазивной церебральной оксиметрии (абсолютный неинвазивный

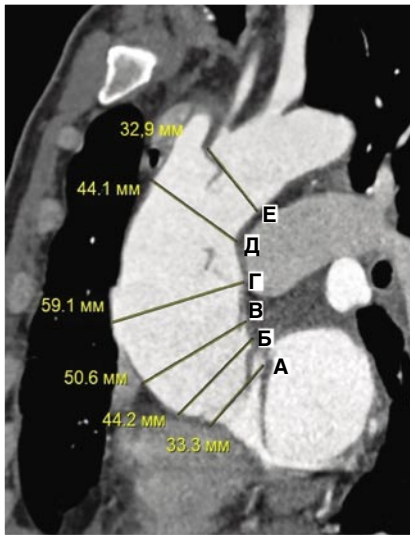

Рис. 1. Мультиспиральная компьютерная томография грудной аорты с внутривенным контрастированием в дооперационном периоде (MIP-реконструкция). Диаметры восходящего отдела и дуги аорты на разных уровнях. А – фиброзное кольцо аортального клапана; Б – синусы Вальсальвы; В – синотубулярное соединение; Г – средняя треть восходящего отдела аорты; Д – сразу проксимальнее устья брахиоцефального ствола; Е – между устьями брахиоцефального ствола и левой общей сонной артерии

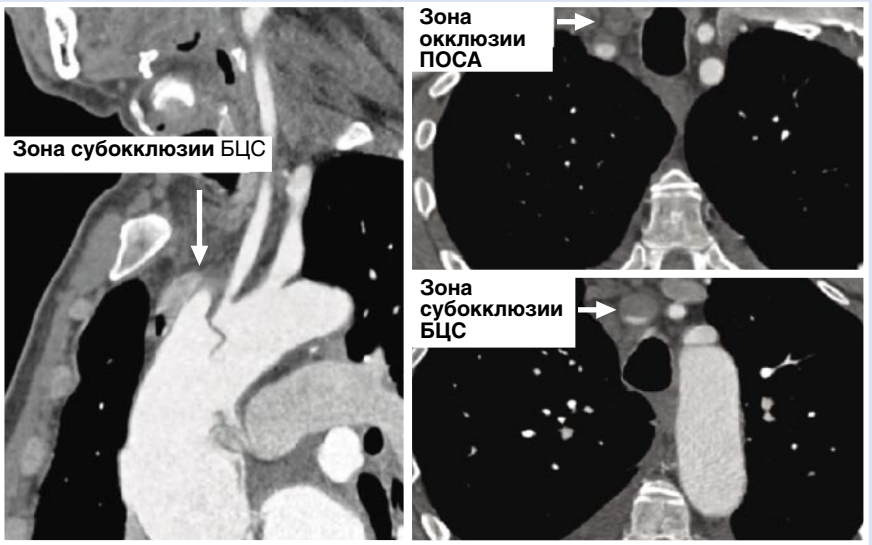

Рис. 2. Мультиспиральная компьютерная томография грудной аорты с внутривенным контрастированием в дооперационном периоде (аксиальные проекции и MIP-реконструкция). Визуализировано расслоение восходящего отдела и дуги аорты, субокклюзия брахиоцефального ствола, окклюзия правой общей сонной артерии. БЦС – брахиоцефальный ствол; ПОСА – правая общая сонная артерия

церебральный оксиметр Fore-Sight, CASMED). Применение АМЦП позволило установить целевую системную гипотермию в период ЦА на уровне 27 °С. До стернотомии были выделены правые аксиллярная и общая сонная артерии, с которыми были сформированы анастомозы политетрафторэтиленовых армированных сосудистых протезов (диаметр 7 мм, VascuGraft FLOW, B.Braun), а также сформированы каналы для проведения протезов (шунтов) вдоль правой ОСА и ПрПкА. Интраоперационная чреспищеводная ЭхоКГ с последующей ревизией АК и восходящей аорты подтвердили ранее выявленные особенности поражения восходящего отдела аорты и АК, тяжелую АН за счет расширения СТС и отрыва комиссуры между правой и некоронарной створками и пролапса соответствующих створок. По достижении целевого уровня системной гипотермии зажим с аорты был снят, дуга аорты была ревизована и часть ее была иссечена. Далее был сформирован дистальный косой анастомоз сосудистого протеза диаметром 30 мм (Gelweave Vascutek, Terumo), срезанного под углом 60О с дугой аорты, т.е. выполнена реконструкция последней по типу hemiarch (однорядный непрерывный обвивной шов без прокладок Prolen 4/0), после чего канюля для АМЦП была удалена, сосудистый протез заполнен кровью, пережат, и восстановлена системная перфузия с расчетной скоростью, начато согревание пациента. Длительность ЦА составила 17 мин. На данном этапе отмечались более низкие показатели церебральной сатурации правого полушария по сравнению с левым, однако снижения сатурации ниже 50% не регистрировалось. Следующим этапом было выполнено протезирование восходящего отдела аорты с восстановлением запирательной функции АК. Проксимальный анастомоз сосудистого протеза диаметром 26 мм (Vascutek Gelweave, Terumo) был сформирован на уровне СТС с одновременной ресуспензией отслоенной комиссуры АК (непрерывный однорядный обвивной шов без прокладок Prolen 4/0). Далее был сформирован анастомоз между двумя протезами (Prolen 5/0). Финальным этапом через ранее сформированные каналы от правых общей сонной и аксиллярной артерий анастомозированные с последними армированные протезы были проведены к протезу восходящей аорты, и были сформированы проксимальные анастомозы армированных протезов с протезом восходящей аорты по типу «конец-в-бок» (Prolen 5/0). Все анастомозы были обработаны биоклеем (BioGlue Surgical Adhesive). После реперфузии и согревания АИК был остановлен. Длительность экстракорпорального кровообращения составила 205 мин., аноксии миокарда – 154 мин. При контрольной чреспищеводной ЭхоКГ АН не превышала приклапанную, точка коаптации створок располагалась выше уровня ФК АК, длина коаптации – около 3 мм. Операция была завершена без особенностей. Пациент был переведен в отделение реанимации без инотропной поддержки, экстубирован через 14 часов после завершения операции, и на следующий день после операции переведен в общую палату. Дренажные потери на 1-е сутки после операции составили 450 мл, общий объем дренажных потерь – 650 мл; дренажи были удалены на 3-и сутки после операции. Интраоперационно и в период пребывания в отделении реанимации пациенту было перелито 350 мл донорской эритроцитарной взвеси, 500 мл свежезамороженной плазмы и 200 мл тромбоцитарного концентрата. Ближайший послеоперационный период протекал без существенных особенностей. При патогистологическом исследовании резецированной стенки аорты были отмечены признаки разрушения медии, фрагментация эластических волокон, дискомплектация гладкомышечных клеток, а также умеренно выраженные проявления атеросклероза и фиброза. На 21-е сутки после операции после контрольных трансторакальной ЭхоКГ и МСКТ-ангиографии аорты (Рис. 3) пациент был выписан в удовлетворительном состоянии

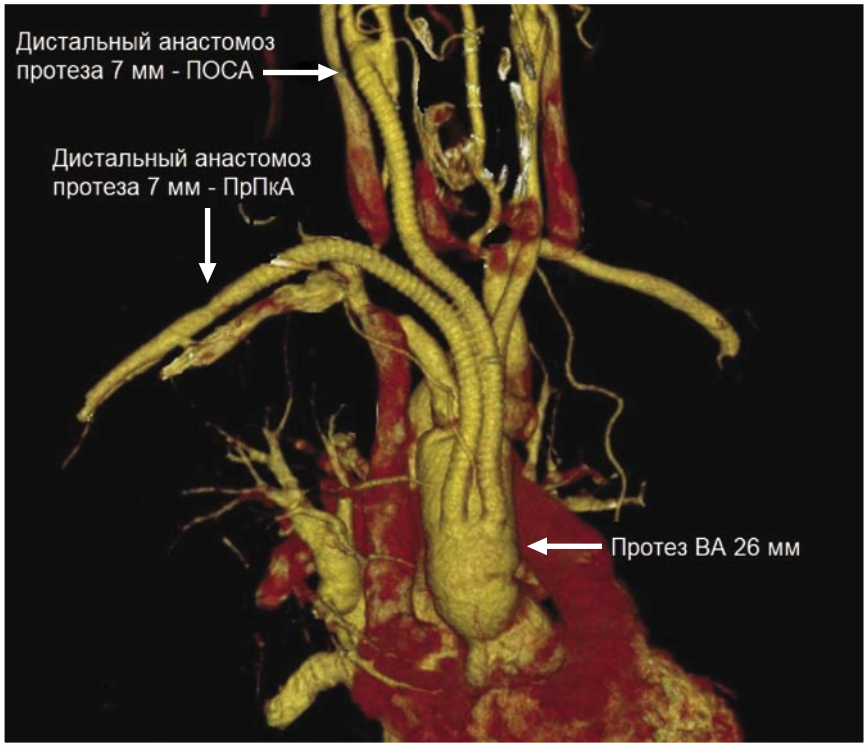

Рис. 3. Мультиспиральная компьютерная томография грудной аорты с внутривенным контрастированием в ближайшем послеоперационном периоде (3D-реконструкция). ВА – восходящая аорта; ПОСА – правая общая сонная артерия; ПрПкА – правая подключичная артерия

на амбулаторное лечение. Через 18 месяцев после операции состояние пациента оценивается как удовлетворительное, проявления хронической сердечной недостаточности соответствуют I ФК по NYHA. По данным инструментальных исследований прогрессии АН не отмечено, состояние протеза аорты, протезно-сонного и протезно-аксиллярного шунтов без изменений по сравнению с ранее полученными данными. Размеры и состояние стенки нерезецированных участков корня, дуги и нисходящего отдела аорты также без динамики по сравнению с данными, полученными в госпитальном периоде.

Хирургическое лечение РА I типа (по DeBakey) является одной из сложнейших задач. Тем не менее, благодаря росту опыта специализированных клиник и технических возможностей при лечении данной категории пациентов удалось достичь удовлетворительного уровня выживаемости в госпитальном и отдаленном периодах. Так, госпитальная летальность при вмешательствах по поводу острого РА I типа (по DeBakey) составляет 15–27,4%, при хроническом расслоении восходящей аорты данный показатель колеблется в пределах от 2 до 9%. Через 1, 5 и 8 лет после операции по поводу острого расслоения восходящей аорты выживаемость в среднем составляет 95%, 86% и 76%, соответственно.

Осложнение РА I типа (по DeBakey) в виде распространения расслоения на брахиоцефальные артерии наблюдается в 15–40% случаев, при этом 5–10% пациентов переносят транзиторную ишемическую атаку либо инсульт. Вследствие анатомических особенностей (преимущественное отхождение БЦС перед левыми ОСА и ПкА) чаще наблюдается распространение РА на БЦС. Неврологический дефицит при РА I типа (по DeBakey), распространяющемся на брахиоцефальные артерии, наиболее часто ассоциирован с поражением правого полушария головного мозга. Естественно, всегда необходимо учитывать возможные варианты строения дуги аорты, например, отхождение левой ПкА или ОСА проксимальнее БЦС. В описываемом нами случае типичной клинической картине острого расслоения грудной аорты сопутствовала транзиторная очаговая неврологическая симптоматика в виде дизартрии.

Единый подход к определению сроков и объема хирургической коррекции при остром РА I типа (по DeBakey) с поражением брахиоцефальных артерий в настоящее время отсутствует. По мнению H. Tanaka и соавторов, острое расслоение восходящей аорты, осложненное ОНМК, является относительным противопоказанием к хирургическому лечению вследствие более высокого уровня госпитальной летальности в данной группе пациентов. Согласно A.L. Estrera и соавторов, противопоказанием к хирургическому вмешательству на восходящей аорте в рассматриваемой ситуации является кома по шкале Глазго менее 5 баллов; экстренное хирургическое вмешательство рекомендовано при улучшении неврологического статуса. Как и в наблюдении K. Ueyama, у пациента П. имела место окклюзия правой ОСА, что требовало выполнения хирургической коррекции в короткие сроки из-за высокого риска повторного тяжелого ОНМК.

При распространении РА на брахиоцефальные артерии и отсутствии неврологического дефицита некоторые авторы при протезировании восходящей аорты воздерживаются от выполнения дополнительных реконструктивных вмешательств на ветвях ее дуги; другие исследователи рекомендуют выполнять одномоментное шунтирование либо стентирование пораженных артерий. В настоящий момент опубликованы отдельные случаи реконструкции скомпрометированных брахиоцефальных ветвей при расслоении аорты I типа по DeBakey. В некоторых случаях применяется гибридная хирургия, госпитальная летальность при таком подходе колеблется в диапазоне от 7 до 30%. Так, например, T. Kubota и соавт. сообщили о комбинированном применении транслюминальной баллонной ангиопластики (ТБА) правой ОСА и протезировании дуги аорты, I. Pavkov I. С соавт. и P. Cardaioli с соавт. – о ТБА со стентированием ОСА при протезировании расслоенной грудной аорты.

При хирургическом лечении РА I типа (по DeBakey) существуют разные варианты артериальной канюляции для подключения АИКа. В действующих рекомендациях Европейского Общества Кардиологов (ESC) по ведению пациентов с заболеваниями грудной аорты 2014 г. имеются указания о предпочтительной канюляции правой аксиллярной артерии для снижения риска неврологических осложнений при операции по поводу расслоения восходящей аорты. Тем не менее, в мета-анализе S.T. Chalegre и соавт. не было выявлено зависимости между встречаемостью неврологических осложнений и точкой артериальной канюляции при реконструкции восходящего отдела и дуги аорты. В описанной нами

ситуации вследствие субокклюзии БЦС и окклюзии правой ПкА выбор был сделан в пользу бедренной артериальной канюляции. Ввиду стабильного состояния пациента было принято решение первым этапом выполнить реконструкцию брахиоцефальных ветвей с последующим протезированием восходящего отдела и дуги аорты в условиях ЦА и АМЦП через левую ОСА. Схема подключения АИКа была обусловлена отсутствием распространения расслоения на нисходящий отдел аорты, в отличие от варианта перфузии, предложенной Э.Р. Чарчяном и соавторами при расслоении на всем протяжении аорты (схема «дуга аорты – правое предсердие»).

Еще одной задачей, с которой часто сталкивается хирург при выполнении реконструкции восходящей аорты при ее РА, является коррекция АН, которая встречается более чем у 2/3 пациентов. В нашем случае имел место первый тип острой АН – регургитация вследствие расширения восходящего отдела аорты и ФК АК без структурных изменений створок АК (по классификации Isselbacher E.M. и соавт.). Однако до настоящего времени отсутствует единая тактика в отношении вида реконструкции корня аорты и АК при РА. У большинства пациентов операция надкоронарного протезирования восходящего отдела аорты с пластикой АК при РА, в том числе в ситуации вовлечения корня аорты в расслоение, является эффективной и безопасной методикой. Размеры восходящего отдела и дуги аорты не влияют на непосредственные результаты при использовании данной методики реконструкции АК; лимитирующими факторами являются диаметр аорты на уровне синусов Вальсальвы и состояние створок АК. В нашем случае удалось выполнить эффективную коррекцию тяжелой АН с сохранением АК и без вмешательства на корне аорты. Отсутствие признаков прогрессирования расширения и/или расслоения синусов Вальсальвы и рецидива АН в отдаленном послеоперационном периоде свидетельствуют о правильности выбранной тактики.

Необходимо подчеркнуть важность эффективного ЭКК и адекватной защиты внутренних органов в условиях умеренной гипотермии и ЦА. Это связано с тем, что синдром висцеральной мальперфузии может иметь место у трети пациентов с острым РА вследствие повышения давления в «ложном» канале аорты и динамического сжатия «истинного» канала либо вследствие непосредственной отслойки интимы висцеральных артерий и формирования «статичного» стеноза. При РА I типа (по DeBakey) необходимо выполнить адекватную ревизию дуги аорты и формирование дистального анастомоза в условиях ЦА. При этом наиболее перспективным является применение антеградной моно- либо бигемисферальной церебральной перфузии через брахиоцефальные ветви при условии постоянного мониторинга уровня сатурации головного мозга, что позволяет оперативно корректировать параметры церебральной перфузии при появлении признаков ее неэффективности. В описываемом нами случае выполнение этапа на дуге аорты в условиях АМЦП и умеренной гипотермии позволило выполнить эффективную коррекцию расслоения дуги аорты с адекватной защитой головного мозга и внутренних органов, а одномоментное протезно-сонное и протезно-аксиллярное шунтирование – восстановить адекватное кровоснабжение головного мозга, правой верхней конечности, и существенно снизить риск неблагоприятных неврологических событий в ближайшем и отдаленном послеоперационном периодах.

Общепринятый подход к ведению пациентов с острым и подострым РА I типа (по DeBakey), распространяющимся на магистральные ветви дуги аорты и значимом стенозировании последних на сегодняшний день отсутствует. В описываемой ситуации и при стабильном состоянии пациента эффективным и безопасным является одномоментное протезирование восходящего отдела и дуги аорты с шунтированием брахиоцефальных артерий. При значимом ограничении кровотока в бассейне брахиоцефального ствола за счет расслоения АМЦП через левую ОСА является эффективным методом защиты головного мозга во время циркуляторного ареста в условиях умеренной гипотермии. Существует необходимость в совершенствовании симультанной хирургии восходящего отдела, дуги аорты и брахиоцефальных артерий, включая методики сохранения АК, защиты головного мозга и способов восстановления адекватного кровоснабжения головного мозга при расслоении брахиоцефальных артерий при их значимом стенозировании.

КОНТАКТНАЯ ИНФОРМАЦИЯ

e-mail: gikim.cor@gmail.com

ВРОЖДЕННЫЕ ДЕРМОИДНЫЕ КИСТЫ ЛИЦА

Кохно Н.И.[1], Кохно Ю.В.[2]

[1] *Национальный медико-хирургический Центр имени Н.И. Пирогова, Москва*

[2] *Московский медико-стоматологический университет им. А.И. Евдокимова, Москва*

УДК: 616-053.1-006.2:611.92

CONGENITAL FACIAL DERMOID CYSTS

Kokhno N.I., Kokhno Y.V.

Тератомы – врожденные опухоли, состоящие из производных трех эмбриональных листков (эктодермы, эндодермы и мезодермы). Опухоли, содержащие клетки только поверхностного листка – эктодермы – носят название дермоидов. Само название кисты подразумевает гистологическое содержание этого образования – клетки эктодермы, которые в процессе нарушения стройного и логичного процесса эмбриогенеза по неясной причине оказываются внутри тканей мезодермы и эндодермы. Проникновение клеток эктодермы внутрь целома зародыша обусловлено наличием первичных щелей в области головного конца эмбриона. Лицо эмбриона имеет множество первичных щелей, которые закрываются на самых ранних сроках гестации (Рис. 1–6).

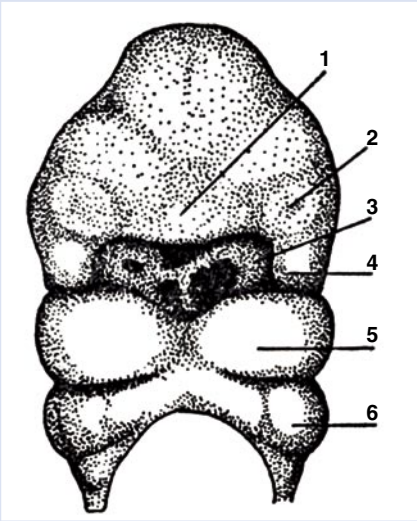

Рис. 1. Эмбрион 4 недель гестации (копчико-теменной размер – 3,5 мм). 1 – лобный отросток; 2 – носовая плакоида; 3 – ротовая пластинка; 4 – верхнечелюстной отросток; 5 – мандибулярная дуга; 6 – гиоидная дуга

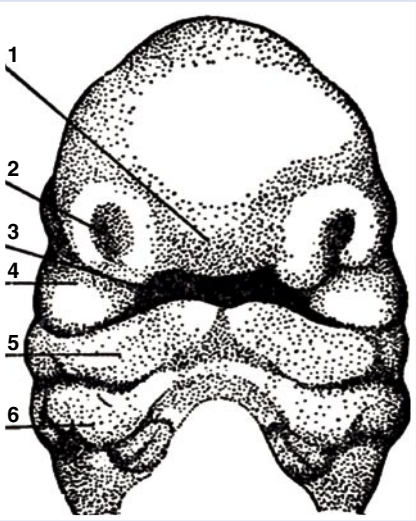

Рис. 2. Эмбрион 5 недель гестации (копчико-теменной размер – 6,5 мм). 1 – лобный отросток; 2 – носовая плакоида; 3 – ротовое отверстие; 4 – верхнечелюстной отросток; 5 – мандибулярная дуга; 6 – гиоидная дуга

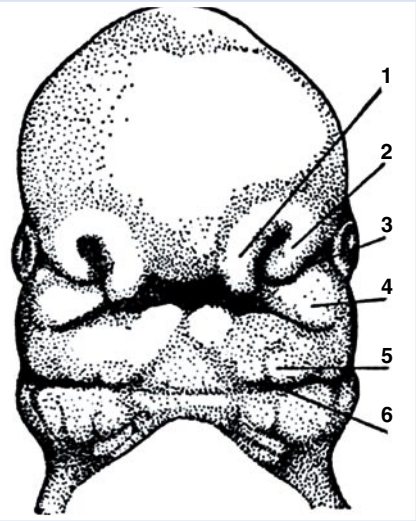

Рис. 3. Эмбрион 5,5 недель гестации (копчико-теменной размер – 9 мм). 1 – средний носовой отросток; 2 – боковой носовой отросток; 3 – носогиоидная борозда; 4 – верхнечелюстной отросток; 5 – нижняя челюсть; 6 – гио-мандибулярная щель

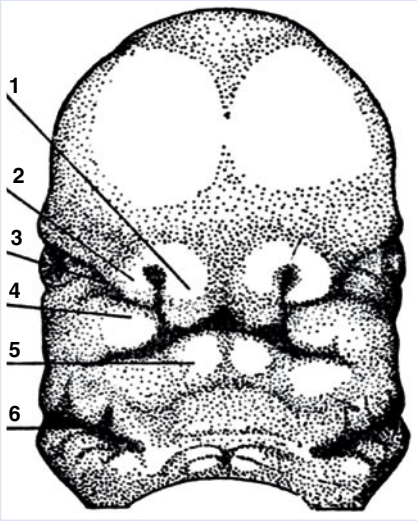

Рис. 4. Эмбрион 6 недель гестации (копчико-теменной размер – 12 мм). 1 – средний носовой отросток; 2 – боковой носовой отросток; 3 – носогиоидная борозда; 4 – верхнечелюстной отросток; 5 – нижняя челюсть; 6 – гио-мандибулярная щель

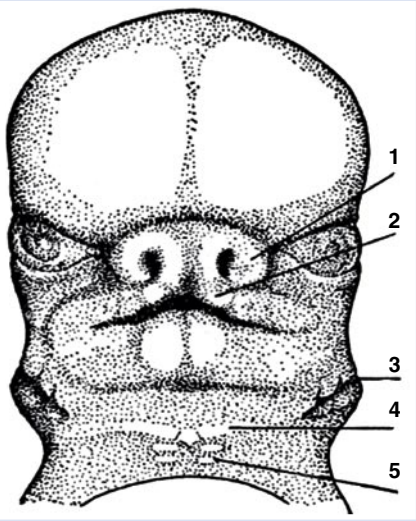

Рис. 5. Эмбрион 7 недель гестации (копчико-теменной размер – 19 мм). 1 – боковой носовой отросток; 2 – средний носовой отросток; 3 – слуховые бугорки вокруг гио-мандибулярной щели; 4 – подъязычная кость; 5 – хрящи гортани

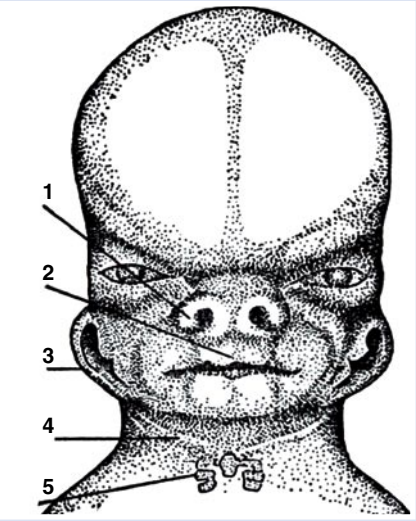

Рис. 6. Эмбрион 7,5 недель гестации (копчико-теменной размер – 28 мм). 1 – боковой носовой отросток; 2 – сросшиеся средние носовые отростки (образовался фильтр); 3 – наружное ухо; 4 – подъязычная кость; 5 – хрящи гортани

В процессе внутриутробного развития клетки эктодермы начинают делиться и формируют внутри плода объемное образование, гистологическое строение которого полностью или частично повторяет структурные компоненты покровных тканей плода.

Преимущественная локализация таких образований – в полости носа, на границе хрящевой и костной части носа, в области глазниц, переносицы, а также в области верхней челюсти в проекции первичных щелей между носовой и ротовой полостью (Рис. 4).

Макроскопически эти опухоли имеют различные размеры, пальпаторно плотные или мягкоэластичные, с гладкой или бугристой поверхностью. На разрезе, как правило, опухоль не однородна, представлена беловато-серыми тяжами, с участками хрящевой и костной ткани, а также одиночной или множественными кистами, заполненными либо серозной прозрачной или мутной желтоватой жидкостью, или слизью, или жироподобным содержимым, являющимся либо закладкой подкожно-жировой клетчат-

ки, либо секретом потовых или сальных желез около волосяных фолликулов. В содержимом кист или в стенках такой опухоли могут содержаться фрагменты хряща, зубной ткани, а также волосы. Нередко встречаются структуры периферических нервов, апокринные железы. Отличительной особенностью дермоидных кист является то, что они выстланы многослойным плоским ороговевающим эпителием; в толще стенки кисты присутствуют придатки кожи потовые и сальные железы, фолликулы волос.

Классификация

По Международной классификации болезней (X пересмотра) образования в области лица плода можно классифицировать по следующим рубрикам:

- Дермоидная киста полости рта (K09.8).
- Киста области рта неуточненная (K09.9).
- Медиальная киста, пазуха и фистула лица и шеи (Q18.8).
- Киста носа дермоидная (Q30.8 Другие врожденные аномалии носа. Добавочный нос. Врожденный порок стенки носового синуса.).

Дифференциальная диагностика

Эпидермоиды в отличие от дермоидов выстланы слоистым чешуйчатым эпителием, содержат кератин (за счет отслойки эпителия), клеточный детрит и холестерол. И не содержат половые и сальные железы, а также волосяные фолликулы и волосы. Кистозная часть опухоли может быть заполнена жидкостью или иметь хлопьевидное содержимое. Они располагаются преимущественно латерально внутри мозговых оболочек.

Основная локализация меланотической нейроэктодермальной опухоли детей раннего возраста – верхнечелюстная кость. В отличие от дермоидов эта опухоль является прогономой – опухолью из остатков эмбриональной хорды или гипофизарного хода и считается тератобластомой. Кроме того, данный вид опухоли отличается быстрым ростом, тенденцией к врастанию в основание черепа и в ствол мозга. Главная отличительная особенность ее – темный цвет (от бурого до черного) за счет синтезируемого опухолевыми клетками пигмента мелатонина.

Еще одна опухоль, которая локализуется в области головы – ботриоидная рабдомиосаркома – эмбриональная рабдомиосаркома слизистых оболочек. Ее отличительная особенность – экзофитный полипообразный рост, часто макроскопически имеет гроздевидную форму.

Современные возможности пренатальной ультразвуковой диагностики дермоидов лицевой области

В данной публикации мы представляем анализ четырех клинических случаев врожденных дермоидов лица за период 1998–2017 годы. Все случаи верифицированы. Анализ был проведен с целью выяснения общих диагностических признаков. Иллюстрации приводятся только те, на которые было получено разрешение матерей.

Наблюдение 1. В области левого крыла носа плода 32–33 недели гестации определялось шаровидное толстостенное образование диаметром 17 мм с гладкими внутренними контурами, жидкостным содержимым с густой несмещаемой при движениях плода взвесью, без значимого кровотока внутри образования и по стенкам кисты. При оперативном удалении кисты было выяснено, что киста имела соединительнотканную «ножку», прикрепленную вдоль левого носослезного канала. Подобный тип кист формируется в первичной щели между лобными костями и верхнечелюстным отростком, между костной и хрящевой частями носа, преимущественно располагается в области переносицы или крыльев носа подкожно. Поскольку носослезный канал формируется в результате закрытия носогиоидной борозды (Рис. 4), в данном наблюдении проникновение клеток эктодермы произошло именно в эту борозду, а в дальнейшем сформировалась опухоль.

Дифференциальную диагностику проводили с передней мозговой грыжей. Ни при УЗИ, ни при МРТ не было выявлено дифференциально-диагностического критерия – дефекта лобных костей, который бы свидетельствовал в пользу ножки передней мозговой грыжи.

При рождении состояние ребенка было удовлетворительное, он не испытывал дыхательной недостаточности. Оперативное удаление кисты было успешным. Дальнейшее психомоторное развитие ребенка соответствовало возрастным параметрам.

Наблюдение 2. При УЗИ плода 31–32 недели гестации визуализировалось два объемных овоидных образования размерами 15 × 8 × 9 мм и 12 × 6 × 8 мм, соединенных длинным тяжем с твердым небом и носовой перегородкой, причем одно образование исходило из правого носового хода, а второе – из ротовой полости плода. Проводили дифференциальную диагностику с пробосцисом – врожденной аномалией носа, когда в центральной части лица нарушается формирование носовой полости, перегородки носа, иногда твердого неба, нередки случаи циклопии. У данного ребенка область глаз, переносицы, форма носа имели типичные характеристики. При рождении наблюдались затруднения дыхания в виду препятствия поступления воздуха через правые носовые ходы и рот ребенка. В раннем неонатальном периоде была выполнена пластическая операция. Опухоли произрастали из незавершившего свое эмбриональное формирование твердого неба, у основания которого был дефект прилегания носовой перегородки (Рис. 7).

Операция прошла успешно, была произведена пластика твердого неба и дефекта носовой перегородки. В дальнейшем состояние ребенка было удовлетворительное, физический и неврологический статус ребенка соответствовал возрасту.

Наблюдение 3. При поступлении в родильный дом пациентке со сроком беременности 29–30 недель с угрозой преждевременных родов было выполнено УЗИ, во время которого в области верхней челюсти плода был выявлен левосторонний дефект губы, под которым определялось объемное образование средней эхогенности без признаков внутреннего кровотока диаметром 16,5 мм (Рис. 8). От верхней челюсти ближе к срединной линии исходил кровеносный сосуд, который, предположительно был в питающей ножке опухоли. Беременность удалось сохранить. В дальнейшем состоялись срочные физиологические роды в 38–39 недель здоровым доношенным плодом без дыхательных расстройств. Образование увеличилось до 34 мм в диаметре и при пренатальном УЗИ полностью закрывало тканевой дефект верхней губы. На 5-е сутки была выполнена операция иссечения дермоида и восстановление целостности верхней губы. Дефекта верхней челюсти не было, но ножка дермоида залегала глубоко в ткани челюсти между зачатками зубов.

Послеоперационный период протекал гладко. В катамнезе – адекватное психомоторное развитие ребенка.

Наблюдение 4. В сроке беременности 33–34 недели при УЗИ была выявлена опухоль, исходящая изо рта плода, размерами 25 × 27 × 30 мм, объемом 4 мл (Рис. 9, 10). Опухоль имела толстые стенки, содержимое – густая, несмещаемая

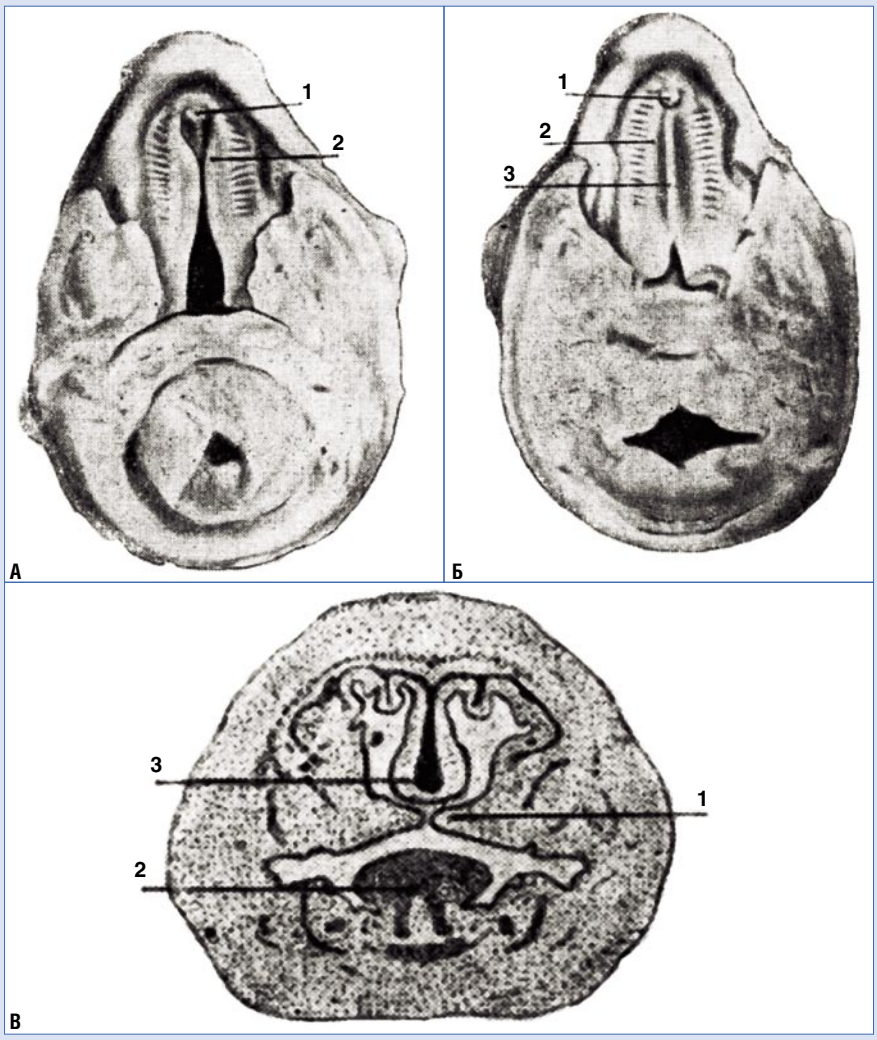

Рис. 7. Формирование неба у эмбриона свиньи (копчико-теменной размер – 26,5 мм). Поперечные срезы А и Б. 1 – срединный небный отросток; 2 – боковой небный выступ; 3 – небный шов. Коронарный срез В. 1 – боковой небный выступ; 2 – язык; 3 – носовая перегородка

взвесь. Ножка опухоли исходила из верхней челюсти под левым носовым ходом. Губы, нос, веки, глазницы, глаза, нижняя челюсть, язык плода имели типичное строение и структуру.

Для дифференциальной диагностики было проведено МРТ-исследование, которое не позволило специалистам провести дифференциальную диагностику с эпигнатусом, а также исключить расщелину верхней губы и деформацию альвеолярных отростков в виду артефактов от движений плода. В то же время было подтверждено отсутствие нарушений формирования головного мозга и внутренних органов плода (Рис. 11).

При рождении у ребенка не наблюдалось нарушений дыхания, однако естественное кормление новорожденного было невозможно, поэтому было принято решение о срочном оперативном вмешательстве. КТ с контрастированием подтвердило наличие образования альвеолярного отростка верхней челюсти.

Оперативно была удалена опухоль альвеолярного отростка верхней челюсти слева. В дальнейшем ребенок развивается в соответствии с возрастом.

Мы провели сравнительный анализ анамнестических данных, соматического, гинекологического и акушерского анамнеза, течения прегравидарного периода, беременности и послеродового периода, а также клинико-лабораторного мониторинга беременных этих четырех случаев для выявления общих признаков. Оказалось, что во всех случаях в ранних сроках беременности у беременных были проявления вирусной инфекции: у двух

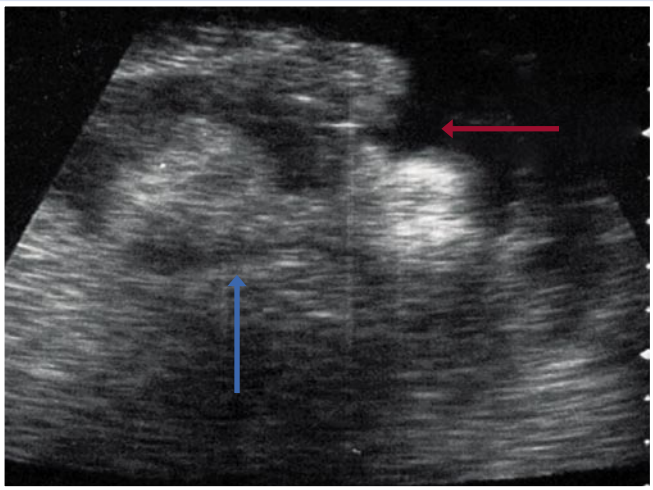

Рис. 8. Эхограмма коронарного сканирования плода через дефект верхней губы и объемное образование (синяя стрелка), исходящее из альвеолярного отростка верхней челюсти, медиальнее расщелины губы (красная стрелка)

Рис. 9. Эхограмма сагиттального сканирования лица плода, изо рта которого исходит объемное образование (красная стрелка)

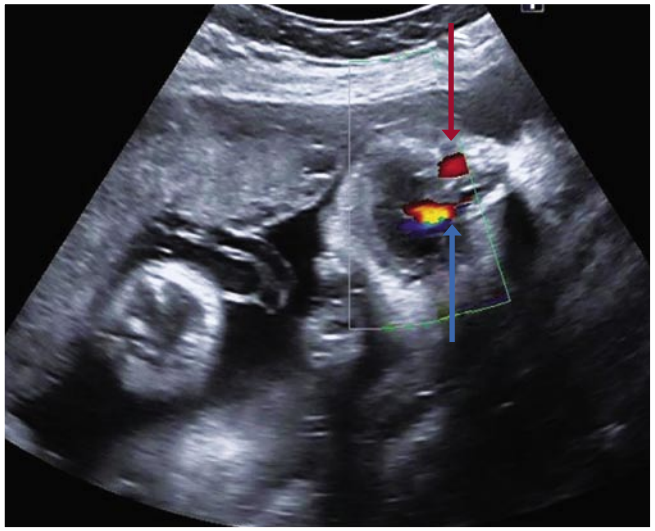

Рис. 10. Эхограмма допплеровского сканирования кровотока в ножке опухоли, исходящей из верхней челюсти слева (синяя стрелка). В правом носовом ходе лоцируется движение околоплодных вод под воздействием внутриутробных псевдодыхательных движений плода (красная стрелка)

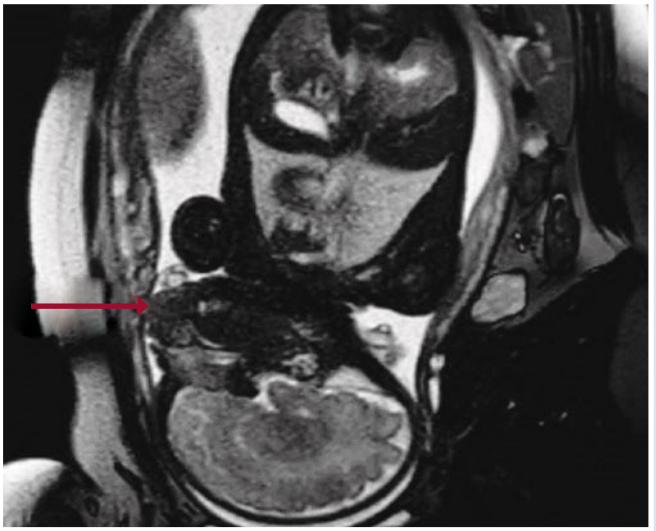

Рис. 11. МРТ-сканирование беременной в сроке 37-38 недель. Плод в головном предлежании. Рот плода открыт, между губами визуализируется объемное образование, прилегающее к верхней челюсти (красная стрелка)

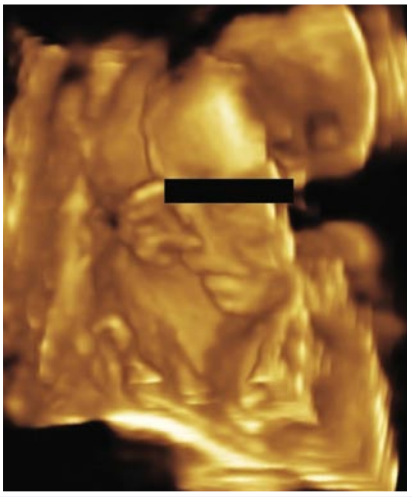

Рис. 12. 3D-сканирование лица плода в 20–21 неделю. Хорошо виден закрытый рот плода, целостность верхней губы слева. Плод рукой массирует свой нос

Рис. 13. 3D-сканирование лица плода в 33–34 недели. Во рту плода визуализируется объемное образование, мешающее сомкнутся губам (красная стрелка). Верхняя челюсть без дефектов. Невысокое качество снимка объясняется естественным для этого срока маловодием

– генитальный герпес, у одной цитомегаловирусная инфекция и у одной ОРВИ в раннем сроке и вираж герпесвирусной инфекции I типа. У всех пациенток течение ранних сроков осложнилось угрозой невынашивания – болями внизу живота, у двух умеренным кровотечением из родовых путей, что потребовало госпитализации в стационар. Эти наблюдения позволяют утверждать, что беременные с осложненным течением ранних сроков беременности находятся не только в группе риска по невынашиванию и внутриутробному инфицированию, но и формированию опухолей покровных тканей.

Вторым объединяющим все эти четыре случая оказались сроки диагностики патологии. Всем пациентка были проведены УЗИ в скрининговые сроки: 1–14, 20–24 и 30–34 недели. И ни у одной не была выявлена эта патология до 29 недель, т.е в I и II триместре. К сожалению, доказательство мы можем привести только для одного случая (с разрешения матери ребенка).

На наш взгляд манифестация опухолей только в третьем триместре, вероятнее всего связана с внутриутробным развитием производных эктодермы. В покровных тканях плода только после 28 недели гестации начинается формирование производных дермы: образование пушковых волос, а значит, созревание волосяных фолликулов, потовых и сальных желез кожи; закладка жировых клеток подкожно-жировой клетчатки начинается после 32 недели гестации. В соответствии с этим процессом отшнуровавшиеся в первичную борозду клетки эктодермы начинают свой прогрессивный рост не ранее конца II триместра.

Таким образом, единая для всех случаев дермоида лица у плода манифестация в третьем триместре, позволяет утверждать, что подобные опухоли не являются случаями пропуска порока врачами ультразвуковой диагностики и могут считаться внутриутробной патологией с отсроченной манифестацией.

КОНТАКТНАЯ ИНФОРМАЦИЯ

105203, г. Москва, ул. Нижняя Первомайская, 70
e-mail: nmhc@mail.ru

МЕТОДИКА ЭКСТРАТОРАКАЛЬНОЙ ФИКСАЦИИ ПЕРЕДНЕГО РЕБЕРНОГО КЛАПАНА ПРИ МНОЖЕСТВЕННОМ ПЕРЕЛОМЕ РЕБЕР

Котов И.И.[1, 2], Агишев Р.Г.[2], Слабенко Т.А.[2], Герк А.И.[2], Козарь О.К.[2], Федоркин Д.В.[2]

[1] *Омский государственный медицинский университет, Омск*

[2] *Омская городская клиническая больница скорой медицинской помощи № 1, Омск*

УДК: 616.712.1-001.5-089.88

THE METHOD EXTRATRAINING FIXING THE FRONT RIB OF THE VALVE, WITH MULTIPLE BROKEN RIBS

Kotov I.I., Agishev R.G., Slabenko T.A., Gerk A.I., Kozar O.K., Fedorkin D.V.

Высокая активность террористических и боевых действий в различных регионах мира, природных катаклизмов, техногенных аварий и социально-бытовых конфликтов неуклонно ведет к возрастанию числа пострадавших с тяжелой травмой груди. Среди пациентов с множественными переломами ребер наиболее серьезные нарушения вентиляции и кровообращения наряду с центральным клапаном возникают у больных с флотирующим передним реберным клапаном (ФПРК). Как правило, при этом отмечаются двойные или тройные переломы переднебоковых отрезков средних и нижних ребер, включая реберные хрящи и в некоторых случаях реберную дугу, а так же двусторонние переломы ребер, ушиб легких и сердца, внутри плевральные осложнения.

На базе травматологического отделения МУЗ ГК БСМП № 1 г. Омска разработана методика, которая заключается в экстраторакальной стабилизации силиконовой шиной, армированной трехжильным медным кабелем ВВГ 3×4 в двойной ПВХ и силиконовой оболочке по аналогии с предложенной нами ранее методикой «Способ лечения множественных нестабильных и флотирующих переломов ребер» (патент на изобретение №2569716 от 02.11.2015). С разницей в том, что фиксация передней части шины осуществляется непосредственно за грудину двумя двойными лигатурами в четырех точках. Ветви шины уходят к СПЛ и ЗПЛ или ЛЛ ниже лопатки и фиксируются там вокруг реберными лигатурами к задним отрезкам ребер, связанным с позвоночником. Предварительно к средней части шины фиксируют флотирующий фрагмент в нескольких точках, так же вокруг реберными лигатурами (Рис. 1, 2).

При переломе реберной дуги нижняя ветвь шины идет от грудины вдоль и несколько выше дуги. С фиксацией к грудине, флотирующему фрагменту и заднему отрезку 8, 9 или 10 ребра (по возможности к целому ребру); верхняя ветвь идет выше на 1–2 ребра и к ней фиксируются выше сломанные ребра (Рис. 3). По возможности следует избегать проведения лигатур в хрящевом отделе ребер для профилактики гнойного хондрита в случае развития около лигатурного нагноения (в нашей практике не встречалось).

Для точной локализации линий и мест переломов всем пациентам выполняется КТ груди на мультиспиральном компьютерном томографе PHILIPS BRILLIANS 64 с просмотром в различных режимах. Это необходимо для определения конфигурации шины и точек ее фиксации.

Пациентка Т. 50 лет, в неотложном порядке бригадой СП доставлена в реанимационный зал приемного отделения БУЗОО «ГК БСМП № 1» г. Омска 22.02. 2017 г. с диагнозом: политравма. ЗТГ, множественный двусторонний перелом ребер с повреждением обоих легких, эмфизема мягких тканей груди слева, ЗТТ перелом костей таза, ушибы мягких тканей головы. Шок II–III.

Из обстоятельств получения травмы: взята бригадой СП на полигоне бытовых отходов, где случайно попала под бульдозер, который сдавал задним ходом.

В реанимационном зале осмотрена травматологом, нейрохирургом, хирургом, урологом, терапевтом, реаниматологом, обследована по алгоритму «политравма».

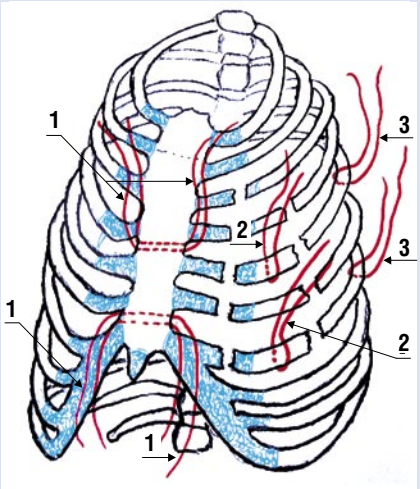

Рис. 1. Проведены загрудинные лигатуры в 4 и 6 межреберьях (1) и вокруг реберные – на флотирующем фрагменте (2) и задних стабильных участках ребер (3)

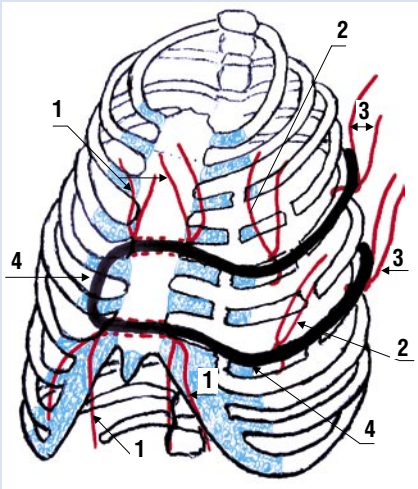

Рис. 2. Флотирующий фрагмент фиксирован лигатурами (2) к шине (4), которая фиксирована к грудине (1) и задним отрезкам ребер (3)

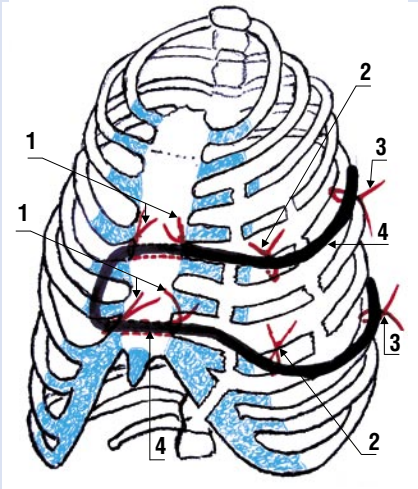

Рис. 3. Особенности фиксации шины (4) при ФПРК с переломом реберной дуги: нижняя ветвь шины, по возможности, в заднем сегменте крепится к целому ребру (3 нижняя)

Состояние тяжелое, сознание спутанное, АД 80/40 мм рт. ст. Ps 124 в мин., ИВЛ (интубация трахеи на этапе транспортировки). Грудная клетка асимметричная, левая половина уменьшена в переднезаднем измерении, выраженная флотация переднебоковой поверхности от II до V ребра по ПСЛ и с III до VII ребра по СПЛ и ЗПЛ. При пальпации определяется костная крепитация с обеих сторон и воздушная – слева, аускультативно дыхание ослаблено в задних отделах справа и слева по всей поверхности гемиторакса, укорочение перкуторного звука в задне-нижних отделах. Тоны сердца глухие, ЧСС до 124 удара в минуту.

Выполнено: ОАК, ОАМ, ЭКГ, УЗИ плевральных полостей, брюшной полости и забрюшинного пространства. Лапароскопия. КТ головного мозга, груди, живота, таза. Повторно осмотрена специалистами. С учетом полученных данных установлен клинический диагноз: политравма. Ушибы, ссадины мягких тканей головы. ЗТГ. Множественные двусторонние переломы ребер: III, IV, V, VI, VII, VIII, IX, X, XI, XII рёбер справа; II, III, IV, V, VI,VII,VIII, IX, X рёбер слева с флотацией переднебокового отдела груди слева. Повреждение ткани обоих легких: гемопневмоторакс слева, гемоторакс справа, двусторонний ушиб легких. Эмфизема мягких тканей груди слева. Ушиб сердца. Переломы обеих лопаток. ЗПСТ. Перелом поперечных отростков L-1-L-4 справа, L-5слева. ЗТТ. Перелом правой лонной кости, обеих седалищных костей. Разрыв симфиза. Разрыв крестцово-подвздошного сочленения слева с подвывихом левой половины таза. Перелом крестца. Забрюшинная гематома. Ушиб мочевого пузыря. Травматический шок 3 ст.

22.02.2017 г. выполнено: 1) торакоцентез и дренирование левой плевральной полости по Бюлау. По дренажу отошло 400 мл дефибринированной крови с воздухом, 2) торакоцентез и дренирование правой плевральной полости с активной аспирацией. По дренажу отошло 600 мл дефибринированной крови.

Учитывая тяжесть травмы груди и таза и высокую вероятность продленной ИВЛ, 23.02 2017 была наложена трахеостома и продолжена ИВЛ с интубацией трахеи через трахеостому.

В течение 2-х суток после поступления гемодинамика стабилизировалась АД 120/ 80 мм рт. ст., Ps 96 в мин., продолжается ИВЛ, в легких ослабление дыхания в задних отделах, разнокалиберные хрипы. Открывает глаза, реагирует на вопросы. Попытки перевода на вспомогательные режимы вентиляции безуспешны. Отмечается выраженная флотация передней и боковой части левого гемиторакса. Справа флотации нет. Газы крови: pCO2a-33, 2 mmHg., pO2a-90, 1 mmHg., pCO2v-32, 0 mmHg., pO2v-36, 0 mmHg. На контрольной Р-гр груди легкие расправлены, двусторонняя посттравматическая пневмония. По плевральному дренажу слева выделение серозно-геморрагического выпота до 340 мл в сутки, справа до 350 мл в сутки.

С целью стабилизации левого гемиторакса и скорейшего перевода на спонтанное дыхание решено выполнить хирургическую стабилизацию грудной клетки слева с применением экстраторакальной фиксации нагрудной шиной. В процессе полипроекционного просмотра СКТ ОГК в различных режимах была изучена топография мест переломов ребер. При этом определяются «свежие» переломы ребер СПРАВА – двойной 3 ребра по передней подмышечной линии (ППЛ) и лопаточной линии с удовлетворительным расположением, задних отрезков 5-6-7-8-9-10 ребер по лопаточной линии со смещением дистальных костных фрагментов внутрь на полную ширину поперечника и с захождением по длине, задних отрезков 11-12 ребер по паравертебральиой линии со смешением дистальных костных фрагментов внутрь на полную ширину поперечника, передних отрезков 4-5-6-7-8 ребер по ПЛЛ со смешением дистальных костных фрагментов внутрь на полную ширину поперечника, двойной перелом переднего отрезка 9 ребра по парастернальной со смещенном дистального костного фрагмент внутрь на полную ширину поперечника и СПЛ с удовлетворительным расположением, переднего отрезка 10 ребра по СПЛ со смешением дистального костного фрагмента внутрь на полную ширину поперечника, 12 ребра по лопаточной линии с удовлетворительным расположением. Определяются переломы правых поперечных отростков LI-L2-L3 позвонков со смещением. Определяются «свежие» переломы ребер СЛЕВА – двойной перелом 2 ребра по парастернальной (ПСЛ) и средне-ключичной (СКЛ) линиям с удовлетворительным расположением, 3 ребра по ПСЛ с удовлетворительным расположением и по ЗПЛ со смещением дистального костного фрагмента внутрь на полную ширину поперечника, хрящевого отрезка 4 ребра со смещением вниз на полную ширину поперечника и костного отдела по ППЛ и ЗПЛ с удовлетворительным расположением, хрящевого отрезка 5 ребра с удовлетворительным расположением и двойной костной части 5 ребра по ППЛ и ЗПЛ со смещением дистальных костных фрагментов внутрь на полную ширину поперечника, двойной 6 ребра по ППЛ с удовлетворительным стоянием и по ЗПЛ со смещением дистального костного фрагмента внутрь на полную ширину поперечника, двойной 7 ребра по ППЛ со смещением дистального костного фрагмента кнаружи на полную ширину поперечника и по ЗПЛ с удовлетворительным расположением, 8 ребра по ПГШ со смещением дистального костного фрагмента кнаружи на полную ширину поперечника, 9 ребра по ППЛ и 10 ребра по ЗПЛ с удовлетворительным расположением. Определяются застарелые переломы 8. 9, 11, 12 ребер слева. Намечены предварительные точки фиксации шины на стабильных и нестабильных участках левого гемиторакса (Рис. 4, 5, 6, 7).

Определена наиболее подходящая конфигурация шины: U-образной форма с косым расположением длинных участков шины по отношению к ходу ребер.

27.02.2017 операция (Котов И.И.) под общим обезболиванием в положении на спине выполнена стабилизация левого переднебокового флотирующего реберного клапана перикостальными и перистернальными лигатурами к ФНШ. При этом произведено проведение двойных лигатур за грудиной в 4-м и 6-м межреберьях дугообразным зажимом с длиной хорды 5 см, вокруг стабильных отрезков ребер сзади, а также на флотирующем фрагменте грудной стенки, всего в десяти точках (4 – на грудине,

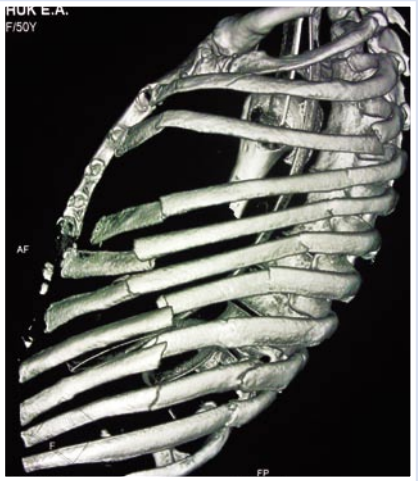

Рис. 4. Б-я Т. Вид слева, КТ. Одиночные переломы 8, 9, 10 ребер, двойные – 2,3, 6, 7 ребер, тройные – 4, 5 ребер

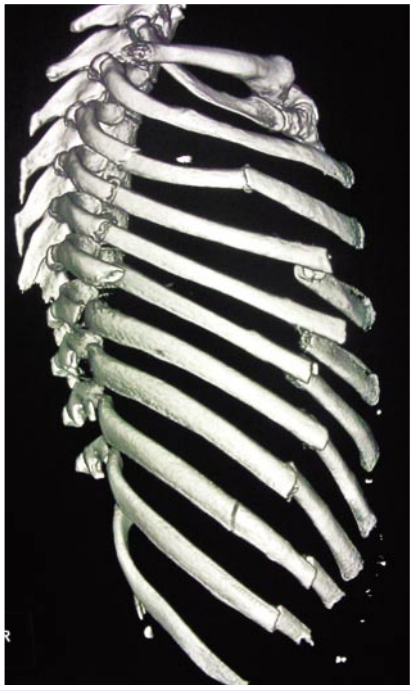

Рис. 5. Б-я Т. Вид справа. КТ. Одинарный перелом 4 ребра, двойные – 3, 5, 6, 7, 8, 10, 11, 12 ребер и тройной 9

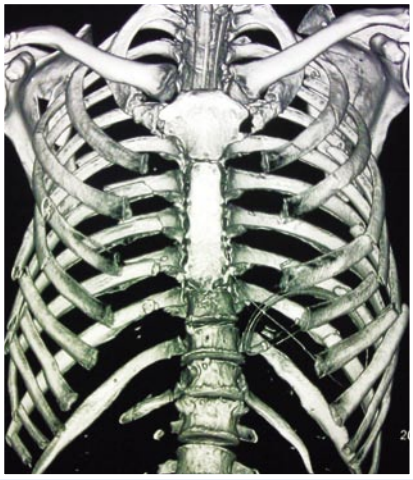

Рис. 6. Б-я Т. Прямая проекция. КТ-признаки «свежих» двусторонних переломов ребер

Рис. 7. Б-я Т. КТ-признаки «свежих» переломов ребер слева с акцентом на переломы хрящевых отделов 2, 3, 4. 5 с формированием флотирующей створки

Рис. 8. Б-я Т. 1-е сутки послеоперационного периода(ПП), вспомогательная ИВЛ через трахеостому

Рис. 9. Б-я Т. 2-е сутки ПП, дыхание спонтанное

еще 4 – на флотирующем фрагменте с учетом его размеров и тройных переломов ребер, 2 – на задних отрезках ребер не утративших естественную связь с позвоночником). Тракцией за лигатуры на окончатом фрагменте выполнена репозиция грудной стенки. Шина выгнута U-образно с учетом расположения вокруг грудинных и вокруг реберных лигатур с конфигурацией по должной кривизне гемиторакса и последовательно фиксирована лигатурами к грудной стенке. В местах крепления лигатур между кожей и шиной проложены спиртовые салфетки (Рис. 8).

Послеоперационный период протекал без осложнений. Больная экстубирована через 1 сутки после операции. Дыхание спонтанное достаточной глубины, флотации грудной стенки нет (Рис. 9).

1.03.2017 удалены плевральные дренажи, переведена из отделения реанимации в ПИТ травматологии. ЧДД до 18 в мин., Ps 90 в мин., флотации грудной стенки нет, костная крепитация и подвижность реберных отломков не наблюдается, боли стали умеренные, кашель эффективный – мокроту откашливает, активно двигаться в пределах постели (ограничения связаны с травмой таза).

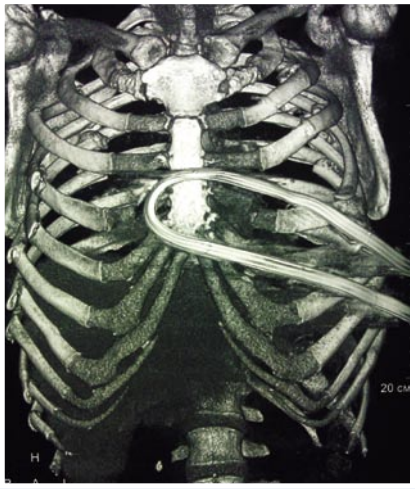

Рис. 10. Б-я Т. КТ груди после операции – фиксации переднебокового клапана к нагрудной шине, а шины к грудине и задним отрезкам ребер

Выполнена контрольная СКТ, на которой отмечено удовлетворительное стояние реберных отломков и умеренная деформация левого гемиторакса. Шина лежит удовлетворительно, грудная клетка стабильна (Рис. 10).

20.03.17. снята фиксирующая нагрудная шина. При этом отмечено наличие поверхностных осаднений кожи и умеренного воспаления мягких тканей в местах нахождения лигатур (Рис. 11). Лечение спиртовыми компрессами с хлоргексидином в течение 7 дней привело к эпителизации ран (Рис. 12). Флотации и деформации грудной стенки нет. Дальнейшее лечение получала по поводу перелома таза.

Выписана 05.04.2017 с явлениями умеренно выраженного посттравматического пневмосклероза (Рис. 13) без дыхательной недостаточности на амбулаторное лечение у травматолога по месту жительства.

Данное клиническое наблюдение показывает эффективность экстраторакального шинирования у пациентки с нестабильной грудной клеткой для лечения развившейся дыхательной недостаточности вследствие парадоксального дыхания и ушиба легких. Устранение флотации обширного переднебокового реберного клапана с множественными переломами костных и хрящевых отделов ребер стало возможным за счет фиксации переднего участка шины непосредственно к грудине, заднего к стабильным участкам ребер не утратившим естественную анатомическую связь с позвоночником, с фиксацией в 4-х точках флотирующего клапана к средним отделам ветвей шины. В целом удалось

Рис. 11. Б-я Т. 21-е сутки ПП, шина снята, умеренное воспаление мягких тканей в местах проведения лигатур и предлежания шины

Рис. 12. Б-я Т. 8-е сутки после снятия шины; воспалительные явления мягких тканей практически купированы

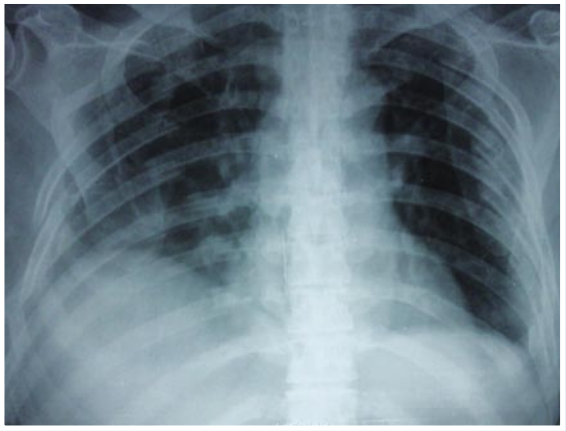

Рис. 13. Б-я Т. R – гр груди после снятия шины ч/з 3 недели после стабилизации. R – признаки консолидирующихся переломов ребер. Посттравматический пневмосклероз

восстановить каркасную функцию левого гемиторакса, не прибегая к дополнительной операции открытого остеосинтеза ребер при тяжелой сочетанной травме груди. В данном случае экстраторакальное шинирование позволило в течение одних суток перевести пациентку на спонтанное дыхание, что послужило профилактикой посттравматической пневмонии.

КОНТАКТНАЯ ИНФОРМАЦИЯ

e-mail: i.i.kotov@mail.ru

75-ЛЕТ ВОЕННО-МЕДИЦИНСКОМУ МУЗЕЮ МО РФ

УДК: 355:61:069

12 ноября 2017 года Военно-медицинский музей отмечал 75-летие со дня основания. В связи с этим торжественным событием с 8 по 13 ноября музей провел мероприятия по специальной праздничной программе «Инновационные музейные технологии в военно-патриотической работе и образовании».

Празднование дня рождения музея 8 ноября началось с освящения штандарта, совершенное настоятелем возрождающегося собора Введения во храм Пресвятой Богородицы лейб-гвардии Семеновского полка, протоиереем Михаилом Погибловым.

Первый день торжественных мероприятий продолжила пресс-конференция в информационном агентстве «Интерфакс», посвященная юбилею музея и презентации книги «Главные победы военных врачей. Военные врачи в годы Великой Отечественной войны 1941–1945 гг.», которую сотрудники музея создавали на протяжении многих лет. В пресс-конференции приняли участие директор Военно-медицинского музея Анатолий Будко, заместитель директора музея по экспозиционно-выставочной работе Дмитрий Журавлев, старший научный сотрудник музея Борис Назарцев и сотрудник-ветеран музея Александр Горовой.

Представители музея рассказали журналистам об истории музея, современных проектах и планах на будущее, а также ответили на вопросы журналистов.

Первый день праздничной программы завершился встречей в рамках проекта «Школа музейного мастерства», на которой Жанна Антипушина — педагог, кандидат биологических наук, старший научный сотрудник научно-экспозиционного отдела зоологии и физиологии Государственного биологического музей им. К.А. Тимирязева — выступила с докладом «Музейный предмет и дидактика». На встрече, проходившей в интерактивном формате, присутствовали сотрудники музеев Санкт-Петербурга, заинтересованные в профессиональном росте.

Проведение двух международных научно-практических конференций «Актуальные проблемы развития высшего медицинского образования России XVII–XX» (совместно с Санкт-Петербургским медицинским университетом имени И.П. Павлова) (9 ноября) и «Особенности формирования и модернизации естественнонаучных музеев» (совместно с благотворительным фондом В. Потанина) (10 ноября), в работе которых приняли ученые из Германии, Франции, Голландии и других стран, стало научной составляющей празднования юбилея музея.

Вторая конференция, прошедшая на базе Военно-медицинского музея, была организована при поддержке благотворительного фонда В. Потанина, ИКОМ России и региональной общественной организации «Санкт-Петербургское общество историков медицины». Также в тот день гости конференции посетили открытие выставки “С Днём рождения, «Медицинский Эрмитаж»”, приуроченной к 75-летию Военно-медицинского музея. На выставке посетители увидели фотографии, иллюстрирующие первые годы работы музея, эскизы новой экспозиции, уникальные экспонаты из персональных фондов Н.И. Пирогова, семьи Боткиных, семьи Орбели, Н.Н. Бурденко, Е.Н. Павловского, подарки, которые получал музея с самого его основания.

В выходные дни – 11 и 12 ноября – музей проводил военно-патриотические детские дни для самых юных посетителей и их родителей. В течение этих выходных дети участвовали в занятии «Весёлое путешествие на паровозике здоровья», проходили в музее увлекательные квесты

«Секреты доктора Пилюлькина» и «Загляни в историю», слушали экскурсии «История военной медицины России от истоков до наших дней», «История лейб-гвардии Семёновского полка и Семёновского-Александровского госпиталя», «Гуманное оружие Победы», «Белка и Стрелка – космические герои», смотрели мультсериал «Белка и Стрелка», отгадывали «загадки медицины» и знакомились с комическими героями-животными – собаками Белкой и Стрелкой. Для старших школьников представитель приемной комиссии Военно-медицинской академии им. С.М. Кирова Александр Зубенко провел лекцию-беседу на тему «Профессия – военный врач!».

12 ноября, в воскресенье, полуденный выстрел из пушки в Петропавловской крепости раздался в честь 75-летия Военно-медицинского музея. Директор музея возглавил праздничную церемонию, в которой участвовали коллектив, гости международной конференции и друзья музея.

13 ноября в Эрмитажном театре состоялось торжественное заседание Ученого совета, посвященное 75-летию Военно-медицинского музея! На заседании присутствовали начальник Департамента культуры Министерства обороны РФ Владимир Данилович Буздыган, директор Государственного Эрмитажа Михаил Борисович Пиотровский и полномочный представитель Федерального Собрания И.В. Соколова.

Поступили поздравления от представителей Совета Федерации РФ, Государственной Думы РФ, ИКОМ России, администрации Санкт-Петербурга, Военно-медицинской академии им. С.М. Кирова, Союза музеев России, Международного Комитета Красного Креста, Российского Красного Креста, многих музеев города, партнеров по выставочным проектам. Мероприятие завершил праздничный концерт, на котором выступили артисты Ансамбля песни и пляски Западного военного округа.

АВТОРЫ ПУБЛИКАЦИЙ, КОНТАКТНАЯ ИНФОРМАЦИЯ

СТАНОВЛЕНИЕ И РАЗВИТИЕ ОТЕЧЕСТВЕННОЙ ФЛЕБОЛОГИИ: РЕТРОСПЕКТИВНЫЙ АНАЛИЗ И ВЗГЛЯД В БУДУЩЕЕ
Шевченко Ю.Л., Стойко Ю.М., Гудымович В.Г., Яшкин М.Н., Цыплящук А.В.
105203, г. Москва, ул. Нижняя Первомайская, 70, e-mail: nmhc@mail.ru

ЭВОЛЮЦИЯ ЛЕЧЕНИЯ РАНЕНЫХ В ЧЕЛЮСТНО-ЛИЦЕВУЮ ОБЛАСТЬ: ФОРМИРОВАНИЕ СОВРЕМЕННОЙ ДОКТРИНЫ
Чикорин А.К., Епифанов С.А., Крайнюков П.Е.
105203, г. Москва, ул. Нижняя Первомайская, 70, e-mail: nmhc@mail.ru

ЦИФРОВЫЕ ТЕХНОЛОГИИ ИДЕНТИФИКАЦИИ ЛИЧНОСТИ: ПРАВОВЫЕ ПОСЛЕДСТВИЯ ИЗМЕНЕНИЯ ВНЕШНОСТИ ВСЛЕДСТВИЕ МЕДИЦИНСКИХ ПРОЦЕДУР
Карпов О.Э., Епифанов С.А., Христофорова Е.И.
105203, г. Москва, ул. Нижняя Первомайская, 70, e-mail: nmhc@mail.ru

СРАВНИТЕЛЬНАЯ КЛИНИКО-ФУНКЦИОНАЛЬНАЯ ХАРАКТЕРИСТИКА РАЗЛИЧНЫХ МЕТОДИК ПРЯМОЙ РЕВАСКУЛЯРИЗАЦИИ МИОКАРДА У БОЛЬНЫХ ПОСЛЕ КОРОНАРНЫХ СОБЫТИЙ
Андреев А.С., Мироненко В.А., Камбаров С.Ю.
121552, г. Москва Рублёвское шоссе дом №135, e-mail: comp-cort@mail.ru

ГЕМОДИНАМИЧЕСКАЯ ЭФФЕКТИВНОСТЬ ХИРУРГИЧЕСКОЙ КОРРЕКЦИИ ВРОЖДЕННОЙ НЕДОСТАТОЧНОСТИ МИТРАЛЬНОГО КЛАПАНА
Мартаков М.А., Зайнетдинов Е.М., Пронина В.П., Бабокин В.Е., Осиев А.Г.
Москва, ул. Щепкина, 61/2, e-mail: martakoff@yandex.ru

ЭФФЕКТИВНОСТЬ И БЕЗОПАСНОСТЬ РЕНАЛЬНОЙ ДЕНЕРВАЦИИ У ПАЦИЕНТОВ С АРТЕРИАЛЬНОЙ ГИПЕРТОНИЕЙ И ПАРОКСИЗМАЛЬНОЙ ФОРМОЙ ФИБРИЛЛЯЦИИ ПРЕДСЕРДИЙ
Воробьев А.С., Бибиков В.Н., Геращенко А.В., Свешников А.В.
105203, г. Москва, ул. Нижняя Первомайская, 70, e-mail: nmhc@mail.ru

ИНОРОДНЫЕ ТЕЛА ЛЕГКИХ И ПЛЕВРЫ ПОСЛЕ РАНЕНИЙ ГРУДИ: НАСЛЕДИЕ АКАДЕМИКА И.С. КОЛЕСНИКОВА
Чуприна А.П., Кучеренко А.Д., Фокин А.В.
e-mail: gvkg.surgeon@mail.ru

ДИСТАНТНЫЙ ИНФАРКТ МИОКАРДА: ОПРЕДЕЛЕНИЕ ТЕРМИНА, ОСОБЕННОСТИ ДИАГНОСТИКИ И ЭНДОВАСКУЛЯРНОЙ РЕКАНАЛИЗАЦИИ КОРОНАРНЫХ АРТЕРИЙ
Климовский С.Д., Травин Н.О., Колединский А.Г.
105203, г. Москва, ул. Нижняя Первомайская, 70, e-mail: nmhc@mail.ru

ОСОБЕННОСТИ ГЕМОКОАГУЛЯЦИОННЫХ НАРУШЕНИЙ У БОЛЬНЫХ С СИНДРОМОМ КРИТИЧЕСКОЙ ИШЕМИИ НИЖНИХ КОНЕЧНОСТЕЙ НА ФОНЕ САХАРНОГО ДИАБЕТА
Дрожжин Е.В., Кательницкий И.И., Никитина Ю.В., Зорькин А.А., Мазайшвили К.В.
e-mail: az_99@mail.ru

ДИФФЕРЕНЦИРОВАННЫЙ ПОДХОД К ХИРУРГИЧЕСКОМУ ЛЕЧЕНИЮ АНОМАЛИИ КИАРИ 1 ТИПА И СИРИНГОМИЕЛИИ
Зуев А.А., Костенко Г.В.
105203, г. Москва, ул. Нижняя Первомайская, 70, e-mail: nmhc@mail.ru

ХИРУРГИЧЕСКОЕ ЛЕЧЕНИЕ ПЕРВИЧНОГО ГИПЕРПАРАТИРЕОЗА С РЕДКОЙ ЭКТОПИЕЙ АДЕНОМЫ ОКОЛОЩИТОВИДНОЙ ЖЕЛЕЗЫ
Ветшев П.С., Аблицов А.Ю., Животов В.А., Дрожжин А.Ю., Поддубный Е.И.
105203, г. Москва, ул. Нижняя Первомайская, 70, e-mail: nmhc@mail.ru

ОСЛОЖНЕННЫЕ ОСТРЫЕ ВОСПАЛИТЕЛЬНЫЕ ЗАБОЛЕВАНИЯ И ПОЛИОРГАННАЯ НЕДОСТАТОЧНОСТЬ В НЕОТЛОЖНОЙ АБДОМИНАЛЬНОЙ ХИРУРГИИ
Чанчиев З.М., Романчишен А.Ф., Чечеткин А.В.
e-mail: chanchiev@yandex.ru

ОБОСНОВАНИЕ ТАКТИКИ ЛЕЧЕНИЯ БОЛЬНЫХ СТАРШЕЙ ВОЗРАСТНОЙ ГРУППЫ С ОПУХОЛЕВЫМ ПОРАЖЕНИЕМ ОРГАНОВ ГЕПАТОПАНКРЕАТОДУОДЕНАЛЬНОЙ ЗОНЫ
Соловьёв И.А., Демко А.Е., Суров Д.А., Савченков Д.К., Белякова Л.А., Осипов А.В., Логинов В.А., Павловский А.Л., Святненко А.В.
e-mail: ja-dmitrij@ya.ru

МИНИИНВАЗИВНЫЕ МЕТОДЫ ДЕКОМПРЕССИИ В ЛЕЧЕНИИ МЕХАНИЧЕСКОЙ ЖЕЛТУХИ ЗЛОКАЧЕСТВЕННОГО ГЕНЕЗА У ПАЦИЕНТОВ ПОЖИЛОГО И СТАРЧЕСКОГО ВОЗРАСТА
Кабанов М.Ю., Соловьев И.А., Яковлева Д.М., Семенцов К.В., Дегтярев Д.Б., Беликова М.Я., Савченков Д.К., Здасюк С.О.
105203, г. Москва, ул. Нижняя Первомайская, 70, e-mail: nmhc@mail.ru

ХИРУРГИЧЕСКАЯ ПРОФИЛАКТИКА ПОСТТРАВМАТИЧЕСКОГО КРУЗАРТРОЗА У ПАЦИЕНТОВ С ПЕРЕЛОМАМИ ЛОДЫЖЕК
Брижань Л.К., Юрмина Н.С., Сливков К.А., Керимов А.А.
105203, г. Москва, ул. Нижняя Первомайская, 70, e-mail: yurminanata@mail.ru

ИНФЕКЦИОННО-ВОСПАЛИТЕЛЬНЫЕ ПОРАЖЕНИЯ У ПАЦИЕНТОВ С СОПУТСТВУЮЩИМ ХРОНИЧЕСКИМ ПРОСТАТИТОМ ПОСЛЕ ХИРУРГИЧЕСКИХ ВМЕШАТЕЛЬСТВ НА ПРЕДСТАТЕЛЬНОЙ ЖЕЛЕЗЕ В РАННЕМ ПОСЛЕОПЕРАЦИОННОМ ПЕРИОДЕ
Нестеров С.Н., Ханалиев Б.В., Бонецкий Б.А., Володичев В.В., Васильев В.Р., Магомедов Ш.С.
105203, г. Москва, ул. Нижняя Первомайская, 70, e-mail: nmhc@mail.ru

ХАРАКТЕРИСТИКА ДИСКОЛОРИТОВ, СОСТОЯНИЯ ЭМАЛИ И ФАКТОРОВ КАРИЕСРЕЗИСТЕНТНОСТИ У БОЛЬНЫХ АТОПИЧЕСКИМ ДЕРМАТИТОМ
Максюков С.Ю., Крайнюкова Л.А.
105203, г. Москва, ул. Нижняя Первомайская, 70, e-mail: nmhc@mail.ru

О ТЕХНОЛОГИЧЕСКИХ ОСОБЕННОСТЯХ SHAVE-ТЕРАПИИ В КОМПЛЕКСНОМ ХИРУРГИЧЕСКОМ ЛЕЧЕНИИ ВАРИКОЗНОЙ БОЛЕЗНИ КЛАССА С6 В УСЛОВИЯХ СТАЦИОНАРА ОДНОГО ДНЯ
Савинов И.С., Ильченко Ф.Н., Бутырский А.Г., Савинов С.Г.
e-mail: albut@rambler.ru

СОСТОЯНИЕ ИММУНОРЕАКТИВНОСТИ БОЛЬНЫХ РАКОМ ШЕЙКИ МАТКИ НА ФОНЕ ЭКСТРАКОРПОРАЛЬНОЙ ИММУНОФАРМАКОТЕРАПИИ
Камышов С.В., Пулатов Д.А., Юсупова Н.Б., Ниезова Ш.Х.
e-mail: sergei_kamyshov@mail.ru

ВЗАИМООТНОШЕНИЯ И ДИНАМИКА КЛИНИЧЕСКИХ СИМПТОМОВ И ЛАБОРАТОРНО-ИНСТРУМЕТАЛЬНЫХ ПОКАЗАТЕЛЕЙ ПЕРЕГРУЗКИ ПРАВЫХ ОТДЕЛОВ СЕРДЦА У БОЛЬНЫХ С ТРОМБОЭМБОЛИЕЙ ЛЕГОЧНЫХ АРТЕРИЙ УМЕРЕННОГО И НИЗКОГО РИСКА СМЕРТИ
Тюрин В.П., Карташева Е.Д., Пронин А.Г., Валова О.А.
105203, г. Москва, ул. Нижняя Первомайская, 70, e-mail: nmhc@mail.ru

ДИАГНОСТИКА ГИБЕРНИРОВАННОГО МИОКАРДА С ПОМОЩЬЮ СИНХРОНИЗИРОВАННОЙ ОДНОФОТОННОЙ ЭМИССИОННОЙ ТОМОГРАФИИ У БОЛЬНЫХ С ПОСТИНФАРКТНЫМИ АНЕВРИЗМАМИ ЛЕВОГО ЖЕЛУДОЧКА
Вахромеева М.Н., Вахрамеева А.Ю.
105203, г. Москва, ул. Нижняя Первомайская, 70, e-mail: nmhc@mail.ru

ЭЛЕКТРОНЕЙРОМИОГРАФИЯ, КАК НОВЫЙ СПОСОБ ОЦЕНКИ ЭФФЕКТИВНОСТИ РЕВАСКУЛЯРИЗАЦИИ
Шейко Г.Е., Кудыкин М.Н., Белова А.Н., Лоскутова Н.В., Дерябин Р.А., Кузнецов А.Н., Целоусова Л.М.
e-mail: sheikogennadii@yandex.ru

РЕНТГЕНОВСКАЯ КОМПЬЮТЕРНАЯ ТОМОГРАФИЯ В ДИФФЕРЕНЦИАЛЬНОЙ ДИАГНОСТИКЕ ИНЦИДЕНТАЛОМ НАДПОЧЕЧНИКОВ
Шингареева Л.А., Байков Д.Э.
105203, г. Москва, ул. Нижняя Первомайская, 70, e-mail: nmhc@mail.ru

ОЦЕНКА ЗНАНИЙ И НАВЫКОВ КЛИНИЧЕСКИХ ОРДИНАТОРОВ ПО ТРАНСФУЗИОЛОГИИ
Чемоданов И.Г., Шестаков Е.А., Камельских Д.В., Жибурт Е.Б.
105203, Москва, ул. Нижняя Первомайская, 70, e-mail: ezhiburt@yandex.ru

ЛЕЧЕНИЕ ПОСЛЕОПЕРАЦИОННОГО МЕДИАСТИНИТА У КАРДИОХИРУРГИЧЕСКИХ БОЛЬНЫХ
Кохан Е.П., Долгих Р.Н., Асанов О.Н., Потапов В.А., Иванков М.П.7
e-mail: slava_potapdoc@mail.ru

ЭВОЛЮЦИЯ ТЕХНОЛОГИЙ ЗАЩИТЫ МИОКАРДА ПРИ КАРДИОХИРУРГИЧЕСКИХ ВМЕШАТЕЛЬСТВАХ
Киряев А.А., Рафаели Т.Р.
105203, г. Москва, ул. Нижняя Первомайская, 70, e-mail: nmhc@mail.ru

ВЫБОР РЕКОНСТРУКТИВНО-ПЛАСТИЧЕСКИХ ВМЕШАТЕЛЬСТВ У ПАЦИЕНТОК ПРИ РАКЕ МОЛОЧНОЙ ЖЕЛЕЗЫ
Мазаева Б.А., Карпов О.Э.
105203, г. Москва, ул. Нижняя Первомайская, 70, e-mail: bogdana_mazaeva@mail.ru

КАРИЕС ЗУБОВ У БОЛЬНЫХ РЕВМАТОИДНЫМ АРТРИТОМ: СОВРЕМЕННОЕ СОСТОЯНИЕ ПРОБЛЕМЫ
Авакова Д.Р., Митронин А.В., Торопцова Н.В., Ерканян И.М.
105203, г. Москва, ул. Нижняя Первомайская, 70, e-mail: nmhc@mail.ru

ГЕНЕТИЧЕСКОЕ ТИПИРОВАНИЕ ПРИ БОЛЕЗНЯХ ИОННЫХ КАНАЛОВ В ПРОФИЛАКТИКЕ ВНЕЗАПНОЙ СЕРДЕЧНОЙ СМЕРТИ
Качнов В.А., Тыренко В.В., Колюбаева С.Н., Бологов С.Г., Кольцов А.В., Синопальников Д.О., Рудченко И.В.
e-mail: kvasa@mail.ru.

ПРОФЕССОР С.П. ФЕДОРОВ И ЕГО ВЗАИМООТНОШЕНИЕ С ВЛАСТЬЮ – ЦАРСКОЙ И СОВЕТСКОЙ
Шевцов В.И., Кондаков Е.Н., Чепель А.И., Яковлев В.А.
e-mail: A-I-Chepel@yandex.ru

СЛУЧАЙ УСПЕШНОГО ЛЕЧЕНИЯ АНЕВРИЗМЫ ВНУТРЕННЕЙ СОННОЙ АРТЕРИИ С ПРИМЕНЕНИЕМ КАК ОТКРЫТЫХ, ТАК И ЭНДОВАСКУЛЯРНЫХ ВМЕШАТЕЛЬСТВ
Матюшкин А.В., Шиповский В.Н., Мустафин А.Х., Мамаева Д.А.
e-mail: 7279507@mail.ru

ОДНОМОМЕНТНОЕ ПРОТЕЗИРОВАНИЕ ВОСХОДЯЩЕЙ АОРТЫ, ПЛАСТИКА АОРТАЛЬНОГО КЛАПАНА И ШУНТИРОВАНИЕ БРАХИОЦЕФАЛЬНЫХ АРТЕРИЙ ПРИ РАССЛОЕНИИ АОРТЫ I ТИПА ПО DEBAKEY
Гордеев М.Л., Успенский В.Е., Ким Г.И., Логинова А.С., Ибрагимов А.Н., Щербинин Т.С., Кучеренко В.С., Наймушин А.В.
e-mail: gikim.cor@gmail.com

ВРОЖДЕННЫЕ ДЕРМОИДНЫЕ КИСТЫ ЛИЦА
Кохно Н.И., Кохно Ю.В.
105203, г. Москва, ул. Нижняя Первомайская, 70, e-mail: nmhc@mail.ru

МЕТОДИКА ЭКСТРАТОРАКАЛЬНОЙ ФИКСАЦИИ ПЕРЕДНЕГО РЕБЕРНОГО КЛАПАНА ПРИ МНОЖЕСТВЕННОМ ПЕРЕЛОМЕ РЕБЕР
Котов И.И., Агишев Р.Г., Слабенко Т.А., Герк А.И., Козарь О.К., Федоркин Д.В.
e-mail: i.i.kotov@mail.ru

ПРАВИЛА ДЛЯ АВТОРОВ

В журнал «Вестник Национального медико-хирургического Центра им. Н.И. Пирогова» принимаются статьи и сообщения по наиболее значимым вопросам клинической и теоретической медицины, здравоохранения, медицинского образования и истории медико-биологических наук. Принятые статьи публикуются бесплатно. Рукописи статей авторам не возвращаются.

1. Работы для опубликования в журнале должны быть представлены в соответствии с данными требованиями. Рукописи, оформленные не в соответствии с требованиями, к публикации не принимаются и не рассматриваются.

2. Статья должна сопровождаться:
- направлением руководителя организации/учреждения в редакцию журнала. Письмо должно быть выполнено на официальном бланке учреждения, подписано руководителем учреждения и заверено печатью;
- экспертным заключением организации/учреждения о возможности опубликования в открытой печати.
- подписями всех авторов, заявленных в исследовании, и сведения, включающие имя, отчество, фамилию, ученую степень и/или звание, должность и место работы
- Сопроводительные документы должны быть в формате .pdf или jpg.

3. Не допускается направление в редколлегию работ, напечатанных в других изданиях или уже отправленных в другие редакции. Объем оригинальных научных статей и материалов по истории медицины **не должен превышать 12 страниц**, с учетом вышеизложенных требований; **обзорных статей – 20 страниц**.

4. Авторы опубликованных материалов несут ответственность за подбор и точность приведенных фактов, цитат, статистических данных и прочих сведений.
- Автор несет ответственность за достоверность информации.
- Автор, направляя рукопись в Редакцию, принимает личную ответственность за оригинальность исследования, поручает Редакции обнародовать произведение посредством его опубликования в печати.
- Плагиатом считается умышленное присвоение авторства чужого произведения науки, мыслей, искусства или изобретения. Плагиат может быть нарушением авторско-правового законодательства и патентного законодательства и в качестве таковых может повлечь за собой юридическую ответственность Автора.
- Автор гарантирует наличие у него исключительных прав на использование переданного Редакции материала.
- Редакция не несет ответственности перед третьими лицами за нарушение данных Автором гарантий.

5. Текст рукописи должен быть тщательно выверен и не содержать грамматических, орфографических и стилистических ошибок.

6. Текст рукописи должен быть выполнен в формате MS (*.doc,*.docx), размер кегля 14, шрифт Times New Roman, межстрочный интервал 1,5, поля обычные, выравнивание по ширине. Страницы нумеруют, начальной считается титульная страница. Необходимо удалить из текста статьи двойные пробелы. Статья должна быть представлена в печатном и электронном вариантах:
- Печатный вариант следует распечатать на одной стороне листа размером А 4. Шрифт Times New Roman 14, через 1,5 интервала, табуляции – 1,27 см. Поля: левое – 3 см, правое – 1,5 см, верхнее и нижнее – 2 см. Выравнивание – по ширине; без переносов. Первая страница не нумеруется; нумерация остальных страниц – последовательная, начиная с цифры 2, расположение номеров страниц – справа снизу.
- Электронный вариант на электронном носителе (CD-диск; DVD-диск;USB-накопители) диск должен быть подписан с указанием названия статьи, первого автора и контактной информации (адрес электронной почты; телефон).
- Электронные варианты публикаций могут быть присланы на адреса электронной почты: nmhc@mail.ru ; glebcenter@mail.ru в виде прикрепленного файла.

7. При описании клинических наблюдений не допускается упоминание фамилий пациентов, номеров историй болезни, в том числе на рисунках. При изложении экспериментов на животных следует указывать, соответствовало ли содержание и использование лабораторных животных национальным законам, рекомендациям национального совета по исследованиям, правилам, принятым в учреждении.

8. Иллюстративный материал (черно-белые и цветные фотографии, рисунки, диаграммы, схемы, графики) размещают в тексте статьи в месте упоминания (.jpg, разрешение не менее 300 dpi). Они должны быть четкие, контрастные. Цифровые версии иллюстраций должны быть сохранены в отдельных файлах в формате Tiff или JPEG, с разрешением не менее 300 dpi и последовательно пронумерованы. Диаграммы должны быть представлены в исходных файлах. Перед каждым рисунком, диаграммой или таблицей в тексте обязательно должна быть ссылка. Подписи к рисункам должны быть отделены от рисунков, располагаться под рисунками, содержать порядковый номер рисунка, и (вне зависимости от того, располагаются ли рисунки в тексте или на отдельных страницах) представляются на отдельных страницах в конце публикации. В подписях к микрофотографиям обязательно указывается метод окраски и обозначается масштаб увеличения.

9. Таблицы (вне зависимости от того, располагаются ли они в тексте или на отдельных страницах) должны быть представлены каждая на отдельных листах в конце рукописи. Таблица должна иметь порядковый номер и заголовок, кратко отражающий ее содержание. Заглавие «Таблица № …» располагается в отдельной строке и центрируется по правому краю.

10. Сокращения расшифровывают при первом упоминании в тексте. Не используются сокращения, если термин появляется в тексте менее трех раз. Не используются сокращения в аннотации, заголовках и названиях статей. В конце статьи прилагается расшифровка всех аббревиатур, встречаемых в тексте.

11. Все физические величины рекомендуется приводить в международной системе СИ. Без точек пишется: ч, мин, мл, см, мм (но мм рт. ст.), с, мг, кг, мкг (в соответствии с ГОСТ 7.12–93). С точками: мес., сут., г. (год), рис., табл. Для индексов используется верхние (кг/м2) или нижние (CHA2DS2-VASc) регистры. Знак мат. действий и соотношений (+, –, х, /, =, ~) отделяют от символов и чисел: p = 0,05. Знак ± пишется слитно с цифровыми обозначениями: 27,0±17,18. Знаки >, <, ≤ и ≥ пишутся слитно: p>0,05. В тексте рекомендуется заменять символы словами: более (>), менее (<), не более (≤), не менее (≥). Знак % пишется слитно с цифровым показателем: 50%; при двух и более цифрах знак % указывается один раз после чисел: от 50 до 70%: на 50 и 70%. Знак № отделяется от числа: № 3. Знак °С отделяется от числа: 13 °С. Обозначения единиц физических величин отделяется от цифр: 13 мм. Названия и символы генов выделяются курсивом: ген KCNH2.

12. Редакция имеет право вести переговоры с авторами по уточнению, изменению, сокращению рукописи.

13. Присланные материалы направляются для рецензирования членам редакционного совета по усмотрению редколлегии.

СТРУКТУРА СТАТЬИ

Титульная страница:

1. В начале первой страницы указываются название статьи прописными буквами;

2. В следующей строке – фамилия и инициалы автора/ов строчными буквами;

3. В следующей строке – полное наименование учреждения, где выполнена работа (допускается приводить сокращенно организационно-правовую форму и ведомственную принадлежность), с указанием подразделения (кафедры, лаборатории и т.д.), электронный адрес и контактный телефонный номер автора, ответственного за связь с редколлегией. Если соавторы публикации работают в разных учреждениях, принадлежность авторов к ним обозначается после инициалов надстрочными арабскими цифрами. Соответственно, в строке «наименование учреждения» названия этих учреждений предваряются надстрочными арабскими цифрами.

КЛЕТОЧНЫЕ ТЕХНОЛОГИИ В СЕРДЕЧНО-СОСУДИСТОЙ ХИРУРГИИ
Шевченко Ю.Л., Матвеев С.А.
Национальный медико-хирургический Центр им. Н.И. Пирогова Минздрава России, Москва

4. Первая страница должна содержать резюме (объемом не более 250 слов), в котором излагаются основные результаты, новые и важные аспекты исследования. Резюме не должно содержать аббревиатур. Авторское резюме должно быть информативным (без общих фраз), содержательным (отражать основное содержание и результаты вашей работы), не включать информации, которой нет в статье, повторять структуру

оригинального исследования: цель (не дублирующая заглавие статьи), материал и методы, результаты и заключение. Для клинического случая и обзора структура резюме не пишется. Объем аннотации – 250–300 слов. В резюме не следует включать ссылки на литературу и использовать аббревиатуры, кроме общеупотребительных сокращений и условных обозначений.

5. Далее должны быть приведены ключевые слова (не более 10), отражающие основное содержание работы, должны способствовать индексированию статьи в информационно-поисковых системах.

6. Далее приводится УДК (Универсальная Десятичная Классификация) статьи.

7. Англоязычная часть:
- Заглавие публикуемого материала (перевод). Используются только общепринятые сокращения. Название должно быть аналогично по смыслу русскому наименованию.
- Фамилии и инициалы авторов (транслитерация).
- Наименование учреждения. Полное переводное, официально принятое название организации с указанием ведомства через запятую в именительном падеже, города и страны. На английский язык не переводят сокращения ФГБУ, ФГБНУ, ФНИЦ и т. д. Каждое слово в наименовании учреждений (за исключением предлогов) пишется с прописной буквы.
- Аннотация. Авторское резюме на английском языке должно быть информативным, оригинальным (не быть дословным переводом русскоязычной аннотации), содержательным, структурированным, если исследование экспериментальное (рубрикация в соответствии с разделами статьи: Objective, Methods, Results, Conclusion), «англоязычным». Объем аннотации – 250–300 слов. В резюме не следует включать ссылки на литературу и использовать аббревиатуры, кроме общеупотребительных сокращений и условных обозначений. При первом упоминании дается их расшифровка.
- Ключевые слова (перевод)

CELLULAR TECHNOLOGIES IN CARDIOVASCULAR SURGERY
Shevchenko, Yu.L., Matveev S.A.
National Medical-Surgical Center N.I. Pirogov, Moscow, Russia.
Summary:
Keywords:

- Англоязычные статьи, созданные с использованием автоматического переводчика, Редакционной коллегией не рассматриваются и возвращаются авторам статьи для обеспечения качественного перевода.

8. В разделе «материалы и методы исследования» приводятся точные названия использованных приборов, реактивов, компьютерных программ и т.д., с указанием фирмы-изготовителя и страны.

9. Библиографические ссылки в тексте должны даваться цифрами в квадратных скобках в соответствии со списком литературы в конце статьи. В начале списка в алфавитном порядке указываются отечественные авторы, затем, также в алфавитном порядке, – иностранные. В оригинальных работах цитируется не более 15 источников, в обзорных не более 50. Допускается не более 5 рисунков и 5 таблиц в одной статье. Вопрос превышения установленных объемов обсуждается с редакцией.
- В список литературы не включаются неопубликованные работы.
- Название статьи не сокращается.
- В каждом источнике приводят ВСЕХ авторов: сокращения и др., et al не принимаются
- Названия отечественных источников не сокращаются, зарубежных – в соответствии с общепринятым сокращенным вариантом каждого журнала.
- При наличии у цитируемой статьи цифрового идентификатора (Digital Object Identifier, DOI) указывается в конце ссылки.
- Библиографическое описание литературных источников должно соответствовать требованиям ГОСТ 7.1-2003 «Библиографическая запись. Библиографическое описание документа. Общие требования и правила составления».

ПРИМЕРЫ:

Книга с одним автором
Кабанова, С.А. – Научная школа академика Б.В.Петровского / С.А.Кабанова. – М.: РНЦХ РАМН, 2001. – 216 с.

Книга с двумя авторами
Шевченко, Ю.Л. Клеточные технологии в сердечно-сосудистой хирургии / Ю.Л.Шевченко, С.А.Матвеев. – М.: Медицина, 2005. – 160 с.

Книга с тремя авторами и более
Шевченко, Ю.Л. Кардиохирургическая трансфузиология / Ю.Л.Шевченко, С.А.Матвеев, А.В.Чечеткин. – М.: Классик-Консалтинг, 2000. – 128 с.

Автореферат диссертации
Сакович, В.А. Клиника, диагностика и лечение злокачественных новообразований сердца и перикарда: автореф. дис.... д-ра мед. наук / В.А.Сакович. – Новосибирск, 2005. – 39 с.

Из сборника
Shevchenko, Yu. Diagnostics and treatment of heart echinococcosis / Yu.Shevchenko // 7-th Symposium of World Artificial Organ, Immunology and Transplantation Society. – Saint Petersburg: Monomax, 2005. – P. 90–91.

Глава или раздел из книги
Шевченко, Ю.Л. Роль медицинской науки в развитии здравоохранения / Ю.Л.Шевченко // Здравоохранение России. XX век. – М.: ГЭОТАР- Медиа, 2001. – С. 262–290.

Из журнала
Карпов, О.Э., Ветшев, П.С., Животов, В.А. Ультразвуковая абляция опухолей – состояние и перспективы / О.Э.Карпов, // Вестник Национального медико- хирургического Центра им. Н.И.Пирогова. – 2008. – Т. 3, № 2. – С. 77–82.

Дополнительная информация

1. Конфликт интересов. Авторы раскрывают конфликт интересов, связанный с представленным материалом, при отсутствии сообщают: «Авторы заявляют об отсутствии конфликта интересов». Информация о конфликте интересов публикуется в составе полного текста статьи.

2. Финансирование. Указывают источник финансирования. Если исследование выполнено при поддержке гранта, приводят номер.

3. Благодарности. Участники, не соответствующие критериям, предъявляемым к авторам, должны быть указаны в разделе «Благодарности».