ВЕСТНИК

НАЦИОНАЛЬНОГО
МЕДИКО-ХИРУРГИЧЕСКОГО ЦЕНТРА
ИМ. Н.И. ПИРОГОВА

НАУЧНО-ПРАКТИЧЕСКИЙ ЖУРНАЛ
издается с 2006 г. выходит 4 раза в год

Главный редактор
Ю.Л. Шевченко

Заместитель главного редактора
С.А. Матвеев

Редакционная коллегия
К.Г. Апостолиди, В.Н. Балин, С.А. Бойцов, Г.Г. Борщев *(отв. секретарь)*, П.С. Ветшев, М.Н. Замятин, Е.Б. Жибурт, О.Э. Карпов, Е.Ф. Кира, В.М. Китаев, М.Н. Козовенко, А.Н. Кузнецов, А.Л. Левчук, С.Н. Нестеров, Л.В. Попов, Ю.М. Стойко, В.П. Тюрин, В.Ю. Ханалиев, Л.Д. Шалыгин, М.М. Шишкин

Редакционный совет
С.Ф. Багненко, Ю.В. Белов, Е.А. Войновский, Н.А. Ефименко, А.М. Караськов, И.Б. Максимов, Ф.Г. Назыров, А.Ш. Ревишвили, Р.М. Тихилов, А.М. Шулутко, Е.В. Шляхто, Н.А. Яицкий

В журнале освещаются результаты научных исследований в области клинической и теоретической медицины, применение новых технологий, проблемы медицинского образования, случаи из клинической практики, вопросы истории медицины. Публикуется официальная информация, мини-обзоры научной медицинской литературы, справочные материалы, хроника.
Является рецензируемым изданием.

Журнал рекомендован ВАК министерства образования и науки РФ для опубликования основных научных результатов диссертаций на соискание ученой степени доктора и кандидата медицинских наук.

Все статьи публикуются бесплатно.

Учредитель

МИНИСТЕРСТВО ЗДРАВООХРАНЕНИЯ РОССИЙСКОЙ ФЕДЕРАЦИИ
НАЦИОНАЛЬНЫЙ МЕДИКО-ХИРУРГИЧЕСКИЙ ЦЕНТР
ИМ. Н.И. ПИРОГОВА

Журнал зарегистрирован в Федеральной службе по надзору за соблюдением законодательства в сфере массовых коммуникаций и охраны культурного наследия.
Рег. свид. ПИ № ФС77-24981 от 05 июля 2006 г.

Все права защищены. Никакая часть этого издания не может быть репродуцирована в какой-либо форме без письменного разрешения издателя.
Редакция не несет ответственности за содержание рекламных материалов.
© НМХЦ им. Н.И. Пирогова, 2016 г.

Адрес редакции
105203, Москва, ул. Нижняя Первомайская, 70
тел./факс (495) 464-10-54
e-mail: info@pirogov-center.ru
www.pirogov-center.ru

Тираж 1000 экз. Отпечатано в ЦПУ «Радуга»
Россия, Москва ул. Автозаводская, 25

СОДЕРЖАНИЕ

РЕДАКЦИОННЫЕ СТАТЬИ

КАРПОВ О.Э., ГАВРЮШИН С.С., ЗАМЯТИН М.Н., ЕПИФАНОВ С.А., ХРЫКОВ С.С.
3 ЦИФРОВЫЕ ТЕХНОЛОГИИ В СОВРЕМЕННОЙ РЕКОНСТРУКТИВНОЙ ХИРУРГИИ

ОРИГИНАЛЬНЫЕ СТАТЬИ

ГОРОХОВАТСКИЙ Ю.И., ЗАМЯТИН М.Н., СЕДРАКЯН А.Р., ВАХЛЯЕВ А.В., БОРЩЕВ Г.Г.
9 ПРОФИЛАКТИКА ДЕЛИРИЯ В КАРДИОХИРУРГИИ

БАТРАШОВ В.А., РЫБАЛКО Н.В., БОЛОМАТОВ Н.В., ВИНОГРАДОВ О.И., КУЗНЕЦОВ А.Н.
15 ЦЕРЕБРАЛЬНЫЕ МИКРОЭМБОЛЫ И ЦЕРЕБРОВАСКУЛЯРНЫЕ ОСЛОЖНЕНИЯ ПРИ ХИРУРГИЧЕСКОМ ЛЕЧЕНИИ СТЕНОЗИРУЮЩИХ ПОРАЖЕНИЙ КАРОТИДНЫХ АРТЕРИЙ

БОЛОМАТОВ Н.В., РЫБАЛКО Н.В., ВИНОГРАДОВ О.И., КУЗНЕЦОВ А.Н.
20 МИКРОЭМБОЛИЧЕСКИЕ СИГНАЛЫ ИЗ АСИМПТОМНОЙ АТЕРОСКЛЕРОТИЧЕСКОЙ БЛЯШКИ КАК ПРЕДИКТОРЫ РАЗВИТИЯ СОСУДИСТЫХ ЦЕРЕБРАЛЬНЫХ ЭМБОЛИЧЕСКИХ СОБЫТИЙ

САМОХВАЛОВ И.М., ТЮРИН М.В., КУЧЕРЕНКО А.Д., КУЗНЕЦОВ И.М., ГОНЧАРОВ А.В., МАРКЕВИЧ В.Ю.
25 РАНЕНИЯ ГРУДИ ОГНЕСТРЕЛЬНЫМ ОРУЖИЕМ ОГРАНИЧЕННОГО ПОРАЖЕНИЯ

КОХНО Н.И.
36 ВРОЖДЕННЫЕ КИСТЫ ЛЕГКОГО: ЛЕЧЕБНАЯ ТАКТИКА НА ОСНОВЕ ПЕРИНАТАЛЬНОГО УЛЬТРАЗВУКОВОГО МОНИТОРИНГА

СОЛОВЬЕВ И.А., СУРОВ Д.А., РУХЛЯДА Н.В., ДЫМНИКОВ Д.А., ЛЫЧЕВ А.Б., САВЧЕНКОВ Д.К., ГАЛИУЛЛИН Р.И.
44 ЗНАЧЕНИЕ АНТЕГРАДНЫХ ЭНДОБИЛИАРНЫХ ВМЕШАТЕЛЬСТВ В ЛЕЧЕНИИ МЕХАНИЧЕСКОЙ ЖЕЛТУХИ ОПУХОЛЕВОГО ГЕНЕЗА

КАРПОВ О.Э., МАКСИМЕНКОВ А.В., СТЕПАНЮК И.В., ЛЕВЧУК А.Л., НАЗАРОВ В.А., СТОЙКО Ю.М.
49 ЛАПАРОСКОПИЧЕСКИЕ И РОБОТИЧЕСКИЕ ТЕХНОЛОГИИ В ЛЕЧЕНИИ БОЛЬНЫХ РАКОМ ПРЯМОЙ КИШКИ

НАВМАТУЛЯ А.Ю., СОЛОВЬЕВ И.А., ЛИТВИНОВ О.А., ИВАНУСА С.Я., ИГНАТОВИЧ И.Г., ЖИТИХИН Е.В., ВАСИЛЬЧЕНКО М.В., КЧЕУСО А.В.
54 ДИФФЕРЕНЦИРОВАННЫЙ ПОДХОД К ФОРМИРОВАНИЮ ПРЕВЕНТИВНЫХ СТОМ В ХИРУРГИИ РАКА ПРЯМОЙ КИШКИ

МАГОМЕДОВА З.К., ЧЕРНЫШОВА Е.В., ГРОШИЛИН В.С.
58 ПРЕИМУЩЕСТВА НОВОГО СПОСОБА ОПЕРАТИВНОГО ЛЕЧЕНИЯ РЕЦИДИВНЫХ ЭПИТЕЛИАЛЬНЫХ КОПЧИКОВЫХ ХОДОВ

ЛАВРЕШИН П.М., ГОБЕДЖИШВИЛИ В.К., ЖАБИНА А.В., СИДОРОВ А.В., ИСХАКОВ Р.А., ХУДАВЕРДИЕВА Ж.Р.
62 ДИФФЕРЕНЦИРОВАННЫЙ ПОДХОД К ЛЕЧЕНИЮ ОСТРОГО ПАРАПРОКТИТА

СУКОВАТЫХ Б.С., ОРЛОВА А.Ю., ГОРДОВ М.Ю.
65 РЕЗУЛЬТАТЫ ЛЕЧЕНИЯ ЭКСПЕРИМЕНТАЛЬНОЙ КРИТИЧЕСКОЙ ИШЕМИИ КОНЕЧНОСТИ МОНОНУКЛЕАРНОЙ ФРАКЦИЕЙ АУТОЛОГИЧНОГО КОСТНОГО МОЗГА

ДЕЕВ Р.В., ПЛАКСА И.Л., ЧЕКМАРЕВА И.А., ГАЛСТЯН Г.Р., СУЧКОВ И.А., МАТВЕЕВ С.А.
69 ПАТОГИСТОЛОГИЧЕСКИЕ ИЗМЕНЕНИЯ ТКАНЕЙ СТОПЫ У ПАЦИЕНТОВ С ТЕРМИНАЛЬНЫМИ ФОРМАМИ ДИАБЕТИЧЕСКОЙ АНГИО- И НЕЙРОПАТИИ

ЕЛИСЕЕВ Д.Н., БУГАЯН С.Э., СКЛЯРОВ В.Н.
76 ВЛИЯНИЕ АЭРОКРИОТЕРАПИИ ПРИ ЛЕЧЕНИИ БОЛЬНЫХ АЛИМЕНТАРНО-КОНСТИТУЦИОНАЛЬНЫМ ОЖИРЕНИЕМ НА ДИНАМИКУ МАССЫ ТЕЛА И УРОВЕНЬ ЛЕПТИНА

КИТАЕВ В.М., БЕЛОВА И.Б., АБОВИЧ Ю.А., БРОНОВ О.Ю., КРЫЛОВА Т.А, ПИХУТА Д.А.
80 СИМПТОМ МАТОВОГО СТЕКЛА И ЕГО МОРФОЛОГИЧЕСКИЕ СОСТАВЛЯЮЩИЕ

ГАДЖИЕВ ДЖ.Н., ТАГИЕВ Э.Г., ГАДЖИЕВ Н.ДЖ., ГУЛИЕВ М.Р.
88 СОДЕРЖАНИЕ TNFA И IL-6 В ТКАНИ ПЕЧЕНИ, ПРОТОКОВОЙ ЖЕЛЧИ И СЫВОРОТКЕ КРОВИ ПРИ МЕХАНИЧЕСКОЙ ЖЕЛТУХЕ ДОБРОКАЧЕСТВЕННОГО ГЕНЕЗА

BULLETIN

of PIROGOV
NATIONAL MEDICAL & SURGICAL
CENTER

THEORETICAL & PRACTICAL JOURNAL
PUBLISHED SINCE 2006 4 ISSUES PER YEAR

Editor-in-Chief
Yury L. Shevchenko

Deputy Editor-in-Chief
Sergey A. Matveev

Editorial Board
K.G. Apostolidi, V.N. Balin, S.A. Boytsov,
G.G. Borshhev *(Executive Secretary)*,
P.S. Vetshev, M.N. Zamyatin, E.B. Zhiburt,
O.E. Karpov, E.F. Kira, V.M. Kitaev,
M.N. Kozovenko, A.N. Kuznetsov, A.L. Levchuk,
S.N. Nesterov, L.V. Popov, Yu.M. Stoyko,
V.P. Tyurin, V.Yu. Khanaliev,
L.D. Shalygin, M.M. Shishkin

Editorial Council
S.F. Bagnenko, Yu.V. Belov,E.A. Voynovsky,
N.A. Efimenko, A.M. Karaskov, I.B. Maximov,
F.G. Nazyrov, A.Sh. Revishvili, R.M. Tikhilov,
A.M. Shulutko, E.V. Shlyakhto, N.A. Yaitsky

This Journal is focused on publishing the results of scientific researches in the field of clinical and theoretical medicine, application of new technologies, problems of medical education, cases from clinical practice, questions of history of medicine. The official information, mini-reviews of the scientific medical literature, reference information, current events are also published.

Publisher

PIROGOV NATIONAL
MEDICAL & SURGICAL
CENTER

All rights reserved. No part of this publication may be reproduced in any form or by any means without permission in writing of the publisher.
Publisher does not bear the responsibility for content of advertisment materials.
© Pirogov National Medical & Surgical Center, 2016

Editorial Board Address
70, Nizhnyaya Pervomayskaya St.,105203 Moscow Russia
tel./fax +7 (495) 464-1054
e-mail: info@pirogov-center.ru
www.pirogov-center.ru

СОДЕРЖАНИЕ

ОРИГИНАЛЬНЫЕ СТАТЬИ

91 **КАРПОВ О.Э., НИКИТЕНКО Д.Н., ФАТЕЕВ С.А., ДЬЯЧЕНКО П.С.**
МЕДИЦИНСКАЯ ИНФОРМАЦИОННАЯ СИСТЕМА КАК ИНСТРУМЕНТ АВТОМАТИЗАЦИИ СИСТЕМЫ ПРОЕКТИРОВАНИЯ СТРУКТУРЫ КОЕЧНОГО ФОНДА МЕДИЦИНСКОГО ЦЕНТРА

97 **ЗАМСКИЙ К.С., ГАЙДУКОВ А.В., РОДИВИЛОВ Б.Б., ШАТОХИНА А.Д., КРАНИН Д.Л., НАЗАРОВ Д.А., ФЕДОРОВ А.Ю.**
ПУТИ ПОВЫШЕНИЯ ЭФФЕКТИВНОСТИ ОРГАНИЗАЦИИ ХИРУРГИЧЕСКОЙ ПОМОЩИ ПАЦИЕНТАМ С АТЕРОСКЛЕРОТИЧЕСКИМ ПОРАЖЕНИЕМ МАГИСТРАЛЬНЫХ АРТЕРИЙ В МНОГОПРОФИЛЬНОМ ЛЕЧЕБНОМ УЧРЕЖДЕНИИ

102 **ПОБОРСКИЙ А.Н., ДРОЖЖИН Е.В., ПОНАМАРЕВ Н.И., АСУТАЕВ Ш.Д.**
ФАРМАКО-ЭКОНОМИЧЕСКИЙ АНАЛИЗ АНТИБИОТИКОПРОФИЛАКТИКИ ПРИ ГРЫЖЕСЕЧЕНИИ

ОБЗОРЫ ЛИТЕРАТУРЫ

105 **ЗАТЕВАХИН И.И., МАТЮШКИН А.В., ДЕМИДОВ И.Ю., МАМАЕВА Д.А., ЛОБАЧЕВ А.А.**
СОВРЕМЕННЫЕ ПРЕДСТАВЛЕНИЯ ОБ АНЕВРИЗМАХ ПОДКОЛЕННОЙ АРТЕРИИ

108 **РЫБАЛКО Н.В., КУЗНЕЦОВ А.Н., ВИНОГРАДОВ О.И., БОРЩЕВ Г.Г.**
АОРТА КАК ИСТОЧНИК ЭМБОЛИИ В ЦЕРЕБРАЛЬНЫЕ АРТЕРИИ

113 **ЦЕЕВА А.Ю., ЗОРИНА А.В., ЦЕЕВ Ю.К.**
СИНДРОМ ОБСТРУКТИВНОГО АПНОЭ СНА У БОЛЬНЫХ ИНСУЛЬТОМ

117 **КОХНО Н.И., ХОЛМС Н.В.**
ВРОЖДЕННЫЕ КИСТЫ ЛЕГКОГО

126 **ГАВРИЛОВ Э.Л., ХОМАНОВ К.Э., ШЕВЧЕНКО Е.А.**
ВЛИЯНИЕ ПРОВОДИМЫХ СТРУКТУРНЫХ ПРЕОБРАЗОВАНИЙ СЕТИ МЕДИЦИНСКИХ ОРГАНИЗАЦИЙ ГОСУДАРСТВЕННОЙ (МУНИЦИПАЛЬНОЙ) СИСТЕМЫ ЗДРАВООХРАНЕНИЯ НА ДОСТУПНОСТЬ МЕДИЦИНСКОЙ ПОМОЩИ ДЛЯ ГРАЖДАН РОССИЙСКОЙ ФЕДЕРАЦИИ. СОЦИОЛОГИЧЕСКИЙ ОПРОС МЕДИЦИНСКИХ РАБОТНИКОВ

ИСТОРИЯ МЕДИЦИНЫ

130 **КАРТАШОВ А.В., КАРТАШОВ В.С.**
ОПЕРАЦИЯ «ПОВОРОТ НА НОЖКУ» ДОКТОРА М.А. БУЛГАКОВА

КЛИНИЧЕСКИЕ НАБЛЮДЕНИЯ

132 **ЗАТЕВАХИН И.И., МАТЮШКИН А.В., ДЕМИДОВ И.Ю., МАМАЕВА Д.А., ЛОБАЧЕВ А.А.**
ХИРУРГИЧЕСКОЕ ЛЕЧЕНИЕ АНЕВРИЗМЫ ПОДКОЛЕННОЙ АРТЕРИИ

134 **ГЕРМАНОВИЧ В.В., ОСИПОВ И.И., ЕСИН А.И., НИКОНОВА О.В., СИМОНЯН А.С.**
ХИРУРГИЧЕСКОЕ ЛЕЧЕНИЕ ПАЦИЕНТА С ГИГАНТСКОЙ МЕНИНГИОМОЙ ОСНОВАНИЯ ПЕРЕДНЕЙ ЧЕРЕПНОЙ ЯМКИ

137 **БАТРАШОВ В.А, ЮДАЕВ С.С., БАШИЛОВ С.А., СЕРГЕЕВ О.Г., ЯШКИН М.Н., МАНАФОВ Э.Н.**
ХИРУРГИЧЕСКОЕ ЛЕЧЕНИЕ ПАЦИЕНТА С СИНДРОМОМ АОРТО-МЕЗЕНТЕРИАЛЬНОЙ КОМПРЕССИИ

139 **ШАХНАЗАРЯН А.М., ШАХНАЗАРЯН Н.Г., БОТАШЕВА В.С., САХАРОВ В.А., ИЩЕНКО А.В.**
ГЕМАНГИОМА ТОНКОЙ КИШКИ

141 **КОТОВ И.И., АГИШЕВ Р.Г., КОЗАРЬ О.К., ФЕДОРКИН Д.В.**
ЛЕЧЕНИЕ НЕСТАБИЛЬНОЙ ГРУДНОЙ КЛЕТКИ ПРИ ПОЛИТРАВМЕ

ЮБИЛЕИ

144 ПРОФЕССОР ВЕТШЕВ ПЕТР СЕРГЕЕВИЧ
(К 65-ЛЕТИЮ СО ДНЯ РОЖДЕНИЯ)

ЦИФРОВЫЕ ТЕХНОЛОГИИ В СОВРЕМЕННОЙ РЕКОНСТРУКТИВНОЙ ХИРУРГИИ

Карпов О.Э.[1], Гаврюшин С.С.[2], Замятин М.Н.[1], Епифанов С.А.[1], Хрыков С.С.[2]

[1] *Национальный медико-хирургический Центр им. Н.И. Пирогова, Москва*
[2] *МГТУ им. Н. Э. Баумана, Москва*

УДК: 616-089:681.3

Резюме

Представлен отечественный опыт применения цифровых технологий для подготовки и планирования хирургических вмешательств в реконструктивной хирургии. Обсуждаются достигнутые результаты и перспективы применения программного обеспечения и технологических средств для планирования и осуществления эндопротезирования в современных многопрофильных клинических центрах.

Ключевые слова: цифровые технологии, аддитивные технологии, компьютерная томография, хирургическая операция, CAS-технологии.

DIGITAL TECHNOLOGY IN MODERN RECONSTRUCTIVE SURGERY

Karpov O.Je., Gavrjushin S.S., Zamjatin M.N., Epifanov S.A., Hrykov S.S.

There is Russian experience of the application of digital technologies for the preparation and planning of surgical interventions in reconstructive surgery. Discuss progress and prospects for the use of software and technology tools for the planning and implementation of joint replacement in modern multidisciplinary clinical centers.

Keywords: digital technology, additive technology, computed tomography, surgery, CAS-technology.

Введение

Цифровые технологии в хирургии – это прежде всего разработка и применение специальных программно-аппаратных систем, получивших наименование Computer Aided Surgery (CAS). CAS–технологии предназначены для совершенствования и автоматизации диагностики, предоперационного планирования, тренинга хирурга-оператора, непосредственно хирургического вмешательства и интраоперационного сопровождения. Развитие CAS–технологий связано с научными достижениями, среди которых следует отметить современную диагностику (КТ, МРТ), виртуальное компьютерное моделирование и аддитивные технологии (3D-печать), используемые для изготовления шаблонов, вспомогательных элементов и имплантатов. Широкое внедрение CAS–систем позволило повысить эффективность работы хирурга за счет научно обоснованного учета индивидуальных особенностей организма пациента, оптимизации оперативной техники и минимизации травмы, связанной с хирургическим вмешательством.

Эволюция цифровых технологий в медицине

Возникновение и совершенствование CAS-технологий связано с научными достижениями последних десятилетий. Однако основоположником послойного анализа изображений человеческого тела можно по праву считать Н.И. Пирогова. Использовав оригинальный метод диссекции замороженных трупов и получив изображения тысячи распилов различных частей человеческого тела в трех перпендикулярных направлениях, Н.И. Пирогов издал бессмертный труд – «Anatomia topographica sectionibus, per corpus humanum congelatum triplicedirectione ductis, illustrate» – «Топографическая анатомия, иллюстрированная разрезами, проведенными через замороженное тело человека в трех направлениях». «Срезы Пирогова» подобно современному компьютерному томографу с прецизионной точностью отображают строение анатомических структур человеческого тела [7]. Идея, заложенная великим хирургом, реализована лауреатами Нобелевской премии (1979 г.) Г. Хаунсфилдом и А. Кормаком в виде компьютерной томографии [1, 2]. Прорыв в цифровой диагностике позволил приступить к построению трехмерных и строго индивидуальных моделей биомеханических объектов. С помощью компьютерной томографии получают послойные растровые изображения – срезы под заданным углом. Качество изображения зависит от разрешающей способности томографа, которая оценивается размером объемной ячейки – вокселя. В настоящее время с помощью специализированных томографов удается получить изображения с размером вокселя до 0,1 мм. Томограммы используют послойные растровые изображения, представленные в специализированном формате DICOM (Digital Imaging and Communications in Medicine, что можно перевести как «формирование изображений и коммуникации в медицине»). DICOM поддерживает открытый обмен изображениями и сопутствующей информацией между различными устройствами анализа цифровых изображений и медицинской аппаратурой, которая создает эти изображения, и де-факто стал стандартом, на который ориентируются зарубежные и российские разработчики медицинского оборудования (рис. 1).

Вместе с тем, полученная с помощью компьютерной томографии пространственная растровая модель не может быть непосредственно использована для проведения численного анализа. Необходимо преобразовать растровое изображение в так называемую трехмерную

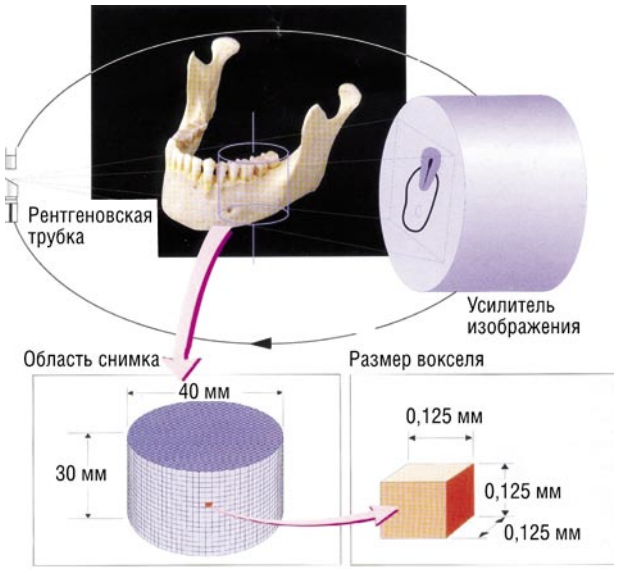

Рис. 1. Принципиальная схема получения изображения с помощью специализированного стоматологического компьютерного томографа

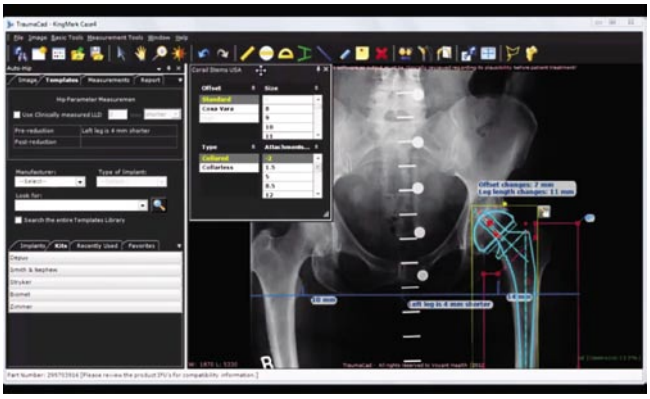

Рис. 2. Trauma Cad 2.4, Brain lab, Германия, 2015 – программное обеспечение для хирурга-ортопеда (Электронный ресурс // URL: https://www.brainlab.com/en/surgery-products/orthopedic-surgery-products/digital-templating/)

твердотельную модель, состоящую из геометрических примитивов, точек, линий, поверхностей и объемов [3].

В настоящее время зарубежными разработчиками создан ряд программных систем Mimics (Materialise, Бельгия), Amira (Visage Imaging, США) и др., которые позволяют перейти от срезов к трехмерным объектам с возможностью структурного анализа системы в зависимости от плотности тканевой структуры [4]. Так, в программе Mimics (Materialise, Бельгия, 2015) система позволяет проводить виртуальные хирургические операции. Врачу дается возможность посмотреть трехмерную модель, отрезать часть поврежденной кости, поместить имплантат, закрепить его винтами, пластинами, проверить толщину костей до и после операции, создавать индивидуальные пластины и имплантаты и распечатать необходимые части анатомии на 3D-принтере. Система предназначена для моделирования хирургических операций на лицевых костях, коленном суставе, костях таза, позвоночнике, сердце и многих других областях человеческого тела, что делает ее универсальной. Однако большинство функций необходимо для использования инженерами и в меньшей степени применима во врачебной практике. Mimics трудна в освоении и недостаточно функциональна для широкого применения. Кроме того, имеет высокую стоимость и не предоставляет техническую поддержку в России.

Еще одним примером является Trauma Cad 2.4, Brain lab, Германия, 2015 – программное обеспечение для хирурга-ортопеда, предоставляющее набор виртуальных инструментов для предоперационного планирования, подбора протезов, визуализации и моделирования лечения (рис. 2).

Система позволяет врачу быстро и точно оценить размеры анатомии пациента, размеры имплантатов, провести виртуальное планирование операции, оценить постоперационное состояние пациента, например, можно определить длину ноги или ее смещение относительно нормального положения. В дополнение, Trauma CAD имеет набор модулей для педиатрии, травм позвоночника, стопы и голеностопного сустава.

Основным недостатком программы является отсутствие поддержки трехмерных изображений (вместо этого предлагается работать с плоской рентгенограммой), что лишает врача возможности наглядно оценить расположение и форму анатомических объектов, а также усложняет виртуальную примерку имплантатов и трансплантатов.

Существенным недостатком для Российского здравоохранения является тот факт, что программа позволяет работать только с фиксированным перечнем имплантатов западных фирм, а возможность добавления изделий других производителей (например, из России) не предусмотрена.

В версии программы CMF iPlan Brain Lab, Германия, возможна работа с 3D объектами (проведение сегментации, зеркальное отображение и т.д.), однако она ограничена в моделировании имплантатов и восстановлении утраченных структур. Кроме того, программа ориентирована на использование с навигационными станциями того же производителя, что ограничивает ее широкое применение (рис. 3).

Наличие значительных трудностей, связанных с внедрением зарубежных программных комплексов планирования хирургических вмешательств, ограничивает использование цифровых технологий в отечественной медицине.

Коллективом авторов Пироговского Центра и МГТУ им. Баумана разработана отечественная CAS-система для подготовки и планирования хирургических операций на базе 3D-моделей – Medbox. Программа имеет функции загрузки и просмотра томограммы, создания на ее основе 3D-модели пациента. Главной ее особенностью является набор специализированных функций для манипуляций в пространстве модели, которыми может пользоваться сам хирург (лепка, фрагментация и т.д.).

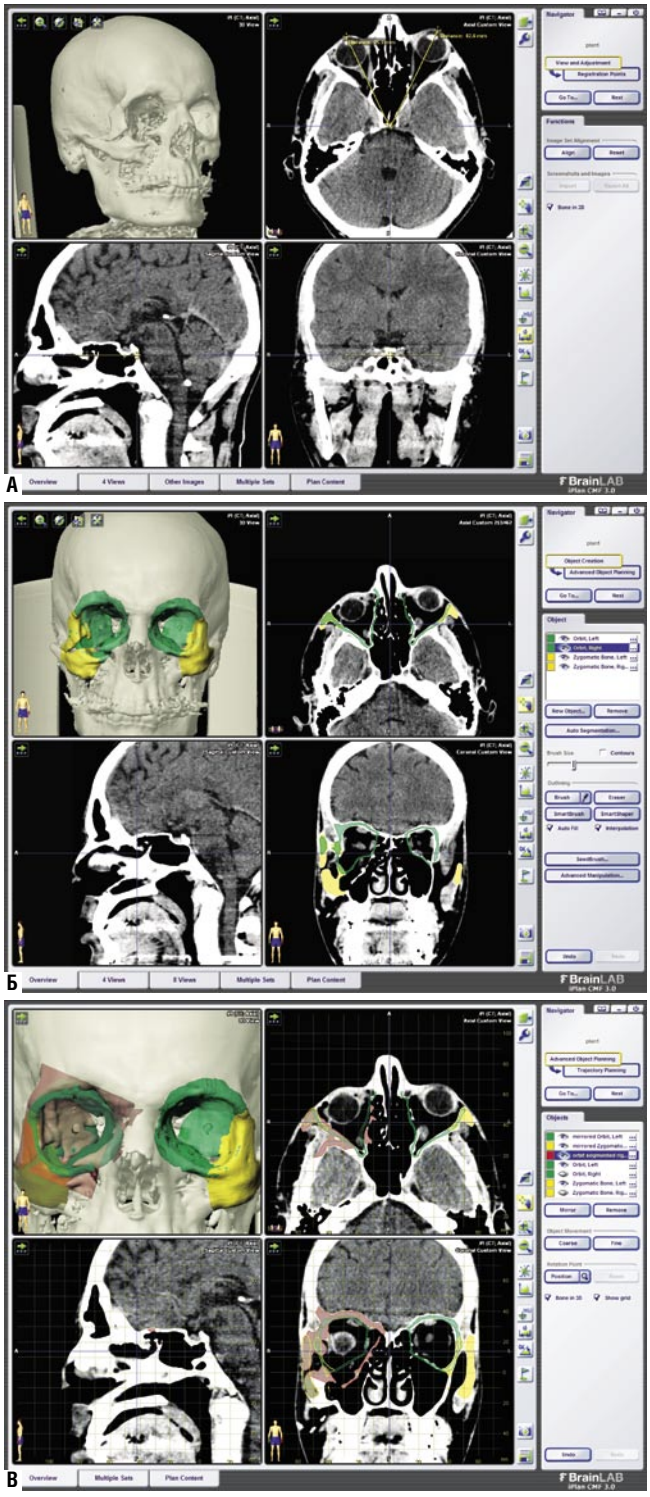

Рис. 3. Сегментация и обработка изображений в программе CMF iPlan Brain Lab (представлены этапы «сегментации»: а, б, в)

С помощью разработанной программы врач может восстановить геометрию поврежденных или отсутствующих анатомических структур (наличие библиотек шаблонов и имплантатов) и использовать полученную информацию для проведения лечения (рис. 4).

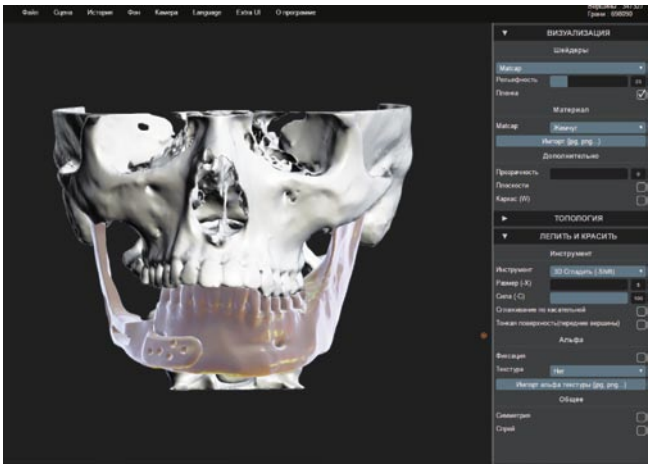

Рис. 4. Medbox – программа для подготовки и планирования хирургических операций на базе 3D-моделей

Виртуальную модель с реконструированной анатомией врач может сохранить в виде файла или отправить по электронной почте (например, для изготовления имплантата).

Отличительной особенностью программы является отсутствие привязанности к фирмам изготовителям имплантатов, ориентированность на врача, как главного пользователя системы, а не инженера, как в зарубежных аналогах, полностью российскую технологическую поддержку.

Современные технологические методы в реконструктивной хирургии

Как в России, так и в мире в целом перед медициной стоят задачи: глубокая индивидуализация методов лечения, использование новых высокотехнологичных материалов, более рациональное применение дорогостоящего диагностического оборудования, повышение качества и сокращение сроков предоставления медицинских услуг. В этой связи наблюдается некоторое разделение «потоков» больных, что связано с определенной оптимизацией оказываемых услуг. Так, за 2015 г. по данным отделения челюстно-лицевой хирургии Пироговского Центра возросло количество обращений пациентов с деформациями лица после проведенных хирургических вмешательств по поводу онкологических заболеваний на 20–25%. Отчасти это связано с низкой эффективностью стандартных технологий, применяемых для реабилитации такой категории пациентов. Увеличивается количество обращений коллег из других учреждений с просьбой спланировать и провести хирургическое вмешательство с применением цифровых технологий (не каждое лечебное учреждение оснащено высокотехнологичным оборудованием). Например, с помощью 3D-принтера возможно быстро получать прототипы протезируемых конструкций, модели тканей и органов организма, оценивать с их помощью эффективность тех или иных стратегий лечения, а на этапе проведения операции хирург может воспользо-

ваться изготовленными на 3D-принтере хирургическими шаблонами. При этом все изготовленные изделия будут полностью индивидуализированы, то есть будут учитывать геометрическую форму поверхностей тканей и органов конкретного пациента. В качестве исходных данных используем файлы в формате DICOM. Каждая томограмма представляет собой послойную последовательность плоских изображений, аналогичных рентгеновским снимкам (рис. 5). С помощью специальной программы создаем трехмерную виртуальная модель лицевого скелета пациента. Затем формируем прототип будущей протезной конструкции. Шаблон протеза изготавливаем в натуральном масштабе методом 3D-печати (возможность коррекции с целью внесения необходимых исправлений и дополнений).

По шаблону создается финальная виртуальная трехмерная модель, согласно которой из соответствующих сертифицированных материалов (титановые сплавы, специальные пластики и т.п.) изготавливается окончательный вариант протезной конструкции (станки ЧПУ, 3D печать и т.п.) на любом сертифицированном производстве в рамках договорных отношений (рис. 6).

Данная методика не свободна от недостатков, связанных со значительной трудоемкостью процесса и временными затратами, что усложняет процесс оказания медицинской помощи (рис. 7).

Длительность цикла одной хирургической операции составляет от двух недель до шести недель. При этом в случае использования типовых решений без учета индивидуальных особенностей пациента, сохраняется относительно высокая вероятность неблагоприятного исхода операции.

Внедрение программного обеспечения Medbox позволило получать диагностические сведения в реальном времени, обрабатывать данные пациента на дооперационном этапе и проводить планирование сложных многоэтапных реконструктивных вмешательств. В итоге достигнуто значительное сокращение временного фактора при подготовке к таким хирургическим вмешательствам без снижения качества лечения (рис. 8).

В челюстно-лицевой хирургии индивидуализация протезирующих конструкций приобретает особое значение, позволяя добиться наиболее полного функционального и эстетического восстановления [10].

Комплексная автоматизация высокотехнологичных хирургических операций

Перспективы реализации высокотехнологичных систем поддержки медицинских операций CAS ассоциируются с достижениями в области современных производственных CAD/CAE/CAM компьютерных технологий [11, 12]. Процесс проведения высокотехнологичных медицинских операций, в определенной мере, аналогичен процессу решения производственных задач на промышленном предприятии. Широкое распространение получила концепция жизненного цикла изделия (ЖЦИ),

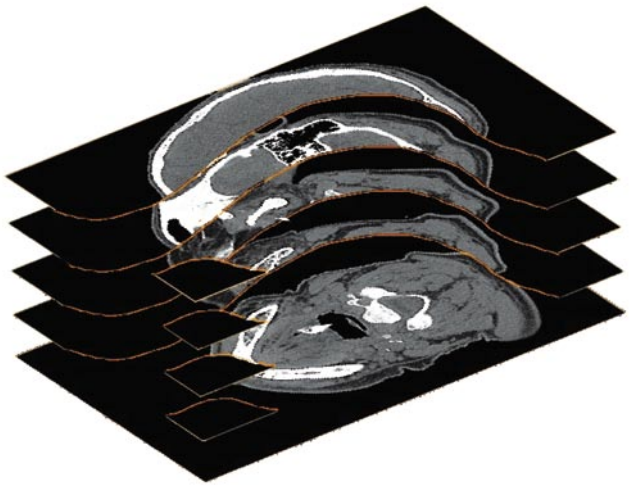

Рис. 5. Последовательность томографических снимков головы пациента

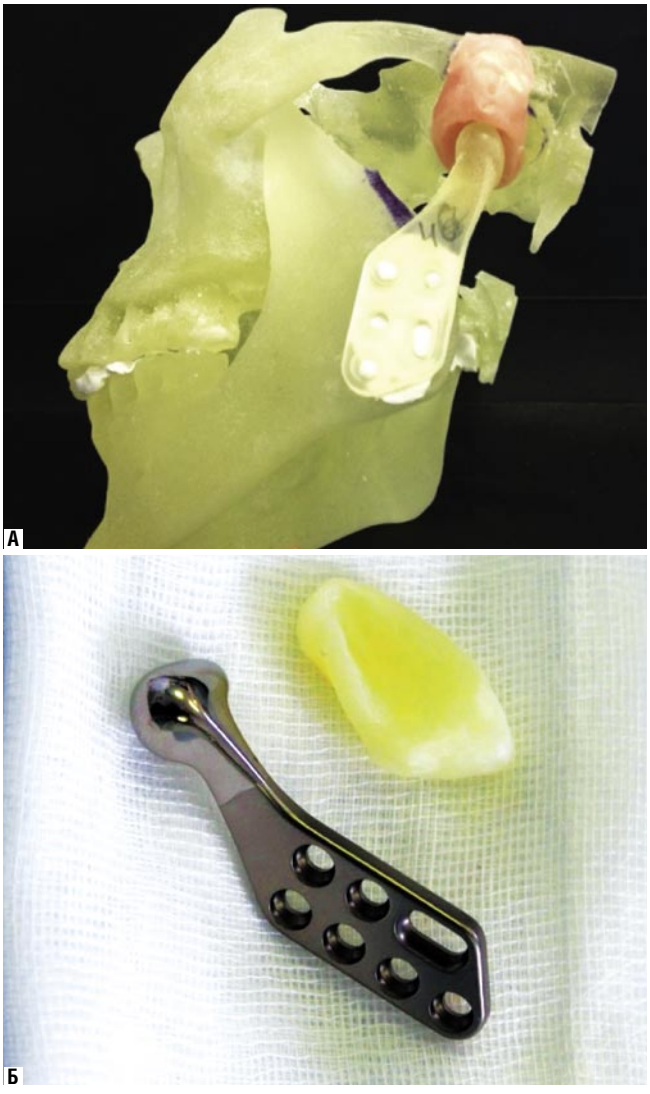

Рис. 6. Модель протеза височно-нижнечелюстного сустава (а) и протез сустава, изготовленный из титанового сплава на фрезерном станке (б)

Рис. 7. Этапы цикла подготовки к одной хирургической операции

Рис. 8. Этапы цикла подготовки к одной хирургической операции с использованием виртуального планировщика

как аналог процесса хирургического лечения пациента. В соответствии с определением стандарта ISO 9004-1, ЖЦИ – это совокупность процессов, выполняемых от момента выявления потребностей общества в определенной продукции до момента удовлетворения этих потребностей и утилизации продукта. Для эффективной работы предприятия на всех стадиях ЖЦИ необходимо создание единого информационного пространства (информационно-аналитического центра) на основе распределенных баз данных, обеспечивающих унифицированные средства хранения, поиска и выдачи информации, а также инженерно-технической лаборатории, отвечающей некоторым потребностям системы. Последовательность этапов жизненного цикла медицинской услуги зависит от ее вида и от возможностей медицинского учреждения. Услуга, связанная с хирургическим вмешательством, выполняется в следующей последовательности: предоперационная диагностика, планирование операции, проведение операции, послеоперационная реабилитация пациента (рис. 9).

Таким образом, CAS – системы можно рассматривать как комплексные информационно-вычислительные технологии, отвечающие концепции жизненного цикла, включающие аппаратуру и программные средства, необходимые для получения исходных данных, их обработки методами математического моделирования, с целью нахождения рационального плана проведения операции с использованием специализированного инструментария (инженерно-техническая лаборатория), в том числе робототехнических устройств или систем на этапах проведения операции и реабилитации пациента. Созданные к настоящему времени

Рис. 9. Последовательность этапов (жизненный цикл) высокотехнологичной хирургической операции

CAS-системы можно охарактеризовать как объединение в единую технологическую цепочку аппаратных средств, специализированных программных комплексов и компьютерных программ [8]. Так, в работе, посвященной исследованию особенностей конструирования, фиксации и стабилизации субпериостальных имплантатов в стоматологии, объединяются возможности компьютерной томографии и программных систем MIMICS и Solid Works/COSMOS Works [5]. Так, при протезировании височно-нижнечелюстных суставов используются комбинации различных програмных комплексов [9]. В работах, посвященных математическому моделированию бифуркаций сонной артерии в норме, при патологии и после реконструктивной операции, используются исходные данные, полученные методами компьютерной томографии и магнитно-резонансной томографии, а также математические пакеты ANSYS, ADINA, ABAQUS, COMSOL [6]. CAS – системы традиционно специализируются в соответствии с разделами хирургии, что, на наш взгляд, является определенным препятствием развития технологии. На базе Пироговского Центра создаваемая CAS – система объединяет различные хирургические специальности и способствует развитию IT-технологий.

Заключение

Таким образом, на сегодняшний день цифровые технологии прочно заняли нишу в большинстве разделов высокотехнологичной медицины. Применение аддитивных технологий совместно с CAS-системами позволяет добиться значительного повышения эффективности работы хирурга за счет научно обоснованного учета индивидуальных особенностей пациента, оптимизации операционного процесса и минимизации травмы при хирургическом вмешательстве, повысить качество лечения. Использование автоматизации и телемедицины позволит привлечь неограниченное количество специалистов, что безусловно будет способствовать развитию цифровых технологий в российском здравоохранении.

Литература

1. Календер В. Компьютерная томография – М.: Техносфера, 2006. – 244 с.
2. Прокоп М., Галански М., Спиральная и многослойная компьютерная томография. Уч.пособие / Пер. с англ.-М.: Медпресс-информ, 2007. – 712 с.
3. Божко А.Н., Жук Д.М., Маничев В.Б. Компьютерная графика. – М.: Изд-во МГТУ им. Н.Э. Баумана, 2007. – 392 с.
4. Gelaude F., Vander Sloten J., Lauwers B. Accuracy assessment of CT-based outer surface meshes, Computer Aided Surgery 2008, 13(4), P. 188-199.
5. Чуйко А.Н., Шинчуковский И.А. Биомеханика в стоматологии: Монография. – Х.: Изд-во «Форт». 2010. – 516 с.
6. Kossovich L.Yu., Kirillova I.V., Gulayev Yu.P. etc. Mathematical modeling of human carotid in healthy, affected or post-corrective surgery conditions. Topical Problems in Solid Mechanics. Elite Pub. House Pvt.Ltd., 2008. – P. 235–250.
7. Шевченко Ю.Л., Апостолиди К.Г., Балин В.Н., Епифанов С.А. Ледяная анатомия Пирогова и интраоперационная навигация в хирургии повреждений орбиты: гениальное пророчество и его реальное воплощение. Вестник Национального медико-хирургического Центра им. Н.И.Пирогова. – 2013. – т.8, №.3. – С. 8–12.
8. Карпов О.Э., Апостолиди К.Г., Балин В.Н., Епифанов С.А. Хирургическое лечение больных с травмой назоорбитоэтмоидального комплекса в условиях гибридной операционной. Вестник Национального медико-хирургического Центра им. Н.И. Пирогова. – 2014. – Т. 9, №.2. – С. 59–63.
9. Епифанов С.А., Поляков А.П., Скуредин В.Д. Протезирование височно-нижнечелюстного сустава. Вестник Национального медико-хирургического Центра им. Н.И. Пирогова. – 2014. – Т. 9, №.4. – С. 17–22.
10. Епифанов С.А., Балин В.Н., Хрыков С.С. Компьютерные технологии в реконструктивной хирургии средней зоны лица. Вестник Национального медико-хирургического Центра им. Н.И. Пирогова. – 2014. – Т. 9, №.4. – С. 28–31.
11. Гаврюшин С.С., Кузьмичев В.А., Грибов Д.А. Биомеханическое моделирование хирургического лечения воронкообразной деформации грудной клетки // Российский журнал биомеханика, 2014. Т.18, №1 (63). – С. 36–47.
12. Гаврюшин С.С. Численный анализ биомеханических систем в стоматологии //Сб. тр. МГТУ им. Н.Э. Баумана – М.: Изд-во МГТУ им. Н.Э. Баумана, 2003. – С. 130–143.

КОНТАКТНАЯ ИНФОРМАЦИЯ

105203, г. Москва, ул. Нижняя Первомайская, 70
e-mail: nmhc@mail.ru

ПРОФИЛАКТИКА ДЕЛИРИЯ В КАРДИОХИРУРГИИ

Гороховатский Ю.И., Замятин М.Н., Седракян А.Р., Вахляев А.В., Борщев Г.Г.

Национальный медико-хирургический Центр им. Н.И. Пирогова, Москва

УДК: 616.12-089:616.89-008.42-084

Резюме

Обследовано 519 больных, оперированных на сердце по поводу ишемической болезни сердца. Больные были распределены на 2 группы. В I группе (n = 323) периоперационно использовали дексмедетомидин. Введение препарата (нагрузочная доза 1 мкг/кг в течение 20 мин.) начинали после введения в анестезию и продолжали инфузию (0,2–0,4 мкг/кг/час.) на всех этапах операции и в ближайшие часы после операции. Общее время введения препарата составило 18–24 часа. Во II группе (n = 196) использовали стандартные препараты для общей анестезии и послеоперационной седации. Установлено, что использование дексмедетомидина приводило к снижению частоты делирия с 9,2% до 2,8 % ($p < 0,05$). На фоне инфузии дексмедетомидина снижалась потребность в применении морфина. Частота введения морфина в I группе составила 17,6%, у больных II группы препарат применяли в 42,3% случаев ($p < 0,05$). Включение дексмедетомидина в комплексную фармакологическую программу лечения делирия вызывало сокращение длительности делирия с 3,24 ± 1,6 до 1,6 ± 0,7 дней ($p < 0,05$), уменьшение доз применяемого галоперидола и снижению использования ИВЛ (частота ИВЛ в I группе – 50%, во II группе – 83,3%, $p < 0,05$).

Ключевые слова: делирий; дексмедетомидин; сердечно-сосудистая хирургия.

PREVENTION IN OF DELIRIUM IN CARDIAC SURGERY

Gorokhovatsky Yu.I., Zamyatin M.N., Sedrakyan A.R., Vachlyaev A.V., Borshchev G.G.

Studied 519 patients after coronary bypass operation. Patients were divided into two groups. In group I (n = 323) was used perioperatively dexmedetomidine. Introduction of the preparation (loading dose of 1 mg / kg over 20 minutes) after the administration started and continued infusion of anesthetic (0.2-0.4 mg / kg / hour) at all stages of the operation in the next few hours after the operation. Total time of drug administration was 18-24 hours. In group II (n = 196) using the standard drugs for general anesthesia and postoperative sedation. It was found that the use of dexmedetomidine decreased the frequency of delirium from 9.2% to 2.8% ($p < 0.05$). Against the background of the infusion of dexmedetomidine reduced the need to use morphine. The frequency of administration of morphine in group I was 17.6% in patients of group II preparation was used in 42.3% of cases ($p < 0.05$). Inclusion of dexmedetomidine in a comprehensive program of pharmacological treatment of delirium caused a shortening of the duration of delirium flow from 3,24 ± 1,6 to 1,6 ± 0,7 days ($p < 0.05$) decrease in doses used haloperidol and reduced use of mechanical ventilation (mechanical ventilation rate I group – 50% in group II – 83.3%, $p < 0.05$).

Keywords: delirium, dexmedetomidine, cardiovascular surgery.

Делирий представляет собой нейрофизиологический синдром, включающий клинические признаки изменения сознания, внимания и мышления. Делирий характеризуется острым началом, неустойчивым течением и снижением способности пациента получать, обрабатывать, запоминать и воспринимать информацию [11, 25]. После операций на сердце частота делирия достигает 57% [10, 40]. Результаты проспективных исследований общего контингента больных отделений интенсивной терапии показывают, что распространенность делирия может составлять до 80% [10].

Установлено, что делирий, развившийся у пациентов в критическом состоянии, становится самостоятельным фактором риска развития новых, в том числе угрожающих жизни, осложнений [15, 37]. Делирий увеличивает летальность и сроки лечения в стационаре и в отделениях реанимации и интенсивной терапии [10, 24]. Кроме того, делирий способствует развитию инфекционных осложнений, увеличивает продолжительность респираторной поддержки, создает условия для сохранения отсроченных когнитивных расстройств [30, 44].

Среди причин делирия выделяют лекарственную интоксикацию, отмену лекарственных препаратов (бензодиазепинов), алкоголя, эндокринные нарушения, метаболические нарушения (анемия, ОПН), ОСН, экзогенные интоксикации, сепсис, заболевания ЦНС [5, 29]. Факторами риска послеоперационного делирия являются пожилой и старческий возраст, наличие в анамнезе гипертонической болезни, сахарного диабета, предоперационные когнитивные расстройства, недостаточность кровообращения, низкие функциональные резервы миокарда, продолжительность операции, ОНМК, артериальная гипотензия и гипоксемия [5, 6, 27, 29]. Вероятность делирия существенно выше у пациентов, перенесших расширенные хирургические вмешательства и кардиохиургические операции. Это обусловлено развитием системной воспалительной реакции на хирургическую травму и ИК, использованием во время операции и в ближайший период после операции анестетиков и других фармакологических препаратов, и возникновением различных послеоперационных осложнений [6, 8, 27].

Принято считать, что делирий является не заболеванием, а клиническим синдромом. Причины развития делирия могут быть разными, но в целом, все они реализуют свое влияние на центры внимания и возбуждения головного мозга через изменение метаболических процессов в клетках и нарушение межклеточных взаимодействий [5, 29]. Важно отметить, что нарушения механизмов медиаторной регуляции, межклеточного взаимодействия, энергетический дисбаланс, истощение энергетических процессов в конечном итоге приводят к гибели клеток и активации иммуной системы. Воспалительный и иммунологический ответы играют важную роль в патогенезе неврологических нарушений, определяя степень вторичного повреждения мозга [5, 29].

Учитывая эти обстоятельства, фармакологическая профилактика послеоперационного делирия играет особую роль в улучшении результатов лечения кардио-

хирургических пациентов. Важным аспектом является выбор препарата для профилактики дисфункций ЦНС. В последние годы в практику вошел селективный агонист α_2-адренорецепторов дексмедетомидин. Дексмедетомидин обладает дозозависимым седативно/гипнотическим действием, вызывает центральный и периферический симпатолизис, не угнетает дыхание и оказывает анальгетическое действие [22]. Есть сообщения об успешном использовании агонистов α_2-адренорецепторов для усиления антиноцицептивного действия анестетиков и оптимизации насосной функции сердца при различных оперативных вмешательствах [12, 13, 16, 76, 87, 41].

Показано также, что дексмедетомидин уменьшает степень ишемических/реперфузионных повреждений сердца, головного мозга, почек, печени и легких [17, 28, 38, 45]. Более того, были выявлены противовоспалительный и нейропротекторный эффекты дексмедетомидина [23, 42]. С этой точки зрения, наибольшее внимание привлекают данные, согласно которым проведение дексмедетомидиновой седации уменьшает частоту когнитивных расстройств и снижает встречаемость делирия в послеоперационном периоде. Кроме того, в сравнении с галоперидолом, при лечении делирия дексмедетомидином у больных, находящихся на ИВЛ, в 2,1 раза сокращалось время до экстубации трахеи и значительно уменьшались сроки госпитализации в ОРИТ [20, 31, 35, 36]. В то же время, в литературе мало информации о применении дексмедетомидина с целью нейропротекции при операциях АКШ с ИК.

Цель исследования – оценить влияние периоперационного введения дексмедетомидина на частоту развития делирия после операций реваскуляризации миокарда.

Материалы и методы исследования

После одобрения локального этического комитета в исследование было включено 519 больных, оперированных по поводу ИБС. Все оперативные вмешательства выполнены в период с января 2014 г. по май 2015 г. Критерии включения: возраст старше 18 лет; способность пациента прочитать, понять и подписать информированное согласие; операции аорто-коронарного шунтирования и аорто-коронарного шунтирования с резекцией аневризмы левого желудочка. Критерии исключения: возраст менее 18 лет; деменция; шизофрения; когнитивные расстройства до операции; применение психотропных средств до операции; ФВ менее 30%.

Возраст больных колебался от 18 до 75 лет, из них мужчин – 441, женщин – 78. Все больные были с ИБС, по поводу которой проводились операции аорто-коронарного шунтирования и аорто-коронарного шунтирования с резекцией аневризмы ЛЖ. Общая анестезия была многокомпонентной с применением ингаляционных анестетиков севофлюрана (0,7–1,2 МАС) и десфлюрана (0,5–0,7 МАС). Основным компонентом был фентанил (общая доза 15–20 мкг/кг). Миорелаксацию достигали введением ардуана (100 мкг/кг). ИК проводили аппаратами с роликовыми насосами и пузырьковыми оксигенаторами. Во всех случаях осуществлялась гипотермическая перфузия со снижением температуры тела до 34° С. Во время основного этапа операции применяли интермиттирующую холодовую кровяную кардиоплегию.

Больные были распределены на 2 группы. В первой группе (n = 323) интраоперационно использовали дексмедетомидин. Инфузию нагрузочной дозы (1 мкг/кг в течение 20 мин.) начинали после введения в анестезию. В дальнейшем во время операции препарат вводили в дозе 0,2–0,4 мкг/кг/мин., продолжая инфузию в послеоперационном периоде со скоростью, обеспечивающей седацию на уровне -3 по шкале RASS во время ИВЛ и RASS на уровне -2 после экстубации. Общее время введения препарата составило 18–24 часа. У больных второй группы (n = 196) во время операции использовали обычные препараты для общей анестезии и послеоперационной седации. У больных рассматриваемой группы в ближайшем послеоперационном периоде постоянная седация не проводилась.

Пациенты обеих групп статистически не отличались по возрасту, дооперационной медикаментозной терапии, продолжительности ИК и времени пережатия аорты, виду и объему оперативного вмешательства (табл. 1). Большинство больных обеих групп были с удовлетворительной сократительной способностью миокарда и без клинических признаков недостаточности кровообращения.

Для диагностики делирия применяли метод оценки спутанности сознания (CAM-ICU, MOCC-ОРИТ) [6, 8]. Оценивали длительность делирия, сутки возникновения делирия, продолжительность терапии делирия, время пребывания в ОРИТ. У всех пациентов терапию делирия проводили с использованием галоперидола (2–4 мг каждые 6 часов) и пропофола (0,5–4 мг/кг/час.). Выбор

Табл. 1. Характеристика групп больных (M ± σ)

	I группа (n = 323)	II группа (n = 196)
Возраст	59,1 ± 8,0	59,3 ± 7,3
Пол (женский)	54 (14,5%)	24 (12,2%)
NYHA III–IV	8 (2,4%)	4 (2,0%)
NYHA II	152 (47,1%)	85 (43,4%)
ФВ	59,8 ± 8,6	61,3 ± 7,6
ОИМ (до операции)	222 (71,7%)	133 (67,9%)
Предоперационная медикаментозная терапия		
β-блокаторы	226 (70%)	144 (73,5%)
Аспирин	230 (71,2%)	130 (66,3%)
Интраоперационные показатели		
АКШ без ИК	68 (21,1%)	50 (25,5%)
Количество шунтов	2,2 ± 0,7	2,2 ± 0,8
Длительность ИК, мин.	72,1 ± 24,4	72,5 ± 26,4
Время пережатия аорты, мин.	39 ± 20,5	41,0 ± 20,7
Резекция аневризмы левого желудочка	20 (6,2%)	7 (3,6%)

Примечание: *– p < 0,05 при сравнении между группами.

препарата и необходимой дозы для медикаментозной терапии делирия определялся эффективностью купирования психомоторного возбуждения. В первой группе больных стандартные препараты сочетали с инфузией дексмедетомидина (0,5–0,7 мкг/кг/час.).

Для статистической обработки полученных данных использовали среднее арифметическое значение (M) и среднеквадратичное отклонение (σ). Достоверность различия между группами оценивали с использованием критерия Стьюдента. Достоверными считали такие различия, при которых вероятность нулевой гпотезы не превышает 0,05 ($p < 0,05$).

Табл. 2. Сравнительная оценка полученных результатов (M ± σ)

	I группа (n = 323)	II группа (n = 196)
1. Делирий	9*(2,8%)	18* (9,2%)
2. Длительность пребывания в ОРИТ больных без делирия (сутки)	1,38 ± 1,1	1,5 ± 1,0
3. Длительность пребывания в ОРИТ больных с делирием (сутки)	3,4 ± 1,9**	4,1 ± 1,9**
4. Длительность делирия (сутки)	1,6 ± 0,7	3,24 ± 1,6*
5. Возраст больных без делирия	59,4 ± 7,4	59,0 ± 7,9
6. Возраст больных с делирием	59,7 ± 9,2	60,7 ± 5,9
7. Пол (женский) у больных с делирием	1/9 (11,1%)	5/18 (28%)

Примечание: * – $p<0,05$ при сравнении между группами.
** – $p<0,05$ при сравнении длительности лечения у больных с делирием и без делирия внутри групп.

Результаты исследования и их обсуждение

Полученные данные показали, что в условиях периоперационной инфузии дексмедетомидина частота делирия снизилась с 9,2% до 2,8% ($p < 0,05$) у больных, оперированных по поводу ИБС. Средняя продолжительность лечения в отделении реанимации и интенсивной терапии у больных с делирием была достоверно большей, чем у больных без делирия (I группа – 3,1 ± 1,9 и 1,58 ± 1,1 дней, $p < 0,05$; II группа – 4,1 ± 1,9 и 1,5 ± 1,0 дней, $p < 0,05$). При этом не выявлено различий в сроках госпитализации в ОРИТ между группами больных. В то же время, количество больных, нуждавшихся в лечении в ОРИТ менее суток, в I группе составило 82,4%. У больных II группы находились в ОРИТ менее суток 42,3%. Наряду со снижением сроков госпитализации в ОРИТ, дексмедетомидин снижал потребность в анальгетиках. Частота применения морфина в I группе больных составила 17,6%. Среди пациентов II группы потребность в применении опиоидов возникла у 42,3%.

Результаты нашего исследования в основном согласуются с мнением ряда авторов, считающих дексмедетомидин эффективным средством для умеренной седации после хирургических вмешательств [3, 20, 21 ,36]. Целый ряд данных свидетельствует, что на фоне дексмедетомидиновой седации облегчался контакт с больными и обеспечивалась более легкая активизация пациентов [1, 2, 7, 31, 36]. В клинических исследованиях PRODEX и MIDEX было показано, что в сравнении с пропофолом при инфузии дексмедетомидина на одни сутки сокращалось время до экстубации трахеи. При сравнении дексмедетомидина с мидазоламом время экстубации сокращалось на 1,9 суток, а длительность ИВЛ – на 1,7 суток [3, 27]. После операций аорто-коронарного шунтирования у больных, получавших дексмедетомидин, реже применяли опиоиды, β-блокаторы, адреналин и диуретики [14, 18].

Одним из результатов проведенного исследования явилось подтверждение данных о том, что применение дексмедетомидина сокращает длительность делирия и уменьшает время пребывания в ОРИТ [2, 3, 31, 36]. Так, у больных I группы длительность течения делирия была достоверно меньшей, чем у больных II группы (I группа – 1,6 ± 0,7 дней, II группа – 3,24 ± 1,6 дней, $p < 0,05$). В то же время не выявлено различий между группами в длительности пребывания в отделении реанимации больных с делирием. Мы полагаем, что это связано с определением показаний к переводу больных из отделения. В большинстве случаев у наших пациентов срок госпитализации в ОРИТ, кроме делирия, определялся состоянием системы кровообращения. В ходе исследования установлено также снижение потребности в продленной ИВЛ при использовании дексмедетомидина у больных с делирием. Так, в I группе больных, в случае развития делирия, частота перевода больных на ИВЛ составила 55,6%. Во II группе продленная ИВЛ проводилась 83,3% пациентов ($p < 0,05$). Можно предполагать, что увеличение показаний к ИВЛ в контрольной группе обусловлено угнетением дыхания на фоне глубокой седации [32, 36]. При анализе клинической эффективности сложной комплексной терапии делирия была выявлена высокая частота использования опиодов у больных обеих групп (I группа – 77,8%, II группа – 83,3%). Это обусловлено проведением глубокой седации у больных, находящихся в условиях продленной ИВЛ, и, в связи с этим, затруднениями в оценке достижения целевых уровней анальгезии [33]. Практика показывает, что к опиодам часто прибегают не только для обеспечения анальгезии, но и для поддержания оптимального уровня седации [33].

Особого внимания заслуживает факт изменения клинического течения делирия на фоне терапии дексмедетомидином. Следует отметить, что в большинстве случаев (73%) делирий носил гиперактивный характер, и в случае развития развернутой симптоматики, отличался резистентностью пациентов к изолированной терапии дексмедетомидином. В этой связи у больных основной группы проводили комбинированную терапию в сочетании дексмедетомидина с галоперидолом и пропофолом. Исходя из современных представлений о подборе дозы дексмедетомидина для лечения больных с делирием, максимальная доза препарата составила 0,7 мкг/кг/час. [21]. Принято считать, что дальнейшее увеличение дозы дексмедетомидина не уменьшает дозы других препаратов, используемых для лечения делирия. Кроме того, наращи-

вание дозы дексмедетомидина повышает риск развития выраженной брадикардии и значительной артериальной гипотензии [21].

Дексмедетомидин, наряду с анальгетическим эффектом, способствовал снижению дозы галоперидола. Средняя доза галоперидола у больных I группы составила 6,5 ± 2,9 мг. При этом в контрольной группе для купирования возбуждения галоперидол вводили в дозе 11,04 ± 6,0 мг ($p < 0,05$). С одной стороны это связано с уменьшением длительности течения делирия в условиях инфузии дексмедетомидина. С другой – на фоне введения дексмедетомидина возможно достижение необходимого уровня седации с применением меньших доз галоперидола.

Полученные в нашем исследовании данные о характере когнитивных расстройств могут быть объяснимы в основном влиянием ИК. Об этом свидетельствует высокая частота (80,8%) делирия у больных, оперированных с ИК. Принято считать, что послеоперационные неврологические расстройства у кардиохирургических больных являются следствием одновременного влияния микроэмболии, гипоперфузии и быстрого согревания во время ИК [23]. Полагают, что в основе молекулярных механизмов, вызывающих дисфункцию ЦНС, лежат процессы ишемии/реперфузии и системная воспалительная реакция на ИК [4]. Отказ от применения ИК может снизить интенсивность системной воспалительной реакции и улучшить функциональное состояние органов в послеоперационном периоде, соответственно улучшить и результаты лечения, особенно у пациентов с высоким риском [8]. Однако не все авторы подтверждают ведущую роль ИК в развитии когнитивных дисфункций. Так, по данным Van Dijk и соавт. [43] когнитивные нарушения встречались одинаково часто у больных, оперированных с использованием ИК и без применения ИК. Эти авторы полагают, что дополнительные факторы, не связанные с ИК, могут быть ответственными за когнитивные расстройства после кардиохирургических операций [43]. К таким факторам риска неврологических повреждений при кардиохирургических операциях относят пожилой и старческий возраст, распространенность атеросклеротических изменений, наличие в анамнезе гипертонической болезни, сахарного диабета, эпизодов ишемии головного мозга и генетическая предрасположенность [26, 39, 43].

Результаты нашего исследования свидетельствуют, что дексмедетомидин снижает частоту делирия после операций аорто-коронарного шунтирования. Согласно сложившимся представлениям, снижение риска дисфункции ЦНС является следствием нейропротективных свойств дексмедетомидина [12, 13, 23, 25, 46]. При этом наиболее важное значение в предупреждении послеоперационных неврологических осложнений имеют: селективная блокада пре- и постсинаптических α_2-адренорецепторов со снижением высвобождения норадреналина; достижение целевой седации без респираторной депрессии и гипоксемии; уменьшение потребности в назначении опоидов; развитие биоэлектрической картины второй стадии физиологического сна без медленных движений глазных яблок. Было показано также, что важное значение в профилактике делирия имеет характер дексмедетомидиновой седации, позволяющий ограничить показания к использованию мидазолама и пропофола. В отличие от дексмедетомидина, оказывающего седативное воздействие посредством стимулирования α_2-адренорецепторов в голубом пятне ствола головного мозга, пропофол и мидазолам вызывают седацию и анестезию преимущественно посредством воздействия на рецепторы ГАМК, расположенные в коре головного мозга. При этом возникает дисбаланс нейромедиаторов (допамина, серотонина, ацетилхолина, норадреналина, глутамата), играющих ключевую роль в патогенезе делирия. Наиболее важное значение в генезе острой дисфункции головного мозга, связанной с введением мидазолама и пропофола, играют: отсутствие физиологического сна, снижение уровня ацетилхолина в головном мозге, нарушения проведения в центральных мускариновых рецепторах [25].

Помимо уже описанных фармакологических эффектов, дексмедетомидину свойственно и специфическое нейропротективное воздействие. Большинство исследователей дексмедетомидиновую нейропротекцию объясняют стимуляцией α_2-адренорецепторов в ЦНС. Дексмедетомидин увеличивает фосфорилирование не рецепторной тирозинкиназы и фокальной адгезии киназы. Это событие оказывает влияние на потенциал действия и высвобождение трансмиттера. В конечном итоге улучшаются нейропластические и репаративные процессы нервной системы [26].

В то же время имеются убедительные данные о том, что нейропротекторные эффекты дексмедетомидина могут быть реализованы без активации α_2-адренорецепторов. Препарат ингибирует поступление натрия и калия в клетку, что сопровождается угнетением нейрональной активности. Это, в свою очередь, приводит к экспрессии экстрацеллюлярной сигнал-регулируемой киназы (ERK ½) с последующей активацией каскада МАРК-киназ, участвующих в защите клетки от повреждения. Этот эффект опосредован активацией протеинкинащы С. При этом ключевую роль отводят активации протеинкиназы С, реализующей протекторное действие через имидазолиновые рецепторы [26]. Кроме того, дексмедетомидин увеличивает экспрессию эпидермального фактора роста и мозгового нейротрофического фактора, которые принимают участие в нейропротекции. Было также показано, что дексмедетомидин реализует цитопротекцию в клетках гипокампа через молекулярные механизмы пре- и посткондиционирования. Считают, что ключевое значение в активации процессов противоишемической защиты играют тирозин-киназа и киназа ERK ½. Наконец, существует представление, согласно которому дексмедетомидин ингибирует апоптоз в клетках ЦНС [9].

Было показано также,что важное значение в профилактике делирия имеет характер дексмедетомиди-

новой седации, позволяющий ограничить показания к использованию мидазолама и пропофола. В отличие от дексмедетомидина, оказывающего седативное воздействие посредством стимулирования α_2-адренорецепторов в голубом пятне ствола головного мозга, пропофол и мидазолам вызывают седацию и анестезию преимущественно посредством воздействия на рецепторы ГАМК, расположенные в коре головного мозга. При этом возникает дисбаланс нейромедиаторов (допамина, серотонина, ацетилхолина, норадреналина, глутамата), играющих ключевую роль в патогенезе делирия. Наиболее важное значение в генезе острой дисфункции головного мозга, связанной с введением мидазолама и пропофола, играют: отсутствие физиологического сна, снижение уровня ацетилхолина в головном мозге, нарушения проведения в центральных мускариновых рецепторах [25].

Представляет интерес и тот факт, что наряду с предупреждением повреждений клеток ЦНС, дексмедетомидин оказывает системное органопротективное действие. Показано, что дексмедетомидин оказывает кардиопротективный эффект путем нормализации кислородного обмена в миокарде и активации внутриклеточных механизмов ишемического прекондиционирования [28]. Кроме того, было выявлено противовоспалительное действие дексмедетомидина, обеспечивающее улучшение результатов лечения больных сепсисом [5, 29]. В частности, по данным P.P. Pandharipande и соавт. [31, 32, 33] у больных сепсисом терапия дексмедетомидином сопровождалась увеличением числа дней, «свободных» от делирия и ИВЛ. Более того, при введении дексмедетомидина у больных сепсисом риск 28-дневной смерти снижается на 70%, в сравнении с больными, которым инфузировали лоразепам. Эти клинические эффекты связаны со снижением продукции провоспалительных цитокинов, минимальным угнетением иммунной системы, подавлением апоптоза и улучшением функции макрофагов [33, 34].

Было установлено, что дексмедетомидин, введенный во время анестезии, может усилить ноцицептивную защиту. При этом предполагается, что дексмедетомидин вызывает симпатолизис и, тем самым, блокирует гипердинамический ответ системы кровообращения на операционную травму и обеспечивает стабильную гемодинамику на основных этапах операции [12]. Есть данные, свидетельствующие о том, что препарат существенно снижает вероятность развития множественных органных дисфункций. Считается, что основное значение при этом имеют свойства препарата предупреждать ишемические и реперфузионные повреждения в сердце, головном мозге, почках, печени и легких [12].

Таким образом, большинство приведенных исследований указывают на то, что на фоне использования дексмедетомидина следует ожидать снижения количества послеоперационных осложнений [12, 13]. Как известно, во время операций на сердце создаются предпосылки для ишемических повреждений клеток. Так, основной этап операции выполняется в условиях прекращения коронарного кровотока и кардиоплегии. Кроме того, во время ИК прекращается кровоснабжение легких и нарушается регионарный кровоток всех органов и тканей. В широком смысле фармакологическая цитопротекция может быть реализована при условии введения препарата до ишемии (прекондиционирование) или в первые минуты реперфузии (посткондиционирование). Исходя из этого, в проведенном нами исследовании в отличии от других авторов, использовавших препарат начиная с этапа после ИК, мы применяли дексмедетомидин как компонент общей анестезии на всех этапах операции. При анализе особенностей клинического течения послеоперационного периода было выявлено, что применение дексмедетомидина способствовало снижению летальности с 2,5% до 0,3% ($p < 0,05$), частоты возникновения ОИМ с 11,7% до 2,8% ($p < 0,05$), уменьшению случаев синдрома острого повреждения легких с 4,6% до 1,1% ($p < 0,05$), и синдрома малого сердечного выброса (СИ < 2,0 л/мин./м^2) с 11,5% до 2,8% ($p < 0,05$). Однако надо учитывать, что эти данные носят предварительный характер. Для оценки органопротективных эффектов препарата в кардиохирургии требуется проведение дополнительных исследований.

Заключение

Периоперационная инфузия дексмедетомидина снижает частоту делирия после операций аорто-коронарного шунтирования. Включение дексмедетомидина в комбинированную фармакологическую медикаментозную терапию делирия сокращает сроки течения делирия, снижает потребность в проведении ИВЛ и уменьшает дозы седативных препаратов и наркотических анальгетиков.

Литература

1. Еременко А.А., Чернова Е.В. Лечение делирия в раннем послеоперационном периоде у кардиохирургических пациентов // Анестезиология и реаниматология. 2014. № 5. С. 30–34.
2. Еременко А.А., Чернова Е.В. Применение дексмедетомидина для внутривенной седации и лечения делирия в раннем послеоперационном периоде у кардиохирургических пациентов // Анестезиология и реаниматология. 2013. № 5. С. 4–7.
3. Козлов И.А. Современные подходы к седации в отделениях реанимации и интенсивной терапии // Неотлож. Мед. 2013. № 1. С. 22–32.
4. Шевченко Ю.Л., Гороховатский Ю.И., Азизова О.А., Замятин М.Н. Системный воспалительный ответ при экстремальной хирургической агрессии // М: РАЕН. 2009. 273 с.
5. Шевченко Ю.Л., Замятин М.Н., Гороховатский Ю.И., Вахляев А.В. Диагностика делирия у пациентов в отделениях реаниматологии и интенсивной терапии. Учебно-методические рекомендации // Клин. Патофизиология. -№1.-2014. – С. 65–77.
6. Bakker R.C., Osse R.J., Tulen J.H. et al. Preoperative and operative predictors of delirium after cardiac surgery in elderly patients // Eur. J. Cardiothorac. Surg. 2012. V. 41 (3). P. 544–549.
7. Barr J., Fraser G.L., Puntillo K. et al. Clinical practice guidelines for the management of pain, agitation, and delirium in adult patients in the intensive care unit // Crit. Care Med/ 2013. Vol. 41 (1). P. 263–306.
8. Bucerius J., Gummert J.F., Borger M.A. et al. Predictors of delirium after cardiac surgery delirium: effect of beating-heart (off-pump) surgery // J. Thorac. Cardiovasc. Surg. 2004. Vol. 127 (1). P. 57–64.
9. Dahmani S., Rouelle D., Gressens P. et al. Effects of dexmedetomidine on hippocampal focal adhesion kinase tyrosine phosphorylation in physiologic and ischemic conditions // Anesthesiology. 2005. Vol. 103 (5). P. 969–977.

10. Ely E.W., Shintani A., Truman B. et al. Delirium sa a predictor of mortality in mechanically ventilated patients in the intensive care unit // JAMA. 2004. Vol. 291 (14). P. 1753–1762.
11. Frontera J.A. Delirium and sedation in the ICU //Neurocrit. Care. 2011. Vol.14 (3). P. 463–474.
12. Fuhai Ji., Zhongmin Li., Young N. et al. Perioperative dexmedetomidine improves mortality in patients undergoing coronary artery bypass surgery // J. Cardiothorac. Vasc. Anesth. 2014. Vol. 28 (2). P. 267–273.
13. Fuhai Ji.,Zhongmin Li., Nguyen H. et al. Perioperative dexmedetomidine improves outcomes of cardiac surgery // Circulation. 2013. Vol. 127 (15). 1576-1584.
14. Gerlach A.T., Dasta J.F. Dexmedetomidine: an updated review // Ann. Pharmacother. 2007. Vol. 41 (2). P. 245–252.
15. Girard T.D., Pandharipande P.P., Ely E.W. Delirium in the intensive care unit // Crit. Care. 2008. Vol. 12 (Suppl. 3:S3). doi: 10.1186/cc6149.
16. Grewal A. Dexmedetomidine: New avenues // J. Anesth. Clin. Pharmacol. 2011. Vol. 27 (3). P. 297–302.
17. Gu L., Sun P., Zhao H. et al. Dexmedetomidine provides renoprotection against ischemia-reperfusion injury in mice // Crit. Care. 2011. Vol. 15 (3). R. 153.
18. Herr D.L., Sum-Ping S.T., England M. ICU sedation after coronary artery bypass graft surgery: dexmedetomidine-based versus-propofol based sedation regimens // J. Cardiothorac. Vasc. Anesth. 2003. Vol. 17 (5). P. 576–584.
19. Jaionen J., Hynynen M., Kuiunen A. et al. Dexmedetomidine as an anesthetic adjunct in coronary artery bypass grafting // Anesthesiology. 1997. Vol. 86 (2). P. 331–345.
20. Jakob S.M., Ruokonen E., Grounds R.M. et al. Dexmedetomidine vs midazolam or propofol for sedation during prolonged mechanical ventilation: two randomized controlled triles // JAMA. 2012. Vol. 307 (11). P. 1151–1160.
21. Jones J.M., Murphy C.V., Goodman E.M. High-dose dexmedetomidine for sedation in the intensive care unit: an evaluation of clinical efficacy and safety // Ann. Pharmacother. 2011. Vol. 45 (6). P. 740–747.
22. Kamibayashi T., Maze M. Clinical uses of α_2-adrenergic agonists // Anesthesiology. 2000. Vol. 93 (5). P. 1345–1349.
23. Li B., Wang H., Wu H. Neurocognitive dysfunction risk alleviation with the use of dexmedetomidine in perioperative conditions or as ICU sedation: a meta-analysis // Medicine (Baltimore). 2015. Vol. 94 (14). P. 1–9.
24. Lin S.M., Liu C.Y., Wang C.H. et al. The impact of delirium on the survival of mechanically ventilated patients // Crit. Care Med. 2004. Vol. 32 (11). P. 2254–2259.
25. Maldonado J.R., Wysong A., van der Starre P.J. et al. Dexmedetomidine and the reduction of postoperative delirium after cardiac surgery // Psychosomatics. 2009. Vol. 50 (3). P. 206–217.
26. Mantz J., Josserand J., Hamade S. Dexmedetomidine: new insights // Eur. J. Anesthesiol. 2011. Vol. 28 (1). P. 3–6.
27. Miazaki S., Yoshitani K., Miura N. et al. Risk factors of stroke and delirium after off-pamp coronary artery bypass surgery // Interact. Cardiovasc. Thotac. Surg. 2011. Vol. 12 (3). P. 379–383.
28. Okada H., Kurita T., Mochizuki T. et al. The cardioprotective effect of dexmedetomidine on global ischemia in isolated rat hearts // Resuscitation. 2007. Vol. 74 (3). P. 538–545.
29. Page V., Ely E.W. Delirium in critical Care // Cambridge University Press, Cambridge, UK. 2011. 236 P.
30. Pandharipande P.P., Girard T.D., Jackson J.C. et al. Long-term cognitive impairment after critical illness // N. Eng. J. Med. 2013. Vol. 369 (14). P. 1306–1316.
31. Pandharipande P.P., Pun B.T., Herr D.L. et al. Effects of sedation with dexmedetomidine vs lorazepam on acute brain dysfunction in mechanically ventilated patients. The MENDS randomized controlled trial // JAMA. 2007. Vol. 298 (22). P. 2644–2653.
32. Pandharipande P.P., Sanders R.D., Girard T.D. Effects of dexmedetomidine versus lorazepam on outcome in patients with sepsis: an a priori-designed analysis of the MENDS randomized controlled trial // Crit. Care 2011. Vol. 15. P. 402.
33. Pandharipande P.P., Sanders R.D., Girard T.D. Effects of dexmedetomidine versus lorazepam on outcome in patients with sepsis: an a priori-designed analysis of the MENDS randomized controlled trial // Crit. Care 2010. Vol. 14. R38.
34. Quintin L. Alpha-2 adrenoreceptor agonists and sepsis: improved survival? // Crit. Care 2010. Vol. 14. P. 429.
35. Reade M.C., O´Sullivan K., Bates S. et al. Dexmedetomidine vs haloperidol in delirious, intubates patients: a randomized open-label trial // Crit. Care. 2009. Vol. 13 (3). R. 75-84.
36. Riker R.R., Shehabi Y., Bokesch P.M. et al. Dexmedetomidine vs midazolam for sedation of critically ill patients: a randomized trial // JAMA. 2009. Vol. 301 (5). P. 489-499.
37. Salluh J.I., Wang H., Schneidder E.B. et al. Outcome of delirium in critically ill patients: systematic review and meta-analysis // BMJ. 2015. Vol. 350:h2538.
38. Sanders R.D., Xu J., Shu Y. et al. Dexmedetomidine attenuates isoflurane-induced neurocognitive impairment in neonatal rats // Anesthesiology. 2009. Vol. 110 (5). P. 1077–1085.
39. Shroyer A.L., Grover E.L., Hattlec B. et al. On-pump versus off-pump coronary artery bypass surgery // J. Engl. Med. 2009. Vol. 361 (19). P. 1827–1837.
40. Smith L.W., Dimsdale J.E. Postcardiotomy delirium: conclusions after 25 years? // Am. J. Psychiatry. 1989. Vol. 145 (4). P. 452–458.
41. Talke P., Li J., Jain U. et al. Effects of perioperative dexmedetomidine infusion in patients undergoing vascular surgery. The study of perioperative ischemia research group // Anesthesiology. 1995. Vol. 82 (3). P. 620–633.
42. Taniguchi T., Kurita A., Kobayashi K. et al. Dose- and time-related effects of dexmedetomidine on mortality and inflammatory responses to endotoxine-induced shock in rats // J. Anesth. 2008. Vol. 22 (3). P. 221–228.
43. Van Dijk D., Jansen E.W., Hijman R. et al. Cognitive outcome after off-pump coronary artery bypass graft surgery: a randomized trial // JAMA. 2002. Vol. 287 (11). P. 1405–1412.
44. Witlox J., Eurelings L.S., de Jonghe K.J. et al. Delirium in elderly patients and the risk of postdischarge mortality, institutionalization, and dementia: a meta-analysis // JAMA. 2010. Vol. 304 (4). P. 443-451. Yang CL., Chen CH., Tsal PS. et al. Protective effects of dexmedetomidine-ketamine combination against ventilator-induced lung injuty in endotoxemia rats // J. Surg. Res. 2011. Vol. 167 (2). P. e273–281.
45. Zhang X., Zhao W., Wang Y. Dexmedetomidine: a review of applications for cardiac surgery during perioperative period // J. Anesth. 2015. Vol. 29 (1). P. 102–111.

КОНТАКТНАЯ ИНФОРМАЦИЯ

105203, г. Москва, ул. Нижняя Первомайская, 70
e-mail: nmhc@mail.ru

ЦЕРЕБРАЛЬНЫЕ МИКРОЭМБОЛЫ И ЦЕРЕБРОВАСКУЛЯРНЫЕ ОСЛОЖНЕНИЯ ПРИ ХИРУРГИЧЕСКОМ ЛЕЧЕНИИ СТЕНОЗИРУЮЩИХ ПОРАЖЕНИЙ КАРОТИДНЫХ АРТЕРИЙ

Батрашов В.А., Рыбалко Н.В., Боломатов Н.В., Виноградов О.И., Кузнецов А.Н.

Национальный медико-хирургический Центр им. Н.И. Пирогова, Москва

УДК: 616.133-005.7:616.13/.14-089-06

Резюме

Каждая операция, выполняемая при окклюзионно-стенозирующих поражениях каротидных артерий, сопровождается церебральной микроэмболией. Наибольшее количество МЭС регистрируется при проведении эндоваскулярных вмешательств, за счет преобладания в структуре газовой микроэмболии. Отмечена статистически значимая связь между МЭС материальной природы и церебральными ишемическими событиями в периоперационном периоде.

Ключевые слова: атеросклероз каротидных артерий, каротидная эндартерэктомия, каротидная ангиопластика со стентированием, церебральная эмболия, сосудистые церебральные осложнения.

CEREBRAL EMBOLISM AND RELATED VASCULAR COMPLICATIONS DURING CAROTID ENDARTERECTOMY AND CAROTID ANGIOPLASTY WITH STENTING

Rybalko N.V., Bolomatov N.V., Batrashov V.A., Vinogradov O.I., Kuznetsov A.N.

CAS is associated with a significantly higher rate of cerebral embolization than CEA, but the number of solid MES dominated in CEA group. Solid MES were independently associated with procedure-related ipsilateral ischemic events.

Keywords: carotid atherosclerosis, carotid endarterectomy, carotid angioplasty with stenting, cerebral embolism, cerebral ischemic vascular complications.

Хирургические операции, выполняемые при стенозирующих поражениях брахиоцефальных артерий, наряду с антитромботической терапией, являются основой профилактики повторного ишемического инсульта, но сами могут быть источником периоперационных сосудистых осложнений [1–3].

В течение последних двух десятилетий было проведено большое количество рандомизированных контролируемых исследований, посвященных сравнительной оценке эффективности и безопасности каротидной эндартерэктомии (КЭЭ) и каротидной ангиопластики со стентированием (КАС) [4–11]. В связи с гетерогенностью обследуемых групп пациентов, различиями в дизайне исследований, медицинском оборудовании и уровне профессионализма в каждой конкретной клинике, результаты проведенных исследований не всегда были однозначны.

Основными периоперационными неврологическими сосудистыми осложнениями при данных вмешательствах являются эмболия в церебральные артерии, гипоперфузия и гиперперфузия. По данным Spencer, полученным на основании анализа 500 КЭЭ, из цереброваскулярных осложнений этой операции в 54% случаев причиной была эмболия, в 29% – гиперперфузия, в 17% – ишемия [12].

Транскраниальная допплерография применяется для интраоперационного мониторинга церебральной гемодинамики, начиная с 1980-х годов, и позволяет диагностировать в реальном времени все три основные причины осложнений: эмболию, гипоперфузию и гиперперфузию.

Микроэмболические сигналы (МЭС) газового и материального происхождения регистрируются практически при каждой КЭЭ и КАС [12–16]. Некоторые авторы обнаруживают связь между наличием микроэмболов в интракраниальных артериях и периоперационными сосудистыми осложнениями [2–3, 17–19], тогда как другие исследователи получают противоположные результаты [20–24]. Одна из причин неоднородности полученной информации – невозможность до последнего времени четко и достоверно выявить состав эмболического материала, что является необходимым условием оценки эффективности и безопасности проведенного сосудистого хирургического вмешательства. Внедрение в клиническую практику методов дифференцировки микроэмболов на газовые и материальные (двухчастотный метод, индекс модуляции частоты) позволило подойти к проблеме периоперационной эмболии на качественно новом уровне.

В исследовании принимал участие 41 пациент (средний возраст 65 ± 4,5 лет) с гемодинамически значимым стенозоми внутренней сонной артерии (ВСА), проходивших лечение в Пироговском Центре с 2012 по 2014 г. Двадцать шесть стенозов (63,5%) было прооперировано методом КЭЭ (1-я группа) и 15 (36,5%) – методом КАС (2-я группа).

Всем пациентам при поступлении проводили комплексное клиническое, лабораторное и инструментальное обследование, включая дуплексное сканирование интра – и экстракраниальных отделов брахиоцефальных артерий, трансторакальную эхокардиографию, ЭКГ, МРТ головного мозга. При возникновении острых сосудистых постоперационных осложнений пациенту дополнительно проводилось МРТ головного мозга в диффузионно-взвешенном режиме.

Допплеровский мониторинг средней мозговой артерии (СМА) на аппарате СОНОМЕД-300М фирмы Спектромед (Россия) выполнялся каждому пациенту при поступлении и в раннем послеоперационном периоде. Длительность процедуры составляла 1 час. Проводилась инсонация гомолатеральной СМА через височное аку-

стическое окно на глубине 50,3 ± 0,5 мм датчиком 2 МГ. Детекция МЭС проводилась в соответствии с критериями Consensus Committee of the Ninth International Cerebral Symposium [30].

Дополнительно всем пациентам интраоперационно проводили билатеральный допплеровский мониторинг СМА с анализом записи в режиме on-line. Дифференцировка состава МЭС на газовую и материальную проводилась с вычислением ИМЧ (индекса модуляции частоты). В качестве диагностических критерий принимался ИМЧ < 1000 Гц/с для материальных эмболов и ИМЧ ≥ 1000 Гц/с для микропузырьков газа.

Анамнестические и клинико-диагностические особенности пациентов двух групп были сопоставимы (табл. 1).

Стеноз определялся как гемодинамически значимый при значении его 70% и более. Поражение сонной артерии классифицировалось как симптомное, если у пациента ранее в течение шести месяцев был зафиксирован гомолатеральный ишемический инсульт, подтвержденный результатами нейровизуализации. В соответствии с данной классификацией 51% (21) стенозов были симптомными (табл. 1). Хирургическое лечение им проводилось для вторичной профилактики инсульта.

Операции и манипуляции на каротидных артериях у пациентов с асимптомным стенозом (n = 20; 49%) проводились по следующим показаниям: профилактическое оперативное лечение перед проведением аортокоронарного шунтирования – в 3 (15%); гемодинамически значимый стеноз ВСА с недостаточным коллатеральным церебральным кровотоком – в 7 (35%); цереброваскулярная симптоматика в бассейне гомолатеральной ВСА более чем шесть месяцев назад – в 10 (50%) наблюдениях.

Антитромботическая терапия проводилась при КЭЭ следующим образом: как минимум один из антитромбоцитарных препаратов (ацетилсалициловая кислота 100 мг и/ или клопидогрель 75 мг) ежедневно. Гепарин (5000 ед. внутривенно) вводился перед наложением зажима на каротидную артерию.

Пациенты перед КАС получали стандартную двойную антитромбоцитарную терапию (ацетилсалициловая кислота 100 мг и клопидогрель 75 мг) до КАС и не менее 3 месяцев после. Гепарин (5000 ед.) вводили внутривенно до установки стента. Трем пациентам операции выполняли без средств дистальной защиты. Перед началом и после стентирования проводили ангиографию сонных и позвоночных артерий с обязательной оценкой состояния интракраниального сосудистого русла.

Для оценки полученных результатов использованы методы статистического анализа: χ2-критерий Пирсона (анализ таблиц сопряженности), t-критерий Стьюдента с применением программы SPSS 13. Различия считали статистически значимыми при уровне ошибки $p < 0,05$.

Табл. 1. Базовые анамнестические и клинико-диагностические характеристики пациентов

Анамнестические и клинико-диагностические характеристики	1-я группа (n = 26)	2-я группа (n = 15)
Мужской пол	18 (69%)	12 (81%)
Курение	17 (65%)	12 (81%)
Гипертоническая болезнь	23 (88%)	13 (90%)
Сахарный диабет	5 (19%)	4 (27%)
Ишемическая болезнь сердца	21 (80%)	12 (81%)
Фибрилляция предсердий	3 (11%)	3 (18%)
Степень стеноза (по шкале NASCET): 70–79%	15 (59%)	5 (34%)
80–89%	9 (34%)	10 (66%)
90–99%	2 (7%)	0 (0%)
Симптомный стеноз	16 (61%)	5 (33%)
Бляшка осложненная изъязвлением и/или кровоизлиянием	14 (53%)	7 (46%)
Контралатеральный стеноз >70%	10 (35%)	5 (36%)
Наличие МЭС до операции	2 (7%)	0 (0%)
Периоперационная антитромботическая монотерапия	18 (69%)	0 (0%)
Периоперационная антитромботическая двойная терапия	8(30%)	15 (100%)

Примечание: все различия не являются статистически значимыми, p > 0,05.

Результаты

Все операции сопровождались наличием МЭС в церебральном сосудистом русле. Всего было получено 352 МЭС детектируемых во время проведения КЭЭ, из них 76% были материальной природы, и 5432 МЭС, выявленных при проведении КАС, из них только 23% были материальной природы. Из табл. 2. следует, что среднее значение МЭС составляло 27 (18–52) во время КЭЭ и 200 (127–269) во время проведения КАС; среднее значение материальных эмболов 14 (10–20) для КЭЭ и 8 (6–9,5) для КАС соответственно (табл. 2.). Таким образом, общее количество МЭС значительно преобладало в группе пациентов, прооперированных методом КАС, когда как количество материальных МЭС – в группе КЭЭ.

Далее был выполнен анализ частоты регистрации и типа МЭС во время основных этапов КЭЭ и КАС. Как видно из рис.1, наиболее эмбологенным этапом КЭЭ (55% всех зарегистрированных эмболов) был момент снятия зажима с ВСА и пуска кровотока. В этом периоде регистрировались преимущественно газовые микроэмболы, как следствие недостаточной деаэрации оперируемой

Табл. 2. Распределение частоты регистрации микроэмболических сигналов и осложнений эмболического характера из артериального источника в периоперационном периоде у пациентов с КЭЭ и КАС

Показатель	1-я группа КЭЭ	2-я группа КАС	p
МЭС общее количество, из них материальных	27 (18–52) 14 (10–20)	200 (127–269) 8 (6–9,5)	0,00 0,00
Ипсилатеральный ишемический инсульт	7,7% (n = 2)	0% (n = 0)	0,58
ТИА в ипсилатеральном бассейне	3,8% (n = 1)	6,6% (n = 1)	0,32

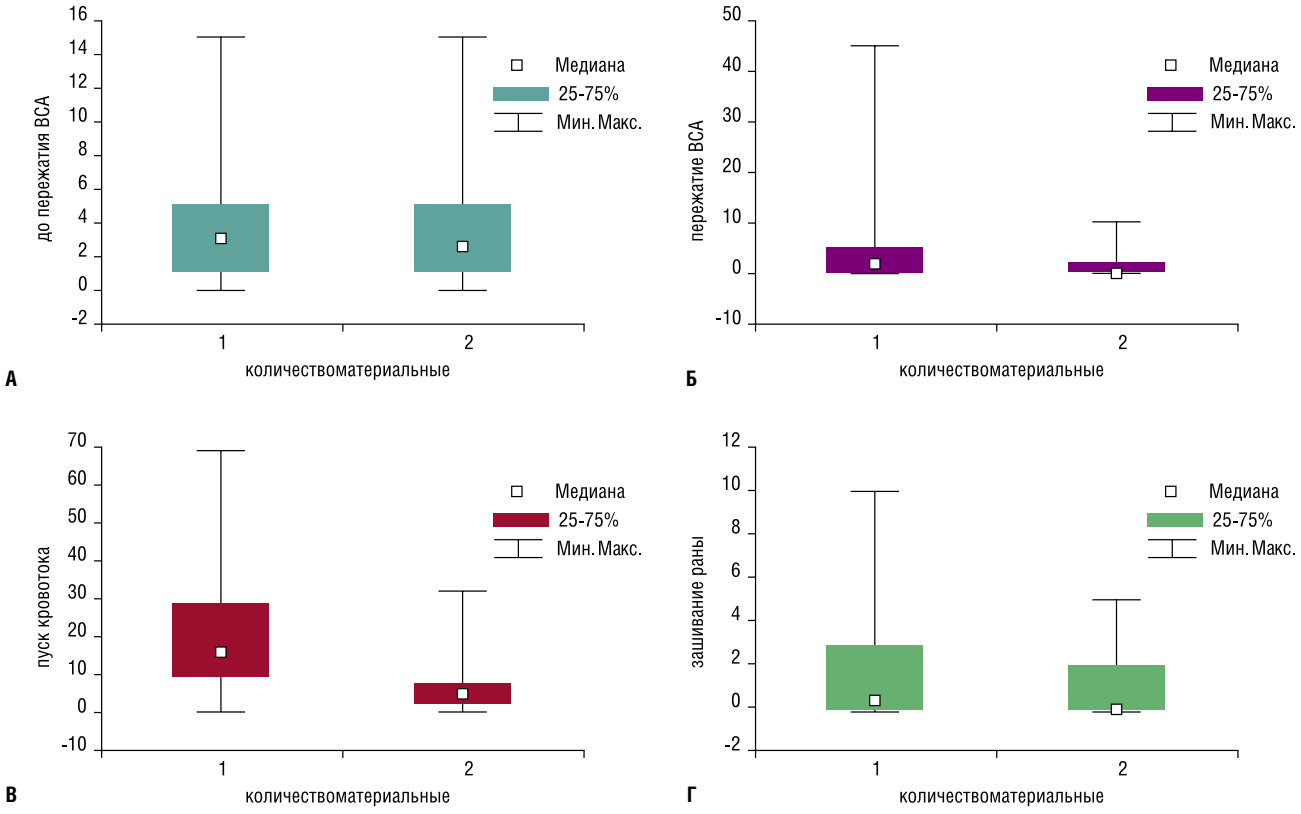

Рис. 1. Распределение частоты регистрации МЭС (общее количество и материальные) у пациентов группы КЭЭ по этапам операции

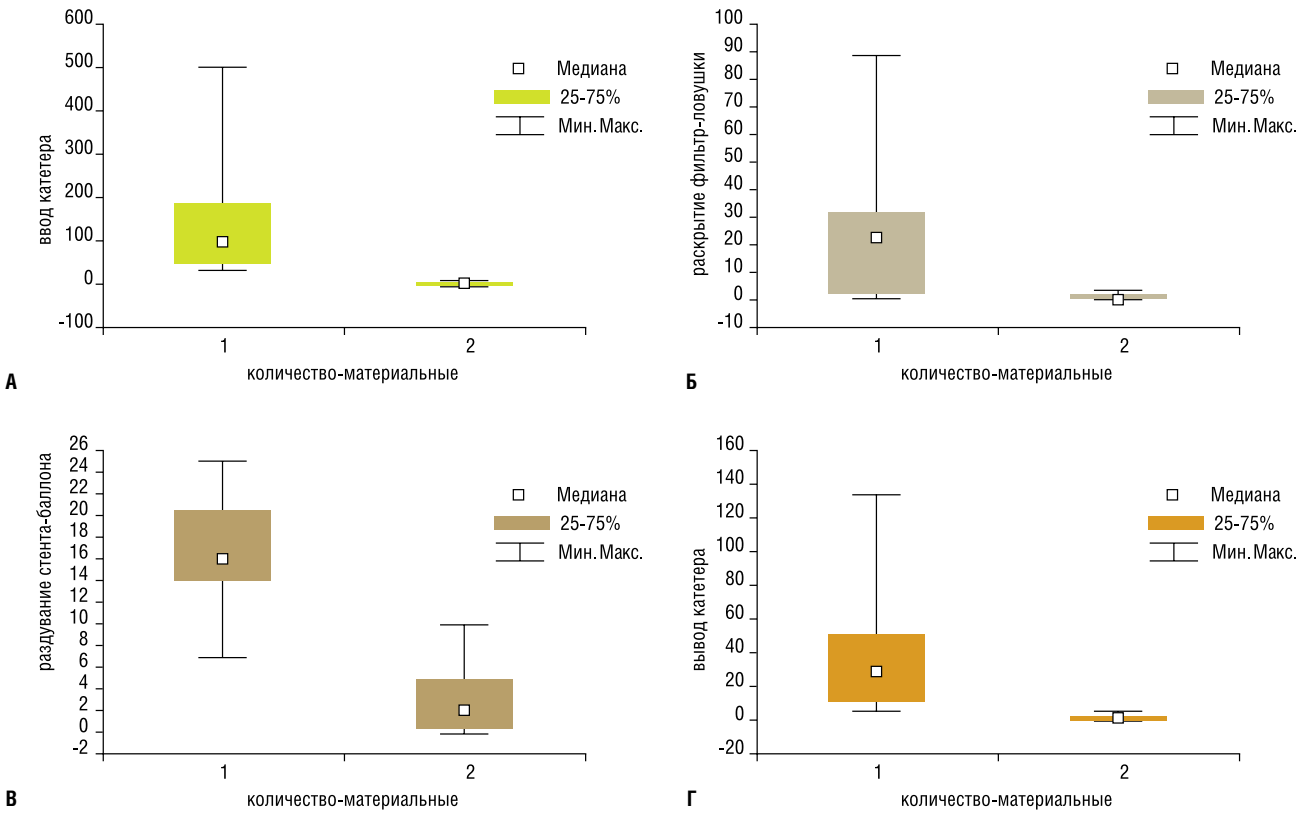

Рис. 2. Распределение частоты регистрации МЭС (общее количество и материальные) у пациентов группы КАС по этапам операции

ВСА. Большинство материальных эмболов (до 62%) во время проведения КЭЭ были зарегистрированы до пережатия ВСА, во время выделения атеросклеротической бляшки, что может быть связано с погрешностью выполнения хирургических манипуляций (рис. 1а).

Выполнение интраоперационной ангиографии, как этапа КАС, провоцировало появление занавеса МЭС газового происхождения, что не всегда позволяло четко оценить истинное количество материальных МЭС. Наибольшее количество МЭС при проведении КАС отмечалось во время введения и удаления проводника (рис. 2а и рис. 2г). Основная доля материальных (до 80%) зарегистрированных МЭС во время КАС приходилась на этап раздувания стента – баллона и последующей дефляции, во время которого происходит отжатие атеросклеротической бляшки в стенку ВСА и последующее проникновение атероматозных микрочастиц в церебральный кровоток (рис. 2в). Не было обнаружено значимых различий в количестве регистрируемых материальных МЭС у пациентов, перенесших эндоваскулярное вмешательство на каротидных артериях с применением средств дистальной защиты и без применения церебральной протекции.

Ни одного летального исхода не было зарегистрировано в послеоперационном периоде (30 дней). У пациентов группы КЭЭ наблюдалось больше осложнений в раннем полеоперационном периоде (2 ишемических инсульта и 1 ТИА) (табл. 2). У одного больного группы КАС перенесшего ипсилатеральную транзиторную ишемическую атаку, во время проведения оперативного вмешательства был диагностирован субтотальный стеноз контралатеральной ВСА.

В случаях оперативного вмешательства, осложнившихся церебральными сосудистыми событиями, на допплерографической записи преобладали материальные МЭС, а на диффузионно-взвешенных снимках были диагностированы множественные «свежие» очаги в ипсилатеральном каротидном бассейне.

Статистическая связь между наличием МЭС материального генеза в церебральном сосудистом русле и осложнениями эмболического характера в интра- и раннем послеоперационном периодах была подтверждена с применением теста Хи-квадрат (табл. 3).

Табл. 3. Таблица сопряженности – наличие материальных МЭС и осложнений (p < 0,000). Частотный анализ в подгруппах – критерий Хи-квадрат

Тесты Хи-квадрат	Зависимость наличия материальных микроэмболических сигналов и осложнений при проведении теста Хи-квадрат		
	Хи-квадрат	ст.св.	p
Пирсона Хи-квадрат	3,536842	сс = 1	p = 0,06002
М-П Хи-квадрат	2,709294	сс = 1	p = 0,09977

Обсуждение

В медицинской литературе неоднократно говорилось о значении церебральных микроэмболов при проведении оперативных вмешательств на сердце и сосудах, как предиктора развития инсульта и ТИА, у пациентов с симптомным и асимптомным атеросклеротическим поражением каротидных артерий [17–21, 26–28]. С другой стороны, исследования, посвященные проблеме искусственных клапанов сердца – патологии, при которой массивная газовая микроэмболия является частым событием, подтверждают отсутствие связи между газовыми МЭС и острой цереброваскулярной симптоматикой [29, 30]. Наиболее вероятной причиной данного состояния является разница в размерах материальных и газовых микроэмболов (80–400 нм и 3–40 нм, соответственно) и их клинической значимости. Газовые микрочастицы в связи с меньшим размером обладают возможностью нивелироваться в микроциркуляторном русле (7–10 нм) и не провоцируют появление острой или диффузной неврологической симптоматики, тогда как материальные микроэмболы, состоящие из атеросклеротического материала, свертков крови, агрегатов тромбоцитов или жиросодержащих частиц могут вызывать поражение мелких и средних сосудов артериального русла. Повреждающий потенциал материальной микрочастицы зависит от ее размера. Мелкие частицы (до 200 мкм) не вызывают острого, клинически манифестного поражения, но могут быть причиной отсроченной неврологической симптоматики. Крупные частицы (более 200 мкм) способны вызывать появление клинической картины острого ишемического повреждения головного мозга [2, 3].

Проведенное исследование показало, что периоперационная эмболия материального характера, при проведении КЭЭ и КАС, является независимым фактором развития острых сосудистых церебральных осложнений. По результатам нашего исследования основными источниками материальных эмболов являются фрагменты морфологически «нестабильной» атеросклеротической бляшки при выполнении доступа к оперируемой артерии (в группе КЭЭ) и на этапе раздувания баллона (в группе КАС).

Каждая операция, выполняемая при окклюзионно-стенозирующих поражениях каротидных артерий, сопровождается церебральной микроэмболией как газовыми, так и материальными частицами. Эффективная оценка риска развития церебральных нарушений может базироваться только на точном знании количества и состава эмболического материала. Определение наиболее «эмбологенных» этапов оперативного вмешательства позволяет оптимизировать работу хирургической бригады. Транскраниальная допплерография обладает возможностью эффективно детектировать микроэмболы в церебральном сосудистом русле и дифференцировать газовые и материальные микрочастицы. Массивная послеоперационная церебральная эмболизация, особенно материальными микрочастицами, требует безотлагательного проведения дополнительных диагностических методов (ультразвуковое дуплексное сканирование каротидных артерий и/или селективная церебральная ангио-

графия), а также усиления антитромботической терапии или повторного оперативного вмешательства.

Выводы

1. Общее количество регистрируемых МЭС значительно преобладает при эндоваскулярных вмешательствах за счет массивной газовой эмболии, преимущественно связанной с внутриартериальным введением контрастного вещества.
2. Основная доля микроэмболов в церебральных артериях, выявляемых у пациентов, прооперированных открытым хирургическим доступом, относится к материальным.
3. Существует статистически значимая связь между МЭС материальной природы, и церебральными ишемическими событиями в интра- и послеоперационном периодах.
4. Наибольшее количество материальных эмболов регистрируется до пережатия ВСА при проведении КЭЭ, и на этапе раздувания стента-баллона при выполнении КАС.

Литература

1. Shevchenko Yu.L., Odinak M.M., Kuznetsov A.N., Erofeev A.A. Cardiogenic and angiogenic cerebral embolic stroke: Moscow. Geotar-Media; 2006: 63-75.Russian. (Шевченко ЮЛ, Одинак ММ, Кузнецов АН, Ерофеев АА. Кардиогенный и ангиогенный церебральный эмболический инсульт: Москва. ГЭОТАР – Медиа, 2006: 63-65).
2. Ackerstaff RGA, Moons KGM, van de Vlasakker CJW, Moll FL, Vermeulen FE, Algra A, Spencer MP. Association of intraoperative transcranial Doppler monitoring variables with stroke from carotid endarterectomy. Stroke. 2000; 31(8): 1817-23.
3. Ackerstaff RGA, Suttorp MJ, van den Berg JC, Overtoom TT, Vos JA, Bal ET, Zanen PA. Prediction of early cerebral outcome by transcranial Doppler monitoring in carotid bifurcation angioplasty and stenting. J Vasc Surg. 2005; 41(4):618-24.
4. Bonati LH, Ederle J, McCabe DJ. for the CAVATAS Investigators Long-term risk of carotid restenosis in patients randomly assigned to endovascular treatment or endarterectomy in the Carotid and Vertebral Artery Transluminal Angioplasty Study (CAVATAS): long-term follow-up of a randomised trial. Lancet Neurol. 2009; 9(3): 297-305.
5. Bonati LH, Dobson J, Featherstone RL, EderleJ. van der Worp HB, de Borst GJ, Mali WP, Beard JD, Cleveland T, Engelter ST, Lyrer PA, Ford GA, Dorman PJ, Brown MM. International Carotid Stenting Study investigators. Long-term outcomes after stenting versus endarterectomy for treatment of symptomatic carotid stenosis: the International Carotid Stenting Study (ICSS) randomized trial.Lancet.2015; 385(9967): 529-38.
6. Brott TG,Hobson RW,Howard G. Stenting versus endarterectomy for treatment of carotid-artery stenosis.N Engl J Med. 2010; 363(1):11-23.
7. Calvet D, Dobson J, Algra A. Long term outcome after stenting versus endarterectomy for symptomatic carotid stenosis: a preplanned meta-analysis of individual patient data. Cerebrovasc Dis.2014; 376(9746):1062-73.
8. Eckstein HH, Ringleb P, Allenberg JR. Results of the Stent-Protected Angioplasty versus Carotid Endarterectomy (SPACE) study to treat symptomatic stenosis at 2 years: a multinational, prospective, randomized trial. Lancet Neurol. 2008; 7(10): 893-902.
9. Mas JL, Chatellier G, Beyssen B. Endarterectomy versus stenting in patients with symptomatic severe carotid stenosis. N Engl J Med. 2006; 355(16):1660-71.
10. Mas JL, Trinquart L, Leys D, Albucher JF. for the EVA-3S investigators Endarterectomy Versus Angioplasty in Patients with Symptomatic Severe Carotid Stenosis (EVA-3S) trial: results up to 4 years from a randomized, multicenter trial. Lancet Neurol. 2008;7(10): 885-92.
11. Silver FL, Mackey A, Clark WM. for the CREST Investigators. Safety of stenting and endarterectomy by symptomatic status in the Carotid Revascularization Endarterectomy Versus Stenting Trial (CREST). Stroke.2011; 42(3): 675-80.
12. Spencer MP. Transcranial Doppler monitoring and causes of stroke from carotid endaretrectomy. Stroke.1997; 28(4): 685-91.
13. Lasek-Bal A, Urbanek T, Puz P, Ziaja D, Ziaja K. Cerebral embolism in the perioperative period in patients post interventional treatment of carotid artery stenosis: a preliminary report. Kardiol Pol. 2014; 72(9):783-9.
14. Macdonald S. Strategies for reducing microemboli during carotid artery stenting. J Cardiovasc Surg. 2012; 53(1 Suppl 1): 23-6.
15. Skjelland M, Krohg-Sorensen K, Tennoe B, Bakke SJ, Brucher R, Russell D. Cerebral microemboli and brain injury during carotid artery endarterectomy and stenting. Stroke. 2009; 40(1): 230-4.
16. Wolf O, Heider P, Heinz M, Poppert H, Sander D, Greil O, Weiss W, Hanke M, Eckstein HH. Microembolic signals detected by transcranial Doppler sonography during carotid endarterectomy and correlations with serial diffusion-weighted imaging. Stroke. 2004; 35(11): 373-5.
17. Cantelmo NL, Babikian VL, Samaraweera RN, Gordon JK, Pochay VE, Winter MR. Cerebral microembolism and ischemic changes associated with carotid endarterectomy. J Vasc Surg. 1998; 27(6): 1024-30.
18. Faraglia V, Palombo G, Stella N, Taurino M, Iocca ML, Romano A, Bozzao A. Cerebral embolization in patients undergoing protected carotid-artery stenting and carotid surgery. J Cardiovasc Surg. 2007; 48(6): 683-8.
19. Muller M, Reiche W, Langenscheidt P, Hassfeld J, Hagen T. Ischemia after carotid endarterectomy: comparison between transcranial Doppler solography and diffusion-weighted MR imaging. AJNR Am J Neuroradiol. 2000; 21(1): 47-54.
20. Bossema ER, Brand N, Moll FL, Ackerstaff RGA, van Doornen LJP. Perioperative microembolism is not associated with cognitive outcome three months after carotid endarterectomy. Eur J Vasc Endovasc Surg. 2005; 29(3): 262-8.
21. Crawley F. Comparison of microembolism detected by transcranial Doppler and neuropsychological squealer of carotid surgery and percutaneous transluminal angioplasty. Stroke. 2000; 31(6): 1329-34.
22. Van Heesewijk HPM, Vos JA, Louwerse ES, van den Berg JC, Overtoom TT, Ernst SM, Mauser HW, Moll FL, Ackerstaff RG; Carotid PTA and Stenting Collaborative Research Group. New brain lesions at MR imaging after carotid angioplasty and stent placement. Radiology. 2002; 224(2): 361-5.
23. Piorkowski M, Kläffling C, Botsios S, Zerweck C, Scheinert S, Banning-Eichenseher U, Bausback Y, Scheinert D, Schmidt A.Postinterventional microembolism signals detected by transcranial Doppler ultrasound after carotid artery stenting. Vasa. 2015; 44(1): 49-57.
24. Poppert H, Wolf O, Resch M, Theiss W. Differences in number, size and location of intracranial microembolic lesions after surgical versus endovascular treatment without protection device of carotid artery stenosis. J Neurol. 2004; 251(10): 1198-203.
25. Consensus Committee of Ninth International Cerebral Hemodynamics Symposium / Basic identification criteria of Doppler microembolic signals. Stroke.1995; 26(6): 1123.
26. Markus HS, King A, Shipley M, Topakian R, Cullinane M, Reihill S, Bornstein NM, Schaafsma A. Asymptomatic embolisation for prediction of stroke in the Asymptomatic Carotid Emboli Study (ACES): a prospective observational study. The Lancet Neurology.2010; 9(7): 663-71.
27. Ritter MA, Dittrich R, Thoenissen N, Ringelstein EB, Nabavi DG. Prevalence and prognostic impact of microembolic signals in arterial sources of embolism: a systematic review of the literaturey. Journal of Neurology. 2008; 255(7): 953-61.
28. Valton L, Larrue V, Pavy le Traon A, Geraud G. Cerebral microembolism in patients with stroke or transient ischemic attack as a risk factor for early recurrence. J Neurol Neurosurg Psychiatry. 1997; 63(6): 784-7.
29. Kofidis T, Fischer S, Leyh R, Mair H, Deckert M, Haberl R, Haverich A, Reichart B. Clinical relevance of intracranial high intensity transient signals in patients following prosthetic aortic valve replacement. Eur J Cardiothorac Surg. 2002; 21(1): 22-6.
30. Nadareishvili ZG, Beletsky V, Black SE, Fremes SE, Freedman M, Kurzman D, Leach L, Norris JW. Is cerebral microembolism in mechanical prosthetic heart valves clinically relevant? J Neuroimaging. 2002; 12(4): 310-5.

КОНТАКТНАЯ ИНФОРМАЦИЯ

105203, г. Москва, ул. Нижняя Первомайская, 70
e-mail: nmhc@mail.ru

МИКРОЭМБОЛИЧЕСКИЕ СИГНАЛЫ ИЗ АСИМПТОМНОЙ АТЕРОСКЛЕРОТИЧЕСКОЙ БЛЯШКИ КАК ПРЕДИКТОРЫ РАЗВИТИЯ СОСУДИСТЫХ ЦЕРЕБРАЛЬНЫХ ЭМБОЛИЧЕСКИХ СОБЫТИЙ

Боломатов Н.В., Рыбалко Н.В., Виноградов О.И., Кузнецов А.Н.
Национальный медико-хирургический Центр им. Н.И. Пирогова, Москва

УДК: 616.13/.14-004.6-005.7:616.133.33-06

Резюме

Атеросклеротическое поражение церебральных артерий (церебральная макроангиопатия) является причиной до 22% всех ишемических инсультов, при этом патологический процесс длительное время может развиваться асимптомно и впервые дебютировать развитием острого цереброваскулярного события. Транскраниальный допплеровский мониторинг применяется у пациентов с каротидным стенозом и позволяет регистрировать в церебральных артериях признаки микроэмболизации, происходящей с поверхности атеросклеротической бляшки – микроэмболические сигналы (МЭС). Целью нашего исследования явилась оценка значимости МЭС как самостоятельного предиктора развития острого сосудистого церебрального события, так и в сочетании с другими анамнестическими и клиническими характеристиками, у пациентов с клинически латентным стенозом каротидный артерий.

Обследовано сто шестьдесят пациентов со стенозом внутренней сонной артерии более 50% и отсутствием потенциальных кардиальных источников эмболии. Всем пациентам проводился билатеральный допплеровский мониторинг средней мозговой артерии с эмболодетекцией в течении 1 часа в начале исследования, через 10 дней, 6 и 12 месяцев.

МЭС, обнаруженные у пациентов с асимптомным атеросклеротическим стенозом каротидных артерий, являются независимым фактором риска развития острого сосудистого церебрального события. Наличие МЭС у пациентов с асимптомным каротидным стенозом в сочетании с такими факторами как: возраст старше 60 лет, наличие стеноза контралатеральной ВСА, ультразвуковые характеристики бляшки при отсутствии антитромботической терапии являются факторами, определяющими высокую вероятность развития артерио-артериальной эмболии из каротидного источника.

Проведенный многофакторный пошаговый анализ, и разработка дискриминантного неравенства позволили выявить группу пациентов высокого риска развития первичных церебральных ишемических осложнений. Методика может быть полезной в качестве дополнительного критерия, определяющего необходимость проведения каротидной эндартерэктомии.

Ключевые слова: атеросклероз каротидных артерий; транскраниальная допплерография; церебральная эмболия; микроэмболические сигналы; сосудистые церебральные осложнения.

ASYMPTOMATIC MICROEMBOLIC SIGNALS AT THE PATIENTS WITH CAROTID ATHEROSCLEROSIS AS THE PREDICTORS OF ACUTE ISCHEMIC CEREBROVASCULAR COMPLICATIONS

Rybalko N.V., Bolomatov N.V., Vinogradov O.I., Kuznetsov A.N.

Despite the subclinical character, asymptomatic carotid stenosis accounts for a substantial cerebral stroke burden. Transracial Doppler monitoring adjust to detect the signs of microembolisation from plaque surface – microembolic signals (MES). We aimed to evaluate MES as an independent marker of subsequent ischemic stroke and in combination with other anamnestic and clinical features.

One hundred and sixty patients with 50% and more (by NASCET) carotid stenosis, assessed by ultrasound, with no sources of cardiogenic embolism were recruited. TCD recordings have been taken from the ipsilateral middle cerebral artery all the patients during an hour at baseline, in 10 days, 6 months and 12 months.

Cerebral microembolism appear to be significant independent predictor of primary ischemic cerebral vascular events. MES in clinical asymptomatic patients in conjunction with the age older 60 years, contralateral carotid stenosis, ultrasound plaque characteristic and the absence of antithrombotic therapy are factors determine the repeat development artery-to-artery embolism from the carotid plaque.

The multivariate analysis and discriminant inequality reveal the patients group with high risk of subsequent ischemic cerebral events. This technique might be a useful risk predictor for identifying those patients who might benefit from intervention with carotid endarterectomy.

Keywords: carotid atherosclerosis; transcranial Doppler; cerebral embolism; cerebral microemboli; cerebral ischemic vascular complications.

Введение

В современной зарубежной и отечественной медицинской литературе можно найти немного работ, затрагивающих проблему клинически латентных стенозов каротидных артерий. Еще более ограничено число исследований, в которых изучена роль микроэмболизации церебральных артерий, зарегистрированная с помощью транскраниального допплеровского мониторинга [1–5]. В единственном проведенном крупном рандомизированном исследовании ACES (Asymptomatic embolization for prediction of stroke in the Asymptomatic Carotid Emboli Study) обнаружена связь между наличием микроэмболических сигналов (МЭС) в церебральных артериях и последующими сосудистыми ишемическими событиями. Абсолютный ежегодный риск развития ипсилатерального инсульта или ТИА у МЭС «позитивных» и МЭС «негативных» пациентов составлял 7,13% и 3,4%, соответственно [6]. Большинство исследований, посвященных проблеме «эмбологенности» атеросклеротической бляшки, фокусируются на МЭС, как на единственном биомаркере, позволяющем определить группу пациентов высокого риска развития инсульта или ТИА, тогда как данная проблема требует многостороннего подхода [6–9].

Целью нашего исследования явилась оценка значимости МЭС как самостоятельного предиктора развития острого сосудистого церебрального события, так и в сочетании с другими анамнестическими и клиническими характеристиками у пациентов с клинически латентным стенозом каротидный артерий.

Материалы и методы

В исследовании принимало участие 160 пациентов (98 мужчин и 62 женщины; средний возраст 60,6 ± 4,3 лет) со стенозом левой/правой внутренней сонной артерии (ВСА) 50% и более. Все пациенты проходили обследование и лечение в нейрососудистом отделении Националь-

ного медико-хирургического Центра им. Н.И. Пирогова с 2012 по 2014 год.

Исключались пациенты с клиническими и нейровизуализационными признаками предшествующего фокального ишемического повреждения вещества головного мозга и потенциальными источниками кардиальной эмболии.

При анализе клинических характеристик пациентов обращает на себя внимание преобладание таких факторов, как мужской пол, курение, гипертоническая болезнь и ИБС в анамнезе. У подавляющего большинства пациентов атеросклеротический процесс носил системный характер и затрагивал бассейн контралатеральной каротидной артерии. У пациентов обследуемой группы преобладали стенозирующие поражения ВСА до 80% (по критериям NASCET), у 9 пациентов (6%) визуализировались атеросклеротические бляшки, осложненные изъязвлением или кровоизлиянием (табл. 1).

Всем пациентам при поступлении проводилось дуплексное сканирование интра- и экстракраниальных отделов брахиоцефальных артерий, билатеральный допплеровский мониторинг с регистрацией МЭС, трансторакальная эхокардиография, электрокардиография, холтеровское мониторирование ЭКГ. Для уточнения степени и локализации атеросклеротического процесса 78 пациентам была проведена селективная церебральная ангиография, 62 пациентам – магнитно-резонансная ангиография головного мозга.

У большинства пациентов атеросклеротические стенозирующие поражения брахиоцефальных артерий были диагностированы впервые, в связи с чем антитромботическую терапию до включения в исследование получали менее половины, а терапию статинами – только 19% пациентов.

Исследование являлось проспективным, период наблюдения за пациентами составил 1 год, в течение которого всем пациентам проводился допплеровский мониторинг средней мозговой артерии (СМА) с регистрацией МЭС в начале, через 10 дней, 6 и 12 месяцев.

Длительность исследования составляла 1 час. Использовался допплерограф СОНОМЕД-300М фирмы Спектромед (Россия). Инсонация СМА проводилась на глубине 50,3 ± 0,5 мм датчиком 2 МГ. Детекция МЭС осуществлялась в соответствии с критериями, принятыми на 9-м Международном Симпозиуме по вопросам церебральной гемодинамики [10]. Ультразвуковой доступ к лоцируемой СМА осуществлялся через височное акустическое окно. Автоматическая дифференцировка МЭС и артефактов проводилась двухглубинным методом. После окончания исследования вся запись анализировалась для дифференцировки МЭС в режиме off-line. Только определенные и четко верифицированные МЭС материальной природы (ИМЧ < 1000) использовались для дальнейшего статистического анализа. Выявленные МЭС газовой природы в исследование не принимались.

Табл. 1. Анамнестические и клинико-диагностические характеристики пациентов

Анамнестические и клинико-диагностические характеристики	Количество пациентов n,%
Мужской пол	98(61%)
Курение в анамнезе	115(72%)
Гипертоническая болезнь в анамнезе	142(89%)
Сахарный диабет в анамнезе	32(20%)
Ишемическая болезнь сердца в анамнезе	116(73%)
Степень стеноза ВСА: 50–79%	94(59%)
80–89%	46(29%)
90–99%	19(12%)
Ультразвуковые характеристики атеросклеротической бляшки: Гипоэхогенная	43(27%)
Гипер-изоэхогенная	107(67%)
Осложненная изъязвлением или кровоизлиянием	9(6%)
Наличие МЭС в церебральных артериях	16(10%)
Стеноз контралатеральный	147(92%)
Антитромботическая терапия до исследования	62(39%)
Прием статинов до исследования	30(19%)

Примечание: МЭС – микроэмболические сигналы; ВСА – внутренняя сонная артерия.

В зависимости от факта регистрации МЭС в церебральном сосудистом русле в течение года наблюдения все пациенты были разделены на 2 группы: МЭС «негативная» группа пациентов (n = 144; 90%), у которых не было отмечено микроэмболизации в церебральном сосудистом русле, и МЭС «позитивная» (n = 16; 10%) группа пациентов с зарегистрированными МЭС.

Кроме того, у пациентов двух групп в течение года регистрировались церебральные ишемические события: сосудистая смерть, ишемический инсульт и/или ТИА в ипсилатеральном сосудистом бассейне. Факт ишемического инсульта подтверждался или опровергался путем проведения неврологического осмотра и данных КТ/МРТ головного мозга. Факт ТИА подтверждался отсутствием острых ишемических изменений при проведении нейровизуализации и регрессом очаговой неврологической симптоматики в течение суток.

Статистическая обработка полученных данных проведена с помощью программы SPSS 13 с использованием бинарной логистической регрессии (ROC – анализа), многофакторного пошагового анализа, коэффициента Стьюдента и ранговой корреляции Спирмена.

Результаты

За весь период наблюдения было выявлено 42 МЭС материальной природы. Необходимо отметить, что степень эмболической нагрузки равномерно распределялась у МЭС «позитивных» пациентов в течение года.

В таблице 2 представлено соотношение сосудистых эмболических церебральных событий, возникших в течение года наблюдения за пациентами двух групп. Частота выявления ипсилательного ишемического инсульта у пациентов МЭС «негативной» и МЭС «позитивной»

групп составила 1,3% и 6,2%, соответственно. Также в МЭС «позитивной» группе у 1 пациента (6,2%) была зарегистрирована ТИА и одна смерть вследствие сосудистой причины.

Несмотря на отсутствие статистически значимых различий между группами, в группе МЭС «позитивных» пациентов преобладало количество острых церебральных ишемических событий.

Статистическая связь между наличием МЭС в церебральных артериях и осложнениями эмболического характера (сосудистая смерть, повторный ишемический инсульт и/или ТИА в ипсилатеральном сосудистом бассейне) была подтверждена с применением теста Хи-квадрат (таблица 3).

Таким образом, МЭС, выявленные у пациентов с клинически латентным атеросклеротическим поражением каротидных артерий, являются предиктором возможного развития острых сосудистых церебральных событий в заинтересованном сосудистом бассейне.

Для определения прогностической значимости МЭС в сочетании с другими факторами риска развития артерио-артериальной эмболии из каротидного источника нами был выполнен многофакторный пошаговый анализ. В дискриминантный анализ были включены следующие клинико-демографические показатели: мужской пол, возраст старше 60 лет, курение, ГБ, сахарный диабет и ИБС в анамнезе, стеноз гомолатеральной ВСА более 70%, стеноз контралатеральной ВСА, ультразвуковые характеристики бляшки, терапия антитромботическими препаратами и статинами на догоспитальном этапе (табл. 4).

Непараметрический корреляционный анализ выявил положительную среднюю корреляционную связь между наличием МЭС в церебральных артериях (критерий Спирмена 0,3, $p < 0,000$), возрастом старше 60 лет (критерий Спирмена 0,4, $p < 0,005$), ультразвуковыми характеристиками бляшки (критерий Спирмена 0,3, $p < 0,000$), стенозом контралатеральной ВСА (критерий Спирмена 0,4, $p = 0,000$) и сосудистыми церебральными ишемическими событиями (ишемический инсульт, ТИА, сосудистая смерть). Была выявлена отрицательная средняя корреляционная связь между терапией антитромботическими препаратами на догоспитальном этапе (критерий Спирмена 0,3, $p < 0,005$) и сосудистыми церебральными ишемическими событиями (ишемический инсульт, ТИА, сосудистая смерть) (табл. 4). Для каждого показателя был вычислен соответствующий обобщенный коэффициент функции классификации.

В результате проведенного многофакторного пошагового анализа было получено дискриминантное неравенство, определяющее прогноз осложнений и факторов риска развития церебральных сосудистых событий в течение года ($p < 0,001$):

14,1*МЭС(0-нет,1-да) +3,5*возраст старше 60 лет (0-<60,1-≥60) +5,4*стеноз контралатеральной ВСА (0-нет, 1-да)+1,7* ультразвуковые характеристики бляшки (гипоэхогенная – 1; гипер(изо)эхогенная – 2; осложненная – 3) + 1,4*антитромботическая терапия в анамнезе (0-да, 1-нет) ≥ 17.

Для подтверждения чувствительности и специфичности данной модели, достаточной для применения в клинической практике был выполнен Rock-анализ.

Площадь под ROC-кривой составила 0,748; ДИ (0,587–0,909), точность – 76,9%. Точка разделения 16,9 определяет оптимальную чувствительность 75% и специфичность 87%.

Пациенты с вычисленным коэффициентом более 17 были отнесены к группе высокого риска развития таких ангиогенных эмболических осложнений, как сосудистая смерть, ипсилатеральный инсульт или

Табл. 2. Распределение церебральных сосудистых событий в зависимости от регистрации МЭС

группы	нет осложнений	сосудистая смерть	ипсилатеральный инсульт	ТИА	Всего пациентов
МЭС «негативная»	142 (98,7%)	0 (0,0%)	2 (1,3%)	0 (0,0%)	144
МЭС «позитивная»	13 (81,4%)	1 (6,2%)	1(6, 2%)	1(6, 2%)	16
Всего пациентов	155	1	3	1	160

Примечание: МЭС – микроэмболические сигналы, ТИА – транзиторная ишемическая атака.

Табл. 3. Таблица сопряженности – наличие МЭС и осложнений эмболического характера (ишемический инсульт, ТИА, сосудистая смерть)

Тесты Хи-квадрат	Зависимость наличия МЭС и церебральных сосудистых событий при проведении теста Хи-квадрат		
	Хи-квадрат	Степень свободы	p
Пирсона Хи-квадрат	37,35814	cc = 3	p = 0,00000
М-П Хи-квадрат	21,03609	cc=3	p=0,00010

Табл. 4. Ассоциация между ишемическим инсультом и/или ТИА и факторами риска развития церебральных осложнений эмболического характера

Показатель	Ранговые корреляции Спирмена
МЭС	0,311220
Мужской пол	-0,115470
Возраст старше 60 лет	0,423581
Курение	-0,077850
ГБ	-0,026823
Сахарный диабет	-0,000117
ИБС	-0,049347
Стеноз гомолатеральной ВСА более 70%	-0,085537
Стеноз контралатеральной ВСА	0,453838
Ультразвуковые характеристики АСБ	0,363142
Терапия антитромботическими препаратами на догоспитальнос этапе	-0,326491
Терапия статинами на догоспитальном этапе	0,076148

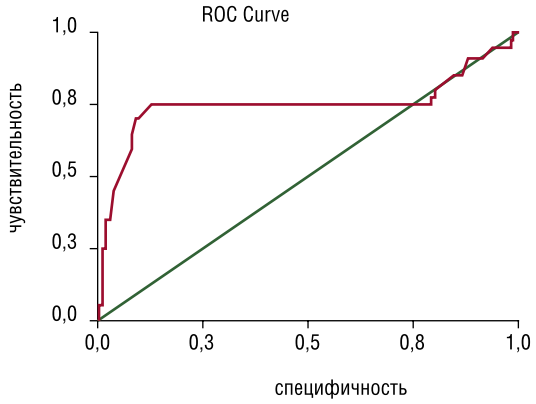

Рис. 1. Rock-кривая чувствительности и специфичности модели

ТИА. Пациенты с коэффициентом менее 17 относятся к группе низкого риска.

Приведенные данные подтверждают значение церебральной микроэмболии как независимого предиктора развития первичных сосудистых ишемических событий у пациентов с атеросклерозом каротидных артерий. Кроме того, проведение многомерного пошагового анализа позволило выделить факторы, коррелирующие с осложнениями эмболического характера и выявить пациентов, относящихся к группе высокого риска.

Обсуждение

Лечение атеросклероза магистральных церебральных артерий зависит от степени стенозирования, наличия инсульта или ТИА анамнезе и риска возможного развития церебральных сосудистых событий в течение последующего года. Термин «симптомный» атеросклероз, то есть атеросклеротическое поражение церебральных артерий приведшее к инсульту подразумевает, что церебральный инфаркт развился после «асимптомного» периода стеноза и проводимая профилактическая терапия была недостаточна и соответственно неэффективна. Поэтому одной из наиболее важных задач является выявления среди пациентов с асимптомными стенозами церебральных артерий группы с высоким риском развития инсульта или ТИА, что значительно повысит обоснованность рекомендаций к возможной хирургической профилактики ишемического инсульта.

По результатам нашего исследования МЭС у пациентов с асимптомным атеросклерозом сонных артерий регистрировались в 10% (табл. 2) случаев в течение года наблюдения, что соответствует результатам, полученным отечественными и зарубежными исследователями [6, 11–14]. Необходимо отметить, что степень эмболической нагрузки равномерно распределялась у МЭС «позитивных» пациентов в течении года, в отличие от симптомного атеросклеротического поражения, когда первые трое суток ишемического инсульта являются периодом максимальной эмболической активности атеросклеротической бляшки [8–9]. МЭС «позитивные» пациенты, которым проведена интенсификация консервативной терапии, должны находиться под динамическим наблюдением невролога, кардиолога, ангиохирурга с регулярным проведением контрольного дуплексного сканирования церебральных артерий.

Серией крупных рандомизированных исследований [6, 11–16] была доказана более высокая эффективность хирургического лечения в профилактике ишемического инсульта. Согласно международным руководствам по ведению пациентов с заболеваниями сонных и позвоночных артерий, проведение каротидной эндартерэктомии рекомендовано пациентам со стенозом внутренней сонной артерии 70–99% (по NASCET) в случае симптомного поражения (класс I; УД А) и асимптомного течения (класс IIa; УД А). При каротидных стенозах 50–69% (по NASCET) и наличии дополнительных сосудистых факторов риска каротидная эндартерэктомия также считается показанной (класс I УД В) [17]. Четких рекомендаций относительно проведения каротидной эндартерэктомии у пациентов с асимптомным атеросклеротическим стенозом 50–69% (по NASCET) в руководстве нет, а большинство специалистов хирургическому лечению предпочитают оптимизацию медикаментозной терапии [17].

Осторожность в рекомендации хирургических методов лечения у пациентов с асимптомным атеросклерозом может быть связана с психологическими и морально-этическими факторами. Поскольку этих пациентов практически ничего серьезно не беспокоит, любые доводы о необходимости обследования и тем более активного (в том числе хирургического) лечения нередко могут восприниматься с недоверием и должны быть максимально аргументированными и взвешенными.

Крайне необходимым в данной ситуации является проведение транскраниального допплеровского мониторинга СМА, а при выявлении МЭС, расчет риска развития последующего инсульта или ТИА в течение года. В случае если риск является высоким, рекомендации по проведению хирургического лечения атеросклеротического поражения каротидных артерий являются обоснованными, даже если степень стеноза не превышает 50% (по NASCET). Методика может быть полезной в качестве дополнительного критерия, определяющего необходимость проведения каротидной эндартерэктомии.

Выводы

1. Наличие МЭС у пациентов с асимптомным каротидным стенозом является независимым фактором риска развития таких осложнений как сосудистая смерть, ипсилательный ишемический инсульт и/или ТИА.
2. Факт регистрации МЭС в СМА, в сочетании с наличием дополнительных клинико-диагностических показателей, является предиктором развития церебральных ишемических осложнений эмболического характера.
3. Полученное дискриминантное неравенство позволяет выделить пациентов высокого риска повторного острого церебрального ишемического события эмбо-

лического характера. Критерий отнесения пациентов к данной подгруппе – коэффициент дискриминантного неравенства более 17.

Литература

1. Adams HP, Bendixen BH, Kappele LJ, Biller J, Love BB, Gordon DL, Marsh EE. Classification of subtype of acute stroke: Definitions for use in a multicentre clinical trial. TOAST. Trial of Org 10172 in Acute Stroke Treatment. Stroke. 1993; 24(1): 35-41.
2. Bogiatzi C, Wannarong TA, McLeod I, Heisel M, Hackam D, Spence JD. SPARKLE (Subtypes of Ischemic Stroke Classification System), Incorporating Measurement of Carotid Plaque Burden: A New Validated Tool for the Classification of Ischemic Stroke Subtypes. Neuroepidemiology. 2014;42(4): 243-51.
3. Weimar C,Stausberg J,Kraywinkel K, Wagner M, Busse O, Haberl RL, Diener HC.Deutsche Schlaganfall-Datenbank. Diagnosis related groups in stroke treatment. An analysis from the stroke data bank of the German Stroke Foundation. Dtsch Med Wochenschr. 2002; 127(31-32): 1627-32.
4. Abbott AL,Chambers BR, Stork JL, Levi CR, Bladin CF, Donnan GA. Embolic signals and prediction of ipsilateral stroke or transient ischemic attack in asymptomatic carotid stenosis: a multicenter prospective cohort study. Stroke.2005; 36(6): 1128-33.
5. King A, Markus HS. Doppler embolic signals in cerebrovascular disease and prediction of stroke risk: a systematic review and meta-analysis. Stroke. 2009; 40(12): 3711-7.
6. Markus HS, King A, Shipley M. Shipley M, Topakian R, Cullinane M, Reihill S, Bornstein NM, Schaafsma A. Asymptomatic embolisation for prediction of stroke in the Asymptomatic Carotid Emboli Study (ACES): a prospective observational study. The Lancet Neurology. 2010; 9(7): 663-71.
7. Markus HS, MacKinnon A. Asymptomatic embolization, detected by Doppler ultrasound, predicts stroke risk in symptomatic carotid artery stenosis. Stroke.2005; 36(5): 971-5.
8. Markus H, Thomson N, Brown M. Asymptomatic cerebral embolic signals, in symptomatic and asymptomatic carotid artery disease. Brain.1995; 118(4): 1005-11.
9. Molloy J, Markus HS. Asymptomatic embolization predicts stroke and TIA risk in patients with carotid artery stenosis.Stroke.1999; 30(7): 1440-3.
10. Consensus Committee of Ninth International Cerebral Hemodynamics Symposium. Basic identification criteria of Doppler microembolic signals. Stroke.1995; 26(6): 1123.
11. Georgiadis D, Lindner A, Manz Et, Sonntag M, Zunker P, Zerkowski HR, Borggrefe M. Intracranial microembolic signals in 500 patients with potential cardiac or carotid embolic source and in normal controls. Stroke. 1997;28(6): 1203-7.
12. Ritter MA, Dittrich R, Thoenissen N.Ringelstein EB, Nabavi DG. Prevalence and prognostic impact of microembolic signals in arterial sources of embolism: a systematic review of the literaturey. J Neurol. 2008;255(7): 953-61.
13. Shevchenko YL, Odinak MM, Kuznetsov AN, Erofeev AA. Cardiogenic and angiogenic cerebral embolic stroke. Moscow. Geotar-Media; 2006. Russian (Шевченко ЮЛ, Одинак ММ, Кузнецов АН, Ерофеев АА. Кардиогенный и ангиогенный церебральный эмболический инсульт. Москва. ГЭОТАР – Медиа; 2006: 272-274).
14. Dzhibladze DN, Krasnikov AV, Lagoda OV, Barcatov DYu. Asymptomatic stenosis of carotid arteries. Atmosphere nervous diseases. 2005; № 2: (26-31). Russian (Джибладзе ДН, Красников АВ, Лагода ОВ, Бархатов ДЮ. Асимптомные стенозы артерий каротидного бассейна. Атмосфера нервные болезни.2005; № 2: 26-31).
15. Asymptomatic Carotid Atherosclerosis Study Group Carotid endarterectomy for patients with asymptomatic internal carotid artery stenosis. JAMA; 273.1421–1428.
16. Mohammed N, Anand SS Prevention of disabling and fatal strokes by successful carotid endarterectomy in patients without recent neurological symptoms: randomized controlled trial. MRC asymptomatic carotid surgery trial (ACST) collaborative group. Lancet 2004; 363: 1491-502.
17. Brott TG, Halperin JL, Abbara S, Bacharach JM, Barr JD, Bush RL, Cates CU, Creager MA, Fowler SB, Friday G, Hertzberg VS, McIff EB, Moore WS, Panagos PD, Riles TS, Rosenwasser RH, Taylor AJ, Jacobs AK, Smith SC Jr, Anderson JL, Adams CD, Albert N, Buller CE, Creager MA, Ettinger SM, Guyton RA, Halperin JL, Hochman JS, Hunt SA, Krumholz HM, Kushner FG, Lytle BW, Nishimura RA, Ohman EM, Page RL, Riegel B, Stevenson WG, Tarkington LG, Yancy CW. 2011 ASA/ACCF/AHA/AANN/AANS/ACR/ASNR/CNS/SAIP/SCAI/SIR/SNIS/SVM/SVS guideline on the management of patients with extracranial carotid and vertebral artery disease. Catheter Cardiovasc Interv. 2013 Jan 1;81(1): E76-123.

КОНТАКТНАЯ ИНФОРМАЦИЯ

105203, г. Москва, ул. Нижняя Первомайская, 70
e-mail: nmhc@mail.ru

РАНЕНИЯ ГРУДИ ОГНЕСТРЕЛЬНЫМ ОРУЖИЕМ ОГРАНИЧЕННОГО ПОРАЖЕНИЯ

Самохвалов И.М., Тюрин М.В., Кучеренко А.Д., Кузнецов И.М., Гончаров А.В., Маркевич В.Ю.

Военно-медицинская академия им. С.М. Кирова, Санкт-Петербург

УДК: 617.541:616.001.45

Резюме

Представлены результаты обследования и лечения 36 пострадавших с ранениями груди огнестрельным оружием ограниченного поражения. Приведены результаты использованных методов диагностики и варианты лечебной тактики при различных ранениях этой области. Высокая эффективность, незначительное количество осложнений и отсутствие летальных исходов при дифференцированном выборе лечебной тактики позволяют рекомендовать использованные подходы для широкого применения в реальных условиях работы лечебных учреждений практического здравоохранения.

Ключевые слова: огнестрельное оружие ограниченного поражения, грудная клетка, ранения, диагностика, лечебная тактика.

INJURY CHEST OF RESTRICTED FIREARMS

Samohvalov I.M., Tyurin M.V., Kucherenko A.D., Kuznecov I.M., Goncharov A.V., Markevich V.Yu.

The results of the examination and treatment of 36 patients with chest injuries limited destruction of firearms. The results of the used methods of diagnosis and treatment policy options at various injuries this area. High efficiency, small amount of complications and no deaths at the differentiated choice of treatment strategy can be recommended approaches used for wide application in actual working conditions of medical practice of health care institutions.

Keywords: firearm limited lesions, thorax injuries, diagnostics, medical tactic.

Интенсивное развитие нашего общества и появление новых идей в обеспечении защиты и безопасности граждан привели к возникновению и развитию концепции использования огнестрельного оружия ограниченного поражения (нелетального кинетического оружия) не только сотрудниками силовых ведомств, но и гражданским населением в целях самообороны [2, 4]. В России разработан достаточно широкий спектр образцов такого оружия с различными поражающими травматическими элементами (ПТЭ) – резиновыми пулями, резиновой или пластиковой картечью и др. Однако анализ накопленных результатов показывает, что использование огнестрельного оружия ограниченного поражения не гарантирует нулевой вероятности летального исхода. Его применение лишь существенно уменьшает вероятность подобных случаев по сравнению с обычным оружием [2, 4].

Повседневная практика ведущих криминалистических, экспертных судебно-медицинских и лечебных учреждений свидетельствует о высокой опасности ряда образцов огнестрельного оружия ограниченного поражения и непрогнозируемости их воздействия на организм человека при различных обстоятельствах. Это связано не только с изменением механических свойств эластичных поражающих элементов в процессе хранения, но и с такими обстоятельствами, как близкая дистанция выстрела и разная чувствительность человеческого организма к воздействию поражающих элементов в конкретной ситуации (локализация поражения, функциональное состояние человека, летняя или зимняя одежда, и пр.) [2, 4]. При этом возможно причинение вреда здоровью различной степени тяжести – вплоть до огнестрельных переломов костей скелета, повреждений и ушибов внутренних органов, что свидетельствует о значительном повреждающем эффекте такого оружия [13, 17, 18, 20, 21].

Значительное количество раненых из огнестрельного оружия ограниченного поражения среди пациентов хирургических и травматологических стационаров вызвало необходимость исследования особенностей клиники, диагностики и лечения пострадавших с этой патологией. Оказалось, что прямые параллели с лечением раненых обычным огнестрельным оружием не всегда корректны, а пострадавшие от нелетального кинетического оружия не всегда нуждаются в ПХО ран. Использовать прямые рекомендации ВПХ при лечении раненых с огнестрельной травмой из оружия ограниченного поражения не всегда рационально. Не вдаваясь в баллистические, криминалистические и юридические тонкости, в своей работе мы уделили основное внимание некоторым особенностям оказания помощи пострадавшим с огнестрельной травмой груди и её органов от всё шире распространяющегося огнестрельного оружия ограниченного поражения.

Как и ранения груди из обычного огнестрельного оружия, ранения из нелетального оружия по характеру раневого канала могут быть слепыми, сквозными и касательными. По отношению к плевральной полости ранения могут быть непроникающими и проникающими (при повреждении париетального листка плевры). К сожалению, при определении проникающего характера ранений груди до настоящего времени учитывается только сохранность листков париетальной плевры и не учитывается состояние и повреждение средостения и его органов при внеплевральных ранениях, в частности, полости перикарда – ещё одной серозной полости грудной клетки. Возможно, это связано с относительной редкостью и практически абсолютно летальным характером таких ранений при использовании обычного огнестрельного оружия. Однако в повседневной практике такие ранения из огнестрельного оружия ограниченного поражения встречаются.

В зависимости от характера повреждений ранения груди могут сопровождаться разрушением только мягких тканей грудной стенки или повреждением костного каркаса (рёбер, лопаток, ключиц, грудины), кровеносных сосудов грудной стенки и средостения, ранениями и ушибами внутренних органов груди (лёгких и сердца). Нарушения структуры и функции органов груди в результате ранений из оружия ограниченного поражения могут приводить к развитию угрожающих жизни последствий (открытый и напряжённый пневмоторакс, продолжающееся внутриплевральное кровотечение, тампонада сердца, пневмомедиастинум).

Ранения груди могут быть изолированными (когда имеется только одно повреждение), множественными (при которых имеется несколько повреждений в пределах груди как анатомической области тела) и сочетанными (одновременное ранение груди и других анатомических областей тела – головы, шеи, позвоночника, живота, таза, конечностей). Все выявленные в результате обследования раненого повреждения обязательно должны быть указаны в развёрнутом диагнозе.

С учётом характера регистрируемых повреждений представляется целесообразной следующая классификация ранений груди из огнестрельного оружия ограниченного поражения (табл. 1).

За период 2004–2015 гг. из находившихся на обследовании и лечении под нашим наблюдением раненых таким оружием было 35 пострадавших с различными повреждениями груди. Следует отметить, что в массив не были включены раненые, у которых имелись сочетанные повреждения головы. Они составили отдельную группу нейрохирургического профиля, включившую более 50% пострадавших.

По данным различных авторов в общей структуре ранений огнестрельным оружием ограниченного поражения повреждения груди составляют 15,1–29,8%, что значительно выше, чем при ранениях обычным огнестрельным оружием (7–12%). По нашим данным, проникающие ранения груди при использовании такого оружия составили 25,7%. При этом большинство наших пострадавших (25) получили ранения из пистолета «Оса» (ПБ-4-1М) с патроном 18х45 ТТ. Проникающий характер ранений выявлен у 7 из них. У 10 пострадавших диагностированы ранения из пистолета «Макарыч» (ИЖ-79-9Т) с патроном 9 мм Р.А., у 2 из них ранения были проникающими (табл. 2).

Входные раневые отверстия в 80% располагались на передней поверхности грудной клетки. В 85,71% всех случаев ранений дистанция выстрела составила 1,0–1,5 м.

Клинические проявления ранений груди зависят от характера и масштаба повреждений, что, в свою очередь, определяется видом оружия и расстоянием, с которого производился выстрел. Большое значение имеют также и особенности внешней баллистики эластичных поражающих элементов. Так, при подходе пули по нормали наблюдается глубокий раневой канал с довольно выраженными повреждениями глубоко лежащих тканей, а при попадании пули боковой поверхностью повреждения носят, как правило, поверхностный характер.

При непроникающих ранениях в большинстве случаев отмечались повреждения кожи в виде ссадин неправильной овальной формы или дефектов кожи с выраженными кровоизлияниями по окружности. В некоторых случаях возможно повреждение костного каркаса грудной стенки. Общее состояние обычно страдает мало, дыхательные и сердечно-сосудистые расстройства выражены незначительно.

Проникающие ранения груди относятся к тяжёлой травме. Такие ранения обычно сопровождаются повреждением костей скелета и сосудов грудной стенки, а также внутренних органов, прежде всего легких и сердца, что приводит к развитию пневмо-, гемо- или пневмогемоторакса с характерными для этих состояний клиническими проявлениями. В связи с этим проникающий характер ранения подтверждается выявлением хотя бы одного из этих последствий повреждения груди.

Довольно часто встречаются и сочетанные ранения, когда одновременно повреждаются и другие области тела. Клинические проявления определяются характером ведущего повреждения и складываются из признаков наружного или внутреннего кровотечения и кровопотери, симптомов повреждения грудной стенки и внутренних

Табл. 1. Классификация ранений груди огнестрельным оружием ограниченного поражения (по характеру повреждений)

По характеру раневого канала	По отношению к плевральным полостям	По состоянию костного каркаса	По состоянию внутренних органов	Угрожающие жизни последствия
– слепое, – сквозное, – касательное	– непроникающее, – проникающее	– без переломов костей, – с переломами: а) рёбер, б) грудины, в) лопаток, г) ключиц, д) позвонков	– без повреждения, – с повреждениями: а) лёгкого, б) трахеи, в) бронхов, г) сердца и перикарда, д) кровеносных сосудов, е) пищевода; а также с ушибами: – лёгкого, – сердца	– тампонада сердца, – продолжающееся внутриплевральное кровотечение, – пневмоторакс: а) открытый, б) закрытый, в)напряженный (клапанный); – пневмомедиастинум

Табл. 2. Характер и частота ранений груди в зависимости от образца травматического оружия

Образец оружия	Характер ранений				Всего:	
	Проникающие		Непроникающие			
	Абс.	%%	Абс.	%%	Абс.	%%
«Оса»	7	20,0	18	51,43	25	71,43
«Макарыч»	2	5,71	8	22,86	10	28,57
Всего:	9	25,71	26	74,29	35	100,0

органов, признаков дыхательной и/или сердечно-сосудистой недостаточности.

Диагностика ранений, нанесенных оружием ограниченного поражения, обычно затруднений не вызывает. Диагноз основывается прежде всего на клинико-анамнестических данных, результатах физикального обследования и данных лабораторных и инструментальных методов исследования, из которых наиболее информативными являются методы лучевой диагностики.

Большое значение в установлении диагноза имеет осмотр раненого, в ходе которого определяется вид раны, её локализация, размеры, глубина, наличие и характер инородных тел. Морфологическим субстратом ранений являются поверхностные ссадины на коже грудной стенки, ушибы, внутрикожные или подкожные кровоизлияния. Сокращение дистанции выстрела приводит к более выраженным повреждениям мягких тканей в виде ран кожи, подкожной клетчатки и мышц, иногда с возникновением раневого дефекта (рис. 1).

Дополнительную информацию для диагноза даёт физикальное обследование. При пальпации области ранения определяется локальная болезненность, при огнестрельных переломах костей (рёбер, ключицы) может отмечаться патологическая подвижность их отломков. При выстреле из огнестрельного оружия ограниченного поражения в незащищённую грудную клетку с близкого расстояния непроникающие ранения могут сопровождаться не только переломами костей скелета (рёбра, грудина, лопатки), но и повреждениями внутренних органов в виде сотрясений, ушибов и даже разрывов тканей.

Клиническая картина ушибов лёгких зависит, главным образом, от объёма повреждения лёгочной ткани и может сопровождаться выраженными расстройствами дыхания и кровообращения. Такие раненые часто отмечают сильную, порой мучительную боль в груди. Характерным признаком ушиба лёгкого является кровохаркание. При осмотре таких раненых обращает на себя внимание одышка, тахипноэ. При аускультации может отмечаться ослабление лёгочного дыхания, выслушиваются множественные разнокалиберные хрипы в лёгком на стороне ранения.

Клинические проявления ушибов сердца обусловлены развивающимся в результате непосредственной травмы миокарда «синдромом малого выброса». Пострадавшие предъявляют жалобы на общую слабость,

Рис. 1. Вид раны

головокружение, чувство страха, нехватки воздуха и ноющую боль в области сердца. При осмотре кожный покров бледный или цианотичный, влажный. Отмечается одышка с частотой дыхательных движений 28–32 в мин. Пульс частый, малый, возможны разнообразные нарушения ритма. При аускультации у большинства пострадавших отмечается глухость сердечных тонов, нередко – систолический шум на верхушке. Обязательным методом исследования у таких раненых является ЭКГ.

Основная роль в уточнении характера ранения принадлежит лучевым методам исследования – рентгенографии, КТ, УЗИ. Объём и очерёдность исследований определяется возможностями и оснащением лечебного учреждения и общим состоянием пострадавшего.

Рентгенологическое исследование проводили всем раненым в грудь: выполняли обзорную рентгенограмму груди в прямой и боковой проекции. Определение локализации ранящего снаряда (поражающего травматического элемента) позволяет чётко сформулировать диагноз, а, следовательно, избрать оптимальную лечебную тактику в каждом конкретном случае. Выявление ранящих снарядов, изготовленных из рентгенконтрастных материалов или содержащих металлические сердечники, обычно не представляет особой сложности. Однако при ранениях нерентгенконтрастными повреждающими элементами их обнаружение может быть крайне затруднено (возможны ситуации, при которых ранящий снаряд отсутствует в ране даже при слепом характере раневого канала – упругий шарик при ранении выбрасывается во внешнюю среду).

Наиболее точную информацию о характере ранения, виде и локализации поражающего элемента и его взаимоотношении с окружающими анатомическими структурами обеспечивает КТ. Использование этого высокоинформативного метода исследования за короткий промежуток времени позволяет выявить повреждения костного каркаса груди, скопления свободного воздуха и

жидкости в плевральных полостях и в полости перикарда, зоны ушиба лёгких, кровоизлияния в паренхиму лёгкого и в средостение. Ранящие снаряды в лёгком и в плевральной полости выявлены у 5 пострадавших, в 4 наблюдениях зафиксированы кровоизлияния в ткань легкого. В 2 наблюдениях диагностирован ушиб сердца. Результаты лучевых методов исследования позволили точно определить вид и локализацию поражающего элемента, его отношения с окружающими анатомическими структурами. Полученные данные в свою очередь обеспечили возможность выбора оптимальной лечебной тактики, и прежде всего – выбор вида оперативного вмешательства.

УЗИ грудной клетки позволяет выявить даже небольшой по объёму гемоторакс и гемоперикард. УЗИ применяется и для выбора оптимальной точки проведения пункции плевральной полости.

По показаниям проводили эндоскопические исследования (фибробронхоскопию или фиброэзофагогастроскопию) для подтверждения или исключения повреждений соответствующих органов, а также для санации ТБД (при необходимости).

Ранения таким оружием по праву относятся к огнестрельной травме. Однако накопленный к настоящему времени опыт лечения таких раненых показывает, что прямые параллели с лечением раненых обычным огнестрельным оружием не всегда корректны, а пострадавшие от оружия ограниченного поражения не всегда нуждаются в ПХО ран. Использовать прямые рекомендации ВПХ при лечении раненых с огнестрельной травмой из такого оружия не всегда рационально.

Хирургическая помощь при непроникающих ранениях груди без повреждения внутренних органов у 16 раненых заключалась в туалете ран и у 10 – в ПХО ран мягких тканей грудной стенки.

Пострадавший Х., 47 лет, доставлен 04.04.2009 г. с жалобами на боли в правой половине груди, левой половине живота и в левой нижней конечности. Со слов пострадавшего в результате ссоры был обстрелян неизвестным из НКО. При поступлении состояние удовлетворительное, сознание ясное. Показатели гемодинамики, дыхания – устойчивые.

При осмотре – в III-м межреберье справа по срединно-ключичной линии определялась рвано-ушибленная рана размерами 1,5 × 1,5 × 1,0 см, с пояском осаднения, непроникающая в плевральную полость, без признаков кровотечения (рис. 1). В левом подреберье на передней брюшной стенке определялась ссадина округлой формы размерами 1,5 × 2,0 см; определялась также ссадина на передней поверхности нижней трети левой голени до 1,5 см в диаметре. При комплексном лабораторном и инструментальном исследовании данных за проникающий характер ранения груди, признаков повреждений внутренних органов груди и живота и костей конечности не получено.

Диагноз: множественное (3) сочетанное ранение груди, живота, конечностей из НКО. Слепое непроникающее ранение мягких тканей груди справа. Ссадины мягких тканей передней брюшной стенки и левой голени.

Произведен туалет раны, ссадин и окружающей кожи. От дальнейшего лечения в стационаре отказался, 05.04.2009 г. самостоятельно покинул клинику.

Показаниями к проведению ПХО ран служили обширное повреждение мягких тканей, подозрение на проникающий характер ранения или кровотечение из раны. ПХО ран, нанесенных огнестрельным оружием ограниченного поражения, проводилась по общим правилам.

Пациент А.,50 лет, доставлен 04.03.2010 г. машиной «скорой помощи» с места происшествия. При поступлении предъявлял жалобы на боли в области ран, в шее, затруднённое глотание. Со слов пациента, за 30 минут до поступления в стационар в конфликтной ситуации получил три ранения в грудь от неизвестного из НКО с близкого расстояния.

При поступлении состояние пациента тяжёлое. Сознание ясное. Отмечалась бледность кожного покрова. Показатели дыхания, гемодинамики устойчивые. При осмотре на передней поверхности шеи на 2 см выше левого грудино-ключичного сочленения определялся дефект кожи и подлежащих фасций (входное отверстие) округлой формы диаметром до 2 см, с пояском осаднения шириной 0,3 см, дном раны является подкожная мышца шеи. Аналогичные дефекты кожи определялись также на передней поверхности левой половины грудной клетки в проекции VI-го межреберья по левой срединно-ключичной линии диаметром 1,5 см и на боковой поверхности правой половины грудной клетки в X-ом межреберье по среднеподмышечной линии. 05.03.2010 г. произведена КТ грудной клетки. По результатам исследования: костно-деструктивных изменений не выявлено; лёгкие расправлены, свободных воздуха и жидкости в плевральных полостях не определялось. В проекции язычковых сегментов отмечалась инфильтрация лёгочной ткани, остальные отделы лёгких – без свежих инфильтративных и очаговых изменений. Определялись дефекты мягких тканей передней поверхности шеи и грудной стенки слева (входные отверстия ранений), также отмечалась эмфизема мягких тканей грудной стенки, шеи и средостения (рис. 2 а–г). При проведении фибробронхоскопии в просвете ТБД слева – умеренное количество слизистой мокроты с прожилками крови. При фиброэзофагогастроскопии повреждений не выявлено.

Диагноз: множественное (3) сочетанное ранение шеи и груди из НКО. Слепое поверхностное ранение мягких тканей I зоны шеи слева. Проникающее ранение левой половины груди. Подкожная эмфизема мягких тканей грудной стенки, шеи и средостения. Ушиб левого лёгкого. Слепое непроникающие ранения мягких тканей груди справа.

Произведена ПХО ран мягких тканей. Дальнейшее клиническое течение благоприятное. Эмфизема мягких тканей грудной стенки и средостения постепенно регрес-

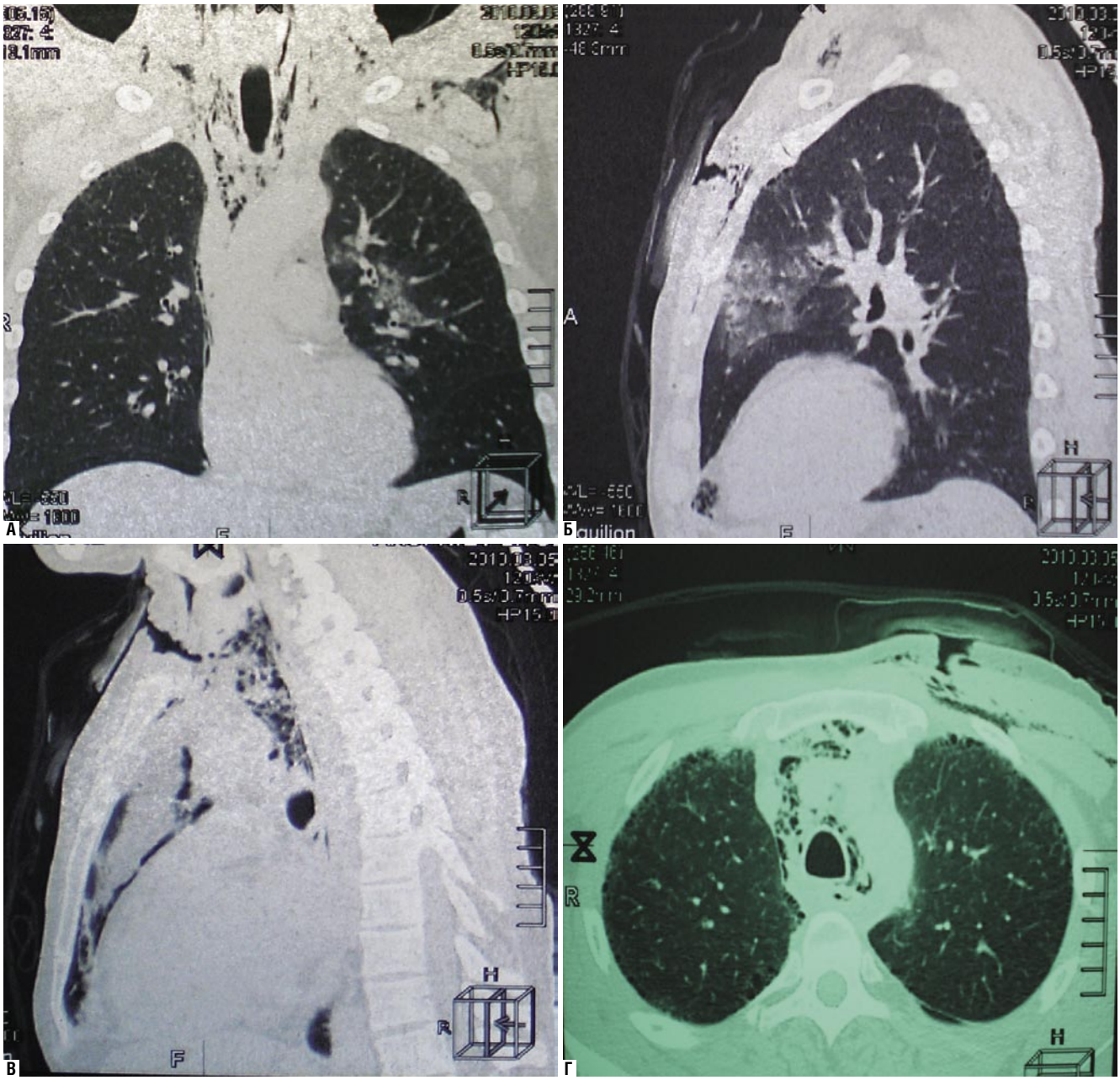

Рис. 2. КТ пациента А.

сировала. 15.03.2010 г. в удовлетворительном состоянии выписан на амбулаторное лечение под наблюдение хирурга поликлиники по месту жительства.

У 9 пострадавших с проникающими ранениями груди потребовалось проведение оперативного вмешательства, причём у 2 из них повреждающие травматические элементы были удалены во время видеоторакоскопии.

Пострадавший К., 34 года, поступил в плановом порядке на договорной основе 26.02.2007 г. с диагнозом: инородное тело (пуля) правого лёгкого.

Из анамнеза известно, что 03.02.2007 г. в конфликтной ситуации получил ранение правой половины груди из НКО с расстояния около 1,5 м. После ранения обратился за помощью в один из многопрофильных стационаров города, где была произведена ПХО раны груди; инородное тело не удалялось. Документов, содержащих информацию об обстоятельствах получения ранения, характере и объёме оказанной помощи в упомянутом стационаре при поступлении в клинику пациент не предоставил. Поступил для удаления инородного тела.

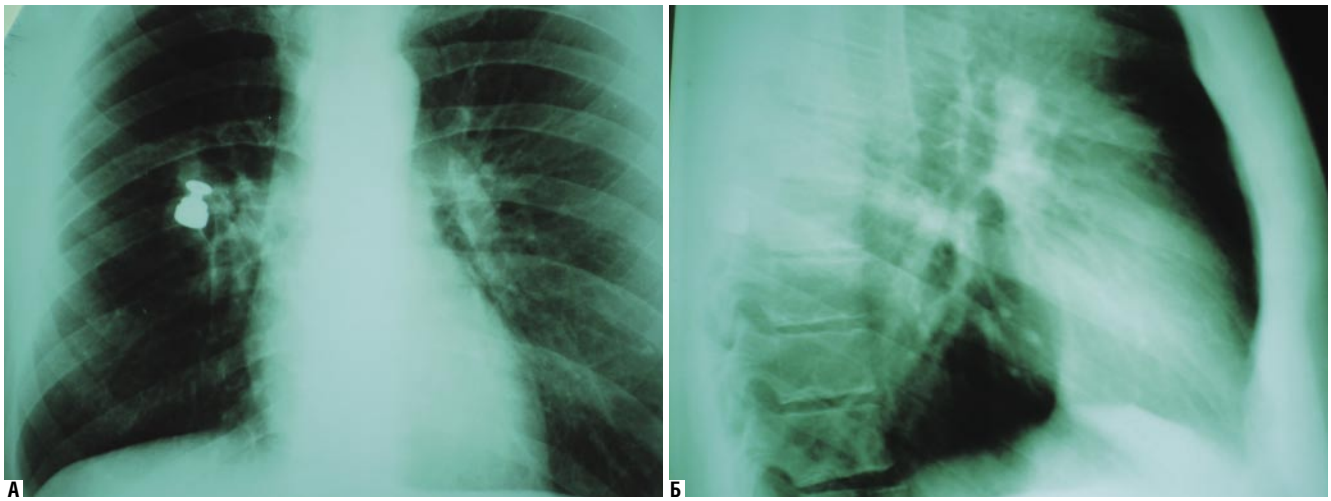

Рис. 3. Обзорная рентгенограмма грудной клетки пациента К.

При поступлении в клинику жалоб не предъявлял. Повод для госпитализации – наличие инородного тела в правой половине грудной клетки и желание от него избавиться. Общее состояние – удовлетворительное. Результаты общеклинического обследования, показатели дыхания, гемодинамики – в норме. При осмотре: на передней поверхности грудной клетки справа в V-ом межреберье по срединно-ключичной линии определялся рубец после проведенной ПХО входного отверстия, размерами 5,0 × 0,8 см.

По результатам обзорной рентгенографии органов грудной клетки в двух проекциях в клинике от 27.02.2007 г.: лёгкие расправлены, без инфильтративных изменений, синусы свободны; справа на уровне заднего отрезка VIII-го ребра по лопаточной линии определялось инородное тело неправильной формы металлической плотности (рис. 3 а, б). КТ грудной клетки 17.02.2007 г.: справа на уровне VIII-го ребра по лопаточной линии определялось инородное тело неправильной формы металлической плотности с уплотнением окружающих тканей в проекции S7, определялись также посттравматические дефекты VII-го и VIII-го рёбер по лопаточной линии (рис. 4 а–г). Остальные данные – без особенностей. Заключение: инородное тело (пуля) правого гемиторакса, огнестрельные переломы VII-го и VIII-го рёбер справа по лопаточной линии, ограниченный пневмофиброз S7 справа.

На основании жалоб, анамнеза, результатов комплексного обследования пациента сформулирован диагноз: Слепое огнестрельное из оружия ограниченного поражения (типа «Оса») проникающее ранение правой половины груди (от 3.02.2007 г.) с повреждением и ушибом лёгкого и огнестрельными переломами VII-го и VIII-го рёбер, ограниченный пневмофиброз S7 справа. Инородное тело (пуля) правого гемиторакса.

Определены показания к оперативному вмешательству – удалению инородного тела из правого гемиторакса. Противопоказаний к вмешательству не выявлено.

01.03.2007 г. – операция: видеоторакоскопия, удаление инородного тела правой плевральной полости. На операции: под местным обезболиванием в сочетании с общей анестезией и ИВЛ с раздельной интубацией бронхов в плевральную полость ведены троакары. В проекции S7 определялись плотные сращении лёгкого с грудной стенкой. После разделения сращений с помощью электрохирургического крючка в рубцовых тканях обнаружено инородное тело (пуля), которое удалено через отдельный разрез в VI -ом межреберье.

Препарат: инородное тело (пуля) размерами 2,5 × 1,0 см (рис. 5).

Послеоперационное течение благоприятное. В удовлетворительном состоянии 07.03.2007 г. выписан на амбулаторное лечение по месту жительства.

Отдалённые результаты лечения раненых из огнестрельного оружия ограниченного поражения оценить в ряде случаев сложно. Причин такого положения вещей несколько. Прежде всего, такие ранения, как правило, наносятся в конфликтных ситуациях. Такие события должны становиться предметом рассмотрения соответствующих организаций и учреждений с последующей реализацией в определённые административно-правовые решения. Вследствие этого после получения необходимой экстренной медицинской помощи пострадавшие (жертвы или зачинщики) не желают не только обследоваться, но порой даже и вспоминать о таких эпизодах в их биографии. Поэтому появление их в медицинских учреждениях для планового медицинского обследования в отдалённые сроки после ранения является скорее исключением, чем правилом. Тем более, что плановое медицинское обследование в сложившейся системе оказания медицинской помощи является в подавляющем большинстве случаев платным, а дополнительные средства в бюджете фигурантов с соответствующим анамнезом обычно не предусмотрены. Проводить же обследование пострадавших за счёт средств лечебных учреждений, участвовавших

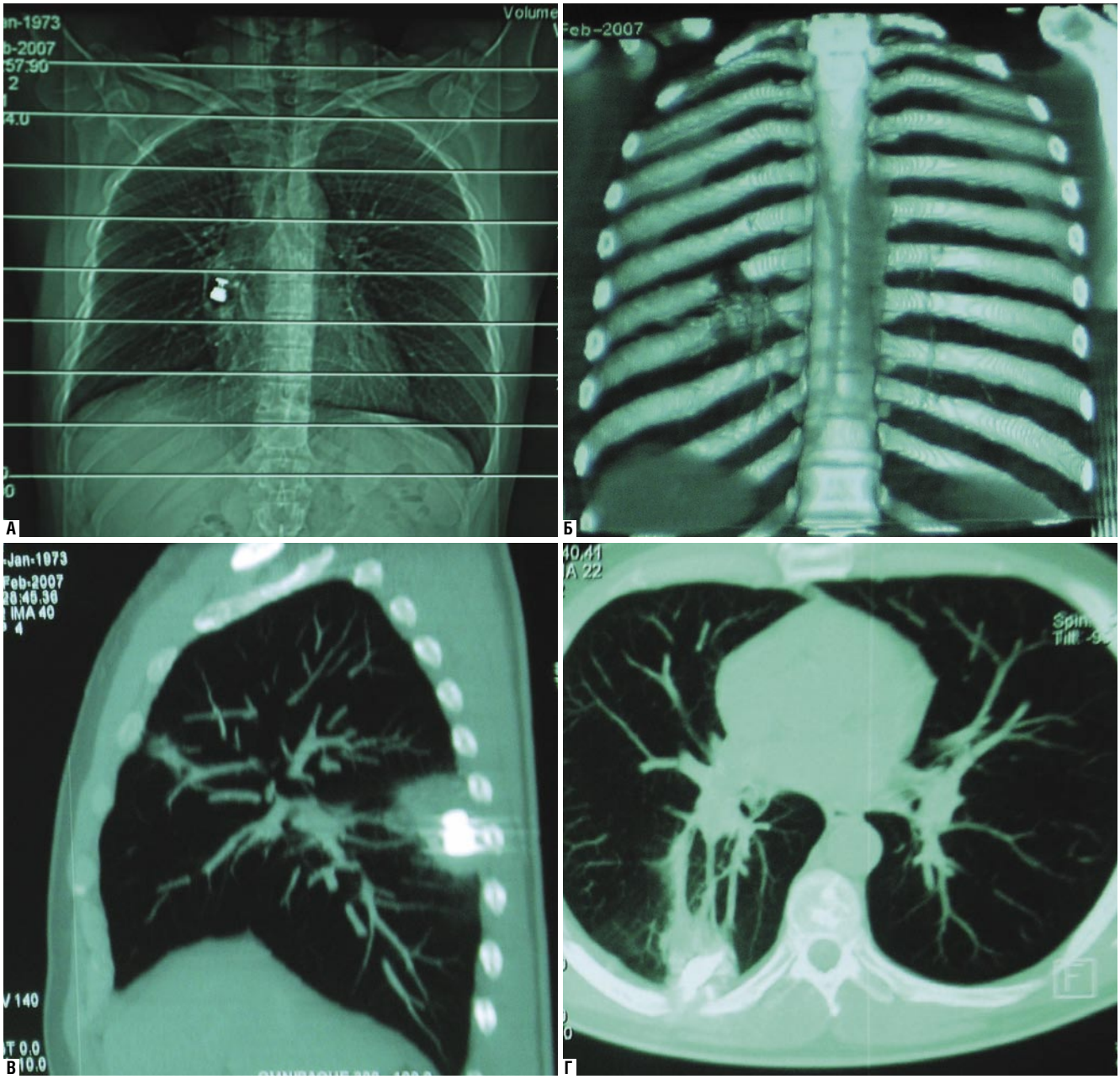

Рис. 4. КТ грудной клетки пациента К.

в оказании помощи таким раненым, в условиях современной реальности также удаётся не во всех случаях. Поводом для повторного обращения за медицинской помощью чаще всего являются последствия или развивающиеся осложнения полученных в прошлом ранений. У одного из пострадавших оперативное вмешательство было проведено в отдалённые сроки после ранения (через 20,5 мес.).

Пациент С., 31год, поступил 13.04.2013 г. с жалобами на одышку, боль в груди слева, кровохаркание. Со слов пациента, 30.07. 2011 г. (за 20,5 мес. до поступления в клинику) в конфликтной ситуации получил огнестрельные



Рис. 5. Инородное тело (пуля)

ранения головы, шеи и груди слева из НКО, по поводу чего был госпитализирован в один из многопрофильных стационаров города, где 30.07.2011 г. выполнено оперативное вмешательство – диагностическая торакоскопия, ПХО раны шеи. В послеоперационном периоде получал комплексную терапию – антибактериальную, инфузионную, бронхолитическую, симптоматическую. По данным рентгенологического исследования от 05.08.2011 г. (рис. 6 а, б) и КТ органов грудной полости от 06.08.2011 г. (рис. 7 а, б) выявлена массивная пневмоническая инфильтрация нижней доли левого лёгкого, инородное тело корня левого лёгкого. В связи с развитием посттравматической нижнедолевой пневмонии слева (ушиб лёгкого?) и невозможностью исключения её деструктивного характера, а также наличием сопутствующего хронического токсического гепатита, хронической анемии лёгкой степени смешанного генеза 08.08.2011 г. был переведен в один из торакальных хирургических стационаров. При поступлении состояние средней степени тяжести, обусловлено явлениями интоксикации, дыхательной недостаточности. На рентгенограмме лёгких в двух проекциях от 09.08.2011 г. слева у нижнего полюса корня выявлено округлое образование металлической плотности, диаметром до 14 мм, имелась неравномерная пневмоническая инфильтрация задне-базальных сегментов нижней доли, умеренная инфильтрация язычковых сегментов. Свободной жидкости в плевральной полости не определялось (рис. 8 а, б). На фоне проводившейся антибактериальной,

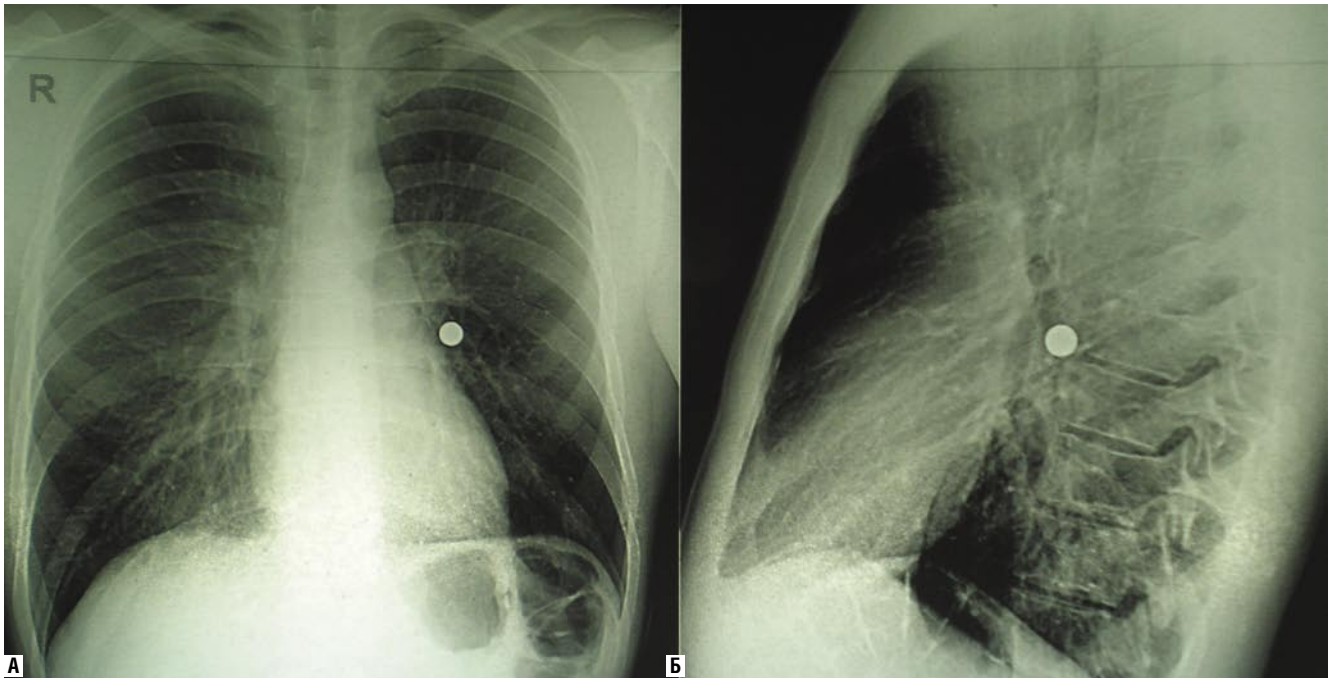

Рис. 6. Обзорная рентгенограмма пациента С.

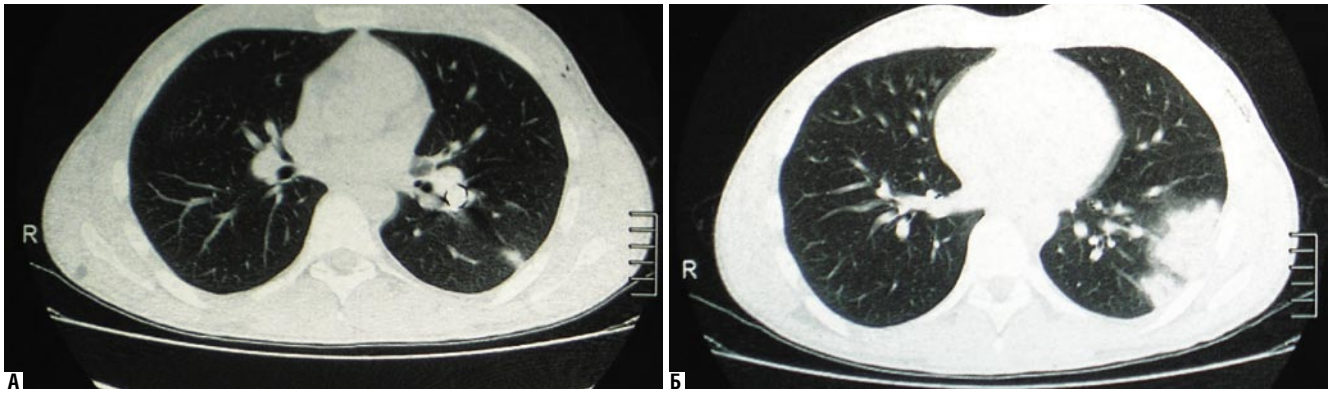

Рис. 7. КТ грудной клетки пациента С.

симптоматической и витаминотерапии отмечена положительная динамика в виде улучшения самочувствия, нормализации температуры тела, регрессии дыхательной недостаточности. 16.08.2011 г. выписан на амбулаторное лечение по месту жительства, рекомендовано наблюдение пульмонолога, хирургическое лечение (удаление инородного тела) в плановом порядке. Однако в последующем за медицинской помощью не обращался.

13.04.2013 г. в связи с появившимся кровохарканием госпитализирован в клинику для дообследования и дальнейшего лечения. При поступлении общее состояние пациента удовлетворительное. При осмотре: на передней поверхности шеи по внутреннему краю левой кивательной мышцы определялся Z-образный послеоперационный рубец 10 × 0,8 см. Имелись также рубцы неправильной формы до 1 см в диаметре в затылочной области и в IV-ом межреберье справа по парастернальной линии. Патологических изменений внутренних органов при физикальном обследовании не выявлено.

На обзорной рентгенограмме органов грудной полости в прямой проекции от 13.04.2013 г.: лёгкие расправлены, очагов инфильтрации не определялось, лёгочный рисунок не изменён, корни лёгких структурные. Слева в области корня лёгкого определялось округлое инородное тело, в диаметре около 13 мм, интимно прилежавшее к сосудам. Синусы свободны. По данным КТ грудной клетки от 15.04 2013 г. в области разделения нижнедолевого бронха на В8 и В9 определялось инородное тело металлической плотности (до 1500 HU), округлой формы, размерами 16,3 × 15,6 мм. Просвет нижнедолевого бронха не деформирован. На границе S8 и S9 левого лёгкого субплеврально определялся участок уплотнённой лёгочной ткани, с втяжением висцеральной плевры (пневмофиброз в области раневого канала?) (рис. 9 а–в).

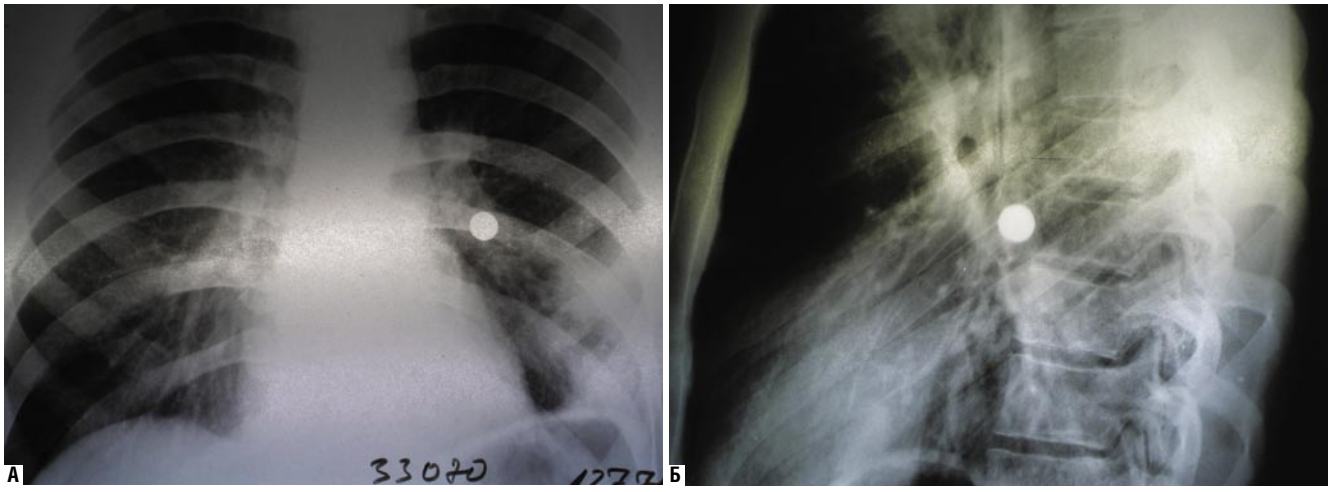

Рис. 8. Рентгенограмма легких в двух проекциях пациента С.

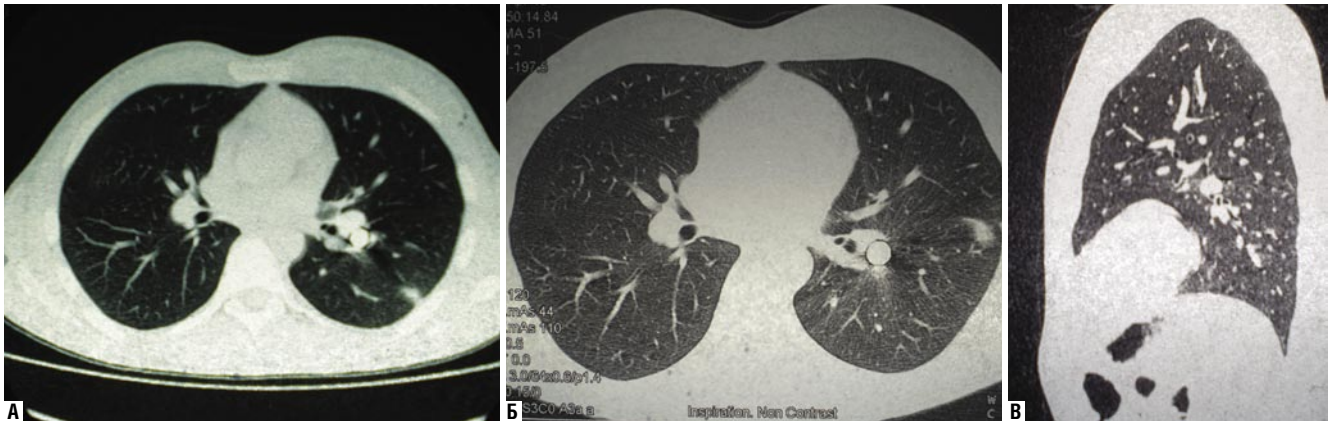

Рис. 9. КТ легких пациента С. через два года

По данным фибробронхоскопии от 15.04.2013 г. ход и проходимость главных, долевых и сегментарных бронхов не нарушена. Слизистая бледно-розовая, гладкая, блестящая. В просвете ТБД умеренное количество слизистой мокроты, в левом главном бронхе – с прожилками крови.

С учётом появившихся эпизодов кровохаркания, риском развития профузного лёгочного кровотечения и других осложнений (абсцесс лёгкого, эмпиема плевры) решено выполнить оперативное вмешательство – левостороннюю торакотомию, удаление инородного тела левого лёгкого.

16.04.2013 г. произведено оперативное вмешательство – левостороняя боковая торакотомия, удаление инородного тела. Во время вмешательства выявлены массивные сращения по костальной, диафрагмальной и медиастинальной поверхности нижней доли; последние разделены, лёгкое мобилизовано. При дальнейшей ревизии в корне нижней доли обнаружено инородное тело (пластиковая пуля), интимно прилежавшее к артерии базальной пирамиды и шестому сегментарному бронху. После рассечения висцеральной плевры в междолевой щели и рубцовых тканей в проекции инородного тела последнее вылущено из капсулы, на дне которой определялась стенка шестого сегментарного бронха с дефектом до 1 мм в диаметре (рис. 10). Инородное тело удалено (рис. 11). Дефект бронха ушит узловым швом. После контроля гемостаза, аэростаза, отсутствия инородных тел и дренирования плевральной полости двумя дренажами типично операционная рана послойно ушита.

Послеоперационное течение благоприятное. Лёгкое на стороне вмешательства расправлено, дренажи из плевральной полости удалены. Швы сняты, рана зажила первичным натяжением. В удовлетворительном состоянии 26.04.2013 г. пациент выписан из клиники на амбулаторное лечение под наблюдение хирурга по месту жительства.

Широкое распространение и высокая частота применения НКО побуждают к более детальному изучению вопросов диагностики таких ранений и лечения пострадавших с этой патологией. Полученные данные свидетельствуют о значительном повреждающем действии такого оружия. Ранениям присущи все характерные признаки огнестрельного ранения, нанесенного низкоскоростным оружием или высокоскоростным оружием «на излёте пули».

Общими диагностическими признаками обсуждаемых ранений груди, как и других ранений, являются, прежде всего, наличие ран этой области с соответствующими клиническими проявлениями. К ним относятся боль различной интенсивности на стороне повреждения, одышка и затруднённое дыхание, различные по тяжести изменения гемодинамики, кровохаркание различной интенсивности и продолжительности, эмфизема тканей грудной стенки, средостения или смежных областей, смещение средостения в сторону, противоположную

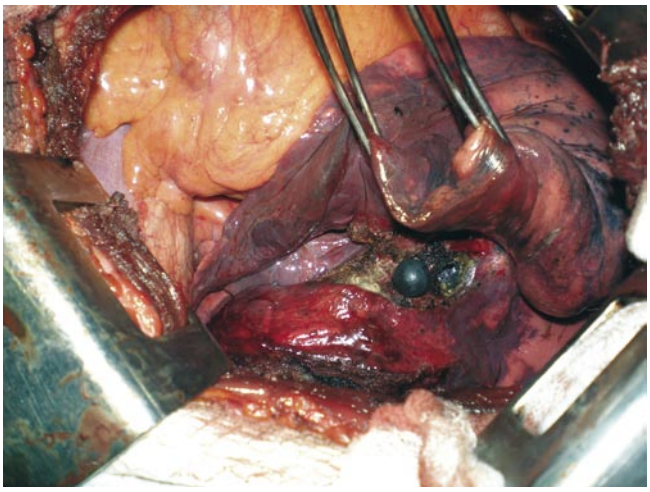

Рис. 10. Дефект сегментарного бронха

Рис. 11. Инородное тело (пластиковая пуля)

месту ранения. Возможны также другие изменения, обусловленные локализацией ранения и характером повреждений. Однако ведущее место в уточнении характера повреждений принадлежит лучевым методам исследования, и прежде всего – рентгенографии. Наиболее полная информация о характере ранения в таких случаях может быть получена при спиральной КТ. В ряде случаев необходимо проведение УЗИ, а также эндоскопических исследований.

Лечебная тактика определяется характером выявленных повреждений, наличием угрожающих жизни последствий и тяжестью состояния раненого. При поверхностных непроникающих ранениях груди из огнестрельного оружия ограниченного поражения помощь заключается в проведении туалета или ПХО раны мягких тканей и системной терапии возможных ушибов лёгкого или сердца.

Хирургическая помощь при проникающих ранениях груди включает устранение их последствий (пневмо- или гемоторакса, тампонады сердца), при необходимости – обработку раны грудной стенки и удаление ранящего

снаряда. В случаях проникающего ранения с наличием инородного тела в плевральной полости или в лёгком при отсутствии или после устранения жизнеугрожающих последствий ранения в отсроченном порядке показано выполнение торакоскопии или торакотомии. Инородные тела (пули, повреждающие элементы) необходимо удалять своевременно, не дожидаясь развития угрожающих жизни поздних осложнений.

Выводы

1. НКО обладает значительным повреждающим действием; при его применении возможно причинение вреда здоровью различной степени тяжести – вплоть до нанесения угрожающих жизни пострадавшего повреждений.
2. Ведущее место в уточнении характера повреждений наряду с соответствующими клиническими проявлениями принадлежит лучевым методам исследования, наиболее информативным из которых является спиральная КТ.
3. Лечебная тактика при ранениях огнестрельным оружием ограниченного поражения определяется характером выявленных повреждений, наличием или отсутствием угрожающих жизни последствий и тяжестью состояния раненого.
4. Хирургическое вмешательство (торакоскопия или торакотомия) с целью удаления повреждающего травматического элемента из лёгкого, средостения или плевральной полости показано при отсутствии угрожающих жизни пострадавшего последствий ранения или после их устранения, в отсроченном порядке.
5. Инородные тела (пули, повреждающие элементы НКО) из лёгкого или плевральной полости необходимо удалять своевременно, до развития необратимых изменений или угрожающих жизни пострадавшего поздних осложнений.

Литература

1. Абакумов М.М. Ранения шеи, груди и живота огнестрельным травматическим оружием/ Абакумов М.М., Цамалаидзе Л.Н., Воскресенский О.В., Джаграев К.Р. //Хирургия. – 2010. – №11. – С. 16–22.
2. Исаков В.Д. Ранение из огнестрельного травматического комплекса ПБ 4-2 «Оса»/ Исаков В.Д., Назаров В.Ю., Караваев В.М., Богданова Л.Е., Лебедева Т.В.//Судебно-медицинская экспертиза. – 2012. – Т.55, №6. – С. 54–56.
3. Колкутин В.В. О механизме и морфологических особенностях повреждений эластическими снарядами патронов травматического действия/ Колкутин В.В., Мусин Э.Х. // Судебно-медицинская экспертиза. – 2007. – Т.50, №3. – С. 12–15.
4. Леонов С.В. Специфика механизма формирования кровоподтёков при травме эластическими снарядами патронов травматического оружия /Леонов С.В., Михайленко А.В., Слаутинская А.В. // Судебно-медицинская экспертиза. – 2014. – Т.57, №1. – С. 16–17.
5. Мусин Э.Х. Судебно-медицинская оценка механизма образования огнестрельных повреждений, причинённых эластическими поражающими элементами/ Мусин Э.Х., Романько Н.А., Макаров И.Ю., Куценко К.И. // Судебно-медицинская экспертиза. – 2012. – Т.55, №3. – С. 19–22.
6. Парфёнов В.Е. Лечение огнестрельных ранений внечерепной локализации, нанесенных нелетальным кинетическим оружием / Парфёнов В.Е., Самохвалов И.М.//Воен.-мед.журн., 2011. – Т.332, №9. – С. 36–41.
7. Попов В.Л. Нелетальное оружие (медико-биологические и судебно-медицинские аспекты)/Попов В.Л., Тюрин М.Л., Бабаханян Р.В., Бояринцев В.В., Бабаханян А.Р..- СПб.: Изд-во НИИХ СПбГУ, 2006. – 124 с.
8. Ранения нелетальным кинетическим оружием: Руководство для врачей/ Под ред. проф. Парфёнова В.Е. и проф. Самохвалова И.М. – СПб.: ЭЛБИ-СПб, 2013. – 224 с.
9. Самохвалов И.М. Особенности раневой баллистики при повреждениях из нелетального кинетического оружия/ Самохвалов И.М., Озерцковский Л.Б., Головко К.П., Гребнев Д.Г. // Амбулаторная хирургия. Стационарозамещающие технологии. – 2009. – №3–4(35–36). – С. 164–165.
10. Самохвалов И.М. Структура ранений из травматического оружия самообороны/ Самохвалов И.М., Озерцковский Л.Б., Головко К.П., Гребнев Д.Г. // Амбулаторная хирургия. Стационарозамещающие технологии. – 2009. – №3–4(35–36). – 165 с.
11. Mahajna A. Blant and penetrating injuries caused by rubber bullets during the Israeli-Arab conflict. – The Lancet. – 2002. – Vol. 359, № 9320.
12. Yellin A. Penetrating thoracic wounds caused by plastic bullets /Yellin A., Golan M., Klein E. et al. //J. Thorac. Cardiovasc. Surg. – 1992. – Vol. 103, № 2. – P. 381–385.

КОНТАКТНАЯ ИНФОРМАЦИЯ

194044, Санкт-Петербург, ул. Академика Лебедева, 6
e-mail: nmhc@mail.ru

ВРОЖДЕННЫЕ КИСТЫ ЛЕГКОГО: ЛЕЧЕБНАЯ ТАКТИКА НА ОСНОВЕ ПЕРИНАТАЛЬНОГО УЛЬТРАЗВУКОВОГО МОНИТОРИНГА

Кохно Н.И.
Национальный медико-хирургический Центр им. Н.И. Пирогова, Москва

УДК: 616.24-003.43-073.43

Резюме

Статистический анализ показал, что отказ от специфического лечения при обнаружении у плода в первой половине беременности признаков внутриутробного инфицирования, и в т.ч. внутриутробной пневмонии, повышает риск кистозных пороков легких до 84%. В то же время отсутствие признаков внутриутробного инфицирования плода гарантирует отсутствие кистозной патологии легких плода на 99%. Проспективное исследование показало эффективность лечения внутриутробного инфицирования плода для профилактики врожденных кистозных образований легких. Вероятность образования бронхолегочных кист при своевременном лечении внутриутробной инфекции снижается до 37%, отсутствие адекватного лечения повышает риск кистозной болезни легких до 89%. Данные проведенного исследования показали, что пренатальное лечение внутриутробного инфицирования плода обеспечивает 100% выживаемость и благополучное течение врожденной патологии, в том числе регресс бронхолегочных кист до 3-6 месяцев внеутробной жизни, отсутствие лечения во время беременности, напротив, снижает шансы на благополучный исход до 28%.

Ключевые слова: бронхогенные кисты, бронхолегочные кисты, пренатальная ультразвуковая диагностика, внутриутробная пневмония, внутриутробное инфицирование.

CONGENITAL LUNG CYSTS: TREATMENT STRATEGY BASED ON PERINATAL ULTRASOUND MONITORING.

Kohno N.I.

Statistical analysis showed that the refusal from a specific treatment after detection of the fetus in the first half of pregnancy having signs of intrauterine infection, and including intrauterine pneumonia increases the risk of cystic lung malformations up to 84%. At the same time, no signs of fetal infection warrants cystic fetal lung disease by 99%. A prospective study showed the effectiveness of the treatment of intrauterine infection for prevention of congenital cystic lung formations. The probability of bronchopulmonary cyst formation with timely treatment of intrauterine infection reduced to 37%. Lack of adequate treatment increases the risk of lung cystic disease up to 89%. The findings of the study showed that prenatal treatment of intrauterine infection of the fetus provides 100% survival and safe for congenital disorders, including bronchopulmonary cyst regression by 3-6 months of extrauterine life, the lack of treatment during pregnancy, on the other hand, reduces the chances of a successful outcome to 28%.

Keywords: bronchogenic cysts, bronchopulmonary cysts, prenatal ultrasound, intrauterine pneumonia, intrauterine infection.

Кистозные образования легких являются достаточно редкой врожденной патологией. Сообщается, что частота врожденной кистозной мальформации легких колеблется между 1: 11.000 (2) и 1: 35.000 [3] живорожденных. Приводятся противоречивые данные о частоте встречаемости бронхолегочных кист среди всех врожденных пороков легких – от 8,6% [5] до 60,0% [6]. По данным многих исследователей врожденные кистозные пороки легких являются благоприятной и бессимптомной патологией, которая в большинстве случаев не требует оперативного лечения. Другие, напротив, считают, что кисты легких имеют высокий риск малигнизации. Однако отечественные исследования последних лет сигнализируют о серьезном вкладе врожденной патологии легких в процесс инвалидизации детского населения. Так, по данным [13] у детей с врожденной патологией легких наблюдается задержка психомоторного развития, причем в 100% случаев у детей с клиническими проявлениями дыхательных нарушений уже в раннем неонатальном периоде.

Отсутствие единого мнения о тактике ведения детей с врожденными пороками легких обусловлено тем, что различные виды врожденных пороков легких имеют сходные эмбриологические и клинические характеристики [4]. К врожденным кистозным порокам легких относят поликистоз легких (кистозная гипоплазия легких) кистозно-аденоматозную мальформацию легкого, легочные секвестры, врожденную эмфизему и бронхо-альвеолярные кисты [24]. Диагностированные при пренатальном УЗИ пороки легких у плода еще и поныне являются поводом для необоснованного прерывания беременности [13]. В первую очередь это было обусловлено по сей день применяемой классификацией врожденного кистозно-аденоматозного порока легкого (ВКАПРЛ), предложенной в 1977 году Stoker J. и применяемыми эхографическими критериями грозной врожденной патологии легких с риском малигнизации – аденоматозной гамартомы легкого. Большинство исследователей сообщают, что ошибочный диагноз ВКАПРЛ у плодов при ультразвуковом исследовании легких плода был выставлен в случаях постнатально патоморфологически подтвержденной атрезии трахеи, атрезии бронхов, бронхолегочных кист, лобарной эмфиземы, диафрагмальной грыжи, секвестра легкого [11]. Однако, в настоящее время найдены четкие пренатальные диференциально-диагностические эхографические признаки для наиболее часто встречающихся врожденных пороков легких, таких как кистозно-аденоматозная гамартома, бронхолегочная секвестрация, бронхогенная киста легкого, а также описаны эхографические критерии диагностики внутриутробной пневмонии.

Образование кист легких возникает вследствие остановки развития респираторного тракта при нарушении деления клеток пролиферирующей почки на дистальном конце бронхиального дерева. Еще в 1962 году были предложены микроскопические критерии для диагностики кистозно-аденоматозной мальформации легких: наличие гладкомышечных волокон и эластичной ткани и отсутствие хряща в стенках кисты, множественных полиповидных разрастаний железистого эпителия по внутренним стенкам кистозного образования легкого, нормальное артериальное и венозное кровоснабжение, отсутствие признаков воспаления [14].

Именно отсутствие воспаления обычно является обязательным для окончательной верификации аденоматоза легкого, ассоциированного с аденокарциномой легкого. Некоторые авторы утверждают, что само хроническое воспаление может повлиять на развитие кистозных очагов в паренхиме легких [16]. О связи врожденных пороков легких и инфекционно-воспалительной патологии легких писали как отечественные, так и зарубежные исследователи [16, 17] .

Цель

Выявить связь воспалительного процесса в легких плода и образованием кист легких и определить эффективность лечения внутриутробного инфицирования плода для профилактики врожденных кистозных образований легких.

Материалы и методы

Исследование проводилось в 2 этапа в период с 1993 по 2015 годы. Задачей 1 ретроспективного этапа являлся анализ частоты диагностики кист грудной полости и повышения эхогенности легких (в сравнении с эхогенностью печени и селезенки) плода в зависимости от срока гестации. В задачи 2 проспективного этапа входило проанализировать частоту диагностики кист легких у плодов с внутриутробным инфицированием (ВУИ) и эхографическими признаками внутриутробной пневмонии, а также зависимости динамики кистозных образований от назначения терапии внутриутробного инфицирования. На обоих этапах был проведен анализ исходов и состояния детей после рождения.

На 1 этапе были проанализированы эхограммы и данные протоколов 50 плодов в сроки гестации: I триместре (11–13 недель), II (14–28 недель) и в III триместре (с 28 недель). Критерием отбора являлось наличие кистозного образования в грудной полости плода, соответствующего по своим характеристикам бронхолегочной кисте. Критериями исключения являлось наличие множественных врожденных пороков плода и пороков легких на основе собственных разработанных дифференциально-диагностически эхографических критериев (кистозно-аденоматозного порока легкого, бронхолегочной секвестрации), диафрагмальной грыжи, а также отсутствие возможности постнатальной верификации диагноза.

На 2 этапе было проведено полное клинико-лабораторное обследование 547 беременных (группа 3), у которых при УЗИ плода в конце I триместра в сроках 10–13 недель или во II триместре в сроках 14–19 недель было выявлено не соответствующее сроку гестации повышение эхогенности легких плода (внутриутробная пневмония), а также не менее трех других ультразвуковых признаков ВУИ [18, 19]. Всем беременным на основании клинико-лабораторного подтверждения внутриутробного инфицирования были назначены схемы лечения, включающие разрешенные при беременности антибактериальные препараты, санацию родовых путей, коррекцию и профилактику дисбиотических состояний кишечника и влагалища.

С целью вычисления прогностических вероятностей в анализ включили еще две контрольные группы:

- группа А – 184 беременные женщины со стандартным ведением беременности, родившие детей без кистозных образований в грудной полости, у которых при проведении УЗИ в конце I и во II триместре были выявлены ультразвуковые признаки ВУИ (в том числе повышение эхогенности легких), а затем и лабораторные данные острой или обострения хронической урогенительной или экстрагенитальной инфекции.
- группа Б – 765 женщин с физиологическим течением беременности, родившие здоровых детей без кист легких (по данным УЗИ плода), с нормативной эхогенностью легких в течение I и II триместров.

УЗИ проводили на аппаратах, имеющих специфические программы для проведения ультразвукового скрининга беременных.

Клинико-лабораторное обследование включало общеклинические анализы, бактериологическое и бактериоскопическое исследование влагалищного секрета, ПЦР-диагностика инфекций, передаваемых половым путем (ИППП), серологический анализ крови для выявления инфекций, ассоциированных с внутриутробной инфекцией у новорожденных (стафилококковой и стрептококковой, хламидийной, микоплазменной, а также грибковой и вирусной).

Верификация проводилась на основе патоморфологического исследования плодов при поздних самопроизвольных выкидышах, антенатальной и интранатальной гибели плодов, постнатальной гибели новорожденных, гистологическом исследовании резецированных участков легких, данных УЗИ, рентгенографии и МРТ легких новорожденных.

Для статистической обработки данных применяли стандартные компьютерные программы (Statistica 6, 7, 8). Для определения эффективности диагностики и проводимого лечения в профилактике формирования кистозных образований легких плода мы высчитывали прогностическую ценность положительного и отрицательного результатов.

Клинические случаи

Случай 1. При скрининговом УЗИ в 32 недели у плода мужского пола в нижней доле правого легкого определялось кистозное образование пирамидальной формы (рис. 1). Для дифференциальной диагностики кисты легкого и кисты диафрагмы было проведено МРТ плода (рис. 2). В нижней доле, в проекции 8–12 сегментов правого легкого определялось объемное образование с жидкостным содержимым. При УЗИ новорожденного через «печеночное окно» было обнаружено пирамидальной формы жидкостное образование в проекции 8–12 сегментов правого легкого (рис. 3). Рентгенограмма органов грудной клетки новорожденного в плане диагностической ценности была малоинформативна (рис. 4).

Случай 2. В 22 недели гестации у плода мужского пола в верхней доле правого легкого было обнаружено кистозное

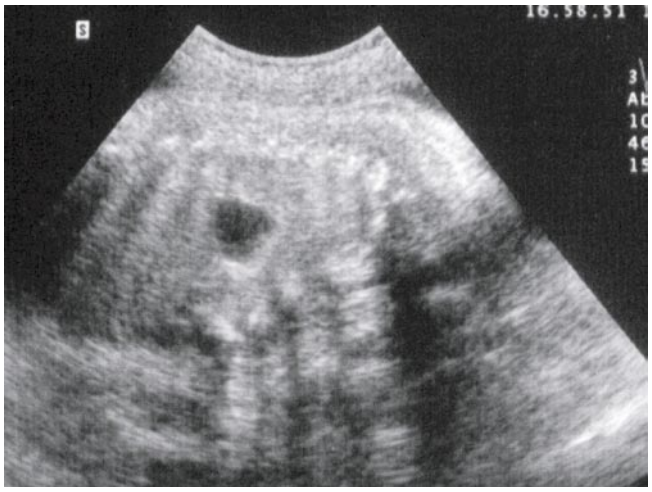

Рис. 1. Эхограмма плода с бронхогенной кистой нижней доли правого легкого. Киста в проекции 8–12 легочных сегментов, непосредственно на диафрагмальной поверхности

Рис. 2. МРТ беременной. У плода, расположенного в головном предлежании в проекции 8–12 легочных сегментов нижней доли правого легкого, непосредственно на диафрагмальной поверхности визуализируется бронхогенная киста

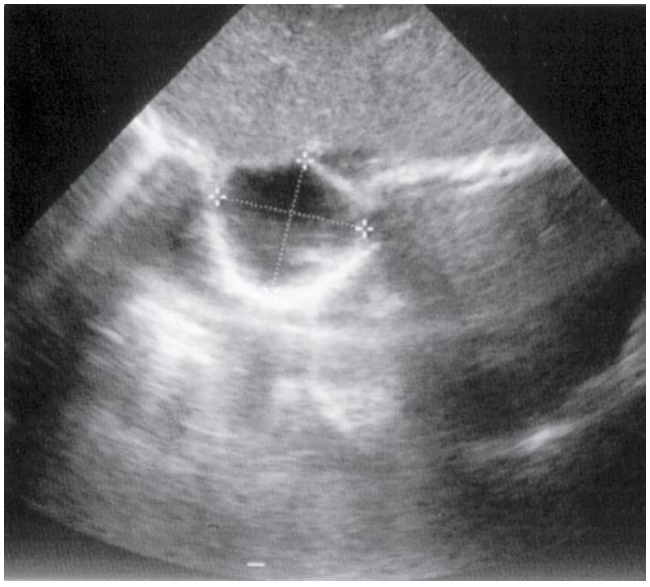

Рис. 3. Эхограмма новорожденного (транспеченочный доступ). В проекции 8–12 легочных сегментов нижней доли правого легкого, непосредственно на диафрагмальной поверхности визуализируется бронхогенная киста

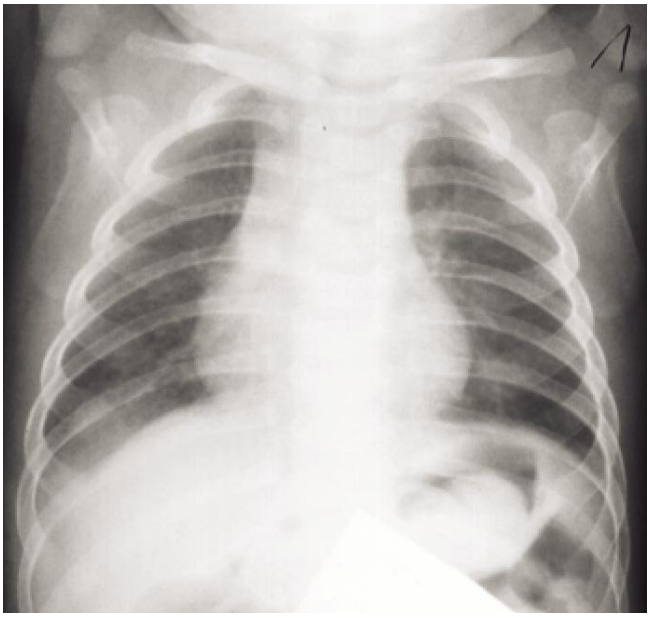

Рис. 4. Рентгенограмма грудной клетки новорожденного. В проекции нижней доли правого легкого, непосредственно на диафрагмальной поверхности визуализируется нарушение воздушности ткани легкого

образование правильной овоидной формы с четкими контурами и тонкими стенками (рис. 5). В динамике образование не увеличивалось в объеме, также не изменялся и объем легкого, содержащий кистозное образование. Поскольку от проведения рентгенографии и МРТ мать новорожденного ребенка отказалась, с интервалом 1 раз в 3 месяца ребенок консультирован детскими хирургами, и проводились УЗИ легких ребенка через надключичный доступ (рис. 6). Размеры кисты в динамике уменьшались и к 1 году жизни ребенка образование самопроизвольно исчезло.

Случай 3. В 32–33 недели у плода женского пола была выявлена киста в средних отделах левого легкого с четкими контурами (рис. 7). Родился недоношенный ребенок (по материнским причинам). Рентгенография органов грудной полости показала отсутствие кистозного образования в левом легком. К сожалению, в данном наблюдении не были проведены УЗИ и МРТ, поскольку состояние ребенка потребовало хирургического вмешательства в раннем неонатальном периоде в связи с нарастающей дыхательной недостаточностью вследствие увеличения

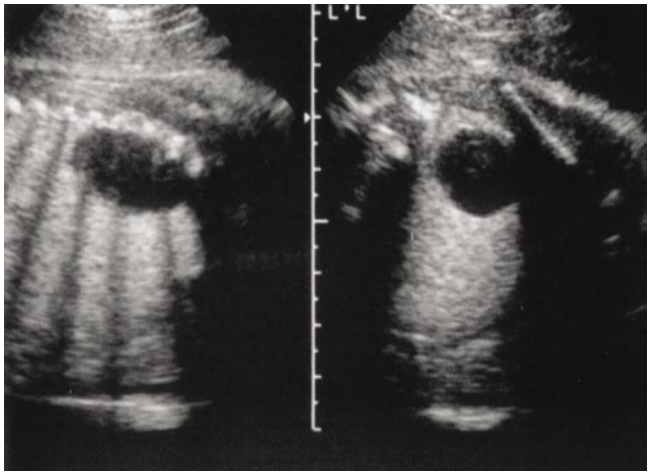

Рис. 5. Эхограмма плода с бронхогенной кистой. Продольное и поперечное сканирование туловища плода. В верхней доле тонкостенное округлое образование с эффектом дистального усиления

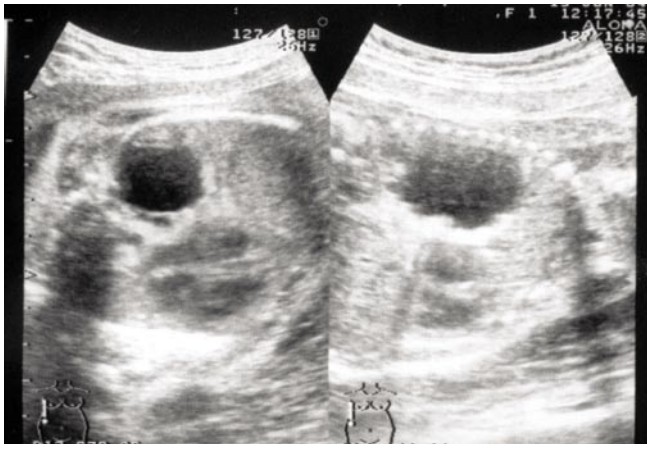

Рис. 7. Эхограмма плода с бронхогенной кистой. Поперечное и продольное сканирование туловища плода. Внутренний контур кисты неровный

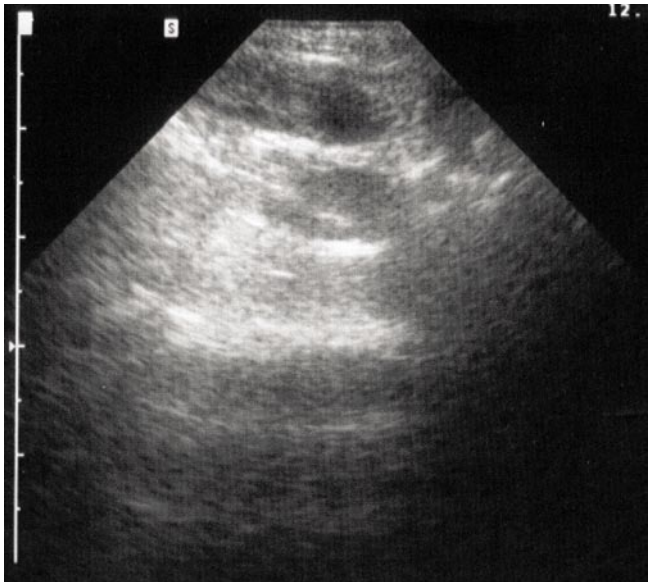

Рис. 6. Эхограмма новорожденного (чрескожный надключичный эхографический доступ сканирования). В верхней доле правого легкого было обнаружено кистозное образование не правильной овоидной формы с четкими контурами и тонкими стенками

Рис. 8. Эхограмма плода 18–19 недель беременноси. Сагиитальное сканирование туловиза плода. Повышение эхогенности легких и кишечника, атония передней брюшной стенки

размеров кисты и смещения органов средостения. Ребенок погиб вследствие недоношенности, наличия порока сердца, нарушения мозгового кровообращения, а также наличия внутриутробного инфицирования (в том числе, внутриутробной пневмонии).

Случай 4. У плода 18 недель гестации были выявлены следующие эхографические признаки: повышение эхогенности легких и кишечника, усиление сосудистого рисунка печени, атония передней брюшной стенки, взвесь в околоплодных водах, плацентомегалия, нарушение структурности плаценты, истмикоцервикальная недостаточность (рис. 8). Пренатальный консилиум на основе эксперного УЗИ предложил прерывание беременности в виду предположительного диагноза кистозного аденоматоза легкого. Однако, в этом случае было расхождение пренатального и постнатального патоморфологического диагнозов: у плода была идентифицирована пневомния с нарушением деления легких на доли. Остальные признаки ВУИ были также подтверждены.

Случай 5. У плода в 24 недели гестации были выявлены следующие эхографические признаки: повышение эхогенности и увеличение объема правого легкого (рис. 9). Мнение экспертов разделилось: одни исследователи считали визуализируемые признаки наличием кистозного аденоматоза легкого, другие – внутриутробной пневмонии. В 29 недель беременности родился недоношенный мальчик, у которого по данным рентгенографии была диагностирована внутриутробная пневмония (рис. 10). Через 1 месяц ребенок погиб. Патоморфологическое исследование позволило исключить наличие аденоматоза легкого, в то же время была подтверждена внутриутробная пневмония правого легкого.

Рис. 9. Эхограмма грудной полости плода (поперечное сканирование) Увеличение объема левого легкого повышенной эхогенности привело к смещению сердца вправо

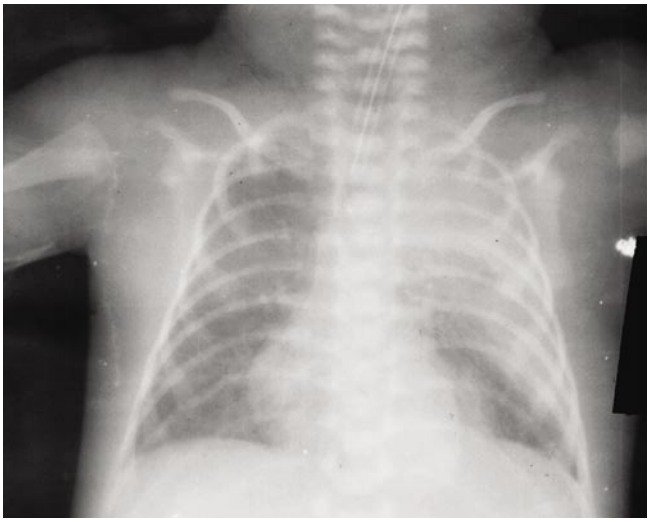

Рис. 10. Рентгенограмма новорожденного с левосторонней врожденной пневмонией

Случай 6. У плода в 14–15 недель были выявлены следующие ультразвуковые критерии внутриутробного инфицирования: хорионмегалия, нарушение структурности хориона, повышение эхогенности легких, кистозные образования в сосудистых сплетениях боковых желудочков головного мозга. В дальнейшем прогрессировали нарушения в плаценте, маловодие, истмико-цервикальная недостаточность. На 20 неделе беременности произошел поздний самопроизвольный выкидыш. Постанальная патоморфологическая верификация подтвердила наличие внутриутробной инфекции, в том числе генерализованный инфекционно-воспалительный процесс в организме плода.

Случай 7. У плода в 11–12 недель были выявлены следующие ультразвуковые критерии внутриутробного инфицирования: нарушение структурности хориона, повышение эхогенности легких и кишечника (рис. 12). В дальнейшем прогрессировали нарушения в плаценте гипоплазия амниона. На 14 неделе беременности была диагностирована остановка развития эмбриона и отсутствие сердцебиения. Постанальная патоморфологическая верификация подтвердила наличие внутриутробной инфекции, в том числе генерализованный инфекционно-воспалительный процесс в организме плода, приведший к нарушению деятельности сердечно-сосудистой системы.

Рис. 11. Продольное сканирование плода 14–15 недель гестации. Ультразвуковые критерии внутриутробного инфицирования: повышение эхогенности легких, кистозные образования в сосудистых сплетениях боковых желудочков головного мозга

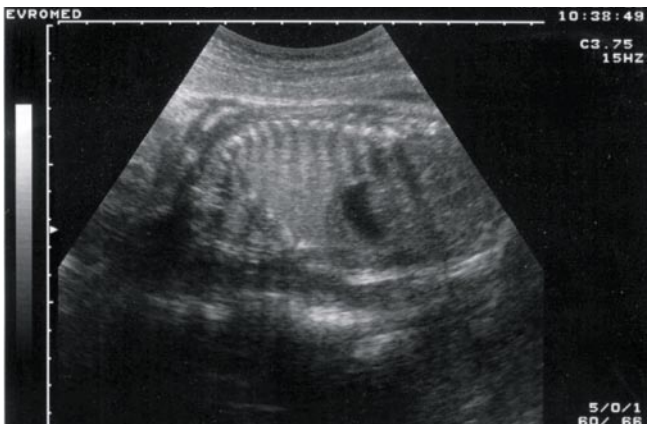

Рис. 12. Эхограмма плода 11–12 недель. Ультразвуковые признаки внутриутробного инфицирования: нарушение структурности хориона, повышение эхогенности легких и кишечника

Результаты исследования

На 1 этапе исследования для анализа были отобраны 50 случаев пренатальной диагностики кистозных образований грудной полости плода. Всем беременным проводились скрининговые исследования минимум 3 раза в течение беременности. Наиболее ранняя диагностика кистозного образования, занимавшего значительную часть правого гемиторакса, была осуществлена в 11 недель 5 дней. Помимо кистозного образования размерами 8 × 7 × 6 мм, визуализировалось смещение сердца вправо.

Рис. 13. Эхограмма туловища плода 18–19 недель. Ультразвуковые признаки внутриутробного инфицирования: повышение эхогенности легких, усиление сосудистого рисунка легких, выраженное маловодие

По решению беременной был выполнен артифициальный аборт в 12 недель гестации. Патоморфологическая верификация – атрезия правого главного бронха, бронхогенная киста справа.

Остальные случаи были разделены на 2 подгруппы по срокам выявления кист: у 18 плодов когорты кистозные образования были выявлены во II триместре (группа 1), у 31 – в III триместре (группа 2).

В 1-й группе в 4 случаях, а во 2-й группе только в 2-х наблюдениях при предыдущих УЗИ не было выявлено повышения эхогенности легких. В остальных случаях сканирования в I и II триместрах легкие плода соответствовали характеристикам внутриутробного воспаления.

Исходы беременности в 1-й и 2-й группах представлены в таблице 1.

Кистозные образования в легких, выявленные во II и III триместрах были ассоциированы с повышением эхогенности легких у этих плодов в I и II триместрах беременности в 87,8%.

Поскольку в обеих рассмотренных группах были пациентки, которым проводилось не только комплексное обследование для исключения внутриутробного инфицирования по данным диагностики острой и рецидива хронической вирусной и бактериальной инфекции, но и в последующем назначалось лечение, мы попытались проанализировать эффективность такого лечения, однако для доказательности у нас был недостаточный вес выборки. С этой целью было проведено проспективное исследование 547 беременных, у которых при УЗИ в скрининговые сроки 11–13 недель и 15–18 недель были выявлены не только повышение эхогенности легкого, не характерное для срока гестации, но и не менее трех ассоциированных с ВУИ ультразвуковых признаков: хорион- или плацентопатия, маловодие, взвесь в околоплодных водах, истмико-цервикальная недостаточность, повышение

Табл. 1. Сводные данные исходов беременности и верифицированных диагнозов у плодов когорты

Исходы беременности	**Эхогенность легких**			
	Группа 1 (n = 18)		**Группа 1 (n = 31)**	
	Повышенная (n = 14)	**Нормативная (n = 4)**	**Повышенная (n = 29)**	**Нормативная (n = 2)**
Артифициальный аборт (до 22 недель)	10 (бронхогенные кисты + признаки воспаления)	0	0	0
Антенатальная гибель плода	1 (внутриутробный сепсис, множественные бронхоэктазы)	0	2 (внутриутробный сепсис, множественные бронхоэктазы/кисты)	0
Интранатальная гибель новорожденного	1 (бронхогенная киста, первичная гипоплазия легких + признаки воспаления)	0	1 (ВУИ, внутриутробная пневмония, гидроперикард, внутриутробный энцефалит	0
Постнатальная гибель новорожденного	0	0	2 Послеоперационные осложнения (центральное расположение у недоношенных)	0
Родились живыми	2	4	26	3
Недоношенные	1	0	3	0
Доношенные	1	4	23	3
Операции	0	1 (бронхогенная киста слева)	15 1 – дермоид вблизи диафрагмы, 1 – киста пищевода, У 13 – бронхогенные кисты, 5 ДН: 2 (центральное расположение кист, 3 недоношенные прооперированы в 2-3 месяца жизни).	1 Дермоид плеврального пространства
Послеоперационные осложнения	0	0	2 (центральное расположение у недоношенных)	
Регресс	2 (к 6 месяцам)	3 (к 6 месяцам)	3 (к 3 месяцам) 8 (к 6 месяцам)	1 (к 3 месяцам) 1 (к 6 месяцам)
Благоприятный исход	2 (50%)	4 (100%)	24 (82,8%)	2 (100%)

эхогенности легких и кишечника, расширение лоханок почек, кисты сосудистых сплетений головного мозга плода.

Всем проводили лечение. При наличии бактериальной или микст-инфекции применяли антибактериальные препараты, разрешенные к применению во время беременности. При наличии только вирусной инфекции назначали симптоматическую терапию, а также направленную на стимуляцию специфической антивирусной защиты организма беременной.

В этой когорте в 2-х случаях мы обнаружили кисты в сроках 24 и 26 недель, остальные 19 – в течение III триместра: 1 (28 недель), 5 (30–32 недели), 8 (33–34 недели), 4 (35–36 недель). Исходы во всех случаях были благополучные: все дети родились доношенными, у 2-х из них при рождении отмечались признаки дыхательной недостаточности легкой степени, а центральное расположение кист близи органов средостения диктовало проведение оперативного лечения вскоре после родов. Операции завершились благополучно, без послеоперационных осложнений, в том числе и у еще 6 детей, которые были прооперированы, несмотря на отсутствие признаков нарушения дыхательной функции и периферическую локализацию кист, по совместному решению родителей ребенка и патронирующего неонатолога. Остальные 13 детей было решено наблюдать консервативно. Всем были выполнены стандартные обследования, в том числе УЗИ грудной клетки автором статьи в 1, 3 и 6 месячном возрасте. У 3 детей регресс кистозных включений был констатирован к 3-х месячному возрасту, у 10 – к 6-тимесячному. Ни в одном из этих случаев не возникли осложнения, такие как пневмония, бронхит, воспалительные заболевания верхних дыхательных путей, признаки дыхательной или сердечной недостаточности.

С целью вычисления прогностической достоверности ультразвукового признака внутриутробной пневмонии для выявления риска образования бронхолегочных кист, были вычислены статистические показатели предсказательной ценности положительного и отрицательного результата (ПЦПР и ПЦОР). Для этого использовали следующие статистические данные 206 беременных, у плодов которых в I и II триместрах было выявлено ВУИ и повышение эхогенности легких, однако в силу разных причин специфическое лечение ВУИ не проводилось. В 22 случаях в последующие сроки и в постнатальном периоде в легких плодов были выявлены кисты, но в остальных 184 случаях объемные образования в легких диагностированы не были. Сравнением была группа 771 плода с нормативной эхогенностью легких в I и II триместрах беременности, у которых не было показаний для лечения ВУИ, из которых у 6 плодов антенатально были диагностированы, а постнатально верифицированы кисты легких. Статистический анализ показал, что отказ от специфического лечения при обнаружении у плода в первой половине беременности признаков ВУИ, и в т.ч. внутриутробной пневмонии, повышает риск кистозных пороков легких до 84%. В то же время отсутствие признаков ВУИ гарантирует отсутствие кистозной патологии легких плода на 99%.

Для оценки эффективности лечения ВУИ для профилактики бронхогенных кист мы оценили вероятности образования кист у плодов с повышенной эхогенностью легких в зависимости от тактики ведения беременности. Мы использовали данные пациенток группы 3: 547 беременных, у которых при УЗИ плода в конце I триместра в сроках 10–13 недель или во II триместре в сроках 14–19 недель было выявлено не соответствующее сроку гестации повышение эхогенности легких плода (внутриутробная пневмония), а также не менее трех других ультразвуковых признаков ВУИ. В 21 случае, несмотря на проводимое лечение, в III триместре были выявлены кисты легких, у остальных 526 – нет. Для сравнения использовали 22 случая возникновения кист у плодов с выявленными УЗИ-признаками ВУИ и ВУП, но не получившими по различным причинам специфического лечения, и 184 группы А – 184 беременные женщины, родившие детей без кистозных образований в грудной полости, но при проведении УЗИ в конце I и во II триместре были выявлены ультразвуковые признаки ВУИ (в том числе повышение эхогенности легких), а затем и лабораторные данные острой или обострения хронической урогенительной или экстрагенитальной инфекции, также не проводившие лечение ВУИ. Оказалось, что вероятность образования бронхолегочных кист при своевременном лечении ВУИ снижается до 37%. В то же время, отсутствие адекватного лечения ВУИ повышает риск кистозной болезни легких до 89%.

Кроме того, мы вычислили влияние проводимого антенатального лечения ВУИ на благоприятный исход врожденной патологии легких, включающий благополучное завершение беременности, благоприятное течение раннего неонатального и послеоперационного периода, а также возможность регресса кист легких в постнатальном периоде. Для этого сравнили показатели 46 детей с подтвержденными кистами легких: 21 выжившего ребенка, матери которых лечили ВУИ во время беременности, 18 детей, которым антенатально не провели адекватное лечение инфекционно-воспалительного процесса, но постанатальный период протекал благополучно, а также 7 случаев неблагоприятного исхода. Статистический анализ показал, что пренатальное лечение ВУИ обеспечивает 100% выживаемость и благополучное течение врожденной патологии, в том числе регресс до 3–6 месяцев внеутробной жизни. В то же время отсутствие лечения во время беременности снижает шансы на благополучный исход до 28%.

Обсуждение полученных результатов исследования

В представленное исследование были включены только случаи доброкачественных бронхолегочных кист легких. Такой подход не случаен. При пренатальной диагностике очень важно дифференцировать инфекционно-воспалительные заболевания легких плода и опухолевые образования, такие как аденоматоз легкого и бронхолегочная секвестрация. Данные представленного исследования наглядно демонстрируют, что кисты легких редко ассоциированы с отсутствием признаков

воспаления в легких. Компьютерный анализ показал, что повышение эхогенности легких является достоверным прогностическим признаком высоко прогностического риска возникновения кист легких у плода.

В то же время благоприятный исход констатирован во всех случаях, когда мы не наблюдали признаков внутриутробного инфицирования и внутриутробной пневмонии, в частности. Однако, необходимо отметить, что проведенные автором еще до 2005 года исследования показали, что такой признак воспаления паренхимы легкого, как повышение эхогенности, является в ряде случаев транзиторным и может наблюдаться в течение 4–7 недель, а интервалы между ультразвуковыми исследованиями более указанных недель не позволят зафиксировать такое отклонение от нормы.

Хирурги-неонатологи неоднократно сообщали о повышении риска инфекционных осложнений у детей с кистозными образованиями легких. Данное исследование показало, что пренатальная противовоспалительная терапия улучшает прогноз, снижает риски послеоперационных осложнений, а в ряде случаев повышает частоту самопроизвольного регресса кисты. Приведенный клинический случай наглядно демонстрирует это. Невозможно не согласиться с предложением отечественного исследователя Антонова О.В., что «наиболее эффективным методом профилактики ВУИ, следовательно, и пороков развития, вызванных инфекционным процессом, должен стать массовый серологический скрининг в преконцепционном периоде с последующей иммунизацией серонегативных женщин» [17].

Выводы

В скрининговые сроки беременности 10–13 недель и 14–19 недель необходимо выявление ультразвуковых признаков внутриутробной инфекции, тщательное изучение всех органов эмбриона и плода, в том числе легких для исключения внутриутробной пневмонии. При выявлении признаков внутриутробной инфекции необходимо тщательное клинико-лабораторное обследование для подбора патогенетически обоснованной терапии. В последующие сроки беременности необходимы динамические ультразвуковые исследования плода и новорожденного для поиска кистозных образований легких. В случае диагностики кистозных образований легких для уточнения локализации и структуры, а также объема поражения рекомендуется проведение магнитно-резонансной томографии ребенка с целью определения тактики ведения пациента.

Литература

1. Антонов О.В. Научные, методические и организационные подходы к профилактике врожденных пороков развития у детей. / Автореферат дисс.соиск.уч.ст. докт.мед.наук. – Омск. – 2007.
2. Галягина Н.А. Клинико-эпидемиологическая характеристика и анализ перинатальных и отдаленных исходов у детей с врожденными пороками развития легких // Автореферат дис.уч.ст.канд.мед. наук. – Нижний Новгород – 2014.
3. Королев Б.А. Аномалии и пороки развития легких. /Королев Б.А., Шахов Б.Е., Павлунин А.В. //Нижний Новгород: Издательство НГМА, – 2000. – 302 с.
4. Кохно Н.И. Возможности эхографии в пренатальной диагностике внутриутробной инфекции. //Материалы V Съезда Российской Ассоциации специалистов ультразвуковой диагностики в медицине 18–21 сентября 2007 года. – Москва. – 2007. – 21 с.
5. Кохно Н.И. Врожденные заболевания легких плода (течение беременности, диагностика и исходы) // Диссертация соиск.уч.ст.канд. мед.наук. 27.12.2005 г. – 183 с.
6. Кохно Н.И. Прогностическое значение клинико-лабораторных данных и ультразвуковых признаков внутриутробного инфицирования. / Кохно Н.И., Кира Е.Ф. //Материалы Национального Конгресса «Дискуссионные вопросы современного акушерства», 1–4 июня 2011, Санкт-Петербург. – С. 54–55.
7. Путов Н.В. Пороки развития легких // Путов Н.В., Толузаков В.Л., Левашов Ю.Н. Руководство по пульмонологии / Под ред. Путова Н.В., Федосеева Г.Б. Л.: -Медицина. – 1984. – С. 20–46.
8. Ромеро Р. Пренатальная диагностика врожденных пороков развития плода. Пер. с англ. /Ромеро Р., Пилу Дж., Дженти Ф., Чидини А., Хоббинс Д. // М., Медицина. – 1994. – С. 198–210, 332–333.
9. Azizkhan R.G. Congenital cystic lung disease: contemporary antenatal and postnatal management. /Azizkhan R.G., Crombleholme T.M. //Pediatr. Surg. Int. -2008 Jun. –Vol. 24. – №6. – P. 643–657.
10. Cay A. Congenital malformation of the lung. /Cay A., Sarihan H. // J.Cardiovasc. Surg. (Torino). – 2000 Jun. – Vol. 41. – №3. – P. 507–510.
11. Chase M.A. and Wheeler D. S. Disorders of the Pediatric Chest. / D.S. Wheeler et al. (eds.), The Respiratory Tract in Pediatric Critical Illness and Injury. // Springer-Verlag. -London Limited. – 2009. 14 c.
12. Di Prima F.A. Antenatally diagnosed congenital cystic adenomatoid malformations (CCAM): Research Review. /Di Prima F.A., Bellia A., Inclimona G., Grasso F., Teresa M., Cassaro M.N. //J. Prenat. Med. – 2012 Apr. –Vol.6. – №2. – P. 22–30.
13. Di Prima F.A. Congenital cystic adenomatoid malformation: accuracy of prenatal diagnosis, prevalence and outcome in a general population. /Di Prima F.A., Bellia A., Inclimona G., Grasso F., Teresa M., Cassaro M.N., Gornall A.S., Budd J.L., Draper E.S. et al. // Prenatal. Diagn. – 2003. – Vol. 23. – P. 997–1002.
14. Durell J. Congenital cystic lesions of the lung. /Durell J., Lakhoo K. //Early Hum. Dev. – 2014 Dec. – Vol.90. – №12. – P. 935–939.
15. Farrugia M.K. Congenital lung lesions: classification and concordance of radiological appearance and surgical pathology. /Farrugia M.K., Raza S.A., Gould S., Lakhoo K. //Pediatr. Surg. Int. – 2008 Sep. – Vol. 24. – №9. –P. 987–991.
16. Kwittken J. Congenital cystic adenomatoid malformation of the lung. /Kwittken J., Reiner L. //Pediatrics. – 1962. – Vol. 30. – P. 759–763.
17. Laberge J.M. Outcome of the prenatally diagnosed congenital cystic adenomatoid malformation: a Canadian experience. /Laberge J.M., Flageole H., Pugash D. et al. //Fetal. Diagn. Ther. – 200. – Vol.16. – P.178–186.
18. Lacy D.E. Outcome of congenital lung abnormalities detected antenatally. /Lacy D.E., Shaw N.J., Pilling D.W., Walkinshaw S. //Acta. Paediatr. – 1999 Apr. – Vol.88. – №4. P. 454–458.
19. Luzar B. Inflammation can be present in infantile congenital cystic adenomatoid malformation of the lung. /Luzar B1, Lamovec //J.Adv. Clin. Path. – 2002 Ap. Vol. №2. – P. 101–104.
20. Ng C. Conservative management of antenatally diagnosed cystic lung malformations. /Ng C., Stanwell J., Burge D.M., Stanton M.P. //Arch. Dis. Child. – 2014 Ma. – Vol. 99. – №5. P. 432–437.
21. Priest J.R. Pulmonary cysts in early childhood and the risk of malignancy. /Priest J.R., Williams G.M., Hill D.A., Dehner L.P., Jaffé A. //Pediatr. Pulmonol. – 2009 Jan. – Vol. 44. – №1. – P. 14–30.
22. Stocker J. Congenital cystic adenomatoid malformation of lung: classification and morphological spectrum /Stocker J., Madewell J., Drake R. // Hum.Pathol. – 1977. – Vol. 8. – P. 155–171.
23. Stocker J.T. Cystic lung disease in infants and children. //Fetal .Pediatr. Pathol. – 2009. – Vol. 28. – № 4. – P. 155–184.
24. Sueyoshi R. Managing prenatally diagnosed asymptomatic congenital cystic adenomatoid malformation. /Sueyoshi R., Okazaki T., Urushihara N., Fujiwara T., Tobayama S., Fukumoto K., Horigome F., Tei E., Lane G.J., Hasegawa S., Yamataka A. //Pediatr. Surg. Int. – 2008 Oct. – Vol. 24. – №10. – P. 1111–1115.
25. Takeda S. Clinical spectrum of congenital cystic disease of the lung in children. /Takeda S., Miyoshi S., Inoue M., Omori K., Okumura M., Yoon H.E., Minami M., Matsuda H. //Eur. J. Cardiothorac. Surg. – 1999, Jan. – Vol. 15. №1. – P. 11–17.
26. Wang N.S. The glandular component in congenital cystic adenomatoid malformation of the lung. Wang N.S. Chen M.F., Chen F.F. // Respirology. – 1999 Jun. – Vol.4. – №2. – P. 147–153.

КОНТАКТНАЯ ИНФОРМАЦИЯ

105203, г. Москва, ул. Нижняя Первомайская, 70
e-mail: nmhc@mail.ru

ЗНАЧЕНИЕ АНТЕГРАДНЫХ ЭНДОБИЛИАРНЫХ ВМЕШАТЕЛЬСТВ В ЛЕЧЕНИИ МЕХАНИЧЕСКОЙ ЖЕЛТУХИ ОПУХОЛЕВОГО ГЕНЕЗА

Соловьев И.А., Суров Д.А., Рухляда Н.В., Дымников Д.А., Лычев А.Б., Савченков Д.К., Галиуллин Р.И.
Военно-медицинская академия им. С.М. Кирова, Санкт-Петербург

УДК: 616.36-008.5-006-089

Резюме

Ретроспективно проанализирован результат антеградных эндобилиарных вмешательств у пациентов с механической желтухой опухолевого генеза. Осложнения возникли в 10,4% случаев, при этом летальных исходов, непосредственно обусловленных оперативным вмешательством, не было. Анализ показал, что антеградные эндобилиарные вмешательства расширяют возможности комплексного лечения пациентов с механической желтухой опухолевого генеза, устраняя механическую желтуху. Они обуславливают регресс интоксикации и печеночной недостаточности, позволяя подготовить пациента к последующей радикальной операции, а в ряде случаев становятся окончательным методом лечения.

Ключевые слова: механическая желтуха, малоинвазивные технологии, дренирование, чрескожная холангиостомия, эндопротезирование.

ANTEGRADE ENDOBILIARY INTERVENTION IN THE TREATMENT OF OBSTRUCTIVE JAUNDICE OF TUMOR GENESIS

Solovev I.A., Surov D.A., Ruhljada N.V., Dymnikov D.A., Lychev A.B., Savchenkov D.K., Galiullin R.I.

Retrospectively analyzed the results of antegrade endobiliary interventions in patients with obstructive jaundice of tumor genesis. Complications occurred in 10.4% of cases, but deaths are directly caused by surgery, it was not. The analysis revealed that antegrade endobiliary intervention extend the capabilities of the complex treatment of patients with obstructive jaundice of tumor genesis, eliminating mechanical jaundice. They cause regression of intoxication and liver failure, allowing you to prepare the patient for the subsequent radical surgery, and in some cases become the ultimate method of treatment.

Keywords: obstructive jaundice, minimally invasive techniques, drainage, percutaneous cholangiostomy, endoprosthesis.

Введение

Несмотря на совершенствование инструментальных методов исследования, механическая желтуха, в подавляющем большинстве случаев, является первым проявлением опухолевого поражения органов гепатопанкреатодуоденальной зоны (ГПДЗ), что обусловлено длительным скрытым течением и поздним проявлением злокачественного процесса, сходством с клинической картиной воспалительных заболеваний данных органов, а так же низкой информативностью общепринятых методов исследования на ранних стадиях опухолевого процесса [3]. Ликвидация механической желтухи, особенно при развитии на её фоне интоксикации и печеночной недостаточности, становится первоочередной задачей в тактике лечения данной категории пациентов [2, 5]. В многочисленных публикациях последних лет обоснована безопасность и целесообразность малоинвазивных способов декомпрессии желчных путей [1].

Опыт применения антеградных эндобилиарных вмешательств в нашей клинике составляет 5 лет. Целью исследования явилась необходимость проследить эффективность чрескожно-чреспеченочных вмешательств у пациентов с механической желтухой опухолевого генеза, характер и количество осложнений.

Материалы и методы

Проанализирован результат лечения пациентов в период с 2010 г. по 2015 г. Все пациенты (129 человек) поступали в стационар с явлениями механической желтухи, обусловленной опухолевым поражением органов ГПДЗ. У 59 пациентов опухоль локализовалась в головке поджелудочной железы, у 27 пациентов генез обусловлен поражением внепеченочных желчных протоков, у 11 – опухолью большого сосочка двенадцатиперстной кишки, у 5 – желчного пузыря, у 3 – двенадцатиперстной кишки (ДПК), у 24 – метастатическим поражением ворот печени (метастазы лимфатических узлов печеночно-двенадцатиперстной связки при локализации первичной опухоли в толстой кишке – 10 случаев, желудке – 7 случаев, теле или хвосте поджелудочной железы – 3 случая, легких – 2 случая, яичке – 1 случай, забрюшинном пространстве – 1 случай).

В большинстве случаев (65%, n – 83) пациенты относились к старшей возрастной группе (возраст на момент поступления был более 60 лет). Средний возраст составил 63 года.

Средний уровень общего билирубина крови при поступлении составил 237 мкмоль/л. Средняя длительность желтухи до момента поступления – 9 дней.

При поступлении пациента с явлениями механической желтухи к нему применяли ряд лабораторно-инструментальных исследований, направленных на верификацию и дифференциальную диагностику основного заболевания. Всем пациентам при поступлении выполнен общеклинический и биохимический анализ крови, исследована коагулограмма, определен уровень онкомаркеров РЭА и СА 19-9, прослежены маркеры вирусных гепатитов, выполнен общий анализ мочи. Также всем пациентам в первые сутки нахождения в стационаре выполнялось: ультразвуковое исследование органов живота (с акцентом на выраженность расширения желчных протоков); эзофагогастродуоденоскопия (ЭГДС) с осмотром большого

сосочка двенадцатиперстной кишки и определением характера содержимого в просвете желудка и ДПК (наличие желчи в просвете); всех пациентов осматривал терапевт, выполнялась электрокардиография. В зависимости от полученных результатов обследования диагностический объём расширяли выполнением компьютерной томографии в ангиорежиме, магнитно-резонансной холангиопанкреатикографией, дуоденоскопией, ультразвуковым эндоскопическим исследованием. Гистологическая верификация заболеваний на диагностическом этапе производилась на основе материала, полученного при биопсии во время ЭГДС или дуоденоскопии (выполнено 17 пациентам), либо при тонкоигольной аспирационной биопсии (10 пациентов).

В связи с преобладанием пациентов старшей возрастной группы отмечен высокий уровень коморбидности, что потребовало консультаций смежных специалистов (кардиолога, эндокринолога и др.), проведения ультразвукового исследования сердца, исследования функции внешнего дыхания.

Распределение больных по стадии онкологического процесса проводилось в соответствии с классификацией TNM Международного противоракового союза в 2009 г.

Лечение больных с опухолями ГПДЗ, осложненных механической желтухой, включало в себя два этапа. На первом этапе выполняли декомпрессию билиарного тракта с целью купирования явлений механической желтухи. Хирургическое пособие выполнялось различными способами: чрескожно-чреспеченочное дренирование (ЧЧД) желчных путей – наружное либо наружно-внутреннее, формирования холецистостомы либо билиодигестивного анастомоза. Выбор конкретного вида дренирующей операции определялся состоянием больного, выраженностью билиарной гипертензии (наличие расширенных внутрипеченочных протоков).

Чрескожно-чреспеченочную холангиографию с последующим дренированием выполняли под ультразвуковым наведением по методике Сельдингера [6], выбирая оптимальную траекторию пункции протока. Оперативное лечение выполнялось под местной анестезией с седатированием пациентов и однократным предоперационным обезболиванием опиодными анальгетиками.

Чрескожную холецистостомию выполняли под ультразвуковым контролем (одномоментно дренировали желчный пузырь стилет-катетером, после попадания катетера в полость желчного пузыря, последний фиксировали в полости пузыря).

Характер и количество выполненных паллиативных операций представлены в таблице 1.

Комплексная послеоперационная терапия включала назначение антисекреторных, гемостатических препаратов, гепатопротекторов, стимуляторов моторики желудочно-кишечного тракта, мероприятий ухода за дренажом. Антибактериальная терапия проводилась преимущественно препаратами фторхинолоновой группы в случае признаков холангита.

На втором этапе лечения, после купирования признаков механической желтухи и вызванной ею печеночной недостаточности, на основании проведенного обследования, определялась дальнейшая хирургическая тактика. В зависимости от стадии заболевания и состояния пациента решался вопрос об операбельности и выбирался вариант окончательного хирургического лечения.

Эндопротезирование желчных протоков чрескожно-чреспеченочным доступом выполнено после предшествующего наружного или наружно-внутреннего чрескожно-чреспеченочного дренирования. По проводнику последовательно направляли дилататоры возрастающего диаметра, после заводили эндопротез в необходимую позицию.

Стентирование желчных протоков осуществлялось полностью покрытыми самораспрявляющимися стентами после проведенной первым этапом наружно-внутренней чрескожно-чреспеченочной холангиостомии.

Билиодигестивный анастомоз выполняли в виде гепатикоеюноанастомоза с гастроеюноанастомозом на мобилизованной по Ру петле тощей кишки.

Радикальными оперативными вмешательствами были панкреатодуоденальные резекции (n-25) и панкреатэктомии (n-3).

При выполнении гепатикоэнтероанастомоза после проведенного ранее чрескожно-чреспеченочного дренирования холедоха чреспеченочный дренаж оставляли в послеоперационном периоде с целью разгрузки анастомоза.

Характер и количество выполненных операций на втором этапе хирургического лечения представлено в таблице 2.

Результаты

Антеградные эндобилиарные вмешательства во всех случаях привели к декомпрессии желчных протоков и снижению уровня билирубина.

Табл. 1. Виды желчеотведения на первом этапе хирургического лечения пациентов

Вид вмешательства	Количество вмешательств
ЧЧХС наружная	71 (55 %)
ЧЧХС наружновнутренняя	44 (34 %)
Чрескожно-чреспеченочная холецистостомия	14 (11 %)
Итого	129 (100%)

Табл. 2. Виды оперативных вмешательств на втором этапе хирургического лечения пациентов

Вид вмешательства	Количество вмешательств
Радикальные операции	28 (33 %)
Эндопротезирование желчных протоков	28 (33 %)
Стентирование желчных протоков	17 (20 %)
Билиодигестивные анастомозы	12 (14 %)
Итого	85 (100%)

При дренировании стремились выполнить чрескожно-чреспеченочное дренирование желчных путей в наружно-внутреннем варианте (выполнено 38 пациентам). После выполнения дренирования в первые 3–5 суток наружно-внутренний дренаж оставляли открытым на отток с целью более эффективного устранения билиарной гипертензии. Ежедневно проводилось промывание дренажа 20 мл физиологического раствора, на 2-е сутки после операции выполняли чресдренажную холангиографию с целью контроля стояния дренажа (рис. 1).

Однако выполнение наружно-внутренней холангиостомии не всегда возможно как первичный способ билиарной декомпресии. В случае тяжелого общего состояния пациента на фоне печеночной недостаточности с целью минимизации операционной травмы от выполнения наружно-внутреннего дренирования отказывались. В ряде случаев прохождение проводником дистальнее зоны окклюзии было технически невозможно. В связи с чем, 71 пациенту выполнена чрескожно-чреспеченочная наружная холангиостомия. В дальнейшем, после купирования механической желтухи, снятия воспаления в зоне обструкции желчных протоков и регрессии явлений печеночной недостаточности производились попытки перевода дренажа в наружно-внутреннее положение (рис. 2).

Чрескожно-чреспеченочную холецистостомию выполняли при отсутствии расширения внутрипеченчных желчных протоков и увеличении желчного пузыря на фоне длительно существующей механической желтухи (выполнено 14 пациентам).

Наиболее частым осложнением чрескожно-чреспеченочных дренирующих вмешательств явилась дислокация дренажа, которая развилась в 6 случаях (4,8%) наружного дренирования желчных протоков, причем в 5 случаях ЧЧХС была выполнена через правую долю печени. Дислокации ни в одном случае не сопровождались развитием перитонита, однако у одного пациента (на фоне полной дислокации дренажа) сформировалась билома правого подпеченочного пространства, что потребовало выполнения диагностической лапароскопии, с последующей санацией и дренированием брюшной полости. В остальных случаях произошла частичная дислокация дренажа, потребовавшая коррекции его положения.

В 4 случаях (3,2%), на фоне печеночной недостаточности с развитием коагулопатии, послеоперационный период осложнился гемобилией. Во всех случаях удалось справиться консервативно: чрескожно-чреспеченочный дренаж перекрывали с целью окклюзии зоны кровотечения, проводили комплексную консервативную терапию, включавшую гемостатический компонент.

Острый панкреатит после наружно-внутреннего дренирования возник у 3 (2,4%) пациентов, во всех случаях протекал в форме нетяжелого течения. Проводилась комплексная консервативная терапия с обязательным антисекреторным компонентом.

Всего количество осложнений, потребовавших расширения объема медикаментозной терапии и проведения повторных оперативных вмешательств (II и III степень по классификации Clavien-Dindo [4]) составило 10,4%, Стоит отметить, что большинство осложнений произошли на

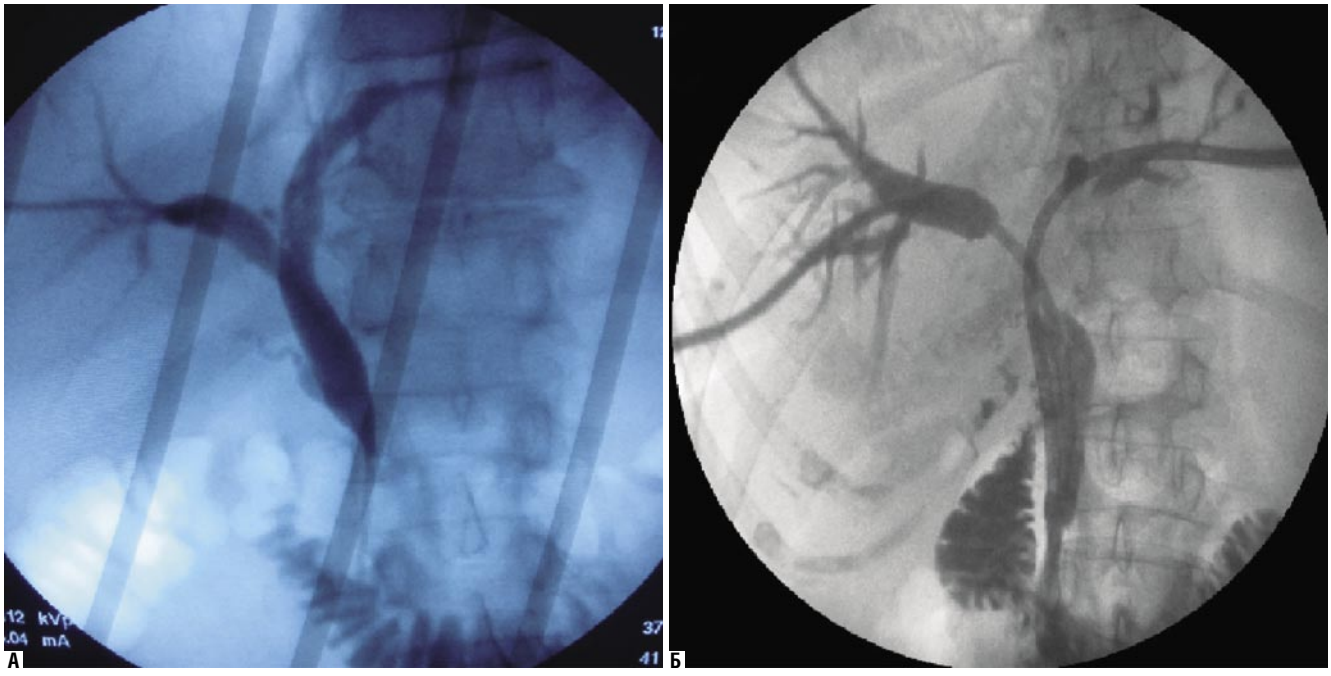

Рис. 1. Холангиограммы при наружно-внутреннем дренировании желчных протоков. А – наружно-внутреннее дренирование правосторонним доступом выполнено пациенту с опухолью головки поджелудочной железы. Б – наружно-внутреннее билобарное дренирование выполнено пациенту с метастатическим поражением ворот печени

этапе освоения методики (2010–2011 года). Развитие холангита и нарастание печеночной недостаточности после дренирующих операций не учитывали, как осложнения послеоперационного периода в связи с невозможностью дифференцировки от осложнений основного заболевания.

Из числа пациентов, перенесших чрескожно-чреспеченочные вмешательства умерло 3 пациента (2,4%). Летальный исход был обусловлен развитием полиорганной недостаточностью (преимущественно печеночной) на фоне длительно текущей механической желтухи, IV стадией основного заболевания с поражением нескольких органов и декомпенсации сопутствующей патологии.

После регрессии механической желтухи и её осложнений, улучшения общего состояния пациентов стремились выполнить второй этап хирургического лечения. В связи с распространенностью опухолевого процесса, выраженной сопутствующей патологией радикальное хирургическое лечение было выполнено лишь 28 пациентам (21,7%, здесь и далее проценты указаны в отношении к от общему количеству пациентов). 12 пациентам (9%) при лапаротомии принято решение об отказе от радикальной операции с формированием гепатикоеюноанастомоза, в 5 случаях (3,8%) на фоне стеноза двенадцатиперстной кишки дополненного гастроеюноанастомозом.

В 45 случаях (34,8%) окончательным вариантом хирургического лечения явилось эндопротезирование и стентирование желчных протоков (рис. 3).

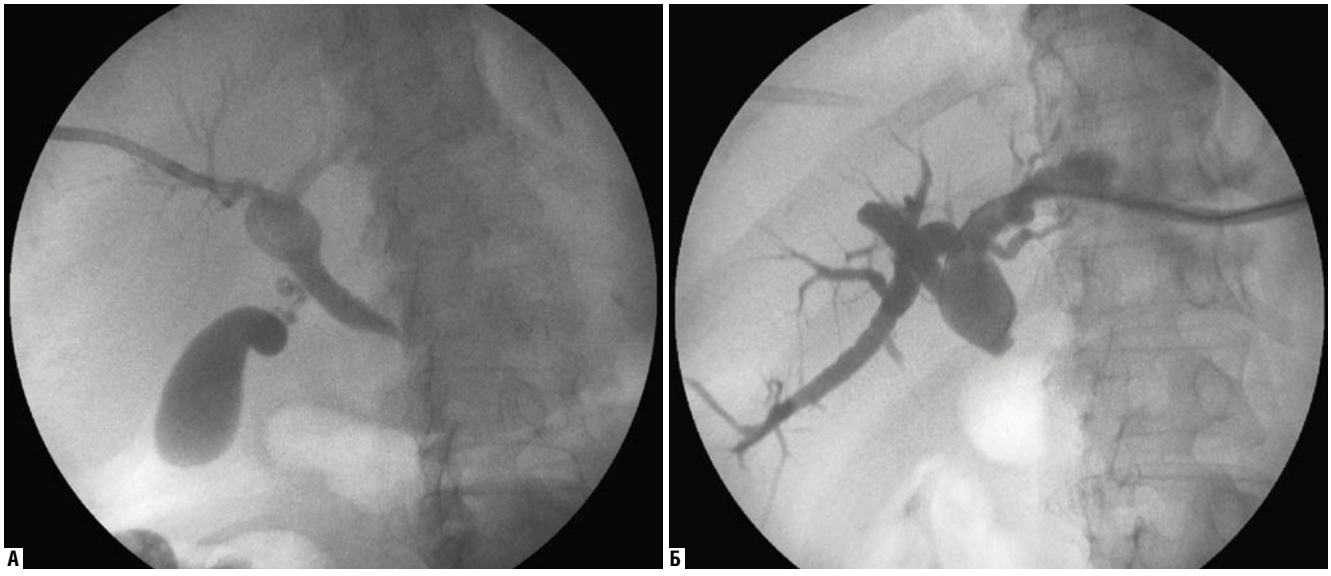

Рис. 2. Холангиограммы при наружном дренировании желчных протоков. А – наружное дренирование правосторонним доступом выполнено пациенту с опухолью головки поджелудочной железы. Б – наружное дренирование выполнено пациенту с опухолью внепеченочных желчных протоков Bismuth I

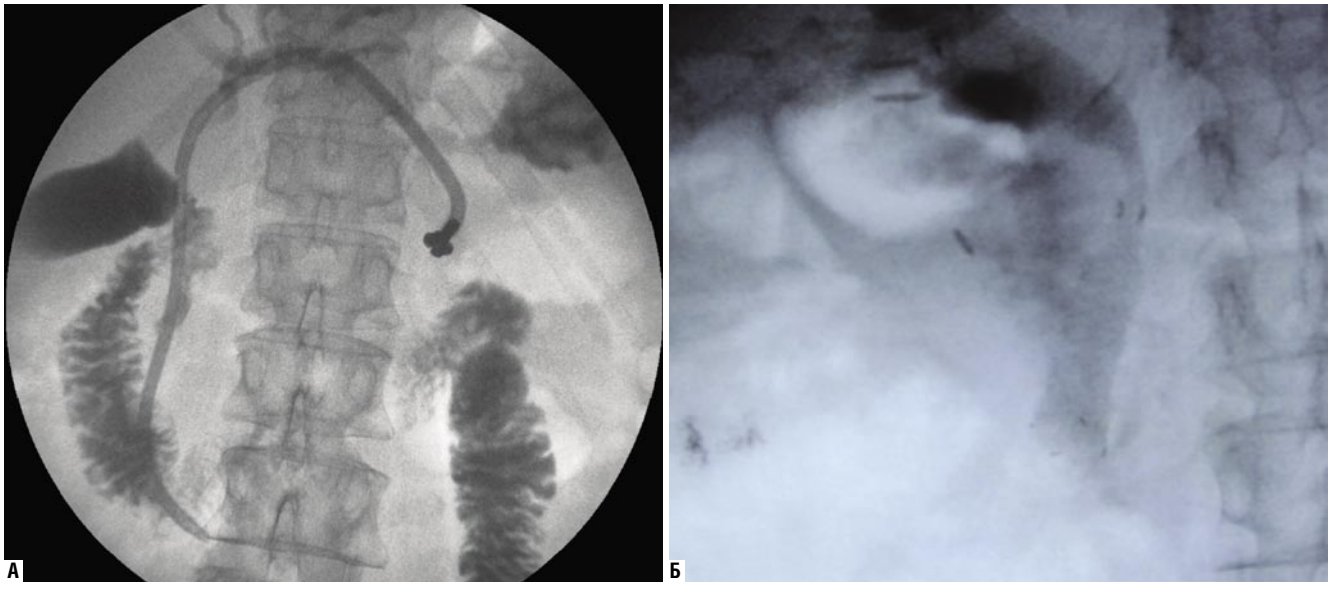

Рис. 3. Холангиограммы пациентов. А – левосторонним доступом пациенту выполнено эндопротезирование желчных протоков. Б – антеградное стентирование через левую долю печени

Стентирование желчных протоков выполняется в клинике с 2015 года, максимальный срок наблюдения за пациентами 5 месяцев. Во всех 17 случаях (13,1%) выполнено при низком уровне блока, с низведением дистального конца стента в просвет ДПК. В период раскрытия стента (до 3–5 суток) у большинства пациентов возникал болевой синдром, купируемый неопиоидными анальгетиками. Других осложнений послеоперационного периода не было.

Заключение

Таким образом, антеградные эндобилиарные вмешательства значительно расширяют возможности комплексного лечения пациентов с механической желтухой опухолевого генеза. Устраняя механическую желтуху, они обуславливают регресс интоксикации и печеночной недостаточности, позволяют подготовить пациента к последующей радикальной операции, а в ряде случаев становятся окончательным методом лечения. При проведении вмешательств не требуется общая анестезия и длительная предоперационная подготовка. Осложнения в большинстве случаев могут быть устранены расширением проводимой терапии либо оперативными вмешательствами не требующими общей анестезии и лапаротомного доступа.

Считаем целесообразным стремиться выполнить наружно-внутреннее дренирование желчных протоков, что позволяет повысить качество жизни пациентов на этапе реабилитации (нет необходимости употреблять желчь с пищей, отсутствует желчеприемник), а также облегчает выполнение окончательного варианта хирургического лечения, будь то выполнение радикальной операции с формированием гепатикоеюноанастомоза на чрескожно-чреспеченочном наружно-внутреннем дренаже, либо эндопротезирование и стентирование холедоха.

Низкое число осложнений после эндопротезирования и стентирования билиарного тракта, по нашему мнению, обусловлено выполнением вмешательств после регрессии механической желтухи и её осложнений у отобранных пациентов, а также проведением повторного вмешательства по уже сформированному раневому каналу.

Антеградное эндобилиарное стентирование самораспрaвляющимися стентами повышает качество жизни пациентов, стойко устраняет механическую желтуху, позволяет проводить химиотерапию.

Литература

1. Ветшев П.С. Миниинвазивные чрескожные технологии: история, традиции, негативные тенденции и перспективы / П.С. Ветшев, Г.Х. Мусаев, С.В. Бруслик // Анналы хирургической гепатологии. – 2014. – Т. 19, № 1. – С. 12–17.
2. Гальперин Э.И., Механическая желтуха: состояние «мнимой стабильности», последствия «второго удара», принципы лечения. Анналы хирургической гепатологии. – 2011. – Т.16, №3. – С. 16–25.
3. Патютко Ю.И. Хирургия рака органов билиопанкреатодуоденальной зоны/ Ю.И. Патютко, А.Г. Котельников, М.: Медицина, 2007. – 448 с.
4. Dindo D., et al. Classification of surgical complications: a new proposal with evaluation in a cohort of 6336 patients and results of a survey/ D. Dindo, N. Demartines, P.A. Clavien // Ann. Surg. 2004; 240 (2): 205-213.
5. Kruse, E.J. Palliation in pancreatic cancer. Surg. Clin. North Am. 2010, 90 (2): 355–364.
6. Seldinger S.I. A simple method of catheterization of the spleen and liver // Acta Kadiol. 1957. Vol. 48. N 2. P. 93–96.

КОНТАКТНАЯ ИНФОРМАЦИЯ

Савченков Дмитрий Константинович
e-mail: ja-dmitrij@ya.ru

ЛАПАРОСКОПИЧЕСКИЕ И РОБОТИЧЕСКИЕ ТЕХНОЛОГИИ В ЛЕЧЕНИИ БОЛЬНЫХ РАКОМ ПРЯМОЙ КИШКИ

Карпов О.Э., Максименков А.В., Степанюк И.В., Левчук А.Л., Назаров В.А., Стойко Ю.М.

Национальный медико-хирургический Центр им. Н.И. Пирогова, Москва

УДК: 616.351-006.6-089

Резюме

Представлен анализ непосредственных результатов 51 лапароскопических и 13 роботических операций, выполненных по поводу рака прямой кишки в НМХЦ им. Н.И. Пирогова за период с января 2011 г. по май 2015 г. Выполнено 44 передних резекции, из них низких – 23 и ультранизких – 3, экстирпаций – 16. Общий процент послеоперационных осложнений составил 18.75%, несостоятельность колоректального анастомоза – 15.56%. При низких и ультранизких передних резекциях прямой кишки в случаях технической невозможности пересечения прямой кишки ниже опухоли эндоскопическим ротикулярным сшивающим аппаратом выполнялось лапароскопически ассистированное вмешательство с применением сшивающе-режущего аппарата Contour. Роботические операции при раке прямой кишки имеют преимущества за счет трехмерного изображения и лучшей ориентации, большей степени свободы при манипуляциях в ограниченных пространствах, а также простотой выполнения лимфодиссекции.

Ключевые слова: рак прямой кишки, лапароскопические и роботические технологии.

LAPAROSCOPIC AND ROBOTIC TECHNOLOGIES IN TREATMENT OF PATIENTS WITH RECTAL CANCER

Karpov O.E., Maksimenkov A.V., Stepanjuk I.V., Levchuk A.L., Nazarov V.A., Stojko Yu.M.

In this article is presented analysis of immidate results 51 laparoscopic and 13 robotic-assistant operations in patients with rectal cancer, performed in NMSC N.I.Pirogov in period from January 2011 till may 2015 years. There were performed 44 anterior resections, include 23 low resection, 3 ultra-low and 16 extirpations of rectum. Common part of postoperative complications was 18,75%, 15,56 % were anastomotic leaks. In case of low and ultra-low anterior rectal resections with technical impossibility of rectal dissection below tumor with help of articular endoscopic surgical stapling instrument were performed with assistance incision-stapling instrument "Conture". Robotic-assistant operations in rectal cancer surgery have an advantage, because of three-dimensional vision and better space orientation, higher degree of movement freedom in narrow space, more easily performance of lymphadenectomy.

Keywords: rectal cancer, laparoscopic and robotic technologies.

Подходы к лечению рака прямой кишки в настоящее время претерпели значительные изменения, что связано с изменением общих схем тактических подходов вследствие прогресса в области химио- и лучевой терапии. При этом главным методом лечения больных раком прямой кишки остаётся хирургический, в нем произошли кардинальные изменения, которые основаны на углублении познаний об анатомии, опухолевом росте, совершенствовании хирургической техники [3]. Это привело к пересмотру сложившихся онкохирургических подходов к лечению рака прямой кишки и разработке новой концепции, базирующейся на балансе двух принципов – предельно возможного радикализма хирургических вмешательств и максимального сохранения качества жизни больных. В ряду инновационных хирургических разработок следует отметить: расширенную лимфодиссекцию, тотальную мезоректумэктомию, выполнение низких передних резекций прямой кишки, лапароскопические и роботические оперативные вмешательства, хирургическое лечение метастатических форм колоректального рака.

Накопленный к настоящему времени мировой опыт применения лапароскопических операций при раке прямой кишки позволил провести ряд крупных многоцентровых исследований и метанализы рандомизированных контролируемых исследований. N. Miyajima и соавт. [11] опубликовали результаты крупного многоцентрового исследования, представившего итоги лечения 1057 больных раком прямой кишки, которые подверглись лапароскопическим вмешательствам в 28 медицинских центрах Японии. Переход к открытой операции был произведен всего в 7,3% случаев. Послеоперационные хирургические осложнения отмечены в 22% случаев, в том числе несостоятельность швов анастомоза – в 9%. Частота развития местных рецидивов не превысила 1%, а общая частота прогрессирования – 6,6%, что позволяет надеяться на безопасность и эффективность лапароскопической резекции при раке прямой кишки. В опубликованном метанализе Jun Kang Zhao и соавт. [10] проанализировано 14 рандомизированных контролируемых исследований за последние 20 лет, в которых сравнивались результаты 1111 лапароскопических операций с 1003 открытыми вмешательствами при раке прямой кишки. Анализ позволил выявить сокращение продолжительности пребывания в стационаре пациентов и периода восстановления моторики и пищеварительной функции кишечника после лапароскопической резекции. Отмечено значительное снижение частоты раневой инфекции при лапароскопических операциях. Частота других осложнений (травма мочеточника, дизурические явления, кишечная непроходимость, несостоятельность анастомоза) в сравниваемых группах не различалась. Авторы делают вывод, что лапароскопическая резекция при раке прямой кишки имеет преимущества в качестве ближайшего послеоперационного периода при равнозначных процентах осложнений и онкологическом прогнозе по сравнению с открытыми вмешательствами.

Первая роботическая операция на прямой кишке с тотальной мезоректумэктомией была выполнена

Pigazzi at al. в 2006 г. [14]. Результаты его наблюдений показали, что роботическая низкая передняя резекция прямой кишки с тотальной мезоректумэктомией и сохранением автономной нервной системы выполнима и безопасна. Первое проспективное рандомизированное исследование, сравнивающее результативность выполнения роботической и лапароскопической низкой передней резекции, было начато Baik et al. [7] в 2006 г. Непосредственные результаты опубликованы в 2008 г.: были сравнены 18 роботических и 18 лапароскопических низких передних резекций. Результаты подтвердили возможность и безопасность выполнения робот-ассистированных вмешательств, а также улучшение качества мезоректумэктомии при оценке удаленного материала, хотя статистически значимых различий получено не было. Роботическая система Da Vinci позволяет добиться ряда преимуществ при выполнении прецизионной диссекции в условиях ограниченного пространства полости малого таза. Наличие трехмерного изображения, отсутствие интенционного дрожания рабочих инструментов с 7 степенями свободы, высокая точность и аккуратность движений, являются ключевыми звеньями успешного выполнения роботических операций на прямой кишке [12, 13]. В настоящее время большинство исследований, посвященных анализу результатов выполнения роботических низких резекций прямой кишки, находится в начальной стадии. Кроме того, количество включенных пациентов остается достаточно небольшим.

Таким образом, анализ публикаций на данное время позволяет сделать вывод о некоторых преимуществах видеоскопических операций при раке прямой кишки в течение ближайшего послеоперационного периода [6]. Однако, отсутствие широкого внедрения данных методик для лечения рака прямой кишки может быть обусловлено увеличением продолжительности операции, большей ее стоимостью, а также необходимостью дополнительного обучения медицинского персонала. Хотя результаты многих исследований кажутся оптимистичными, доказательств I уровня в поддержку лапароскопической резекции рака прямой кишки пока не получено [2].

За период с января 2011 по май 2015 в НМХЦ им. Н.И. Пирогова с использованием лапароскопических и роботических технологий оперировано 64 пациента с раком прямой кишки. Из них мужчин 25 (39,06%), женщин 39 (60,94%). Средний возраст пациентов 63,61 ± 11,39 лет. Предоперационное обследование пациентов проводилось в соответствии с клиническими рекомендациями Ассоциации онкологов России и Европейского общества онкологов (ESMO), включало в себя стандартные процедуры, в том числе обязательно – тотальная колоноскопия с биопсией с последующим получением результатов цитологического и гистологического исследований. При необходимости использовались современные технологии эндоскопической визуализации (увеличительная эндоскопия, NBI, хромоэндоскопия, флуоресцентная диагностика). Обязательным исследованием при раке прямой кишки было выполнение МРТ малого таза, что позволяло определить локализацию, протяженность и глубину инвазии опухоли, оценить состояние регионарных лимфатических узлов. На основании полученных результатов обследования определялся метод лечения. При его выборе мы придерживались рекомендаций Ассоциации онкологов России и Европейского общества онкологов (ESMO) [9]. По показаниям проводилась химиолучевая терапия. В таблице 1 представлена локализация опухолевого поражения по отделам прямой кишки.

По данным обследования и результатам патогистологического исследования ранний локализованный рак прямой кишки (T1sm3–2N0M0) выявлен в 5 случаях (7,81%). В большинстве случаев был выявлен резектабельный локализованный и местнораспространенный рак прямой кишки I–III стадий (T1-2N1-2M0, T3-4N0-2M0) – 50 пациентов (78,13%). В 9 случаях (14,06%) – генерализованный рак прямой кишки с резектабельными/потенциально резектабельными синхронными метастазами в печень или лёгкие (M1a). Гистологически во всех случаях выявлена аденокарцинома различной степени дифференцировки. G1 – опухоли низкой степени злокачественности выявлены в 13 случаях (20,31%), в большинстве случаев – 42 (65,63%) выявлены умеренно- и низкодифференцированные опухоли (G2). Недифференцированные (G3) опухоли выявлены в 8 случаях (12,5%), в 3 (4,69%) случаях выявлена слизистая аденокрацинома. Наличие метастатического поражения регионарных лимфоузлов (N1-2) по данным патогистологического исследования выявлено в 33 случаях (51,56%).

Техника видеоскопических операций в хирургии рака прямой кишки представляется более сложной, чем при опухолях других отделов толстой кишки, из-за ограниченности пространства в полости таза. Данная локализация создает определенные трудности при резекции кишки на адекватном от опухоли дистальном расстоянии, особенно у мужчин, в связи с анатомическими особенностями строения таза. При раке прямой кишки лапароскопически и лапароскопически-ассистировано выполнено 51 вмешательство, роботических операций – 13 (таблица 2).

Табл. 1. Локализация рака прямой кишки

Отдел прямой кишки	Количество наблюдений/ процент от общего кол-ва
Ректосигмоидный отдел	9 (14,07%)
Верхнеампулярный отдел	18 (28,12%)
Среднеампулярный отдел	17 (26,56%)
Нижнеампулярный отдел	19 (29,69%)
Рецидив рака в области колоректального анастомоза	1 (1,56%)
Всего	64 (100%)

Табл. 2. Количество выполненных лапароскопических и роботических операций при раке прямой кишки

Объем операции		всего	Лапароскопические операции				Роботические операции		
			всего	Л	ЛА	конверсия	всего	Р	конверсия
Передняя резекция (n 44)	Передняя резекция	18	14	11	2	1	4	4	–
	Низкая передняя резекция	23	18	13	3	2	5	4	1
	Ультранизкая передняя резекция	3	2	1	1	–	1	1	–
Операция Гартмана		3	1	1	–	–	2	2	–
Брюшноанальная резекция		1	1	1	–	–	–	–	–
Экстирпация прямой кишки		16	15	14	–	1	1	–	1
Всего		64	51	41	6	4	13	11	2

Примечание: Л – лапароскопически. ЛА – лапароскопически ассистировано. Р – роботически.

Методологически роботические и лапароскопические вмешательства выполнялись нами по следующим принципам.

1. ***Определение вида оперативного вмешательства***. При определении вида оперативного вмешательства ориентировались на данные обследования, среди которых оценивались прежде всего стадия заболевания, локализация опухоли, наличие признаков местного распространения. Передняя резекция выполнялась при локализации нижнего края опухоли от 4 см от края ануса. Наличие опухоли нижнеампулярного отдела с каудальной границей опухоли ниже 2 см от зубчатой линии или наличием признаков местного распространения опухоли, прорастание в висцеральную фасцию и мышцы тазового дна являлось показанием к выполнению экстралеваторной экстирпация прямой кишки
2. ***Определение объема мобилизации прямой кишки***. Дистальная граница резекции прямой кишки при ее передней резекции во многом определяет возможность сохранения запирательного аппарата. Лимитирующим фактором в данной ситуации является дистальное интрамуральное распространение опухоли. Современные тенденции направлены на расширение показаний к сохранению естественного запирательного аппарата у больных раком средне- и нижнеампулярного отделов прямой кишки. Предпосылками к этому стали исследования о дистальном распространении опухоли, а также широкое внедрение циркулярных сшивающих аппаратов, основным преимуществом которых является наложение анастомоза в труднодоступных для ручного шва областях. В настоящее время считается доказанным, что радикализм операции соблюдается при пересечении прямой кишки на 2 см каудальнее нижнего полюса опухоли. Проксимальная граница резекции определяется общепринятыми в настоящее время критериями на расстоянии минимум 10–15 см от верхнего полюса опухоли с максимальным удалением брыжейки сигмовидной кишки [4].
3. ***Определение объема лимфодиссекции.*** Объем лимфодиссекции определяется локализацией и степенью местного распространения опухоли и напрямую связан с необходимым объемом мобилизации прямой кишки. Стандартным элементом операции является тотальная или частичная мезоректумэктомия [15]. Результаты исследований показали, что пересечение мезоректума не увеличивает число рецидивов при верхнеампулярном раке и его пересечение не менее чем в 5 см дистальнее от края опухоли не наносит ущерба радикальности вмешательства. Вместе с тем, при раке средне- и нижнеампулярного отделов необходимо выполнять тотальную мезоректумэктомию. Минимальный объем лимфодиссекции достигается выполнением мезоректумэктомии, при которой удаляется зона метастазирования первого порядка и является стандартным этапом резекции прямой кишки. Расширение объема лимфодиссекции является в настоящее время дискутабельным и окончательно не решенным вопросом. Известно, что рак верхнеампулярного отдела чаще всего метастазирует в лимфоузлы вдоль a. rectalis superior, a. mesenterica inferior и aorta (восходящий путь метастазирования), рак нижне– и среднеапмулярного отделов – в подвздошные лимфоузлы, средние ректальные и запирательные (латеральный путь метастазирования), при анальных раках – в паховые лимфоузлы (нисходящий путь метастазирования). T. Takahashi с соавт. (1997) [17] предложили выделить несколько вариантов лимфаденэктомии в зависимости от ее объема: ограниченная лимфаденэктомия, стандартная лимфаденэктомия и расширенная лимфаденэктомия. При ограниченной лимфаденэктомии удаляются параректальные лимфоузлы, по ходу a. rectalis superior и по ходу основного ствола a. mesenterica inferior (промежуточные). При стандартной лимфаденэктомии, кроме вышеперечисленных лимфоузлов, удаляются также лимфоузлы в месте отхождения a. mesenterica inferiorот аорты (главные или апикальные). При расширенной лимфаденэктомии производится высокая перевязка a. mesenterica inferior (у места отхождения от аорты), после этого отсепаровывается париетальная фасция с клетчаткой и лимфатическими сосудами от аорты, нижней полой вены и общих подвздошных сосудов; кроме того, производится иссечение латеральных

лимфатических коллекторов, включая удаление лимфоузлов из области запирательных отверстий. И если ограниченная и стандартная лимфаденэктомия является общепринятыми стандартами лимфодиссекции, то выполнение латеральной лимфодиссекции является дискутабельным и нерешенным вопросом. По данным исследований частота поражения латеральных групп лимфоузлов у пациентов с раком прямой кишки составляет от 4,7 до 29% [5, 16, 18]. При этом большая частота поражения латеральных групп лимфоузлов отмечается в обзорах восточных авторов, в отличие от западных. Тем не менее теоретическая обоснованность выполнения аорто-подвздошно-тазовой лимфодиссекции не подтверждается клиническими данными. Высокая частота поражения латеральной группы лимфатических узлов абсолютно не соответствует частоте развития рецидивов в данной области. В наиболее крупном исследовании JCOG0212 метастазирование в латеральную группу лимфатических узлов отмечено только у 7% пациентов [8]. Специфическими осложнениями аорто-подвздошно-тазовой лимфодиссекции являются атония мочевого пузыря, кровотечения в непосредственном послеоперационном периоде. Школы западных и японских хирургов придерживаются двух противоположных точек зрения: в Японии расширенная лимфаденэктомия с латеральной лимфодиссекцией активно практикуется вот уже несколько десятилетий, в Западной Европе и США от нее практически отказались. По мнению Давыдова М.И. с соавт. возможными показаниями к выполнению данной процедуры могут быть лечебная аорто-подвздошно-тазовая лимфодиссекция у пациентов с ограниченным метастатическим поражением латеральной группы лимфатических узлов и следование принципам резекции в пределах здоровых тканей у больных с низко расположенными опухолями прямой кишки. Целесообразность расширения объема хирургических вмешательств при раке прямой кишки по каждому из этих показаний еще не доказана и обусловливает необходимость проведения клинических исследований [1].

Исходя из вышеизложенного, с учетом выявленных локализаций опухолевого поражения прямой кишки, основным видом выполненных нами роботических и лапароскопических операций была передняя резекция прямой кишки, которая является наиболее предпочтительной в функциональном отношении – 44 операции. Экстралеваторная экстирпация прямой кишки выполнена в 16 случаях, при этом в одном случае экстирпация выполнена по поводу рецидива рака в области колоректального анастомоза. При локализации опухоли в ректосигмоидном и верхнеампулярном отделе выполнялась частичная мезоректумэктомия с пересечением мезоректума на 5 см дистальнее нижней границы опухоли. При более низкой локализации опухоли выполнялась тотальная мезоректумэктомия. При распространении опухоли за пределы мезоректальной фасции показано экстрафасциальное удаление прямой кишки. В 3-х случаях при раке средне- (2 случая) и нижнеампулярного (1 случай) отдела выполнена так называемая «ультранизкая» передняя резекция, при которой колоректальный анастомоз был сформирован ниже 5-ти см от края ануса. Мезоректумэктомия дополнялась стандартной аортоподвздошной лимфодисекцией. При этом сохраняли преаортальное и нижнее брыжеечное вегетативные нервные сплетения.

Прямая кишка пересекалась при помощи эндоротикулярных сшивающих аппаратов. Во всех случаях колоректальный анастомоз накладывался при помощи циркулярного сшивающего аппарата (Premium Plus CEEA с головкой 28 или 31 мм.) После формирования аппаратного анастомоза выполнялась «воздушная проба» с целью исключения дефектов наложенного соустья.

Несостоятельность анастомоза после низкой передней резекции, выполненной лапароскопически, роботически, а также традиционной методике может объясняться утратой средних прямокишечных артерий и техническими трудностями при наложении анастомоза в глубине таза. Использование современных сшивающих аппаратов минимизирует эти трудности, но не избавляет от них. При низких и ультранизких передних резекциях в 13 случаях (50% от такого вида вмешательств) накладывалась превентивная разгрузочная стома. Следует отметить, что в 2-х случаях при низких передних резекциях выведение кишечной стомы выполнялось уже при выявленном интраоперационно дефекте аппаратного колоректального анастомоза.

Причиной отказа от наложения анастомоза в 3 случаях было наличие стенозирующей опухоли с явлениями перемежающейся толстокишечной непроходимости и неподготовленностью кишки – выполнена операция Гартмана.

Большинство оперативных вмешательств были выполнены интракорпорально. У 6 пациентов выполнялись ассистированные вмешательства – после мобилизации и лимфодиссекции выполнялась нижнесрединная лапаротомия, прямая кишка пересекалась ниже опухоли при помощи криволинейного сшивающе-режущего аппарата Contour с последующим формированием аппаратного циркулярного анастомоза.

Конверсии были выполнены в 6 случаях, что составило 9,38% от всех анализируемых случаев. Конверсии выполнялись при технической невозможности полной мобилизации опухоли и при наличии интраоперационных осложнений. Таким образом, основной причиной конверсии стало наличие местнораспространенного опухолевого процесса. При роботической методике процент конверсий составил 15,4%, при лапароскопической – 7,84%. Из них в 2-х случаях конверсия выполнена при экстирпации прямой кишки (12,5% от всех выполненных экстирпаций) и в 4 – при передней резекции (9,09% от всех передних резекций). Средняя длительность операций при конверсии составила 340 ± 90,17 мин., что

было обусловлено технической сложностью выполнения вмешательства при местнораспространенном процессе, а также не в последнюю очередь имело место «затягивание» принятия решения о переходе на открытый метод в период освоения методики. Это свидетельствует о необходимости своевременного принятия решения о переходе на открытый вид вмешательства при сомнении в технической возможности продолжения операции.

Длительность лапароскопической передней резекции составила в среднем 256 ± 60,02 мин. (исключая случаи конверсий и ассистированных вмешательств), и 328.89±82.68 мин. для роботической передней резекции. Средняя длительность лапароскопической экстирпации прямой кишки составила 245 ± 46,9 мин.

Интраоперационные осложнения связанных с выявленным дефектом сформированного колоректального анастомоза, отмечены в 4 случаях, при этом в одном случае помимо дефекта колоректального анастомоза выявлена травма правого мочеточника. Во всех случаях выполнено наложение разгрузочной кишечной стомы с пластикой мочеточника в одном случае.

Общее количество послеоперационных осложнений – 12, что составляет 18,75% от всех анализируемых случаев. Несостоятельность колоректального анастомоза после эндовидеохирургических операций отмечены в 7 случаях (15,56%). При этом повторное оперативное вмешательство выполнено с разобщением анастомоза и выведением колостомы. В 3-х случаях послеоперационный период осложнился развитием пареза желудочно-кишечного тракта вплоть до развития динамической кишечной непроходимости, потребовавшей в 2-х случаях лапароскопически ассистированной назоинтестинальной интубации. В 1 случае в послеоперационном периоде выполнена лапаротомия по поводу перфорации острой язвы тощей кишки. В 1 случае в послеоперационном периоде выявлена травма мочеточника, что потребовало его стентирования и наложения нефростомы. Все пациенты были выписаны. Летальных исходов не было.

Анализ результатов, выполненных нами лапароскопических и роботических операций при раке прямой кишке позволил сделать следующие выводы:

1. При низких и ультранизких передних резекциях прямой кишки в случаях технической невозможности одномоментного пересечения прямой кишки ниже опухоли перпендикулярно ее оси эндоскопическим ротикулярным сшивающим аппаратом выполнялось лапароскопически ассистированное вмешательство с применением сшивающе-режущего аппарата Contour.
2. Роботические операции при раке прямой кишки имеют преимущества за счет трехмерного изображения и лучшей ориентации, большей степени свободы при манипуляциях в ограниченных пространствах, а также простотой выполнения лимфодиссекции.
3. Наличие местнораспространенного онкологического процесса с выходом за мезоректум, а также значительная протяженность опухоли создают значительные технические сложности при видеоскопической операции. В таких случаях предпочтение отдавалось открытым вмешательствам.

Литература

1. Давыдов М.И. Аортоподвздошно-тазовая лимфодиссекция в хирургическом и комбинированном лечении больных раком прямой кишки: воображение востока и разум запада / Давыдов М.И., Расулов А.О., Гордеев С.С. // Вестник РОНЦ им. Н. Н. Блохина РАМН – 2013. – Т. 24. – №3–4. – С. 3–11.
2. Карачун А.М. Место лапароскопических операций при раке ободочной и прямой кишок / Карачун А.М., Петров А.С., Самсонов Д.В., Петрова Е.А. // Практическая онкология. – 2012. – Т13. – №4. – С. 261–268.
3. Кит О.И. Проблема колоректального рака в начале XXI века: достижения и перспективы // Российский журнал Гастроэнтерологии, Гепатологии, Колопроктологии. – 2013. – №3. – С. 65–71.
4. Одарюк Т.С. Хирургия рака прямой кишки / Одарюк Т.С., Воробьев Г.И., Шелыгин Ю.А. – М.: ООО «Дедалус», 2005 – 256 с.
5. Пучков К. В. Лапароскопическая лимфаденэктомия при раке прямой кишки / Пучков К. В., Хубезов Д. А. // Эндоскопическая хирургия. – 2007. – № 3. – С. 3–7.
6. Шелыгин Ю.А. Лапароскопические операции у больных раком прямой кишки / Шелыгин Ю.А., Воробьев Г.И., Фролов С.А., Лощинин К.В., Сушков О.И. // Практическая онкология. – 2002. – Т.3. – №2. – С. 93–104
7. Baik S. H., Ko Y. T., Kang C. M., Lee W. J., Kim N. K., Sohn S. K. et al. Robotic tumor-specific mesorectal excision of rectal cancer: short-term outcome of a pilot randomized trial. Surg Endosc, 2008; 22: 1601–8.
8. Fujita S., Akasu T., Mizusawa J., Saito N., Kinugasa Y., Kanemitsu Y., Ohue M., Fujii S., Shiozawa M., Yamaguchi T., Moriya Y. Postoperative morbidity and mortality after mesorectal excision with and without lateral lymph node dissection for clinical stage II or stage III lower rectal cancer (JCOG0212): results from a multicentre, randomised controlled, non-inferiority trial. lancet Oncol. – 2012. – Vol. 13 – N 6. – P. 616–621.
9. Glimelius B., Tiret E., Cervantes A., Arnold D., on behalf of the ESMO Guidelines Working Group. Rectal cancer: ESMO Clinical Practice Guidelines for diagnosis, treatment and follow-up. Annals of Oncology. – 2013 – 24 (Supplement 6). – P 81–88
10. Jun Kang Zhao, Nan Zheng Chen, Jian Bao Zheng, Sai He, Xue Jun Sun. Laparoscopic versus open surgery for rectal cancer: Results of a systematic review and metaanalysis on clinical efficacy. Molecular and Clinical Oncology. – 2014. – Vol.2. – №6. – P. 1097–1102
11. Miyajima N., Fukunaga M. Hasegawa H. Results of a multicenter study of 1,057 cases of rectal cancer treated by laparoscopic surgery. Surgical endoscopy. – 2009. – Vol.23. – №1. – P. 113–118.
12. Moghadamyeghaneh Z, Phelan M, Smith BR, Stamos MJ. Outcomes of Open, Laparoscopic, and Robotic abdominoperineal resections in patients with rectal cancer. Dis Colon Rectum. 2015 Dec; 58(12): 1123-9
13. Pai A, Melich G, Marecik SJ, Park JJ, Prasad LM. Current status of robotic surgery for rectal cancer: A bird's eye view. J Minim Access Surg. 2015 Jan-Mar; 11(1): 9
14. Pigazzi A., Ellenhorn J.D., Ballantyne G.H., Paz I.B. Roboticassisted laparoscopic low anterior resection with total mesorectal excision for rectal cancer.– Surg Endosc, 2006; 20: 1521–5.
15. Richard J. Heald, Brendan J. Moran, Roger D.H. et al. Rectal Cancer. The Basingstoke Experience of Total Mesorectal Excision, 1978–1997. Arch. Syrg. – 1998. – Vol. 133 – P. 894–898.
16. Sugihara K., Kobayashi H., Kato T., Mori T., Mochizuki H., Kameoka S., Shirouzu K., Muto T.. Indication and benefit of pelvic sidewall dissection for rectal cancer. Dis. Colon Rectum. – 2006. – Vol. 49, N 11. – P. 1663–1672.
17. Takahashi T., Veno M., Azekura K., Ota H. The lymphatic spread of rectal cancer and effect of dissection: Japanese contribution and experience. Soreide O., Norstein J. Rectal cancer surgery. Berlin, Heidelberg: Springer-Verlag, 1997. – P. 164–180.
18. Yu Y. Y., Wang C., Xu D., Shen X. G., Ding S. Q., Zhou Z. G. Mesorectal and lateral node metastasis and micrometastasis in lower rectal cancer. Hepatogastroenterology. – 2011. – Vol. 58, N 107–108. – P. 745–874.

КОНТАКТНАЯ ИНФОРМАЦИЯ

105203, г. Москва, ул. Нижняя Первомайская, 70
e-mail: nmhc@mail.ru

ДИФФЕРЕНЦИРОВАННЫЙ ПОДХОД К ФОРМИРОВАНИЮ ПРЕВЕНТИВНЫХ СТОМ В ХИРУРГИИ РАКА ПРЯМОЙ КИШКИ

Навматуля А.Ю., Соловьев И.А., Литвинов О.А., Иануса С.Я., Игнатович И.Г., Житихин Е.В., Васильченко М.В., Кчеусо А.В.
Военно-медицинская академия им. С.М. Кирова, Санкт-Петербург

УДК: 616.351-006.6-089

Резюме

Представлены ретроспективные данные о 319 больных раком прямой кишки, прооперированных на кафедрах военно-морской хирургии, общей хирургии Военно-медицинской академии им. С.М. Кирова за период с 2003 года по настоящее время. Превентивная колостома была сформирована 25 (7,8%) из 319 больным по различным показаниям: невозможность адекватной предоперационной подготовки толстой кишки из-за стенозирующего роста опухоли, натяжение проксимального участка толстой кишки после формирования аппаратного сигморектоанастомоза. Во всех наблюдениях операцию завершали дренированием пресакрального пространства со стороны промежности, и по возможности, восстановлением целостности тазовой брюшины выше линии сигморектоанастомоза. Данная методика позволяет снизить риск развития перитонита при несостоятельности анастомозов и дает возможность лечения данного осложнения консервативными мероприятиями. Несостоятельность сигморектоанастомозау больных без протективной стомы возникла у 14 (4,7%) из 294 прооперированных больных, при этом только в 2 (0,6%) случаях потребовалась релапаротомия для разрешения проблемы несостоятельности. Во всех остальных случаях явления несостоятельности разрешились с помощью консервативных методов лечения.

Ключевые слова: рак прямой кишки, несостоятельность сигморектоанастомоза, осложнения после сфинктеросохранных операций, осложнения после илеостомии, осложнения после колостомии.

THE DIFFERENTIATED WAY OF FORMING PREVENTIVE STOMAS IN SURGERY OF THE RECTAL CANCER

Navmatulja A.Yu., Solov'ev I.A., Litvinov O.A., Ivanusa S.Ja., Ignatovich I.G., Zhitihin E.V., Vasilchenko M.V., Kcheuso A.V.

The material for the present research becomes retrospective results of 319 patients with rectal cancer who were operated in the departments of military-medical surgery, general surgery of Military-Medical Academy named after S.M. Kirov for the period from 2003 year till present time. The preventive stoma at 25 (7,8%) patients from 319 was formed according different indications: the impossibility of appropriate pre surgical preparation of the large bowel because of constrictive growth, the intention of proximal part of the large bowel after forming the hardware anastomic leakage . In all periods of monitoring, the operation was finished by draining of the presacral space from a side of the perineum and if it is possible to regenerate the wholeness of the pelvic peritoneum higher than a line of the anastomic leakage. This method lets us lower the risk of the expansion of the peritonitus at the anastomic leakage and gives the opportunity to treat this complication by non-surgical therapy. The anastomic leakage at the patients without protective stoma appeared at 14 (4,7%) from 294 operated patients , and only in 2 (0,6%) cases the relaporotomy was needed to solve the problem of the anastomic leakage. In all the other cases the event of the anastomic leakage was solved with a help of non-surgical therapy.

Keywords: rectal cancer, anastomic leakage, complications after sphincter saved operations, complications after ileostomy, complications after colostomy.

Проблема лечения колоректального рака в течение многих лет продолжает оставаться в центре внимания отечественных и зарубежных онкологов. В структуре заболеваемости колоректальный рак занимает третье место в мире, уступая лишь раку легкого и молочной железы, и второе место в России, а в структуре смертности – четвертое место в мире и третье в Российской Федерации [14]. За период с 2002 по 2012 гг. прирост заболеваемости для рака прямой кишки в России составил 10% [5].

Основным методом лечения рака прямой кишки является хирургический. За последние 20 лет с внедрением в хирургическую практику циркулярных сшивающих аппаратов процент сфинктеросохраняющих операций в лечении рака прямой кишки увеличился до 75–80% [1, 7, 16]. Несмотря на надежность двухрядного степлерного шва, частота несостоятельности аппаратных анастомозов при выполнении передних и низких передних аппаратных резекций прямой кишки составляет от 3 до 24% [2, 18, 20]. Данное обстоятельство заставляет хирургов, активно занимающихся лечением рака прямой кишки искать, оптимальные способы предупреждения осложнений [3, 4, 11, 17, 22, 24].

Перед каждым хирургом, выполняющим сфинктеросохраняющие операции при раке прямой кишки, встает вопрос о целесообразности формирования протективной кишечной стомы для снижения рисков несостоятельности анастомозов и осложнений, связанных с ними. Несмотря на многочисленные публикации отечественных и зарубежных авторов, в России в настоящее время нет стандартов, регламентирующих формирование превентивных стом [10, 12, 15, 18]. Так, согласно «Клиническим рекомендациям по диагностике и лечению больных раком прямой кишки» от 2014 г. «…при выполнении тотальной мезоректумэктомии (локализация опухоли ниже 10 см от края ануса) рекомендуется формировать превентивную коло- или илеостому на усмотрение оперирующего хирурга…». Выведение протективных стом с одной стороны снижает риск несостоятельности анастомозов, но с другой стороны, даже на время (4–6 недель), ухудшает качество жизни и социальную адаптацию больных [6, 8, 9]. Кроме того, операция по закрытию илео- и колостом несет в себе определенные риски и процент осложнений составляет от 1,7 до 17,4% [4, 21]. Таким образом, определение показаний к формированию превентивных стом при выполнении сфинктеросохраняющих операций по поводу РПК является актуальной и не до конца решенной проблемой.

Материалы и методы

Материалом для настоящего исследования послужили ретроспективные данные о 319 больных раком прямой кишки, прооперированных на кафедрах военно-морской хирургии и общей хирургии Военно-медицинской академии им. С.М. Кирова за период с 2003 года по настоящее время.

В исследование включены больные раком верхне- и среднеампулярного отделов прямой кишки (локализация нижнего края опухоли от анокутанной складки от 6 до 17 см), которым были выполнены различные сфинктеросохраняющие операции: передняя аппаратная и брюшно-анальная резекции ПК. Для проведения исследования пациенты были разделены на 2 группы:

Основная группа – 294 больных, которым выполнены сфинктеросохраняющие резекции прямой кишки без формирования превентивной колостомы.

Контрольная группа – 25 больных, которым были выполнены сфинктеросохраняющие резекции прямой кишки с формированием превентивной колостомы.

Структура оперативных вмешательств представлена в таблице 1.

Все оперативные вмешательства выполнялись с соблюдением онкологических стандартов:

1) низкие передние аппаратные (COVIDIEN, ETHICON, диаметр 29–33 мм) резекции, брюшно-анальные резекции с низведением сигмовидной кишки с тотальной мезоректумэктомией (TME), принципы которой были систематизированы и популяризованы B. Heald [13];
2) передние аппаратные резекции с парциальной мезоректумэктомией (отступление от дистального края пальпируемой опухоли по мезоректальной клетчатке 5 см);
3) соблюдение клиренса дистальной резекции 2–3 см.

Важными техническими элементами в выполнении всех видов сфинктеросохраняющих оперативных вмешательств мы считаем восстановление целостности тазовой брюшины, подшивая ее края к сигмовидной кишке выше уровня сформированного сигморектоанастомоза и пресакральное дренирование полости малого таза через разрез в перианальной области.

Результаты и обсуждение

Распределение больных по полу представлено на рисунке 1.

В исследовании количество пациентов мужского пола составило 55% (n-183), женского пола 45% (n-150).

Распределение больных по возрасту представлено на рисунке 2.

Средний возраст пациентов составил 65,1 ± 12,7 год в основной группе и 60,1 ± 11,4 года в контрольной группе. Как видно из диаграммы, пик заболеваемости пришелся на возрастную группу от 60 до 80 лет, в связи с этим, сопутствующая патология встречалась у 73,6% больных, из них 48,7% составили заболевания сердечно-сосудистой системы.

Табл. 1. Структура оперативных вмешательств

Операции	Без превентивной стомы		С превентивной стомой	
	абс.	%	абс.	%
Передняя аппаратная резекция прямой кишки	165	56,1	9	36,0
Низкая передняя аппаратная резекция прямой кишки (культя прямой кишки до 5 см)	75	25,5	11	44,0
Комбинированные передние резекции	18	6,1	3	12,0
Брюшно-анальные резекции прямой кишки с низведением сигмовидной кишки	28	9,5	2	8,0
Брюшно-анальные резекции прямой кишки с низведением сигмовидной и формированием Э-образного (5 см) толстокишечного резервуара	8	2,7	–	–
Всего	294	100	25	100

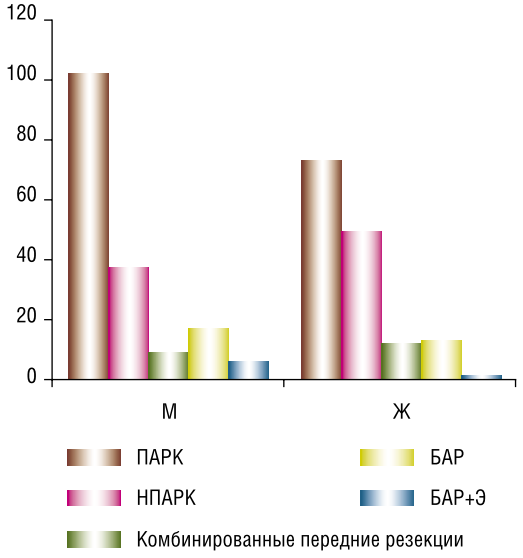

Рис. 1. Распределение больных по полу

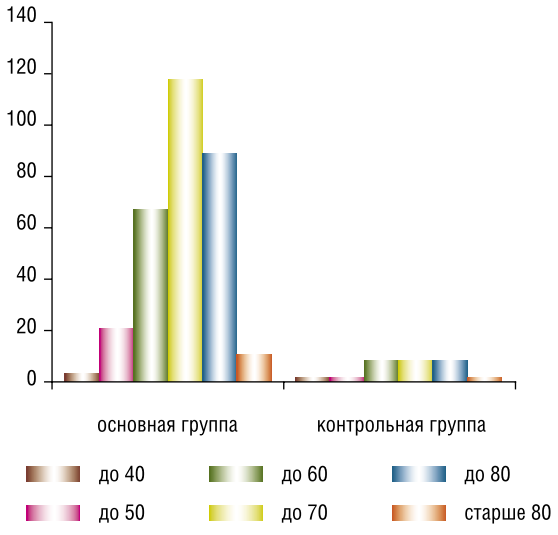

Рис. 2. Распределение больных по возрасту

Табл. 2. Распределение больных по стадиям онкологического процесса

Стадии по TNM	ПАРК		НПАРК		Комб. передние резекции		БАР		БАР+Э		всего	
	абс.	%	абс.	%	абс.	%	абс.	%	абс.	%	абс.	%
I стадия T1-2N0M0	38	11,9	26	8,1	-	-	11	3,3	4	1,2	79	24,0
II стадия T3-4N0M0	53	16,6	36	11,2	4	1,2	10	3,0	3	0,9	106	33,2
III стадия T1-4N1-2M0	59	18,4	24	7,5	13	3,9	5	1,5	-	-	101	31,6
IV стадия T1-4N1-2M1	24	7,5	1	0,9	3	0,9	4	1,2	1	0,3	33	10,5

В таблице 2 представлено распределение больных по стадиям онкологического процесса.

Основная масса прооперированных пациентов по поводу рака прямой кишки состояла из лиц, имеющих вторую и третью стадии заболевания. Пациенты с запущенным онкологическим процессом составили 10,5%. В 24,0% случаев больные оперированы на ранних стадиях рака, 2 человека – Tin situ.

Наибольшее количество во всех группах составили пациенты со второй (T3-4N0M0) стадией рака – 106 (33,2%) и третьей (T1-4N1-2M0) стадией рака 101 (31,6%). Вероятнее всего обусловлено это тем, что именно при данных стадиях онкологического процесса появляются клинически значимые симптомы, заставляющие больных обращаться в лечебные учреждения.

У 35 (10,5%) пациентов выявлены отдаленные метастазы (из них: печень 21 (60,0%), легкие 9 (25,7%), печень + легкие 5 (14,3%)). По нашему мнению, у компенсированных по сопутствующей патологии больных, наличие отдаленных метастазов не является, с одной стороны, противопоказанием к выполнению сфинктеросохраняющих операций, с другой стороны обязательным условием формирования превентивных колостом.

По гистологической структуре преобладали больные с умереннодифференцированными аденокарциномами 75,7%, чуть реже встречались высокодифференцированные аденокарциномы – 13,9%, низкодифференцированные – 10,3%.

Комбинированные передние аппаратные резекции были выполнены у 27 больных. Структура комбинированных операций представлена в таблице 3.

В 77,7% случаев, комбинированные операции выполнялись без формирования превентивных колостом.

Одним из важных элементов профилактики несостоятельности анастомозов при выполнении сфинктеросохраняющих операций по поводу РПК мы считаем адекватную предоперационную подготовку толстой кишки солевыми слабительными («Флит», «Фортранс» и другие), при их непереносимости и наличии клинических признаков стенозирующего характера роста опухоли – очистительные клизмы.

Несостоятельность сигморектоанастомозов в основной группе развилась у 14 пациентов (4,5%). Частота развития несостоятельности сигморектоанастомозов в зависимости от вида оперативного вмешательства представлена на рисунке 3.

Табл. 3. Структура комбинированных операций

Резецированные органы	Основная группа	Контрольная группа
Надвлагалищная ампутация матки с придатками	8	2
Удаление придатков	5	1
Резекция мочеточника	2	1
Резекция петли подвздошной кишки	6	2
Всего	21	6

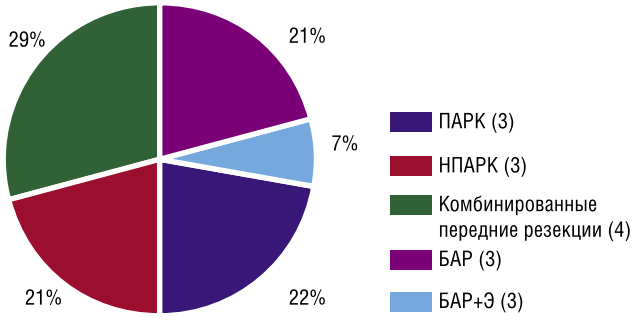

Рис. 3. Частота несостоятельности сигморектоанастомоза у пациентов основной группы

У 2 пациентов после выполнения низких передних аппаратных резекций несостоятельность анастомоза привела к развитию местного отграниченного перитонита в одном случае, к разлитому – во втором, что явилось показанием к релапаротомии, санации и дренированию брюшной полости, и формированию превентивной колостомы. При наличии дефекта не более ¼ окружности анастомоза, сохраненной жизнеспособности стенок прямой и сигмовидной кишки, разобщение анастомоза и выполнение операции типа Гартмана мы считаем нецелесообразным. Причиной развития перитонита у 2 пациентов со стадией заболевания T4 по местному росту явилось широкое иссечение тазовой брюшины и техническая невозможность восстановление ее целостности.

У 12 больных несостоятельность анастомоза на 3–4 сутки манифестировала поступлением калового содержимого по пресакральному дренажу. Клинических признаков перитонита во всех случаях не было. Данное осложнение было разрешено на 18–24 сутки проведением консервативных мероприятий: антибактериальная

терапия, парентеральное питание, диета (стол № 0), промывание пресакральных дренажей растворами антисептиков.

Показания к формированию превентивной колостомы были определены 25 больным (группа контроля):

1) невозможность адекватной подготовки толстой кишки из-за стенозирующего характера роста опухоли;
2) натяжение проксимального участка толстой кишки после формирования аппаратного сигморектоанастомоза.

У 4 пациентов на фоне сформированной протективной колостомы развилась клинически значимая несостоятельность анастомоза, которая не привела к развитию перитонита и была разрешена консервативными мероприятиями, аналогичными в основной группе (по срокам и методике).

Заключение

Анализируя наш опыт выполнения сфинктеросохраняющих операций по поводу рака верхне- и среднеампулярного отделов прямой кишки, критериями отказа от формирования превентивных колостом мы считаем следующие: адекватную предоперационную подготовку толстой кишки, адекватное кровоснабжение проксимального и дистального анастомозируемых отрезков толстой кишки, отсутствие их натяжения в области сформированного анастомоза при выполнении передней аппаратной резекции; адекватное кровоснабжение и отсутствие натяжения дистального отрезка низведенной сигмовидной кишки при выполнении брюшно-анальной резекции.

Важными техническими элементами в выполнении всех видов сфинктктеросохраняющих оперативных вмешательств мы считаем восстановление целостности тазовой брюшины, пресакральное дренирование полости малого таза через разрез в перианальной области, и позднее удаление пресакрального дренажа (не ранее 5–6 суток).

Литература

1. Бондарь Г.В., Барсуков Ю.А., Башеев В.Х. Органосохраняющие резекции прямой кишки при раке // Хирургия. – 1988. – № 11. – С. 12–15.
2. Васильев С.В., Попов Д.Е., Григорян В.В., Клименко А.Н., Лисичкин А.В., Смирнова Е.В. Роль временных кишечных стом в лечении больных раком прямой кишки: Материалы VIII Всероссийского съезда онкологов. Вопросы онкологии №3 (59), 2013, приложение, с.556-557Воробьев Г.И., Царьков П.В. Кишечные стомы. – М.: МНПИ, 2001. – 90 с.
3. Г.И. Воробьев, С.И. Севостьянов, С.В. Чернышов, Выбор оптимального вида превентивной кишечной стомы, Новости колопроктологии// – 2007. №2. – С. 69–74.
4. Давыдов М.И., Аксель Е.М. Вестник РОНЦ им. Н. Н. Блохина РАМН, т. 22, №3 (85) (прил. 1), 2011.
5. Евдокимов Г.М., Семенченя В.А., Сидоров И.Н., Кошкин А.В., Хирургическая реабилитация больных с параколостомическими осложнениями // Паллиативная медицина и реабилитация. 2003. – № 3. 43 с.
6. Кныш В.И., Царюк В.Ф., Ананьев В.С. Рак прямой кишки и проблема сфинктерсохраняющих операций // Материалы I съезда онкологов стран СНГ. – М., 1996. – С. 355.
7. Тур Г.Е., Гедревич З.Э., Цемахов Ю.Г., и др. Применение превентивной колостомы в хирургическом лечении колоректального рака // Проблемы реабилитации проктологических больных: Материалы 3-й междунар. Конф. – Минск: Белорусский центр науч. Мед. Информации МЗ РБ, 1998. – С. 74–75.
8. American Cancer Society. Cancer Facts & Figures 2011. Atlanta: American Cancer Society; 2011.
9. Amin S.N., Memon M.A., Armitage N.C., Scholefield J.H. Defunctioning loop ileostomy and stapled side-to-side closure has low morbidity. AnnRCollSurgEngl. 2001 Jul; 83 (4): 246-9.
10. Chambers WM, Mortensen NJ. Postoperative leakage and abscess formation after colorectal surgery. BestPractResClinGastroenterol. 2004 Oct;18(5): 865-80.
11. Griffen E.D., Knight C.D. Sr, Whitaker J.M., Knight C.D. Jr.The double stapling technique for low anterior resection: results, modifications and observations // Ann. Surg. 1990. – Vol. 211. – P. 745–751.
12. Heald R. J. Rectal cancer: the Basingstoke experience of total mesorectal excision, 1978-1997 / R.J. Heald, B.J. Moran, R.D. Ryall et al. // Arch Surg. – 1998. – Vol.133. – № 8. – P. 894–899.
13. www.iarc.fr/en/media-centre/iarcnews/2010/globocan2008.php
14. Jarvinen H.J., Luukkonen P. Sphinter-saving surgery for rectal carcinoma. Comparison of two 5 year periods from 1980 to 1989 // Ann. Chir. Gynaecol 1991. – Vol.80. – P. 14–18.
15. Konn M., Morita T., Hada R. et al. Survival and recurrence after low anterior resection and abdominoperineal resection for rectal cancer: the results of a long-term study with a review of the literature // Surg. Today (Jpn. J. Surg). – 1993. – Vol. 23, N 1. – P. 21–26.
16. Kruszewski W.J., Jasiński W., Szajewski M., Szefel J., Kawecki K., Ciesielski M., Pikiel P., Dilling P., Warężak C. Protectivestomyas a complementtoanteriorrectalresection. Analysisofauthors' materialandliteraturereview. PolskiPrzegladChirurgiczny. 2011 Mar; 83(3): 150-4.
17. Law W.L., Chu K.W., Choi H.K. Randomized clinical trial comparing loop ileostomy and loop transverse colostomy for faecal diversion following total mesorectal excision. Br. J. Surg., 2002, 89: 704-708.
18. Low W.L., Chu K.W., Choi H.K. Randomized clinical trial comparing loop ileostomy and loop transverse colostomy for faecal diversion following mesorectalexcishion. Br.J.Surg., 2002, 89: 704-708.
19. MoranB.J., Heald R.J. Anastomoticleakageaftercolorectalanastomosis. Semin. Surg.Oncol.2000; 18:244-8.
20. Pappalardo G, Spoletini D, Proposito D, Giorgiano F, Conte AM, Frattaroli FM. Protective stoma in anterior resection of the rectum: when, how and why? SurgOncol. 2007 Dec;16 Suppl 1:S105-8. Epub 2007 Nov 26.
21. Saha AK, Tapping CR, Foley GT et al (2009) Morbidity and mortality after closure of loop ileostomy. Colorectal Dis 11:866–871.
22. vanKoperen PJ, van der Zaag ES, Omloo JM, Slors JF, Bemelman WA., The persisting presacral sinus after anastomotic leakage following anterior resection or restorative proctocolectomy., Colorectal Dis. 2011 Jan;13(1):26-9. doi: 10.1111/j.1463-1318.2010.02377.x.
23. Vignali A, Fazio VW, Lavery IC, Milsom JW, Church JM, Hull TL, Strong SA, Oakley JR. Factors associated with the occurrence of leaks in stapled rectal anastomoses: a review of 1,014 patients, J Am Coll Surg. 2007 Aug;185(2):105-13.

КОНТАКТНАЯ ИНФОРМАЦИЯ

Навматуля Александр Юрьевич
e-mail: eskander85@yandex.ru

ПРЕИМУЩЕСТВА НОВОГО СПОСОБА ОПЕРАТИВНОГО ЛЕЧЕНИЯ РЕЦИДИВНЫХ ЭПИТЕЛИАЛЬНЫХ КОПЧИКОВЫХ ХОДОВ

Магомедова З.К., Чернышова Е.В., Грошилин В.С.

Ростовский государственный медицинский университет, г. Ростов-на-Дону

УДК: 616.711.8-089

Резюме

Нестабильность результатов хирургического лечения эпителиальных копчиковых ходов, высокий удельный вес рецидивов и послеоперационных осложнений являются актуальной проблемой современной колопроктологии и требуют поиска новых подходов к лечению данного заболевания. Индивидуальный подход к выбору способа закрытия раневого дефекта после радикального иссечения копчиковых ходов и кист позволит сократить число осложнений и рецидивов заболевания.

Оперировано 20 пациентов с эпителиальными копчиковыми ходами, у которых был выявлен рецидив заболевания в сроки от 1 до 12 месяцев. У 12 больных применен новый «Способ хирургического лечения рецидивных эпителиальных копчиковых ходов» (патент РФ №2556617), включающий нанесение двух окаймляющих волнообразных разреза, радикальное иссечение рецидивных эпителиальных копчиковых ходов, нанесение Г-образных послабляющих разрезов вверх и вниз от точек, расположенных в начале правого окаймляющего разреза и в конце левого окаймляющего разреза, соответственно, тем самым формируя верхний и нижний кожно-жировой лоскут треугольной формы. Сформированные верхний и нижний треугольные кожно-жировые лоскуты перемещают на раневой дефект и фиксируют их узловыми швами, после чего волнообразные окаймляющие разрезы раны ушивают. В послеоперационном периоде у данной группы больных рецидивов не зарегистрировано. Таким образом, использование разработанного способа позволяет адекватно закрыть раневой дефект после радикального иссечения эпителиального копчикового хода без натяжения краев раны, прорезывания их у дна, формирования и нагноения остаточных полостей. Данный способ можно применять при рецидивных эпителиальных копчиковых ходах, отличающихся глубиной расположения в подкожно-жировой клетчатке, количеством свищевых ходов и кист, отдаленных от межъягодичной линии.

Ключевые слова: рецидивный эпителиальный копчиковый ход, первичные свищи крестцово-копчиковой области, пластика перемещенными треугольными кожно-жировыми лоскутами, рецидив.

ADVANTAGES OF THE NEW METHOD OF RECURRENT EPITHELIAL SACROCOCCYGEAL FISTULAS SURGICAL TREATMENT

Magomedova Z.K., Chernyshova E.V., Groshilin V.S.

The instability of the results of epithelized pilonidal sinus surgical treatment, the high proportion of recurrence and postoperative complications, is an actual problem of modern coloproctology and requires new approaches to the treatment of this disease. Individual approach to the choice of closing the wound defect after radical excision of epithelized pilonidal sinus and cysts will reduce the number of complications and recurrence of the disease.

20 patients were operated with epithelized pilonidal sinus who have had a relapse of the disease during the period from 1 to 12 months. Twelve patients used a new "Method of surgical treatment of recurrent epithelial pilonidal sinus" (RF patent №2556617), comprising applying the two bordering wavy cut, radical excision of recurrent epithelized pilonidal sinus, causing laxative Г-shaped sections above and below the points located at the beginning of the right fringing section and in the section bordering the end of the left, respectively, thereby forming the upper and lower skin and fat flap triangular shape. Formed upper and lower triangular dermal-fat flap is moved to the wound defect and fix them interrupted sutures, and then undulating bordering sections of the wound is sutured. Thus, using of the developed method allows to adequately close the wound defect after radical excision epithelized pilonidal sinus without tension of wound edges, the eruption of the bottom, the formation of residual cavities and suppuration. This method can be used in recurrent epithelized pilonidal sinus that differ in the depth of the subcutaneous fat, the amount of sinus tracts and cysts distant from intergluteal line.

Keywords: recurrent epithelized pilonidal sinus, primary fistulas sacrococcygeal region, plastic displaced triangular dermal-fat flap, relapse.

Эпителиальный копчиковый ход – врожденное заболевание, обусловленное нарушением развития каудального конца эмбриона, при котором под кожей остается выстланный эпителием ход [1]. Более 5% людей страдают данной патологией и ее осложненным течением [2, 3]. Единственным методом радикального лечения данного заболевания является хирургический: иссечение в пределах здоровых тканей эпителиального копчикового хода и его ветвлений [9].Частота рецидивов этой патологии достигает 30% [4]. Неоднократные вмешательства на крестцово-копчиковой области приводят к деформации тканей, рубцовым ее изменениям и, как следствие, к техническим сложностям в ушивании операционной раны [3, 5].

В последние годы уделяется значительное внимание формированию новых подходов к хирургическому лечению рецидивных эпителиальных копчиковых ходов, а также разработке оперативных методик, учитывая особенности рецидивных свищей. Однако, данные литературы свидетельствуют о недостаточной эффективности, большом количестве неудовлетворительных результатов этих методов, так как достаточно часто формируются краевые некрозы кожно-жировых лоскутов, удлиняются сроки заживления раны, образуются грубые послеоперационные рубцы [4, 6, 7, 8].

После радикального иссечения эпителиальных копчиковых ходов и кист формируется довольно больших размеров рана. Важным составляющим успеха хирургического лечения эпителиальных копчиковых ходов является адекватный выбор способа завершения операции. Среди существующих методик уместно выделить марсупилизацию (подшивание краев раны к ее дну), методики с «открытым» ведением раны, противопоставляемые ушиванию «наглухо», кроме того, отдельное направление представляет собой совершенствование методик «закрытия» операционных ран крестцово-копчиковой области по одной из пластических методик. Отсутствие единого алгоритма диагностики и оперативного лечения служит причиной частых рецидивов и послеоперационных осложнений.

Неудовлетворенность существующими способами хирургического лечения рецидивных эпителиальных копчиковых ходов требует разработки новых высокоэффективных способов их хирургического лечения с учетом особенностей патологического процесса и причин рецидивов.

Цель: улучшение результатов радикального хирургического лечения рецидивных эпителиальных копчиковых ходов и кист за счет обоснования применения нового способа оперативного лечения, выявления и профилактики основных причин рецидивов при первичных радикальных операциях по поводу эпителиальных копчиковых ходов и кист.

Материалы и методы

Проведен комплексный ретроспективный анализ результатов оперативного лечения 20 пациентов с эпителиальными копчиковыми ходами, у которых был выявлен рецидив заболевания в сроки от 1 до 12 месяцев. Исходя из особенностей клинического течения, примененной оперативной техники и послеоперационного периода, установлены основные недостатки распространенных методик оперативного лечения эпителиальных копчиковых ходов и причины рецидивов заболевания.

Разработан новый «Способ хирургического лечения рецидивных эпителиальных копчиковых ходов» (патент РФ №2556617), включающий нанесение двух окаймляющих волнообразных разреза, радикальное иссечение рецидивных эпителиальных копчиковых ходов, нанесение Г-образных послабляющих разрезов вверх и вниз от точек, расположенных в начале правого окаймляющего разреза и в конце левого окаймляющего разреза, соответственно, тем самым формируя верхний и нижний кожно-жировой лоскут треугольной формы. Сформированные верхний и нижний треугольные кожно-жировые лоскуты перемещают на раневой дефект и фиксируют их узловыми швами, после чего волнообразные окаймляющие разрезы раны ушивают (рис. 2).

Способ апробирован в клинической практике, применен у 12 больных с послеоперационными рецидивами эпителиальных копчиковых ходов (из которых 3 оперированы более 2 раз). Сроки наблюдения составили от 4 до 12 месяцев. Пациентам в стационаре выполнялся стандартный комплекс обследований: осмотр, пальпация, пальцевое исследование прямой кишки, зондирование и прокрашивание свищевых ходов, ректороманоскопия. Обязательным компонентом обследования являлась фистулография, направленная на изучение топографии, глубины поражения, распространенности свищевых ходов. Выполнение рентгенологического исследования крестца и копчика позволяло исключить вовлечение в патологический процесс костных структур. Учитывая рецидивное течение заболевания, больным осуществлялась оценка количественного и качественного состава патогенной микрофлоры для коррекции антибактериальной терапии в послеоперационном периоде.

В предоперационном периоде больным проводилось купирование местных воспалительных изменений, санация операционного поля растворами антисептиков, при возможности – промывание свищевых ходов.

В послеоперационном периоде все больные получали антибактериальную, гемостатическую и противовоспалительную терапию. Также для ускорения сроков заживления раны и формирования мягкого эластичного рубца применяли среднечастотный ультразвук, КВЧ–терапию и магнитотерапию.

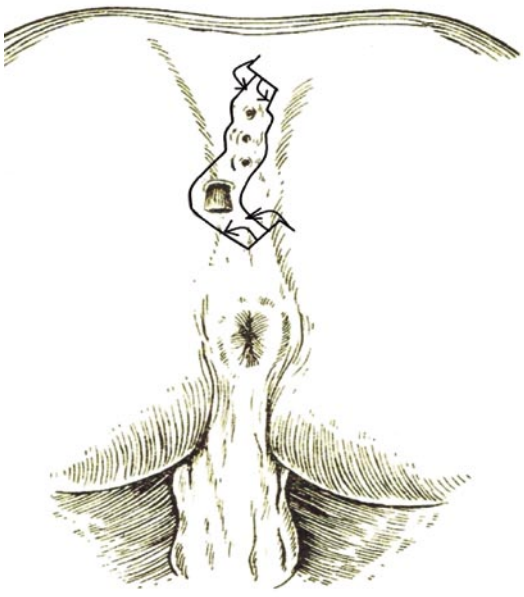

Рис. 1. Схемы разрезов согласно разработанному способу

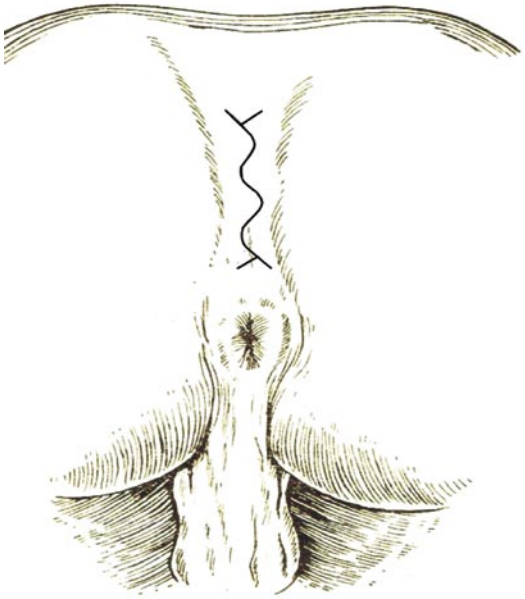

Рис. 2. Окончательный вид линии швов после перемещения лоскутов и ушивания

Результаты и обсуждение

Пациенты, оперированные по поводу послеоперационных рецидивов эпителиального копчикового хода и свищей крестцово-копчиковой области, составляют группу наиболее высокого риска, как послеоперационных осложнений, так и рецидивов заболевания. Индивидуальный подход к выбору диагностического и хирургического алгоритма позволит улучшить результаты изучаемой патологии.

Изучены результаты наиболее широко применяемых методик оперативного лечения копчиковых ходов и кист. Среди них выделены преимущества и недостатки, приводящие к развитию рецидивов заболевания и послеоперационных осложнений. Так, метод «открытой раны» при иссечении эпителиальных копчиковых ходов используется в случаях больших кист и выраженного нагноения, сопровождается длительными сроками заживления и формированием грубых рубцовых деформаций, а также возможным вторичным инфицированием раны. При подшивании краев раны к ее дну высока вероятность значительного натяжения швов и их прорезывания, формирование остаточных полостей под кожными лоскутами с их последующим инфицированием. Также впоследствии на коже остаются грубые деформирующие рубцы (в виде «рыбного остова»). Сохраняется вероятность рецидива заболевания, связанная с ограничением размеров иссекаемой кожи над разветвлениями копчикового хода. Ушивание раны продольно наглухо узловыми швами или по Донати при значительных раневых дефектах имеет высокий риск натяжения краев раны, прорезывания швов у дна раны и формирования остаточных полостей с последующим инфицированием раны.

Рецидивные свищи принципиально отличаются от первичных за счет наличия множественных свищевых отверстий, отдаленных от среднеягодичной линии, массивной рубцовой деформацией и хроническим воспалением мягких тканей. Следовательно, тактика хирургического лечения рецидивных свищей должна отличаться от таковой при первичных свищах и учитывать недостатки предыдущих операций и причины возникновения рецидивов заболевания.

Разработанный «Способ хирургического лечения рецидивных эпителиальных копчиковых ходов» позволяет радикально иссечь копчиковые ходы и кисты за счет широких окаймляющих волнообразных разрезов, что является принципиально важным при разветвленных рецидивных свищах. Послабляющие разрезы и формирование несвободных кожно-жировых лоскутов с последующим их перемещением на рану и послойным ушиванием волнообразных краев позволяют полностью закрыть раневой дефект без натяжения краев раны, избегая тем самым прорезывания их у дна, формирования остаточных полостей с их дальнейшим нагноением. Также волнообразные разрезы способствуют сохранению оптимального кровоснабжения краев раны, уменьшая образование грубого рубца и деформации раны, что указывает на хороший косметический эффект способа.

Анализ результатов применения разработанного способа показал отсутствие послеоперационных рецидивов в указанные сроки, в 1-м наблюдении возникло нагноение раны, которое потребовало снятия 2–3 швов, рана зажила вторичным натяжением без рецидива заболевания. У данного пациента отмечалось повышение температуры до субфебрильных цифр. По результатам анализов крови – умеренный лейкоцитоз ($9{,}9 \times 10^9$/л) со сдвигом лейкоцитарной формулы влево (палочкоядерные нейтрофилы 12%). Также однократно в послеоперационном периоде у пациента диагностированы проявления пиодермии ягодичной области, купированные консервативно, при этом нагноения раны и влияния на течение заживления не отмечено.

Для профилактики гнойно-септических осложнений больным проводилась антибактериальная терапия, длительность которой составила от 5 до 8 дней. Купирование послеоперационного умеренно выраженного болевого синдрома осуществлялось ненаркотическими анальгетиками в течение 3–6 дней. При стандартном течении послеоперационного периода у пациентов значимых воспалительных реакций не отмечалось (лейкоцитоз не превышал $9{,}3 \times 10^9$/л, сдвиг лейкоцитарной формулы влево был минимален – палочкоядерных не более 9%, лимфопении не было). Сроки заживления послеоперационной раны больных составили до 15 дней, средний койко-день – 9,9 сут.

Клинический пример: больной И., 25 лет, поступил в хирургическое отделение клиники Ростовского государственного медицинского университета, с диагнозом: рецидивный эпителиальный копчиковый ход. Из анамнеза известно, что за 4 месяца до поступления в клинику больному по месту жительства было выполнено вскрытие и дренирование нагноившегося эпителиального копчикового хода. Спустя 2 месяца после оперативного вмешательства у пациента в крестцово-копчиковой области появились 2 наружных свищевых отверстия, отдаленных от средней межъягодичной линии на 3–4 см с умеренным гнойным отделяемым. Больному выполнен комплекс стандартных обследований (осмотр, пальпация, пальцевое исследование прямой кишки, зондирование и прокрашивание свищевых ходов, ректороманоскопия, фистулография, рентгенологическое исследование крестца и копчика), а также определение состава микрофлоры отделяемого свища для коррекции антибактериальной терапии в послеоперационном периоде. Пациенту было выполнено хирургическое лечение рецидивных эпителиальных копчиковых ходов согласно разработанному способу. В операционной, в положении больного по Депажу под спинномозговой анестезией предварительно нанесли линию оси двух окаймляющих разрезов. Для чего последовательно раствором бриллиантовой зелени сверху-вниз соединили волнистой линией центры наружных свищевых отверстий. Затем в каждое наружное свищевое отверстие ввели раствор бриллиантовой зелени для прокрашивания эпителиальных

копчиковых ходов. После чего скальпелем выполнили два параллельных волнообразных окаймляющих разреза: правый и левый, отстоящие на 20 мм каждый от линии оси. При этом левый разрез начинали выполнять на 15 мм выше проксимального наружного свищевого отверстия, а закончили на 15 мм ниже дистального наружного свищевого отверстия, правый разрез начинали выполнять на уровне проксимального наружного свищевого отверстия, а закончили на уровне дистального наружного свищевого отверстия. После чего радикально иссекли копчиковый ход в пределах зоны прокрашивания тканей раствором бриллиантовой зелени. Затем скальпелем выполнили два Г-образных послабляющих разреза. Верхний послабляющий разрез начинали выполнять из точки, расположенной в начале правого окаймляющего разреза, провели до точки, расположенной в начале левого окаймляющего разреза, продолжили далее на 20 мм, повернули под прямым углом вверх на 25 мм и сформировали верхний кожно-жировой лоскут треугольной формы. Нижний послабляющий разрез начинали выполнять из точки, расположенной в конце левого окаймляющего разреза, провели до точки, расположенной в конце правого окаймляющего разреза, продолжили далее на 20 мм, повернули под прямым углом вниз на 25 мм и сформировали нижний кожно-жировой лоскут треугольной формы. После этого закрыли раневой дефект с помощью кожно-жировой пластики, для чего сформированные верхний и нижний треугольные кожно-жировые лоскуты переместили на раневой дефект и зафиксировали их узловыми швами. Нижний край верхнего кожно-жирового лоскута зафиксировали к правому окаймляющему разрезу, а его верхний край – к левому окаймляющему разрезу, нижний край нижнего кожно-жирового лоскута зафиксировали к левому окаймляющему разрезу, а его верхний край – к правому окаймляющему разрезу. После чего волнообразные окаймляющие разрезы раны ушили путем наложения отдельных узловых швов. Больной И. был выписан из стационара на 11-е сутки после операции. В отдаленном послеоперационном периоде у больного И. не отмечено осложнений, отсутствовал рецидив заболевания, косметический результат операции – удовлетворительный.

Выводы

Рецидивные свищи крестцово-копчиковой области имеют значимые клинические и анатомические особенности, отличаясь глубиной расположения в подкожно-жировой клетчатке крестцово-копчиковой области, распространяясь зачастую глубже крестцово-копчиковой фасции, отдаляясь от межъягодичной линии, что требует доработки алгоритма диагностики и оперативного лечения данной патологии.

Хирургическая тактика рецидивных свищей должна принципиально отличаться от лечения первичных свищей и требует индивидуального подхода, включая целесообразность использования пластического компонента, обусловленную большей площадью распространения и, соответственно, размерами операционных ран.

Разработанный «Способ хирургического лечения рецидивных эпителиальных копчиковых ходов» позволяет повысить эффективность хирургического лечения рецидивных эпителиальных копчиковых ходов, снизить количество осложнений, рецидивов заболевания за счет возможности радикального иссечения копчиковых ходов и кист, уменьшения натяжения краев раны, что препятствует прорезыванию их у дна, формированию и нагноению остаточных полостей и добиться хорошего косметического результата за счет сохранения кровоснабжения раны и формирования эластичного рубца без деформации.

Уменьшение средней продолжительности госпитализации больных за счет сроков заживления и ранней реабилитации делает предложенный способ социально значимым и экономически эффективным.

Литература

1. Алекнеров Э.Э. Отсроченные радикальные операции при остром нагноении эпителиального копчикового хода: Дис. ... канд. мед.наук. М 2002; 118 с.
2. Воробьёв Г.И. Основы колопроктологии / Г.И. Воробьёв // М., 2006. – 240 с.
3. Денисенко В.Л. Оптимизация лечения эпителиального копчикового хода, осложненного абсцессом / В. Л. Денисенко // Новости хирургии. – 2008. – Т. 16, № 1. – С. 55–61.
4. Карташев А.А. Способ хирургического лечения больных эпителиальным копчиковым ходом / А.А. Карташев, А.Л. Чарышкин, Е.Г. Евтушенко // Хирург – М.- 2011, – №1, – С. 3–5.
5. Карташев А.А. Анализ послеоперационных осложнений после иссечения эпителиального копчикового хода / А.А. Карташев, А.В. Смолькина // Приложение к научно-теоретическому журналу «Вестник Санкт-Петербургского университета», серия 11 «Медицина», 2010. – 757 с.
6. Коплатадзе А.М; Сравнительная оценка различных методов хирургического лечения эпителиального копчикового хода / А.М. Коплатадзе, С.Д. Ким // Колопроктология. 2009. – № 2. – С. 8–1 Г.
7. Лаврешин П.М. Способ хирургического лечения эпителиального копчикового хода, осложненного множественными свищами / П.М. Лав-решин, В.К. Гобеджишвили [и др.] // Вестник хирургии им. И.И. Грекова. – 2007. – Т. 166, № 4. – С. 63–65.
8. Помазкин В.И. Выбор операции для лечения больных с эпителиальным копчиковым ходом / В.И. Помазкин, Ю. В. Мансуров // Вестник хирургии им. И.И. Грекова. - 2008. Т. 167. – № 1. – С. 85–87.
9. Ривкин В.Л. Руководство по колопроктологии / В.Л. Ривкин, А.С. Бронштейн, С.Н. Файн // М1: Медицина, 2001. 168 с.

КОНТАКТНАЯ ИНФОРМАЦИЯ

344022, г. Ростов-на-Дону, пер. Нахичеванский, 29
e-mail: stella-star23@mail.ru

ДИФФЕРЕНЦИРОВАННЫЙ ПОДХОД К ЛЕЧЕНИЮ ОСТРОГО ПАРАПРОКТИТА

Лаврешин П.М., Гобеджишвили В.К., Жабина А.В., Сидоров А.В., Исхаков Р.А., Худавердиева Ж.Р.

Ставропольский государственный медицинский университет, Ставрополь

УДК: 616.35-002-089

Резюме

Пролечено 250 больных с различными клиническими формами острого парапроктита. Все наблюдаемые больные оперированы радикально. Лечебная тактика и выбор метода хирургического лечения у больных с различными клиническими формами острого парапроктита зависят от локализации гнойника, расположения первичного гнойного хода по отношению к волокнам анального сфинктера, степени развития рубцового процесса в параректальной клетчатке, стенке прямой кишки. Разработанный комплекс тактических и лечебных мероприятий позволяет сократить сроки пребывания больного в стационаре, значительно снизить процент рецидивов заболевания, улучшить функциональные результаты лечения.

Ключевые слова: острый парапроктит, лечебная тактика, хирургическое вмешательство.

DIFFERENTIATED APPROACH IN TREATMENT OF ACUTE PARAPROCTITIS

Lavreshin P.M., Gobedzhishvili V.K., Zhabina A.V., Sidorov A.V., Ishakov R.A., Hudaverdieva Zh.R.

During the trail was treated 250 patients with different forms of acute paraproctitis. All observed patients was operated radically. Tactics of treatment and method of operation in patients with acute paraproctitis depend from localization of purulent focus, placement of primary purulent tract in relation to the anal sphincter fibers, grade of scarring process in perirectal fat and rectal wall. Created complex of tactics and treatment measures allows to shot in hospital treatment, to decrease percentage of recurrent cases, improved functional results of treatment.

Keywords: acute paraproctitis, tactics of treatment, surgical treatment.

По данным ведущих клиник нашей страны и зарубежных исследователей острый парапроктит составляет 0,5–4% среди больных с общехирургической патологией и 20–40% в структуре проктологических заболеваний [1, 2, 4, 5]. У 13–20% оперированных возникают осложнения гнойно-воспалительного характера, у 4–10% пациентов возникает рецидив или переход заболевания в хроническую стадию течения, у 17–36% больных имеются явления дискомфорта в области заднего прохода, у 6–8% развивается недостаточность анального сфинктера [2, 3, 6, 7]. Лечебная тактика и методика оперативного лечения поверхностных форм острого парапроктита являются в достаточной мере разработанными. Не вызывает сомнений целесообразность применения операции вскрытия параректального абсцесса с иссечением гнойного хода в просвет прямой кишки при подкожном и ишиоректальном парапроктите, если первичный гнойный ход имеет интрасфинктерное или транссфинктерное расположение с захватом поверхностной порции анального сфинктера [4, 5, 7, 8, 9]. Основная часть дискуссий среди исследователей-проктологов ведется на тему лечения глубоких форм острого парапроктита с вовлечением в процесс глубокой порции сфинктера. Из множества предложенных методик операций наибольшее распространение в подобных случаях получил лигатурный метод. Однако, этот метод не находит столь широкой, как ранее, поддержки у современных исследователей.

Материал и методы

Под нашим наблюдением находилось 250 больных с различными клиническими формами острого парапроктита. Все больные разделены на 2 группы: контрольную и основную. Контрольную группу составили 124 (49,6%) больных острым парапроктитом, оперированных радикально. В послеоперационном периоде при лечении ран промежности применяли традиционные средства антисептики. Основную группу составили 126 (50,4%) пациентов, которым осуществлен дифференцированный подход к хирургическому лечению. Наряду с радикальным вскрытием параректального абсцесса он предусматривает индивидуальный выбор способа хирургического пособия в зависимости от распространения воспалительного и рубцового процесса в окружающих гнойник тканях и в стенке прямой кишки, а также от расположения первичного гнойного хода по отношению к волокнам анального сфинктера, локализации внутреннего отверстия.

Методы исследования: общеклинические, инструментальные, физический (сфинктерометрия), цитологический. Статистическая обработка полученных результатов проводилась методом вариационной статистики и корреляционного анализа с помощью программы Microsoft Excel 2007 (Windows). Анализ проводился с использованием программы «STATISTICA» 6,0.

Результаты и обсуждение

При лечении пациентов контрольной группы использовали два вида оперативного пособия: у 78 (20,9%) больных при подкожных парапроктитах, а также у 21 (5,6%) оперированного при ишиоректальных парапроктитах с интра- и транссфинктерным расположением первичного гнойного хода, захватывающего поверхностную порцию анального сфинктера, выполняли операцию вскрытие острого парапроктита в просвет прямой кишки. При ишиоректальных и пельвиоректальных формах острого парапроктита с вовлечением в процесс глубокой порции сфинктера и с экстрасфинктерным расположением гнойного хода у 18 (4,8%) пациентов производили вскрытие абсцесса с одномоментным проведением лигатуры через

внутреннее отверстие в стенке прямой кишки. У 7 (1,9%) больных она проведена в отсроченном порядке через 5–6 суток после вскрытия параректального абсцесса.

Предложенный нами дифференцированный подход к лечению применен 126 больных с различными клиническими формами острого парапроктита: 62 больным с острым подкожным парапроктитом, 38 пациентам с ишиоректальным и 26 больным с пельвиоректальным парапроктитами. Из их числа у 45 больных был острый рецидивирующий парапроктит. При рецидивах заболевания подкожная локализация гнойника наблюдалась в 24 случаях: у 22 пациентов с интрасфинктерным и у 2 больных – с транссфинктерным расположением первичной фистулы, с захватом поверхностной порции анального жома. Острый рецидивирующий парапроктит с транссфинктерной локализаций гнойного хода, проходящим через глубокую порцию анального сфинктера был у 11 больных: у 7 пациентов с ишиоректальным и у 4 больных с пельвиоректальным гнойниками. Еще у 10 больных: у 7 пациентов с седалищно-прямокишечным и у 3 оперированных с тазово-прямокишечным парапроктитом первичный гнойный ход по отношению к волокнам сфинктера располагался экстрасфинктерно. При лечении 126 больных основной группы применяли три вида оперативных вмешательств: вскрытие гнойника в просвет кишки, вскрытие парапроктита с проведением лигатуры через внутреннее отверстие гнойного хода и операцию вскрытия гнойника с последующим отсроченным закрытием внутреннего отверстия путем перемещения слизистой прямой кишки по типу операции Джад-Робле при свищах прямой кишки.

Подкожные формы острого парапроктита с интрасфинктерным расположением гнойного хода с вовлечением в процесс поверхностных порций сфинктера вскрывали в просвет прямой кишки. Эта операция выполнена 60 больным, из которых первичный острый парапроктит был у 38 (63,3%) пациентов, рецидивирующий – у 22 (36,7%) оперированных. Методика этой операции была аналогична применяемой у больных из контрольной группы. Гнойник вскрывали полулунным доступом, в просвет прямой кишки, через внутреннее отверстие проводили желобоватый зонд, на котором рассекали первичную гнойную «фистулу». В области внутреннего отверстия иссекали слизистую оболочку и морганиевы крипты. Удаляли нависающие над раной края кожи и слизистой, придавали ей форму треугольника с вершиной, обращенной в просвет кишки.

При первичном остром парапроктите у 43 больных хирургическое лечение было двухэтапным: вначале производили вскрытие и дренирование параректального абсцесса, затем, спустя 6–7 суток, выполняли отсроченное закрытие внутреннего отверстия в стенке прямой кишки путем низведения слизистой прямой кишки по типу операции Джад-Робле при свищах прямой кишки. Приводим технику операции. После растяжения анального сфинктера визуально и с помощью зонда определяли локализацию внутреннего отверстия. Далее при помощи гидравлической препаровки 0,5% раствором новокаина выкраивали участок слизистой прямой кишки трапециевидной формы. На границе перехода перианалъной кожи в слизистую оболочку производили поперечный разрез длиной 2–3 см, от его краев в проксимальном направлении наносили два расходящихся разреза слизистой в форме трапеции, на 2 см выше внутреннего отверстия. Затем, начиная снизу, от анального канала вверх, приподнимая лоскут, острым путем отпрепаровываем его. Таким образом, образуется толстый участок слизистой длиной около 5 см, шириной около 3 см у основания. Более широкое основание обеспечивает лучшее кровоснабжение, надежную приживляемость и меньшую вероятность некроза и ретракции низведенного участка. Внутреннее отверстие гнойника обрабатывали ложкой Фолькмана, низкочастотным ультразвуком в течение 1 минуты с помощью аппарата УРСК-7Н-18 частотой 26,5 ± 0,5 кГц, раствором йоданата, после этого ушивали кисетным кетгутовым швом. Мобилизованный участок низводили с помощью зажимов Алиса, избыток низводимого лоскута вместе с внутренним отверстием и криптами отсекали. Лоскут фиксировали, прикрывая им наложенные на внутреннее отверстие швы, тонким (№ 3) кетгутом к краю разреза на перианальной коже. На вертикальные разрезы слизистой накладывали отдельные кетгутовые швы. В прямую кишку вводили тампон с мазью и газоотводную трубку.

У 24 пациентов, которым выполнена операция типа Джад-Робле при свищах прямой кишки, был острый ишиоректальный парапроктит с локализацией первичного гнойного хода у 16 оперированных транссфинктерно, с захватом его глубоких порций, а у 8 больных – экстрасфинктерно. Пельвторектальный парапроктит с расположением первичного гнойного хода транссфинктерно встретился в 9 случаях, еще у 10 пациентов гнойный ход располагался экстрасфинктерно.

К выбору метода операции у 13 больных с рецидивирующим парапроктитом подходили также дифференцированно. Во время вскрытия параректального абсцесса у больных этой группы оценивали степень выраженности и развития рубцового процесса в области внутреннего отверстия и вокруг него в стенке прямой кишки. У 2 пациентов с острым подкожным, у 7 больных с ишиоректальным и у 9 пациентов с пельвиоректальным парапроктитом с транссфинктерной локализацией гнойного хода, проходящего через глубокую порцию, с ограничением рубцового процесса пределами пораженной крипты, подвижной слизистой анального канала первым этапом выполнено вскрытие и дренирование параректального гнойника. По истечении 5–6 суток, после купирования острых явлений воспаления, выполняли второй радикальный этап хирургического лечения – закрытие внутреннего отверстия путем перемещения слизистой прямой кишки по типу операции Джад-Робле при свищах прямой кишки.

У 10 больных во время ревизии анального канала, при вскрытии острого рецидивирующего парапроктита, рубцовый процесс распространялся по анальному каналу, в него вовлекались волокна анального сфинктера, слизистая была неподвижной. В данных случаях мы применяли лигатурный метод лечения. Такая операция выполнена при экстрасфинктерной локализации гнойной фистулы 7 пациентам с ишиоректальным и 3 больным с пельвиоректальным парапроктитами.

Таким образом, двухэтапное хирургическое лечение применено 56 больным: 43 с первичным и у 13 пациентов с рецидивирующим острым парапроктитом. У 18 больных этой группы первичный гнойный ход располагался экстрасфинктерно и у 38 – транссфинктерно, проходя через глубокую порцию анального сфинктера.

В послеоперационном периоде критериями эффективности лечения считали сроки нормализации клинических показателей течения раневого процесса: очищение раны, появление грануляций и эпителизации.

У больных основной группы со 2-х суток во время перевязок применялся низкочастотный ультразвук. После очищения раны, появления грануляций приступали к ее обработке среднечастотным ультразвуком. Наблюдение за течением раневого процесса показало, что у пациентов, лечение которых дополнялось ультразвуковой обработкой ран, последние очищались быстрее, перифокальная воспалительная реакция была менее выражена. В мазках-отпечатках у них к 3-м суткам значительно уменьшалось количество микрофлоры, подавляющее ее большинство располагалось внутриклеточно, увеличивалось количество макрофагов, гистиоцитов. На 5-е сутки микрофлора определялась в незначительном количестве, в виде завершенного фагоцитоза, увеличивается количество полибластов, фибробластов. В контрольной группе эти изменения наступали на 6–7 сутки. Полное очищение раны у больных контрольной группы наступало на 7 сутки, грануляции появлялись к 5–6 суткам, эпителизация – 8–9 суткам. В основной группе соответственно: очищение – на 4–5 сутки, грануляции – на 4 сутки, эпителизация – на 7 сутки.

Отдаленные результаты прослежены у 237 (94,8%) больных: 120 (96,7%) контрольной и 123 (97,6%) основной групп. У 19 (19,1%) пациентов первой группы и у 7 (8,8%) второй группы имела место недостаточность анального сфинктера I–II степени, которая наблюдалась после операции иссечение свища с проведением лигатуры. Рецидив заболевания был у 8 (6,4%) больных контрольной и 2 (1,6%) пациентов основной групп. Явления дискомфорта в области заднего прохода имелись у 27 (21,7%) больных контрольной и у 16 (12,6%) основной групп.

Заключение

Предложенный дифференцированный подход к лечению больных острым парапроктитом позволил сократить сроки пребывания больных в стационаре, уменьшить количество ранних послеоперационных осложнений, количество рецидивов заболевания, улучшить функциональные результаты лечения.

Литература

1. Болквадзе Э.Э. Классификация и лечение сложных форм острого парапроктита. Пятнадцатилетний опыт / Болквадзе Э.Э., Егоркин М.А. // Колопроктология. – 2012. – №2. – С. 13–16.
2. Воробьев Г.И. Выбор метода хирургического лечения больных со сложными формами острого рецидивирующего парапроктита / Г.И. Воробьев, А.М. Коплатадзе, Э.Э. Болкквадзе // Актуал. вопр. колопроктологии. – Самара, 2003. – С. 45–45.
3. Гинюк В.А. Анализ заболеваемости острым парапроктитом / В.А. Гинюк, В.М. Русинович [и др.] // Здравоохранение. – 2010. – № 1. – С. 19–22.
4. Дульцев Ю.В., Саламов К.Н. Парапроктит / Ю.В. Дульцев, К.Н. Саламов. – М., 1981. – 208 с.
5. Лаврешин П.М. Лечебная тактика при остром парапроктите / П.М. Лаврешин, В.К. Гобеджишвили, А.В. Жабина [и др.] // Современные проблемы науки и образования.
6. Лаврешин П.М. Одномоментно-радикальный способ хирургического лечения ишиоректального и пельвиоректального острого парапроктита / П.М. Лаврешин, В.К. Гобеджишвили, М.М.О. Алиев [и др.] // Медицинский вестник Северного Кавказа. – 2007. – Т. 7, № 3. – С. 45–47.
7. Чарышкин А.Л. Результаты лечения больных острым парапроктитом / А.Л. Чарышкин, И.Н Дементьев // Фундаментальные исследования. – 2013. – Т. 7. – №2. – С. 428–431.
8. Шармазанашвили Д.О. Острый парапроктит улиц старших возрастных групп / Д.О. Шармазанашвили. – М., 2010. – 21 с.
9. Abcarian H. Anorectal Infection: Abscess–Fistula /H. Abcarian // Clin. Colon. Rectal. Surg. – 2011. – Vol.24, № 1. – P. 14–21. doi: 10.1055/s-0031-1272819.

КОНТАКТНАЯ ИНФОРМАЦИЯ

355017, г. Ставрополь, ул. Мира, 310
e-mail: nmhc@mail.ru

РЕЗУЛЬТАТЫ ЛЕЧЕНИЯ ЭКСПЕРИМЕНТАЛЬНОЙ КРИТИЧЕСКОЙ ИШЕМИИ КОНЕЧНОСТИ МОНОНУКЛЕАРНОЙ ФРАКЦИЕЙ АУТОЛОГИЧНОГО КОСТНОГО МОЗГА

Суковатых Б.С., Орлова А.Ю., Гордов М.Ю.
Курский государственный медицинский университет, Курск

УДК: 616.718-005.4-08

Резюме

Представлено экспериментальное обоснование возможности лечения критической ишемии конечности мононуклеарной фракцией аутологичного костного мозга.

Ключевые слова: экспериментальная ишемия, нижняя конечность, трансплантация мононуклеарной фракции аутологичного костного мозга, микроциркуляция, динамика площади некроза.

RESULTS OF TREATMENT OF THE EXPERIMENTAL CRITICAL ISCHEMIA EXTREMITY OF THE MONONUCLEAR FRACTION OF AUTOLOGOUS BONE MARROW

Sukovatyh B.S., Orlova A.Ju., Gordov M.Yu.

Experimental study of the effectiveness of the mononuclear fraction of autologous bone marrow in the treatment of critical limb ischemia.

Keywords: experimental ischemia, lower extremity, transplantation of mononuclear fraction of autologous bone marrow, microcirculation, dynamics of the area of the necrosis.

Критическая ишемия нижних конечностей встречается у 500–1000 чел. на 1 млн жителей в год. Прогнозируется возрастание количества больных в связи с массовым распространением курения, ожирения, сахарного диабета, метаболического синдрома [7]. Результаты лечения остаются неудовлетворительными, в России ежегодно выполняется до 50 тыс. ампутаций нижних конечностей [2]. Среди больных, страдающих облитерирующим атеросклерозом артерий нижних конечностей, в последнее время наметилась четкая тенденция к увеличению числа больных с поражениями «путей оттока» и с конечной стадией развития атеросклероза – кальцинозом артериального русла [1]. При этом в 15–20% случаев прямая реваскуляризация, наиболее привлекательная для хирурга, теряет шансы на успех, ишемия прогрессирует, возникает опасность потери конечности [4]. Отсутствие возможности выполнения реконструктивной операции диктует необходимость разработки, внедрения и тщательного анализа новых путей паллиативной реваскуляризации. Серьезное внимание стало уделяться разработке способов улучшения микроциркуляции в ишемизированных тканях посредством стимуляции неоангиогенеза [5, 11].

В эксперименте на модели локальной ишемии конечности (лигирование ветвей бедренной артерии) было предложено использовать различные клетки-кандидаты для неоангиогенеза в ишемизированной зоне – мононуклеары костного мозга и периферической крови, тромбоциты периферической крови совместно с мононуклеарами, эндотелиальные прогениторные клетки, мобилизированные в периферический кровоток, гемопоэтические стволовые клетки (ГСК) CD 34+ и CD133+, эндотелиальные прогениторы пуповинной крови человека, стромальные клетки костного мозга и «костномозговые фибробласты» после культивирования [9, 10].

Наибольшее применение в регенерационной клеточной терапии получили стволовые клетки костного мозга в силу их плюрипотентности. Стволовые клетки (гемопоэтические и мезенхимальные) содержатся в мононуклеарной фракции клеток костного мозга. Обладая мультипотентными свойствами, эти клетки могут способствовать замещению дефектов тканей и неоангиогенезу. Кроме того, лимфоидные клетки фракции в силу своих морфогенетических способностей могут принимать участие в процессах восстановительной регенерации поврежденных органов и тканей [8].

Цель: экспериментальное обоснование возможности лечения хронической ишемии конечности мононуклеарной фракцией аутологичного костного мозга.

Материалы и методы исследования

Опыты проводились на 70 белых крысах-самцах линии «Wistar» массой 300–350 г без внешних признаков заболевания, находящихся в виварии Курского государственного медицинского университета в одинаковых условиях на стандартном пищевом режиме. Операции и все манипуляции с крысами проводились в условиях общего обезболивания. Эвтаназию осуществляли при помощи передозировки средств для наркоза в соответствии с «Конвенцией по защите позвоночных животных, используемых для экспериментальных и других научных целей», принятой Советом Европы (Strasbourg, Франция, 1986) и Директивой Совета 86/609/EEC от 24.11.1986 «По согласованию законов, правил и административных распоряжений стран участниц в отношении защиты животных, используемых в экспериментальных и научных целях».

Животные были разделены на три группы: интактную, контрольную, и опытную. В интактную группу вошло 10 крыс, у которых оценен нормальный уровень микроциркуляции. В остальные группы вошло по 30 жи-

вотных в каждой, у которых моделировали критическую ишемию правой задней конечности.

Моделирование критической ишемии задней конечности осуществляли следующим образом. Под наркозом хлоралгидратом в дозе 250–300 мг/кг животных фиксировали на спине, затем после соответствующей подготовки операционного поля (сбривание шерсти и обработка 70% раствором спирта) выполняли разрез кожи по внутренней поверхности бедра на всю длину области. Выделяли элементы сосудисто-нервного пучка бедра. Артерию отделяли от вены и нерва, мобилизовали (пересекали отходящие от нее ветви первого порядка). Накладывали лигатуры на артерию у места ее начала (под паховой связкой) и пересекали. Перевязывали и пересекали a. saphena. Выделяли подколенную артерию и начальные отделы артерий голени (бифуркация подколенной артерии), которые пересекали. Участок магистрального сосуда, включающий бедренную, подколенную артерию и начальные отделы артерий голени удаляли. Значимого ретроградного кровотечения из артерий голени не наблюдалось, поэтому лигатуры не накладывались. Рану на бедре ушивали непрерывным швом.

Мононуклеарную фракцию аутологичного костного мозга готовили непосредственно перед введением по следующей методике: у крысы, перенесшей операцию моделирования ишемии правой задней конечности, на противоположной конечности пальпировали бедренно-большеберцовый сустав, образованный латеральными и медиальными мыщелками бедренной и большеберцовой костей, фиксировали его одной рукой в положении флексии, а другой брали иглу диаметром 20G, соединенную со шприцем, содержащим 2500 Ед гепарина, разбавленного 0,9% раствором NaCl в соотношении 1:1 в объеме 1мл, и после санации 70% этиловым спиртом перкутанно через хрящевые суставные мениски под надколенником осуществляли пункцию костномозговой полости. Костный мозг аспирировался в шприц путем поступательных движений иглы в полости вперед и назад в объеме от 1 до 1,5 мл. Затем мононуклеарную фракцию аутологичного костного мозга выделяли по методу Boyum [6], принцип которого основан на различии в плавучей плотности форменных элементов. Смесь полисахарида фиколла и рентгеноконтрастного вещества верографин создает градиент с такой плотностью, которая позволяет при центрифугировании разделить клетки костного мозга на мононуклеарную фракцию (МФ), в которую входят лимфоциты, субпопуляция моноцитов и бластные гемопоэтические клетки, и фракцию, содержащую гранулоциты и эритроциты. Мононуклеарная фракция обладает меньшей, чем градиент, плотностью и располагаются над градиентом. Плотность гранулоцитов и эритроцитов больше, чем плотность градиента, они проходят через градиент, опускаясь на дно пробирки.

Методика выделения мононуклеарной фракции из гепаринизированного костного мозга заключалась в следующем: костный мозг разводили физиологическим раствором (pH 7,2) в соотношении 1:5; центрифугировали в градиенте плотности фиколл-верографин при 400g в течение 30 мин. Полученную мононуклеарную фракцию трижды отмывали в ЗФФР (0,9% изотонический раствор натрия хлорида, забуференный с помощью фосфатно-солевого буфера) и ресуспендировали в среде RPMI-1640 в концентрации 106 клеток в мл. Жизнеспособность клеток, определяемая по методу окрашивания с трипановым синим, превышала 96%.

В контрольной группе лечение не проводилось. У крыс опытной группы и группы сравнения лечение мононуклеарной фракцией аутологичного костного мозга начато на седьмые сутки после операции. Согласно результатам предшествующего исследования морфологические механизмы компенсации ишемии конечности – неоангиогенез – включаются в среднем на 7 сутки после операции моделирования. За этот срок мобилизуются все предсуществующие компенсаторные резервы организма животного; дальнейшие изменения в состоянии кровообращения в конечности могут происходить только благодаря вмешательству извне [12]. В опытной группе мононуклеарную фракцию аутологичного костного мозга 4× клеток в объеме 200 мкл вводили в ишемизированную конечность животного из двух точек, в каждую из которых по 100 мкл: 1) непосредственно под паховую связку в зону анатомического расположения коллатералей внутренней подвздошной артерии и ее ветвей; 2) интрамускулярно в икроножную мышцу передне-латеральной поверхности средней трети голени [3].

Животные выводились из эксперимента путем передозировки наркоза хлоралгидрата на 10, 21 и 28 сутки. Перед выведением из эксперимента у крыс была оценена динамика клинических и флоуметрических показателей при моделировании ишемии конечности на разных сроках. Оценка уровня микроциркуляции в мышцах бедра и голени крыс выполнялась методом лазерной допплеровской флоуметрии (ЛДФ). Исследование осуществляли при помощи аппарата – лазер-допплеровского флоуметра «Biopac-systems MP-100» и датчика «TSD-144». Запись и обработка данных производилась при помощи программы AcqKnowledge 38. Исследование выполняли под наркозом хлоралгидратом в дозе 250–300 мг/кг, который вводили внутрибрюшинно в виде водного раствора. После наступления наркотического сна иссекали участок кожи на передне-латеральной поверхности правого бедра и голени задней конечности. Животное укладывали на противоположную сторону. Датчик вплотную приставляли к мышце бедра, затем голени и проводили флоуметрию. Уровень микроциркуляции регистрировали в пяти точках: 1) середина длины мышцы; точки на 3–4 мм 2) выше, 3) ниже, 4) латеральнее и 5) медиальнее от первой. Запись кривой уровня микроциркуляции проводили в течение 30 с в каждой точке. Из полученных пяти значений выводили среднее, которое вносили в протокол и принимали за

уровень микроциркуляции в мышцах бедра и голени у данного животного.

После выведения животных из эксперимента ишемизированные мышцы голени иссекали и фиксировали в 10% растворе формалина. Дальнейшее гистологическое исследование проводили по традиционной методике.

Достоверность полученных при действии мононуклеарной фракции аутологичного костного мозга изменений параметров, как абсолютных, так и в приростах от исходного уровня, определяли разностным методом описательной статистики с нахождением средних значений сдвигов (M), средней ошибки средней арифметической (±m) и вероятности возможной ошибки (p), рассчитанной с использованием критерия Стьюдента для групп с различной дисперсией. Различия оценивали как достоверные при $p < 0,05$. Статистические расчеты проводились с использованием программы Microsoft Excel 2007.

Результаты исследования

Несмотря на достаточную агрессивность модели экспериментальной патологии и развития выраженной острой ишемии конечности, по прошествии 3–4 суток наблюдалась относительная компенсация артериальной недостаточности: конечность включалась в акт передвижения, исчезал или уменьшался ишемический отек. Параллельно с течением времени появлялись признаки формирующейся критической ишемии конечности, что характеризовалось наличием таких патогномоничных симптомов, как перемежающаяся хромота, трофические расстройства в дистальных участках конечности – артериальные трофические язвы. В некоторых случаях наблюдалась сухая гангрена пальцев стопы, характерная для синдрома хронической артериальной недостаточности. В отдельных случаях мы наблюдали самоампутацию конечности (очевидно, что развилась сухая гангрена с четкой демаркацией и последующим отторжением некротизированных участков). Т.е. у крыс на фоне экспериментальной патологии сформировались те же самые патогномоничные признаки критической ишемии конечности, которые наблюдаются у пациентов с ХОЗАНК, представленные в таблице 1.

Из таблицы видно, что при обследовании у 65–98% животных зарегистрировано наличие болевого синдрома, гиперемия кожи голени и стопы, симптом «перемежающей хромоты», ограниченное участие конечности в передвижении, ишемический отек, трофические язвы, некрозы.

Для определения нормальных показателей у интактных животных оценивали уровень микроциркуляции в мышцах бедра и голени правой задней конечности методом ЛДФ. Полученные средние значения уровня микроциркуляции в этой группе животных были приняты за «норму» и составили: 588,74 ± 19,28 п.е. (перфузионных единиц) в мышце бедра и 535,22 ± 17,53 п.е. в мышце голени.

Результаты оценки уровня микроциркуляции у интактных крыс, в контрольной и опытной группе с моделированием ишемии правой задней конечности представлены в таблице 2.

Как видно из данных таблицы 2, после операции уровень микроциркуляции у животных контрольной группы резко и быстро снижается, а затем медленно восстанавливается, однако до 28 суток включительно остается достоверно ниже нормального значения, зафиксированного в группе интактных крыс. Прежних значений уровень микроциркуляции достигает только через 3 месяца после операции.

По сравнению с контрольной группой в опытной группе уровень микроциркуляции на уровне бедра был выше на 10 сутки – в 1,8 раза, на 21 сутки – в 2 раза, на 28 сутки – в 2,1 раза; на уровне голени уровень микроциркуляции возрастает в 1,7 раза, в 1,9 раза и в 2 раза соответственно на тех же сроках.

Удельная площадь некроза в мышечных волокнах экспериментальных животных представлена в таблице 3.

Табл. 1. Частота симптомов экспериментальной критической ишемии конечности на 5–7 сутки после операции

Симптомы экспериментальной ишемии конечности	Абсолютное количество	В процентах (%)
Боль (по косвенным признакам)	59	98
Ограниченное участие конечности в передвижении	54	90
«Перемежающаяся хромота»	53	88
Гиперемия кожи конечности	39	65
Сухая гангрена пальцев, части стопы	3	5
Артериальные трофические язвы	2	3,3
Ишемический отек	2	3,3
Сухая гангрена голени, самоампутация	4	6,6

Табл. 2. Динамика уровня микроциркуляции в группах экспериментальных животных (M+m в абсолютных значениях перфузионных единиц, n = 10)

Группы животных	10 сутки		21 сутки		28 сутки	
	бедро	голень	бедро	голень	бедро	голень
Интактная	588,74 ± 19,28	535,22 ± 17,53	588,74 ± 19,28	535,22 ± 17,53	588,74 ± 19,28	535,22 ± 17,53
Контрольная	234,30 ± 7,22*	209,20 ± 6,45*	349,53 ± 15,71*	312,08 ± 14,03*	413,91 ± 16,4*	369,56 ± 14,64*
Опытная группа	420,28 ± 21,44#	350,23 ± 19,05#	695,47 ± 46,6#	579.56 ± 38.83#	873,98 ± 43,72#	728,32 ± 29,11#

Примечание: * – $p < 0,05$ в сравнении с показателями в интактной группе; # – $p < 0,05$ в сравнении с показателями в контрольной группе.

Табл. 3. Динамика удельной площади некроза в группах экспериментальных животных, %

Группы животных	10 сутки	21 сутки	28 сутки
Контрольная	27,5 ± 6	11 ± 2,5	8,5 ± 1,5
Опытная	13,5 ± 2,2*	5,5 ± 0,8*	2,5 ± 0,3*

Примечание: * – при p < 0,05 в сравнении с контрольной группой.

Из таблицы 3 видно, что площадь некроза мышц в ишемизированной конечности в группе животных на фоне лечения аутологичной фракцией костного мозга площадь некроза мышечных волокон уменьшилась соответственно на 10 сутки – на 14%, на 21 сутки – на 5,5% и на 28 сутки – на 6%.

Гистологическое исследование удаленных ишемизированных мышц в контрольной группе животных показало следующее. На 10 сутки в пораженных мышцах обнаруживались крупные участки некроза, на периферии которых и в их глубине имелась картина тяжелого воспаления в виде выраженной инфильтрации сегментоядерными нейтрофилами и макрофагами. На 21 сутки вокруг зоны некроза происходило интенсивное образование грануляционной ткани, сохранялась выраженная воспалительная реакция. На 28 сутки зона некротизированной ткани начала постепенно замещаться грануляционной тканью, наблюдалось большое количество регенерирующих миобластов.

В опытной группе на 10-е сутки эксперимента на фоне введения аутологиченых мононуклеарных клеток костного мозга определялись очаги некроза с воспалительной инфильтрацией по периферии. Инфильтрат был представлен нейтрофилами и значительным количеством макрофагов и гистиоцитов. Выявлялись обширные разрастания грануляционной ткани, состоящей из сосудов капиллярного типа, недифференцированных клеток соединительной ткани, фибробластов и регенерирующих миобластов. На 21-е сутки эксперимента продолжалось замещение участков некроза грануляционной тканью, происходила регенерация мышечных волокон. Воспалительная реакция стихала. Вне зон некроза и грануляционной ткани формировались новообразованные сосуды капиллярного типа, скопления регенерирующих миобластов. На 28-е сутки заканчивался процесс замещения участков некроза соединительной тканью. Продолжалась регенерация групп мышечных волокон с образованием капиллярной сети, что свидетельствовало о неоангиогенезе.

Выводы

1. Разработанный способ введения полученной мононуклеарной фракции аутологичного костного мозга 4× клеток в объеме 200 мкл в ишемизированную конечность из двух точек, в каждую из которых по 100 мкл: непосредственно под паховую связку в зону анатомического расположения коллатералей внутренней подвздошной артерии и ее ветвей и интрамускулярно в икроножную мышцу передне-латеральной поверхности средней трети голени позволяет активизировать коллатеральное кровообращение за счет резерва функционально незадействованных коллатеральных артерий и усиления притока крови из проксимальных отделов конечности в дистальные, что регистрируется при помощи лазерной допплеровской флоуметрии.
2. Площадь некроза мышц в ишемизированной конечности в группе животных после введения мононуклеарной фракции аутологичного костного мозга на 10 сутки уменьшилась в среднем на 14%, на 21 сутки – на 5,5% и на 28 сутки – на 6% по сравнению с контрольной группой животных.

Литература

1. Кузнецов М.Р. Ранние реокклюзии у больных облитерирующим атеросклерозом / М.Р. Кузнецов, В.М. Кошкин, А.В. Каралкин – Ярославль. Нюанс. Медицина. 2007; 176.
2. Современные диагностические технологии в определении тактики лечения больных с облитерирующим атеросклерозом сосудов нижних конечностей / Майстренко Д.Н. [и др.] // Вестник хирургии. – 2009. – №2. – С. 41–46.
3. Способ лечения хронических облитерирующих заболеваний артерий нижних конечностей: пат. 2392948 РФ: A61K 35/14, A61P 9/10, A61M 5/00 / Б.С. Суковатых, А.Ю. Орлова, М.В. Покровский, Е.Б. Артюшкова; дата публ. 27.06.2010.
4. Тактические ошибки в лечении больных с критической ишемией нижних конечностей при поражении бедра и голени / Гавриленко А.В. [и др.] // Хирургия. – 2011. – №5. – С. 10–14.
5. Шевченко Ю. Л. Клеточные технологии в сердечно-сосудистой хирургии / Ю.Л. Шевченко, С.А. Матвеев – М.: Медицина, 2005.
6. Böyum A. Separation of leukocytes from blood and bone marrow / A. Böyum // Scand J Clin Lab Investig. – 1998. – Vol. 21. – Suppl. 97. – P. 1–9.
7. Inter-Society Consensus for the Management of Peripheral Arterial Disease (TASC II) / Norgren L. [et al] // J Vasc Surg. – 2007. – Vol. 45, № 1. – P. 5–67.
8. Intraarterial administration of bone marrow mononuclear cells in patients with critical limb ischemia: a randomized-start, placebo-controlled pilot trial (PROVASA) / D. H. Walter [et al.] // Circ Cardiovasc Interv. – 2011 Feb 1. – Vol. 4, N 1. – P. 26–37.
9. Lawall H. Stem cell and progenitor cell therapy in peripheral artery disease. A critical appraisal / H. Lawall, P. Bramlage, B. Amann // Thromb Haemost. – 2010 Apr. – Vol. 103, N 4. – P. 696–709.
10. Our top 10 developments in stem cell biology over the last 30 years / L. Armstrong [et al.] // Stem Cells. – 2012 Jan. – Vol. 30, N 1. – P. 2–9.
11. Therapeutic angiogenesis for patients with limb ischemia by autologous transplantation of bone marrow cells: a pilot study and a randomized controlled trial / E. Tateishi-Yuyama [et al.] // Lancet. – 2002. – Vol. 360. – P. 427-435.
12. Tidball J.G. Regulatory interactions between muscle and the immune system during muscle regeneration / J. G. Tidball, S. A. Villalta // Am J Physiol Regul Integr Comp Physiol. – 2010 May. – Vol. 298, N 5. – P. R1173–87.

КОНТАКТНАЯ ИНФОРМАЦИЯ

Суковатых Борис Семенович
305041 Российская Федерация, г. Курск, ул. К.Маркса, 3
e-mail: SukovatykhBS@kursksmu.net

ПАТОГИСТОЛОГИЧЕСКИЕ ИЗМЕНЕНИЯ ТКАНЕЙ СТОПЫ У ПАЦИЕНТОВ С ТЕРМИНАЛЬНЫМИ ФОРМАМИ ДИАБЕТИЧЕСКОЙ АНГИО- И НЕЙРОПАТИИ

Деев Р.В.[1, 2], Плакса И.Л.[1], Чекмарева И.А.[3], Галстян Г.Р.[4], Сучков И.А.[5], Матвеев С.А.[6]

[1] *Институт стволовых клеток человека, Москва*
[2] *Казанский (Приволжский) федеральный университет, Казань*
[3] *Институт хирургии им. А.В. Вишневского, Москва*
[4] *ФГУ Эндокринологический научный центр, Москва*
[5] *Рязанский государственный медицинский университет им. И.П. Павлова, Рязань*
[6] *Национальный медико-хирургический Центр им. Н.И. Пирогова, Москва*

УДК: 617.586+616-002.3/4+616.379-008.64

Резюме

Материалом послужили фрагменты костей предплюсны и окружающие мягкие ткани, полученные от пациентов со «стопой Шарко» (n=2), в ходе коррегирующей остеотомии, и фрагменты икроножного нерва из конечностей, ампутированных в связи с прогрессированием ишемией у пациентов с нейроишемической формой синдрома диабетической стопы (n=4). Препараты изучены при помощи гистологических методов, ультратонкие срезы исследовали в электронном микроскопе Philips CM 10. Показано, что наиболее выраженные изменения выявляются в сосудах микроциркуляторного русла, они заключаются в значительном утолщении базальной мембраны, гиперплазии эндотелия, сужении просвета вплоть до его полной окклюзии. На этом фоне отмечаются необратимые патоморфологические изменения в структуре икроножного нерва, выражающиеся в массированной мозаичной демиелинизации, диффузном снижении количества осевых цилиндров, а также дистрофическими изменениями и гибелью леммоцитов. Вследствие нарушения микроциркуляции определяются очаги некроза костной ткани, истончение кортикального слоя и нарушение процессов репаративного остеогистогенеза. В окружающих мягких тканях отмечался отек и разрушение межклеточного матрикса, фрагментация коллагеновых волокон, гибель клеточных элементов соединительной ткани и мышечных волокон.

Ключевые слова: синдром диабетической стопы, стопа Шарко, патологическая гистология, гиперплазия эндотелия, ишемический некроз.

HISTOPATHOLOGICAL CHANGES OF FOOT TISSUES IN CASE OF TERMINAL DIABETIC ANGIO- AND NEUROPATHY

Deev R.V., Plaksa I.L., Chekmareva I.A., Galstan G.R., Suchkov I.A., Matveev C.A.

The aim of the research was to identify structural tissue changes of the lower limbs in patients with diabetic foot syndrome. The bone fragments and surround soft tissues obtained during corrective osteotomy from patients with Charcot foot (N =2) and the sural nerve from patients with neuroischemic diabetic foot undergo amputation due to ischemia progression were examined. Histological methods and ultra-thin sections for electron microscopy were used. There were observed severe pathological changes in the microcirculatory vessels like significantly thickened basal membrane, endothelium hyperplasia and lumen occlusion. In consequence there were revealed unalterable histopathological changes in the structure of the sural nerve accompanied with massive diffusive demyelination, reduced amount of axons and lemmocyte dystrophy. Due to impaired blood perfusion there were observed bone tissue necrosis, cortical bone layer thinning and disturbed processes of reparative osteogenesis. In the surround soft tissues oedema, collagen fibers destruction, connective tissue cells and myofibrils death.

Keywords: diabetic foot syndrome, Charcot foot, pathologic histology, endothelium hyperplasia, ischemic necrosis.

«Стопа Шарко» (СШ) – это патологическое состояние, основой которого является деформация скелета стопы вследствие повреждения костной ткани, возникающего на фоне поражения периферического и (или) центрального отдела нервной системы. Впервые данное состояние было описано французским врачом-неврологом Жаном Мартеном Шарко у пациентов с нейросифилисом. Автор указал, что морфологическими проявлениями этого состояния являются дегенерация и атрофия нервных волокон задних канатиков спинного мозга, сопровождающаяся потерей проприоцептивной чувствительности и формированием выраженной деформации стопы [13] (рис. 1).

Позднее стало очевидно, что эта патология не является патогномоничной для позднего сифилиса и встречается при других заболеваниях, патоморфогенез которых включает поражение проводниковых путей спинного мозга и (или) периферических нервных волокон, участвующих в иннервации тканей стопы, таких как лепра, полиомиелит, сирингомиелия. На сегодняшний день, ввиду разработки эффективных средств коррекции нарушений углеводного обмена при сахарном диабете (СД), позволяющих значительно увеличить продолжительность жизни этой группы пациентов, у большинства из них в течение жизни формируются осложнения, связанные с поражением периферических нервных волокон. Таким образом, наиболее частой причиной развития СШ сегодня является диабетическая нейропатия (ДН) [7, 12].

Актуальность проблемы формирования «СШ» при СД, или диабетической нейроостеоартропатии (ДНОАП), обусловлена утратой опорной функции конечности при этом состоянии, а также развитием резистентных к терапии язвенных дефектов вследствие деформации скелета стопы, являющихся основной причиной гнойно-некротических осложнений и последующей ампутации [10]. На ранних стадиях ДНОАП, до формирования выраженной деформации, единственным средством с доказанной клинической эффективностью остаётся разгрузка конечности, направленная на купирование острой стадии заболевания, предотвращение дальнейшей травматизации тканей и переломов костей стопы. Также на протяжении последнего десятилетия были зарегистрированы препараты, механизм действия которых направлен на коррекцию ремоделирования костной ткани путём ингибирования остеокластической резорбции [11]. Однако пока их применение не получило

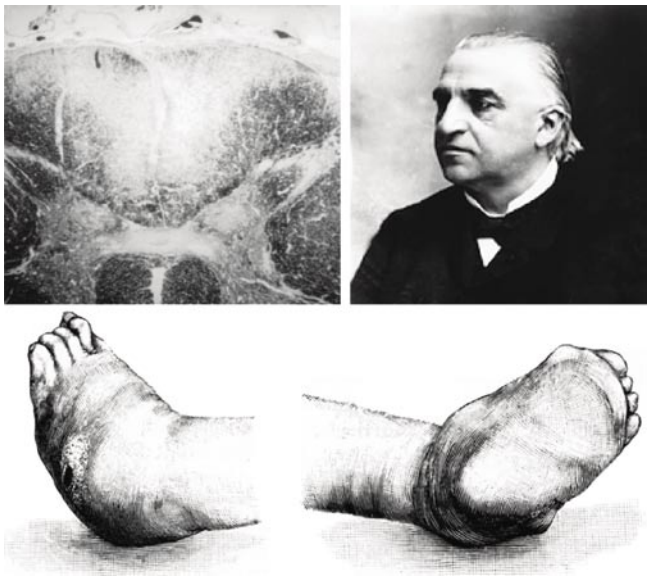

Рис. 1. Жан-Мартен Шарко и иллюстрация из его статьи [14]

широкого распространения при данной патологии, ввиду отсутствия убедительных доказательств об их способности предотвращать прогрессирование заболевания. Существуют лишь небольшие пилотные исследования, в ходе которых была показана терапевтическая эффективность этих препаратов. Таким образом, для большинства пациентов единственным средством лечения остаётся выполнение хирургической коррекции, направленной на предотвращение развития осложнений, связанных с формированием на поверхности стопы точек повышенного плантарного давления, создающих условия для развития резистентных к терапии язвенных дефектов. По мнению некоторых исследователей, имеющих большой опыт лечения данной категории больных (25 пациентов), с точки зрения отдаленных результатов эта методика является наиболее оптимальной [15].

Отсутствие эффективных средств предотвращения развития деструкции костной ткани при ДНОАП является следствием недостаточности представлений о патоморфогенезе «СШ» и патоморфологических изменениях в тканях. Согласно существующим сегодня гипотезам, причиной изменения структуры костной ткани может являться локальное усиление кровотока в сосудах стопы вследствие нейропатии волокон симпатического отдела нервной системы (нейроваскулярная теория) и (или) систематическая травматизация на фоне потери сенсорной чувствительности (нейротравматическая теория) [7]. Однако ни одна из них пока не даёт исчерпывающего представления о том, вследствие чего при поражении периферических нервов и проводниковых путей происходит столь тяжёлая деформация скелета. Отчасти это обусловлено малым количеством проведённых исследований, направленных на изучение морфологических изменений тканей стопы у пациентов с ДНОАП и синдрома диабетической стопы (СДС) в целом.

Цель исследования: выявить структурные изменения тканей нижней конечности у пациентов с различными формами диабетического поражения: стопа Шарко (ДНОАП) и нейроишемическая форма СДС.

Материал и методы

Материалом для исследования являлись: фрагменты костей предплюсны (кубовидная и латеральная клиновидная) и окружающие их мягкие ткани от двух пациентов со сформированной «СШ», полученные в ходе коррегирующей остеотомии (Эндокринологический научный центр, Москва); четыре фрагмента икроножного нерва голени протяжённостью около 3–4 см, получены из ампутированных нижних конечностей (больные с нейроишемической формой СДС). Характеристика пациентов со «СШ» представлена в табл. 1, возраст больных нейроишемической формой СДС – 78,8 ± 7,4 лет, длительность СД – 10,3 ± 3,4 года.

Фиксированный тканевой материал подвергался стандартной гистологической обработке. Полученные ги-

Табл. 1. Характеристика пациентов со «стопой Шарко»

Показатель	Пациент 1	Пациент 2
Возраст	28 лет	44
Пол	ж	ж
Тип диабета	1 тип	1 тип
Длительность диабетического анамнеза	16 лет	24 года
Длительность анамнеза СДС	5 лет	7 лет
Проявления микроангиопатии	Диабетическая ретинопатия, нефропатия	Диабетическая ретинопатия, нефропатия
Проявления макроангиопатии	нет	нет
Показания к операции	На подошвенной поверхности левой стопы язвенный дефект 4×2 см	На подошве левой стопы язвенный дефект размерами 8×8 мм и глубиной 2,5 см
Содержание операции	Корригирующая остеотомия медиальной кубовидной кости	Корригирующая остеотомия основания латеральной клиновидной

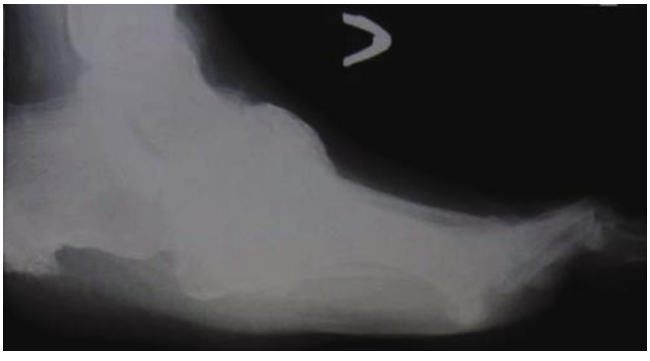

Рис. 2. Рентгенограммы дистального сегмента нижней конечности пациента со «стопой Шарко»

стологические срезы, окрашенные гематоксилином и эозином, изучали в световом микроскопе. Для электронно-микроскопического исследования образцы фиксировали в 2,5% глутаровом альдегиде и 1% растворе четырехокиси осмия. Дегидратацию проводили спиртами с восходящими концентрациями, затем заливали в эпон-аралдит. Ультратонкие срезы изучали в электронном микроскопе «Philips CM-10».

Результаты и обсуждение.

Патоморфологические изменения сосудистой стенки.

При оценке состояния стенки сосудов (артериол и венул) надкостницы и окружающих мягких тканях определяется выраженное увеличение ее толщины вследствие гиперплазии клеточных элементов, обуславливающее значительное сужение просвета, а в некоторых сосудах и полное закрытие проствета. Наиболее распространёнными изменениями являются утолщение базальной мембраны, что связано с избыточным синтезом коллагена IV типа, протеогликанов, фибронектина и ламинина, и гиперплазия эндотелия, что становится причиной полной окклюзии просвета сосудов микроциркуляторного русла (рис. 3). Электронограммы свидетельствуют о разрыхленности базальной мембраны капилляров, что способствует развитию паравазального отека. Следует отметить, что ряд эндотелиоцитов находятся состоянии выраженных изменений, часть из которых являются обратимыми – общее набухание и просветление цитоплазмы, угнетение синтетической активности, крайняя узурированность линии ядерного края вплоть до формирования акантовидных ядер (рис. 3д). Необратимые изменения эндотелия проявляются наличием фрагментированных клеток, клеток с гомогенизированной и вакуолизированной цитоплазмой. Также толщина стенки сосудов увеличена за счет гиперплазии гладкомышечного и фибробластического компонентов и пропитывания белками плазмы крови, в связи с чем данное состояние можно охарактеризовать как похожее на гиалиноз мелких сосудов.

Патогистологические изменения в пери- и интраневральных сосудах икроножного нерва полиморфны – обнаружены как окклюзированные вследствие набухания эндотелиальных клеток сосуды микроциркуляторного русла, так и капилляры с сохраненным просветом. Изменения в структуре сосудистой стенки включают гиперплазию клеточных элементов интимы, утолщение субэндотелиального слоя, в том числе и за счет отека, при-

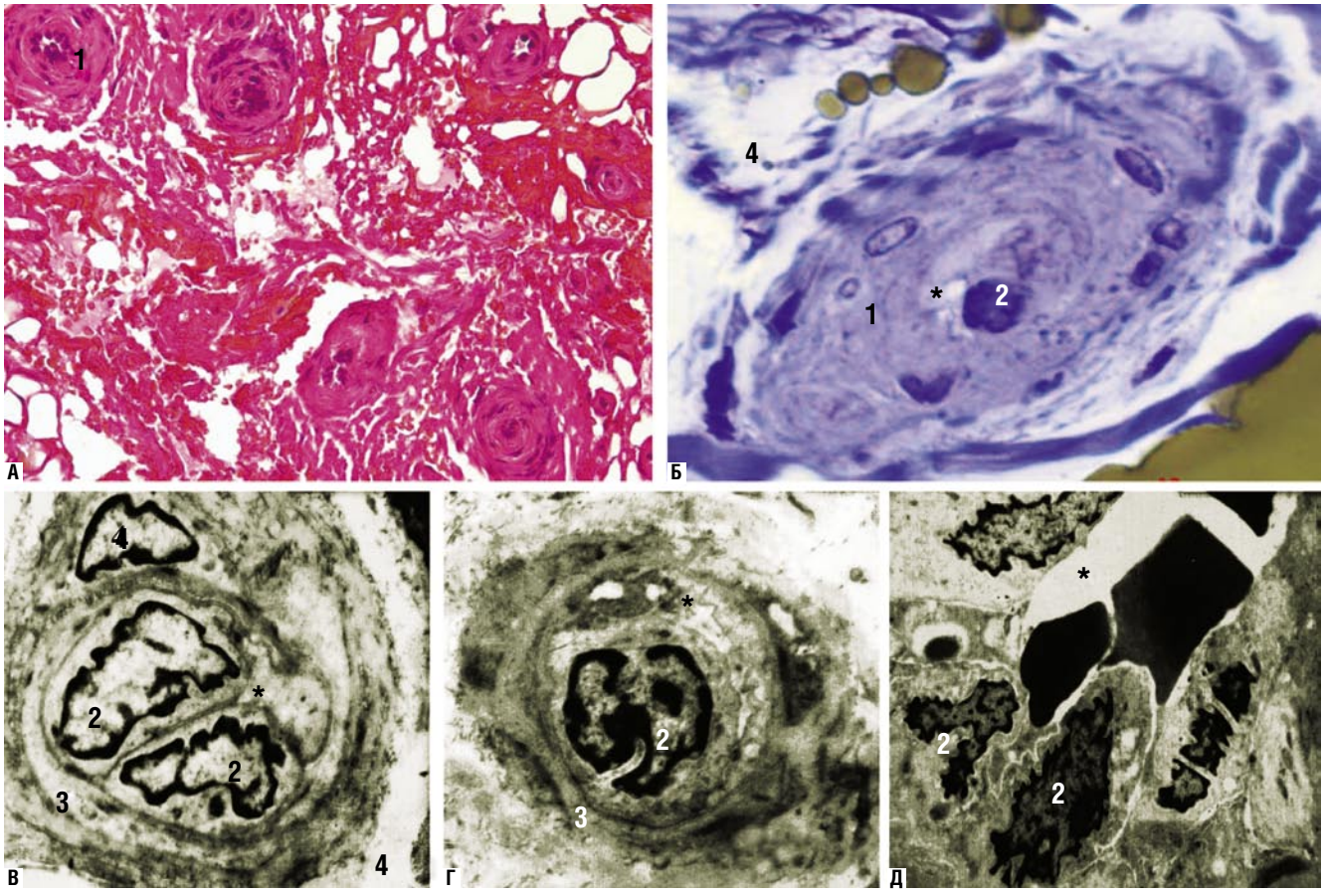

Рис. 3. Сосуды периоста костей стопы при «стопе Шарко»: * – просветы сосудов; 1 – tunica media; 2 – ядра эндотелиоцитов; 3 – базальная мембрана; 4 – ядро перицита. А, Б – световая микроскопия; В–Д – трансмиссионная электронная микроскопия. Окраска: А – гематоксилин и эозин; Б – толуидиновый синий (полутонкий срез). Ув.: А × 100, Б × 900, В–Д × 3000

водящего к разобщению лейомиоцитов. При электронно-микроскопическом исследовании базальной мембраны установлены ее расслоения, фокальные утолщения за счет накопления аморфного электронномалоконтрастного вещества, в некоторых участках ее целостность проследить не удается (рис. 4).

На фоне патогистологических изменений сосудов определяются выраженные атрофические и дегенеративные изменения в структуре икроножного нерва. При оценке всей площади поперечного среза отмечается диффузное снижение количества толстых миелиновых волокон, сопровождающиеся разрастанием соединительной ткани, формирующей широкие перегородки. Среди наиболее распространённых изменений следует выделить расслоение миелина (по типу «луковичной шелухи»), скручивание миелиновых оболочек, полную или частичную его потерю на одной из поверхностей осевого цилиндра, нарушение упорядоченности слоев (рис. 5). Важно отметить, что наряду с процессами деструкции могут быть констатированы и признаки регенерации нервных волокон, что проявляется новообразованием новых волокон мелкого лиаметра с относительно сохранными миелиновыми оболочками (рис. 6). Одновременно с этим наблюдаются дегенеративные изменения в леммоцитах, проявляющиеся в вакуолизации цитоплазмы, нарушении конденсации хроматина и изменении формы ядра.

В очагах деструктивно измененного миелина отмечали наличие длинных тяжей леммоцитов (шванновских клеток). В леммоцитах регистрируются полиморфные изменения разной степени выраженности. Морфологическим эквивалентом напряжения и функциональной активности можно считать появление в цитоплазме леммоцитов крупных фагосом с гетерогенным содержимым, определявшим их неравномерную электронную плотность.

В гистологических препаратах фрагментов плюсневых костей установлены признаки уменьшения объёма костной ткани. Среди патоморфологических изменений наиболее значимыми являются: фокальный некроз костной ткани, проявляющийся запустеванием остеоцитарных лакун, усиление эндостальной резорбции, что проявляется истончением субхондрального слоя до 2–3 костных пластинок, утратой компактного вещества костей предплюсны; отмечен феномен свободных трабекул. В некоторых полях зрения костномозговые пространства заполнены волокнистым и хлопьевидным тканевым дебрисом без воспалительной инфильтрации (рис. 7). Внутри нескольких Гаверсовых каналов обнаружены признаки реактивного костеообразования. Таким образом, несмотря на тканевую гипоксию и нарушение иннервации, в костной ткани в связи с гибелью части объемов кости происходят явления регенерационного остеогистогенеза, которые, однако, не приводят к полному восстановлению органа.

Патоморфологические изменения соединительной и мышечной тканей.

В спектре патогистологических изменений соединительной ткани отмечены выраженный отёк и разрушение матрикса, фрагментация коллагеновых волокон, а также гибель клеточных элементов.

В мышечной ткани определяются некроз и пролиферация клеток фибробластического дифферона. Погибшие волокна активно фагоцитируются макрофагами. На их месте формируются скопления мелких деформированных миосимпластов и мышечных трубочек, разобщённых прослойками рыхлой соединительной ткани. В совокупности данные признаки свидетельствуют о незавершенном репаративном рабдомиогистогенезе (рис. 8).

Важной особенностью данной патологии является то, что объем повреждения всего разнообразия тканей, наличие

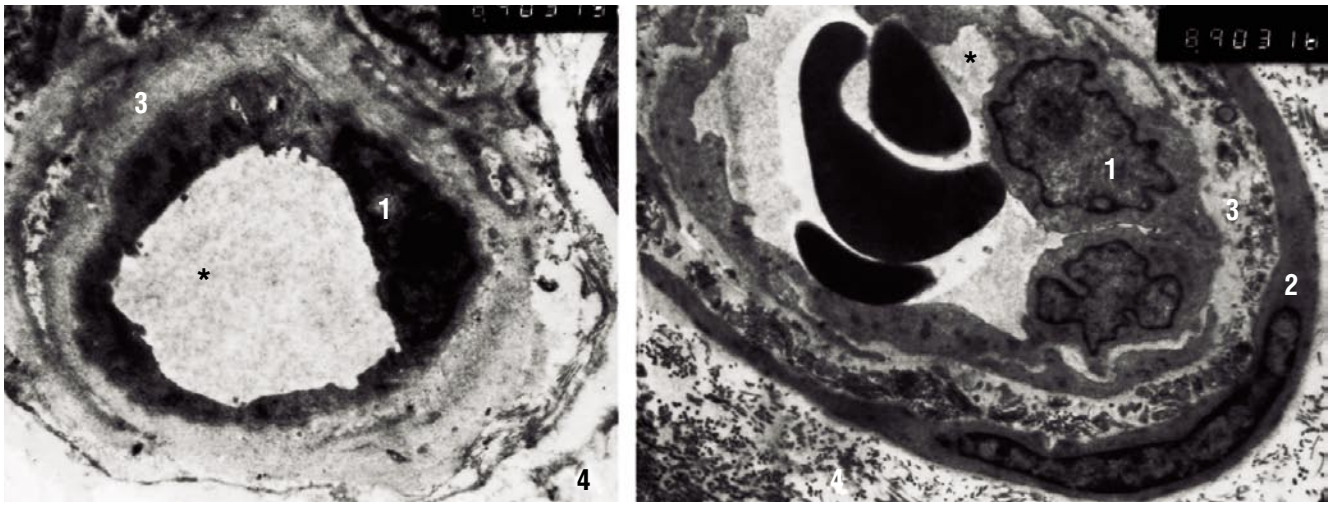

Рис. 4. Сосуды микроциркуляторного русла икроножного нерва пациентов с нейроишемической формой синдрома диабетической стопы: * – просвет сосуда; 1 – ядро эндотелиоцита; 2 – перицит; 3 – утолщенная базальная мембрана; 4 – отек периваскулярной соединительной ткани. Трансмиссионная электронная микроскопия. Ув. × 9000

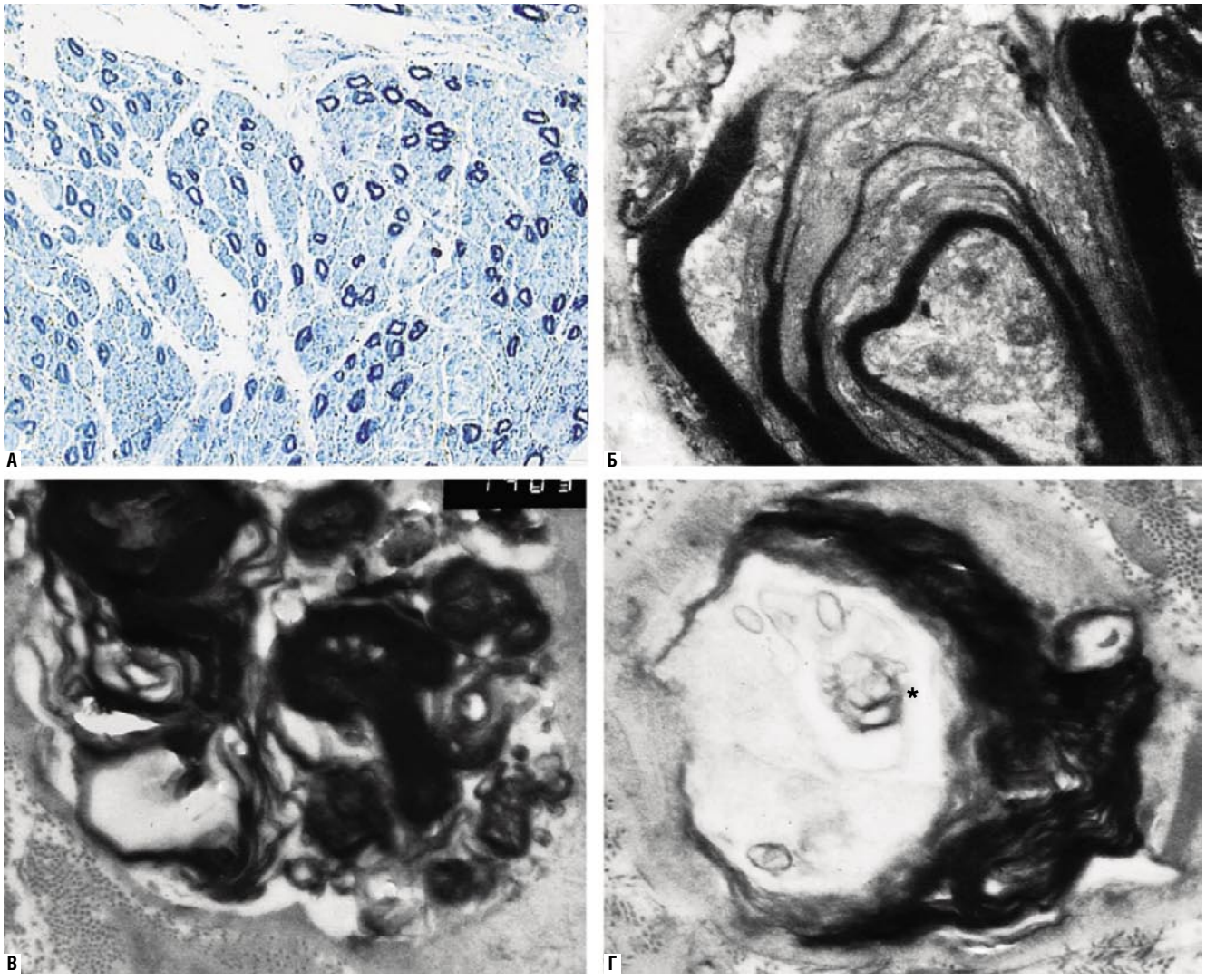

Рис. 5. Икроножный нерв у пациентов с нейроишемической формой синдрома диабетической стопы: А – мозаичная демиелинизация и частичная утрата осевых цилиндров (полутонкий срез); Б–Г – варианты деструкции миелиновых оболочек: А – расслоение миелина по типу «луковичной шелухи; В – скручивание; Г – локальное истончение и формирование миелиновых телец внутри осевых цилиндров (*). Окраска: А – толуидиновый синий. Б–Г – трансмиссионная электронная микроскопия. Ув.: А × 20; Б, В × 3000

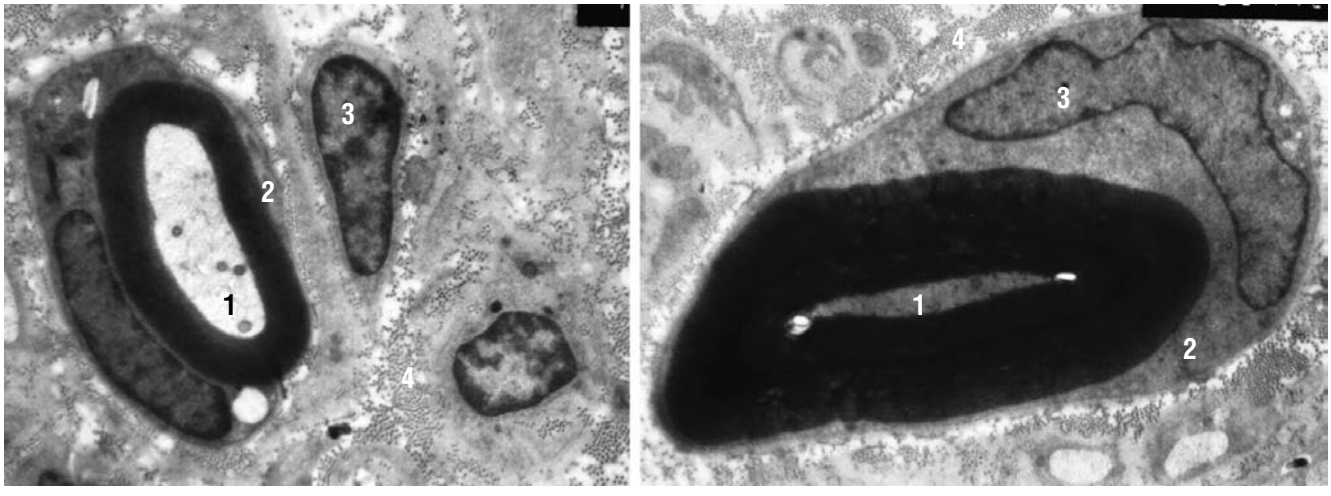

Рис. 6. Нервные волокна мелкого диаметра в составе икроножного нерва: 1 – осевой цилиндр; 2 – сохранная миелиновая оболочка; 3 – ядро леммоцита; 4 – отечная строма нерва с коллагеновыми волокнами. Трансмиссионная электронная микросокпия. Ув. × 3000

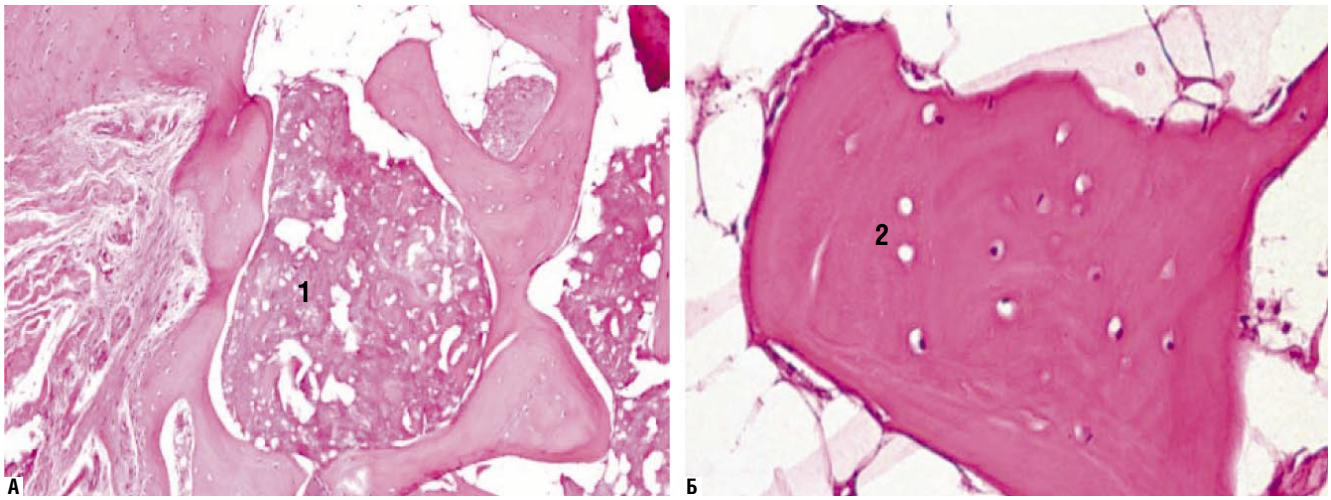

Рис. 7. Фрагменты плюсневых костей при «стопе Шарко»: 1 – тканевый дебрис в межтрабекулярном пространстве; 2 – запустевшие остеоцитарные лакуны. Окраска: гематоксилин и эозин. Ув.: А × 100, Б × 200

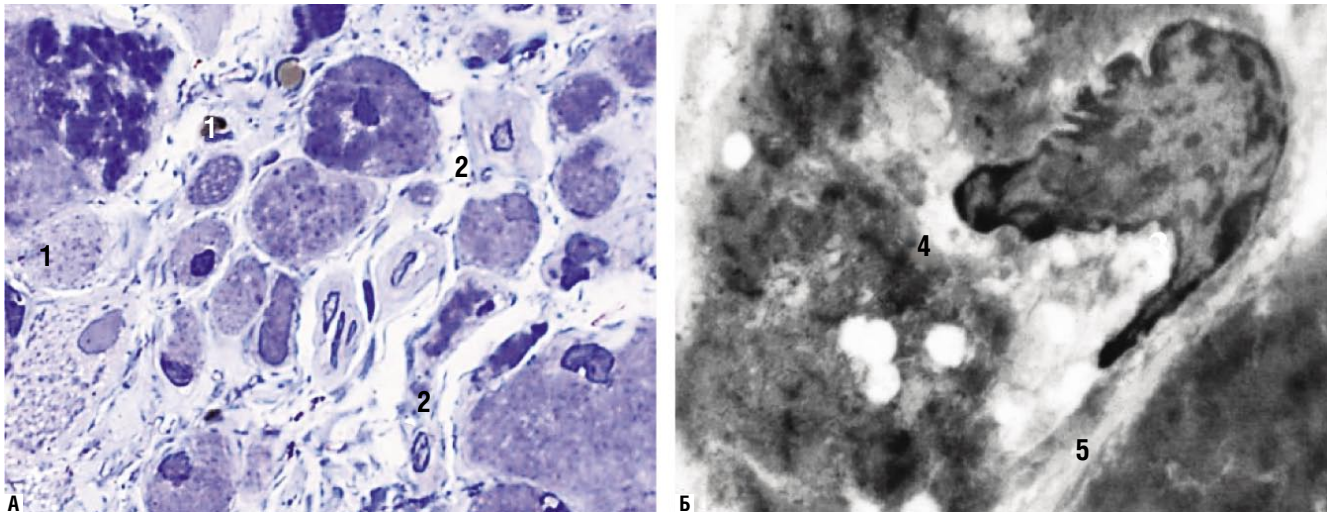

Рис. 8. Скелетная мышечная ткань дистального сегмента нижней конечности при «стопе Шарко»: 1 – погибающие мышечные волокна; 2 – мышечные трубочки; 3 – ядро погибающего мышечного волокна; 4 – разрушенная саркоплазма и капли жира; 5 – базальная мембрана. А. – полутонкий срез; Б – трансмиссионная электронная микроскопия. Окраска.: А. толуидиновый синий. Ув.: А ×200, Б ×9000

некроза, массивов тканевого детрита не сопровождается выраженной воспалительной инфильтрацией полиморфноядерными лейкоцитами, что, возможно, связано, в том числе и с крайне редуцированным микроциркуляторным кровотоком в этом регионе при формировании «СШ».

Полученные в ходе исследования результаты свидетельствуют о том, что ведущим компонентом в развитии патоморфологических изменений тканей стопы при СДС являются выраженные изменения в стенке сосудов микроциркуляторного русла, приводящие к снижению перфузии и нарушению процессов репаративного гистогенеза тканей. Учитывая отсутствие патогенетических средств коррекции СД, описанные выше изменения тканей с течением времени развиваются у значительной части пациентов, что обусловливает необходимость поиска новых средств коррекции ишемии при СДС.

На сегодняшний день единого представления о патоморфогенезе «СШ» не существует. Имеется несколько теорий, которые с разной степенью вероятности объясняют развитие данного состояния. Наибольшее распространение получила нейроваскулярная, которая гласит, что автономная нейропатия (на фоне сахарного диабета) является причиной аномального усиления кровотока в костной ткани путем открытия артериовенозных шунтов [8]. Возникающая в связи с этим гиперперфузия тканей стопы приводит к увеличению активности остеокластов, что в свою очередь ведёт к усилению костной резорбции и остеопении, как следствие – некрозу участков кости и микропереломам. Однако недавние исследования показали, что активации остеокластов способствует не снижение тонуса симпатической нервной системы, а напротив – его повышение, а усиление кровотока в костной ткани

не играет при этом существенной роли. В основе другой теории – нейротравматической, лежат представления о сенсомоторной форме нейропатии, вследствие которой происходит перераспределение нагрузки на стопу и нарушение ее биомеханики. В результате этого возникает чрезмерное давление на отдельные суставы стопы при ходьбе, провоцирующее их деструкцию. Наряду с этим, грубые нарушения чувствительности приводят к нераспознанным повторяющимся травмам, что в свою очередь ведет к избыточному растяжению связок, микропереломам и дезинтеграции суставов [1, 6].

Однако, полученные нами данные свидетельствуют о том, что одним из важных звеньев в патоморфогенезе обратимых и необратимых структурных изменений при терминальных формах диабетического поражения является нарушение строения сосудистой стенки и, как следствие, радикальная депривация кровообращения в микроциркуляторном звене. Нельзя исключить, что каскад последующих изменений, включая нейросенсорные и биомеханические, являются в первую очередь следствием гипоксической гибели тканевых элементов. В этой связи одной из задач при реализации комплексного лечения таких пациентов является эффективное восстановление тканевой перфузии. В ходе клинических и морфологических исследований было показано, что, в частности, генная индукция ангиогенеза обеспечивает достоверное улучшение функционального состояния больных благодаря увеличению дистанции безболевой ходьбы, что коррелирует с возрастанием количества сосудов микроциркуляторного русла в области инъекций [2, 3]. Также показан эффект фарамкологическиой васкуляризации с использованием геннооопосредованного терапевтического ангиогенеза при повреждении периферических нервов [4, 5]. Таким образом, учитывая безопасность данного подхода у пациентов с СД, показанную по результатам мета-анализа клинических исследований с применением ангиогенной терапии, можно рассчитывать на успешную реализацию данного подхода при лечении различных форм СДС [9].

Заключение

Во всех тканях нижней конечности при «стопе Шарко» и нейроишемической форме СДС обнаружены морфологические преобразования как обратимого, так и необратимого характера. В качестве ведущего компонента патогенеза, обуславливающего их развитие, следует выделить выраженные патогистологические изменения стенки сосудов микроциркуляторного русла, приводящие к нарушению перфузии и репаративного гистогенеза тканей. В связи с этим коррекция ишемии является ключевым компонентом лечения данной группы пациентов. Учитывая успешную реализацию терапевтического ангиогенеза при ХИНК, основной которого является индукция роста и развития сосудов микроциркуляторного русла, необходима оценка возможности применения данного подхода у больных СДС.

Литература

1. Бреговский В.Б. Особенности биомеханики стопы при диабетической артропатии Шарко / Бреговский В.Б., Цветкова Т.Л., Лебедев В.В. и др. // Сахарный диабет. – 2005. – №1. – С. 38–40.
2. Деев Р.В. Отдаленные результаты применения pl-VEGF165 при хронической ишемии нижних конечностей вследствие облитерирующего атеросклероза / Деев Р.В., Калинин Р.Е., Червяков Ю.В. и др. // Кардиология и сердечно-сосудистая хирургия. – 2015. – №4. – С. 43–49.
3. Мавликеев М.О., Плотников М.В., Максимов А.В. и др. Патогистологическая оценка состояния скелетной мышцы после прямой генной терапии VEGF165 пациентов с хроническими облитерирующими заболеваниями артерий нижних конечностей // Гены и Клетки. – 2014. – Т. IX, №3. – С. 56–64.
4. Муллин Р.И. Комбинированное лечение трофической язвы пяточной области с использованием вакуум-терапии в сочетании с прямой генной терапией: клинический случай / Муллин Р.И., Масгутов Р.Ф., Салафутдинов И.И. и др. // Клеточная трансплантология и тканевая инженерия. – 2013. – Т. VIII, №3. – С. 125–127.
5. Деев Р.В. Генная терапия диабетической нейропатии / Деев Р.В., Плакса И.Л., Матвеев С.А. // Вестник национального медико-хирургического центра им. Н.И. Пирогова. – 2015. Т. X, № 1. – С. 129–134.
6. Armstrong D. Evaluation of removable and irremovable cast walkers in the healing of diabetic foot wounds: a randomized controlled trial / Armstrong D., Lavery L.A., Wu S., Boulton A.J. et al. // Diabetes Care. – 2005. Vol. 28. – P. 551–554.
7. Gökhan K. An overview of the Charcot foot pathophysiology / Gökhan K., Olgar B., Mehmet F.G., et al. // Diabet Foot Ankle. – 2013. Vol. 4. – P. 1–5.
8. Ahmed M.E., Delbridge L., Quesne L. The role of autonomic neuropathy in diabetic foot ulceration // Journal of Neurology, Neurosurgery, and Psychiatry. – 1986. Vol. 49. – P. 1002–1006.
9. Losordo D. Metaanalysis of randomized, controlled clinical trials in angiogenesis: gene and cell therapy in peripheral arterial disease / Losordo D., Rajesh G., Jörn T. et al. // Heart Vessels. – 2009. Vol. 24. – P. 321–328.
10. Masoud M. Long-Standing nonhealing Charcot foot ulcers that fail conservative care: is major amputation always the solution? / Masoud M., Robert J.S., Mario A.C. et al. // Wounds. – 2014. Vol. 26. – P. 239–244.
11. Nina L.P. Inhibition of TNF-α Reverses the pathological resorption pit profile of osteoclasts from patients with acute Charcot osteoarthropathy / Nina L. P., Peter K.P., Michael E.E. et al. // Journal of Diabetes Research. – 2015. Article ID 917945. http://dx.doi.org/10.1155/2015/917945
12. Rogers L.C. The Charcot foot in diabetes / Rogers L.C., Robert R.G., David G.A. et al. // Diabetes Care. – 2011. Vol. 34. No.3. – P. 2123–2129.
13. Sanders L.J. The Charcot foot: historical perspective 1827-2003 // Diabetes Metab Res Rev. 2004. Vol. 20. No.1. P. 4–8.
14. Targett J.H. On the tabetic or trophic foot // Transactions of the Pathological Society of London. 1897. Vol. 48. P. 288–300.
15. Christina M.W. Long-term results of reconstruction for treatment of a flexible cavovarus foot in Charcot-Marie-Tooth disease / Christina M. W., Lori A. D., Bennett D. L. et al. // J Bone Joint Surg Am. – 2008. Vol. 90. No. 12. – P. 2631–2642.

КОНТАКТНАЯ ИНФОРМАЦИЯ

Плакса Игорь Леонидович
e-mail: i.plaksa2014@yandex.ru

ВЛИЯНИЕ АЭРОКРИОТЕРАПИИ ПРИ ЛЕЧЕНИИ БОЛЬНЫХ АЛИМЕНТАРНО-КОНСТИТУЦИОНАЛЬНЫМ ОЖИРЕНИЕМ НА ДИНАМИКУ МАССЫ ТЕЛА И УРОВЕНЬ ЛЕПТИНА

Елисеев Д.Н., Бугаян С.Э., Скляров В.Н.
Ростовский государственный медицинский университет, Ростов-на-Дону

УДК: 616.056:615.832.9

Резюме

Одной из наиболее сложных проблем при лечении ожирения является поддержание достигнутого результата. Поскольку снижение массы тела больных алиментарно-конституциональным ожирением ассоциируется, в первую очередь, с уменьшением массы периферической жировой ткани, то параллельная с этим процессом редукция выработки лептина очевидна. Однако дефицит лептина имеет крайне негативные последствия, связанные с физиологической ролью данного вещества, выступающего как «гормон насыщения». При использовании криотерапии выявлено «сглаживание» колебания уровня лептина даже при значительных потерях избыточной массы тела, поэтому использование данного метода представляется перспективным при лечении больных алиментарно-конституциональным ожирением молодого возраста, когда требуется достижение максимально долгосрочных терапевтических эффектов.

Ключевые слова: аэрокриотерапия, алиментарно-конституциональное ожирение, лептин.

THE EFFECT OF AEROCRYOTHERAPY ON THE BODY MASS VARIATION AND THE LEPTIN LEVEL IN THE TREATMENT OF ALIMENTARY-CONSTITUTIONAL OBESITY

Eliseev D.N., Bugajan S.Je., Skljarov V.N.

Maintenance of the achieved results is one of the most complicated problems in treatment of obesity. Since weight reduction in the patients with alimentary-constitutional obesity is associated, above all, with decrease of the mass of the peripheral adipose tissue, the parallel process of reduction of leptin generation is obvious. However, a deficit of leptin leads to extremely negative consequences in connection with the physiological importance of this substance, which acts as the 'satiety hormone'. The use of cryotherapy causes 'smoothing' of the leptin level variation even in cases of significant losses of the excess body weight, therefore this method shows much promise for treatment of young patients with alimentary-constitutional obesity, where maximum long-term therapeutic effect is desired.

Keywords: aerocryotherapy, alimentary-constitutional obesity, leptin.

Введение

Согласно последним оценкам ВОЗ, более 1,9 миллиарда взрослых людей в возрасте 18 лет и старше имеют избыточную массу тела, из них свыше 600 миллионов страдают ожирением. По данным 2014 года, 13% населения планеты (11% мужчин и 13% женщин) страдают от ожирения, 39% людей в возрасте 18 лет и старше имеют избыточную массу тела (38% мужчин и 40% женщин). С 1980 года число лиц во всем мире, страдающих ожирением более чем удвоилось [10].

Учитывая чрезвычайно широкую распространенность алиментарно-конституционального ожирения (АКО) в современном мире [4, 10, 11, 12], ограниченный арсенал медикаментозных препаратов для патогенетической терапии ожирения [3, 5], низкую их эффективность, актуальным является поиск новых концептуальных подходов к патогенетическому немедикаментозному лечению данного заболевания. К традиционным нефармацевтическим методам коррекции избыточной массы тела относят диетотерапию, повышение двигательной активности, тепловые процедуры [3, 5, 10]. В качестве одного из наиболее перспективных инновационных средств из когорты немедикаментозных методов лечения АКО может рассматриваться аэрокриотерапия (АКТ) – циклические экстремальные воздействия на организм крайне низких температур окружающей газовоздушной среды. В ряде немногочисленных публикаций показано, что назначение больным АКО курса АКТ существенно повышает успешность коррекционных программ у лиц с избыточной массой тела и другой сопутствующей хронической патологией [1, 2, 9]. Однако к настоящему времени проблема научно обоснованного применения АКТ у больных АКО, на наш взгляд, далека от разрешения. Практически отсутствуют исследования, посвященные саногенным механизмам коррекционного воздействия экстремальной гипотермии у данной категории пациентов. В частности, известно, что одним из гуморальных факторов, вырабатывающихся жировыми клетками, играющих одну из ведущих ролей в патогенезе ожирения и во многом детерминирующих успешность проводимой терапии заболевания является гормон-эффектор лептин [7]. Учитывая физиологические особенности воздействия на организм пониженной температуры окружающей среды, гипотезой данного исследования была возможная модулирующая роль АКТ на продукцию данного фактора, позволяющая существенно повысить успешность комплексной терапии АКО.

Цель работы – оценка динамики уровня лептина в сыворотке больных АКО в процессе лечения с использованием курсов АКТ.

Материалы и методы исследования

Исследования проведены на базе специализированных медицинских центров Ростова-на-Дону и Санкт-Петербурга. Программу исследования (длительностью 1 год) в полном объеме выполнили 20 больных (12 женщин и 8 мужчин). Основной диагноз пациентов – АКО I степени (индекс массы тела на момент начала исследований находился в пределах 28–32 кг/м^2). Сопутствующая выраженная органическая патология у больных отсутствовала. Возраст пациентов находился в пределах 19–28 лет (средний возраст 23,4 ± 1,2 года).

По способу предложенного лечения больные, участвовавшие в исследовании, были разделены на основную группу (ОГ, 11 человек: 6 женщин и 5 мужчин) и группу сравнения (ГС, 9 человек: 6 женщин и 3 мужчин), подобранные таким образом, чтобы существенных различий по степени АКО, анамнестическим данным не отмечалось.

Больным ОГ на фоне диетотерапии амбулаторно назначались 2 курса АКТ в криокабине КАЭКТ – 01 «КРИОН» (Санкт – Петербург) по следующей схеме: 1-й курс – в начале периода наблюдения, повторный курс – через 5 мес. после окончания 1-го цикла. Каждый курс АКТ состоял из 10 криотермических процедур, проводимых двумя циклами по 5 воздействий (осуществляемых ежедневно или через день) с 8–10-дневным интервалом между циклами. Таким образом, длительность каждого курса АКТ (с учетом интервалов между процедурами и 10-дневного перерыва между двумя 5-дневными циклами криотермических воздействий) составляла 25–30 дней. Продолжительность каждой процедуры составляла от 2–5 мин. при температуре в криокамере – 150° С и определялась индивидуальной переносимостью криотермии: длительность воздействий увеличивали параллельно с ростом криорезистентности (максимально возможной переносимости переохлаждения) организма больных. Как правило, постепенное удлинение экспозиции криотермического воздействия начиналось после 5–6-й процедур курса АКТ. По окончании АКТ всем пациентам ОГ назначалась индивидуальная диетотерапия, проводимая в течение каждого дальнейшего 5 – месячного периода наблюдения. Рекомендованный режим питания включал дробный прием пищи в течение дня, предусматривающий 3 основных и 2 промежуточных приема, последний прием пищи – за 3–4 часа до отхода ко сну. Нижний предел ограничения калорийности суточного рациона для женщин составлял 1400 ккал, у мужчин – 1600 ккал. Дальнейшее снижение энергоемкости суточного рациона не осуществлялось, для исключения проблемы его дисбаланса. Суточный калораж между приемами пищи распределяли по схеме: завтрак – 25%, второй завтрак – 10%, обед – 35%, полдник – 10% и ужин – 20%. Потребление жидкости рекомендовалось около 1,5 литров в день, включая супы, соки и т.д. Больным также давались рекомендации о повышении двигательной активности в повседневных условиях, но специально двигательный режим не корригировался.

Больным ГС после проведения первичных диагностических мероприятий назначалась аналогичная диетотерапия и предписывался индивидуальный режим повышенной двигательной активности – ходьба по 30–40 мин в день. Величину нагрузки при ходьбе пациенты контролировали самостоятельным измерением частоты пульса, не допуская ее увеличения более чем 120 ударов в минуту. Подобный вид физической нагрузки повторялся не менее 5 раз в неделю. Общая длительность комбинированной терапии (примерно 12 мес.) была идентичной у пациентов сравниваемых групп.

Антропометрические исследования у всех больных выполнялись 1 раз в месяц. Биохимические исследования крови у пациентов ОГ проводились 5–кратно: в исходном состоянии – 1-й этап, после окончания 1–го курса АКТ – 2-й этап, затем через 5 мес. (перед повторным курсом АКТ) – 3-й этап, после окончания повторного курса АКТ – 4-й этап, затем через 5 мес. (то есть примерно через 12 мес. после первичного обследования) – 5-й этап. У больных ГС контрольные биохимические исследования проводились в аналогичные сроки.

Антропометрическое обследование заключалось в вычислении индекса массы тела (ИМТ, кг/м^2) [6]; при биохимическом исследовании определяли уровень лептина в сыворотке (нг/мл) с использованием иммуноферментного анализа на анализаторе «Spectrum Abbott» (США).

Статистический анализ и обработку данных проводили с использованием программ «STATISTICA» v. 10.0, «Microsoft Excel». Учитывая малую численность выборок, для каждого показателя в группах сравнения вычислялись медиана (Me), 1-й и 3-й квартили (Q25, Q75); уровень значимости различий оценивали с использованием непараметрических критериев (Вилкоксона и Манна-Уитни) для парных связанных и несвязанных выборок.

Полученные результаты и их обсуждение

У всех пациентов на момент первичного обследования зарегистрировано алиментарно-конституциональное ожирение I степени, о чем свидетельствовали значения ИМТ (табл. 1). В качестве критериев эффективности проводимой терапии мы пользовались рекомендациями, разработанными С.А. Бутровой [3]. Автор предлагает считать успешным лечение больных АКО I степени в случае достижения стойкого снижения ИМТ больных на 5 – 10% от исходного уровня в результате 6-месячного курса лечебных мероприятий. При этом убыль массы тела за месяц должна достигать примерно 1–2%.

Как показал анализ полученных нами результатов, у всех пациентов имели место позитивные сдвиги в динамике ИМТ уже через месяц после начала терапии. Сравнение изменений показателя в группах показало, что у пациентов, прошедших курс АКТ, снижение ИМТ составило в среднем 3,93% по сравнению с исходным уровнем ($p = 0,011$), в ГС – 1,31% ($p = 0,038$) (рис. 1). Неравномерность динамики показателя в группах выразилась в наличии значимых межгрупповых различий ($p = 0,034$). При этом только у больных ОГ, согласно критериям [3], была достигнута рекомендуемая успешность лечения больных АКО.

За последующий этап наблюдения (2–6-й мес.) характерным оказалось наличие поступательного снижения ИМТ в обеих группах обследованных, однако в темпах данного процесса имели место существенные межгрупповые различия. Так, в ОГ наибольшая скорость редукции ИМТ отмечена в течение первых 2 месяцев лечения (ИМТ снизился в среднем на 5,3% по сравнению с исходным уровнем). Затем темп снижения показателя существенно

Табл. 1. Динамика регистрируемых показателей у больных АКО сравниваемых групп на контрольных этапах наблюдения (Me (Q25; Q75))

Группа, число больных	Показатель, единицы измерения. Этап обследования	
	ИМТ, кг/м²	Лептин, нг/мл
1–й этап		
ОГ (n=11)	30,5 (28,8; 31,7)	42 (40; 44)
ГС (n=9)	30,5 (28,7; 31,4)	41 (39; 44)
2-й этап		
ОГ (n=11)	29,3 (27,8; 29,8) p1-2=0,011	37 (33; 40) p1-2=0,008
ГС (n=9)	30,1 (28,4; 30,9) p1-2=0,028; $p_{ог-гс}$=0,034	33 (31; 37) p1-2<0,001; $p_{ог-гс}$=0,009
3-й этап		
ОГ (n=11)	28,4 (27,9; 29,1) p1-3=0,001	35 (30; 38) p1-2=0,008
ГС (n=9)	28,9 (28,2; 29,5) p1-3=0,008; $p_{ог-гс}$=0,054	30 (28; 33) p1-3<0,001; $p_{ог-гс}$=0,01
4-й этап		
ОГ (n=11)	27,6 (27,0; 28,1) p1-4<0,001	32 (30; 36) p1-2=0,004
ГС (n=9)	28,5 (27,9; 29,5) p1-4=0,007; $p_{ог-гс}$=0,031	27 (27; 31) p1-4<0,001; $p_{ог-гс}$=0,005
5-й этап		
ОГ (n=11)	27,2 (27,1; 27,9) p1-5<0,001	31 (30; 34) p1-5=0,003
ГС (n=9)	28,3 (27,8; 29,3) p1-5<0,001; $p_{ог-гс}$=0,01	25 (25; 28) p1-5<0,001; $p_{ог-гс}$=0,001

Примечание: уровень значимости различий: между этапами обследования – p_{1-2} – между 1-м и 2-м этапами; p_{1-3} – между 1-м и 3-м этапами и т.д.; между группами – $p_{ог-гс}$.

уменьшился, составив примерно 0,4% за каждый мес. В ГС за весь период наблюдения темп снижения ИМТ был более равномерным и составлял около 1% за каждый месяц наблюдения. Проведенное на 3-м этапе динамического наблюдения (после 6 мес. лечения) контрольное обследование показало, что в ОГ за истекший период убыль ИМТ составила в среднем около 7% от фонового уровня (p_{1-3} = 0,001), в ГС – 5,2% (p_{1-3} = 0,008).

Учитывая прогрессирующее снижение темпов позитивной динамики ИМТ у больных ОГ за последние месяцы полугодового периода наблюдения, был проведен повторный курс АКТ, после чего выполнялись контрольные исследования 4-го этапа. Как показал анализ этих исследований, у больных ОГ скорость редукции ИМТ в результате проведения АКТ опять существенно возросла, составив около 2,7% за месяц, что привело к появлению межгрупповых различий по данному показателю ($p_{ог-гс}$ = 0,031). В последующем периоде наблюдения (8–12-й мес.) в динамике ИМТ в сравниваемых группах наблюдалась картина, схожая с отмеченной в первом полугодии проводимой терапии. В конечном итоге, как показало заключительное контрольное обследование (5-й этап), в ОГ общее снижение ИМТ составило

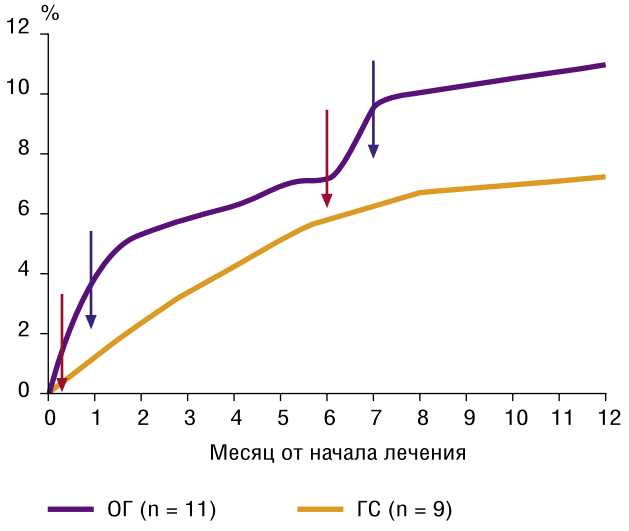

Рис. 1. Снижение ИМТ у пациентов сравниваемых групп в процессе проводимой терапии (в % по сравнению с исходным уровнем)
Примечание: красная стрелка – начало курса АКТ у больных ОГ, синяя стрелка – окончание курса АКТ.

в среднем 11,2 % от исходного уровня (p_{1-5} < 0,001), в ГС – 7,2% (p_{1-5} < 0,001), что определило наличие высоко достоверных межгрупповых различий в успешности проведенного лечения по коррекции избыточной массы тела ($p_{ог-гс}$ = 0,001).

Как указывалось выше, ожидаемым результатом проводимых у обследованных больных АКО лечебных мероприятий явились тенденции к снижению уровня лептина при достижении заметного уменьшения массы тела пациентов. Указанный феномен имеет то объяснение, что основным клеточным элементом в организме, ответственным за выработку лептина являются белые адипоциты [7]. Поскольку снижение веса больных АКО ассоциируется, в первую очередь, с уменьшением массы периферической жировой ткани, то параллельная с эти процессом редукция выработки лептина очевидна. Однако дефицит лептина имеет крайне негативные последствия, связанные с физиологической ролью данного вещества, выступающего как «гормон насыщения». Именно с этим фактором современные исследователи связывают крайнюю трудность для пациентов в удержании достигнутых результатов по снижению массы тела, поскольку пониженный уровень лептина сопровождается чрезвычайно выраженным чувством голода [7].

В этом отношении весьма интересными представляются полученные нами предварительные данные по динамике концентрации лептина у больных АКО, которым проведен курс АКТ. Так, непосредственно после окончания АКТ у пациентов ОГ параллельно со снижением ИМТ (в среднем более чем на 3%) отмечено уменьшение концентрации лептина, составившее примерно 12% от фонового уровня. При этом, несмотря на то, что в ГС сдвиги ИМТ к данному этапу наблюдения оказались

значительно меньшими, чем в ОГ, убыль лептина оказалась при этом значительно большей (в среднем 19,5%).

К 6-му месяцу после начала лечения у больных ОГ при убыли ИМТ в среднем на 7% по сравнению с фоновым обследованием, концентрация лептина снижалась примерно на 19%. При этом в ГС дефицит массы тела пациентов за аналогичный период составил 5,2%, а уровень лептина снизился на 26,8%. Проведенный повторный курс АКТ у больных ОГ, приводя к ускорению убыли ИМТ, сопровождался закономерным снижением уровня лептина, составившим к 4-му этапу наблюдения 23,4% от исходного уровня. При этом в ГС к данному этапу концентрация этого гормона снизилась уже в среднем на 34% от фона, что обусловило наличие высоко достоверных межгрупповых различий ($p_{ог-гс} = 0,005$). Заключительное обследование показало, что за последние 5 мес. лечения колебания концентрации лептина оказались значительно менее выраженными, чем это наблюдалось в первом полугодии наблюдения. В конечном итоге, снижение уровня гормона в ОГ составило в среднем 26,2% от фона, в ГС – 39,0% ($p_{ог-гс} = 0,001$).

На наш взгляд, объяснением выявленным фактам могут служить механизмы, лежащие в основе компенсационных реакций организма на экстремальные холодовые воздействия, а именно заметное участие в реакциях по поддержанию повышенной теплопродукции организма «бурой» жировой ткани как дополнительного источника энергии. В настоящее время роль «бурых» адипоцитов в синтезе лептина окончательно не доказана, во всяком случае, она значительно меньше, чем участие в этом процессе «белых» жировых клеток. Поэтому мы считаем именно мобилизацию «бурого» жира в ответ на криотермию возможной причиной сравнительно меньших колебаний уровня лептина в крови, более гладкой его динамики при проведении АКТ по сравнению с традиционными вариантами лечения ожирения, даже в случае достижения эффектов по снижению МТ.

Важность указанной особенности влияния на организм больных АКО аэрокриотерапии, на наш взгляд, трудно переоценить. Ведь одной из наиболее сложных проблем при лечении ожирения является поддержание достигнутого уровня массы тела. В случае резкой редукции концентрации лептина (как, например, при липосакции) пациенту в редких случаях удается справиться с крайне выраженным чувством голода, следствием чего является быстрое восстановление исходной массы жировой ткани и, соответственно, долечебной «установочной точки» (set point) уровня лептина.

Вывод

Таким образом, поскольку в основной группе выявлено «сглаживание» колебания уровня лептина даже при значительных потерях избыточной массы тела, использование метода аэрокриотерапии представляется перспективным при лечении больных алиментарно-конституциональным ожирением молодого возраста, когда требуется достижение максимально долгосрочных терапевтических эффектов.

Литература

1. Бугаян С.Э. Динамика показателей гуморальной регуляции функций организма у лиц с избыточной массой тела после циклических криотермических воздействий / С.Э. Бугаян, Д.Н. Елисеев // II Международная научно-практическая конференция «Криотерапия в России». – СПб., 2009. – С. 187–190.
2. Бугаян С.Э. Коррекция ожирения и нарушений липидного обмена у больных артериальной гипертензией путем использования криотерапии / С.Э. Бугаян, Д.Н. Елисеев, А.О. Иванов, С.М. Грошилин, С.Г. Гусеница // Воен- мед.журнал. – 2010. – Т.331, №–8, С. 55–56.
3. Бутрова С.А. Терапия ожирения. Ожирение: эпидемиология, классификация, патогенез, клиническая симптоматика и диагностика. Ожирение: этиология, патогенез, клинические аспекты / Под ред. И.И. Дедова, Г.А. Мельниченко. – М., 2004. – С. 378–405.
4. Бухарова Г.П. Распространённость избыточного веса и ожирения по данным выборки Московского региона / Г.П. Бухарова, Т.И. Романцова // Ожирение и метаболизм. – 2007. – Т. 2. – С. 15–16.
5. Дедов И.И. Современные методы лечения ожирения / И.И. Дедов, Г.А. Мельниченко, Т.И. Романцова и др. // Врач. – 2008. – №8. – С. 5–8.
6. Дубровский В.И. Спортивная медицина / В.И. Дубровский. – М.: ВЛАДОС, 2000. – 320 с.
7. Светлаков А.В. Лептин и липидный спектр крови у женщин с разными типами ожирения / А.В. Светлаков, М.В. Яманова, О.С. Филиппов, Н.А. Махалова // Проблемы репродукции. – 2001. – Т. 7. – №6. – С. 33–35.
8. WHO. Obesity: preventing and managing the global epidemic. Report of WHO Consultation on Obesity. Geneva: WHO 1997.
9. Бугаян С.Э., Елисеев Д.Н. Оптимизация обмена веществ в результате общего циклического аэрокриотермического воздействия в комплексном лечении алиментарно-конституционального ожирения у лиц молодого возраста // Вестник национального медико-хирургического Центра им. Н.И. Пирогова – 2010. – Т. 5, №4.– С. 105–110.
10. Информационный бюллетень ВОЗ Ожирение и избыточный вес – 2014 – №311 // http://www.who.int/mediacentre/factsheets/fs311/ru/.
11. Мировая статистика здравоохранения отчет ВОЗ за 2013 год // http://www.who.int/gho/publications/world_health_statistics/2013/ru/.
12. Родионова Т.И., Тепаева А.И. Ожирение глобальная проблема современного общества // Медицинские науки фундаментальные исследования №12. – 2012. – 132 с.

КОНТАКТНАЯ ИНФОРМАЦИЯ

Бугаян Светлана Эдуардовна
e-mail: svet03122009@rambler.ru

СИМПТОМ МАТОВОГО СТЕКЛА И ЕГО МОРФОЛОГИЧЕСКИЕ СОСТАВЛЯЮЩИЕ

Китаев В.М., Белова И.Б., Абович Ю.А., Бронов О.Ю., Крылова Т.А, Пихута Д.А.

Национальный медико-хирургический Центр им. Н.И. Пирогова, Москва

УДК: 616-073.43

Резюме

Внедрение в клиническую практику многосрезовой компьютерной томографии высокого разрешения (КТВР) значительно расширило возможности рентгенологического метода в диагностике патологии легких. Объем и глубина информации, получаемой на современных компьютерных томографах, позволяют проводить детальный анализ патологических изменений и приближает к распознанию их морфологической сущности. В этой связи появилась специфическая терминология, используемая для описания КТ симптомов, которая в основном заимствована из зарубежной литературы. Понимание сущности патологического процесса, лежащего в основе того или иного рентгенологического симптома (признака), должно исключить использование неопределенных терминов при описании изображений. В данной статье мы рассмотрели один из ведущих КТ симптомов – симптом матового стекла – с позиции его морфологической сущности.

Ключевые слова: компьютерная томография легких высокого разрешения, симптом «матового стекла», интерстициальные заболевания легких.

SYMPTOM FROSTED GLASS AND ITS MORPHOLOGICAL COMPONENTS

Kitaev V.M., Belova I.B., Abovich Ju.A., Bronov O.Yu., Krylova T.A, Pihuta D.A.

High resolution multi-detector computed tomography (HRCT) greatly increased the possibility of method in diagnosis lung diseases. The amount of information generated by HRCT allow to gain a detailed analysis of pathologic changes in morphology. There is specific terminology used to describe Computed Tomographic (CT) appearance in lung diseases, which are mostly borrowed from foreign literature. Understanding the nature of the pathological process must exclude the use of vague terms when describing lung CT images. In this article we considered «ground glass» appearance from morphological point of view.

Keywords: High Resolution Multi-detector Computed Tomography, ground glass appearance, interstitial lung diseases.

Термином «матовое стекло» обозначают области туманного понижения прозрачности легочной паренхимы, на фоне которого сохраняется визуализация основных сосудистых структур и стенок бронхов (элементов легочного рисунка), при этом степень понижения прозрачности может колебаться от низкой до высокой. По распространенности такое затенение может занимать долю, отдельные сегменты или представлять собой участки пятнистого распространения по типу «географической карты» (рис. 1). Встречаются варианты, когда симптом имеет вид нимба вокруг плотных очагов (симптом «halo»). Патологоанатомическая сущность симптома матового стекла многообразна, и в основе лежит уменьшение воздушности легочной ткани. Оно может быть обусловлено частичным спадением альвеол, утолщением септального интерстиция, частичным заполнением альвеол за счет отека, воспалительной экссудации, фиброза, увеличения объема капиллярного кровотока, скопления опухолевых клеток в просвете альвеол (при бронхиолоальвеолярном раке), а также распространения опухолевых клеток вдоль альвеолярных поверхностей без повреждения стромы, вдоль оболочек (так называемое, «lepidic» распространение). Матовое стекло возникает в результате усреднения денситометрических показателей остаточного в альвеолах воздуха и измененных анатомических структур, вошедших в объем КТ среза (воксела). При полном замещении воздуха в просвете альвеол каким-либо содержимым (экссудатом, опухолевыми клетками, кровью и т.п.) участок затенения имеет настолько высокую интенсивность, что на его фоне невозможно проследить элементы легочного рисунка, в частности сосудистые структуры. Такие участки в отличие от зон матового стекла носят название участков консолидации. Многообразие причин появления симптома матового стекла относит его в разряд описательных, неспецифических терминов. Вместе с тем воспалительная экссудация септального интерстиция и частичное заполнение альвеол экссудатом, как одна из причин матового стекла, заставляет признать этот симптом важным признаком активности воспалительного процесса, симптомом острой стадии поражения легкого, часто связанного с альвеолитом.

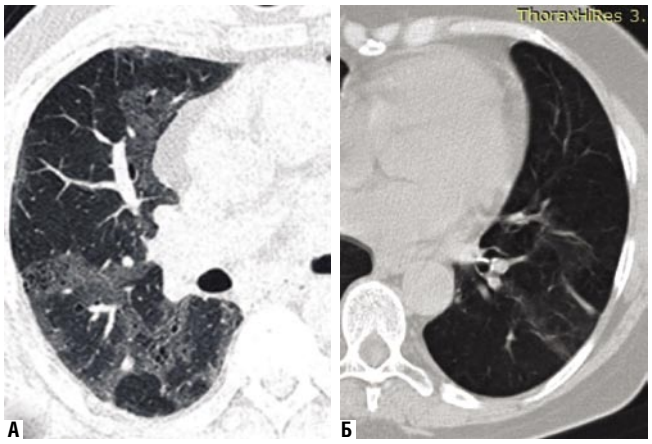

Рис. 1. Примеры распространенности зон матового стекла. А – больной с интерстициальной пневмонией (вариант десквамативная ИП). Пятнистое распространение патологических изменений по типу «географической карты». Б – больной с внебольничной пневмонией нижней доли левого легкого, проявляющейся локальной зоной матового стекла

Заболевания, проявляющиеся симптомом матового стекла

Заболевания, проявляющиеся симптомом матового стекла, можно условно разделить на три группы.

Первая группа – это заболевания воспалительной природы. При воспалительных заболеваниях симптом матового стекла объясняется накоплением клеток вос-

паления в альвеолярных перегородках и воздушных пространствах. При бактериальной пневмонии симптом наблюдается, если имеет место неполное заполнение альвеол экссудатом или происходит потеря воздушности в результате нарушения бронхиальной проходимости. Матовое стекло со слабой интенсивностью часто не обнаруживается при обычном рентгенологическом исследовании и выявляется только на КТВР (рис. 2).

Симптом матового стекла характерен для оппортунистических инфекций. Эти инфекционные агенты обычно не вызывают болезни у людей с нормальной иммунной системой, а развиваются у лиц с иммунодефицитными состояниями. Инфекционными агентами при оппортунистических инфекциях могут быть бактерии, грибы, простейшие. Примерами таких заболеваний служат пневмоцистная пневмония, цитомегаловирусная пневмония, пневмония, вызванная вирусом простого герпеса и другие. При перечисленной патологии морфологической основой симптома матового стекла также является инфильтрация септального интерстиция и умеренная альволярная экссудация с мультифокальным или диффузным распространением (рис. 3, 4).

Не менее частой причиной симптома матового стекла является эозинофильная пневмония. Любая эозинофильная пневмония обусловлена чрезмерной эозинофильной реакцией и высвобождением избытка биологически активных веществ, как защитная реакция организма на экзогенные токсические агенты. С учётом этиологии, эозинофильная пневмония разделяется на несколько различных типов. В числе известных причин – лекарственные средства, химические агенты из окружающей среды и паразитарные инфекции. При отсутствии видимой причины, эозинофильная пневмония носит название идиопатической. Эозино-

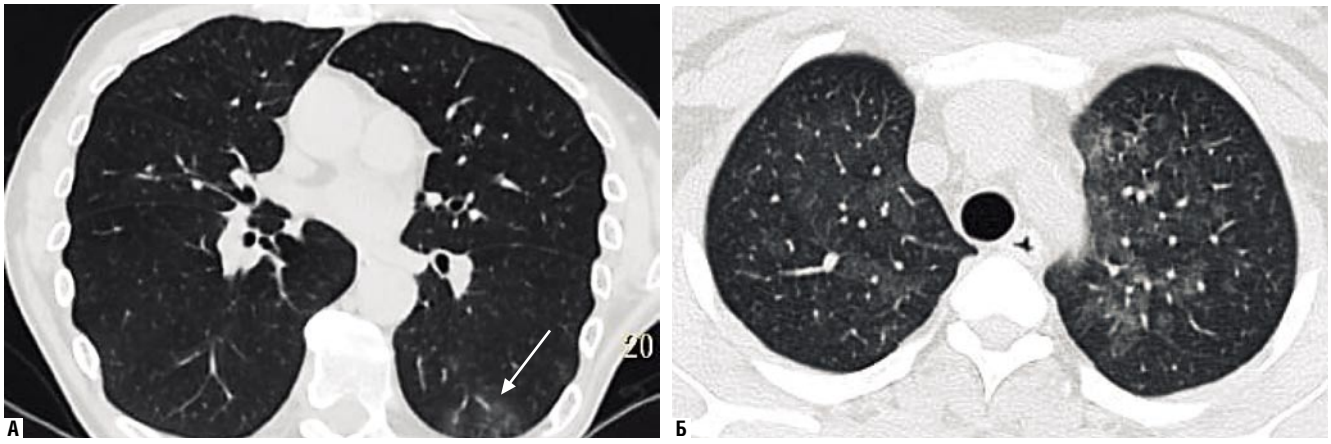

Рис. 2. Симптом матового стекла, как признак острого воспаления. А – больной 65 лет. Заболел остро, при рентгенологическом исследовании патологических изменений не обнаружено. На КТ в 6 сегменте левого легкого определяется участок матового стекла (стрелка), в структуре которого прослеживаются мелкие очаговые структуры. Б – больная 38 лет. Заболела остро, в течение 10 дней сохраняется гипертермия. При рентгенологическом исследовании патологических изменений не обнаружено. На КТ в правом и левом легком определяются участки матового стекла с пятнистым распределением

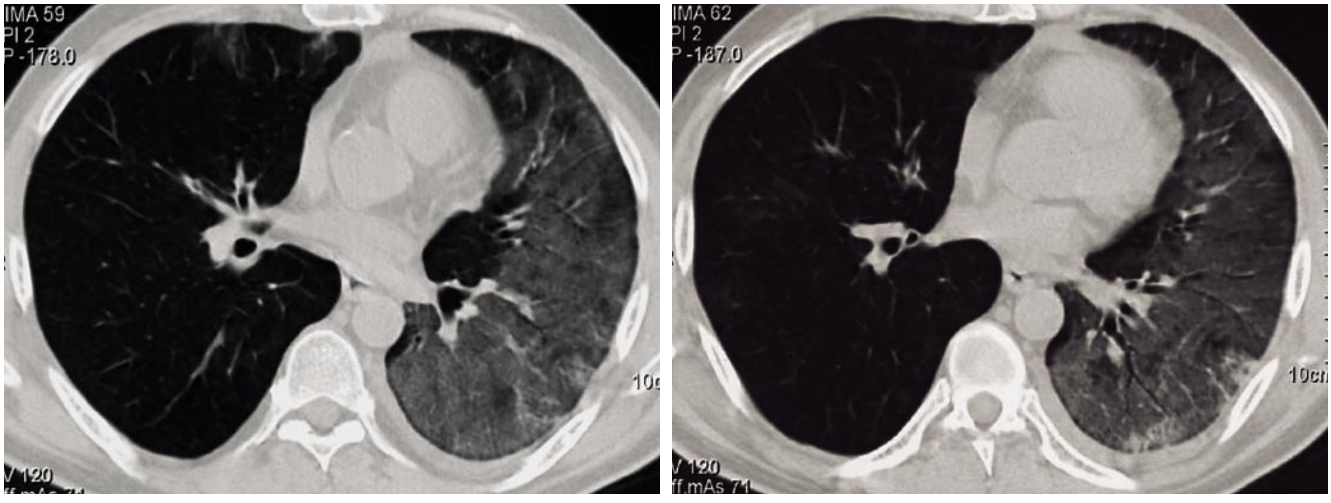

Рис. 3. Цитомегаловирусная пневмония (возбудитель из семейства герпесвирусов) развившаяся у больного после высокодозной иммуносупрессивной терапии. На КТ определяется снижение прозрачности левого легкого преимущественно за счет интерстициального компонента – инфильтрация септального интерстиция. В плащевом отделе нижней доли определяются отдельные участки консолидации, обусловленные заполнением альвеол

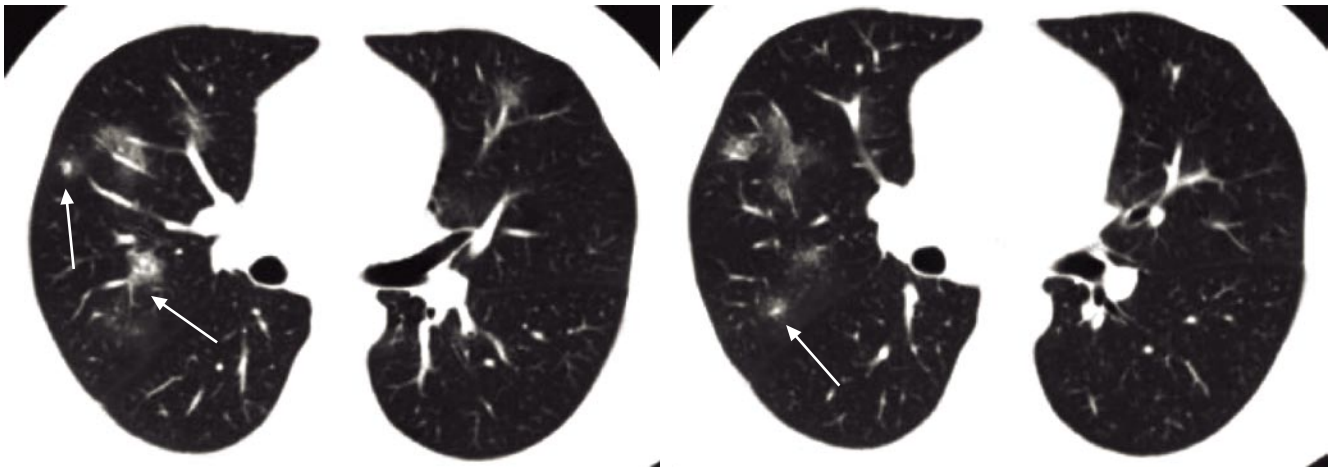

Рис. 4. Пример симптома матового стекла. Больной 32 лет. Развитие оппортунистической инфекции у больного лейкозом. В правом и в левом легком определяются отдельные инфильтраты, изоденсивные с сосудами, окруженные зоной матового стекла (стрелка), как следствие неполного заполнения альвеол экссудатом

филы накапливаются в септальном интерстиции и в альвеолах. В зависимости от интенсивности этой реакции, эозинофильная пневмония может проявляться матовым стеклом, альвеолярной консолидацией или сочетанным поражением. По клинической картине различают острую и хроническую эозинофильные пневмонии (рис. 5).

Ниже представлен пример острой эозинофильной пневмонии, вызванной приемом лекарственных препаратов (рис. 6).

Во вторую группу заболеваний, одним из проявлений которых может быть симптом матового стекла, следует отнести интерстициальные заболевания легких (ИЗЛ). В этой группе заболеваний причинами рассматриваемого симптома может быть или активный воспалительный процесс в респираторном отделе легкого с серозно-фибринозным пропитыванием альвеолярных перегородок и накоплением в альвеолах богатого фибрином и макрофагами экссудата (альвеолит), или фиброзные изменения внутридолькового интерстиция. Клеточная альвеолярная

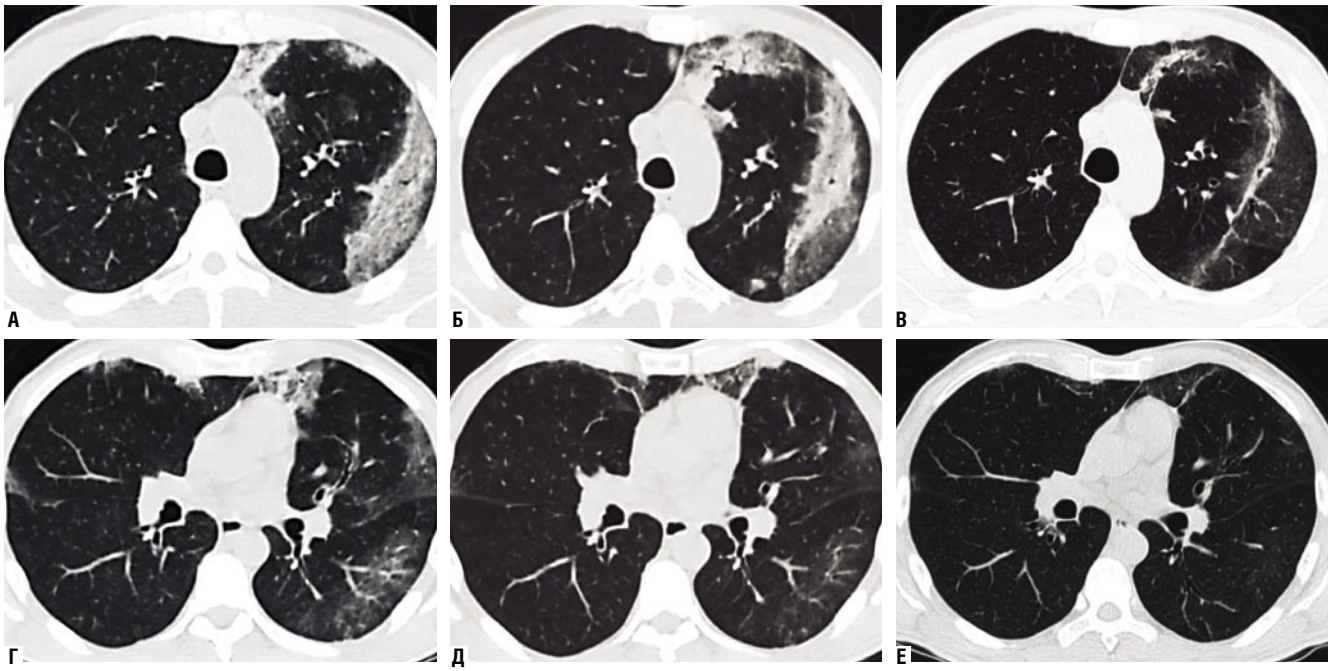

Рис. 5. Больной 51 лет. Острая эозинофильная пневмония. А, Б – первичное исследование. В периферических отделах легких определяется матовое стекло за счет уплотнения интерстициальной ткани. Здесь же присутствуют элементы альвеолярной консолидации. В, Г – контрольное исследование через три дня. Наблюдается миграция инфильтратов, которая проявляется нарастанием элементов альвеолярной консолидации в верхней доле левого легкого и уменьшением матового стекла в нижней доле. Д, Е – контрольное исследование через одну неделю. Формирование фиброзного тяжа в верхней доле и восстановление прозрачности в нижней доле левого легкого. (Томограммы через три недели после первичного исследования не показаны, на них – полное восстановление прозрачности легочной ткани)

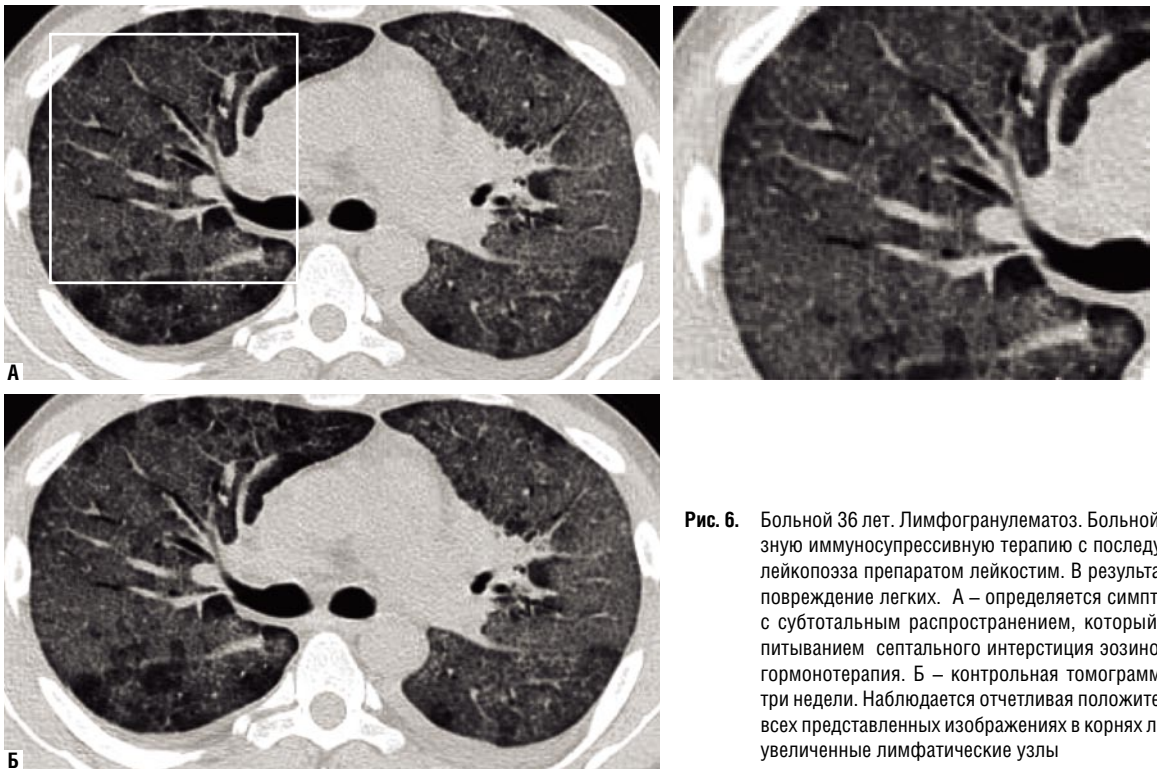

Рис. 6. Больной 36 лет. Лимфогранулематоз. Больной получал высокодозную иммуносупрессивную терапию с последующей стимуляцией лейкопоэза препаратом лейкостим. В результате возникло острое повреждение легких. А – определяется симптом матового стекла с субтотальным распространением, который объясняется пропитыванием септального интерстиция эозинофилами. Назначена гормонотерапия. Б – контрольная томограмма выполнена через три недели. Наблюдается отчетливая положительная динамика. На всех представленных изображениях в корнях легких определяются увеличенные лимфатические узлы

реакция – это не только самое раннее проявление многих ИЗЛ, но и, зачастую, признак активности воспалительного процесса. Оценка клеточной инфильтрации и степени фиброза легочной паренхимы является основой, на которой базируется прогноз и определяется ответ на лечение. Пациент, у которого ИЗЛ представлено активным альвеолитом и умеренным фиброзом имеет больше шансов на улучшение в результате терапии, чем пациент с обширным фиброзом и небольшим остаточным альвеолитом (рис. 7).

Однако, поскольку матовое стекло может быть отражением не только альвеолита, но и сформированного внутридолькового фиброза, этот признак в плане прогностического фактора имеет ограничения. При первичном исследовании больных ИЗЛ не всегда удается определить причину матового стекла, поэтому решающее значение имеет динамика изменений. Стабильность признака в результате лечения позволяет ретроспективно установить его фиброзную природу. На КТВР у больных ИЗЛ матовое стекло в одних случаях определяет фон, на котором обнаруживаются грубые уплотнения интерстициальной ткани, воздушные кисты, цилиндрические расширения просвета бронхов и утолщения их стенок. В других – матовое стекло образуется в виде ободка вокруг узелков, отображающих утолщенную соединительную ткань в аксиальной плоскости (рис. 8).

В третью группу патологических состояний, проявляющиеся затенением матового стекла, можно включить отек легких и другие гемодинамические нарушения.

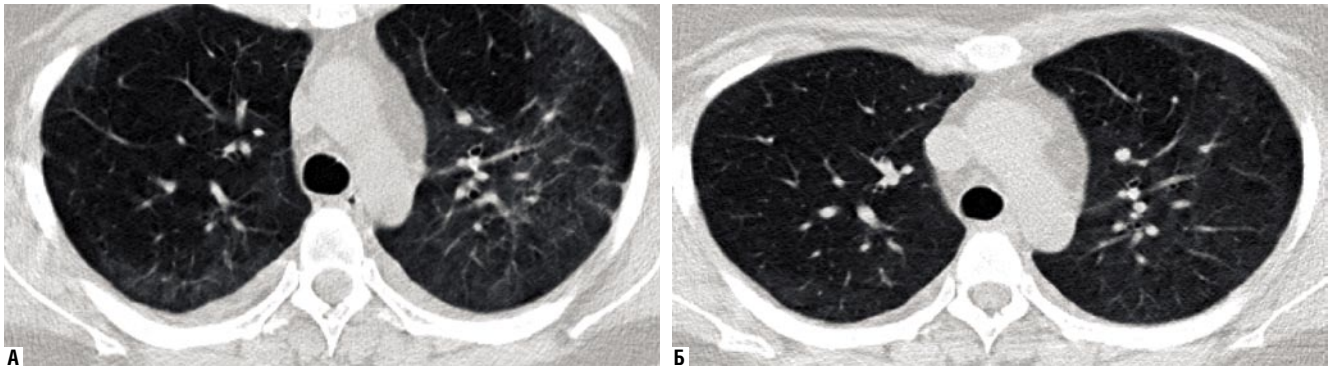

Рис. 7. Больная 64 года. Десквамативная интерстициальная пневмония. А – первичное исследование. В верхней доле левого легкого и в периферических отделах правого легкого определяется симптом матового стекла с невыраженным усилением интерстициального легочного рисунка на этом фоне. Б – контрольное исследование через месяц после гормональной терапии. Большинство ранее выявленных участков матового стекла восстановили прозрачность

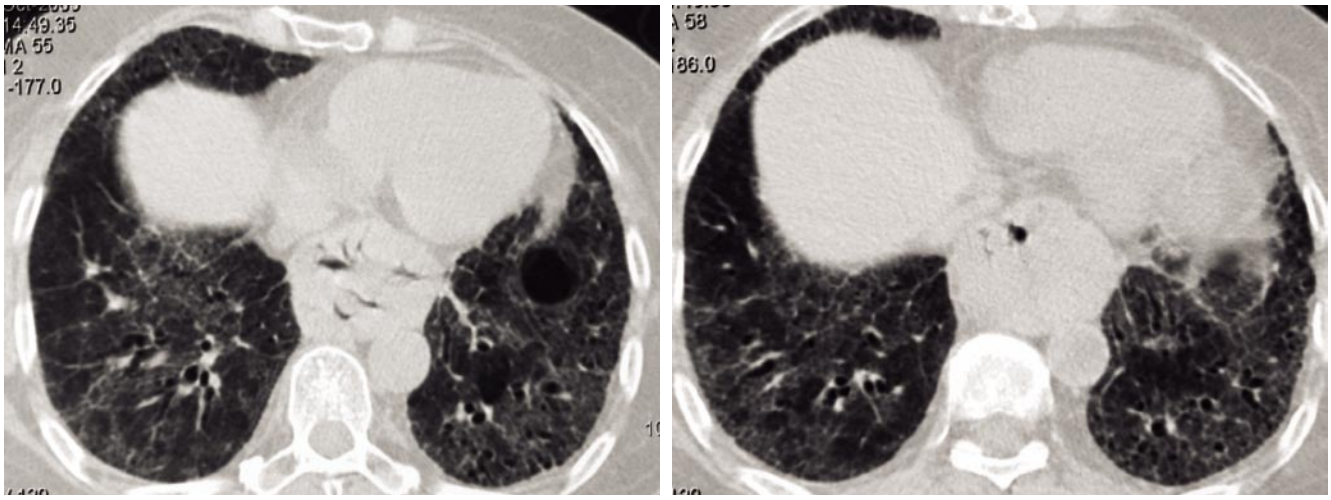

Рис. 8. Больной 76 лет. Обычная интерстициальная пневмония. Болен 5 лет. В базальных отделах легких на фоне слабо выраженного матового стекла определяется уплотнение междолькового и внутридолькового интерстиция, которое проявляется ячеистым рисунком. Просветы бронхов расширены (тракционные бронхиолоэктазы), имеются перибронхиальные утолщения («муфты») и утолщенные междольковые перегородки. В дорзальном отделе левого легкого намечаются округлые кистовидные просветления, отражающие формирование сотового легкого, в вентральном отделе – сформировавшаяся воздушная киста. В данном примере морфологической основой матового стекла является уплотнение септального и внутридолькового интерстиция

Отек легких. Различают кардиогенный и некардиогенный отек легких. Кардиогенный отек развивается при недостаточности левого желудочка или при регургитации митрального клапана. Некардиогенный отек связывают с гиперволемией, действием различных токсических факторов и другими причинами. Патофизиологической основой отека может быть увеличение гидростатического давления, повышение проницаемости сосудистой стенки с диффузным альвеолярным повреждением, нарушение проницаемости без диффузного альвеолярного повреждения, а также смешанные формы. Следствием указанных патофизиологических механизмов является отечное пропитывание интерстициальной ткани или частичное накопление жидкости в альвеолах. Диагноз ставится на основе клинической и рентгенологической картины. Отечное пропитывание интерстициальный ткани без существенного скопления жидкости в альвеолах проявляется затенением по типу матового стекла, гравитационным эффектом, утолщением междольковых перегородок, скоплением жидкости в плевральных полостях, расширением камер сердца. Знание этой особенности помогает избежать ошибочной трактовки изображений (рис. 9).

На рис. 10 представлен пример острого респираторного дистресс-синдрома, который развился у больного 56 лет с хронической контаминацией дыхательных путей синегнойной палочкой. В клинической картине наблюдалась типичная дыхательная недостаточность, не объясняющаяся патологией сердца. При первичном исследовании (рис. 10а) определялось диффузное затенение по типу матового стекла с увеличением интенсивности в расположенных ниже отделах. Также выявлялись участки консолидации вокруг бронхососудистых пучков. Все это обусловлено повышенной проницаемостью сосудистой стенки. При контрольном исследовании через три недели (рис. 10б) получено значительное восстановление прозрачности легких. Таким образом, острое начало, дыхательная недостаточность при отсутствии сердечной патологии или перегрузки жидкостью, рентгенологическая картина, необъяснимая другой легочной патологий, и медленное восстановление рентгенологической картины – все это типичные проявления острого респираторного дистресс-синдома.

Среди гемодинамических нарушений, проявляющихся симптомом матового стекла, прежде всего, следует назвать гравитационный эффект, инфаркт легкого. Гравитационный (гипостатический) эффект довольно часто наблюдается у больных с сердечной недостаточностью, вынужденных длительное время соблюдать постельный режим. При этом выявляется равномерное отечное пропитывание интерстициальной ткани наиболее низко расположенных участков легкого. При положении больного на спине гравитационный эффект проявляется вдоль дорзальной поверхности легкого (рис. 11).

Инфаркт легкого. Тромбоэмболия легочной артерии (ТЭЛА) – относительно частая сердечно-сосудистая патология. В основе заболевания лежит тромбообразование, которому способствуют три фактора (триада Вирхова): нарушение кровотока, повреждение эндотелия сосудистой стенки, гиперкоагуляция и угнетение фибринолиза. Источником тромбов чаще служат вены нижних конечностей. Тромбирование ветвей легочной артерии влечет снижение давления в ее просвете дистальнее тромба, что вызывает раскрытие межсистемных анастомозов (между артериями малого и большого круга кровообращения), избыточный приток крови в артериях к бронхиолам, повышение давления в этих артериях и выход крови за пределы сосудистой стенки. Таким образом, инфаркт легкого – это геморрагический инфаркт, он образуется за

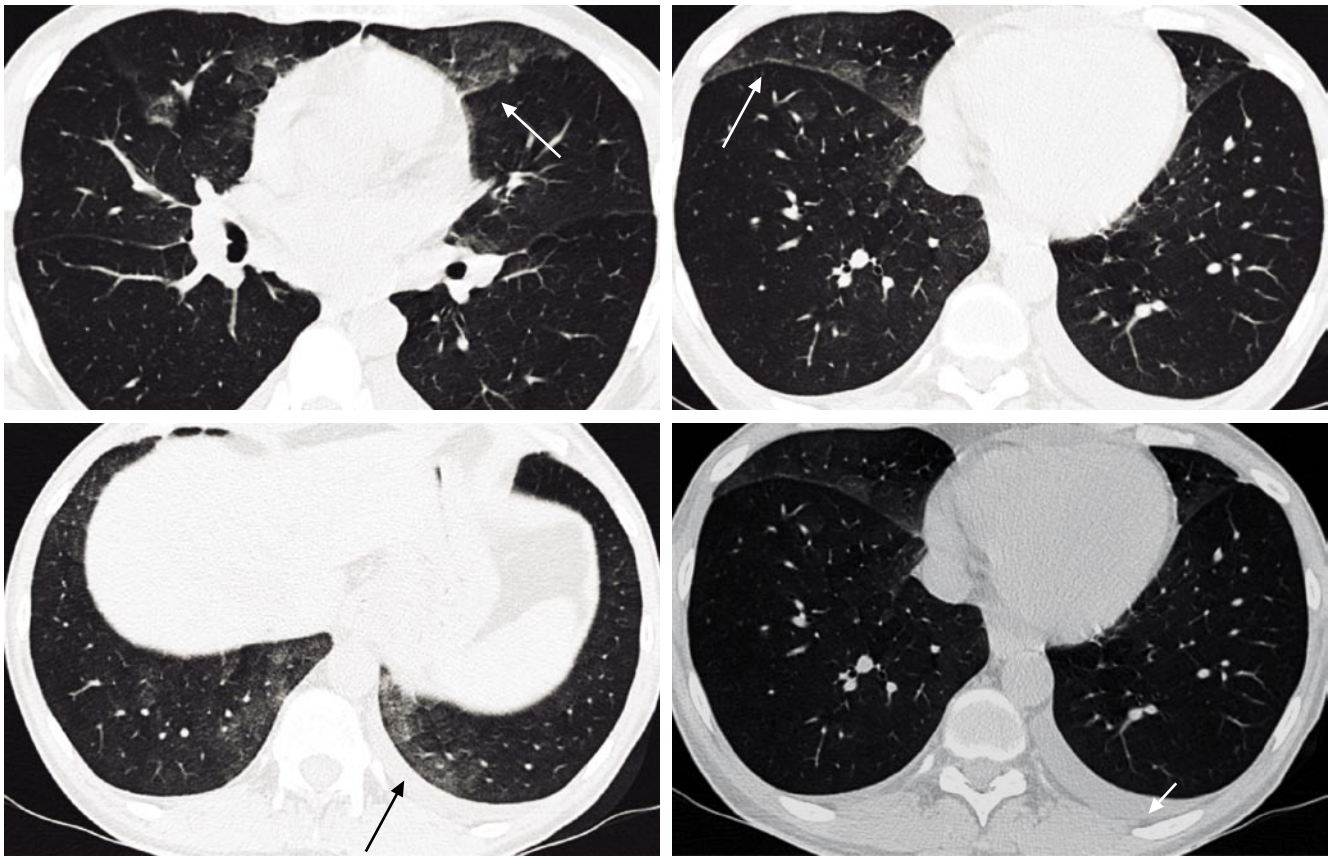

Рис. 9. Больной 45 лет. Кардиогенный отек легких. Представлены томограммы нижних отделов легких. Определяются затенения матового стекла, которые прилежат к утолщенным междолевым щелям (стрелки), междольковым перегородкам (короткие стрелки) и к дорзальным листкам плевры (черная стрелка). В левой плевральной полости определяется свободная жидкость (короткая стрелка)

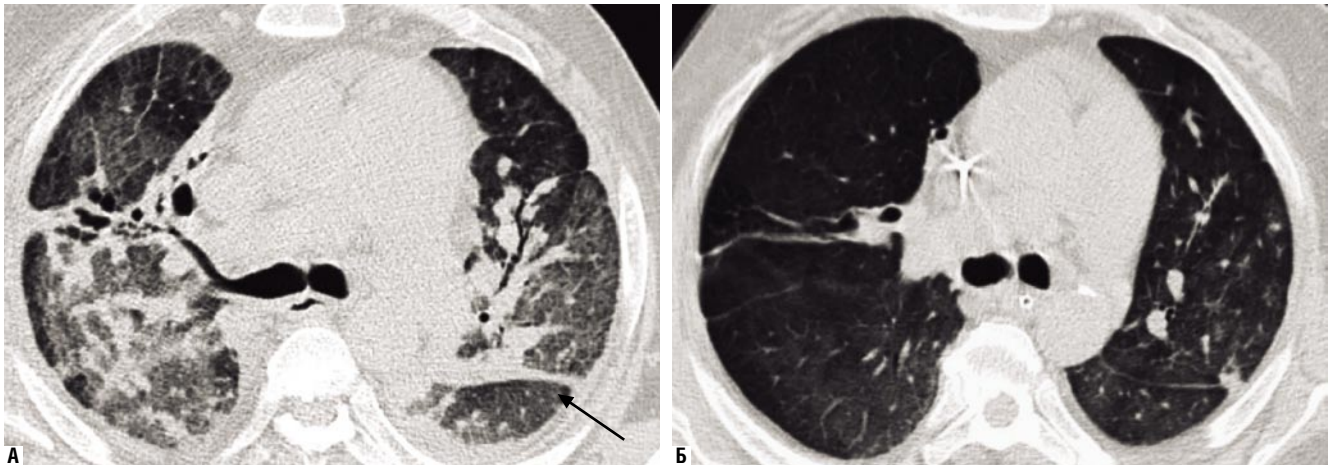

Рис. 10. Больной 56 лет. Острый респираторный дистресс-синдром. А – первичное исследование. Определяется субтотальное затенение матового стекла, интенсивность которого нарастает в нижних отделах легких. Наблюдается небольшое скопление жидкости в плевральных полостях, вдоль бронхососудистых пучков и плевральных листков (черная стрелка). В верхних отделах выявляются участки центролобулярной эмфиземы, как следствие длительной ИВЛ с положительным давлением в конце выдоха (стрелка). Б – контрольное исследование через три недели. Имеется положительная динамика затенения матового стекла. В передних отделах легких отчетливо сформировалась панлобулярная эмфизема, как следствие баротравмы от ИВЛ

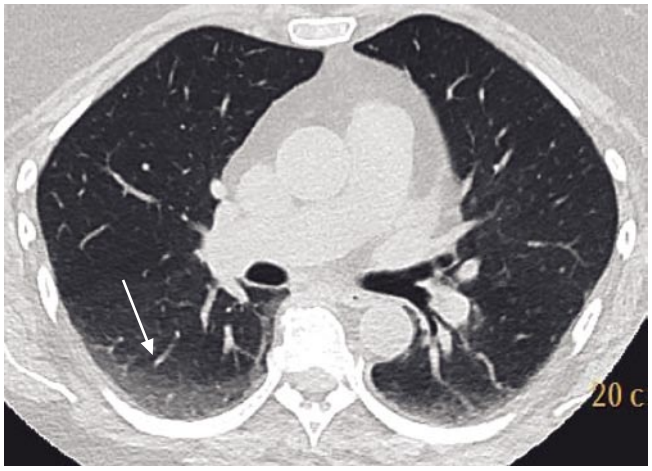

Рис. 11. Больная 59 лет. Матовое стекло в субплевральных отделах легких, как типичное проявление гравитационного эффекта (стрелка)

счет излияния крови через межсистемные анастомозы в легочную ткань из артерий бронхиол. Его формирование обычно происходит в течение суток после обтурации легочного сосуда. При рентгенологических изображениях участок легкого, пораженный инфарктом, имеет широкое основание, обращенное к грудной стенке, а его верхушка направлена к корню легкого. Структура инфаркта зависит от фазы развития и интенсивности геморрагического пропитывания. Фаза гиперволемии по времени довольно короткая, поэтому визуализировать ее на КТ удается редко, в положительных случаях эта фаза проявляется матовым стеклом слабой интенсивности (рис. 12). При геморрагическом пропитывании только интерстициальной ткани структура инфаркта отображается более интенсивным матовым стеклом, на фоне которого виден грубый сетчатый рисунок (рис. 13). В случаях заполнения кровью альвеол матовое стекло сменяется консолида-

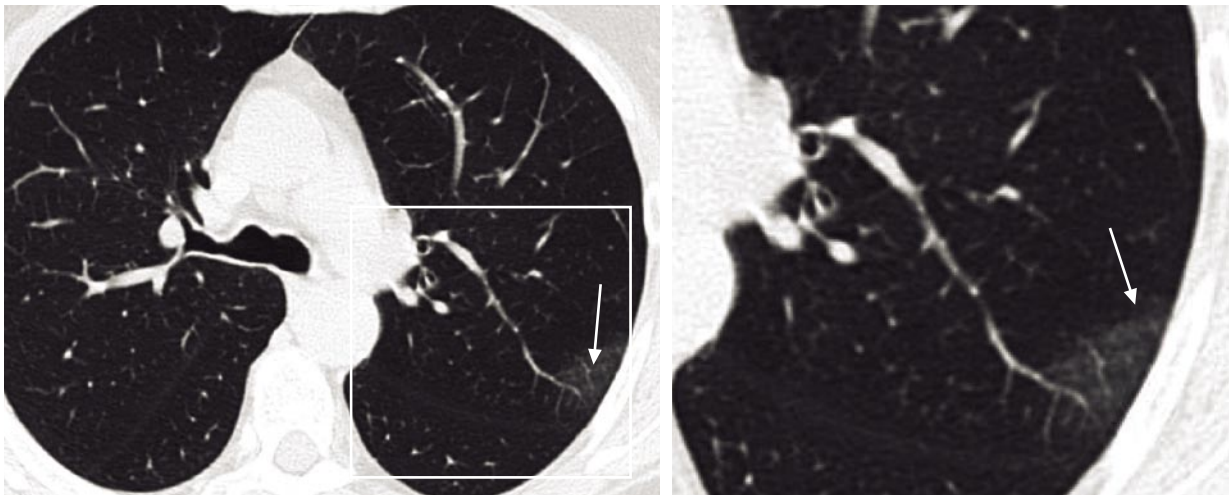

Рис. 12. Больная 61 лет. ТЭЛА. В 2 сегменте левого легкого определяется зона гиперволемии (стрелка), проявляющаяся расширением периферических сосудов, которые прослеживаются до субплеврального отдела, и матовое стекло, обусловленное началом геморрагического пропитывания септального интерстиция

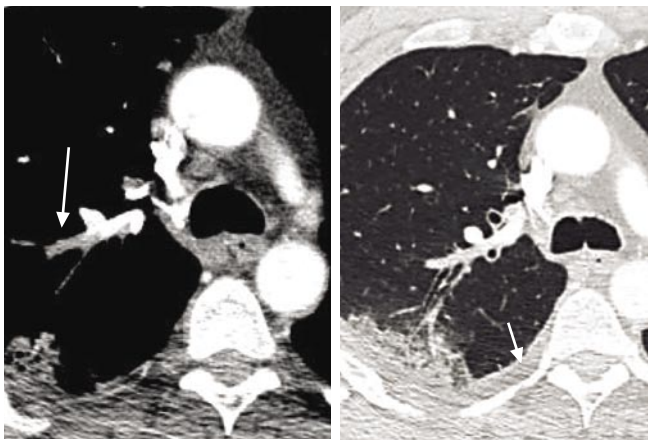

Рис. 13. Больной 45 лет. ТЭЛА, инфаркт 9 сегмента. В артериях к 9–10 сегментам правого легкого определяется тромб (стрелка). В зоне инфаркта (9 сегмент) выявляется снижение прозрачности с сетчатым рисунком. В правой плевральной полости имеется небольшое скопление жидкости (короткая стрелка)

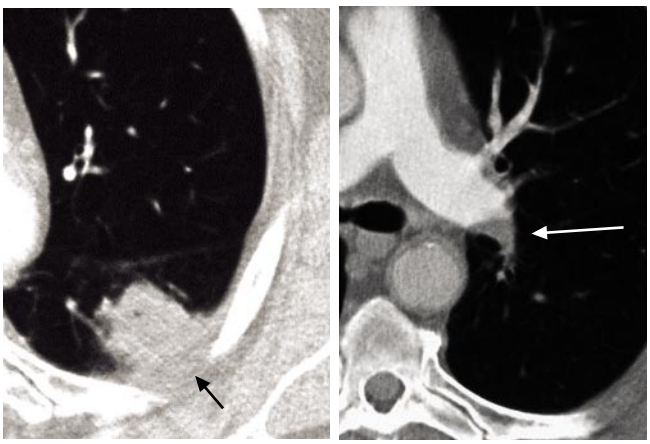

Рис. 14. Больной 57 лет. ТЭЛА, инфаркт в 9 сегменте левого легкого в виде консолидации легочной ткани. В правой легочной артерии определяется тромб (стрелка). В зоне предлежания инфаркта к грудной стенке заметно скопление жидкости (короткая стрелка)

цией (рис. 14). Иногда к инфаркту присоединяется экссудативный плеврит. Частота возникновения инфаркта при ТЭЛА составляет приблизительно 10%. Клинически инфаркт лёгкого, проявляется болью в грудной клетке при дыхании (за счёт раздражения плевры), иногда, кровохарканьем.

Заключение

При анализе рентгенологического изображения принято выделять ведущий рентгенологический симптом, определяющий заболевание. Вместе с тем в большинстве случаев рентгенолог сталкивается с комплексом признаков, среди которых не всегда легко выделить главенствующий, к тому же большинство рентгенологических признаков носят описательный характер и не являются специфичными. Поэтому необходимо учитывать, что каждый из ведущих рентгенологических симптомов может повторяться при совершенно различных заболеваниях, требующих совершенно различного лечения, и является обязательным, но далеко не единственным проявлением конкретного заболевания. Поэтому при описании изображений недопустимо ограничиваться фразой, например, «снижение прозрачности по типу матового стекла», не раскрывая при этом морфологической сущности этого понятия. Необходимо пытаться объяснить причину появления описываемого симптома, отображает ли он фиброзное утолщение септального интерстиция или же обусловлен скоплением клеток воспаления в альвеолярных перегородках и т.д. Для этого необходим тщательный анализ данных о течении заболевания и клинического обследования больного. В ряде случаев необходимо рекомендовать морфологическую верификацию (исследование биопсийного материала).

Литература

1. Абович Ю.А. и др. под редакцией Юдина А. Л. /Компьютерная томография высокого разрешения в дифференциальной диагностике интерстициальных пневмоний. М. «Русский врач». 2007. 70 с.
2. Тюрин И.Е. Компьютерная томография органов грудной полости. СПб.: Элби-СПб, 2003. 371 с.
3. Юдин А.Л. Лучевая диагностика диффузных инфильтративных заболеваний легких (обзор). / Юдин А. Л., Афанасьева Н .И. , Абович Ю. А., Романова Е. А.// Радиология практика. 2000, октябрь. С. 10–17.
4. Webb Richard W. High-Resolution CT of the lung / W. Richard Webb, Nestor L. Muller, David P. Naidich. 2001.
5. Furuiye M, Yoshimura N, Kobayashi A. Churg-Strauss syndrome versus chronic eosinophilic pneumonia on high-resolution computed tomographic findings. J Comput Assist Tomogr. 2010 Jan; 34(1): 19-22.
6. Muller Nestor L. Diseases of the lung: radiologic and pathologic correlations /Nestor L.Muller, Richard S.Fraser, Kyung Soo Lee, Takesni Johkoh. – 2003. – 52 p.

КОНТАКТНАЯ ИНФОРМАЦИЯ

105203, г. Москва, ул. Нижняя Первомайская, 70
e-mail: nmhc@mail.ru

СОДЕРЖАНИЕ TNFα И IL-6 В ТКАНИ ПЕЧЕНИ, ПРОТОКОВОЙ ЖЕЛЧИ И СЫВОРОТКЕ КРОВИ ПРИ МЕХАНИЧЕСКОЙ ЖЕЛТУХЕ ДОБРОКАЧЕСТВЕННОГО ГЕНЕЗА

Гаджиев Дж.Н., Тагиев Э.Г., Гаджиев Н.Дж., Гулиев М.Р.
Азербайджанский Медицинский Университет, Баку, Азербайджан

УДК: 616.36-008-006

Резюме

При хирургическом лечении 67 больных механической желтухой в ткани печени взятой во время операции, в протоковой желчи и в сыворотке крови динамике в сравнительной оценке изучали концентрацию TNFα и IL-6. Все больные в послеоперационном периоде получали общепринятую базисную интенсивную терапию. Степень печеночной дисфункции оценивали с помощью маркеров холестаза (уровень общего билирубина и активность щелочной фосфотазы) и цитолиза гепатоцитов (активность аланинаминотрансферазы и аспартатаминотрансферазы). Наши исследования показали, что глубина изменений изученных показателей зависит от степени тяжести печеночной дисфункции.

Содержание TNFα было более высоким в протоковой желчи, затем в крови и ткани печени. А для IL-6 являлось характерным более высокая концентрация в желчи, затем в ткани печени и крови. Одновременное повышение содержание цитокинов при механической желтухе в ткани печени, желчи и крови указывает развитие цитокинового дисбаланса на локальном и системном уровне.

В послеоперационном периоде выявленные однотипные по направленности изменения уровня TNFα и IL-6 в желчи и крови отражает особенности течения патологического процесса.

Ключевые слова: механическая желтуха, гнойный холангит, цитокины.

THE CONTENT OF TNFα AND IL-6 IN LIVER TISSUE, DUCTAL BILE AND BLOOD SERUM IN PATIENTS WITH BENIGN OBSTRUCTIVE JAUNDICE

Hajiyev J.N., Tagiyev E.G., Hajiyev N.J., Guliyev M.R.

In surgical treatment of 67 patients with obstructive jaundice, liver tissue taken during surgery, bile duct and blood serum in the comparative assessment of the dynamics of studied concentration TNFα and IL-6. All patients postoperatively received conventional basic intensive therapy. The degree of hepatic dysfunction was assessed using markers of cholestasis (total bilirubin level and the activity of alkaline phosphatase) and hepatocyte cytolysis (alanine aminotransferase and aspartate aminotransferase). Our research has shown that the depth of the changes studied parameters depends on the severity of hepatic dysfunction.

TNFα content was higher in the bile duct, then in the blood and liver tissue. For IL-6 is a characteristic higher concentration in the bile and then into the liver and blood. The simultaneous increase in the content of cytokines in obstructive jaundice in the liver, bile and blood indicates the development of cytokine imbalance at local and systemic level.

In the postoperative period revealed the same type of directional changes in the level TNFα and IL-6 in the bile and the blood reflects the peculiarities of the pathological process.

Keywords: obstructive jaundice, suppurative cholangitis, cytokines.

Лечение желчнокаменной болезни (ЖКБ), осложненной синдромом механической желтухи (МЖ), остается одним из актуальных вопросов хирургии. ЖКБ в 78,6% случаев осложняется холедохолитиазом [2] и при этом у 60–70% больных холедохолитиаз сопровождается МЖ [4], а у 40,5% – развивается гнойный холангит (ГХ) [1].

Развивающееся нарушение иммунного статуса на фоне МЖ оказывает существенное влияние на течение патологического процесса, развитие гнойно-воспалительных осложнений и исход хирургического лечения [3, 5, 6].

Изучение роли цитокинов в иммунном и воспалительном ответе имеет важное значение не только для современной иммунологии, но и для хирургии. Известно, что цитокины являются важными участниками и связующими звеньями систем иммунитета, гомеостаза и неспецифической резистентности при любой патологии. Поскольку продукция цитокинов в основном индуцируется в патологическом очаге, их уровни целесообразно определить в соответствующих тканях или средах. Однако, до настоящего времени содержание цитокинов в ткани печени (ТП), протоковой желчи и сыворотке крови остается практически не изученным [3].

Целью данного исследования явилось сравнительное изучение содержания провоспалительных цитокинов TNFα и IL-6 в ТП, протоковой желчи и сыворотке крови у больных МЖ доброкачественного генеза.

Материалы и методы

Под наблюдением находились 67 пациентов (мужчин – 38, женщин – 29) в возрасте 16–84 лет с МЖ. У всех больных причиной МЖ был холедохолитиаз. Длительность желтухи составила от 1 до 17 дней. Все пациенты после адекватной предоперационной подготовки были оперированы спустя 1–3 сутки после госпитализации: холецистэктомия, холедохолитотомия и наружное дренирование холедоха по Керу выполнена у 37 больным, холецистэктомия и наложение билиодигестивного анастомоза – у 15 больным, малоинвазивные вмешательства – у 15 больных (одномоментная эндоскопическая папиллосфинктеротомия – 10 и механическая литоэкстраксия –5).

Степень печеночной дисфункции (ПД) оценивали с помощью маркеров холестаза (уровень общего билирубина и активность щелочной фосфотазы) и цитолиза гепатоцитов (активность аланинаминотрансферазы и аспартатаминотрансферазы): ПД 1 степени (уровень общего билирубина до 50 мкмоль/л) была у 21 больных, ПД 2 степени (уровень общего билирубина от 50 до 100 мкмоль/л) – у 14, ПД 3 степени (уровень общего билирубина от 100 до 200 мкмоль/л) – у 10, ПД 4 степени (уровень общего билирубина свыше 200 мкмоль/л) – у 9 больных. У 13 больных на фоне МЖ был гнойный холангит (ГХ).

Определение концентраций TNFα и IL-6 в ТП, протоковой желчи и сыворотке крови выполнено методом

ИФА с использованием реактивов Dender Medsistems (USA).

Концентрацию TNFα и IL-6 определяли в супернатантах в ТП, взятых во время операции, в протоковой желчи – в первой порции взятой во время операции, на 3-и, 7-е сутки после наружной билиарной декомпрессии, а в сыворотке крови – до, на 3-и и 7-е сутки после операции. Цитокины в сыворотке крови определяли у 67 больных: у 21 – с ПД 1 степени, у 14 – с ПД 2 степени, у 10 – с ПД 3 степени, у 9 – с ПД 4 степени и у 13 – с МЖ и ГХ. Из них у 42 также исследовали первую порцию протоковую желчь взятой во время операции (ПД 1 степени – 6, ПД 2 степени – 7, ПД 3 степени – 7, ПД 4 степени – 9, МЖ и ГХ – 13) и у 42 в также ТП (ПД 1 степени – 6, ПД 2 степени – 7, ПД 3 степени – 7, ПД 4 степени – 9, МЖ и ГХ – 13). После наружной билиарной декомпрессии концентрация TNFα и IL-6 были исследованы в динамике у 37 больных (с каждой степени ПД- у 6 и с ГХ- у 13).

Всем больным была проведена стандартная общепринятая консервативная терапия. Концентрацию TNFα и IL-6 в сыворотке крови у 15 практически здоровых лиц приняли в качестве контроля. Локальное содержание обеих цитокинов изучали в гепатобиоптатов, взятых у 10 здоровых добровольцев с помощью пункционной биопсии.

Математическая обработка результатов проведена с использованием методов вариацинной статистики и непараметрической критерии Уилкоксона-Манна-Уитни.

Результаты и обсуждения

В целом по группе установлено, что концентрация обоих провоспалительных цитокинов в ТП и протоковой желчи отличалась от таковой в сыворотке крови (табл. 1).

В целом по группе концентрация TNFα в ТП превышал показателя у здоровых лиц в 12,0 раза ($p < 0,001$), а в крови – в 2,3 раза ($p < 0,001$). Содержание IL-6 у этих больных в ТП превышал контроля в 12,5 раза ($p < 0,001$), а в крови в 2,1 раза ($p < 0,001$).

Как видно из таблицы 1, в целом по группе в желчи концентрация TNFα в значительной степени превышала его содержание в ТП и в сыворотке крови. В то же время концентрация IL-6 в желчи и ТП была больше, чем в крови.

Как видно из таблицы 1, с увеличением степени ПД параллельно повышается содержание обоих цитокинов во всех 3-х биосредах. Однако, при всех степенях тяжести ПД содержание TNFα было больше в желчи, чем в крови и ТП. А у больных МЖ и ГХ концентрация данного цитокина в крови соответствовала её значению в протоковой желчи, но в обеих биосредах была больше, чем в ТП.

У больных с различными степенями ПД отмечалось превышение уровня IL-6 в желчи такового в ТП и крови, а при МЖ с ГХ в ТП- было больше чем желчи и крови.

Таким образом, содержание TNFα было более высоким в протоковой желчи, затем в крови и ТП. А для IL-6 являлось характерным более высокая концентрация в желчи, затем в ТП и крови.

Сравнительная динамика показателей TNFα и IL-6 в послеоперационном периоде представлена в табл. 2. В протоковой желчи на 3-и сутки после операции наблюдалось статистически недостоверное повышение концентрации обеих провоспалительных цитокинов по сравнению с показателями до наружной декомпрессии. На 7-е сутки после операции отмечалось в значительной степени снижение содержания TNFα и IL-6 в желчи по сравнению с предыдущим сроком. После операции в динамике изменений обеих цитокинов в крови тоже

Табл. 1. Содержание цитокинов в ТП, протоковой желчи и в крови больных с МЖ

Цитокины, пкг/мл	Биосреда	В целом по группе	Больные с МЖ 1 степени	Больные с МЖ 2 степени	Больные с МЖ 3 степени	Больные с МЖ 4 степени	Больные с МЖ и ГХ	Здоровые люди (контроль)
TNFα	ТП	63,4 ± 3,4 26,8–120 ***	46,4 ± 6,2 26,8–68,1 ***	58,8 ± 6,5 36,7–86,3 ***	66,7 ± 8,1 40,1–98,6 ***	69,5 ± 6,4 41,5–103,1 ***	72,2 ± 9,1 51,8–120 ***	5,3 ± 0,5 1,6–7,2
	Желчь	109,2 ± 3,5 75–148	82,4 ± 3,0 75–94,2	99,2 ± 6,3 76,1–122	115,8 ± 9,3 76,5–142	118,3 ± 9,2 78,1–148	118,5 ± 3,8 98,2–136	–
	Сыворотка крови	94,8 ± 3,4 56,2–166 ***	78,4 ± 3,2 56,2–96,1 ***	87,2 ± 6,5 56,2–121 ***	105,6 ± 8,9 59,5–136 ***	110,7 ± 9,6 61,5–141 ***	109,9 ± 8,7 66,2–166 ***	40,5 ± 1,7 28,6–51,2
IL–6	ТП	55,5 ± 5,0 16,3–125 ***	30,8 ± 8,5 16,3–71,5 **	49,6 ± 7,1 18,6–76,4 ***	60,3 ± 12,1 21,8–115,8 ***	63,8 ± 10,4 23,1–121 ***	67,7 ± 13,7 26,1–125 ***	4,4 ± 0,6 0,9–6,9
	Желчь	57,5 ± 5,1 12,1–133	48,3 ± 7,2 17,7–69,1	57,2 ± 9,4 19,8–89,4	65,1 ± 13,7 23,6–121	67,5 ± 11,9 23,8–123	50,4 ± 11,9 12,1–133	–
	Сыворотка крови	38,8 ± 2,5 12,6–101 ***	26,8 ± 1,3 19,6–39,7 ***	33,4 ± 1,7 21,1–40,3 ***	49,4 ± 4,4 21,1–61,5 ***	53,1 ± 6,1 25,7–71,6 ***	46,0 ± 10,0 12,6–101 **	18,3 ± 1,2 12,2–26,6

Примечание: достоверность с показателями контрольной группы: * – $p < 0,05$; ** – $p < 0,01$; *** – $p < 0,001$.

Табл. 2. Сравнительная динамика TNFα и IL-6 в разных средах в зависимости от степени ПД

Цитокины, пкг/мл	Биосреда	Степень ПД	До операции (интраопер.)	На 3-и сутки послеопер.	На 7-е сутки после опер.	Здоровые люди (контроль)
TNFα	Желчь	ПД 1 ст	82,4 ± 3,0 75–94,2	90,1 ± 3,1 85–105	40,6 ± 9,2 22,6–85,1 ^^	–
		ПД 2 ст	99,2 ± 6,3 76,1–122	117,9 ± 5,4 95,1–133 ^	79,8 ± 7,6 58,3–120	
		ПД 3 ст	115,8 ± 9,3 76,5–142	131,7 ± 10,3 89,3–163	101,3 ± 10,8 65,6–148	
		ПД 4 ст	118,3 ± 9,2 78,1–148	135,6 ± 9,1 90,5–167	106,1 ± 10,8 68,3–151	
		МЖ и ГХ	118,5 ± 3,8 98,2–136	138,9 ± 8,9 102–195	111,7 ± 4,1 95,5–144	
	Кровь	ПД 1 ст	78,4 ± 3,2 56,2–96,1 ***	95,1 ± 3,1 74,6–121 *** ^^^	88,0 ± 3,9 66,2–115 ***	40,5 ± 1,7 28,6–51,2
		ПД 2 ст	87,2 ± 6,5 56,2–121 ***	115,8 ± 6,3 69,4–141 *** ^^	101,3 ± 6,2 56,1–125 ***	
		ПД 3 ст	105,6 ± 8,9 59,5–136 ***	130,0 ± 9,7 69,7–161 ***	124,1 ± 8,0 58,1–143 ***	
		ПД 4 ст	110,7 ± 9,6 61,5–141 ***	138,0 ± 10,5 76,1–171 ***	129,9 ± 10,6 58,5–156 ***	
		МЖ и ГХ	109,9 ± 8,7 66,2–166 ***	130,5 ± 11,1 74,9–193 ***	123,0 ± 10,6 72,6–187 ***	
IL-6	Желчь	ПД 1 ст	48,3 ± 7,2 17,7–69,1	60,8 ± 8,7 39,6–95,3	24,4 ± 4,2 14,6–41,3 ^	–
		ПД 2 ст	57,2 ± 9,4 19,8–89,4	68,8 ± 9,0 41,7–112	33,6 ± 2,2 28,6–46,7 ^	
		ПД 3 ст	65,1 ± 13,7 23,6–121	80,5 ± 11,8 40,3–135	60,7 ± 11,7 35,4–116	
		ПД 4 ст	67,5 ± 11,9 23,8–123	83,3 ± 9,8 40,1–135	62,1 ± 8,8 31,6–115	
		МЖ и ГХ	50,4 ± 11,9 12,1–133	62,1 ± 11,8 14,6–138	57,1 ± 8,5 28,2–124	
	Кровь	ПД 1 ст	26,8 ± 1,3 19,6–39,7 ***	62,2 ± 3,2 43,4–91,6 *** ^^^	57,5 ± 3,8 34,1–86,3 ***^^^	18,3 ± 1,2 12,2–26,6
		ПД 2 ст	33,4 ± 1,7 21,1–40,3 ***	69,8 ± 6,7 41,7–116 ***^^^	60,5 ± 4,8 39,3–96,1 ***^^^	
		ПД 3 ст	49,4 ± 4,4 21,1–61,5 ***	81,6 ± 11,3 39,3–131 *** ^	74,3 ± 10,1 39,3–126 ***^	
		ПД 4 ст	53,1 ± 6,1 25,7–71,6 ***	83,5 ± 11,9 38,3–135 *** ^	78,8 ± 10,3 35,6–125 *** ^	
		МЖ и ГХ	46,0 ± 10,0 12,6–101 **	64,4 ± 9,8 29,9–136 ***	55,5 ± 10,9 16,1–131 **	

Примечание: достоверность относительно к исходной: ^ – $p_0 < 0,05$; ^^ – $p_0 < 0,01$; ^^^ – $p_0 < 0,001$.

наблюдалось аналогичная закономерность. При этом следует отметить, что на 7-е сутки при всех степенях ПД и МЖ с ГХ содержание обеих цитокинов в крови было больше, чем в желчи.

Выводы

1. Одновременное повышение содержание цитокинов при механической желтухе в ткани печени, желчи и крови указывает на развитие цитокинового дисбаланса на локальном и системном уровне.
2. Локальная продукция TNFα и IL-6 при механической желтухе взаимосвязана с тяжестью степени печеночной дисфункции и гнойным воспалением желчевыводящих путей.
3. Концентрация TNFα и IL-6 в желчи превышает такого в ткани печени и крови.
4. В послеоперационном периоде выявленные однотипные по направленности изменения уровня TNFα и IL-6 в желчи и крови отражают особенности течения патологического процесса.

Литература

1. Агаев Б.А. Методика дренирования желчных протоков у больных с билиодигестивными анастомозами при механической желтухе и остром холангите / Б.А. Агаев, Р.М. Агаев, Р.И. Гасымов // Хирургия. – 2011. – № 1. – С. 18–22.
2. Байрамов Н.Ю. Сравнительная характеристика предоперационной магниторезонансной и интраоперационной холангиографии в диагностике поражения общего желчного протока / Н.Ю. Байрамов, А.С. Гюрарас, В.А. Пашазаде // Клін. хірургія. – 2013. – № 4. – С. 20–23.
3. Гаджиев Дж.Н. Профиль цитокинов у больных при остром калькулезном холецистите и коррекция его нарушений / Дж.Н. Гаджиев, Э.Г. Тагиев, А.Г. Гусейналиев и др. // Клін. хірургія. – 2013. – № 4. – С. 17–19.
4. Ермаков Е.А. Диагностика стеноза большого сосочка двенадцатиперстной кишки у больных с холедохолитиазом / Е.А. Ермаков, А.Н. Лищенко // Вестник хирургии. – 2007. – № 4. – С. 80–83.
5. Ступин В.А. Показатели иммунной системы при механической желтухе доброкачественного генеза / В.А. Ступин, В.В. Лаптев, А.Ю. Цкаев, Н.Е. Гивировская // Анналы хирургической гепатологии. – 2008. – Т. 13, № 2. – С. 69 – 75.
6. Treglia-Dal Lago M. Phagocytosis and production of H202 by human peripheral blood mononuclear cells from patients with obstructive jaundice / M. Treglia-Dal Lago, J. Jukemura, M.C. Machado // Pancreatology. – 2006. – Vol. 6 (4). – P. 273–278.

КОНТАКТНАЯ ИНФОРМАЦИЯ

105203, г. Москва, ул. Нижняя Первомайская, 70
e-mail: nmhc@mail.ru

МЕДИЦИНСКАЯ ИНФОРМАЦИОННАЯ СИСТЕМА КАК ИНСТРУМЕНТ АВТОМАТИЗАЦИИ СИСТЕМЫ ПРОЕКТИРОВАНИЯ СТРУКТУРЫ КОЕЧНОГО ФОНДА МЕДИЦИНСКОГО ЦЕНТРА

Карпов О.Э., Никитенко Д.Н., Фатеев С.А., Дьяченко П.С.
Национальный медико-хирургический Центр им. Н.И. Пирогова, Москва

УДК: 614.21:681.3

Резюме

В статье описана автоматизация процессов проектирования коечной структуры многопрофильного стационара, учета коек, размещения пациентов на койках отделений, движения пациентов, мониторинга и анализа эффективности использования коечного фонда, планирования потребности в нем в медицинской информационной системе ФГБУ «НМХЦ им. Н.И. Пирогова» Минздрава России. Предложен интегральный показатель оценки интенсивности загруженности коек и определен перечень ключевых показателей эффективности использования коечного фонда для внедрения в многопрофильном лечебном учреждении стационарного типа. Сделан вывод о необходимости автоматизации системы проектирования структуры коечного фонда и мониторинга эффективности его использования с целью повышения экономической эффективности деятельности медицинской организации.

Ключевые слова: система проектирования структуры коечного фонда, автоматизация учета коечного фонда, автоматизация учета движений пациентов, эффективность использования коечного фонда, ключевые показатели эффективности.

MEDICAL INFORMATION SYSTEMAS A TOOL OF THE AUTOMATION SYSTEM OF DESIGNING HOSPITAL BED'S PLACING STRUCTURE

Karpov O.E., Nikitenko D.N., Fateev S.A., Dyachenko P.S.

The article describes the automation process of designing hospital bed's placing structure, accounting processes beds placing patients on cots in hospital departments, patient movement. Also it is about methods of effective using hospital beds monitoring and analysis in FGBU "NMHTs im. N.I. Pirogova" of the Ministry of Healthcare of the Russian Federation. It was offered integrated assessment indicator of the intensity of utilization of beds and a key performance indicators of hospital capacity for implementation in multidisciplinary healthcare facility of stationary type. Finally, the article describes necessity of automation planning and monitoring the economic efficiency of the medical organization.

Keywords: system of designing hospital bed's placing, automation of accounting processes beds placing, automation accounting patient movement, efficient use of hospital beds, key performance indicators.

Существующие реалии деятельности медицинских организаций федерального подчинения (влияние экономического кризиса, изменение принципов финансирования федеральных учреждений, корректировка государственного задания в сторону сокращения, наделение организаций автономией и пр.) побуждают руководство учреждений к оптимизации и рациональному использованию имеющихся ресурсов с целью достижения максимального экономического эффекта. Федеральные учреждения фактически функционируют в условиях многоканального финансирования – это государственное задание, оказание медицинской помощи в рамках ОМС и приносящая доход деятельность по оказанию платных медицинских услуг. Согласно ч. 5 ст. 84 Федерального закона от 21.11.2011 N 323-ФЗ "Об основах охраны здоровья граждан в Российской Федерации" «медицинские организации, участвующие в реализации программы государственных гарантий бесплатного оказания гражданам медицинской помощи и территориальной программы государственных гарантий бесплатного оказания гражданам медицинской помощи, имеют право оказывать пациентам платные медицинские услуги», в ч. 4 ст. 9.2 Федерального закона от 12.01.1996 N 7-ФЗ "О некоммерческих организациях" также указано право медицинских учреждений на осуществление приносящей доход деятельности: «бюджетное учреждение вправе сверх установленного государственного задания… выполнять работы, оказывать услуги, относящиеся к его основным видам деятельности, предусмотренным его учредительным документом… для граждан и юридических лиц за плату и на одинаковых при оказании одних и тех же услуг условиях…». Таким образом, при условии выполнения установленного государственного задания, которое имеет тенденцию к сокращению (ежегодная корректировка по исключению части направлений из перечня видов высокотехнологичной медицинской помощи, не включенных в базовую программу ОМС, отсутствие государственного задания по специализированной медицинской помощи с 2015 г.), медицинские организации заинтересованы в максимальном привлечении пациентов, источником финансирования которых являются денежные средства за оказание медицинской помощи в рамках ОМС и за оказанные платные медицинские услуги (физических и юридических лиц).

Одним из основных ресурсов медицинской организации, позволяющим получить максимальный доход по всем источникам финансирования и аккумулирующий на себе большую часть прямых и косвенных затрат, является коечный фонд стационара. С целью оптимизации использования данного ресурса в ФГБУ «НМХЦ им. Н.И. Пирогова» Минздрава России (далее – Центр) было принято решение о внедрении автоматизированной системы проектирования структуры коечного фонда и мониторинга эффективности его использования (далее – Система) на базе существующей медицинской информационной системы (далее – МИС).

Целью внедрения Системы было повышение экономической эффективности деятельности Центра за счет оптимизации использования коечного фонда исходя из фактической его потребности.

В ходе разработки Системы были определены следующие задачи:

1. Обобщить существующие нормативно-правовые акты, методические рекомендации, научные публикации, статистические учетные и отчетные документы.
2. Провести автоматизацию на базе существующей МИС процессов учета коечного фонда, размещения пациентов на койках отделений, движений пациентов и их контроля.
3. Разработать перечень ключевых показателей эффективности использования коечного фонда. Определить интегральный показатель для Центра, как многопрофильной медицинской организации.
4. Разработать и внедрить автоматизированную систему проектирования структуры коечного фонда и мониторинга эффективности его использования в Центре на базе действующей МИС.

Автоматизация в МИС процессов учета коечного фонда, размещения и движений пациентов на койках отделений

В результате поэтапной проработки поставленных задач были определены два модуля, требующие первоначальной доработки в МИС:

1. Модуль учета, проектирования структуры и планирования работы коечного фонда (планирование госпитализации и бронирование коек).

В справочник, описывающий помещения (кабинеты, операционные и т.д.), был введен тип помещения «Палата» и добавлен дополнительный нижний уровень иерархии, соответствующий «Койке». В получившейся конструкции каждой единице учета (койке) соответствуют следующие учетные параметры: корпус, этаж, палата, отделение. В свою очередь, для помещения типа «Палата» были введены такие учетные параметры как: комфортность (одноместная, двухместная и т.п.) и половая принадлежность (является динамически изменяемым параметром, проставляется в зависимости от пола пациента, который был первым размещен в данную палату, подсвечивается цветовым индикатором во фрейме просмотра коечного фонда) (рис. 1).

Каждая палата и, соответственно, все койки в ней в один и тот же момент времени могут быть привязаны только к одному отделению. Соответственно для каждой палаты введена временная схема принадлежности к отделению: «дата начала» и «дата окончания» (рис. 2).

Бронирование койки под конкретную госпитализацию было реализовано в «Карточке госпитализации» (рис. 3).

Автоматизация модуля учета, проектирования структуры и планирования работы коечного фонда позволила оптимизировать систему организации планирования госпитализации пациентов в Центре, что в итоге минимизировало технологический простой коечного фонда и увеличило оборот койки.

Рис. 1. Экранная форма отображения коечного фонда

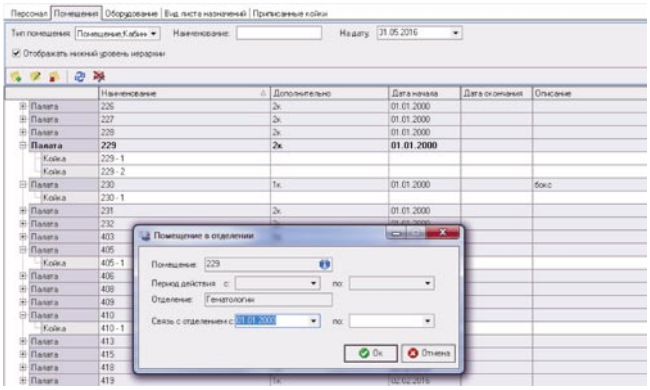

Рис. 2. Настройка палат и коек для отделения

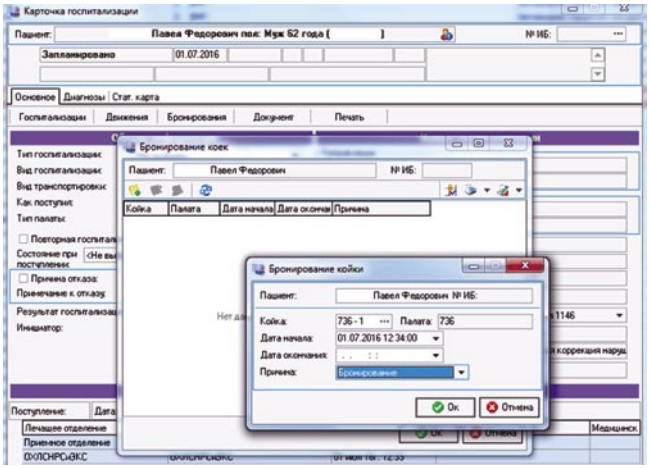

Рис. 3. Бронирование койки в карточке госпитализации

2. Модуль «Движения», для работы с движением пациентов по отделениям и койкам стационара - каждое движение описывается набором параметров, с формированием «Карточки движения»:

1.1. Лечащее отделение пациента.
1.2. Отделение фактического размещения пациента.
1.3. Дата начала движения.
1.4. Статус движения (не пришел, пришел, не ушел, ушел).
1.5. Дата окончания движения.
1.6. Дата подтверждения окончания движения.
1.7. Статус окончания движения.
1.8. Лечащий врач.

1.9. Набор данных по размещению на конкретных койках, который в свою очередь описывается следующим набором параметров в «Карточке размещения»:
1.9.1. Дата начала размещения.
1.9.2. Дата окончания размещения.
1.9.3. Койка.

Для обеспечения унификации записей о движениях и размещениях, а также связи движений и дат госпитализации и выписки были установлены следующие принципы:

1. Первым движением является поступление пациента в приемное отделение, и дата начала движения в данном отделении является датой госпитализации.
2. Дата окончания последнего движения является датой выписки.
3. Дата начала первого размещения не может быть ранее даты и времени начала движения, которому оно принадлежит.
4. Дата и время начала каждого последующего размещения не может быть ранее даты и времени окончания предыдущего размещения в движении.
5. Дата и время последнего размещения не может быть позже даты и времени окончания движения.

Модуль стал обеспечивать реальный учет использования коек для текущих и прошедших госпитализаций. В нем была выстроена следующая логическая модель (рис. 4).

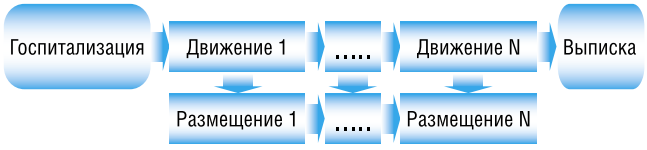

Рис. 4. Логическая модель учета движений пациентов в МИС

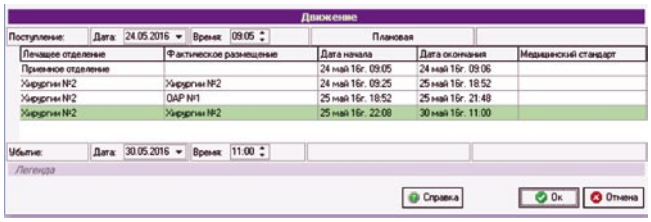

Рис. 5. Экранная форма отображения информации о движении пациента

При реализации такой логики в МИС пользователи при использовании модуля «Движения», по сути, формируют следующие типы учета (рис. 5):

- Движение по лечащему отделению – учет ведется по тому отделению, в котором пациент лечится. Изменения в МИС происходят при смене лечащего отделения, при этом перевод в отделение анестезиологии и реанимации не приводит к смене лечащего отделения в МИС. При совершении движения пациента по лечащему отделению постовая медицинская сестра указывает профиль койки в МИС согласно приказу Минздрава России от 17 мая 2012 г. N 555н «Об утверждении номенклатуры коечного фонда по профилям медицинской помощи».
- Движение по фактическому размещению – учет ведется по отделению, где фактически пациент размещен. В случае невозможности разместить пациента на койке лечащего отделения и при условии соблюдения порядков оказания медицинской помощи (ч. 1 ст. 37 Федерального закона от 21.11.2011 N 323-ФЗ “Об основах охраны здоровья граждан в Российской Федерации” гласит, что «медицинская помощь организуется и оказывается в соответствии с порядками оказания медицинской помощи, обязательными для исполнения на территории Российской Федерации всеми медицинскими организациями…») пациент может быть госпитализирован, переведен и размещен на койке другого отделения. При этом лечащим отделением является отделение по профилю заболевания, а сестринский уход организуется тем отделением, в котором пациент фактически находится, при необходимости к оказанию медицинской помощи подключается и средний медицинский персонал лечащего отделения. Также, движения по отделениям анестезиологии и реанимации являются движениями по фактическому размещению, так как лечащий врач при этом лечит пациента совместно с врачом-анестезиологом-реаниматологом.

При работе с модулем «Движения» пользователи следуют следующему алгоритму действий:

- При госпитализации пациента приемное отделение заносит в МИС всю необходимую информацию, в том числе дату и время госпитализации, что является точкой отсчета пребывания пациента в Центре. Затем назначает в МИС лечащее отделение и отделение фактического размещения пациента.
- В отделении фактического размещения постовая медицинская сестра подтверждает поступление пациента в МИС и размещает его на койку. Пациент при этом размещается на определенной койке в МИС, что является точкой начала отсчета его размещения в данном отделении.
- При переводе пациента медицинская сестра делает отметку в МИС о назначении перевода в соответствующее отделение.
- Отделение, принимающее пациента при переводе, проставляет отметку о поступлении пациента, при этом происходит закрытие размещения пациента на койке в предыдущем отделении и начало размещения в данном.
- При переводе пациента в отделение реанимации койка в МИС является забронированной за данным пациентом, но, при необходимости, имеется возможность разместить на данной койке другого пациента, это целесообразно в случае длительного нахождения пациента в отделении анестезиологии и реанимации.

- При выписке пациента постовая медицинская сестра в МИС подтверждает его уход, что является точкой окончания размещения пациента на койке отделения.
- Приемное отделение подтверждает в МИС выписку пациента – это является точкой окончания данной госпитализации.

Внедрение модуля «Движения» также автоматизирует учет по форме № 007/у-02 "Листок ежедневного учета больных и коечного фонда стационара круглосуточного пребывания, дневного стационара при больничном учреждении" (далее - ф. №007). Ф. №007 является первичным учетным документом, на основании которого ведется ежедневный учет движения пациентов и использования коечного фонда в отделениях стационара. Эта учетная форма позволяет отражать изменения коечного фонда и движений пациентов. Основным отчетным документом, по итогам ежедневного учета по ф. №007, является форма N 016/у-02 "Сводная ведомость движения больных и коечного фонда по стационару, отделению и профилю коек стационара круглосуточного пребывания, дневного стационара при больничном учреждении" (далее – ф. №016). Ф. №007 и ф. №016 утверждены приказом Минздрава России от 30.12.2002 г. N 413 "Об утверждении учетной и отчетной медицинской документации". Методика учета по ф. №007 и ф. №016 изложена в приказе Минздрава России от 13.11.2003 г. N 545 "Об утверждении инструкций по заполнению учетной медицинской документации".

В условиях многоканального финансирования учет использования коечного фонда был налажен, в том числе, и в разрезе различных источников финансирования (по высокотехнологичной медицинской помощи, обязательному медицинскому страхованию, добровольному медицинскому страхованию, платным медицинским услугам).

Мониторинг, анализ эффективности использования и проектирование необходимой структуры коечного фонда

По результатам анализа действующего законодательства, учебных материалов и методических рекомендаций [6, 7, 8] нами были приняты следующие ключевые показатели эффективности использования коечного фонда, методика расчета которых представлена ниже (табл. 1).

Данные показатели можно рассчитывать, в том числе, и по различным каналам госпитализации пациентов, и другим необходимым группировкам.

В качестве интегрального показателя, характеризующего интенсивность работы коечного фонда, нами был предложен показатель эффективности использования коечного фонда. Формула расчета представлена ниже.

$$\text{Эффективность использования коечного фонда} = \frac{\text{среднее число дней работы больничной койки}}{\text{число календарных дней – число дней простоя койки, равное обороту больничной койки}} \times 100\%$$

Табл. 1. Ключевые показатели эффективности использования коечного фонда

№ п.п.	Показатели	Расчет показателя
1.	Среднее количество больничных коек за период	сумма количества ежедневного числа развернутых больничных коек / кол-во календарных дней
2.	Число пользованных пациентов	(поступило пациентов + выбыло пациентов из стационара (по ф. 016/у-02)) / 2
3.	Число койко-дней, проведенных пользованными пациентами	по данным ф. 016/у-02
4.	Средняя длительность пребывания пациентов на больничной койке	число койко-дней, проведённых пользованными пациентами / число пользованных пациентов
5.	Оборот больничной койки	число пользованных пациентов / среднее кол-во больничных коек
6.	Среднее время простоя больничной койки	(кол-во календарных дней – среднее число дней работы больничной койки) / оборот больничной койки
7.	Среднее число дней работы больничной койки за период	число койко-дней, проведённых пользованными пациентами / среднее кол-во больничных коек

Следующим этапом, вслед за автоматизацией учета был этап формирования комплексной отчетности, с помощью реализованного в МИС конструктора отчетов.

С целью соблюдения сроков госпитализации был налажен оперативный контроль длительности пребывания пациентов в отделениях. В справочник видов и профилей медицинской помощи в МИС был добавлен дополнительный учетный параметр, отображающий информацию о нормативном числе койко-дней лечения пациентов по соответствующей нозологической форме.

В целях мониторинга эффективности использования коечного фонда ежедневно анализируется загрузка коек по каждому отделению с использованием отчета, формируемого в МИС. В ежемесячном формате и с накопительным итогом МИАЦ Центра подготавливает подробные отчеты о работе коечного фонда, как по отделениям Центра, так и по профилям коек.

Внедрение Системы в МИС позволило проводить полноценный оперативный контроль и анализ эффективности использования коечного фонда, с последующим своевременным принятием необходимых и обоснованных управленческих решений, а также обеспечило проведение более точного планирования необходимого коечного фонда на следующий плановый период, как по отделениям, так и по профилям коек, источникам финансирования, нозологическим формам. Для проектирования необходимой структуры коечного фонда на следующий плановый период применяется методика, представленная в письме Минздрава России от 21.12.2015

N 11-9/10/2-7796 "О формировании и экономическом обосновании территориальной программы государственных гарантий бесплатного оказания гражданам медицинской помощи на 2016 год". За основу берется плановое значение числа пациентов и ожидаемая средняя длительность их пребывания на больничной койке, в том числе в разрезе профилей, отделений, нозологических форм, различных источников финансирования и т.п. Формула расчета указана ниже.

$$\text{Плановое число коек} = \frac{\text{плановое число пациентов} \times \text{ожидаемая средняя длительность пребывания пациентов на больничной койке}}{\text{число календарных дней} - \text{число календарных дней / ожидаемая средняя длительность пребывания пациентов на больничной койке} \times \text{норматив простоя койки}}$$

Заключение

По итогам работы по внедрению Системы были получены следующие результаты:

- Увеличился оборот больничной койки с 16,1 пациентов в 2002 г. до 46 пациентов в 2015 г. (рис. 6).
- Уменьшился простой больничной койки с 7, 6 дней в 2002 г. до 1 дня в 2015 г. (рис. 7).
- Сократилась средняя длительность пребывания пациентов на больничной койке с 15,1 дней в 2002 г. до 6,9 дней в 2015 г. (рис. 8).
- Как результат, выросла эффективность использования коечного фонда с 70% в 2002 г. до 99% в 2015 г. (рис. 9).
- Автоматизация учета коечного фонда в МИС, систематический мониторинг и анализ эффективности его использования позволили нам совершенствовать систему планирования госпитализации, ее достоверность и корректность, что в итоге привело к сокращению сроков ожидания пациентами госпитализации в Центр. По результатам независимой оценки качества, проведенной Общественным советом при Министерстве здравоохранения Российской Федерации [9] средний срок ожидания плановой госпитализации в Центр с момента получения направления на плановую госпитализацию на 3 дня меньше, чем срок ожидания, установленный территориальной программой государственных гарантий бесплатного оказания гражданам медицинской помощи. Это позволило увеличить число пролеченных пациентов с 8 577 в 2002 г. до 25 839 в 2015 г. (рис.10).
- Рациональное перераспределение имеющегося коечного фонда между подразделениями, согласно существующей потребности, позволило высвободить часть коечного фонда, который в дальнейшем был перепрофилирован в реабилитационные койки (в 2015 г. было пролечено дополнительно 1 120 пациен-

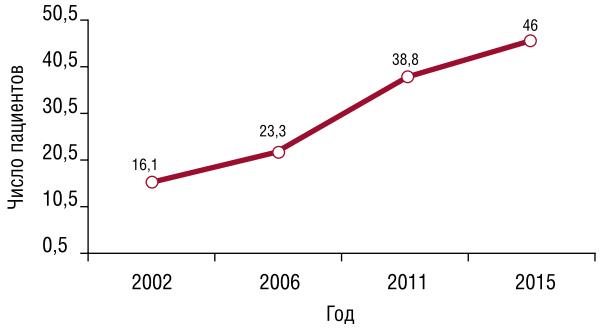

Рис. 6. Оборот больничной койки

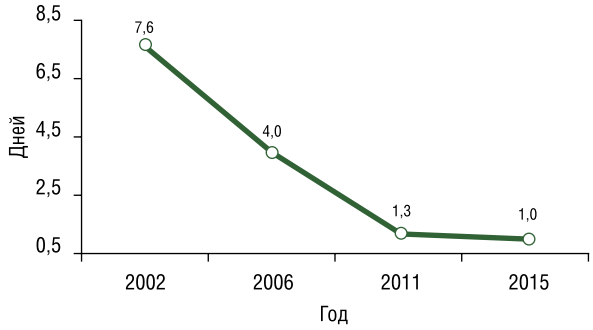

Рис. 7. Среднее время простоя больничной койки

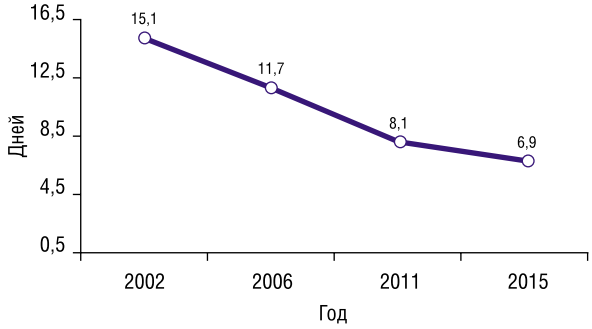

Рис. 8. Средняя длительность пребывания пациентов на больничной койке

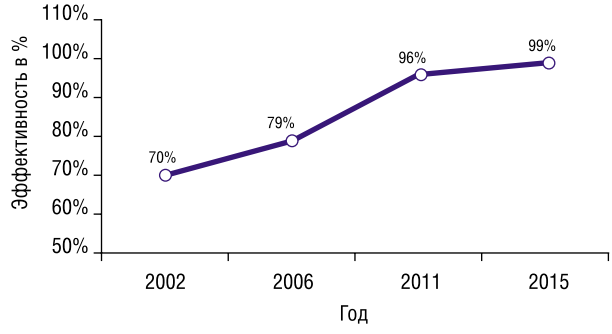

Рис. 9. Средняя длительность пребывания пациентов на больничной койке

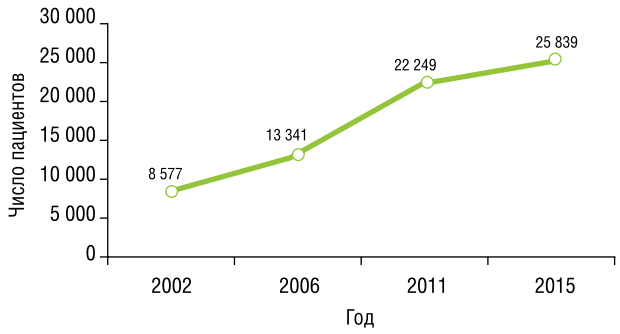

Рис. 10. Число пролеченных пациентов

тов по профилю медицинской помощи «медицинская реабилитация»).

– Автоматизация в МИС учета коек, движений пациентов, системы проектирования структуры коечного фонда и мониторинга эффективности его использования обусловила возможность перехода в дальнейшем на методику осуществления выплат стимулирующего характера среднему и младшему медицинскому персоналу согласно числу койко-дней размещения на койках отделения пациентов за месяц. А также позволила сократить издержки, связанные с простоем койки, и повысить экономическую эффективность деятельности Центра.

Литература

1. Федеральный закон от 21.11.2011 N 323-ФЗ «Об основах охраны здоровья граждан в Российской Федерации».
2. Федеральный закон от 12.01.1996 N 7-ФЗ «О некоммерческих организациях».
3. Приказ Минздрава России от 17 мая 2012 г. N 555н «Об утверждении номенклатуры коечного фонда по профилям медицинской помощи».
4. Приказ Минздрава России от 30.12.2002 г. N 413 «Об утверждении учетной и отчетной медицинской документации».
5. Приказ Минздрава России от 13.11.2003 г. N 545 «Об утверждении инструкций по заполнению учетной медицинской документации».
6. Статистический учет и отчетность учреждений здравоохранения / под ред. В. И. Стародубова. М.: МЦФЭР, 2005. – 81 с.
7. Статистический анализ деятельности поликлиник и стационарных отделений многопрофильного лечебного учреждения: методическое пособие / Г.М. Вялкова [и др.]. – М.: Институт усовершенствования врачей ФГБУ «НМХЦ им. Н.И. Пирогова, 2010. – 40 с.
8. Письмо Минздрава России от 21.12.2015 N 11-9/10/2-7796 «О формировании и экономическом обосновании территориальной программы государственных гарантий бесплатного оказания гражданам медицинской помощи на 2016 год».
9. Протокол №24 заседания Общественного совета при Министерстве здравоохранения Российской Федерации от 14 января 2016 г. №24 URL: https://www.rosminzdrav.ru/open/supervision/council/protokoly-zasedaniy/2016/protokol-24-ot-14-yanvarya-2016-goda.

КОНТАКТНАЯ ИНФОРМАЦИЯ

105203, г. Москва, ул. Нижняя Первомайская, 70
e-mail: fateevsa@pirogov-center.ru

ПУТИ ПОВЫШЕНИЯ ЭФФЕКТИВНОСТИ ОРГАНИЗАЦИИ ХИРУРГИЧЕСКОЙ ПОМОЩИ ПАЦИЕНТАМ С АТЕРОСКЛЕРОТИЧЕСКИМ ПОРАЖЕНИЕМ МАГИСТРАЛЬНЫХ АРТЕРИЙ В МНОГОПРОФИЛЬНОМ ЛЕЧЕБНОМ УЧРЕЖДЕНИИ

Замский К.С., Гайдуков А.В., Родивилов Б.Б., Шатохина А.Д., Кранин Д.Л., Назаров Д.А., Федоров А.Ю.

Главный военный клинический госпиталь им. академика Н.Н. Бурденко, Москва

УДК: 616.13-004.6-089:614.21

Резюме

Представлен комплексный анализ работ амбулаторного и стационарного этапов лечения больных с атеросклеротическим поражением магистральных артерий с 2010 по 2014 гг.

Ключевые слова: организация хирургической помощи, атеросклеротическое поражение артерий, консультативно-диагностический центр, отделение сосудистой хирургии.

WAYS TO IMPROVE THE EFFICIENCY OF THE ORGANIZATION OF SURGICAL CARE TO PATIENTS WITH ATHEROSCLEROTIC LESIONS OF MAJOR ARTERIES IN A MULTIDISCIPLINARY HOSPITAL

Zamskij K.S., Gajdukov A.V., Rodivilov B.B., Shatohina A.D., Kranin D.L., Nazarov D.A., Fedorov A.Yu.

It presents a comprehensive analysis of the works of outpatient and inpatient treatment phases in patients with atherosclerotic lesions of major arteries from 2010 to 2014.

Keywords: organization of surgical care, atherosclerotic lesions of arteries, Consultative and Diagnostic Centre, Department of Vascular Surgery.

Одной из приоритетных задач системы здравоохранения является профилактика и лечение болезней системы кровообращения (БСК) как наиболее распространенной в структуре причин смертности и инвалидизации, так в 2011 г. в Российской Федерации смертность от БСК составила 753 случая на 100 тыс. населения, при этом доля БСК как причины смертности составляет 56%, что превышает аналогичный показатель в экономически развитых странах мира в 4–5 раз [1]. Многие исследователи отмечают целый ряд организационных и экономических проблем, связанных с оказанием хирургической помощи пациентам с сердечно-сосудистой патологией [2–5]. В связи с этим большое значение приобретают своевременная комплексная диагностика и обоснованная тактика ведения больных на амбулаторно – поликлиническом и стационарном этапах, их реальная доступность, технологическое совершенство и система контроля качества [6–9]. Все это диктует исключительную важность оптимизации организационных мероприятий по профилактике, раннему выявлению и лечению сосудистых заболеваний, созданию алгоритмов дифференциального подхода к оказанию помощи на амбулаторно-поликлиническом и стационарных этапах [10].

Проведен комплексный анализ результатов работы амбулаторного и стационарного этапов лечения больных с атеросклеротическим поражением магистральных артерий на базе консультативно-диагностического центра и отделения сосудистой хирургии стационара. На амбулаторно-поликлиническом этапе оценивалось общее количество консультаций, доля больных с нарушением кровообращения атеросклеротического генеза, процент направленных на госпитализацию пациентов, динамика изменения основных показателей. В период стационарного лечения выделена группа показателей, характеризующих нагрузку медицинского персонала и использование коечного фонда – количество госпитализаций, число оперативных пособий, в том числе и при атеросклеротических изменениях, оперативную активность, сроки госпитализации.

За период с 2010–2014 гг., ангиохирургом консультативно – диагностического центра госпиталя, было выполнено 5672 консультаций, пациенты направлялись общими хирургами, ангиохирургами, врачами терапевтического профиля из прикрепленных амбулаторных учреждений после предварительного осмотра и обследования, по результатам которых было выявлено нарушение проходимости магистральных сосудов. Следует отметить, что больные направлялись преимущественно общими хирургами поликлиник с результатами ультразвуковых методов исследования (ультразвуковая допплерография, цветное дуплексное сканирование), и в значительно меньшей степени неврологами и кардиологами. Количество консультаций пациентов с нарушением проходимости магистральных сосудов на фоне атеросклеротического процесса составила 2924 (51,5%), из них направлено на стационарное лечение в специализированное отделение сосудистой хирургии 1713 больных. На стационарное лечение направлялись пациенты с гемодинамически значимыми поражениями брахиоцефальных артерий, гипертензией реноваскулярного генеза, перемежающейся хромотой на уровне 2Б степени, критической ишемией конечностей, аневризмами нисходящей и брюшной

аорты, синдромом абдоминальной ишемии. Следует особо отметить, что из всех направленных на госпитализацию пациентов 43,8% имели многососудистый характер атеросклеротических изменений. Подавляющее большинство больных (94,8%) были мужчинами в возрасте 35–87 лет (средний возраст – 68,1 ± 1,3 лет). При подозрении или выявлении клинически значимого проявления ишемической болезни сердца больные направлялись на консультацию и обследование к специалисту кардиологического или кардиохирургического профиля, с соблюдением этапности и преемственности лечения. Особое внимание мы уделяли больным с сопутствующим сахарным диабетом, доля этих пациентов составила 17,0% (291 наблюдение). Дополнительные сложности ведения больных данной группы заключались в необходимости привлечения специалистов по лечению ран и хирургической инфекции, эндокринологов. Части больных с распространенными гнойно-некротическими изменениями на стопе и декомпенсацией показателей углеводного обмена, потребовалась госпитализация в отделение гнойной хирургии, с проведением санации гнойного очага, начале антибиотикотерапии, стабилизации уровня глюкоземии с последующим реконструктивным вмешательством на сосудах. В случаях выявления на амбулаторном этапе критических стенозов и нестабильных бляшек сонных артерий, критической ишемии нижних конечностей с выраженным болевым синдромом, симптомных аневризм брюшной аорты больные направлялись на лечение в стационар по срочным показаниям, где проводилось необходимое дообследование в кратчайшие сроки и последующее оперативное лечение.

Стационарный этап лечения осуществлялся в отделении сосудистой хирургии Центра сердечно-сосудистой хирургии на 25 койках в одно- и двухместных палатах. Основными направлениями деятельности отделения в мирное время является хирургическое лечение нарушений проходимости магистральных периферических артерий. Для этого выполняются различные виды реконструкции брахиоцефальных артерий, самой распространенной из которых является каротидная эндартерэктомия, шунтирующие и протезирующие операции на аорто – подвздошно-бедренном сегменте, артериях нижних конечностей, а также хирургическое лечение аневризм нисходящего и брюшного отдела аорты. Широко внедрены в практику работы эндоваскулярные методы восстановления кровотока, приобретающие особую важность при дистальном типе поражения, когда проводится ангиопластика артерий ниже щели коленного сустава, а также профилактика отдаленных тромботических осложнений при прогрессировании патологического процесса. Большое внимание уделяется разработке и внедрению «гибридных» вмешательств, сочетающих традиционный способ реваскуляризации с рентгенэндоваскулярной ангиопластикой и стентированием. Особую актуальность указанная методика приобретает при лечении многоуровневых атеросклеротических поражений на фоне сахарного диабета. В течение анализируемого периода в отделении находилось всего 2602 пациентов с определившимся исходом заболевания. Атеросклеротическим поражением страдал 1983 больной (76,2%), было выполнено 1252 реконструктивных операций на магистральных артериях.

Статистическая обработка данных проведена с использованием программы «Statistika 6.0» на персональном компьютере. Оценка достоверности различий проводилась при помощи параметрических и непараметрических критериев. Достоверным уровнем значимости являлось $p < 0,05$.

Результаты и обсуждение

В рамках исследования проведен анализ показателей работы ангиохирурга поликлиники и эффективности лечебного процесса в отделении сосудистой хирургии. На догоспитальном этапе мы столкнулись со следующими проблемами: недостаточностью полного и специализированного обследования, направлением на госпитализацию пациентов, не требующих стационарного лечения или с ошибочным диагнозом, нерациональном распределении потока больных.

Таким образом, можно выделить несколько основных факторов, повлиявших на активизацию амбулаторной работы ангиохирурга КДЦ. Мы намеренно ввели в план догоспитального этапа обследования обязательную повторную консультацию специалиста – ангиохирурга, сотрудника госпиталя для исключения поступления пациентов, не требующих лечения в условиях коечного отделения. Особенность заболевания атеросклерозом заключается в часто рецидивирующем и цикличном характере течения патологического процесса, распространением поражения на другие сосудистые бассейны, что диктует необходимость повторных консультаций для планирования сроков и объемов следующих этапов хирургического лечения. В отдаленном послеоперационном периоде требовалось осуществлять динамический контроль функционального состояния зон реваскуляризации в сроки 1, 6 и 12 месяцев, далее ежегодно. Также в ходе амбулаторного этапа возникала необходимость выполнения дополнительных обследований и коррекции терапии. Важным фактором, влияющим на эффективность работы диагностических и лечебных отделений стационара, является необходимость рационального распределения потока направляемых больных, что было возможно только при непосредственном участии ангиохирурга – сотрудника стационара.

Как видно из рис. 1, отмечалась ежегодная равномерная тенденция к росту общего числа консультаций ангиохирурга КДЦ, также равномерно распределились показатели проведенных консультаций пациентов с атеросклерозом магистральных артерий и больных, направленных на стационарное лечение.

При этом количество выполненных консультаций по поводу атеросклеротического поражения артерий по

отношению к общему числу осмотренных было относительно постоянным и составило около 50%. Напротив, отношение числа больных, направленных на стационарное лечение, к числу проконсультированных пациентов с атеросклерозом имело тенденцию к снижению: от 81,8% в 2010 году до 53,0% за 2014 год ($p < 0,05$), при сохранении роста абсолютного числа госпитализированных больных более чем в 1,5 раза: с 247 до 402, соответственно. Такие показатели свидетельствуют о высокой эффективности работы ангиохирурга на амбулаторном этапе, что было достигнуто благодаря дифференцированному подходу к вопросу о необходимости проведения стационарного этапа лечения. Так, на лечение направлялись больные, требующие хирургической коррекции после проведения всего комплекса неинвазивных методов исследований, или для продолжения обследования, включающего рентгенконтрастное исследование (компьютерная томография, ангиография). Пациенты с установленным диагнозом, которым было показано консервативное лечение, направлялись на проведение курса инфузионной внутривенной и физиотерапии в дневной стационар. Весомый вклад в общее число консультаций внесли пациенты, наблюдаемые нами в разные сроки после выполнения реконструктивных вмешательств – до 3 консультаций в год. Значительно облегчило и сделало более доступным контрольное обследование ранее оперированных больных введение в повседневную практику КДЦ кабинета функциональной ультразвуковой диагностики (цветового дуплексного сканирования). В ходе дообследования уточнялся характер и распространённость патологического процесса, что позволяло оценить степень нарушения кровообращения, объем предстоящего дообследования и оперативного пособия. В зависимости от полученных результатов разрабатывалась тактика ведения и сроки госпитализации.

По нашему мнению, основными проблемами, влиявшими на эффективность работы хирургического отделения явились, госпитализация необследованных и непрофильных пациентов, нерациональное распределение больных с основными нозологическими формами сосудистой патологии, а также направление на стационарное лечение больных с тяжелыми и распространенными формами трофических изменений. Так, к сожалению, недостаточный уровень подготовки врачей поликлинического звена обусловил поступление плановых пациентов без нарушения проходимости магистральных артерий или пациентов с начальными проявлениями атеросклеротического процесса. Ведение больных данной группы потребовало выполнения широкого спектра лабораторных и инструментальных методов диагностики, привлечения врачей различных специальностей, проведения дообследования, повторных консультаций, а в некоторых случаях проведение консилиумов для определения дальнейшей тактики. Затрудняло работу стационарного специализированного звена нерациональное распределение поступления больных с тяжелой сопутствующей патологией:

Рис. 1. Консультативная работа ангиохирурга КДЦ, в период 2010–14 гг.

аневризмами аорты различной локализации, распространенным многососудистым поражением и критической ишемией конечностей. Одновременное нахождение в 25-ти коечном отделении более 12–15 таких пациентов значительно повышало нагрузку на хирургов отделения, врачей диагностических и реанимационных отделений, средний медицинский персонал. Так, наряду с ежедневной подготовкой и выполнением 3–6 операций необходимо проводить весь спектр диагностических мероприятий, в том числе 3–4 рентгенконтрастных исследований.

До 2010 года в отделение сосудистой хирургии осуществлялась госпитализация больных с трофическими изменениями на фоне тяжелых форм венозной недостаточности, а также проводились операции по ампутации конечностей на различных уровнях при необратимой ишемии. Лечение данных групп пациентов проводилось силами сотрудников отделения сердечно-сосудистыми хирургами. В настоящее время накопленный клинический опыт свидетельствует, что при бактериологическом исследовании трофической язвы высевается поливалентная микрофлора часто в контаминации с синегнойной палочкой и грибками. Проведение перевязок и оперативных пособий у данной категории пациентов требует особого эпидемиологического режима и проведения соответствующего контроля. Кроме того, высок риск гнойно-септических осложнений у пациентов, перенесших реконструктивные вмешательства на магистральных сосудах, особенно с использованием синтетического пластического материала. Все этапы хирургического лечения пациентов с трофическими язвами требуют частого привлечения специалистов в области ран и раневой инфекции. Проведение операций по ампутации конечности на базе отделения сосудистой хирургии также имеет ряд существенных недостатков. Во – первых, ближайшие и отдаленные результаты усечения конечности, которые

выполняются сосудистыми хирургами, не обнадеживают: остается высокий процент реампутаций, развития гнойно-септических осложнений, формирования порочных культей. Такое положение связано с прогрессом сосудистой хирургии и фармакотерапии при лечении тяжелой ишемии, большим количеством сохраненных конечностей, редкими случаями ампутации в этой группе пациентов. Так, в среднем, ангиохирург отделения выполняет 1–2 подобных операции в год, что не способствует росту его квалификации. На современном этапе развития хирургии выполнение оперативного пособия по усечению конечности требует специальной профессиональной подготовки и расширенной практики. Во-вторых, нахождение больного после ампутации конечности в отделении сосудистой хирургии деонтологически неоправдано, так как создает неблагоприятную психо-эмоциональную обстановку среди пациентов, которым предстоят реконструктивные операции на магистральных артериях. В настоящее время нами принята и с успехом применяется следующая модель организации помощи указанным группам пациентов: больные с трофическими язвами конечностей первично госпитализируются в отделение ран и хирургической инфекции, при необходимости специализированный этап хирургического лечения выполняет ангиохирург. В случае, когда несмотря на попытку сохранения конечности, происходит прогрессирование ишемии с явлениями необратимых изменений тканей и показана ампутация, к лечению привлекается специалист по лечению ран и хирургической инфекции. Пациент переводится в гнойное отделение, на базе которого выполняется операция, при дальнейшем сохранении динамического контроля сосудистого хирурга.

Таким образом, вышеуказанные проблемы увеличивали продолжительность нахождения больных в стационаре, увеличивали средний койко-день, значительно снижали оперативную активность. Сложившаяся ситуация потребовала принятия целого ряда организационно – методических мероприятий. Так, решение проблемы рациональной плановой госпитализации, ведения и лечения непрофильных и недообследованных пациентов была возложена на ангиохирурга и диагностические отделения КДЦ. Важным фактором при этом является привлечение ангиохирурга – сотрудника стационара. Для оптимизации помощи больным с атеросклеротическими поражениями была проведена реорганизация службы рентгенэндоваскулярной хирургии, с введением в состав Центра сердечно-сосудистой хирургии отделения рентгендиагностики и лечения магистральных сосудов. При этом широко стали применяться методы одномоментной диагностической процедуры и эндоваскулярного лечения окклюзионно-стенотических поражений магистральных артерий при определении соответствующих показаний. Изменения подходов в организации работы стационарного звена в анализируемый период привело к повышению оперативной активности с 39,8 %, до 72,3% (график 1).

Соответственно увеличилось число операций по восстановлению кровотока у больных с атеросклеротическим поражением магистральных артерий (рис. 2). Дополнительным аргументом в пользу целесообразности выбранного подхода явилось изменение продолжительности среднего койко-дня, как объективного показателя, характеризующего интенсификацию лечебного процесса в отделении сосудистой хирургии (график 2). Так, в 2010 году анализируемый показатель был равен 16,3. Напротив, произошло значительное снижение среднего койко-дня до 12,6 в 2011 г., соответственно, до 9,8 в 2014 г.

В настоящий момент в отечественном здравоохранении активно пропагандируется политика широкого внедрения высокотехнологичных методов лечения, однако полноценное ее осуществление возможно только при сохранении основных принципов медико-социальной помощи: доступности, преемственности, обеспеченности

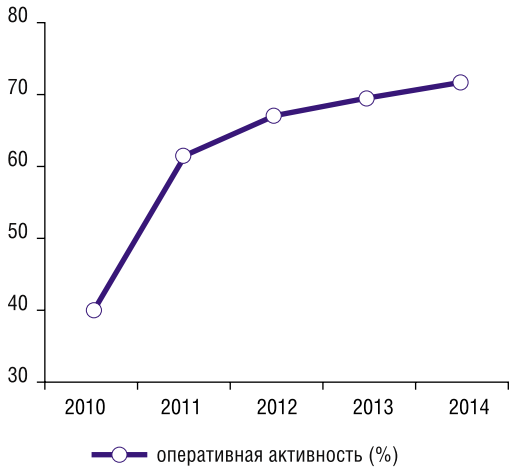

График 1.

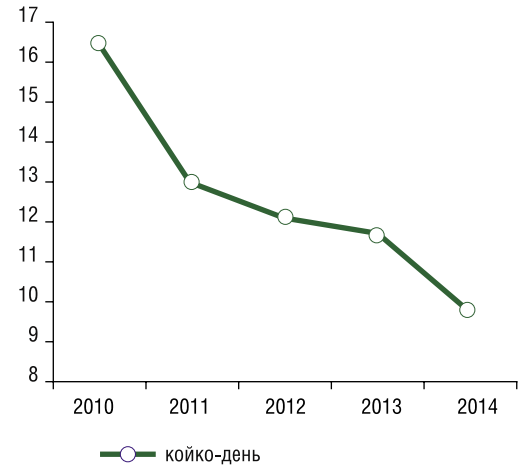

График 2.

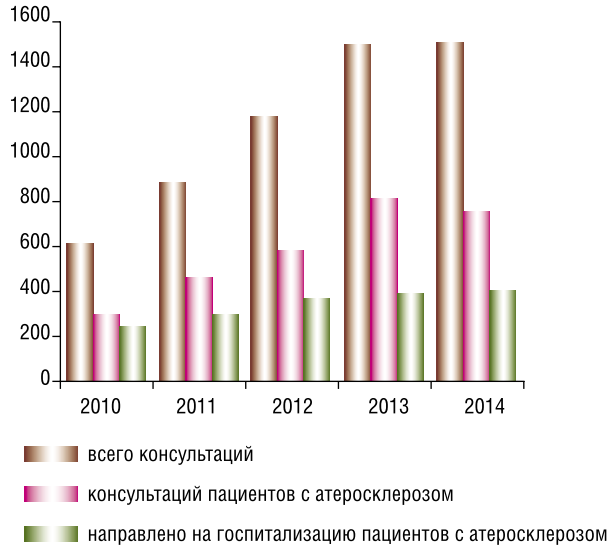

Рис. 2. Результаты работы отделения сосудистой хирургии в период 2010–14 гг.

и профилактической направленности. Все это диктует исключительную важность организационных мероприятий по раннему выявлению, лечению, созданию алгоритмов дифференцированного подхода к оказанию помощи на амбулаторно-поликлиническом и стационарных этапах. Повышение эффективности работы напрямую зависит от полноценного и взаимодополняющего сотрудничества специалистов поликлиники и стационара, что особо актуально при лечении пациентов с распространенным атеросклеротическим поражением магистральных артерий. Платформой для успешного решения поставленных задач может быть реализация комплексного междисциплинарного подхода с активным участием не только сердечно-сосудистого и рентгенэндоваскулярного хирургов, но и кардиолога, невролога, эндокринолога, специалиста по лечению ран и раневой инфекции. Использование подобной тактики позволило улучшить качество и объем оказываемой хирургической помощи, а также уменьшить сроки нахождения больных в стационаре. Резервом для более эффективного использования коечного фонда является улучшение качества подготовки специалистов амбулаторно-поликлинического звена, лучшая преемственность между поликлиникой и стационаром.

Литература

1. Государственная Программа Российской Федерации “Развитие здравоохранения”. Коллегия Минздрава России 28 сентября 2012 года. Москва. 2012. 66 с.
2. Барбараш Л.С., Барбараш О.Л., Артамонова Г.В. Роль врача – кардиолога в ведении больных с атеросклерозом артерий нижних конечностей на амбулаторном этапе. Опыт Кузбасского кардиологического центра. Заместитель главного врача. № 8 – 2013 С. 23–29
3. Кайли А.Е. Организация амбулаторной помощи больным с атеросклеротическими заболеваниями периферических сосудов. Бюллетень НЦССХ им. А.Н. Бакулева РАМН. – 2010. – Т. 11, № 2. – С. 56–60.
4. Кайли А.Е. Проблемы в области оказания помощи пациентам с болезнями периферических сосудов на амбулаторном этапе. Уральский медицинский журнал. – № 5. – С. 102–105.
5. Бокерия Л.А., Ступаков И.Н., Самородская И.В. Хирургическая помощь при заболеваниях сердца: некоторые аспекты организации, доступности, эффективности. Грудная и сердечно-сосудистая хирургия. № 5 – 2006 С. 4–12.
6. Агранович Н.В., Андросова Т.А.. Ермолаева Н.Ю. Вопросы организации оказания медицинской помощи пожилым больным с сердечно-сосудистой патологией на амбулаторном этапе. Заместитель главного врача. № 2 (81) – 2013. – 14 с.
7. Сергеев А.С., Цой В.К., Селедцова О.В., Царик Г.Н. Проблемы и перспективы дальнейшего развития многоуровневой системы организации медицинской помощи. Медицина в Кузбассе. Т. 10. №3 – 2011. С. – 3–6.
8. Кайли А.Е. Организация амбулаторной помощи больным с атеросклеротическими заболеваниями периферических сосудов. Бюллетень НЦССХ им. А.Н. Бакулева РАМН. – 2010. – Т. 11, № 2. – С. 56–60.
9. Зачатин М.М., Накатис Я.А, Демина О.А. Совершенствование системы управления качеством медицинской помощи в деятельности отделения кардиохирургии. Вестник Российской Военно-медицинской академии. №4(36) – 2011, С. 168–173.
10. Бокерия Л.А., Ступаков И.Н., Самородская И.В. Заболеваемость и потребность в кардиохирургических методах лечения в аспекте эпидемиологического анализа. Грудная и сердечно-сосудистая хирургия. №: 1 – 2006 С. 4–7.

КОНТАКТНАЯ ИНФОРМАЦИЯ

105229, Москва, Госпитальная площадь, д.3
e-mail: zamsky@mail.ru

ФАРМАКО-ЭКОНОМИЧЕСКИЙ АНАЛИЗ АНТИБИОТИКОПРОФИЛАКТИКИ ПРИ ГРЫЖЕСЕЧЕНИИ

Поборский А.Н.[1], Дрожжин Е.В.[1], Понамарев Н.И.[2], Асутаев Ш.Д.[2]
[1] *Медицинский институт Сургутского государственного университета*
[2] *Сургутская городская клиническая больница, Сургут*

УДК: 616-007.43-089:615.33:33.003.12

Резюме

Показано преимущество антибиотикопрофилактики ампициллин/сульбактамом перед использованием цефазолина при грыжесечении, как с клинической (укорочение периода госпитализации пациентов в стационаре, отсутствие послеоперационных осложнений), так и с экономической (суммарные затраты при использовании ампициллин/сульбактама ниже, чем при применении цефазолина) точек зрения.

Ключевые слова: фармако-экономический анализ, антибиотикопрофилактика, грыжесечение.

PHARMACOECONOMIC ANALYSIS ANTIBIOTIC PROPHYLAXIS FOR HERNIA REPAIR

Poborskii A.N., Drozzin E.V., Ponamarev N.I., Asutaev Sh.D.

The advantage of antibiotic Ampicillin/sulbactam, Cefazolin use higher when for hernia repair, both clinical (shortening the period of hospitalization of patients in a hospital, the lack of post-operative complications) and economic (additional cost of using Ampicillin/sulbactam lower than with Cefazolin) viewpoints.

Keywords: pharmacoeconomic analysis, antibiotic prophylaxis, hernia repair.

В научной литературе широко обсуждается факт того, что значительная часть населения является потенциальными грыженосителями (от 20 до 33% жителей планеты). Причем наиболее часто возникают паховые грыжи, на долю которых приходится до 70–80% в общей структуре наружных грыж живота [1–3, 7]. Именно мышечно-апоневротические дефекты брюшной стенки – одна из наиболее частых причин госпитализации пациентов в хирургический стационар, требующая оперативного лечения [1, 2, 7]. Как известно, в настоящее время в практику широко внедрены различные методики пластики грыж с натяжением и, более совершенные, без натяжения, с применением сетчатых эндопротезов, которые повышают эффективность операций герниопластики, минимизируют развитие различных ближайших и отдаленных послеоперационных осложнений [1–3, 7]. Однако несмотря на совершенствование хирургических вмешательств, актуальной остается проблема развития послеоперационной хирургической инфекции [5, 7, 8]. Развитие инфекционных осложнений в послеоперационном периоде – одна из причин увеличения длительности госпитализации, возникновения рецидива грыжи и повторной госпитализации, роста расходов на лечение [1–3, 7, 8]. Если в среднем на лекарственные препараты расходуется до 15–20% бюджета лечебных учреждений, то на долю антимикробных препаратов при этом может приходиться до 40–50% затрат [5, 7, 9]. В этой связи, оптимальным путем ограничения затрат на антибактериальные препараты и исторически сложившимся универсальным методом профилактики раневых осложнений является периоперационная антибиотикопрофилактика [5-9]. При этом актуальным будет выбор наиболее оптимальных схем антибиотикопрофилактики, как с точки зрения эффективности, так и стоимости.

Исходя из изложенного, целью настоящей работы стало проведение фармако-экономической оценки эффективности различных режимов антибиотикопрофилактики при грыжесечении.

Материал и методы

В работе изучены и проанализированы показатели 37 пациентов мужчин, перенесших операцию грыжесечения по поводу паховой грыжи в хирургическом отделении БУ ХМАО-Югры «Сургутская городская клиническая больница» в 2014 году. Пациентам была выполнена паховая герниопластика по Lichtenstein с имплантацией частично рассасывающейся облегченной монофиламентной сетки ULTRAPRO (ETHICON Johnson&Johnson, США). Средний возраст прооперированных составил 60,10 ± 0,82 лет. Оперативное лечение выполнялось в плановом порядке. Использование сетчатого трансплантанта, пожилой возраст и сопутствующие патологии (гипертоническая болезнь, сахарный диабет, ожирение), стали показанием для проведения периоперационной антибиотикопрофилактики [7, 8]. Исходя из применяемых в отделении схем профилактики, пациенты были разделены на две группы. Группа 1 – 12 человек (32% от общего числа анализируемых больных), которым вводили ингибиторзащищенный аминопенициллин ампициллин/сульбактам (внутривенно, в дозе 1,5 г, за 30 минут до операционного разреза). Группа 2 – 25 пациентов (68% от общего числа прооперированных), получали цефалоспорин I поколения цефазолин (внутривенно, в дозе 2,0 г, за 30 минут до операционного разреза). Для экономической оценки различных схем антибиотикопрофилактики был использован анализ «затраты-эффективность» (cost-effectiveness analysis), который позволил учесть и соотнести как расходы, так и эффективность соответствующих мероприятий [4]. При проведении данного анализа для каждого метода рассчитывается соотношение суммы прямых и косвенных затрат, приходящихся на эффективность лечения. Нами были проведены расчеты следующих прямых затрат:

затраты на проведение лабораторных исследований; затраты на антибиотикопрофилактику; затраты на лечение послеоперационных осложнений; затраты на лекарственную терапию по купированию боли; затраты на оперативное вмешательство с учетом износа оборудования и инструментов на время операции; затраты на расходный материал при выполнении операции; затраты на анестезию; затраты на оплату труда участников операции при выполнении оперативного пособия; затраты во время пребывания больного в стационаре. Расчет указанных затрат был основан на данных реестра медицинских услуг, затрат на приобретение лекарственных препаратов, трудозатрат БУ ХМАО-Югры «Сургутская городская клиническая больница». В силу того, что мы оценивали соотношение «затраты-эффективность» в одном и том же стационаре, то косвенные затраты, не связанные напрямую с лечебным процессом (оплата услуг связи, транспортные услуги, административно-хозяйственные расходы и т.п.) не учитывались, так как они не влияют на эффективность лечения и равны при рассматриваемых методах лечения.

Исходя из изложенного для расчета соотношения «затраты-эффективность» использовали формулу [4]:

$$CEA = DC/Ef,$$

где: CEA – соотношение затрат и эффективности (затраты, приходящиеся на единицу эффективности); DC – прямые затраты (direct costs); Ef – эффективность лечения (effectiveness). Наименьшее значение соотношения «затраты-эффективность» принималось как наиболее предпочтительное, поскольку выявляло способ профилактики, обладающий меньшими затратами на единицу эффективности. Для определения дополнительных преимуществ, которые могут быть получены от одного или другого метода антибиотикопрофилактики и расходы при его использовании, проводили расчет приращения эффективности затрат (прибавленной стоимости (incremental cost)) по формуле [4]:

$$CEAincr = (DC1-DC2)/(Ef1-Ef2),$$

где: CEAincr – соотношение дополнительных затрат и эффективности; DC1 и DC2 – прямые затраты при использовании соответственно 1-го и 2-го метода; Ef1 и Ef2 – соответственно эффективность лечения при использовании 1-го и 2-го методов.

Результаты и обсуждение

Сравнительная оценка различных режимов антибиотикопрофилактики при грыжесечении показала наряду с неодинаковой эффективностью используемых подходов, различия в экономических затратах на профилактику и лечение (табл.).

Период с момента установления первичного диагноза до поступления в стационар для планового лечения составил 1,81 ± 0,08 лет. В 59% случаев встречалась косая паховая грыжа, у 41% пациентов – прямая паховая грыжа. Среднее количество койко-дней пребывания в стационаре у пациентов 1 группы составило 8,4 ± 0,2 дней, у прооперированных 2-й группы – 9,9 ± 0,4 дней.

Одним из важных критериев эффективности используемых методов антибиотикопрофилактики, является число послеоперационных инфекционных осложнений. Послеоперационные осложнения, связанные с зоной операции (воспалительный инфильтрат, нагноение раны), были представлены 4 наблюдениями (11% от общего числа прооперированных больных). Обращает на себя внимание, что данные осложнения выявлялись лишь у пациентов 2 группы, антибиотикопрофилактика которым проводилась цефазолином. Наличие осложнений служило основанием для назначения пациентам антибиотикотерапии.

Оценка экономической эффективности различных схем антибиотикопрофилактики с использованием анализа «затраты-эффективность» требует, как известно, определения единицы эффективности [4]. За единицу

Табл. Экономические затраты (в рублях) на одного пациента с операцией грыжесечения при разных схемах антибиотикопрофилактики

Виды затрат	Группы пациентов с разными схемами антибиотикопрофилактики	
	Группа 1 (ампицилин/сульбактам)	Группа 2 (цефазолин)
Осмотр, консультации, сбор жалоб и анамнеза хирургом	650,0	767,6
Лабораторные исследования (забор крови из периферической вены, общий анализ крови, общий анализ мочи, группа крови и резус-фактор, кровь на RW)	1969,0	2325,3
Клинические исследования (исследование пульса, измерение величины АД, термометрия)	1100,0	1299,0
Консультация врача-анестезиолога	415,0	415,0
Анестезиологическое пособие	8243,0	8243,0
Затраты на операцию	12043,0	12043,0
Стоимость сетчатого импланта	4476,6	4476,6
Стоимость койко-дня пребывания больного в стационаре (с учетом оплаты труда медперсонала, расходов на питание, расходов на предметы различного использования)	28400,4	33471,9
Перевязки раны	3426,0	4568,0
Предоперационная антибиотикопрофилактика*	372,8	246,6
Бактериологический посев	–	165,0
Определение чувствительности к антибиотикам	–	174,0
Антибиотикотерапия послеоперационных осложнений*	–	1431,4
Дополнительная лекарственная терапия (анальгетики, спазмолитики)*	1144,8	1908,0
Итого:	62240,6	71534,4

Примечание: * – стоимость с учетом сроков, режима введения и стоимости вспомогательных материалов для проведения инъекций/инфузий.

эффективности мы принимали число пациентов (в %), у которых не наблюдались послеоперационные осложнения (как после профилактики препаратом ампициллин/сульбактам, так и после использования в качестве средства антимикробной профилактики цефазолина, соответственно, 100% и 84%).

В таблице представлены результаты, полученные при расчете экономических затрат при проведении антибиотикопрофилактики ампициллин/сульбактамом и цефазолином. Более дорогой по себестоимости оказалась антибиотикопрофилактика цефазолином, этот показатель оказался на 15% выше, полученного при использовании ампициллин/сульбактама (табл.). Коэффициент СЕА в группе пациентов получавших цефазолин составил 851,6 рублей на 1 единицу эффективности (СЕА = 71534,4 / 84 = 851,6), а в группе, где антибиотикопрофилактика проводилась ампициллин/сульбактамом 622,4 рубля на 1 единицу эффективности (СЕА = 62240,6 / 100 = 622,4). Как видно, экономическая эффективность антибиотикопрофилактики с использованием ингибиторзащищенного аминопенициллина оказалась более высокой.

Несмотря на большую стоимость препарата ампициллин/сульбактам, по сравнению с цефазолином, при равенстве затрат на анестезиологическое пособие, операцию (табл.), факт его более высокой экономической эффективности объясняется отсутствием послеоперационных инфекционных осложнений, расходов на их лечение, меньшей потребностью в дополнительной лекарственной терапии (анальгетики, спазмолитики), снижением сроков пребывания пациента в стационаре, числа лабораторных и клинических исследований (табл.). Бóльшую клинико-экономическую эффективность ампициллин/сульбактама необходимо рассматривать и с точки зрения микробиологических аспектов. Как известно, спектр антимикробной активности препарата, используемого для антибиотикопрофилактики, должен включать наиболее вероятных возбудителей инфекции области хирургического вмешательства и, прежде всего, стафилококков [5,6,9]. Однако, антимикробная профилактика должна предупреждать развитие не только раневой, но и органной хирургической инфекции [5, 6, 8] Проведенное бактериологическое исследование у пациентов с послеоперационными осложнениями показало наличие представителей семейства Enterobacteriaceae (E.coli) умеренно чувствительных к цефазолину, а также Enterococcus faecalis, устойчивых к цефазолину. В этой связи, высокая активность в отношении энтерококка и кишечной палочки у ингибиторзащищенных аминопенициллинов и отсутствие таковой у цефазолина, делает использование ампициллин/сульбактама более предпочтительным. Можно предположить, что это одна из причин, которая обусловила наличие послеоперационных осложнений после использования цефазолина и отсутствие таковых при применении ампициллин/сульбактама.

Расчет приращения эффективности затрат при использовании в схемах антибиотикопрофилактики цефазолина и ампициллин/сульбактама составил 580,9 рублей (CEAincr= (71534,4 – 62240,6) / (100 – 84) = 580,9 рублей на 1 единицу эффективности). Таким образом, при достижении еще одной дополнительной единицы эффективности потребуется дополнительно затратить 580,9 рублей.

При расчете усредненных показателей (усредненная стоимость лечения – 66887,5 рублей, средняя клиническая эффективность – 92% и усредненное соотношение «затраты-эффективность» – 727,0 рублей на одну дополнительную единицу эффективности) установлено, что при проведении антибиотикопрофилактики препаратом ампициллин/сульбактам клиническая эффективность больше в 1,1 раза, а соотношение «затраты-эффективность» меньше на 104,6 рублей, чем усредненное значение. При использовании в качестве средства профилактики послеоперационных осложнений цефазолина клиническая эффективность в 1,1 раза ниже, чем средняя, а соотношение «затраты-эффективность» на 124,6 рубля больше, чем усредненное.

Как видно, с клинической и экономической точек зрения более оправдано проведение антибиотикопрофилактики ампициллин/сульбактамом, при которой клиническая эффективность большая, а затраты меньше.

Заключение

Полученные данные свидетельствуют о преимуществе антибиотикопрофилактики ампициллин/сульбактамом перед использованием цефазолина при операциях грыжесечения, как с клинической (укорочение периода госпитализации пациентов в стационаре, отсутствие послеоперационных осложнений и снижение потребности в обезболивающих препаратах), так и с экономической (суммарные затраты при использовании ампициллин/сульбактама ниже, чем при применении цефазолина) точек зрения.

Литература

1. Алиев С.А. Приоритетные подходы к хирургическому лечению паховых грыж в свете современных представлений о герниогенезе / С.А. Алиев, Э.С. Алиев // Вестник хирургии. – 2012. – № 5. – С. 111–114.
2. Жебровский В.В. Хирургия грыж живота / В.В. Жебровский. – М.: МИА, 2005. – 400 с.
3. Егиев В.Н. Ненатяжная герниопластика / В.Н. Егиев. – М.: Медпрактика, 2002. – 148 с.
4. Bittner R. Guidelines for laparoscopic (TAPP) and endoscopic (TEP) treatment of inguinal Hernia [International Endohernia Society (IEHS)] / R. Bittner, M.E. Arregui, T. Bisgaard // Surg Endosc. – 2011. – Vol. 25. – P. 2773–2843.
5. Sanchez-Manuel F.J. Antibiotic prophylaxis for hernia repair / F.J. Sanchez-Manuel, J. Lozano-Garcı´a, J.L. Seco-Gil // Cochrane Database Syst Rev. – 2012. – N 2. – CD003769.
6. Кукош М.В. Периоперационная антибиотикопрофилактика / М.В. Кукош, Д.Л. Колесников, Т.Н. Цыбусова // Вестник экспериментальной и клинической хирургии. – 2012. – № 2. – С. 463–468.
7. Sun J. Systematic review of interventions on antibiotic prophylaxis in surgery in Chinese hospitals during 2000-2012 / J. Sun // J. Evid Based Medicine. – 2013. – Vol. 6(3). – P. 126–135.
8. Рациональная антимикробная фармакотерапия / С.В. Яковлев [и др.]. – М.: ЛитТерра, 2015. – 1040 с.

КОНТАКТНАЯ ИНФОРМАЦИЯ

Поборский Александр Николаевич
628412, г. Сургут, проспект Ленина, 1
e-mail: poborsky@mail.ru

СОВРЕМЕННЫЕ ПРЕДСТАВЛЕНИЯ ОБ АНЕВРИЗМАХ ПОДКОЛЕННОЙ АРТЕРИИ

Затевахин И.И., Матюшкин А.В., Демидов И.Ю., Мамаева Д.А., Лобачев А.А.
РНИМУ им. Н.И. Пирогова, Москва
ГКБ № 57, Москва

УДК: 616.137.86-007.64

MODERN VIEWS ON THE POPLITEAL ARTERY ANEURYSMS

Zatevahin I.I., Matjushkin A.V., Demidov I.Yu., Mamaeva D.A., Lobachev A.A.

Впервые упоминание об аневризме периферических артерий встречается в папирусах Древнего Египта, датируемых 2000 до н.э.. Гален в конце II столетия н.э. описывает аневризму как пульсирующее образование артерии. Около III века н.э. выполнена первая операция по поводу аневризмы подколенной артерии (ПоА) – открытая перевязка [16]. Впоследствии было применено достаточно много вариантов лечения – лигирование, сдавление различными приспособлениями, тромбирование аневризмы путем нескольких поворотов колена по отношению к бедру (вплоть до вывиха) и т.д. Позднее (1888 г.) Рудольфом Матасом предложен такой метод хирургического лечения, как прошивание аневризмы изнутри. В 1946 году Эдвардс впервые предложил и выполнил перевязку артерии над и под аневризматическим мешком и бедренно-дистально подколенное шунтирование с использованием аутовены [1].

В наше время аневризмой ПоА называют расширение артерии более чем на 50% от исходного диаметра по сравнению с диаметром неизмененной порции ПоА [2]. Нормальный диаметр ПоА колеблется от 0,5 до 1,1 см [2, 3]. В практической деятельности многие авторы рекомендуют называть аневризмой расширение ПоА более 2 см [4].

Ранее большинство авторов, в том числе и отечественные ученые, придерживалось того мнения, что аневризмы имеют атеросклеротическую природу [5, 6, 27]. Однако в настоящее время изменения в стенке подколенной артерии при формировании аневризмы определяют, как дегенеративные, что делает их схожими с аневризмами аорты.

Якобс и коллеги в 2001 г. в стенке аневризмы ПоА выявили воспалительный инфильтрат, включая Т-лимфоциты, что говорит о процессе апоптоза и дегенеративном изменении экстрацеллюлярного матрикса. Было установлено, что увеличение матриксных металлопротеиназ, протеаз цистина и серина приводит к нарушению соотношения коллагена и эластина в артериальной стенке. В итоге в стенку сосуда проникают цитокины и клетки воспаления, выделяются свободные радикалы кислорода, что усиливает действие протеаз и запускается механизм апоптоза гладкомышечных клеток стенки сосуда. В итоге сосудистая стенка становится ригидной за счет преобладания коллагена. ПоА расположена в зоне сгиба нижней конечности, что накладывает дополнительную нагрузку на сосудистую стенку в виде постоянно сжатия, растяжения и изгиба [7, 8].

Точные данные, говорящие о количестве больных с аневризмой ПоА отсутствуют, но большинство ученых склоняется к 1% от всей популяции [9, 10]. Наиболее часто болеют пациенты старшего возраста, 60–80 лет, и мужского пола [4].

Аневризмы ПоА часто протекают асимптомно (около 45% от всех пациентов) [30]. Клинически манифестируют либо с развития перемежающейся хромоты и болевого синдрома в покое – явлений хронической артериальной недостаточности, или в виде острой артериальной непроходимости, в результате тромбоза аневризмы или эмболии периферического русла. В некоторых случаях аневризма ПоА может приводить к тромбозу подколенной вены в результате ее сдавления. Если аневризма ПоА связана с седалищным нервом или с одной из его ветвей, то возникает характерный болевой синдром в нижней конечности. Разрыв аневризмы редкое осложнение, но может привести к геморрагическому шоку и смерти [4].

Физикальному осмотру уделяется большое значение [12], однако в настоящее время интерес вызывают дискуссии о возможностях инструментального обследования пациентов.

«Золотым стандартом» признано ультразвуковое дуплексное сканирование, т.к. с помощью данного метода визуализируется не только сама аневризма, но наличие или отсутствие пристеночных тромбов, а так же возможность оценки путей притока и оттока [31]. При этом исследование полностью не инвазивно. В настоящий момент нет доказательств, что ультразвук оказывает какое-либо патологическое влияние на больного [12].

Артериография – широко известный метод диагностики заболеваний периферических артерий, впервые выполненный Ж. Бербихом и С. Гриш в 1923 г. и успешно применяемый по настоящее время. Однако в некоторых случаях выявить аневризму ПоА на сериях рентгенограмм невозможно, например, при тромбозе полости аневризмы [31]. При этом артериография сохранила свою актуальность для оценки состояния артерий притока и оттока [6]. Также целесообразно для диагностики использовать МРТ и КТ [4]. МРТ позволяет не только определить наличие самой аневризмы с пристеночными тромбами, состояние проксимального и дистального артериального русла, но и визуализировать анатомические особенности тканей, окружающих

аневризму [4]. Считается, что КТ наиболее информативно при выявлении разрыва аневризмы ПоА [11].

Необходимость оперативного лечения не вызывает сомнений [4]. Одна группа ученых придерживается того мнения, что необходимо оперировать все аневризмы ПоА не зависимо от размера [14, 32, 33]. Другие авторы считают, что оперативное лечение требуется всем пациентам с асимптомными аневризмами диаметром более 2 см [22]. Это связано с наличием пристеночных тромботических масс в аневризматическом мешке и, следовательно, с риском эмболии периферического русла [23–28]. Другая группа ученых придерживается того мнения, что оперативное лечение асимптомным больным необходимо выполнять при диаметре аневризмы более 3 см [29–30]. Объясняют это тем, что наиболее важная задача превентивной операции – предотвратить разрыв аневризмы ПоА, как самое грозное осложнение, а при диаметре менее 3 см разрыв крайне мало вероятен [22]. При этом возможные эмболический осложнения игнорируются.

По мнению многих авторов [4, 5, 15, 16, 22, 31, 32] симптомные аневризмы всегда требуют хирургического вмешательства. Что касается техники оперативного лечения, то чаще всего выполняются стандартные открытые операции [4, 20]. Однако в последнее время в некоторых клиниках в алгоритм лечения стали активно внедрять эндоваскулярные методики (тромболизис, эндопротезирование аневризм ПоА) [20]. Для реконструкций, выполняющихся в плановом порядке, методика выбора еще не определена и зависит от многих факторов. В экстренной хирургии открытые операции имеют несомненное преимущество перед эндоваскулярными [35].

Задача открытых хирургических вмешательств сводится к выключению аневризмы из кровотока и обеспечению достаточного притока артериальной крови к дистальным отделам пораженной конечности [1]. В зависимости от локализации аневризмы выполняется ряд стандартных сосудистых вмешательств: протезирование подколенной артерии, бедренно-дистальноподколенное, бедренно-тибиальное, подколенно-тибиальное протезирование или шунтирование. Начиная с 1946 г., общепринят постулат о необходимости полного выключения аневризмы из кровотока, которое обеспечивается лигированием дистальной и проксимальной части [1].

Для выполнения вышеперечисленных операций в настоящий момент рекомендуется использовать 2 варианта доступов: задний и медиальный. Задний доступ используется не так часто как медиальный [34]. По шведскому регистру 2008 г. только 8,7% больных оперируются с использованием заднего доступа [13]. Основным показанием для использования заднего доступа являются большие размеры аневризмы и необходимость полного ее удаления [4].

Эндоваскулярные вмешательства (катетерный тромболизис, стентирование ПоА) имеет ряд преимуществ: выполняется под местной или регионарной анестезией [4] требует меньше времени на операцию и больные проводят меньше койкой дней в стационаре по сравнению с пациентами, оперированными открытым путем [35].

При оказании экстренной хирургической помощи тромболитическая терапия стала важным инструментом для сосудистых и интервенционных хирургов[4, 20, 21]. Катетерный тромболизис может использоваться как перед и после открытой реконструкцией, так и перед стентированием ПоА [4]. Цель – освобождение от тромботических масс ПоА и артерий голени [4].

Консервативная терапия, включающая в себя в основном дезагреганты, как правило, не применяется изолировано. Данные препараты назначают пациентам, которым хирургическое лечение не показано, например, с тяжелой сопутствующей патологией или при компенсированной ишемии [4].

В 2007 г. Кроссом и коллегами предоставлены данные о том, что при тромбозе аневризм ампутация выполняется в среднем 14% случаев, лучшие результаты достигаются при плановых вмешательствах на аневризмах ПоА: 70–94% проходимость шунта и 95–100% 5-летнее сохранение конечности. При экстренных операциях 50–80% проходимость шунта и 90–97% 5-летнее сохранение конечности, а ожидаемая 5-летняя продолжительность жизни у таких больных составляет 60% от популяции [10].

По данным регистра Швеции, наблюдавших группу пациентов в течение года, проходимость аутовенозных шунтов сохранилась у 90% пациентов, а синтетических – в 72% [15].

В 2008 г. в Скандинавии были опубликованы результаты планового хирургического лечения аневризм ПоА. Авторы сообщают, что «если учитывать операции, выполненные только у пациентов с асимптомными аневризмами, то результаты великолепны: пятилетняя проходимость шунтов после операций по поводу асимптомных аневризм ПоА варьирует от 78% до 86 % [17–19].

Достаточно много публикаций, в которых сравнивают отдаленные результаты открытых операций и стентирований ПоА при аневризмах [35, 36, 37]. В 2006 г. Мохан И. и соавт. считали, что уровень первичной и вторичной проходимости в плановых ситуациях примерно одинаковый [36]. В 2014 г. в Великобритании закончены исследования, при которых выявили, что первичная проходимость при стентировании ниже, чем при отрытых операциях (93,3% против 100%), по остальным показателям (уровень ампутаций, смертность, вторичная проходимость) разницы не было [35]. Похожие данные 2014 г. демонстрирует другая группа ученых во главе с Хуанг Ю. Они акцентируют внимание на том, что различия в отдаленных результатах зависит не от выбранной методики, а от вида осложнения аневризмы ПоА [37].

Наиболее полное освещение данной темы было представлено в 2014 г. учеными из 8 стран мира (Швейцарии, Исландии, Финляндии, Австралии, Норвегии, Новая Зеландия, Швеция, Исландии). Авторы сообщили, что всего выполнено 1471 операция с января 2009 по июнь 2012 г. Средний возраст пациентов составил 70 лет. 95,6% были мужчины. В основном выполнялись операции в плановом порядке (более 70%). Эндоваскулярное лечение применялось в 22.2%(при этом в Австралии – это 34,7%,

а в Швейцарии, Исландии и Финляндии – 0%). Эндоваскулярное лечение чаще применялось у женщин, у больных старше 80 лет и при тромбозах аневризм (при экстренных операциях). Только из Норвегии пришли данные о диаметре аневризмы. Всего 168 человек, из них только у троих диаметр был менее 15 мм. В среднем это 30 мм, макс до 90 мм. Оценить уровень ампутаций и смертность было проблематично в связи с разницей в сроках оценки (на столе, до 30 дней, мало кто из стран предоставил отдаленные результаты операций более 30 дней). В общем можно сказать, что уровень общей смертности составил 0,7% (0,1% после плановых вмешательств, 1,6% у больных с острыми тромбозами аневризм, около 11% больных скончались после разрыва аневризмы). Уровень ампутаций в общем составил 2% (у больных с острыми тромбозами аневризм около 6,5%, 1% после эндоваскулярного лечения, 1,8% после открытых вмешательств и 26,3% после гибридных операций). Подобная мультинациональная оценка результатов лечения аневризм ПоА была проведена впервые [20].

В мировой литературе освещены результаты большого количества научных исследований, в которых довольно подробно изложены аспекты этиопатогенеза аневризм ПоА, варианты клинической картины заболевания и его осложнений, диагностические возможности, варианты лечения и его ближайшие и отдаленные результаты. Несмотря на большой накопленный опыт, многое остается до конца не понятными, а результаты наблюдения и лечения пациентов нуждаются в более детальной оценке для формирования конкретных выводов по каждому волнующему ученых и хирургов вопросу: что является показанием для оперативного лечения пациентов в плановом порядке? Нужно ли оперировать аневризмы малых размеров? Как быстро прогрессирует заболевание? Что является фактором риска развития аневризм? Какой метод лечения лучший, эндоваскулярный или открытый?

Ответы на данные вопросы только предстоит получить. На это направлены многочисленные рандомизированные исследования, проводимые в различных странах мира.

Литература

1. Ашер Э. перевод 5 английского издания под редакцией академика Покровского А.В., Сосудистая хирургия по Хаймовичу, 2010.
2. Кириенко А.И., Кошкина В.М., Богачева В.Ю. Амбулаторная ангиология, 2007, С. 59–133.
3. Кохан Е.П., Г.Е. Митрошин, О.В. Пинчук, В.А. Иванов и соавторы: Диагностика и хирургическое лечение аневризм подколенной артерии, Хирургия. Журнал им. Н.И. Пирогова, 12: 18-20, 2005.
4. Ascher E, et al: Small popliteal artery aneurysms: are they clinically significant? J Vasc surg 37: 755-760, 2003.
5. Aulivola, B., Hamdan, A.D., Hile, C.N., Sheahan, M.G., Skillman, J.J., Campbell, D.R. et al. Popliteal artery aneurysms: a comparison of outcomes in elective versus emergent repair. J Vasc Surg. 2004;39: 1171–1177.
6. Beseth BD, Moore WS, The posterior approach for repair of popliteal artery aneurysms. J Vasc Surg. 43(5):940-4; discussion 944-5. 2006.
7. Björck M., B. Beiles, G. Menyhei, I. Thomson, P. Wigger, Editor's Choice: Contemporary Treatment of Popliteal Artery Aneurysm in Eight Countries: A Report from the Vascunet Collaboration of Registries, European Journal of Vascular and Endovascular Surgery Volume 47 Issue 2 p. 164-171 February, 2014.
8. Blanco E, Serrano-Hernando FJ, MoAux G et al Operative repair of popliteal aneurisms: effect of factor related to the bypass procedure on autcome. Ann Vasc Surg 2004.
9. Box B, Adamson M, Magee TR et al. Outcome following bypass, and proximal and distal ligation of popliteal aneurisms. Br J Surg 2007.
10. Cross J.E., R.B. Galland «For the Motion: Asymptomatic Popliteal Artery Aneurysms (less than 3 cm) Should be Treated Conservatively», European Journal of Vascular and Endovascular Surgery Vol. 41, Issue 4, Pages 445-448, 2011
11. Davidovic, L.B., Lotina, S.I., Kostic, D.M., Cinara, I.S., Cvetkovic, S.D., Markovic, D.M. et al. Popliteal artery aneurysms. World J Surg. 1998; 22: 812–817.
12. Davis RP, Neiman HL, Yao JS, Bergan JJ: Ultrasound scan in diagnosis of peripheral aneurysms. Arch Surg 112:55-58, 1977.
13. Dawson, I., van Bockel, J.H., Brand, R., and Terpstra, J.L. Popliteal artery aneurysms. Long-term follow-up of aneurysmal disease and results of surgical treatment. J Vasc Surg. 1991; 13: 398–407.
14. Dawson I, Sie R, van Baalen JM, van Bockel JH. Asymptomatic popliteal aneurysm: elective operation versus conservative follow-up. Br J Surg 81:1504–1507, 1994.
15. Galland, R.B. and Magee, T.R. Management of popliteal aneurysm. Br J Surg. 2002; 89: 1382–1.
16. Galland R.B. et al.: History of the Management of Popliteal Artery Aneurysms, Department of Surgery, UK, European Journal of Vascular and Endovascular Surgery 35, стр 466-472, 2008 г
17. Guvendik L, Bloor K, Charlesworth D. Popliteal aneurysm: sinister harbinger of sudden catastrophe. Br J Surg;67:294–296, 1980.
18. Halliday A.W., Taylor, P.R., Wolfe, J.H., and Mansfield, A.O. The management of popliteal aneurysm: the importance of early surgical repair. Ann R Coll Surg Engl. 1991; 73: 253–257.
19. Huang Y, Gloviczki P, Oderich GS, Duncan AA, Kalra M, Fleming MD, Harmsen WS, Bower TC, Outcomes of endovascular and contemporary open surgical repairs of popliteal artery aneurysm, J Vasc Surg. 2014 Sep;60(3):631-638.e2. doi: 10.1016/j.jvs.2014.03.257. Epub 2014 Apr 24.
20. Jacob T, Ascher E, Hingorani A, Gunduz Y, Kallakuri S: Initial steps in the unifying theory of the pathogenesis of artery aneurysms. J Surg Res 2001;101:37-43.
21. Jacob T, Hingorani A, Ascher E: Examination of the apoptotic pathway and proteolysis in the pathogenesis of popliteal artery aneurysms. Eur J Vasc Endovasc Surg 2001.
22. Johnston KW, Rutherford RB, Tilson MD et al: Suggested standards for reporting on arterial aneurysms/ Subcommittee on Reporting Standards for Arterial Aneurysms, Ad Hoc Committee on Reporting Standards, Society for Vascular Surgery and North American Chapter, International Society for Cardiovascular surgery. J Vasc Surg 13: 452-458, 1991.
23. Joshi D, James RL, Jones L, Endovascular versus open repair of asymptomatic popliteal artery aneurysm, Cochrane Database Syst Rev. 2014 Aug 31;8:CD010149. doi: 10.1002/14651858.CD010149.pub2.
24. Kropman, R.H.J., De Vries, J.P.P.M., and Moll, F.L. Surgical and endovascular treatment of atherosclerotic popliteal artery aneurysms. J Cardiovasc Surg. 2007; 48: 281–28.
25. Kropman R.H.J., A.M. Schrijver, J.C. Kelder, F.L. Moll, J.P.P.M. de Vries, Clinical Outcome of Acute Leg Ischaemia Due to Thrombosed Popliteal Artery Aneurysm: Systematic Review of 895 Cases, Eur J vasc and endovacs, 39, is 4, 452-457, 2010.
26. Laxdal E, Amundsen R, Dregelid E et al. Surgical treatment of popliteal artery aneurisms. Scand J Surg 2004.
27. Lowell R.C., Gloviczki, P., Hallett, J.W. Jr., Naessens, J.M., Maus, T.P., Cherry, K.J. Jr. et al. Popliteal artery aneurysms: the risk of non-operative management. Ann Vasc Surg. 1994; 8: 14–23.
28. Michaels JA, Galland RB. Management of asymptomatic popliteal aneurism: the use of Marcov decision tree to determine the criteria of conservative approach. Eur J Vasc Syrg 1993.
29. Mohan I.V., P.J. Bray, J.P. Harris, J. May, M.S. Stephen, A.E. Bray, G.H. White, Endovascular Popliteal Aneurysm Repair: Are the Results Comparable to Open Surgery, Eur J Vasc Endovasc Surg 32, 149–154, 2006.
30. Nicholson T, Imagine of popliteal artery aneurysms, Vascular and endovascular consensus update, 555-558, 2008.
31. Poirier NC, et al: Popliteal aneurysm: surgical treatment is mandatory before complications occur. Ann Chir 50: 613-618, 1996.
32. Pulli R, Dorigo W, Troisi N et al. Surgical management of popliteal artery aneurisms: which factiors affect outcomes? J Vasc Surg 2006.
33. Ramesh, S., Michaels, J.A., and Galland, R.B. Popliteal aneurysm: morphology and management. Br J Surg. 1993; 80: 1531–1533.
34. Ravn H, Wanhainene A, Bjorck M et al, Surgical technique and long-term results after popliteal artery aneurism repaire: results of 717 legs. J Vasc surg 2007.
35. Robert W, Hobson II, Samuel E. Wilson, Frank J. Veith, Popliteal Artery Aneurysms. Vascular surgery. Principle and practice, 3d Edition, 2004.
36. Ruterford et al: Popliteal artery aneurysms, Vasc Surg 8 edition, 23:2196-2205, 2014.
37. Steigler H, et al: Prospective study of 36 patient with 46 popliteal artery aneurysms with non-surgical treatment. Vasa 31: 43-46, 2002.

КОНТАКТНАЯ ИНФОРМАЦИЯ

e-mail: nmhc@mail.ru

АОРТА КАК ИСТОЧНИК ЭМБОЛИИ В ЦЕРЕБРАЛЬНЫЕ АРТЕРИИ

Рыбалко Н.В., Кузнецов А.Н., Виноградов О.И., Борщев Г.Г.
Национальный медико-хирургический Центр им. Н.И. Пирогова, Москва

УДК: 616.132:616.133.33-005.7

THE AORTA AS A SOURCE OF EMBOLI IN THE CEREBRAL ARTERIES

Rybalko N.V., Kuznecov A.N., Vinogradov O.I., Borshhev G.G.

К началу XX века было опубликовано несколько фундаментальных работ, посвященных проблеме ишемического инсульта по причине церебральной эмболии [1–2]. Основными установленными эмбологенными источниками были: ревматический митральный стеноз, тромбоз ушка левого предсердия и инфекционный эндокардит. После второй мировой войны Miller Fisher – клиницист и невропатолог опубликовал результаты исследования, посвященного клиническим проявлениям атеросклеротического стеноза внутренней сонной артерии [3]. В своей работе он подчеркнул значение атеросклероза каротидных артерий как основного источника церебральной эмболии. Впервые был четко сформулировал один из патогенетических механизмов развития ишемического инсульта с участием эмболического материала в виде атероматозных частиц с поверхности атеросклеротической бляшки, которые могут проникать с током крови в дистальные ветви церебральных артерий и окклюзировать их [3]. Проведенное параллельно с Fisher исследование Weintraub обнаружило, что фибрилляция предсердий любого происхождения ассоциируется с высоким риском развития церебральной эмболии, а частота обнаружения кардиальных источников эмболии у пациентов с ишемическим инсультом составила 40-50% и более [4]. Таким образом, были четко определены две основных причины развития ишемического инсульта – фибрилляция предсердий и атеросклероз церебральных артерий.

Несмотря на достигнутые успехи, оставалась большая доля пациентов с, так называемым, инсультом неустановленной этологии. В крупном регистре инсульта Stroke Databank of the National Institute of Neurological and Communicative Disorders and Stroke (NINCDS) (1989 год) было обследовано 1273 пациента с ишемическим инсультом, 40% из диагностированных инсультов были классифицированы как криптогенные[5]. Клинический синдромокомплекс, данные МРТ и церебральной ангиографии у этих пациентов соответствовали эмболическому инсульту, но в связи с отсутствием верифицированного кардиогенного и/или ангиогенного источников церебральной эмболии, инсульты были классифицированы как неустановленной этиологии. Полученная информация привела исследователей к мысли о существовании еще одного значимого источника церебральной эмболии, в качестве которого стала рассматриваться аорта.

Возможность атеросклеротического поражения аорты была установлена еще более века назад, но в течение длительного времени не воспринималось в качестве самостоятельного источника эмболии, а только как маркер системного атеросклероза [1].

В 1947 году Meyer впервые описал клинические случаи двух пациентов с сифилитическим поражением аорты, осложнившейся формированием сифилитической аневризмы и развитием эмболии в церебральные артерии кристаллов холестерина [6]. Десятилетием позже, Winter опубликовал клинические случаи двух пациентов с сифилитической аневризмой проксимального отдела аорты. Восходящая аорта одного из пациентов «была покрыта многочисленными атеромами, большинство из которых были эродированы и частично кальцинированы. Мягкие тромбы, содержащие кристаллы холестерина, были скреплены с другими подобными тромбами. Большинство церебральных артерий окклюзированы кристаллами холестерина, содержащими тромбы» [7]. В 1965 году, Fisher и соавт. проанализовали результаты патологоанатомических исследований 178 пациентов и обнаружили, что только у тридцати семи из них аорта не была атеросклеротически изменена, а частота возникновения критических атеросклеротических стенозов аорты значительно превышала частоту развития значимых стенозов каротидных и вертебральных церебральных артерий [8].

Международный проект по изучению атеросклероза (International Atherosclerotic Project) был первой масштабной попыткой охарактеризовать распространение и тяжесть поражения основных магистральных и церебральных артерий [9]. Исследователи из пяти стран изучили 1547 клинических случаев пациентов с атеросклерозом аорты, коронарных и краниальных артерий и стратифицировали по полу, возрасту и географическому расположению. Было установлено, что наибольшей распространенности и тяжести атеросклеротический процесс достигал в аорте, а не в церебральных или коронарных артериях, и наиболее вовлеченным в процесс отделом была абдоминальная аорта, а не грудной отдел аорты[9].

В International Atherosclerotic Project и других исследованиях, посвященных проблеме атеросклероза, было установлено, что наличие общих факторов риска развития атеросклероза (артериальная гипертензия, сахарный диабет, гиперлипидемия), а также маркеров воспалительного процесса (С-реактивный белок, уро-

вень фибриногена, комплексы плазмин/антиплазмин и D-димер) коррелирует со степенью развития атеросклеротического поражения в аорте [9–10].

Распространенность атеросклеротических изменений аорты была изучена в 2010 году в другом крупном популяционном исследовании, которое включало пациентов (средний возраст 66,9 лет) без предшествующих острых фокальных ишемических церебральных событий. При проведении чреспищеводной эхокардиографии атеросклеротические изменения аорты диагностировалось у 43,7% пациентов: из них в 8,4% случаев атеросклеротические бляшки визуализировались в восходящем отделе аорты, в 31% случаев в дуге аорты и 44,9% в грудном и абдоминальном отделах. Таким образом, общее количество бляшек возрастало дистально от восходящей аорты [10].

Необходимо отметить, что до 1990-х годов (время активного внедрения в клиническую практику трансэзофагеальной эхокардиографии и КТ-ангиографии) все исследования, посвященные атеросклеротическому поражению аорты, проводились посмертно, а достоверная прижизненная диагностика отсутствовала. Внедрение в клиническую практику метода трансэзофагеальной эхокардиографии значительно расширило представления о потенциальных кардиальных источниках церебральной эмболии и позволило подойти к проблеме атеросклеротического поражения аорты на качественно новом уровне. Это время ознаменовалось очередным всклеском интереса к проблеме атеросклеротического поражения аорты и большим количеством публикаций, посвященных описанию пациентов с перенесенными ишемическими событиями неустановленной этиологии, у которых при проведении трансэзофагеальной эхокардиографии были выявлены крупные, мобильные атеромы дуги аорты [11–15]. Атерома была определена как крупная атеросклеротическая бляшка, выступающая в просвет аорты более чем на 4 мм и, как правило, с изъязвленной поверхностью [13].

Исследования последних лет установили, что атерома восходящей аорты и ее дуги является третьей, после фибрилляции предсердий и атеросклероза церебральных артерий, значимой причиной развития церебральной эмболии [16–18]. Ежегодный риск развития церебрального инсульта у пациентов с выраженной атеросклеротической бляшкой аорты (более 4 мм) составляет 10–12%, а ежегодный риск развития системной эмболии еще больше – 33% [19]. Особое значение придавалось атеромам дуги аорты, расположенных на ножке и перемещающимся в просвете сосуда, так называемым мобильным атеромам, поскольку риск развития церебральных сосудистых событий у таких пациентов был крайне высок [20].

Степень стенозирования является наиболее значимым прогностическим фактором, указывающим на риск развития первичной или повторной острой церебральной ишемии как у пациентов с атеросклеротическим поражением брахиоцефальных артерий, так и у больных с атеромой аорты [21–22]. В исследовании French Aortic Plaque in Stroke (FAPS) трансэзофгеальная эхокардиография выполнялась пациентам, перенесшим ишемический церебральный инсульт с атеросклеротическими бляшками аорты различной толщины. Для пациентов с толщиной КИМ < 1,0 мм риска развития артерио-артериальной эмболии не было. Для пациентов с толщиной КИМ 1,0–3,9 мм отношение шансов развития инсульта в течение года составило 3,9; для бляшек более ≥ 4мм отношение шансов развития инсульта в течение года составило 13,8 [23].

Параллельно с изучением атеросклеротического процесса в аорте продолжаются исследования, посвященные оценке факторов риска развития инсульта у пациентов с церебральными сосудистыми событиями неустановленной этиологии [19–20]. Выявлено, что распространенность атеросклеротических бляшек в аорте среди пациентов, перенесших ишемический инсульт, составляет по данным разных исследователей от 14% до 21% [12]. Для сравнения, частота таких основных этиологических факторов развития ишемического инсульта, как фибрилляции предсердий и церебральная макроангипатия составляет 25,6% и 20,9%, соответственно [24].Кроме того, было установлено, что выраженность атеросклеротического поражений в аорты не связана со степенью стенозирования церебральных артерий, а данные процессы (атерома аорты и церебральная макроангиопатия) являются отдельными независимыми факторами риска развития острых сосудистых церебральных ишемических событий [25].

Несмотря на возможности современной компьютерной, ультразвуковой диагностики и обширную доказательную базу, аортальный источник церебральной эмболии практически не отображен в общепринятой патогенетической классификации ишемического инсульта TOAST [24], согласно которой основными подтипами ишемического инсульта являются: атеротробоэмболический (церебральная макроангиопатия), кардиоэмболический и лакунарный (церебральная микроангиопатия). Данная классификация был принята в 1993 году, когда методика чреспищеводной эхокрдиографии не была повсеместно распространена, и нуждается в пересмотре, с учетом уже имеющихся современных данных о значимости атеросклеротичекого поражения аорты в развитии острых церебральных ишемических событий.

Диагностика

Инсульт вследствие эмболизации из восходящей аорты занимает промежуточное положение. По своему механизму он атеротромбоэмболический, но, ввиду особенностей анатомического расположения восходящей аорты, имеет МРТ-паттерны кардиоэмболического инсульта. По данным исследователей церебральные ишемические нарушения включают:

- инфаркты водораздела между СМА и ПМА, между СМА и ЗМА – до 60%;
- множественные территориальные инфаркты различных зон, вызванные закупоркой крупных ветвей церебральных артерий – до 40% [17].

Трансэзофагеальная эхокардиография является рутинным методом диагностики атеросклеротических изменений в аорте. Считается, что по своей диагностической значимости она превосходит цифровую селективную ангиографию, МРТ и КТ- ангиогарфию, поскольку позволяет оценить состояние стенки аорты и измерить толщину комплекса интима-медиа (КИМ) [25]. К существенным ограничениям метода относятся инвазивность, и трудности визуализации грудной аорты вследствие анатомической близости бронхолегочных структур.

МРТ предоставляет детальную информацию о характеристиках атероматозной бляшки и тканевых компонентах, включая наличие кальцификатов, фиброзных включений, липидного ядра и осложнений в виде пристеночного атеротромбоза [26–27]. Хорошо известно, что стабильность атеросклеротического процесса зависит от размера липидного ядра, толщины фиброзной капсулы и активности деструктивно- воспалительного процесса в бляшке. Все эти компоненты детально визуализируются при проведении МРТ. К существенным недостаткам метода относят: невозможность достоверно оценить толщину атеромы, высокую стоимость диагностической процедуры, ограниченность применения у пациентов в отделении реанимации, множество противопоказаний (протезы, ЭКС, дефибрилляторы, клаустрофобия). Известно, что МРТ не обладает достаточной специфичностью для визуализации мобильных тромбов аорты (тромбы на ножке), которые, как известно, являются важным фактором, определяющим развитие церебральных эмболических событий [26]. Таким образом, этот вид ангиовизуализации не может рассматриваться в качестве рутинного метода диагностики атеросклеротических бляшек аорты.

Высокая разрешающая способность КТ позволяет выявлять подвижные, пролабирующие в просвет сосуда, атеромы аорты и является незаменимым методом для изучения зон аорты, недоступных для транэзофагеальной эхокардиографии (дистальная восходящая аорта). В двух исследованиях [28–29] была выявлена большая чувствительность КТ по отношению к транэзофагеальной эхокардиографии в оценке толщины атеросклеротической бляшки аорты. Наконец, комбинация КТ и позитронно-эмиссионной томографии является высокочувствительным методом для идентификации морфологической нестабильности атеромы аорты, феномен основан на наличии активного восталительного процесса в распадающейся бляшке и способности макрофагов активно поглощать флуородеоксиглюкозу [30–31].

При любых обстоятельствах учитывается стоимость, трудоемкость, технические трудности и ограничение диагностической визуализации метода, и в этой связи трансэзофагеальная эхокардиография является методом выбора (золотым стандартом) в диагностике атеромы дуги аорты, как с целью определения морфологических характеристик, так и для стратификации эмболического риска развития церебральных сосудистых событий. Необходимо отметить, что у некоторых пациентов с достаточными акустическими супрастернальным и парастернальным доступами, проведение чрескожной эхокардиографии может быть достаточным для диагностики атеросклеротического поражения дуги аорты и классификации эмболического риска.

Лечение

На сегодняшний день не существует общепринятых мнений и схем терапевтического и хирургического лечения атеромы аорты, что связано, прежде всего, с отсутствием полноценной доказательной базы.

Опубликованы результаты крупного обсервационного исследования 519 пациентов с атеромой дуги аорты, диагностированной по данным трансэзофагеальной эхокардиографии, у 21% из которых были выявлены эмболические события (в том числе эпизоды церебральной эмболии) [32]. Проведение дискриминантного анализа в этом исследовании обнаружило, что статинотерапия обладает независимым протективным эффектом и снижает риск развития эмболических сосудистых событий в течение года на 59% (P = 0,0001). Не было обнаружено подобного эффекта для варфарина и антитромбоцитарных препаратов.

В исследовании Lima и соавт. регрессия толщины бляшки при проведении статинотерапии была подтверждена результатами МРТ и ассоциировалась со снижением уровня липопротеидов низкой плотности в плазме крови [33]. Обратное развитие атеросклеротической бляшки аорты и сонных артерий, как результат статинотерапии, было подтверждено в двух рандомизированных контролируемых исследованиях, на высоких и низких дозах гиполипидемических препаратов [34–35]. В первом исследовании [34] эффект ассоциировался только со снижением уровня липопротеидов низкой плотности, во втором исследовании [35] эффект ассоциировался как со снижением липопротеидов низкой плотности, так и с усилением статинотерапии.

Таким образом, статинотерапия является эффективным терапевтическим средством у пациентов с атеромой дуги аорты и достоверно уменьшает риск развития церебрального инсульта [34]. Механизм этого эффекта включает множественное воздействие липидкорригирующей терапии, включая регрессию бляшки и ее стабилизацию (как результат уменьшения липидного компонента), ингибиторный эффект коагуляционного каскада на различных уровнях, положительное воздействие статинов на функцию эндотелия, антиоксидантные и другие плейотропные эффекты статинов. Рекомендации AHA-ASA (2014) предусматривают назначение гиполипидемической терапии пациентам с церебральным инсультом из аортального источника [36].

В проведенных исследованиях обнаружено, что мобильный компонент атеромы аорты является значимым фактором, определяющим формирование тромба на поверхности бляшки [37–38]. В связи с высоким риском развития тромбоэмболических осложнений у пациентов с мобильной атеромой аорты, должно обсуждаться назначение антитромбоцитарной или антикоагулянтной терапии[39]. Однако исследования, сравнивающие оба ва-

рианта лечения, скудны и, в основном, небольшие и нерандомизированные. Dressler и соавт. обследовали пациентов с перенесенными ишемическими сосудистыми событиями с атеромой дуги аорты, осложненной мобильным компонентом. Риск развития повторных ишемических сосудистых событий в группе пациентов, непринимавших варфарин, составил 45%, в группе пациентов получавших антикоагулянты – 5% (p = 0,006)[40]. Ferrari и соавт. сообщили о результатах обследования пациентов с атеросклертической бляшкой дуги аорты, осложненой мобильным компонентом, где терапия антикоагулянтами ассоциировалась со значительной редукцией системных эмболических событий и летального исхода [39]. Необходимо отметить, что полученные обнадеживающие результаты следует интерпритировать с осторожностью, поскольку оба вышеупомянутых исследования были обсервационными и ретроспективными с небольшой выборкой пациентов.

Ранее в многочисленных исследованиях было установлено, что терапия аспирином у пациентов с атеротромбоэмболическим патогенетическим характером инсульта редуцирует частоту развития повторной церебральной эмболии [41]. В исследовании CAPRIE [42] клопидогрель обладал большей эффектиностью по отношению к аспирину у пациентов с клинической манифестацией церебральной макроангиопатии, но эффект был заметен не у всех пациентов. Исследование CHARISMA [43] по оценке эффективноти комбинации клопидогреля и аспирина по отношению к стандартному лечению низкими дозами аспирина для профилактики повторных острых церебральных сосудистых событий выявило скромный эффект для двойной антитромбоцитарной терапии. В исследовании MATCH [44] по оценке сравнительной эффективности комбинации клопидогреля и аспирина с монотерапией клопидогрелем у пациентов с перенесенными церебральными ишемическими инсультами преимущество двойной антитромбоцитарной терапии подтверждено не было.

Можно предположить, что комбинация аспирина и клопидогреля может быть эффективным средством вторичной профилактики церебральной эмболии из аортального источника, но работы по оценке клинической эффективности двойной антитромбоцитарной терапии отсутствуют. Многообещающее исследование Aortic Arch Related Cerebral Hazard (ARCH), сравнивающее варфарин (целевое международное нормализованное отношение 2–3) с двойной антиагрегатной терапией (аспирин 75–100 мг и клопидогрель 75 мг), было досрочно остановлено из-за недостаточной мощности для получения окончательного результата [45]. По предварительной оценке не было выявлено большей эффективности двойной антиагрегантной терапии над варфарином во вторичной профилактике церебральной и системной эмболии [45].

Имеются ограниченные данные, главным образом, тематических исследований, и нет четких доказательств о целесообразности рекомендаций выполнения профилактической эндартерэктомии или стентирования дуги аорты для профилактики инсульта. Опубликованы результаты проведенных отдельных моноцентровых исследований эффективности эндартерэктомии из дуги аорты у относительно молодой группы пациентов с осложненной бляшкой и эпизодами повторной эмболии в анамнезе [32,46]. Однако крупное клиническое исследования показало, что эндартерэктомия из дуги аорты ассоциируется с повышенным риском интраоперационных обширных церебральных инфарктов [47]. Европейсткое общество кардиологов (ESC) не рекомендует проведение профилактической эндартерэктомии у пациентов с атеромой аорты [48].

С момента детального описания атеромы аорты Fisher и соавт. прошло пол века [3], но клиническое значение и методы терапии до сих пор остаются дискутабельными. Проведенные исследования подтвердили эффективность статинотерапии, продолжаются исследования по сравнительной оценке варфарина и других антитромботических препаратов, оценке состава эмболического материала из аортального источника. Допплеровская детекция микроэмблических сигналов в церебральных артериях может быть значимым дополнительным диагностическим методом для определения состава микроэмболических частиц и эффективности проводимой терапии [49].

Продолжают совершенствоваться методы ультразвуковой и компьютерной визуализации аорты. Одним из наиболее перспективых направлений является развитие эндоваскулярной ультрасонография или ангиоскопии, и эндоваскулярной оптической когерентной томографии – методы с возможностью детально визуализировать атеросклеротические изменения в аорте, достоверно оценить толщину атеромы, ее структуру и наличие мобильного компонента [50]

Перед будущими исследованиями стоит задача определить оптимальную антитромботическую терапию для пациентов с ишемическим инсультом, обусловленном атеромой аорты. Проведенные ранее исследования показали высокую эффективность новых оральных антикоагулянов в первичной и вторичной профилактике ишемического инсульта у пациентв с фибрилляцией предсердий по сравнению с варфарином [51]. Очевидно, что необходимы исследования по сравнительной оценке эффективности антитромбоцитарных препаратов и новых оральных антикоагулянтов в первичной и вторичной профилактике церебральных сосудистых событий у пациентов с диагностированной атеромой аорты.

Литература

1. McHenry LC. Garrison's History of Neurology. (Revised and enlarged). Springfield, Illinois: Charles C Thomas, 1969. – P. 46.
2. Caplan L.R. Brain embolism revisited // Neurology.- 2014. – Vol.43. – P. 1281–1287.
3. Fisher M. Occlusion of the carotid arteries// Arch Neurol Psychiatry. – 1954. – Vol.72. – P. 187–204.
4. Weintraub G, Sprecace G. Paroxysmal atrial fibrillation and cerebral embolism with apparently normal heart // N Engl J Med. – 1958. – Vol. 259. – P. 875–876.
5. Sacco R.L, Ellenberg J.H., Mohr J..P, Tatemichi T.K. et al. Infarcts of undetermined cause: the NINCDS Stroke Data Bank// Ann Neurol. – 1989. – Vol. 25. – №4. – P. 382–390.
6. Meyer W.W. Cholesterin kryatall embolic Kleiner organarterien und ihre folgen// Virchous Arch Pathol Anat. – 1947. №31. – P. 616–638.

7. Winter W.J. Atheromatous emboli: a couse of cerebral infarction //Arch Pathol. – 1957. – №64. – P. 137–142.
8. Fisher C.M., Gore I., Okabe N., White P.D. Atherosclerosis of the carotid and vertebral arteries- extracranial and intracranial // J Neuropathol Exp Neuro. – 1965. – №24. – P. 455–476.
9. Robertson W.B. The international atherosclerosis project//Pathol Microbiol (Basel). – 1967. Vol. 30. – №5. – P. 810–816.
10. Medi C., Hankey G J., Freedman S B. Stroke Risk and Antithrombotic Strategies in Atrial Fibrillation//Stroke. – 2010. – Vol. 41. – P. 2705–2713.
11. Amarenco P., Cohen A., Tzourio C., Bertrand B. et al. Atherosclerotic disease of the aortic arch and the risk of ischemic stroke // N Engl J Med. – 1994. – Vol.331. – P. 1474–1479.
12. Amarenco P., Cohen A., Baudrimont M., Bousser M-G. Transesophageal echocardiographic detection of aortic arch disease in patients with cerebral infarction // Stroke 1992. – Vol. – 23. – P. 1005–1009.
13. Tunick P.A., Kronzon I. Protruding atherosclerotic plaque in the aortic arch of patients with systemic embolization: a new finding seen by transesophageal echocardiography //Am Heart J. – 1990. – Vol. 120. – P. 658–660.
14. Tunick PA, Culliford AT, Lamparello PJ, Kronzon I. Atheromatosis of the aortic arch as an occult source of multiple systemic emboli //Ann Intern Med. – 1991. – Vol. 114. – P. 391–392.
15. Horowitz D.R., Tuhrim S., Budd J., Goldman ME. Aortic plaque in patients with brain ischemia// Neurology.- 1992. – Vol. 42. – P. 1602–1604.
16. The Stroke Prevention in Atrial Fibrillation Investigators Committee on Echocardiography. Transesophageal Echocardiographic Correlates of Thromboembolism in High-Risk Patients with Nonvalvular Atrial Fibrillation// Ann Intern Med. – 1998. – Vol.128. – №8. – P. 639–647.
17. Donnan GA, Davis SM, Jones EF, Amarenco P. Aortic source of brain embolism// Curr Treatment Options Cardiovasc Med. – 2003. – Vol. 5. – P. 211–219.
18. Jones E.F., Kalman J.M., Calafiore P., Tonkin A.M., Donnan G.A. Proximal aortic atheroma: an independent risk factor for cerebral ischemia// Stroke. – 1995. -Vol.26. -P. 218–224.
19. Meissner I., Whisnant J.P., Khandheria B.K., Spittell P.C. et al Prevalence of potential risk factors for stroke assessed by transesophageal echocardiography and carotid ultrasonography: the SPARC study. Stroke Prevention: Assessment of Risk in a Community //Mayo Clin Proc. – 1999. – Vol. 74. – №9. – P. 862-869.
20. Pujadas R, Arboix A, Anguera N, Oliveres M, Massons J, Comes E Role of complex aortic atheroma plaques in the recurrence of unexplained cerebral infarction //Rev Esp Cardiol. – 2005. – Vol. 58. – №1. – P. 34-40.
21. Стулин И.Д, Гуревич К.Г, Солонский Д.С, Мусин Р.С. и соавт. Термография и ультразвук в оценке курения как фактора риска сердечнососудистой патологии //Оптический журнал. – 2013. – №6. – С. 80–84.
22. Стулин И.Д. Новый клинический признак – асимметричная пульсация сосудов шеи с преобладанием в правой надключичной ямке лежащих на спине здоровых людей // Журнал неврологии и психиатрии. – 2014. – №5. – С. 2014.
23. Atherosclerotic disease of the aortic arch as a risk factor for recurrent ischemic stroke. The French Study of Aortic Plaques in Stroke Group //N Engl J Med. – 1996. – Vol. – 334. – №19. – P. 1216–1221.
24. Adams HP Jr, Bendixen B.H., Kappelle L.J., Biller J. et al. Classification of subtype of acute ischemic stroke. Definitions for use in a multicenter clinical trial. TOAST. Trial of Org 10172 in Acute Stroke Treatment// Stroke. – 1993. – Vol. 24. – P. 35–41.
25. Zaidat O.O., Suarez JI, Hedrick D, Redline S. et al. Reproducibility of transesophageal echocardiography in evaluating aortic atheroma in stroke patients //Echocardiography. -2005. – Vol. 22. – № 4. – P. 326–30.
26. Rutt B.K., Clarke S.E., Fayad Z.A. Atherosclerotic plaque characterization by MR imaging// Curr Drug Targets Cardiovasc Haematol Disord. – 2004. – Vol.4. – №2. – P. 147–59.
27. Kramer C.M, Cerilli LA, Hagspiel K, DiMaria J.M. et al. Magnetic resonance imaging identifies the fibrous cap in atherosclerotic abdominal aortic aneurysm// Circulation. -2004. – Vol. 109. – №8. – P. 1016–1021.
28. Tenenbaum A., Garniek A., Shemesh J., Fisman E.Z, et al Dual-helical CT for detecting aortic atheromas as a source of stroke: comparison with transesophageal echocardiography//Radiology. – 1998. – Vol. 208. – №1. – P. 153–158.
29. Kronzon I. Protruding aortic atheroma: is there a need for a new imaging modality?// Isr Med Assoc J. – 2000. – Vol. 2. – №1. – P. 54–55.
30. Ogawa M., Ishino S., Mukai T., Asano D. et al(18)F-FDG accumulation in atherosclerotic plaques: immunohistochemical and PET imaging study// J Nucl Med. – 2004. – Vol. 45. – №7. – P. 1245–1250.
31. Tatsumi M., Cohade C., Nakamoto Y., Wahl R.L. Fluorodeoxyglucose uptake in the aortic wall at PET/CT: possible finding for active atherosclerosis // Radiology. – 2003. -Vol. – 229. – №3. – P. 831–837.
32. Tunick P. A .,NayarA.C.,Goodkin G.M., et al. Effect of treatment on the incidence of stroke and other emboli in 519 patients with severe thoracic aortic plaque //Am J Cardiol.- 2002. – Vol.90. – P. 1320–1325.
33. Lima JA, Desai MY, Steen H, Warren WP, et al. Statin-induced cholesterol lowering and plaque regression after 6 months of magnetic resonance imaging-monitored therapy//Circulation. – 2004. – Vol.110. – №16. – P. 2336–2341.
34. Corti R., Fuster V., Fayad Z.A., et al. Effects of aggressive versus conventional lipid-lowering therapy by simvastatin on human atherosclerotic lesions: a prospective, randomized, double- blind trial with high-resolution magnetic resonance imaging //J Am Coll Cardiol. – 2005. -Vol. 46. – P. 106–112.
35. Yonemura A., Momiyama Y., Fayad Z.A., Ayaori M. et al Effect of lipid-lowering therapy with atorvastatin on atherosclerotic aortic plaques detected by noninvasive magnetic resonance imaging.//J Am Coll Cardiol. – 2005. – Vol. 45. – №5. – P. 33–42.
36. Kernan W.N., Ovbiagele B., Black H.R., Bravata D.M. et al. Guidelines for the prevention of stroke in patients with stroke and transient ischemic attack: a guideline for healthcare professionals from the American Heart Association/American Stroke Association.// Stroke. – 2014. – Vol.45. – №7. – P. 2160–2236.
37. Tunick PA, Lackner H, Katz ES, Culliford AT, et al. Multiple emboli from a large aortic arch thrombus in a patient with thrombotic diathesis//Am Heart J. – 1992. – Vol. 124. – №1. – P. 239–241.
38. Nihoyannopoulos P., Joshi J., Athanasopoulos G., Oakley C.M. Detection of atherosclerotic lesions in the aorta by transesophageal echocardiography// Am J Cardiol. – 1993. – Vol.71. – №13. – P. 1208–1212.
39. Ferrari E., Vidal R., Chevallier T., Baudouy M. Atherosclerosis of the thoracic aorta and aortic debris as a marker of poor prognosis: benefit of oral anticoagulants// J Am Coll Cardiol. – 1999. – Vol. 33. – №5. – P. 1317–1322.
40. Dressler FA, Craig WR, Castello R, Labovitz AJ Mobile aortic atheroma and systemic emboli: efficacy of anticoagulation and influence of plaque morphology on recurrent stroke//J Am Coll Cardiol. – 1998. – Vol.31. – №1. – P. 134–138.
41. Collaborative overview of randomised trials of antiplatelet therapy--I: Prevention of death, myocardial infarction, and stroke by prolonged antiplatelet therapy in various categories of patients. Antiplatelet Trialists' Collaboration//BMJ. – 1994. – Vol. 308. – № 6921. – P. 81–106.
42. A randomised, blinded, trial of clopidogrel versus aspirin in patients at risk of ischaemic events (CAPRIE). CAPRIE Steering Committee.CAPRIE Steering Committee// Lancet. – 1996. – Vol.348. – № 9038. – P. 1329–1339.
43. CHARISMA Investigators// N Engl J Med. – 2006. – Vol.354. – №16. – P. 1706–1717.
44. MATCH investigators. Aspirin and clopidogrel compared with clopidogrel alone after recent ischaemic stroke or transient ischaemic attack in high-risk patients (MATCH): randomised, double-blind, placebo-controlled trial//Lancet. – 2004. – Vol. 364. – №9431. – P. 331–337.
45. Amarenco P., Davis S., Jones E.F., Cohen A.A. Clopidogrel plus aspirin versus warfarin in patients with stroke and aortic arch plaques// Stroke. – 2014. – Vol.45. – №5. – P. 1248–1257.
46. Dzsinich C, Vaszily M, Vallus G, Berek P et al. Penetrating atheromatous ulcer of the thoracic aorta. Treatment options// Orv Hetil. 2014. – Vol. 155. – № 12. – P. 461–468.
47. Tunick P.A.,NayarA.C.,Goodkin G.M., et al. Effect of treatment on the incidence of stroke and other emboli in 519 patients with severe thoracic aortic plaque //Am J Cardiol. – 2002. – Vol. 90. – P. 1320–1325.
48. 2014 ESC Guidelines on the diagnosis and treatment of aortic diseases//European Heart Journal.- 2014.-Vol.35,-P. 2873–2926.
49. Рыбалко Н.В, Кузнецов А.Н., Виноградов О.И. Применение индекса модуляции частоты для определения состава эмболического материала// Вестник Национального медико-хирургического Центра им. Н.И. Пирогова. – 2015. – Т. 10, № 1, С. 6–9.
50. Farooq m.U., Khasnis A., majid A., Kassab mY. The role of optical coherence tomography in vascular medicine//Vascular Medicine. – 2009. – Vol. 14. – P. 63–71.
51. Yaghi S1, Kamel H1, Elkind MS2 Potential new uses of non-vitamin K antagonist oral anticoagulants to treat and prevent stroke// Neurology. – 2015. – Vol. 22. – №85. – P. 12.

КОНТАКТНАЯ ИНФОРМАЦИЯ

Рыбалко Наталья Владимировна
e-mail: rybalko_dr@mail.ru

СИНДРОМ ОБСТРУКТИВНОГО АПНОЭ СНА У БОЛЬНЫХ ИНСУЛЬТОМ

Цеева А.Ю.[1], Зорина А.В.[1], Цеев Ю.К.[2]

[1] *Национальный медико-хирургический Центр им. Н.И. Пирогова, Москва*
[2] *Майкопский ГТУ, Майкоп*

УДК: 616.24-008.444:616.831-005.1-052

OBSTRUCTIVE SLEEP APNEA PATIENTS WITH STROKE

Ceeva A.Yu., Zorina A.V., Ceev Yu.K.

Инсульт является лидирующей причиной длительной инвалидизации и третьей по частоте причиной смертности во всем мире [1]. Однако реальное влияние этой болезни на общество не может быть выражено только статистикой. Инсульт лишает человека способности двигаться, говорить, слышать, думать, общаться, чувствовать, тем самым разрушая целостность личности. Профилактика инсульта предусматривает проведение мер, направленных на модификацию образа жизни и коррекцию факторов риска. Модифицируемые факторы риска развития инсульта хорошо известны: это артериальная гипертония, сахарный диабет, гиперлипидемия, фибрилляция предсердий, курение, злоупотребление алкоголем, ожирение, низкая физическая активность, метаболический синдром [2]. Однако факты свидетельствуют, что только в ряде случаев ишемический инсульт может быть объяснен известными факторами риска, по этой причине поиск новых факторов становится крайне актуальным. Маркеры воспаления и оксидативного стресса, инфекция, гомоцистеин и нарушение дыхания во сне являются важными факторами риска развития ишемического инсульта [3].

Среди новых факторов риска наибольший интерес вызывает синдром обструктивного апноэ сна (СОАС), в связи с его распространенностью в популяции, а также значимым влиянием на клиническое состояние и прогноз пациента [4]. Синдром обструктивного апноэ сна (СОАС) – это состояние, характеризующееся наличием храпа, периодическим спадением верхних дыхательных путей на уровне глотки и прекращением легочной вентиляции при сохраняющихся дыхательных усилиях, снижением уровня кислорода крови, грубой фрагментацией сна и избыточной дневной сонливостью [5].

Распространенность СОАС составляет 1–3% в общей популяции. Тяжелая форма заболевания наблюдается у 1–2% от всего населения старше 30 лет [6]. С возрастом частота данного синдрома увеличивается. У лиц старше 60 лет частота встречаемости СОАС составляет 20% у женщин и 28% у мужчин [2]. Частота регистрации обструктивного апноэ также повышается при наличии у пациента сопутствующей соматической патологии. В госпитальной популяции: 36% пациентов с инсультом имели диагноз СОАС, в то время как, в группе сравнения пациентов без инсульта – СОАС выявлен у 18% пациентов [7]. В мета-анализе 29 клинических исследований с включением 2343 пациентов с инсультом или ТИА было показано, что синдром обструктивного апноэ сна с индексом апноэ/гипопноэ более 5 эпизодов в час регистрировался у 72% пациентов, с индексом апноэ/гипопноэ более 10 эпизодов в час у 63% пациентов, с индексом апноэ/гипопноэ более 20 эпизодов час у 38% пациентов [5]. В связи с этим пациентам с ТИА или ишемическим инсультом рекомендована верификация диагноза СОАС (класс IIb, уровень доказательности B) [8].

Во время сна у людей, страдающих СОАС, происходят характерные преходящие окклюзии верхних дыхательных путей, которые приводят к эпизодам частичного (гипопноэ) или полного (апноэ) прекращения потока воздуха. Данный феномен обуславливается тем, что во время сна происходит ослабление активности глоточных мышц и дестабилизация дыхательной мускулатуры, наступает постепенное расслабление мышц мягкого неба и стенок глотки. При прохождении струи воздуха мягкое небо и стенки глотки начинают вибрировать и создавать звуковой феномен храпа [5]. Дальнейшее углубление сна и снижение мышечного тонуса приводит к полному спадению мягких структур ротоглотки и развитию острого эпизода удушья – эпизода апноэ. Апноэ характеризуется прекращением воздушного потока (легочной вентиляции) длительностью 10 секунд и более [9]. При неполном спадении верхних дыхательных путей отмечается гипопноэ – существенное снижение воздушного потока (более 50% от исходных значений), которое сопровождается снижением насыщения гемоглобина артериальной крови кислородом (сатурации) на 3% и более. Эпизоды апноэ и гипопноэ приводят к гипоксемии, которая активирует центральную нервную систему, что стимулирует возобновление вентиляционных усилий и восстановление проходимости дыхательных путей. Данная серия последовательных событий может наблюдаться неоднократно в течение каждого часа. Каждый эпизод апноэ и гипопноэ приводит к микропробуждению, которое вызывает фрагментацию и нарушение структуры сна. [10].

Клинически СОАС проявляется громким храпом, замечаемым посторонними, остановками дыхания во время сна; пациенты предъявляют жалобы на ночные

пробуждения с ощущением нехватки воздуха, отсутствие ощущения полноценного ночного отдыха, дневную сонливость [11].

«Золотым стандартом» диагностики расстройств сна считается полисомнография [12] – метод длительной регистрации различных параметров жизнедеятельности организма во время ночного сна. Общепризнанным показателем степени тяжести СОАС является частота эпизодов апноэ и гипопноэ в час — индекс апноэ/гипопноэ (ИАГ). Согласно критериям МКРС-2 (Международной классификации расстройств сна 2-го пересмотра) диагноз СОАС подтверждается, когда при полисомнографическом исследовании определяется 5 и более эпизодов апноэ и гипопноэ за 1 час сна, при этом большая их часть должна носить обструктивный характер. Без наличия симптоматики диагноз СОАС может быть установлен, если у пациента ИАГ составляет 15 и более [13].

СОАС провоцирует серию гемодинамических, механических, химических, нервных и воспалительных эффектов, оказывающих неблагоприятное воздействие на функциональное состояние различных систем организма человека. В частности, гипоксемические эпизоды сопровождаются увеличением выброса адреналина, что приводит к формированию стойкой симпатикотонии, которая обуславливает увеличение системного артериального давления (АД), приводит к развитию и усугублению артериальной гипертензии. Было показано, что артериальной гипертензией страдают 50–90% пациентов с СОАС [14]. Также доказаны гистохимические изменения, связанные с СОАС. В ряде исследований было показано, что повторяющиеся эпизоды ночного апноэ и тканевой гипоксии оказывают повреждающие воздействие на клетки и ткани, вызывая повышение уровня катаболизма и экскреции метаболитов белков, липидов и нуклеиновых кислот. Также отмечалось повышение уровня медиаторов воспаления, таких как ФНО-α и ИЛ-6 [15]. В исследовании Can et al. было обнаружено увеличение концентрации проатерогенных факторов у пациентов с ночным апноэ. Так у пациентов с СОАС статистически значимо ($p<0.05$) был повышен уровень гомоцистеина, аполипопротеина В, аполипопротеина А, липопротеидов низкой плотности, общего холестерина [16]. Рандомизированные и проспективные эпидемиологические исследования показали, что СОАС сопряжен с развитием и прогрессированием заболеваний сердечно-сосудистой системы [17].

С целью ответа на вопрос о связи между СОАС и кардиоваскулярной и цереброваскулярной патологией в 1994 году в США было инициировано проспективное когортное мультицентровое исследование The Sleep Heart Health Study (SHHS), в которое было вовлечено 6 424 человека. Диагноз СОАС ставился при помощи полной ночной полисомнографии – «золотого стандарта» в диагностике СОАС [18]. Результаты одномоментного анализа показали, что у лиц с индексом апноэ/гипопноэ (ИАГ, количество апноэ/гипопноэ в течение 1 часа сна) > 11 отношение шансов для развития инсульта составляет 1,58 ($p < 0,05$), в сравнении с группой с ИАГ= 0-1,3 ($p < 0,05$) [2]. Лонгитудинальный анализ данных SHHS, опубликованный on-line в апреле 2010 года, обобщил результаты наблюдения за 2462 мужчинами и 2960 женщинами в течение 8,7 лет [19]. Наличие ИАГ > 19 по результатам полисомнографии увеличивало риск развития инсульта в 2,86 раза у мужчин и 1,65 у женщин. При этом наличие СОАС повышало риск развития инсульта, соизмеримое у мужчин со старением на 10 лет, у женщин – с наличием сахарного диабета. Результаты данного исследования однозначно показали строгую связь между ишемическим инсультом и СОАС в общей популяции населения.

Активно изучается вопрос влияния СОАС на частоту и тяжесть различных типов сердечных аритмий. В исследовании Gami AS и соавт. было показано, что СОАС является независимым предиктором возникновения фибрилляции предсердий [20], а, как известно, наличие фибрилляции предсердий, в свою очередь, значимо повышает риск возникновения ишемического инсульта. Одним из возможных механизмов повышения риска ишемических событий при СОАС может быть парадоксальное ночное повышение свертываемости крови [21]. У пациентов с эпизодами ночного апноэ отмечено повышение активации и агрегации тромбоцитов, повышение уровня фибриногена и снижение фибринолитической активности во время сна [5].

По данным ретроспективного, случай-контроль исследования была установлена взаимосвязь между СОАС и кардиоэмболическим инсультом. Частота возникновения кардиоэмболических инсультов была достоверно выше в группе пациентов с умеренным и тяжелым СОАС, чем в группе контроля (72% против 33%, $p = 0,01$). Также отмечено, что частота встречаемости фибрилляции предсердий (ФП) выше среди пациентов с СОАС, чем в группе контроля (59% против 24%, $p = 0,01$). Таким образом, риск развития кардиоэмболического инсульта в 4,5 раза выше у пациентов с умеренным и тяжелым СОАС и ФП, чем у пациентов без СОАС [22].

Marin J.M. и соавт. [5] в 2005 г. было показано, что по сравнению со здоровыми добровольцами у пациентов с нелеченым тяжелым СОАС наблюдается увеличение риска фатальных (смерть вследствие инфаркта миокарда или инсульта) и нефатальных (инсульт, инфаркт, операция аорто-коронарного шунтирования или баллонной ангиопластики) сердечно-сосудистых событий в 3 и 4–5 раз соответственно [23]. В исследовании Martínez-García M.A. и соавт., которое базировалось на 7-летнем наблюдении 223 пациентов с диагностированным инсультом, было показано, что наличие умеренной и тяжелой степени СОАС сопряжено с увеличением частоты нефатальных сердечно-сосудистых осложнений, в большей степени новых случаев ишемического инсульта [24]. Согласно исследованию Sahlin C. и соавт., пациенты после перенесенного инсульта, страдающие синдромом обструктивного апноэ сна, имеют повышенный риск ранней смерти [25].

«Золотым стандартом» лечения СОАС в настоящее время является Continuous Positive Airway Pressure-терапия (CPAP-терапия) [26 – неинвазивная вспомогательная вентиляция постоянным положительным давлением в дыхательных путях во время сна через маску. Данная методика является основной при терапии СОАС умеренной и тяжелой степени [12]. Показаниями для использования CPAP-терапии являются: умеренная или тяжелая степень СОАС (индекс апноэ/гипопноэ >15 в час), даже при отсутствии клинических симптомов заболевания; легкая степень СОАС (индекс апноэ/гипопноэ от 5 до 15 в час) при наличии симптомов дневной сонливости, нарушений когнитивных функций, настроения, бессонницы, при артериальной гипертонии, ишемической болезни сердца, нарушениях мозгового кровообращения в анамнезе. Суть данного метода состоит в поддержании на продолжении всего дыхательного цикла положительного давления в дыхательных путях, в следствие чего создается препятствие для их спадения и, соответственно, устраняет субстрат СОАС.

Опубликованы результаты исследования, в которое было включено 223 пациента после перенесенного инсульта. Полисомнография была проведена 166 пациентам. У 31 пациента индекс апноэ/гипопноэ составил < 10 эпизодов в час; у 39 пациентов индекс апноэ/гипопноэ составил от 10 до 19 эпизодов в час, у 96 пациентов индекс апноэ/гипопноэ составил ≥ 20 эпизодов в час. CPAP-терапию проводили пациентам с индексом апноэ/гипопноэ ≥ 20 эпизодов в час. Пациенты находились под наблюдением в течение 7 лет. Средний возраст исследуемых был 73,3 ± 11 лет; средний индекс апноэ/гипопноэ (AHI) был 26 ± 16,7 эпизодов в час. Авторы сообщили, что у больных с умеренной и тяжелой степенью СОАС (AHI ≥ 20 эпизодов в час), не получавших CPAP-терапию, выявлена повышенная частота нефатальных сердечно-сосудистых событий. В группе пациентов с СОАС умеренной и тяжелой степени, не получавших CPAP-терапию риск возникновения повторного инсульта был в 2,87 раз выше, чем в контрольной группе [27].

С целью выяснения кардиоваскулярной заболеваемости и смертности у больных с СОАС авторы в течение 10 лет наблюдали 264 здоровых мужчин, 377 мужчин с простым храпом, 403 – с нелеченным СОАС легкой и средней тяжести, 235 – с тяжелой степенью СОАС, не получающих лечение, и 372 больных с СОАС, получающих CPAP-терапию. В течение 10 лет в наблюдаемых группах регистрировались случаи развития фатальных и нефатальных кардио-васкулярных эпизодов. Нефатальные эпизоды включали нефатальные инфаркт миокарда и инсульт, фатальные – смерть от инфаркта миокарда и инсульта. Результаты мультивариантного анализа с учетом потенциальных содействующих факторов показали, что нелеченное СОАС тяжелой степени в 2,87 раза повышает риск развития фатальных и в 3,17 раза – нефатальных кардиоваскулярных эпизодов. Sahlin et al. [28] В течение 10 лет наблюдали 151 больного после перенесенного инсульта. У больных с наличием СОАС относительный риск смерти в течение 10 лет в 1,76 раза превышал риск по сравнению с контрольной группой независимо от возраста, пола, ИМТ, курения, гипертонии, диабета, фибрилляции предсердий, ментального статуса и уровня дневной активности [2].

Синдром обструктивного апноэ сна (СОАС) является распространенным расстройством сна у больных, после перенесенного инсульта, что сопряжено с длительной госпитализацией, снижением функционального результата в период реабилитации, повышением риска повторного инсульта. Проведено исследование случай-контроль с участием 80 пациентов с инсультом и СОАС, 67 пациентами с инсультом без СОАС. Выявлена закономерность: пациенты с СОАС нуждаются в более длительном периоде восстановления в силу более грубых неврологических нарушений и более сниженных когнитивных способностей в области познавания, запоминания, скорости мышления. Пациенты с инсультом и СОАС демонстрировали более низкие показатели независимости в самообслуживании, что непосредственно оказывало влияние на качество жизни и социальную адаптацию пациентов после инсульта [29]. Однако, согласно исследованию O. Parra и соавт. [30] раннее начало лечения СОАС методом CPAP-терапии сопряжено с улучшением восстановления неврологического дефицита у пациентов, перенесших инсульт. Эффективность и безопасность CPAP-терапии подтверждены многочисленными контролируемыми исследованиями [31].

Таким образом, с учетом результатов многочисленных исследований, влияние СОАС в развитии сердечно-сосудистых осложнений не вызывает сомнений. СОАС является независимым фактором риска фатальных и нефатальных острых сосудистых событий, непосредственно влияет на реабилитационный прогноз, качество жизни и социальную адаптацию пациентов после инсульта. «Золотым стандартом» лечения СОАС является CPAP-терапия. CPAP-терапия не приводит к абсолютному излечению пациента, но обеспечивает условия для нормализации дыхания во сне, способствует восстановлению структуры ночного сна, улучшению качества жизни пациента и обеспечивает профилактику развития острых сосудистых событий.

Литература

1. Lloyd-Jones D. et. Executive Summary: Heart Disease and Stroke Statistics-2010. A report From the American Heart Association. Circulation. 2010, Т. 121, С. 948–54.
2. Кузнецов А.Н., Виноградов О.И. Ишемический инсульт. Диагностика, лечение, профилактика (карманный справочник). 3-е, дополненное и переработанное. Москва : РАЕН, 2014. стр. 80-86.
3. Diaz J., Sempere AP. Cerebral ischemia: new risk factors. Cerebrovasc. Dis. 2004 г., 17 Suppl 1, С. 43–50.
4. Guilleminault, Demen, WC. Sleep apnoea syndromes. New York: Alan R. Liss Inc. 1978 г.
5. Виноградов О.И., Кулагина А.М. «Инсомния и расстройства дыхания во сне: новые факторы риска ишемического инсульта?!». Журнал неврологии и психиатрии им С.С. Корсакова. 3, 2015, вып 2., С. 40–47.
6. Stradling J.R., Crosby J.H. Predictors and prevalence of obstructive sleep apnoea and snoring in 1,001 middle aged men. Thorax. 1991, Т. 46, С. 85–90.

7. Полуэктов М.Г., Бахревский И.Е., Кошелев И.Ю., Елигулашвили Т.С., Вейн А.М. Расстройства дыхания во сне при мозговом инсульте. Инсульт 2002. 2002, 5, С. 22–26.
8. Walter N. Kernan, MD, Chair и Bruce Ovbiagele, MD, MSc, MAS, Vice Chair. Guidelines for the Prevention of Stroke in Patients With Stroke and Transient Ischemic Attack. Stroke.ahajournals.org/content/early/. STROKEAHA, 03.04.2014.
9. Бокерия Л.А., Бокерия О.Л., Меликулов А.Х., Глушко Л.А. Обструктивное апноэ сна и внезапная смерть. Анн. аритм. 2010., 2, С. 15–25.
10. Force, The Report of an American Academy of Sleep Medicine Task. Sleep-related breathing disorders in adults. Sleep. 1999.
11. М.Г. Полуэктов. Нарушения сна в практике невролога. б.м. : Неврология нейропсихиатрия, психосоматика., 2012.
12. Бузунов Р.В., Легейда И.В., Царева Е.В. ХРАП и синдром обструктивного апноэ сна у взрослых и детей. 2013.
13. Westchester, III. American Academy of Sleep Medicine. International classification of sleep disorders: Diagnostic and coding manual. . б.м. : American Academy of Sleep Medicine., 2005.
14. J.C., Tsai. Neurological and neurobehavioral sequelae of obstructive sleep apnea. NeuroRehabilitation. 2010., Vol. 26, 1, P. 85–94.
15. Волов Н.А., Шайдюк О.Ю., Таратухин Е.О. Синдром ночного апноэ и факторы риска сердечно-сосудистой патологии. Российский кардиологический журнал. 2008., 3.
16. Can M, Azikgqz S. Serum cardiovascular risk factors in OSA. Chest 2006. 2006., 129, P. 233–237.
17. F. J. Nieto, T.B. Young, B.K. Lind. Association of sleep-disordered breathing, sleep apnea, and hypertension in a large community-based study.Sleep Heart Health Study. JAMA. 2000., Vol. 283, P. 1829–1836.
18. Crit., Shahar E. et al. Am. J. Respir. Sleep-disordered breathing and cardiovascular disease. Cross-sectional results of the Sleep Heart Health Study. . б.м. : Care Med., 2001. T. 163. P. 19–25.
19. Crit., Redline S. et al. Am. J. Respir. Obstructive sleep apnea hypopnea and incident stroke: the Sleep Heart Health Study. . б.м. : Care Med., 2010, doi:10.1164/rccm.200911-1740C.
20. Gami AS, Hodge DO, Herges RM, Olson EJ, Nykodym J, Kara T, Somers VK. Obstructive sleep apnea, obesity, and the risk of incident atrial fibrillation. J Am Coll Cardiol. 2007., 49, P. 565–571.
21. C. Rangemark, J. A. Hedner, J. T. Carlson, G. Gleerup, and K. Winther. Platelet function and fibrinolytic activity in hypertensive and normotensive sleep apnea patients. Sleep. 1995., T. 18, P. 188–194.
22. Lipford MC, Flemming KD, Calvin AD, Mandrekar J, Brown RD, Somers VK, Caples SM. Associations between cardioembolic stroke and obstructive sleep apnea. SLEEP. 2015., T. 11, 38, P. 1699–1705.
23. Marin J. M., Carrizo S. J., Vicente E., Agusti A. G. N. Longterm cardiovascular outcomes in men with obstructive sleep apnoeahypopnoea with or without treatment with continuous positive airway pressure: an observational study. The Lancet. 2005., T. 335, 9464, P. 1046–1053.
24. Martínez-García M.A., Campos-Rodríguez F., Soler-Cataluña J.J. et al. Stroke.ahajournals.org/content/early/. STROKEAHA. 03.04.2014.
25. Sahlin C., Sandberg O., Gustafson Y., Bucht G., Carlberg B., Stenlund H., Franklin K.A. Obstructive Sleep Apnea Is a Risk Factor for Death in Patients With Stroke. A 10-Year Follow-up. Stroke.ahajournals.org/content/early/. STROKEAHA, 03.04.2014.
26. М.Г. Полуэктов. Первичные и вторичные инсомнии и расстройства дыхания во сне. . б.м. : Журнал неврологии и психиатрии им. С.С. Корсакова., 2011.
27. Ming-Ping Wu., Huey-Juan Lin., Shih-Feng Weng, Chung-Han Ho, Jhi-Joung Wang, Ya-Wen Hsu. Insomnia Subtypes and the Subsequent Risks of Stroke. Report From a Nationally Representative Cohort. Stroke.ahajournals.org/content/early/ . б.м. : STROKEAHA, 2014/04/03/.
28. Arch., Sahlin C. et al. Obstructive sleep apnea is a risk factor for the death in patients with stroke. A 10-years follow-up. б.м. : Intern. Med., 2008. P. 297–301.
29. Aaronson JA, van Bennekom CA, Hofman WF, van Bezeij T, van den Aardweg JG, Groet E, Kylstra WA, Schmand B. Obstructive sleep apnea is related to impaired cognitive and functional status after stroke. SLEEP. 2015., T. 38, 9, P. 1431–1437.
30. Kushida CA, Littner MR, Hirshkowitz M, Morgenthaler TI, Alessi CA,Bailey D, Boehlecke B, Brown TM, Coleman JJr, Friedman L, Kapen S,. Practice parameters for the use of continuous and bilevel positive airway pressure devices to treat adult patients with sleep-relatedbreathing disorders. б.м. : MS. American Academy of Sleep Medicine.Sleep., 2006.
31. Parra O, Sánchez-Armengol A, Bonnin M, Arboix A, Campos-Rodríguez, F, Pérez-Ronchel J, Durán-Cantolla J, de la Torre G, González Marcos J,de la Peña M, Carmen Jiménez M, Masa F, Casado I, Luz Alonso M, Macarrón J. Early treatment of obstructive apnoea and stroke outcome: arandomised controlled trial. Eur Respir J. 2011.

КОНТАКТНАЯ ИНФОРМАЦИЯ

105203, г. Москва, ул. Нижняя Первомайская, 70
e-mail: nmhc@mail.ru

ВРОЖДЕННЫЕ КИСТЫ ЛЕГКОГО

Кохно Н.И.[1], Холмс Н.В.[2]

[1] *Национальный медико-хирургический Центр им. Н.И. Пирогова, Москва*

[2] *Медицинский центр г.Хило, Гавайи, США*

УДК: 616.24-006.2-073.43

CONGENITAL LUNG CYSTS

Kohno N.I., Holmes N.V.

Бронхолегочные кисты – полости внутри легочной ткани, покрытые респираторным эпителием, имеющие строение стенки, схожее со стенками бронхов или ацинусов. Врожденная киста легкого (ВКЛ) – ячеистое легкое, болезнь легкого кистозная или поликистозная.

ВКЛ возникают в результате дизэмбриогенеза легкого [4]. По классификации Monaldi V., предложенной еще в 1959 году, все дизонтогении легких делятся на 4 степени в зависимости от сроков остановки или извращения развития их на одном из этапов эмбриогенеза [24]: отсутствие первичной бронхиальной почки приводит к агенезии легкого (I степень); при нарушении формирования и роста первичной бронхиальной почки происходит аплазия легкого (II степень); неправильное формирование легкого на уровне деления долевых и сегментарных бронхов способствует гипоплазии легкого (III степень); порочное развитие мелких бронхов является причиной формирования солитарных воздушных кист, пороков респираторных отделов легкого (IV степень).

В процессе эмбриогенеза трахеи и бронхов в случае нарушения деления клеток тракта на дистальном конце респираторной трубки формируется мешотчатое образование, имеющее в составе стенки хаотически расположенные клеточные элементы бронхов и мезенхимальные элементы [36, 73, 124].

Структура ВКЛ зависит от степени дизонтогении. На самых ранних этапах развития (3–5 неделях эмрионального развития легкого) кистозные образования формируются вблизи средостения в области трахеи, бифуркации трахеи и главных бронхов. Стенка таких кист содержит элементы хряща, мышечные волокна и фиброзированную соединительную ткань. Внутренняя поверхность брохогенной кисты может быть гладкой или трабекулярной, выстлана цилиндрическим или кубическим слизепродуцирующим эпителием с ресничками или без в зависимости от места формирования патологического образования. При остановках формирования респираторного тракта на более поздних этапах (6–7 неделя внутриутробного развития) образуются кисты более поздних генераций бронхиального дерева, в стенках которых отсутствуют хрящевые элементы, а также могут отсутствовать слизепродуцирующие эпителиальные клетки. В этом случае кисты погружены в мезенхиму, которая дает начало самой паренхиме легкого [3]. Реже встречаются формирующиеся из мезенхимы альвеолярные ВКЛ, стенки которых сходны по своему строению со стенками альвеол (ретикулярная соединительная ткань, незначительное количество мышечных волокон), внутренняя поверхность которых покрыта однослойным плоским эпителием.

ВКЛ могут быть единичными и множественными, односторонними и двусторонними, заполненными жидкостью (внутриутробно и постнатально) или воздухом (постнатально).

Размеры кистозного включения, а также его топография могут указывать на уровень остановки развития бронхиального дерева [18]. Чем ближе к диафрагме или стенкам грудной клетки расположено кистозное включение, тем позже произошла абортация деления бронхиального дерева. Количество генераций бронхиального дерева также определяет количество кист: чем раньше произошла остановка развития, тем меньше количество и тем больше диаметр кист. Остановка развития легкого на уровне мелких бронхиол дает развитие мультикистозного или называемого сотового легкого [11].

ВКЛ являются редкостью: частота колеблется от одного случая на 10 000 живорожденных новорожденных до 1 случая на 35 000. Различные виды врожденных пороков легких (ВПЛ) имеют сходные эмбриологические и клинические характеристики [34, 116]. ВПЛ при которых в легких возникают кистозные образования, включают в себя поликистоз легких (кистозная гипоплазия легких), кистозно-аденоматозную мальформацию легкого, легочные секвестры, врожденную эмфиземы и бронхоальвеолярные кисты [54, 110].

В работах, опубликованных до 90-х годов XX столетия, представлены классификации ВКЛ основанные на гистологических, клинических, функциональных критериях (И.А.Зворыкин, 1959; А.М.Сазонов с соавт., 1981). Классификации зарубежных исследователей Stocker J.T. (1977–2009); Adzick N. (1985); Gilbert-Barners E. (1997) объединили все патологические состояния, сопровождающиеся образованием кистозных полостей в легких в большую группу под названием «врожденный кистозно-аденоматозный порок легкого», с делением на различное количество типов по основному критерию – размеры кист

[103, 109, 110]. Тип 0 является редким поражением трахеи или бронхов на уровне бифуркации трахеи. Поражение летальное. Размеры кист очень малые [94].

Тип 1 является наиболее распространенной формой (50-70% случаев), возникает на дистальных уровнях бронхов или проксимальных бронхиол. В легких визуализируется одиночная или несколько крупных кист размерами от 3 до 10 см [94]. Стенки кист тонкие, ровные, с элементами бронхиальных стенок и, нередко, хряща, выстланы мерцательным эпителием. Большие размеры кисты вызывают смещение органов средостения и сопровождаются водянкой плода, что определяет состояние новорожденного.

Тип 2 встречается от 15% до 30% случаев и возникает из терминальных бронхиол. В паренхиме легких содержится большое количество мелких кист, размером от 0,5 до 2 см, местами сливающиеся в сплошные области, которые трудно отдифференцировать от окружающей паренхимы легкого. Стенки кист содержат элементы бронхиол или альвеол, выстланы мерцательным кубическим или цилиндрическим эпителием. При этом типе легкие поражаются более равномерно и обширно, чем при 1 типе. Прогноз зависит от сопутствующих аномалий органов и систем, которые при этом типе имеет самую высокую частоту (до 60%) [94].

Тип 3 составляет от 5% до 10% случаев и, как полагают, возникает на уровне ацинусов. Размеры кист настолько малы, что легкое представляет собой плотную массу из дистальных отделов респираторного дерева, элементов ацинусов и железистых компонентов. Прогноз для новорожденного зависит от распространенности поражения.

Тип 4 составляет от 5% до 15% случаев. При этом типе в легком обнаруживаются большие кисты диаметром до 10 см и ассоциированные со злокачественной опухолью, в частности, плевропульмональной бластомой [81]. Они альвеолярного происхождения. Антенатально, этот тип классифицируется как микрокистозная (<5 мм) и макрокистозная формы (>5 мм). Микрокистозные поражения сочетаются с водянкой плода, смещением органов средостения и компрессией легкого. Пораженные участки легких могут компрессировать окружающие ткани, что увеличивает риск развития легочной гипоплазии.

Врожденный кистозно-аденоматозный порок развития легкого (ВКАПРЛ) имеет разные названия: аденоматозная гамартома, гамартома легкого, аденоматоид легкого, кистозно-аденоматозный порок легкого, сотовое легкое, поликистозная болезнь легкого, кистозная гипоплазия [2, 5, 8, 9, 16, 19, 20, 21, 24, 28]. Большие кисты по данным гистологических исследований Stocker J., Путова Н.В. [20, 21,111] содержат все структуры стенки бронха, а развитие окружающей паренхимы легкого зависит только от степени компрессии кистой. Авторы этих исследований указывают на отсутствие признаков железистой ткани вокруг больших кист.

MacSweeney F и соавт. на основании гистологических исследований легких с ВКАПРЛ не обнаружили корреляции типов поражения по классификации Стокера со злокачественной трансформацией. Однако отмечают, что вне зависимости от типов нередко выявляли локальную гиперплазию клеток слизистой, микроскопические очаги бронхоальвеолярного рака, немуцинозную атипическую аденоматозную гиперплазию и бронхоальвеолярную карциному [81].

Современные клинические классификации патологии легких повышают эффективность лечения пороков легких у детей и взрослых, однако не существует четкого алгоритма тактики хирургического лечения в условиях современных технологий [23].

Несмотря на то, что современная наука имеет обширную научную базу данных о ВПЛ, остаются многочисленные спорные вопросы этиологии, патогенеза, диагностики и лечебной тактики при врожденных кистозных поражения легких. Практическая медицина нуждается в создании единой клинико-патоморфологической классификации, которая будет платформой для разработки перинатальной тактики ведения данной врожденной патологии [34].

Врожденные (истинные) кисты образуются в результате нарушения процессов формирования легкого в эмбриональном периоде. Однако по сей день ведутся споры о причинах кистозной мальформации [100]. В 1999 году группа зарубежных исследователей под руководством Morotti R.A. показали, что при 1, 2 и 3 типах ВКАПРЛ (по классификации Stoker J.) происходит пролиферация бронхиального эпителия в псевдожелезистом периоде (6–17 нед.), а при 4 типе – железистый или альвеолярный эпителий в период образования первичного легочного мешка (до 5 нед. внутриутробного развития) [87].

Jancelewicz T и соавт. (2008) считают, что ВКАПРЛ могут быть следствием локализованного аномального эпителиально-мезенхимного взаимодействия в процессе эмбриогенеза легких. Оказалось, что имеется достоверное различие между здоровой тканью и паренхимой легкого, пораженного ВКАПРЛ, по таким показателям, как семейный фактор роста фибробластов, эпителиальная экспрессия FGF7 [64].

Еще в 1980 году Weinberg A.G. и соавт. сообщили о развитии злокачественной мезенхимомы у пациента с врожденной легочной кистой, которого наблюдали в течение 6,5 лет [123]. Несмотря на то, что пульмональная бластома является редкой первичной опухоли легкого, еще в 1986 году Morales L. и соавт. сообщили о нескольких случаях обнаружения у пацентов с персистирующими врожденными периферическими кистами легких гистологически подтвержденной пульмональной бластомы, которая гистологически представляла собой смешанную опухоль, состоящую из эмбриональной мезенхимы и эндотелиальных ядер эмбриологии происхождения [86].

В 1987 году Sheffield E.A. и соавт. сообщили о наличии у пациентов с ВКЛ необычной гиперплазии слизистых клеток внутри альвеол, окружающих кисты. Патоморфологическое исследование показало наличие

бронхоальвеолярной карциномы, и это дало основание считать, что пациенты с ВКЛ имеют повышенный риск развития карциномы, хотя авторы считали, что механизм этого явления не ясен [105].

В 1999 году группа зарубежных ученых Wang N.S. , Chen M.F. и Chen F.F. сделали научно обоснованный вывод: врожденные кистозные мальформации легких концептуально являются пороком развития бронхолегочной системы с высоким риском малигнизации. С помощью световой микроскопии ученые увидели недоразвитые и расширенные бронхи, бронхиолы и альвеолярные пространства, в которых были обнаружены множественные узловые агрегации слизепродуцирующих клеток, так называемый железистый компонент. При использовании метода сканирующей электронной микроскопии исследователи увидели, что железистый компонент представляет собой множественные микрополипы, напоминающие нейроэпителиальные тельца. При исследовании железистого компонента по стенкам респираторного тракта методом просвечивающей электронной микроскопии, эти исследователи обнаружили поверхностную пролиферацию клеток с гранулами слизистого типа и увеличением числа базальных клеток с нейроэндокринными гранулами. Железистый компонент оказался идентичен слизистым клеткам гиперпластических полипов толстой кишки и слизепродуцирующего типа бронхоальвеолярной карциномы. Эти данные подтверждают гипотезу о том, что ВКАПРЛ вызвано дизрегуляцией паракринного роста зрелых клеток и внеклеточной матрицы, и что железистый компонент в легких плода может иметь потенциал для злокачественной трансформации [121]. Поэтому современные медицинские стандарты предусматривают тщательное гистологическое исследование резецированного образца является обязательным для выявления злокачественного процесса [78].

Плевропульмональная бластома (ППБ) является наиболее частым злокачественным новообразованием, ассоциированным с ВКЛ. Priest J.R. с соавт. в 2009 году опубликовали результаты своих наблюдений и считают, что во многих случаях ППБ ассоциирована с отягощенным семейным анамнезом, включая кисты легких, кистозные нефромы, раковые заболевания детского возраста, стромальные опухоли яичников (семиномы или дизгерминомы), кишечные полипы, гиперплазии щитовидной железы и гамартомы, а также пневмоторакс и мультифокальные или двусторонние кисты легких. Генетическая основа для этого наследственного синдрома неизвестна, но находится в стадии активного расследования [94]. Среди ассоциированных с бронхопульмональными дисплазиями аномалий Kalousek D.R. в 1990 году обнаружил агенезию почек, дисплазию почек, пороки сердца, гидроцефалию, атрезию кишечника, диафрагмальную грыжу, различные бронхиальные аномалии и синдром «сливового живота» [66].

Высокая частота встречаемости смешанного типа поражения легких по мнению коллектива ученых под руководством Chen H.W. (2010), Carsin A. (2010) свидетельствует о том, что ВКАПРЛ и бронхопульмональная секвестрация, интралобарный секвестр и две бронхогенные кисты на фоне пневмонии имеют общее эмбриологическое происхождение [40, 43].

Патогенез

Большинство авторов придерживаются мнения, что ВКАПРЛ – односторонний процесс [22, 111]. По нашим данным бронхогенные кисты чаще образуются с одной стороны, могут быть как одиночные, так и множественные [11].

Скопление секрета внутри кистозного образования обсуловливает увеличение объема кисты как постнатально, так и внутриутробно. При возникновении в дренирующем бронхе клапанного механизма размеры кисты могут периодически увеличиваться или уменьшаться.

Большинство авторов описывают увеличение объема пораженного легкого и наличие смещения органов средостения: в 70% случаев [14, 111]. Из сопутствующей патологии большинство авторов сообщают о многоводии и водянке [16]. Однако, частота водянки при патоморфологически подтвержденном ВКАПРЛ различна: Teodoro A. [38] – 20% наблюдений, Sugiyama M. [114] – 50%, Mahle W. [82] – 36,5%. Но все исследователи единодушны во мнении, что водянка плода является плохим прогностическим признаком, поскольку увеличение легкого влияет на центральную гемодинамику плода, и 13-15% плодов погибают внутриутробно [7, 106].

В последние годы врожденные пороки развития легких (ВПРЛ) стали чаще выявляться на пренатальном этапе методом ультразвукового исследования (УЗИ) плода, преимущественно с середины второго триместра, в среднем с 19 по 26 неделю беременности [61]. Однако диагностированные при УЗИ пороки легких у плода нередко являются поводом для необоснованного прерывания беременности [11]. Группой исследователей под руководством Harmath A. (2007) был осуществлен ретроспективный анализ пренатальных диагнозов, послуживших основанием для медицинского прерывания беременности. Во всех случаях было выявлено кистозное поражение легких, диагностированное пре – или постнатально как кистозно-аденоматоидная мальформация. Патоморфологическое исследование подтвердило пренатальный диагноз ВКАПРЛ только в 54,5% случаев. В остальных 45,5% случаев у плодов были выявлены кисты пищевода, атрезия гортани, опухоль грудной полости, легочная гипоплазия, экстралобарный секвестр. С другой стороны, при вскрытии плодов был выявлен ВКАПРЛ у 30% элиминированных плодов, у которых пренатально этот порок не был диагностирован, а показанием к прерыванию беременности послужила другая выявленная патология, маскировавшая ВКАПРЛ. Авторы сделали вывод, что ВКАПРЛ является трудно диагностируемой патологией [61]. О низком проценте от 26% до 54% совпадения пренатального и постнатального диагноза при традиционном описании ВКАПРЛ сообщали еще с периода внедрения УЗИ в акушерскую практику [44,

84, 108]. Так, ошибочный диагноз ВКАПРЛ у плодов при УЗИ легких плода был выставлен в случаях патоморфологически подтвержденной атрезии трахеи, атрезии бронхов, лобарной эмфиземы, диафрагмальной грыжи, секвестра легкого [35, 41, 53, 57, 71, 77, 84]. Marshall K.W. и соавт. [83], описавшие 27 подтвержденных ВКАПРЛ, признаются, что только в 11 из 27 случаев они смогли правильно поставить пренатальный диагноз. И таких публикаций к настоящему времени накопилось великое множество, что в итоге приводит к дискредитации пренатальной ультразвуковой диагностики [55]. Многие клиницисты приходят к выводу, что пренатальная диагностика, как правило, не влияет на постнатальную тактику ведения пациента [102]. Анализ 60 случаев оперативного лечения кистозных образований легких показал, что состояние пациентов отягощает поздняя диагностика или ошибочный диагноз, а также отсутствие данных о наличии порока и связанное с этим лечение инфекционных осложнений [49, 74]. В то же время все больше появляется публикаций, в которых клиницисты демонстрируют благоприятный исход у пациентов с пренатально диагностированным ВКАПРЛ, а также случаи самопроизвольного «самоизлечения» [50, 77].

В настоящее время ВПРЛ диагностируются все чаще год от года и исследователи приходят к выводу, что ранее применяемые ультразвуковые критерии не способствуют точной диагностике [95]. По мнению одних ученых, отсутствие четких ультразвуковых критериев диагностики врожденной патологии легких, в частности ВКАПРЛ приводит к полному расхождению пренатального и постнатального диагноза, а также не позволяет определить четкую врачебную тактику [45]. По мнению других, использование классификации Stoker J. объясняет подтверждение ультразвукового пренатального диагноза с постанатальной патоморфологической верификацией только в 61,5%. Мы согласны с мнением, что использование этой классификации влечет за собой гипердиагностику ВКАПРЛ, который сопряжен с высоким риском малигнизации и требует немедленного оперативного лечения в раннем неонатальном периоде. По мнению Farrugia M.K. (2008) неверная классификация на основе ультразвуковых критериев создает экстремальные ситуации в процессе оперативного вмешательства, например, в связи с кровотечением из недиагностированных аномальных сосудов или необходимость проведения лапаротомии при попытке торакоскопической резекции предполагаемого ВКАПРЛ [57].

Научные публикации, как правило, не дают возможности проведения мета-анализа, т.к. часто описываются случаи диагностики гиперэхогенного легкого без патоморфологического подтверждения порока [52] или делается вывод о несостоятельности общепринятой классификации на основании того, что 53% пациентов не имеют никаких постнатальных симптомов легочной патологии и не нуждаются в оперативном лечении [97].

Постнатальная ультразвуковая верификация пренатально диагностированной патологии легких возможна с применением ультразвуковых сканирований грудной клетки новорожденного чрескожными доступами: через печеночное и селезеночное акустические окна, межреберные и надключичные доступы, а также при сканировании в области яремной ямки.

Среди объемных образований легких наиболее часто диагностируются кисты, которые на эхограммах выявляются в виде однокамерного гипо- или анэхогенного образования с четкими контурами, окруженного нормальной паренхимой легкого [15]. По мнению Медведева М.В. и Юдиной Е.В. (1997) дифференциальную диагностику бронхогенных кист проводят с диафрагмальными грыжами, легочным секвестром, тератомой, новообразованиями вилочковой железы, кистозно-адноматозным пороком, герминогенной опухолью, кистозной лимфангиомой и перикардиальными опухолями [15]. По данным Ромеро Р. и соавт. [22] бронхогенные кисты могут располагаться только в переднем средостении или на уровне средних отделов средостения.

Правильная пренатальная диагностика бронхогенных кист – очень редкое явление. Это объясняется схожестью эхографических характеристик различных кистозных образований легких: бронхогенных кист, кистозно-адноматозного порока легкого I типа, кистозного варианта секвестра, бронхоэктазов, лимфангиэктазии, кистозных вариантов тератом, кист диафрагмы, кист пищевода. Бронхогенные кисты могут сочетаться со скелетными дисплазиями, преимущественно пороками позвоночника, трисомией 21 и врожденными пороками сердца [22], а также выявляются у 2% больных с хроническими неспецифическими заболеваниями легких. Сопутствующими при антенатальной диагностике бронхогенных кист могут быть многоводие, неиммунная водянка плода, а также патологические изменения плаценты [22, 29].

В основу пренатальной диагностики положено определение ультразвуковых критериев физиологического развития легких плода. Для этого предложено проводить изучение линейных и объемных параметров легких; оценку эхогенности легочной паренхимы в сравнении с эхогенностью печени и селезенки; оценку структуры легкого (однородность или неоднородность, наличие дополнительных включений). На основе статистического анализа были определены эхографические характеристики физиологического развития легких [10, 12]:

- легкие плода представляют собой однородные эхогенные структуры без каких-либо дополнительных включений;
- пониженная в сравнении с печенью эхогенность легких возможна в небольшом проценте случаев до 17 недель беременности;
- с 36 недель беременности физиологически развивающиеся легкие приобретают повышенную эхогенность в сравнении с печенью, причем повышение эхогенности начинается с нижних долей;
- при физиологическом развитии легких происходит постепенное синхронное развитие всех биометри-

ческих параметров плода, включая размеры грудной клетки и легких;
- объем правого легкого превалирует над объемом левого во все сроки беременности, а соотношение объемов – величина постоянная во все сроки беременности и равна 1,5.

Разработанная методика была зарегистрирована как патентное изобретение РФ [26]. В дальнейшем проспективные исследования позволили подтвердить верность предложенного диагностического подхода и определить не только эхографические диагностические критерии ВПЛ, но и предложить тактику ведения беременности при пренатальной диагностике ВПРЛ. Многолетние пре- и постнатальные наблюдения и статистический анализ полученных данных позволяет дифференцировать патологические состояния легких по их структуре, объему и топографии.

Если в основу понимания патогенеза образования кист в легком положить факт остановки деления бронхиального дерева, предложенный V. Monaldi и Путовым Н.В., то локализация, размеры и количество кист укажут на уровни и объем поражения.

Для бронхогенных кист характерны следующие эхографические признаки: легкое плода неоднородной структуры с кистозными полостями различного диаметра; диаметр кисты зависит от локализации: наибольший диаметр имеют кисты, близкорасположенные к средостению, наименьший – периферические кисты; повышение эхогенности вдоль контура кисты различной толщины (1–5 мм), объем легкого может быть нормативным или увеличен, в динамике может изменяться в зависимости от динамики объема кистозного включения, локализация чаще односторонняя (82%), возможна визуализация огибающего кровотока, не сопровождается плевральным выпотом, нормальное количество околоплодных вод.

Множественные бронхоэктазы характеризуются следующими эхопризнаками: легкое неоднородной губчато-кистозной структуры, повышенной эхогенности (за счет эффекта дистального усиления, характерного для жидкость содержащих структур), увеличенный объем легкого в динамике может изменяться в зависимости от динамики объема кистозных включений, локализация чаще односторонняя (78%), возможно смещение органов средостения в контрлатеральную (здоровую) сторону при прогрессировании патологического процесса с увеличение объема пораженного легкого, возможна компрессия контрлатерального легкого в результате смещения средостения, возможна визуализация огибающего кровотока, не сопровождается плевральным выпотом, нормальное количество околоплодных вод.

Для альвеолярных кист характерны следующие эхографические признаки: легкое плода неоднородной структуры с кистозными полостями различного диаметра периферической локализации, повышение эхогенности вдоль контура кисты различной толщины (1–5 мм), объем легкого может быть нормативным или увеличен, в динамике может изменяться в зависимости от динамики объема кистозного включения, локализация чаще односторонняя (72%), возможна визуализация огибающего кровотока, редко сопровождается плевральным выпотом (4%), нормальное количество околоплодных вод.

Бронхогенные кисты ни в одном наблюдении не были многокамерными, во всех случаях кисты представляли собой отдельные полости, заполненные серозной жидкостью или воздухом у новорожденных.

Кисты легкого необходимо отличать от кистозного варианта бронхолегочной секвестрации. На современном этапе определено, что бронхолегочный секвестр – это развивающаяся в эмбриональном периоде дополнительная ткань легкого, отделенная от неизмененной легочной паренхимы, имеющая самостоятельное кровоснабжение из одного и более аномальных артериальных сосудов, а дополнительный бронх или сообщение с бронхиальным деревом может и отсутствовать. Венозный отток от секвестра может быть аномальным или в нормально сформированную венозную сеть легкого.

Знание патогенеза бронхолегочной секвестрации позволяет понять механизм образования кистозной полости в этой дополнительно образовавшейся легочной ткани. Аномальная дополнительная легочная ткань изначально на ранних этапах эмбриогенеза получает питание из эмбриональных аортальных дуг, которые в дальнейшем должны редуцироваться. Этим объясняются многочисленные наблюдения регресса бронхолегочного секвестра уже внутриутробно. Постепенная, медленная редукция в процессе внутриутробного развития плода питающего секвестр сосуда способствуют уменьшению размеров дополнительной ткани легкого. В случае резкого прекращения кровоснабжения возникает полость в центре ишемизированного очага. В таких случаях при ультразвуковых сканированиях в грудной полости плода выявляется толстостенное, нередко неправильной формы жидкостное образование, однако, в отличие от бронхопульмональных кист повышенная эхогенность вокруг секвестра распространяется до границ доли или образования. Толщина стенок бронхоальвеолярных кист обычно равномерная по контуру. При увеличении объема кисты стенка кисты визуально либо утолщается, либо сохраняется ее толщина в динамике.

При нормальном изначальном объеме легкого и небольших размерах кистозного одиночного включения происходит постепенный регресс с постнатальным исчезновением кисты. Новорожденные с расположенными по периферии грудной полости кист небольших размеров не испытывали существенных дыхательных нарушений в раннем неонатальном периоде. В отличие от них, дети с объемными образованиями, расположенными вблизи корня легкого, в заднем средостении, с первых часов жизни испытывали дыхательную недостаточность.

В то время, как в публикациях встречаются сообщения об обеднении сосудистого рисунка в пораженной аденоматозом доле, по нашим данным, во всех случаях обнаружения кистозных структур на фоне повышения эхогенности и увеличения объема легкого, не было выявлено четкой корреляции с допплерометрическими

характеристиками [14]. В равной степени при ВУП, аденоматозе легкого при динамических исследованиях определялось обеднение или усиление сосудистого рисунка в пораженных легких, а также расширение легочных вен вблизи корней легких. Также не было выявлено и количественных допплерометрических корреляций при поражениях легких [107]. Этот факт можно гипотетически объяснить, с одной стороны, редукцией кровотока при воспалении, отеке паренхимы легкого, а с другой стороны, частым сочетанием аномалий сосудов малого круга кровообращения и патологией легких [25].

Преимущества ранней диагностики включают возможность перемещения матери и будущего ребенка высокого риска акушерских центр для срочной операции на новорожденного, если это необходимо [51].

После родов клинические появления ВПЛ могут варьировать от тяжелой дыхательной недостаточности при рождении до «случайной» диагностики патологического очага на рентгенограмме органов грудной клетки в любом возрасте [32, 36, 74, 110]. Только часть больных с обширными повреждениями легких требует экстренной или срочной операции в период новорожденности [32, 33, 55]. Большинство исследователей сходятся во мнении, что новообразования легких могут оставаться бессимптомными на протяжении всего периода детства [90, 113].

Клинические проявления бронхогенных кист очень вариабельны. Наряду с бессимптомным течением [83], бронхогенные кисты могут вызвать респираторный дистрес-синдром сразу при рождении или симптомы дыхательной недостаточности у детей до 1 года. Как поздние проявления вследствие компрессионного воздействия могут быть респираторные симптомы в виде кашля и кровохарканья, а у детей старше 1 года наиболее важными клиническими особенностями были признаки инфекции респираторных органов (пневмонии, бронхиты, бронхиолиты). В раннем детском возрасте пороки дебютируют преимущественно клиникой бронхообструктивного синдрома и повторных респираторных инфекций [6,32, 85, 116]. Но тактика ведения таких пациентов остается по сей день спорной, т.к. могут возникать осложнения, которые иногда трудно отличить от нейробластомы [76].

В большинстве исследований отсутствует точная пренатальная ультразвуковая ВКАПРЛ. Лечебная тактика базируется на постнатальных рентгенологических исследованиях и клинических данных (дыхательная недостаточность). При этом указывается на высокую эффективность комплексной перинатальной диагностики состояния детей с ВПРЛ [96, 112]. Постнатальные исследования необходимы во всех случаях, чтобы подтвердить диагноз. Мнение об информативности методов постнатальной диагностики разнятся: одни исследователи считают, что достаточно обычной рентгенографии и/или КТ грудной клетки достаточно для постановки диагноза и планирования лечения [75]. В то же время мы разделяем мнение, что в большинстве случаев стандартная рентгенография грудной клетки не информативна в диагностике кист легких [70, 97].

По мнению большинства исследователей КТ с внутривенным контрастированием является оптимальной в постнатальной диагностике ВКАПРЛ, если рентгенография грудной клетки не позволяет поставить окончательный диагноз [27, 39, 69, 70, 91, 102, 117]. Диагностическая точность постанатальной КТ в верификации ВПЛ не превышает 65,4% [57]. Для верификации пренатального ультразвукового диагноза мы использовали опыт коллег и проводили КТ не только постанатально, но и антенатально [17, 93]. Существует мнение, что КТ необходимо проводить даже при бессимптомном течении пренатально диагностированного кистозного легкого, а также в случаях регресса кист как антенатально, так и постнатально [119].

Кисты в легких являются одним из наиболее распространенных показаний для оперативных вмешательств в детской хирургии [110]. Но на сегодняшний день отсутствует консенсус среди детских хирургов как в нашей стране, так и зарубежом [79].

По мнению некоторых врачей в настоящее время имеется тенденция к увеличению бессимптомного течения антенатально диагностированного ВКАПРЛ, что диктует пересмотр показаний к раннему хирургическому вмешательству для предотвращения осложнений [70]. На наш взгляд необходимо усовершенствование пренатальной ультразвуковой верификации ВПРЛ.

Бессимптомные кисты представляют терапевтическую дилемму: проводить хирургические вмешательства или консервативное наблюдение. Риск малигнизации таких кист является показанием для хирургического вмешательства [94]. Некоторые аналитики считают, что отсутствие единого мнения о необходимости хирургического вмешательства в раннем детском возрасте обусловлено отсутствием данных о распространенности хронических осложнений [76].

Sittig S.E. и соавт. [106] и Wang N.S. [121] считают, что хирургическая резекция пораженного участка обязательна в виду высокой вероятности малигнизации и выявленной ассоциации с карциномой легкого. Оперативное лечение любых кистозных образований снижает риск дегенеративных изменений и инфекционных осложнений, поэтому для разработки тактики ведения пациентов с ВКЛ необходимо учитывать риск таких осложнений, как компрессия легочной паренхимы, инфицирования и озлокачествления [32, 48, 51, 55, 59, 78, 97, 98, 100, 101, 102, 104, 105, 110, 116, 120, 125]. У пациентов с бессимптомным ВКАПРЛ впоследствии появляются различные симптомы дыхательных нарушений, поэтому раннее хирургическое вмешательство может быть полезным, чтобы избежать развития осложнений в первую очередь малигнизации [93, 125].

Показания к оперативному лечению ВКЛ в раннем детском возрасте нередко определяют такие клинические симптомы, как дыхательная недостаточность, инфекция или пневмоторакс [42, 75, 76, 78, 94, 96, 102]. В то же время рекомендуется выжидательная тактика при бессимптомном течении и регрессе [23,38, 47, 62, 91].

Сроки проведения операции у бессимптомных пациентов до сих пор четко не обозначены, однако рекомендуются с 1 месяца жизни до 2 лет. По мнению одних, оперативное вмешательство в раннем младенческом возрасте до 6-месячного возраста рекомендуется детям с бессимптомным течением для профилактики осложнений, связанных с наличием врожденного порока легких [88]. Другие авторы выступают за проведение операций между 6 и 12 месяцами, потому что хирургический риск и частота осложнений анестезии выше в первые месяцы жизни [55, 69], третьи считают, что бессимптомные кисты легких лучше оперировать между 9 и 12 месяцами [96], четвертые – до 10 месячного возраста [109].

Многие хирурги аргументируют удаление кистозных образований в возрасте от 3 до 6 месяцев жизни компенсаторным постнатальным ростом легких. В этом возрасте постоперационный период, как правило, гладкий, и в дальнейшем отсутствуют нарушения дыхательной функции [39, 70, 76].

Ранняя хирургическая резекция в пределах 1 месяца возраст является безопасным при симптомных пациентов [43, 69]. Отечественные хирурги считают, что сроки выполнения оперативного вмешательства напрямую зависят от клинической картины, степени объемной компрессии и состояния ткани здорового легкого. Синдром внутригрудного напряжения, декомпенсированная дыхательная недостаточность новорожденного с пороком легкого являются абсолютным показанием к экстренному оперативному вмешательству. Субкомпенсированная ДН позволяет отсрочить операции до возраста ребенка 1–1,5 месяца. Дети с бессимптомными кистозными образованиями легких должны быть прооперированы в возрасте 3–6 месяцев [27].

Фетальная терапия на современном этапе развития медицины является вариантом для внутриутробного лечения поражений легких, связанных с неимунной водянкой плода [31, 55]. Однако, существует мнение, что Фетальная терапия необходима только в очень редких случаях, поскольку в некоторых случаях патологические очаги уменьшаются в размерах до родов или не обнаруживаются с помощью ультразвука или рентгенографии грудной клетки в период новорожденности [55]. На наш взгляд фетальная хирургия находится на стадии развития, поэтому рано говорить о показаниях для проведения внутриутробных операций.

Литература

1. Атаманов, Ю.А. Пренатальная, постнатальная диагностика и хирургическая тактика при синдроме внутригрудного напряжения у детей.//Дис. на соиск. уч. ст. докт. мед. наук. Омск, – 1998. – С. 39–46.
2. Болезни органов дыхания. Под ред. Палеева Н.Р. // Москва. Медицина. – 2000. – С. 554.
3. Большая Медицинская Энциклопедия, 12 том. / Главный редактор-академик Петровский Б. В. – М.: изд. «Советская энциклопедия», 1980 год. – 536 с.
4. Большая Медицинская Энциклопедия, 3 том. / Главный редактор-академик Петровский Б. В. – М.: изд. «Советская энциклопедия», 1976 . 584 с.
5. Врожденные пороки развития: Пренатальная диагностика и тактика / Под ред. Петриковского Б.М., Медведева М.В.. Юдиной Е.В.// 1-е изд. – М.: РАВУЗДПГ, Реальное Время, – 1999. – С. 55–56.
6. Галягина, Н.А. Клинико-эпидемиологическая характеристика и анализ перинатальных и отдаленных исходов у детей с врожденными пороками развития легких / Автореферат дис.уч.ст.канд.мед. наук. – Нижний Новгород. 2014.
7. Гриппи М.А. Патофизиология легких. //»Бином». – М., –1997. – 315 с.
8. Климкович И.Г. Пороки и аномалии развития легких у человека. //М., – 1977.
9. Королев Б.А. Аномалии и пороки развития легких./ Шахов Б.Е., Павлунин А.В. //. Нижний Новгород: Изд-во Нижегородской госмедакадемии, – 2000. – С. 144–158.
10. Кохно Н.И. Способ ультразвуковой диагностики нарушений развития легких плода./ Стыгар А.М.// Ультразвуковая и функциональная диагностика. М. ВИДАР. – 2006. – № 5. – С. 31–39.
11. Кохно Н.И. Врожденные заболевания легких плода (течение беременности, диагностика и исходы) /Диссертация на соискание ученой степени кандидата мед. наук. –Москва. – 2005. – 183 с.
12. Кохно Н.И. Эхогенность легких при физиологическом и патологическом течении беременности. // Ультразвуковая и функциональная диагностика – 2007. – № 5. – С. 66–75.
13. Медведев М.В. Дифференциальная диагностика в акушерстве./ Юдина Е.В. //Дифференциальная диагностика в акушерстве. Москва. – 1997. – С. 86–113.
14. Медведев М.В. Новые аспекты пренатальной диагностики кистозно-аденоматозного порока развития легких. / Медведев М.В и соавт.// Ультразвуковая диагностика. – 1998. – № 3. – С. 67–69.
15. Медведев М.В. Пренатальная ультразвуковая диагностика врожденных пороков развития легких./ Юдина Е.В. и соавт. // Ультразвуковая диагностика. – 1997. – № 1. – С. 68–70.
16. Медведев М.В. Ультразвуковая диагностика врожденных пороков легких плода. // Клиническое руководство по ультразвуковой диагностике. Под ред. Митькова ВВ., Медведева М.В. II том, Москва. «Видар». – 1996. – С. 159–160.
17. Панов В.О. Значение инструментальных методов диагностики врожденных заболеваний легких в перинатологии./ Кучеров Ю.И. Волобуев А.И., Кохно Н.И. // Радиология-практика. – 2006. – №4, – С. 6–15.
18. Папиташвили А.М. Эхографические возможности диагностики заболеваний легких плода в Ш триместре беременности./ Гогоберидзе С.Р. //в кн. Ультразвуковая диагностика в перинатологии: Тез докл. IY Всесоюзн. Школы-семинара. Владимир. – 1991. М. – С. 25–26.
19. Пороки развития и генетически обусловленные формы хронических неспецифических заболеваний легких (сборник научных трудов). Под редакцией проф. В. Л. Толузакова и докт. мед. наук К.Ф. Ширяевой. Ленинград. – 1976.
20. Путов Н.В. Кистозная гипоплазия легких (о терминологии)/ Толузаков В.Л., Левашов Ю.Н.// Клиническая медицина. – 1980. – Т.58. №12. – С. 62–65.
21. Путов Н.Ф. Кистозная гипоплазия легких. / Левашов Ю.Н., Бобков А.Г. Кишинев. – 1980. – С. 5–206.
22. Ромеро Р. Пренатальная диагностика врожденных пороков развития плода./ Пилу Д., Дженти Ф., Чидини А., Хоббинс Д. Пер. с англ. // М., Медицина. – 1994. – С. 198–210, 332–333.
23. Сидоров М.А. Хирургическое лечение врождённых солитарных кист лёгких и его отдалённые результаты. // Автореферат диссертации на соискание ученой степени кандидата медицинских наук. – Москва – 2012.
24 Ситко Л.А. Пороки развития легких. Клинико-морфологическая оценка./ Зиновьев А.С.// Омский Гос. Мед. Ин-тут. – Омск. – 1984. – 96 с.
25. Споров О.А. Рентгено-пульмонология детского возраста. Новые симптомы. Новые критерии. Новые мысли./ – Москва. – 2001. – С. 24–91.
26. Способ ультразвуковой диагностики нарушений развития легких плода. Патентное изобретение №2284151 от 06.04.2005.
27 Степаненко Н.С. Торакоскопические операции при пороках легких у новорожденных и детей грудного возраста. // Автореферат диссертации на соискание ученой степени кандидата медицинских наук. – Москва – 2014.
28. Стрижаков А.Н. Физиология и патология плода/ Стрижаков А.Н. и соавт.// Физиология и патология плода // – Москва. Медицина. – 2004. – С. 47–48.
29 Хохолин В.Л. Пренатальная ультразвуковая диагностика бронхогенной кисты. /Матюшин А.А. // Ультразвук.диагн. акуш. Гин. Педиатр. – 1995. – № 1. – С. 106–109.
29. Юдина Е.В. Перинатальные исходы при врожденных пороках развития. VIII. Кистозно-аденоматозный порок развития легких // Ультразвук. Диагностика в акуш., гинек. и перинат. – 2001. – №4. – С. 274–283.
31. Adzick N.S. Fetal lung lesions: management and outcome. / Harrison M.R., Crombleholme T.M., Flake A.W., Howell L.J. // Am. J. Obstet. Gynecol. – 1998 Oct. –Vol. 179. №4. – P. 884–889.
32. Andrade C.F. Congenital lung malformations. / Ferreira H.P., Fischer G.B. // J Bras Pneumol. – 2011 Mar-Apr. – Vol. 37. №2. – P. 259–271.
33. Aslan A.T. Prenatal period to adolescence: the variable presentations of congenital cystic adenomatoid malformation. / Yalcin E., Soyer T., Dogru D., Talim B., Ciftci A.O., Ozcelik U., Kiper N. // Pediatr Int. – 2006 Dec. – Vol. 8. №6. – P. 626–630.
34. Azizkhan R.G. Congenital cystic lung disease: contemporary antenatal and postnatal management. / Crombleholme T.M. // Pediatr Surg Int. – 2008 Jun. – Vol. 24. №6. – P. 643–657.

35. Balci S. Laryngeal atresia presenting as fetal ascites, olygohydramnios and lung appearance mimicking cystic adenomatoid malformation in a 25-week-old fetus with Fraser syndrome. / Balci S. [et al]. // Prenat-Diagn. – 1999 Sep. –Vol. 19. №9. – P. 856–858.
36. Berrocal T. Congenital anomalies of the tracheobronchial tree, lung, and mediastinum: embryology, radiology, and pathology./ Madrid C., Novo S., Gutierrez J., Arjonilla A., Gomez-Leon N. //Radiographics – 2004. – Vol. 24. – P. 17–16.
37. Bobkow A.G. Morphogenesis of cystic abnormalities of the lung./ Z Erkr Atmungsorgane. – 1987. – Vol. 169. №2. –P. 131–135.
38. Butterworth S.A. Postnatal spontaneous resolution of congenital cystic adenomatoid malformations./ Blair G.K.// J Pediatr Surg. – 2005 May.– Vol. 40. № 5. – P. 832–834.
39. Calvert J.K. Antenatally suspected congenital cystic adenomatoid malformation of the lung: postnatal investigation and timing of surgery./ Lakhoo K. // J Pediatr Surg. – 2007 Feb. – Vol. 42. №2. – P. 411–414.
40. Carsin A. Association of three different congenital malformations in a same pulmonary lobe in a 5–year–old girl./ Mely L., Chrestian M.A., Devred P., de Lagausie P., Guys J.M., Dubus J.C.// Pediatr Pulmonol. – 2010 Aug. – Vol .45. №8. – P. 832–835.
41. Cay A. Congenital malformation of the lung./ Sarihan H. // J–Cardiovasc–Surg–(Torino). – 2000 Jun. – Vol. 41.№3. –P. 507–510.
42. Chase M. A. Disorders of the Pediatric Chest. / Wheeler D. S. // The Respiratory Tract in Pediatric Critical Illness and Injury. Springer–Verlag London Limited. – 2009 – P. 14.
43. Chen H.W. Management of congenital cystic adenomatoid malformation and bronchopulmonary sequestration in newborns./ Hsu W.M., Lu F.L., Chen P.C., Jeng S.F., Peng S.S., Chen C.Y., Chou H.C., Tsao P.N., Hsieh W.S.// Pediatr Neonatol. – 2010 Jun. – Vol. 51. №3. –P. 172–177.
44. Choudhury S.R. Lung resections in children for congenital and acquired lesions. / Chadha R., Mishra A., Kumar V., Singh V., Dubey N.K. //Pediatr Surg Int. – 2007 Sep. – Vol. 23. №9. – P. 851–859.
45. Chow P.C. Management and outcome of antenatally diagnosed congenital cystic adenomatoid malformation of the lung./ Lee S.L., Tang M.H., Chan K.L., Lee C.P., Lam B.C., Tsoi N.S//Hong Kong Med J. – 2007 Feb. – Vol. 13. №1. – P. 31–39.
46. Collins A.M. Congenital cystic adenomatoid malformation of the lung: hazards of delayed diagnosis./ Ridgway P.F., Killeen R.P., Dodd J.D., Tolan M.// Respirology. – 2009 Sep. –Vol. 14. №7. – P. 1058–1060.
47. Colon N. Congenital lung anomalies: can we postpone resection? / Schlegel C., Pietsch J., Chung D.H., Jackson G.P.// J Pediatr Surg. – 2012 Jan. –Vol. 47. №1. – P. 87–92.
48. Conforti A. Asymptomatic congenital cystic adenomatoid malformation of the lung: is it time to operate?/ Aloi I., Trucchi A., Morini F., Nahom A., Inserra A., Bagolan P.//J Thorac Cardiovasc Surg. – 2009 Oct. – Vol. 138. №4. – P. 826–830.
49. Costa Júnior, Ada S. Surgical treatment of 60 patients with pulmonary malformations: what have we learned?/ Perfeito J.A., Forte V.// J Bras Pneumol. – 2008 Sep. – Vol. 34. №9. –P. 661–666.
50. Davenport M. Current outcome of antenally diagnosed cystic lung disease./ Warne S.A., Cacciaguerra S., Patel S., Greenough A., Nicolaides K.// J Pediatr Surg. – 2004 Apr. –Vol. 39. №4. – P. 549–556.
51. dell'Agnola, C. Advantages of prenatal diagnosis and early surgery for congenital cystic disease of the lung./ Tadini B., Mosca F., Colnaghi M., Wesley J. //J Perinat Med Department of Pediatric Surgery, University of Milano, Italy. – 1996 –Vol. 24.№6. – P. 621–631.
52. De–Santis, M. Congenital cystic adenomatoid malformation of the lung: antenatal ultrasound findings and fetal–neonatal outcome. Fifteen years of experience./ Fetal–Diagn–Ther. – 2000 Jul–Aug. – Vol. 15. №4. – P. 246–250.
53. Dommergues M. Congenital adenomatoid malformation of the lung: when is active fetal therapy indicated? / Am–J–Obstet–Gynecol. – 1997 Oct. –Vol. 177.№ 4. – P. 953–958.
54. Durell, J. Congenital cystic lesions of the lung./ Lakhoo K.// Early Hum Dev. – 2014 Dec. – Vol. 90. № 12 – P. 935–939.
55. Eber, E. Antenatal diagnosis of congenital thoracic malformations: early surgery, late surgery, or no surgery?/ Semin Respir Crit Care Med. – 2007 Jun. –Vol. 28. №3. – P. 355–366.
56. Encinas, J.L. Congenital cystic adenomatoid malformation: prenatal diagnosis, surgical treatment results and long–term follow–up./, Pederiva F., Luis A., Avila L.F., Fernández A., Carrero C., Mariño J.M., Queizán A., Lassaleta L., Tovar J.A. //Cir Pediatr. – 2007 Apr. – Vol. 20. №2. – P. 87–90.
57. Farrugia M.K. Congenital lung lesions: classification and concordance of radiological appearance and surgical pathology./ Raza S.A., Gould S., Lakhoo K.//Pediatr Surg Int. – 2008 Sep. –Vol. 24. №9. – P. 987–991.
58. Gilbert–Barners, E. Respiratory system / Potter's pathology of the fetus and infant // Ed. Gilbert–Bamers E. St. Louis: Mosby, –1997. – P. 741–746.
59. Giubergia, V. Congenital cystic adenomatoid malformation: clinical features, pathological concepts and management in 172 cases./ Barrenechea M., Siminovich M., Pena H.G., Murtagh P. //J Pediatr (Rio J). – 2012 Mar–Apr. –Vol. 88. №2. – P. 143–148.
60. Golaszewski, T. Cystic adenomatoid malformation of the lung: prenatal diagnosis, prognostic factors and fetal outcome./ Gynecol–Obstet–Invest. – 1998. –Vol.46. №4. – P. 241–246.
61. Harmath, A. Congenital lung malformations in the second trimester: prenatal ultrasound diagnosis and pathologic findings./ Csaba A., Hauzman E., Hajdú J., Pete B., Papp Z.// J Clin Ultrasound. – 2007 Jun. – Vol. 35. №5. – P.250–255.
62. Hsieh C.C. Outcome of congenital cystic adenomatoid malformation of the lung after antenatal diagnosis./ Chao A.S, Chang Y.L., Kuo D.M., Hsieh T.T., Hung H.T. //Int J Gynaecol Obstet. – 2005 May. –Vol. 89. №2. – P. 99–102.
63. Ierullo, A.M. Neonatal outcome of antenatally diagnosed congenital cystic adenomatoid malformations./ Ganapathy R., Crowley S., Craxford L., Bhide A., Thilaganathan B.// Ultrasound Obstet Gynecol. – 2005 Aug. – Vol. 26. №2. –P. 150–153.
64. Jancelewicz, T. Laser microdissection allows detection of abnormal gene expression in cystic adenomatoid malformation of the lung./ Nobuhara K., Hawgood S. //J Pediatr Surg. – 2008 Jun. –Vol. 43. №6. – P. 1044–1051.
65. Kähler, C. Fetal hyperechogenic and cystic pulmonary masses: sonographic findings, antenatal management and outcome of 12 cases./ Schulze E., Eichhorn K.H., Seewald H.J// Z Geburtshilfe Neonatol. – 2002 Nov–Dec. – Vol. 206. №6. – P. 205–210.
66. Kalousek, D.R. Pathology of the human embryo and previable fetus. Pathology of the human embryo and previable fetus// Springer–Verlag. New York. – 1990. – P. 117.
67. Kamata, S. Long–term outcome in patients with prenatally diagnosed cystic lung disease: special reference to ventilation and perfusion scan in the affected lung. / Usui N., Kamiyama M., Nose K., Sawai T., Fukuzawa M. //J Pediatr Surg. – 2006 Dec. – Vol. 41.№ 12. – P. 2023–2027.
68. Karunasumetta, C. Surgical outcomes for congenital lung malformations: 10 years experience at a single center./ Kuptarnond C., Prathanee S., Intanoo W., Wongbuddha C.// J Med Assoc Thai. – 2014 Jan. – Vol. 97. №1. – P. 52–59.
69. Keidar, S. The postnatal management of congenital cystic adenomatoid malformation./ Ben–Sira L., Weinberg M., Jaffa A.J., Silbiger A., Vinograd I. //Isr Med Assoc J. – 2001 Apr. – Vol. 3. №4. – P. 258–261.
70. Khosa, J.K. Congenital cystic adenomatoid malformation of the lung: indications and timing of surgery. / Leong S.L., Borzi P.A. //Pediatr Surg Int. – 2004 Jul. –Vol. 20. №7. – P. 505–508.
71. King, S.J. et al. Fetal echogenic lung lesions: prenatal ultrasound diagnosis and outcome./Pediatr–Radiol. – 1995. – Vol. 25. №3. – P. 208–210.
72. Kotecha, S. Should asymptomatic congenital cystic adenomatous malformations be removed? the case against./ Paediatr Respir Rev. – 2013 Sep. – Vol. 14. №3. – P. 171–172.
73. Krummel, T.K. Congenital malformations of the lower respiratory tract. / Chernick V., Boat T.F.// Kendig's Disorders of the Respiratory Tract in Children, 6th ed. Philadelphia: WB Saunders. – 1998. – P. 305–307.
74. Kumar A.N. Perinatal management of common neonatal thoracic lesions.// Indian J Pediatr. – 2008 Sep. – Vol. 75. №9. – P. 931–937.
75. Kumar, B. Congenital bronchopulmonary malformations: a single–center experience and a review of literature./ Agrawal L.D., Sharma S.B.// Ann Thorac Med. – 2008 Oct. – Vol. 3. №4. – P. 135–139.
76. Laberge, J.M. Asymptomatic congenital lung malformations./ Puligandla P., Flageole H// Semin Pediatr Surg – 2005. – P. 14, 16–33.
77. Lacy, D.E. Outcome of congenital lung abnormalities detected antenatally./ Shaw N.J., Pilling D.W., Walkinshaw S. //Acta Paediatr. – 1999 Apr. – Vol. 88. № 4. – P. 454–458.
78. Lima, M. Clinical spectrum and management of congenital pulmonary cystic lesions./ Gargano T., Ruggeri G., Manuele R., Gentili A., Pilu G., Tani G., Salfi N.// Pediatr Med Chir. – 2008 Mar–Apr. – Vol. 30. №2. – P. 79–88.
79. Lo, A.Y. Lack of consensus among Canadian pediatric surgeons regarding the management of congenital cystic adenomatoid malformation of the lung./ Jones S.// J Pediatr Surg. – 2008 May. – Vol. 43. №5. – P. 797–799.
80. Logie, G. Congenital cystic adenomatoid malformation // http: www. sasuog.org.za/case_study.html.
81. MacSweeney, F. An assessment of the expanded classification of congenital cystic adenomatoid malformations and their relationship to malignant transformation./ Papagiannopoulos K., Goldstraw P., Sheppard M.N., Corrin B., Nicholson A.G.// Am J Surg Pathol. – 2003 Aug. – Vol. 27. №8. – P. 1139–1146.

82. Mahle, W.T. Echocardiographic evaluation of the fetus with congenital cystic adenomatoid malformation. / Ultrasound–Obstet–Gynecol. – 2000 Dec. – Vol. 16. №7. – P. 620–624.
83. Marshall, K.W. Congenital cystic adenomatoid malformation: impact of prenatal diagnosis and changing strategies in the treatment of the asymptomatic patient. / Marshall, K.W. et al. // AJR–Am–J–Roentgenol. – 2000 Dec. –V.175.№6. –P.1551–1554.
84. McCullagh, M. Accuracy of prenatal diagnosis of congenital cystic adenomatoid malformation./ McCullagh M. et al. // Arch–Dis–Child. – 1994 Sep. – Vol. 71.№ 2. – P.111–113.
85 Michel, E.R. Bronchogenic cysts of the lung. / Michel E.R. et al. // Am. Thorac. Surg. _1996. – P. 1636–1646.
86. Morales, L. Pulmonary blastoma at the site of a congenital pulmonary cyst./ Julia V., Tardio E., Cardesa A., Cruz M.// Chir Pediatr. – 1986. – Vol. 27. №1. – P. 53–56.
87. Morotti, R.A. Congenital cystic adenomatoid malformation of the lung (CCAM): evaluation of the cellular components./ Cangiarella J., Gutierrez M.C., Jagirdar J., Askin F., Singh G., Profitt S.A., Wert S.E., Whitsett J.A., Greco M.A..//. Hum Pathol. – 1999 Jun. –Vol. 30. №6. – P. 618–625.
88. Nagata, K. Outcome and treatment in an antenatally diagnosed congenital cystic adenomatoid malformation of the lung./ Masumoto K., Tesiba R., Esumi G., Tsukimori K., Norio W., Taguchi T. //Pediatr Surg Int. –2009 Sep. – Vol. 25. №9 – P. 753–757.
89. Nasr, A. Is congenital cystic adenomatoid malformation a premalignant lesion for pleuropulmonary blastoma?/ Himidan S., Pastor A.C., Taylor G., Kim P.C. //J Pediatr Surg. – 2010 Jun –Vol. 45. №6. – P. 1086–1089.
90. Ng, C. Conservative management of antenatally diagnosed cystic lung malformations./ Stanwell J., Burge D.M., Stanton M.P.//Arch Dis Child. – 2014 May. – Vol. 99. №5. – P. 432–437.
91. Nuchtern, J.G. Congenital lung cysts / Harberg F.J.// Semin Pediatr Surg. – 1994 Nov. – Vol. 3. №4. – P.233–243.
92. Pelizzo, G. Chronic inflammation in congenital cystic adenomatoid malformations. An underestimated risk factor? / Barbi E., Codrich D., Lembo M.A., Zennaro F., Bussani R., Schleef J.// J Pediatr Surg. – 2009 Mar. – Vol. 44. №3. – P. 616–619.
93. Peranteau, W.H. Prenatal course and postnatal management of peripheral bronchial atresia: association with congenital cystic adenomatoid malformation of the lung./ Merchant A.M., Hedrick H.L., Liechty K.W., Howell L.J., Flake A.W., Wilson R.D., Johnson M.P., Bebbington M.W.,Adzick N.S.// Fetal Diagn Ther. – 2008 – Vol. 24. №3. – P. 190–196.
94. Priest J.R., Williams G.M., Hill D.A. et al. Pulmonary cysts in early childhood and the risk of malignancy. Pediatr Pulmonol. 2009; 44: 14–30.
95. Pumberger, W. Longitudinal observation of antenatally detected congenital lung malformations (CLM): natural history, clinical outcome and long–term follow–up. / Hörmann M., Deutinger J., Bernaschek G., Bistricky E., Horcher E.//Eur J Cardiothorac Surg. – 2003 Nov. –Vol. 24.№5. – P. 703–711.
96. Raychaudhuri, P. Prospective study of antenatally diagnosed congenital cystic adenomatoid malformations./ Pasupati A., James A., Whitehead B., Kumar R.//Pediatr Surg Int. – 2011 Nov. – Vol. 27. №11. – P. 1159–1164.
97. Rocha, G. Congenital cystic adenomatoid malformation of the lung-the experience of five medical centres./ Fernandes P.C., Proença E., Quintas C., Martins T., Azevedo I., Guimarães H. //Rev Port Pneumol. – 2007 Jul–Aug. – Vol. 13. №4. – P. 511–523.
98. Roggin, K.K. The unpredictable character of congenital cystic lung lesions./ Breuer C.K., Carr S.R., Hansen K., Kurkchubasche A.G., Wesselhoeft C.W. Jr, Tracy T.F. Jr, Luks F.I.// J Pediatr Surg. – 2000 May. –Vol. 35. №5. – P. 801–805.
99. Rose, M. Congenital cystic adenomatoid malformation-clinical spectrum and management./ Rose M. et al // Pneumologie. – 2001 Feb. – Vol. 55. №2. – P. 79–83.
100. Saroj B. Congenital pulmonary airway malformation: A report of two cases./ Smita P., Gopal P., Kirti R., Sachin B.// World J Clin Cases. – 2015 May 16. – Vol. 3.№5. – P. 470–473.
101. Schramm, T. Ultrasonic diagnosis of a fetal lung cyst/ Brusis E. // Geburtshilfe Frauenheilkd. – 1986 Feb. – Vol. 46. №2. – P. 118–120.
102. Schwartz, M.Z. Congenital malformations of the lung and mediastinum—a quarter century of experience from a single institution./ Ramachandran P.// J Pediatr Surg – 1997. – P. 32.
103. Sfakianaki A.K. Congenital Cystic Lesions of the Lung: Congenital Cystic Adenomatoid Malformation and Bronchopulmonary Sequestration./ Copel J.A. //Rev Obstet Gynecol. – 2012. – Vol. 5. – No. 2. – P. 85–93.
104. Shanmugam, G. Congenital lung malformations—antenatal and postnatal evaluation and management./ MacArthur K., Pollock J.C.// Eur J Cardiothorac Surg. – 2005 Jan. – Vol. 27. №1. – P. 45–52.
105. Sheffield, E.A. Epithelial hyperplasia and malignant change in congenital lung cysts./ Addis B.J., Corrin B., McCabe M.M.// J Clin Pathol. – 1987 Jun. – Vol. 40. №6 – P. 612–614.
106. Sittig, S.E. Congenital cystic adenomatoid malformation in the newborn: two case studies and review of the literature./ Asay G.F.// Respir–Care. – 2000 Oct. – Vol.45. №10. –P.1188–1195.
107. Sokol, J. Fetal pulmonary artery diameters and their association with lung hypoplasia and postnatal outcome in congenital diaphragmatic hernia./ Sokol, J. et al. // Am. J. Obstet. Gynecol. – 2002 May. – Vol. 196. №5. – P. 1085–1090.
108. Srinivasan,R. Persistent pulmonary interstitial emphysema presenting as solitary lung cyst in a preterm infant./ Ali H., Harigopal S.// BMJ Case Rep. – 2012 Dec 14.
109. Stanton, M. Systematic review and meta–analysis of the postnatal management of congenital cystic lung lesions./ Njere I., Ade–Ajayi N., Patel S., Davenport M.//. J Pediatr Surg. – 2009 May. – Vol. 44. №5. – P. 1027–1033.
110. Stocker J.T. Cystic lung disease in infants and children. /Fetal Pediatr Pathol. – 2009. – Vol. 28. № 4. – P. 155–184.
111. Stocker, J. Congenital cystic adenomatoid malformation of lung: classification and morphological spectrum/ Madewell J., Drake R. // Hum.Pathol. –1977. – Vol. 8. – P. 155–171.
112. Stöver, B. Congenital cystic lung malformations / Mau H., Scheer I., Bassir C., Chaoui R., Henrich W., Schwabe M., Wauer R.// Rofo. – 2006 Apr. –Vol. 178. №4. – P. 432–437.
113. Sueyoshi, R. Managing prenatally diagnosed asymptomatic congenital cystic adenomatoid malformation./ Okazaki T., Urushihara N., Fujiwara T., Tobayama S., Fukumoto K., Horigome F., Tei E., Lane G.J., Hasegawa S., Yamataka A.// Pediatr Surg Int. – 2008 Oct. – Vol.24. №10. – P.1111–1115.
114. Sugiyama, M. Management of prenatally diagnosed congenital cystic adenomatoid malformation of the lung./ Sugiyama, M. et al. // Eur–J–Pediatr–Surg. – 1999 Feb. – Vol.9. №1. – P. 53–57.
115. Taher, M. Cystic adenomatoid malformation of the lung. A case report./ Taher, M. et al // Tunis–Med. – 2000 Aug–Sep. – Vol. 78. №8–9: –P. 538–544.
116. Takeda, S. Clinical spectrum of congenital cystic disease of the lung in children./ Miyoshi S., Inoue M., Omori K., Okumura M., Yoon H.E., Minami M., Matsuda H.//. Eur J Cardiothorac Surg. – 1999 Jan. – Vol. 15. №1. – P. 11–17.
117. Tawil, M.I. Congenital cystic adenomatoid malformation: is there a difference between the antenatally and postnatally diagnosed cases?/ Pilling D.W// Pediatr Radiol. –2005 Jan. – Vol. 35.№1. – P. 79–84.
118. Teodoro, A. Cystic adenomatoid malformation of the lung at the fetal stage. Ultrasonographic diagnosis and counseling./ Teodoro A. et al. // //Minerva–Ginecol. –1999 Jun. – Vol. 51. №6. – P. 213–217.
119. Tran, H. Congenital cystic adenomatoid malformation: monitoring the antenatal and short–term neonatal outcome./ Fink M.A., Crameri J., Cullinane F.// Aust N Z J Obstet Gynaecol. – 2008 Oct. – Vol. 48. №5. – P. 462–466.
120. Tsai, A.Y. Outcomes after postnatal resection of prenatally diagnosed asymptomatic cystic lung lesions./Liechty K.W., Hedrick H.L., Bebbington M., Wilson R.D., Johnson M.P., Howell L.J., Flake A.W., Adzick N.S.// J Pediatr Surg. – 2008 Mar. –Vol. 43. №3. – P. 513–517.
121. Wang,N.S. The glandular component in congenital cystic adenomatoid malformation of the lung. / Chen M.F., Chen F.F.// Respirology. – 1999 Jun. – Vol. 4. №2. – P. 147–153.
122. Waszak, P. Cystic adenomatoid malformation of the lung: neonatal management of 21 cases./ Waszak P. et al. // Pediatr–Surg–Int. – 1999 Jul. – Vol. 15. №5 –6. – P. 326–331.
123. Weinberg, A.G. Mesenchymal neoplasia and congenital pulmonary cysts./ Currarino G., Moore G.C., Votteler T.P..// Pediatr Radiol. – 1980 Apr. – Vol. 9. №3. – P. 179–182.
124. Williams, A.J. Bronchial atresia associated with a bronchogenic cyst. Evidence of early appearance of atretic segments./ Schuster S.R.// Chest. –1985 Mar. – Vol.87. №3. – P. 396–398.
125. Wong, A. Long–term outcome of asymptomatic patients with congenital cystic adenomatoid malformation./ Vieten D., Singh S., Harvey J.G., Holland A.J.// Pediatr Surg Int. – 2009 Jun. – Vol. 25. №6. – P. 479–485.

КОНТАКТНАЯ ИНФОРМАЦИЯ

105203, г. Москва, ул. Нижняя Первомайская, 70
e-mail: nmhc@mail.ru

ВЛИЯНИЕ ПРОВОДИМЫХ СТРУКТУРНЫХ ПРЕОБРАЗОВАНИЙ СЕТИ МЕДИЦИНСКИХ ОРГАНИЗАЦИЙ ГОСУДАРСТВЕННОЙ (МУНИЦИПАЛЬНОЙ) СИСТЕМЫ ЗДРАВООХРАНЕНИЯ НА ДОСТУПНОСТЬ МЕДИЦИНСКОЙ ПОМОЩИ ДЛЯ ГРАЖДАН РОССИЙСКОЙ ФЕДЕРАЦИИ. СОЦИОЛОГИЧЕСКИЙ ОПРОС МЕДИЦИНСКИХ РАБОТНИКОВ

Гаврилов Э.Л., Хоманов К.Э., Шевченко Е.А.
Фонд независимого мониторинга медицинских услуг и охраны здоровья человека «Здоровье», Москва

УДК: 614.2:616-082-036.88

INFLUENCE OF STRUCTURAL REFORMS CARRIED OUT NETWORK OF MEDICAL ORGANIZATIONS STATE (MUNICIPAL) HEALTH SYSTEM FOR ACCESSIBILITY OF HEALTH CARE FOR THE CITIZENS OF THE RUSSIAN FEDERATION. SOCIOLOGICAL SURVEYS MEDICAL WORKERS

Gavrilov Je.L., Homanov K.Je., Shevchenko E.A.

С 2000 года отмечалось постепенное улучшение показателей естественного движения населения в РФ, после так называемого «Русского креста» – демографической катастрофы, произошедшей в 1992 году, когда показатель смертности превысил показатель рождаемости. Особенно активно значение показателя смертности от всех причин снижалось с 2006 по 2012 годы, что позволило преодолеть демографический кризис и в 2012 году рождаемость стала вновь превалировать над смертностью. Однако, в 2014 году и первом квартале 2015 года вновь отмечался рост показателей смертности населения от всех причин на 1000 населения. В этот период времени в РФ начались структурные преобразования сети медицинских организаций государственной (муниципальной) системы здравоохранения, так называемая оптимизация.

Исходя из этого, целью нашего исследования явилась оценка влияния оптимизации системы здравоохранения на доступность медицинской помощи и, как следствие, показатели естественного движения населения, в особенности на показатель смертности населения от всех причин.

Цель исследования

Комплексная оценка влияния проведённых структурных преобразований сети учреждений государственной (муниципальной) системы здравоохранения на доступность медицинской помощи для граждан РФ и показатель смертности населения от всех причин с учетом данных, полученных в ходе социологических исследований.

Материалы и методы

В работе использованы данные открытых источников Федеральной службы государственной статистики, данные, опубликованные на сайте Счетной палаты РФ, Министерства здравоохранения РФ.

Проведен социологический опрос медицинских работников посредством программного продукта (приложения) для мобильных устройств «Справочник врача», разработанного ООО «Медицинские информационные решения», в котором зарегистрировано более 140 тыс. пользователей. Пользователи валидируются посредством анкетирования (определяется: относится респондент к медицинским работникам или нет; должность медицинского работника: руководитель, врач-специалист, средний медицинский персонал; специальность медицинского работника; автоматически определяется геолокация респондента (с точностью до населённого пункта), массив статистических данных анализируется и обрабатывается в разрезе субъектов РФ. Анализ полученных данных проводился с помощью статистических инструментов программного продукта Statistica 10 (StatSoft Inc. США) и собственных программных разработок ООО «Медицинские информационные решения».

В опросе приняли 6210 респондентов, из них 5589 врачей и 621 человек среднего медицинского персонала из 85 субъектов РФ. Далее, при условии ответов от 50 и более респондентов из субъекта проводилось сравнение субъектов между собой. Число субъектов, количество опрошенных в которых составляло 50 и более медицинских работников, составило 44, общее число опрошенных в указанных субъектах составило 3816, из них врачей – 3419, среднего медицинского персонала – 397.

Результаты

С 2013 года в субъектах РФ проходят мероприятия, направленные на повышение эффективности в сфере здравоохранения, в целях реализации которых Мини-

стерством Здравоохранения РФ и высшими органами государственной власти субъектов РФ заключены соглашения об обеспечении обязательного достижения в 2014–2018 годах целевых показателей (нормативов) оптимизации сети медицинских организаций государственной и муниципальной системы здравоохранения. В соответствии с указанными соглашениями определены пять показателей эффективности оптимизации сети медицинских организаций государственной и муниципальной систем здравоохранения: «Смертность от всех причин (на 1000 населения)», «Число дней работы койки в году», «Средняя длительность лечения больного в стационаре», «Объем средств, полученных за счет реорганизации неэффективных медицинских организаций государственной и муниципальной систем здравоохранения для повышения заработной платы медицинских работников» и «Обеспеченность врачами в субъекте РФ (в том числе федеральных, государственных и муниципальных медицинских организаций) к 2018 году (на 10 тыс. населения)».

Статьей 10 Федерального закона от 21 ноября 2011 года № 323-ФЗ «Об основах охраны здоровья граждан в РФ» установлены критерии доступности и качества оказания медицинской помощи, к которым в том числе отнесены требования к организации оказания медицинской помощи по принципу приближенности к месту жительства, месту работы или обучения, наличие необходимого количества медицинских работников и уровень их квалификации, возможность выбора медицинской организации и врача, транспортная доступность медицинских организаций для всех групп населения, в том числе инвалидов и других групп населения с ограниченными возможностями передвижения.

Однако в результате проведенных мероприятий отмечается сокращение сети медицинских организаций государственной и муниципальной систем здравоохранения. Так, по данным Росстата, опубликованным в статистическом сборнике «Здравоохранение в России. 2015», в течение 2014 года число больничных организаций государственной и муниципальной систем здравоохранения сократилось с 5 637 до 5 392 единиц. Коечный фонд медицинских организаций государственной и муниципальной систем здравоохранения, в том числе подведомственных федеральным органам исполнительной власти, сокращен на 36,8 тыс. коек [2].

По информации Минздрава России реорганизация коечного фонда проводилась, исходя из показателей эффективности работы койки «Число дней работы койки в году», «Средняя длительность лечения больного в стационаре», что привело к массовому сокращению коек круглосуточного стационара в сельской местности, поселках городского типа, небольших населенных пунктах, то есть территориях с небольшой плотностью населения.

При этом численность коек в медицинских организациях негосударственной формы собственности, в том числе частной, увеличилась с 23,2 тыс. коек до 24,9 тыс. коек [2], что может свидетельствовать о частичном замещении коек государственной и муниципальной систем здравоохранения койками медицинских организаций, оказывающих медицинскую помощь на платной основе.

Изначально предполагалось, что сокращение коечного фонда будет компенсировано увеличением объема первичной врачебной медико-санитарной помощью, что должно было привести к росту числа посещений и обращений к медицинским работникам.

Однако в соответствии с данными Росстата число амбулаторных посещений врачей в 2014 году снизилось по сравнению с 2013 годом с 1 357,8 тыс. до 1 323,4 тыс. посещений, среднего медицинского персонала – с 149,8 тыс. до 146,5 тыс. посещений, что говорит об уменьшении доступности медицинской помощи для жителей [2].

В целях подтверждения выявленных тенденций проведены социологическое исследование на основе опросов медицинских работников.

По результатам проведенного исследования установлено, что уровень информированности медицинских работников о фактах закрытия медицинских организаций в небольших населенных пунктах (поселках городского типа), в сельской местности, или о сокращении коек в этих медицинских организациях составляет 78% (2971 опрошенных), среди опрошенных врачей уровень информированности составил 80% (2735 опрошенных). Таким образом, полученные в ходе опросов данные являются достоверными (рис. 1).

Данные социологического опроса медицинских работников подтверждают сделанный вывод о снижении доступности медицинской помощи для населения. Так на вопрос: «Считаете ли Вы, что сокращение коек в медицинских организациях небольших населенных пунктов (поселках городского типа), в сельской местности или закрытие этих медорганизаций отрицательно влияет на

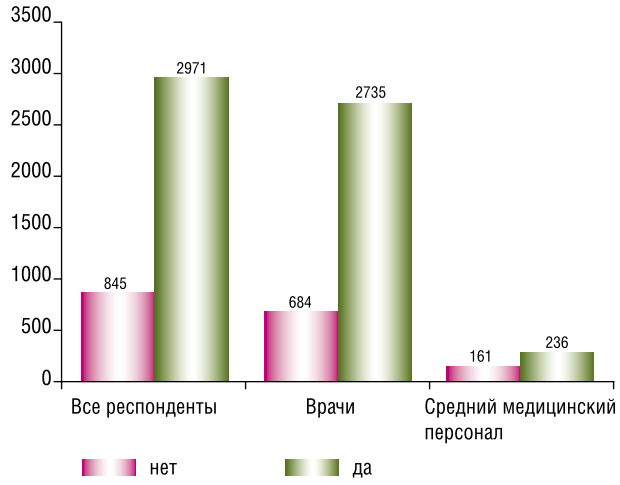

Рис. 1. Распределение ответов на вопрос «Известно ли Вам о закрытии медицинских организаций в небольших населенных пунктах (поселках городского типа), в сельской местности, или сокращении коек в этих медицинских организациях»

доступность медицинской помощи»: утвердительно ответило 94% (3586) опрошенных, в группе врачей ответ «да» выбрали 95% (3248) (рис. 2).

К негативным последствиям сокращения круглосуточных коек в 2013-2014 годах респонденты относятся рост показателя смертности от всех причин, который отмечался по данным Росстата в 2014 году по сравнению с 2013 годом – с 13,0 на 1000 населения до 13,1 на 1000 населения и в первом полугодии 2015 года по сравнению с аналогичным периодом 2014 года [7] (табл. 1).

Результаты опроса показывают, что 76% врачей 2598 из 3419 опрошенных связывают мероприятия по оптимизации сети медицинских организаций с ростом смертности населения в указанный период (рис. 3).

Снижение доступности медицинской помощи, к которому относится невозможность для пациента своевременно получить консультацию квалифицированного специалиста, низкая транспортная доступность и большая удаленность медицинской организации, большое транспортное «плечо эвакуации» больного в стационар при острой сосудистой патологии, госпитализация на непрофильные койки, приводит к возрастанию рисков инвалидизации, перехода заболевания в хроническую форму и, как следствие, снижению качества жизни пациента, увеличению сроков пребывания больного на койке, либо удлинению периода амбулаторного наблюдения, и, как следствие, росту стоимости лечения больного как для медицинской организации, так и для системы ОМС. Рост внутрибольничной летальности на 2,6% с 1,55 в 2013 году до 1,59 в 2014 году может указывать на то, что из-за снижения доступности медицинской помощи доля пациентов, доставленных в тяжелом состоянии, возрастает [4].

Дополнительным финансовым бременем становится ограничение, либо полная утрата работоспособности пациентов при инвалидизации, что приводит к потерям в производстве товаров и услуг, снижению ВВП, налоговых отчислений, а также рост нагрузки на Фонд социального страхования РФ.

Косвенным подтверждением этого может служить рост расходов средств Фонда социального страхования РФ на пособия социального страхования в 2014 году на

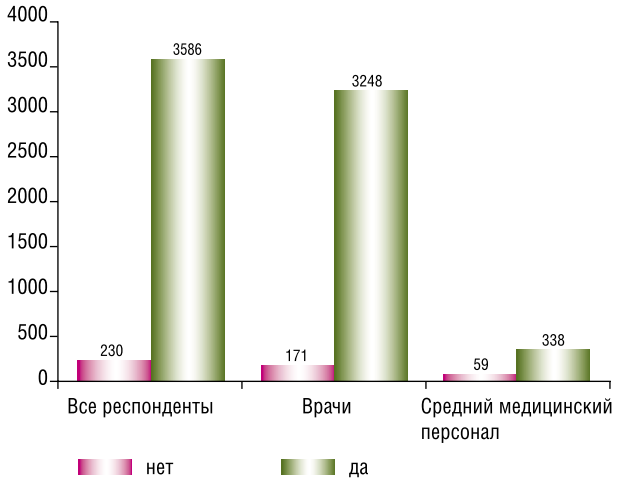

Рис. 2. Распределение ответов на вопрос: «Считаете ли Вы, что сокращение коек в медицинских организациях небольших населенных пунктов (поселках городского типа), в сельской местности или закрытие этих медорганизаций отрицательно влияет на доступность медицинской помощи»

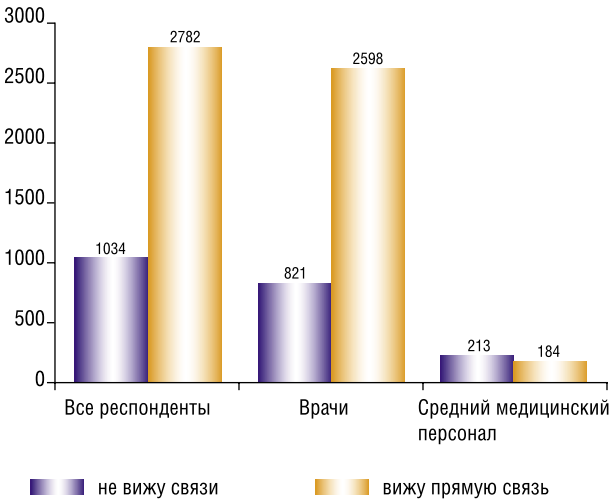

Рис. 3. Распределение ответов на вопрос: «Как Вы оцениваете влияние проводимой Минздравом России так называемой оптимизации «неэффективных медицинских организаций государственной и муниципальной систем здравоохранения» на рост смертности населения в 2014 г. и I полугодии 2015 г.

Табл. 1. Показатель смертности от всех причин на 1000 населения за период январь-июнь 2014 и 2015 годов [6]

	Родившихся		2015 г. в % к 2014 г.	Умерших		2015 г. в % к 2014 г.	Естественный прирост, убыль (-)		Браков		2015 г. в % к 2014 г.	Разводов		2015 г. в % к 2014 г.
	2015 г.	2014 г.		2015 г.	2014 г.		2015 г.	2014 г.	2015 г.	2014 г.		2015 г.	2014 г.	
Российская Федерация	12,8	12,9	99,2	13,6	13,3	102,3	-0,8	-0,4	6,1	6,8	89,7	4,0	4,7	85,1

Табл. 2. «Израсходовано средств за отчетный период ФСС РФ и региональными отделениями ФСС РФ за январь–декабрь (тыс. рублей)» [8]

	2011	2012	2013	2014	Процентное отношение 2014 и 2013
пособия по временной нетрудоспособности по обязательному социальному страхованию	151691939	146358038	162368923	176414932	108,7%
ежемесячные страховые выплаты	38798600,8	41421311,2	44155401,1	46890055,1	106,2%

Табл. 3. «Поступило средств за отчетный период в ФСС РФ и отделения ФСС РФ, поступление средств за отчетный период – всего, январь-декабрь (тыс. рублей)» [9]

	2011	2012	2013	2014	Процентное отношение 2014 и 2013
Всего	558594654	630783548	603499252	569825493	94,4%

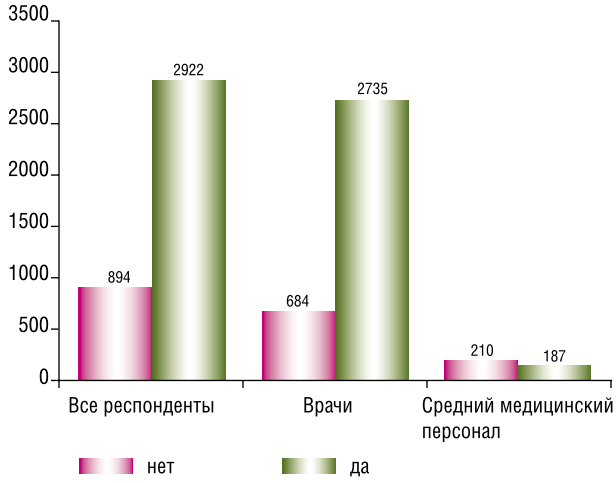

Рис. 4. Распределение ответов на вопрос: «Согласны ли Вы с утверждением, что в 2014 г. и I полугодии 2015 г. число больных с запущенной и тяжелой патологией увеличилось»

8,7% по сравнению с 2013 годом, рост на 6,2% расходов ФСС на ежемесячные страховые выплаты, при снижении на 5,6% объема средств, поступивших на счет Фонда [8, 9].

По данным опроса 77% респондентов отметили, что в 2014 г. и I полугодии 2015 г. число больных с запущенной и тяжелой патологией увеличилось (рис. 4).

Обсуждение

Таким образом, на основании проведенного социологического опроса и анализа открытых данных Федеральной службы государственной статистики и Счетной палаты РФ можно сделать вывод о наличии прямой связи между проводимыми мероприятиями по оптимизации сети медицинских организаций государственной(муниципальной) системы здравоохранения и снижением доступности медицинской помощи, и ростом значения показателя смертности от всех причин.

Литература

1. «Демографический ежегодник России. 2015» – С. 146 www.gks.ru/free_doc/doc_2015/demo15.pdf.
2. «Здравоохранение в России. 2015» – С. 89, С. 101 www.gks.ru/free_doc/doc_2015/zdrav15.pdf.
3. Решетников А.В. Социология медицины (введение в научную дисциплину): Руководство. – М.: Медицина, 2002.
4. Счетная палата Российской Федерации / Отчеты по проверкам исполнения соглашений между Минздравом, и высшими органами исполнительной власти регионов России по достижению целевых показателей оптимизации сети государственных и муниципальных медицинских организаций www.ach.gov.ru/press_center/news/21297.
5. Федеральный закон от 21 ноября 2011 года № 323-ФЗ «Об основах охраны здоровья граждан в Российской Федерации».
6. Федеральная служба государственной статистики Естественное движение населения в разрезе субъектов Российской Федерации за январь-июнь 2015 года www.gks.ru/free_doc/2015/demo/edn06-15.htm.
7. Федеральная служба государственной статистики Естественное движение населения в разрезе субъектов Российской Федерации за январь-декабрь 2014 года www.gks.ru/free_doc/2014/demo/edn12-14.htm.
8. Центральная база статистических данных Федеральной службы государственной статистики / Поступление и расходование средств государственных внебюджетных фондов (с 2010 года) / Израсходовано средств за отчетный период ФСС РФ и региональными отделениями ФСС РФ www.gks.ru/dbscripts/cbsd/DBInet.cgi?pl=2006604.
9. Центральная база статистических данных Федеральной службы государственной статистики / Поступление и расходование средств государственных внебюджетных фондов (с 2010 года) / Поступило средств за отчетный период в ФСС РФ и отделения ФСС РФ www.gks.ru/dbscripts/cbsd/DBInet.cgi?pl=2006603.

КОНТАКТНАЯ ИНФОРМАЦИЯ

119019, г Москва, Большой Афанасьевский пер., д.22
e-mail: nmhc@mail.ru

ОПЕРАЦИЯ «ПОВОРОТ НА НОЖКУ» ДОКТОРА М.А. БУЛГАКОВА

Карташов А.В.[1], Карташов В.С.[2]

[1] *Национальный медико-хирургический Центр им. Н.И. Пирогова, Москва*

[2] *Первый Московский государственный медицинский университет им. И.М. Сеченова*

УДК: 618-057.4

OPERATION «TWIST ON THE LEG» DR. MIKHAIL BULGAKOV

Kartashov A.V., Kartashov V.S.

Осенью 1916 года Михаил Афанасьевич Булгаков был направлен земским врачом в больницу в село Никольское Сычевского уезда Смоленской губернии. В удостоверении, выданном Булгакову Сычевской уездной земской управой, было сказано, что он с 29 сентября 1916 года по 18 сентября 1917 года состоял на службе Сычевского земства в должности врача Никольской земской больницы и зарекомендовал себя энергичным и неутомимым работником на земском поприще. За указанное время пользовались стационарным лечением 211 человек, а всего амбулаторных посещений было 15361. Доктором Булгаковым было проведено около 40 операций, в том числе: ампутация бедра, отнятие пальцев, удаление последа, удаление атеромы и липомы, трахеотомия, вправление вывихов, удаление осколков раздробленных ребер после огнестрельного ранения под хлороформным наркозом и операция «поворот на ножку» [5].

Жена Булгакова, Татьяна Николаевна Лаппа, впоследствии вспоминала о приезде в Никольскую больницу: «В первую же ночь, как мы приехали, Михаила к роженице вызвали. Я сказала, что тоже пойду, не останусь одна в доме. Он говорит: «Забирай книги, и пойдем вместе». Только расположились и пошли ночью в больницу. <...> Михаил посадил меня в приемной, «Акушерство» дал и сказал, где раскрывать. И вот, прибежит, глянет, прочтет и опять туда. Хорошо, акушерка опытная была. Справились, в общем» [4].

В архиве Булгакова сохранилась книга по акушерству с владельческим штампом «Доктор М.А. Булгаков». Это «Курс акушерства для учащихся» [3]. В ней многочисленные подчеркивания и надписи простым карандашом на полях рукой Булгакова. Глава пятая «О повороте» третьего выпуска «Об акушерских операциях» книги начинается с § 42, где дается определение поворота и его двоякая цель. На полях справа надпись: «Цель (2)». В § 43 на полях справа против фразы «Между врачами новейших времен Jörg заслужил особенную славу на этом поприще» Булгаков поставил значок NB. В § 44 против фразы «При неосторожном производстве этой операции может даже произойти разрыв матки и оторвание всего нижнего сегмента ее от свода влагалища» слева на полях надпись: «Какие опасности для рож<еницы> и для младен<ца>». В § 46 слева на полях надпись «Положен<ие> роженицы» против фразы «Роженица во время поворота должна лежать поперек постели». Справа на полях § 47 помета «Услов< ия>» против фразы «Для удобного и скорого совершения поворота необходимо нужны некоторые условия». В § 48 слева на полях надпись «Лучший момент» напротив фразы «Если выбор момента совершенно зависит от воли оператора, то лучшее время для совершения поворота на ножки есть конец второго периода родов». Слева на полях § 49 помета «Раздел<ение> на 3 акта» против фразы «Операцию поворота на ножки можно разделить на три акта». В § 52 слева на полях против фразы «Обхвативши одну или обе ножки, рука оператора спускается мимо передней поверхности младенца вниз, к маточному устью» Булгаков поставил знак «?». В § 53 справа на полях стоит значок «NB» против фразы «Кроме вышеизложенных правил, которым надобно следовать при повороте на ножки, есть еще особенные, условливаемые различными явлениями, более или менее затрудняющими производство этой операции». В этом же параграфе справа на полях против фразы «Если поворот на ножки предпринимается после прохождения родовых вод, то совершение его, в наибольшей части случаев, гораздо труднее, нежели в тех случаях, где оболочки яйца еще целы» сделана надпись «После пр<охождения> род<овых> в<од>». В § 54 на полях справа помета «Если сокр<ащения> сильн< ые>» напротив фразы «Чтобы сделать поворот в этих случаях возможным, надобно предварительно уничтожить или, по крайней мере, значительно ослабить сокращения матки».

Операция «поворот на ножку» в Никольской больнице описана Булгаковым в рассказе «Крещение поворотом», впервые опубликованном в журнале «Медицинский работник» в 1925 году [1]. Правда, молодой врач в рассказе пользуется не «Курсом акушерства для учащихся», а «Кратким руководством к оперативному акушерству» А. Дёдерлейна (Додерляйна в рассказе) [2]. Перед глазами доктора мелькали страницы Додерляйна: «Поворот прямой... поворот комбинированный... поворот непрямой...». У Дёдерлейна в главе III «Поворот» в разделе «Поворот в ножное положение» на странице 77 написано: «Поворот на ножку» может быть выполнен лишь при помощи внутренних приемов, так как при нем помимо положения плода должно быть изменено и членорасположение нижних конечностей. Здесь, стало быть, вопрос идет лишь о двух способах, а именно: о «комбинированном» (непрямом) и о «внутреннем» (прямом) повороте».

Из всего прочитанного у Додерляйна доктор вспомнил лишь предложение: «Поперечное положение есть абсолютно неблагоприятное положение». У Дёдерлейна это предложение на странице 78 написано так: «Среди всех перечисленных показаний всего чаще на практике приходится считаться с первым, поперечным положением; в этом положении плод родиться не может, а образование ножного положения не только устраняет затруднения, обусловленные абсолютно неблагоприятным положением, но благодаря ему создаются самые благоприятные условия для извлечения плода».

Листая страницы «Оперативного акушерства» Додерляйна, доктор постоянно натыкался на страшные для него фразы: «Поворот всегда представляет опасную для матери операцию... Главная опасность заключается в возможности самопроизвольного разрыва матки...

Если акушер при введении руки в матку, вследствие недостатка простора или под влиянием сокращения стенок матки, встречает затруднения к тому, чтобы проникнуть к ножке, то он должен отказаться от дальнейших попыток к выполнению поворота...». У Дёдерлейна написано на странице 81: «Так как поворот всегда представляет опасную для матери операцию, то необходимо строго считаться с этими противопоказаниями, ибо они указывают, что в этих случаях поворот на ножку либо излишен, либо бесполезен, либо опасен. Главная опасность заключается в возможности самопроизвольного разрыва матки, которая особенно значительна при противопоказаниях 2 и 3». А на странице 82: «Если акушер при введении руки в матку, вследствие недостатка простора или под влиянием сокращения стенок матки, встречает затруднения к тому, чтобы проникнуть к ножке, то он должен отказаться от дальнейших попыток к выполнению поворота».

У Додерляйна в рассказе: «Совершенно воспрещается пытаться проникнуть к ножкам вдоль спинки плода... Захватывание верхней ножки следует считать ошибкой, так как при этом легко может получиться осевое перекручивание плода, которое может дать повод к тяжелому вколачиванию плода и, вследствие этого, к самым печальным последствиям...». У Дёдерлейна в разделе «Выполнение внутреннего и комбинированного поворота на ножку» на странице 86: «Совершенно воспрещается пытаться проникнуть к ножкам вдоль спинки плода». И на странице 88: «Относительно передне-спинных поперечных положений все согласны в том, что захватывание верхней ножки следует считать ошибкой, так как при этом легко может получиться изображенное на рис. 74 осевое перекручивание плода, которое может дать повод к тяжелому вколачиванию плода и, вследствие этого, к самым печальным последствиям – невозможности поворота, иногда к эмбриотомии».

В рассказе у Додерляйна: «В виду огромной опасности разрыва... Внутренний и комбинированный повороты представляют операции, которые должны быть отнесены к опаснейшим для матери акушерским операциям... С каждым часом промедления возрастает опасность...». У Дёдерлейна в разделе «Опасности поворота» на странице 98: «Внутренний же и комбинированный повороты представляют, наоборот, операции, которые должны быть отнесены к опаснейшим для матери акушерским операциям. Они не только связаны с усиленной опасностью заражения, которая присуща всякому внутриматочному приему, но в каждом случае не совсем искусного выполнения поворота грозит опасность тяжелого разрыва плодовместилища. <...> С каждым часом промедления возрастает опасность».

Литература

1. Булгаков М.А. Крещение поворотом. // Медицинский работник. – 1925. – № 41. – С. 15–16, № 42. – С. 13–14.
2. Дёдерлейн А. Краткое руководство к оперативному акушерству. – Петербург – Киев: Книгоиздательство «Сотрудник», 1910. – 203 с.
3. Матвеев А.П. Курс акушерства для учащихся. – Киев: В Университетской типографии. Вып. 1, 1856. – 340 с.; Вып. 2, 1856. – 365 с.; Вып. 3, 1858. – 217 с. / Российская государственная библиотека. Научно-исследовательский отдел рукописей (РГБ НИОР). Ф. 562. К. 23. Ед. хр. 1.
4. Паршин Л.К. Чертовщина в Американском посольстве в Москве, или 13 загадок Михаила Булгакова. – М.: Издательство «Книжная палата», 1991. – С. 45.
5. Удостоверения, выданные М.А. Булгакову Сычевской и Вяземской уездными земскими управами, в том, что он состоял на службе земств в должности врача. – РГБ НИОР. Ф. 562. К. 28. Ед. хр. 4.

КОНТАКТНАЯ ИНФОРМАЦИЯ

105203, г. Москва, ул. Нижняя Первомайская, 70
e-mail: nmhc@mail.ru

КЛИНИЧЕСКИЕ НАБЛЮДЕНИЯ • CLINICAL OBSERVATIONS

ХИРУРГИЧЕСКОЕ ЛЕЧЕНИЕ АНЕВРИЗМЫ ПОДКОЛЕННОЙ АРТЕРИИ

Затевахин И.И., Матюшкин А.В., Демидов И.Ю., Мамаева Д.А., Лобачев А.А.

РНИМУ им. Н.И. Пирогова, Москва
ГКБ № 57, Москва

УДК: 616.137.86-007.64-089

SURGICAL TREATMENT OF POPLITEAL ARTERY ANEURYSMS

Zatevahin I.I., Matjushkin A.V., Demidov I.Yu., Mamaeva D.A., Lobachev A.A.

Аневризмы подколенной артерии (ПоА) – довольно редкое заболевание. Только у 1 пациента из 5000 обратившихся за медицинской помощью в отделение сосудистой хирургии выявляется аневризма ПоА. Многие сосудистые хирурги сталкивались в своей практике с пациентами, страдающими аневризмами ПоА, и могли убедиться, что течение заболевания во многом непредсказуемо, а ошибки в лечении фатальны.

Больной К., 41 года, доставлен стационар бригадой скорой медицинской помощью с жалобами на выраженные боли в левой стопе при ходьбе, онемение в пальцах стопы и слабость в левой нижней конечности. Из особенностей в анамнезе у данного пациента хронический гепатит С и злоупотребление запрещенными препаратами, для внутривенного введения. Анамнез заболевания 1,5 года. Пациент обследован, выполнено ультразвуковое дуплексное сканирование (УЗДС) артерий нижних конечностей (рис. 1) и артериография (рис. 2).

Выявлена аневризма поверхностной бедренной артерии (ПБА) и ПоА с максимальным диаметром до 20 мм, тромбированная в средней трети ПоА и дистальнее, артерии голени не визуализируются ни на серии ангиограмм, ни при ЦДК при ультразвуковом исследовании. По данным обследования установлен диагноз: аневризма ПБА, тромбоз аневризмы ПоА и артерий голени с развитием хроничекой ишемии правой нижней конечности (в соответствии с классификацией Фонтейна-Покровского – хроническая артериальная недостаточность II Б ст). Учитывая давность тромбоза, от проведения тромболитической терапии было решено воздержаться. Выполнена прямая ревизия артерий голени из тибиомедиального доступа с попыткой тромбэктомии из артерий голени. Интраоперационно диагностирована окклюзия дистальной порции ПоА, тибиоперонеального ствола (ТПС), устья передней большеберцовой артерии (ПББА), малой берцовой артерии (МБА) и задней большеберцовой артерии (ЗББА) на протяжении раны. Ситуация признана неоперабельной. Пациенту назначен курс препаратов простагландинового ряда (алпростадил) в дозировке 60 мкг внутривенно капельно. Пациент прошел 2 курса инфузионной терапии в течение 3 мес. Через 4 мес. от первого обращения у больного отмечено появление трофических язв на 1 и 5 пальцах левой стопы (рис. 3).

Учитывая отсутствие положительного эффекта, как единственный шанс спасения конечности решено произвести ревизию артерии тыла стопы и, при ее адекватности, бедренно-тибиальное шунтирование аутовеной. При ревизии было выявлено, что артерия тыла стопы диаметром 2 мм, ретроградный кровоток слабый. Большая подкожная вена необходимого диаметра на бедре с обеих сторон, на голени облитерирована. Шунт сформирован из двух больших подкожных вен, взятых с обеих нижних конечностей. Выполнено поверхностнобедренно-переднебольшеберцовое шунтирование на уровне тыла стопы составной аутовеной. Несмотря на собственный опыт (более 100 реконструктивных операций по поводу аневризм ПоА) и рекомендации в мировой и отечественной литературе по лигированию аневризмы в проксимальном и дистальном отделе, было решено не выключать из кровотока аневризму ПБА для сохранения коллатеральной сети коленного сустава (рис. 4 и 5).

Пациент выписан в удовлетворительном состоянии на 12 сутки после операции. Болевой синдром в стопе полостью купирован. Последняя на настоящий момент консультация произведена через 3 мес. после реконструкции: шунт функционирует, отмечено уменьшение размера трофических язв (рис. 6). Увеличения размера аневризмы с момента обращения до настоящего времени (7 мес.) не выявлено.

Пациент Н., 74 лет, обратился за медицинской помощью в плановом порядке. Больной предъявлял жалобы на объемное пульсирующее образование в левой подколенной области (рис. 7).

Проведено предоперационное обследование. По данным УЗДС артерий

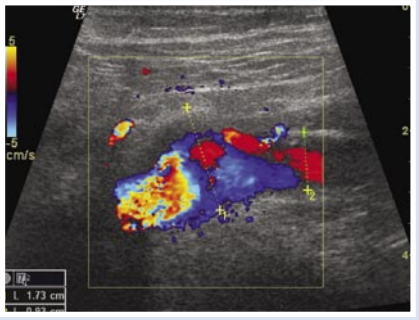

Рис. 1. УЗ – картина аневризмы ПоА

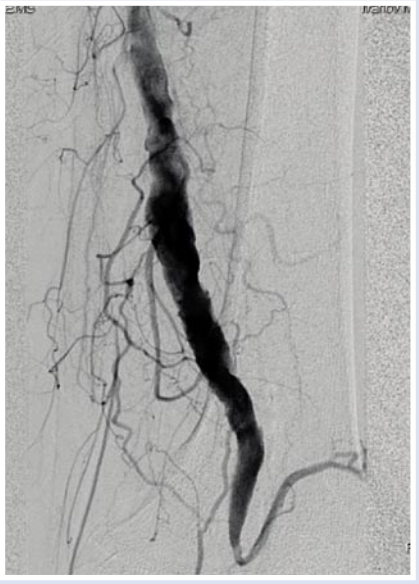

Рис. 2. Рентгенографическая картина аневризмы ПоА

Рис. 3. Хроническая артериальная недостаточность IVст.

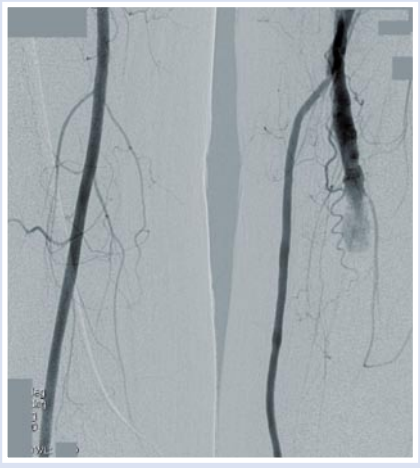

Рис. 4. Проксимальный анастомоз БТШ слева

Рис. 5. Дистальный анастомоз БТШ слева

нижних конечностей размер аневризмы ПоА слева составил 70 × 90 мм, лоцировано сдавление подколенной вены с выраженным замедлением кровотока по данным ЦДК. На серии ангиограмм визуализировано расширение ПоА 60 × 60 мм (рис. 8, 9).

Учитывая большие размеры аневризмы, локализацию аневризмы только в подколенной ямке, необходимость полного удаления аневризмы в связи со сдавлением подколенной вены, решено выполнить резекцию аневризмы, протезирование подколенной артерии аутовеной из заднего доступа. Этапы операции иллюстрированы на рис. 10, 11.

Послеоперационный период протекал без осложнений. При динамических УЗДС вен нижних конечностей подколенная вены проходима, скорость кровотока в норме. Пациент выписан на 10 сутки после операции. Последнее на настоящий момент обращение через 3 мес – шунт проходим, жалоб пациент не предъявлял.

Рис. 6. Хроническая артериальная недостаточность IVст., положительная динамика

Рис. 7. Левая подколенная область, гигантская аневризма ПоА

Рис. 8. Артериограмма ПБА. Гигантской аневризмы ПоА слева

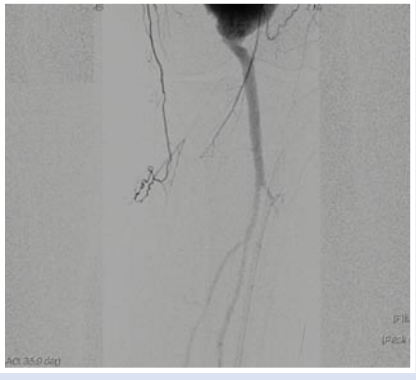

Рис. 9. Артериограмма гигантской аневризмы ПоА. Артерий голени слева

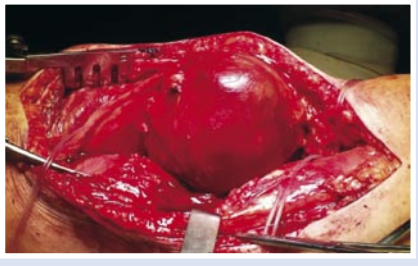

Рис. 10. Этап Выделения аневризмы ПоА слева

Рис. 11. Аутовенозное протезирование ПоА слева

ХИРУРГИЧЕСКОЕ ЛЕЧЕНИЕ ПАЦИЕНТА С ГИГАНТСКОЙ МЕНИНГИОМОЙ ОСНОВАНИЯ ПЕРЕДНЕЙ ЧЕРЕПНОЙ ЯМКИ

Германович В.В., Осипов И.И., Есин А.И., Никонова О.В., Симонян А.С.

Национальный медико-хирургический Центр им. Н.И. Пирогова, Москва

УДК: 616.831-006-089

SURGICAL TREATMENT OF PATIENTS WITH GIANT MENINGIOMA BASE OF THE ANTERIOR CRANIAL FOSSA

Germanovich V.V., Osipov I.I., Esin A.I., Nikonova O.V., Simonjan A.S.

«…На сегодняшний день в хирургии в целом нет, пожалуй, более значительного события, чем успешное удаление менингиом с последующим полным функциональным восстановлением пациентов…

Трудности, возникающие на этом пути, кажутся огромными, иногда

непреодолимыми, нас еще ждет множество разочарований. Но следующее поколение нейрохирургов, бесспорно, в значительной степени сможет их преодолеть».

H. Cushing

Менингиома – внемозговая, в большинстве случаев доброкачественная опухоль, исходящая из твердой, реже – из мягкой оболочки головного и спинного мозга, редко – из сосудистых сплетений мозговых желудочков или возникающая эктопически в костях черепа, позвоночника и по ходу нервных корешков.

Менингиомы составляют примерно одну треть всех внутричерепных опухолей. Заболеваемость менингиом составляет 6,58 на 100000 населения в год. Этот показатель увеличивается с возрастом, что в условиях старения населения развитых стран еще более увеличивает значимость проблемы. У лиц в возрасте 35 лет и старше менингиома является самой распространенной опухолью ЦНС. Сейчас распространенность менингиом составляет 97,5 на 100000 населения.

Необходимо отметить, что, несмотря на доброкачественное течение, 30 - 45% этих новообразований распространяется на основании черепа. Локализация опухоли всегда определяет клинические симптомы заболевания, течение заболевания и в значительной степени – прогноз хирургического лечения.

Пациент Г., 61 год поступил в отделение нейрохирургии № 1 НМХЦ в сентябре 2015 г. с жалобами на общую слабость, периодическую выраженную головную боль, нарушение зрения.

Со слов пациента и представленной медицинской документации, длительное время страдает артериальной гипертензией с максимальным подъем АД до 160/100 мм рт. ст. Отмечается склонность к тахикардии. В октябре 2009 г перенес ишемический инсульт в бассейне левой средней мозговой артерии, сопровождающийся афатическими нарушениями, слабостью в правых конечностях. Лечился в городской больнице по месту жительства, выписан с умеренным регрессом неврологической симптоматики. В октябре 2010 г. с жалобами на головную боль, головокружение, вновь возникшую слабость, чувство онемения в правых конечностях госпитализирован в стационар по месту жительства с диагнозом: Повторный инфаркт головного мозга. Умеренный правосторонний гемипарез, вестибулярные нарушения, корковая дизартрия. При МРТ головного мозга выявлена менингиома основания передней черепной ямки. Консультирован нейрохирургом, рекомендовано оперативное лечение, от которого пациент воздержался. В августе 2015 г. отметил ухудшение состояния, когда на фоне физической нагрузки возникли жалобы на снижение зрения, выраженную слабость, усилились головные боли. При повторном МРТ головного мозга: МР-картина кистозно-глиозных изменений левой височной доли. Объемное патологическое образование передней черепной ямки. МР-признаки сосудистых очаговых изменений головного мозга различной степени давности. Повторно консультирован нейрохирургом: рекомендовано оперативное лечение: краниотомия, удаление объемного образования передней черепной ямки.

При поступлении общее состояние средней тяжести. Соматически компенсирован.

Сознание ясное. Общемозговых и менингеальных симптомов нет. Обоняние утрачено с двух сторон Снижение остроты зрения, выпадение полей зрения. Объем движений глазных яблок полный. Двоения нет. Зрачки равномерные, размером 3 мм. Реакция зрачков на свет живая, равномерная. Корнеальный рефлекс живой равномерный. Тригеминальные точки безболезненны. Чувствительность на лице не нарушена. Функция жевательной мускулатуры не нарушена. Глазные щели равномерны. Лобные складки симметричны. Носо-губные складки симметричны. Вкус не нарушен. Слух не снижен на оба уха. Нистагма нет. Глотание не нарушено. Язык по средней линии. Сила в конечностях достаточная. Объем движений в суставах полный. Мышечный тонус без патологических изменений. Сухожильные рефлексы с рук, коленные и ахилловы S < D, оживлены справа с расширением рефлексогенных зон. Патологические стопные знаки справа. Чувствительности не нарушена. В позе Ромберга неустойчив. Динамические координаторные пробы выполняет с интенционным дрожанием справа. Элементы сенсо-моторной афазии. Тазовые функции контролирует.

Перед операцией пациенту выполнена магнитно-резонансная томография с контрастным усилением: на полученных изображениях в передней черепной ямке определяется опухолевое образование округлой формы с четкими ровными контурами изоинтенсивного МР-сигнала, размерами до 5,6 × 4,3 × 5,4 см, интенсивно накапливающее контрастный препарат. Четко визуализируется матрикс опухоли. Отмечается компрессия вещества лобных долей с признаками перифокального отека до 2,2 см. Борозды сглажены, передние рога боковых желудочков компремированы. Признаки роста в III желудочек мозга. Опухоль прилежит к передним мозговым артериям, супраклиноидной части внутренних сонных артерий. В левой височно-теменной области определяется участок клиновидной формы кистозно-глиозных изменений мозговой ткани, размерами до 6,6 × 3,8 × 5 см. В белом веществе головного мозга, перивентрикулярно и субкортикально, определяются многочисленные очаги повышенного МР-сигнала в Т2-, FLAIR ВИ от 2 до 5 мм.

Заключение

МР-признаки объемного образования передней черепной ямки (менингиома), постинсультных изменений в веществе левого полушария в хронической стадии формирования, множественных мелкоочаговых изменений в веществе головного мозга сосудистого генеза (рис. 1).

При осмотре офтальмолога выявлена битемпоральная гемианопсия с

2-х сторон, Острота зрения oD и oS составляла 0,02.

Оперативное лечение проведено с применением методики «keyhole» («замочная скважина»), которая является модификацией стандартного доступа, с уменьшением размера кожного разреза и величины краниотомии.

Хирургия основания передней черепной ямки (ПЧЯ) всегда являлась сложной областью нейрохирургии. Тесная взаимосвязь патологических процессов ПЧЯ с крупными магистральными сосудами и черепными нервами требовала хорошей визуализации этой области за счет широких лобно-височных доступов. Со времен первого описания лобной краниотомии с целью удаления ольфакторной менингиомы (francesco Durante в 1885 году) прошло более 100 лет. С тех пор хирургические доступы претерпели эволюцию от обширных «макрохирургических» лобно-височных доступов Дэнди до птерионального доступа Йасаргиля и до микродоступов "замочной скважины" («keyhole»), разработанных Перенецки. Развитие нейровизуализации, нейрохирургического инструментария, внедрение микроскопа и эндоскопа, улучшение освещенности операционного поля позволили совершить эти достижения.

В последние годы нейрохирурия развивается в направлении малотравматичной хирургии, отходя от центральной догмы хирургии основания черепа, говорящей, что обширная краниотомия ведет к меньшей тракции мозга. Однако, доказано, что обширные доступы ведут к микротравмам большой поверхности мозга из-за долгого нахождения в нефизиологических условиях, воздействия на него окружающего воздуха, ирригации, различных марлевых материалов и шпателей. В итоге это приводит к развитию в послеоперационном периоде неврологического дефицита, эпилептических приступов и инфекционных осложнений. При сокращении размеры краниотомии, значительно уменьшается повреждение головного мозга и количество нежелательных послеоперационных осложнений. Поэтому задача микродоступов состоит не в том, чтобы максимально уменьшить размер трепанационного окна, а в том, чтобы максимально уменьшить травму мозга. При этом необходимо понимать, что краниотомия должна быть настолько малой, насколько травма мозга будет минимальной и настолько большой, насколько сможет обеспечить максимально адекватный и безопасный доступ.

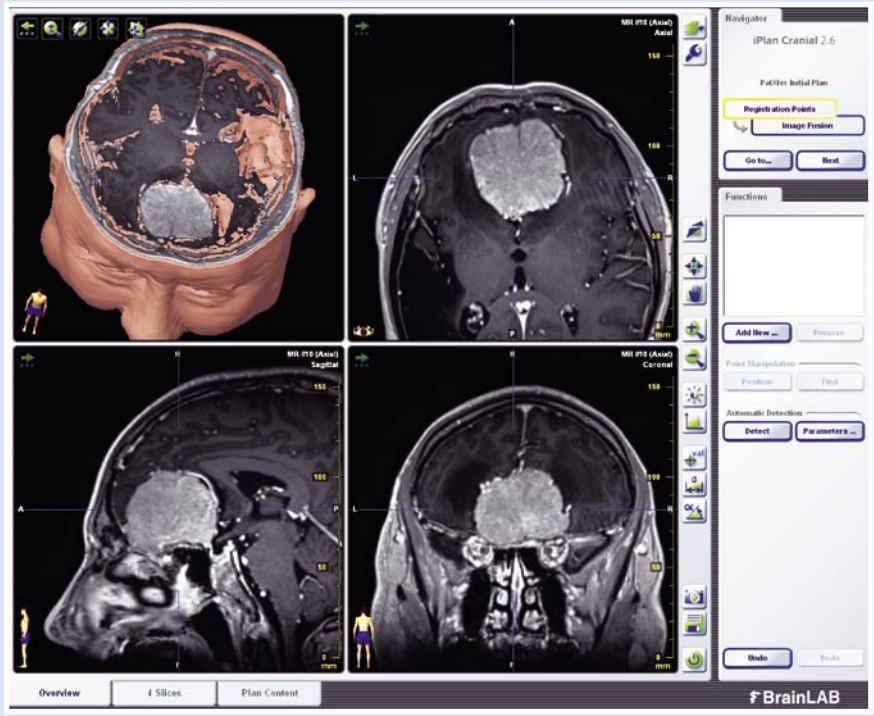

Рис. 1. МРТ головного мозга с контрастным усилением на этапе планирования нейронавигации

Классические лобно-височные краниотомии обеспечивают хороший доступ к основанию черепа, однако, часто краниотомии подвергаются области черепа, не играющие большой роли в доступе к тому или иному патологическому образованию. Кроме того, у них есть ряд осложнений таких, как атрофия височной мышцы, ограничение жевательной функции, онемение кожи лба. Классические доступы дольше в исполнении, связаны с большей кровопотерей, вызывают выраженный отек мягких тканей лица после операции и у отдельных пациентов неудовлетворительный косметический результат, а также требуют длительного нахождения пациента в стационаре и больших медикаментозных затрат.

Термин «keyhole» — «замочная скважина» точно отражает суть снижения инвазивности манипуляций путём значительного уменьшения размеров краниотомии, когда через маленькое трепанационное отверстие хирург может визуализировать достаточную площадь полости черепа, что создаёт операционное поле необходимое для манипуляций на интракраниальных структурах.

Пациенту выполнена операция: Птериональная «keyhole» краниотомия справа, тотальное микрохирургическое удаление новообразования основания передней черепной ямки с ростом в 3 желудочек с применением операционного микроскопа и интраоперационной системы навигации BrainLAB, нейрофизиологического мониторинга.

Описание операции. На уровне L3–L4 имплантирован субдурально катетер для порционного выведения ликвора. В положении больного лежа на спине проведена жесткая фиксация головы с поворотом головы влево на 30 градусов, установлена референтная рама навигационной системы, проведена регистрация пациента. Во время операции интраоперационная картина контролировалось навигационной системой BrainLAB. Произведена установка электродов интраоперационного нейромониторинга Medtronic. Высокоскоростным электробором и краниотомом Medtronic в правой птериональной области выполнена миникраниотомия и сформирован костный лоскут размерами 3+ 2 см.

С применением операционного микроскопа Meller-Wedel, биполярной коагуляции Soring, ультразвукового аспиратора Cusa произведено поэтапное микрохирургическое удаление опухоли. Опухоль выделена и удалена от базальных отделов правой, левой долей головного мозга После выполнения частичной фальксотомии отделение капсулы опухоли от правой и левой передних мозговых артерий, от правого и левого зрительных

нервов. Часть опухоли, прорастающая в 3 желудочек, низведена, удалена. После тотального удаления опухоли размерами 5,0+6,0+4,0 см, правый и левый зрительные нервы расправились, визуализируется супраклиноидная часть правой внутренней сонной артерии. Радикальность удаления 2 степени (по D. Simpson, 1957). Костный лоскут фиксирован титановыми краниофиксами. Ушивание раны (рис. 2).

По результатам контрольной нейровизуализации (мультиспиральная компьютерная томография) исключены ишемические и геморрагические изменения головного мозга в послеоперационном периоде.

Используя «keyhole» доступ, удалось выполнить тотальное удаление опухоли основания передней черепной ямки без нарастания неврологических нарушений.

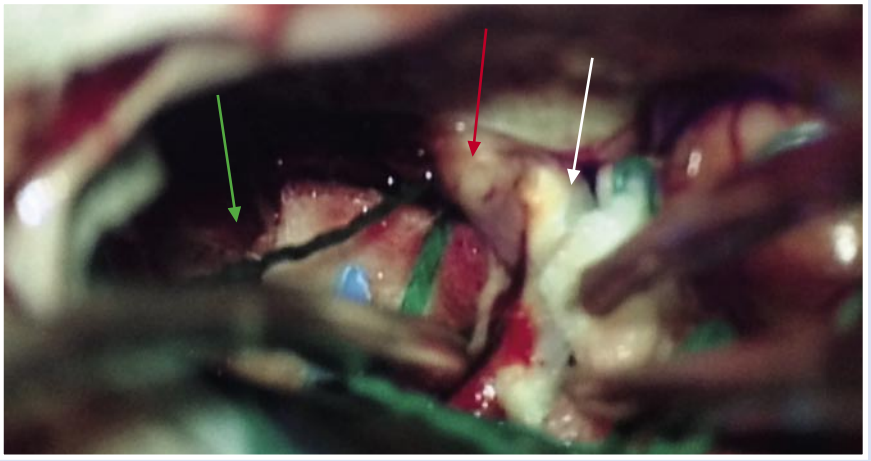

Рис. 2. Интраоперационная картина из микроскопа. Зеленая стрелка: ткань опухоли. Красная стрелка: правый зрительный нерв. Белая стрелка: супраклиноидная часть правой внутренней сонной артерии

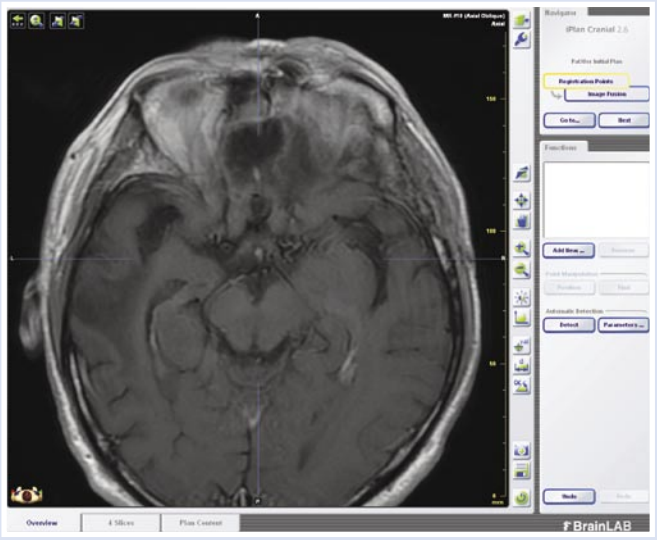

Рис. 3. Послеоперационная МРТ головного мозга - контроль (аксиальный срез)

Рис. 4. Послеоперационный МРТ головного мозга - контроль (сагиттальный срез)

Гистологическое заключение: морфологическая картина менинготелиоматозной менингиомы с фокусами оссификации, grade I.

Активизация пациента на следующие сути после операции, заживление послеоперационной раны первичным натяжением, отмечен хороший косметический эффект. Продолжительность госпитализации составила 7 дней.

Тотальное удаление менингиомы основания передней черепной ямки без нарастания неврологичского дефицита в послеоперационном периоде стало возможным благодаря применению «keyhole» краниотомии, микрохирургической техники, современных методик интраоперационного мониторинга витальных функций, нейрофизиологического контроля (Medtronic), нейронавигации (BrainLAB), ультразвукового аспиратора (Cusa) и отличного оснащение и подготовки анестезиологической бригады.

После выполнения контрольной МРТ головного мозга с контрастным усилением через 6 месяцев признаков рецидива опухоли не отмечено (рис. 3, 4).

Пациент полностью восстановился и вернулся к обычному образу жизни.

КОНТАКТНАЯ ИНФОРМАЦИЯ

105203, г. Москва, ул. Нижняя Первомайская, 70
e-mail: nmhc@mail.ru

ХИРУРГИЧЕСКОЕ ЛЕЧЕНИЕ ПАЦИЕНТА С СИНДРОМОМ АОРТО-МЕЗЕНТЕРИАЛЬНОЙ КОМПРЕССИИ

Батрашов В.А, Юдаев С.С., Башилов С.А., Сергеев О.Г., Яшкин М.Н., Манафов Э.Н.

Национальный медико-хирургический Центр им. Н.И. Пирогова, Москва

УДК: 616.34-005.4

SURGICAL TREATMENT OF PATIENT WITH AORTOMESENTERICAL COMPRESSION SYNDROME

Batrashov V. A., Yudaev S.S., Bashilov S.A., Sergeev O.G., Yashkin M.N., Manafov E. N.

Сдавление дистального сегмента левой почечной вены (ЛПВ) между верхней брыжеечной артерией (ВБА) и брюшной аортой было впервые описано в 1937 году J. C. B. Grant. Позднее, в 1950 году, El Sadr AR. и Mina A. описали симптоматику, обусловленную венозным стазом в левой почке, а бельгийский врач de Schepper A. дал название этому феномену синдром щипцов (nutcraker syndrome). В отечественной литературе чаще используют термин «аорто-мезентериальный пинцет». Это достаточно редкое состояние, которое чаще наблюдается у женщин в возрасте от 30 до 40 лет, и при наличии выраженной симптоматики требует открытого или эндоваскулярного хирургического вмешательства.

Возникновение аорто-мезентериальной компрессии обосновано особенностями синтопии левой почечной вены. Дистальная часть вены располагается между передней стенкой юкстаренального отдела аорты и проксимальным участком верхней брыжеечной артерии. Она впадает в нижнюю полую вену под углом 55о по отношению к фронтальной плоскости между 12 грудным и 2 поясничным позвонками. В норме верхняя брыжеечная артерия отходит от аорты под прямым углом, идет вентрально и только через 4–5 мм делает изгиб в каудальном направлении. Сдавление левой почечной вены в большинстве наблюдений происходит вследствие отхождения верхней брыжеечной артерии от аорты под острым углом. Компрессия сопровождается развитием ренофлебогипертензии и приводит к варикозной трансформации вен, а также формированию коллатеральных путей оттока. Другими возможными механизмами венозного стаза являются опущение левой почки, аномально высокое или ретроаортальное отхождение левой почечной вены.

Клиническая картина чаще всего проявляется болями в пояснице, иррадиирующими в ягодичную область, и гематурией (от микро- до макрогематурии). Возможно появление симптомов, характерных для венозного застоя в малом тазу у женщин (хроническая тазовая боль, дисменоррея, дизурические расстройства) или возникновения варикоцеле у мужчин вследствие массивного рефлюкса по левой яичковой вене. Симптомы могут усиливаться в вертикальном положении за счет сдавления вены под тяжестью кишечника и уменьшаться в положении лежа.

Синдром аорто-мезентериальной компрессии, сопровождающийся выраженной симптоматикой, является показанием к открытому или эндоваскулярному хирургическому вмешательству. Предложено несколько видов открытых операций, включающих транспозицию левой почечной вены, аутотрансплантацию почки, наружное стентирование вены, различные виды шунтирующих вмешательств. Однако, в настоящее время операцией выбора при симптомном течении аорто-мезентериального пинцета является прямая реимплантация левой почечной вены в нижнюю полую вену. Ниже приводится клинический пример.

Пациент Х., 15 лет поступил в отделение сосудистой хирургии ФГБУ НМХЦ имени Н.И. Пирогова 15 января 2009 г. с жалобами на изменение цвета мочи от бледно-розового до насыщенного красного с периодическим появлением кровяных сгустков. Из анамнеза известно, что вышеописанные жалобы дебютировали в октябре 2008 года после падения на спину. При амбулаторном обследовании у пациента выявлена макрогематурия, при КТ органов брюшной полости с контрастированием левая почечная вена по сравнению с правой расширена, максимально до 14 мм.

Дифференциальная диагностика проводилась между синдромом аорто-мезентериальной компрессии, посттравматической артериовенозной фистулой сосудов левой почки и синдромом Фрейли – врожденной аномалией сосудов почек, при которой передние и задние ветви верхней сегментарной артерии перекрещиваются и сдавливают верхнюю часть лоханочно – мочеточникового сегмента.

При общем осмотре и физикальном исследовании патогномоничных симптомов не обнаружено. В общем анализе мочи: протеинурия – 0,40г/л, неизмененные эритроциты покрывают все поле зрения. В общем анализе крови уровень гемоглобина и число эритроцитов в пределах нормальных значений. Для верификации диагноза было принято решение о выполнении аортографии, кавографии, УЗДГ почек, нефросцинтиграфии. В связи с развитием у пациента аллергической реакции на контрастное вещество ему была выполнена МРТ почек.

По данным инструментальнных методов исследования выявлено сужение левой почечной вены в области аорто-мезентериального угла (до 4,6 мм), при её диаметре на протяжении проксимального участка, средней трети и части дистального отдела 11,2 мм (рис. 1, 2).

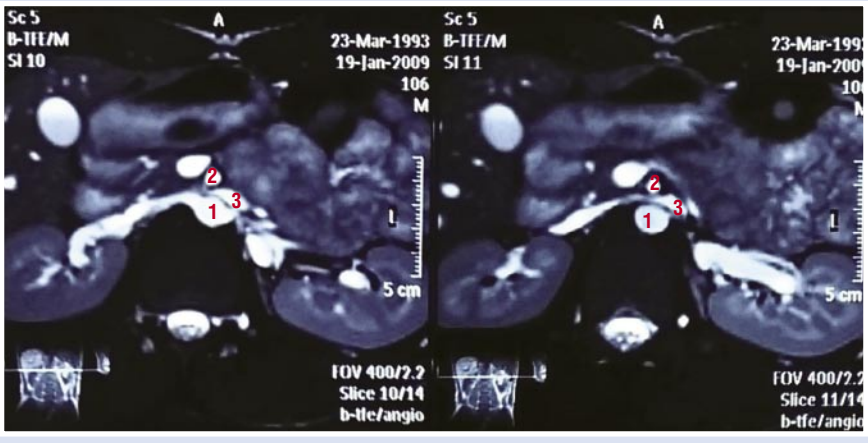

Рис 1. МРТ больного Х. Левая почечная вена до 11 мм в диаметре, уплощена при прохождении между верхней брыжеечной артерией и аортой. 1 – Аорта; 2 – Верхняя брыжеечная артерия; 3 – Левая почечная вена

Рис. 2. УЗАС, ЦДК. Левая почечная вена между аортой и верхней брыжеечной артерией. 1 – Аорта; 2 – Верхняя брыжеечная артерия; 3 – Левая почечная вена. 4 – Нижняя полая вена

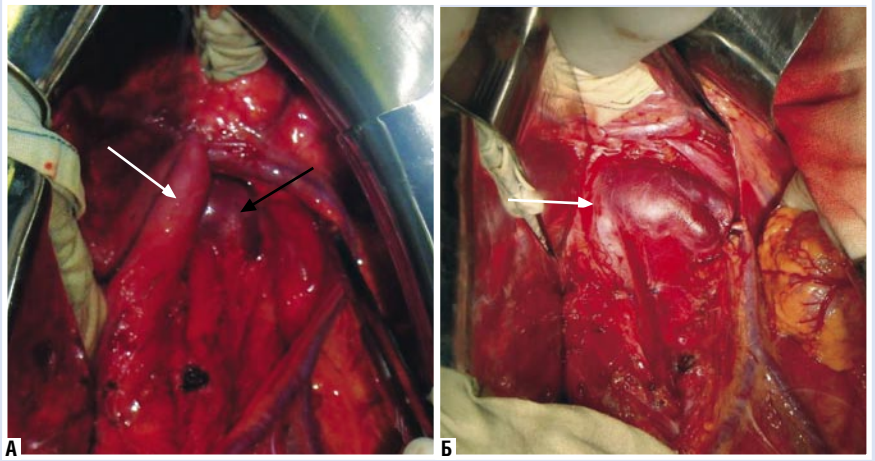

Рис. 3. Фотографии интраоперационного этапа. А – Интраоперационный вид левой почечной вены (стрелка черного цвета) и верхней брыжеечной артерии (стрелка черного цвета). Б – Верхняя брыжеечная артерия отведена, открыто устье левой почечной вены (стрелка белого цвета)

При выполнении динамической сцинтиграфии выявлено нарушение секреторно-экскреторной функции по паренхиматозному типу слева.

Учитывая итоги проведенного обследования, отсутствие данных за иную патологию был выставлен клинический диагноз «Стеноз левой почечной вены. Аорто-мезентериальный «пинцет», принято решение о выполнении оперативного лечения.

28.01.09 г. выполнена операция – реимплантация левой почечной вены в нижнюю полую вену. После полной срединной лапаротомии вскрыт задний листок брюшины. Выделена и мобилизована левая почечная вена от левой почки до места впадения в нижнюю полую вену (рис. 3).

Левая почечная вена пересечена, устье её ушито. После повторного бокового пристеночного отжатия выполнен ренокавальный анастомоз по типу «конец в бок» на 2,5 см дистальнее (рис. 4).

Послеоперационный период протекал гладко. При контрольном УЗИ исследовании размер почечной вены в области ворот левой почки 12 мм, линейная скорость кровотока 37 см\с. На 5 сутки моча приобрела соломенно-желтый цвет, в общем анализе плотность – 1010, белок – следы, эритроциты 18–24 в поле зрения. 10.02.09 г. Больной Х. выписан в удовлетворительном состоянии на амбулаторное лечение. В настоящее время пациент регулярно проходит обследование в отделении торакальной и сосудистой хирургии НМХЦ им. Н.И. Пирогова, жалоб не предъявляет, результаты клинико – лабораторных исследований в пределах нормальных значений.

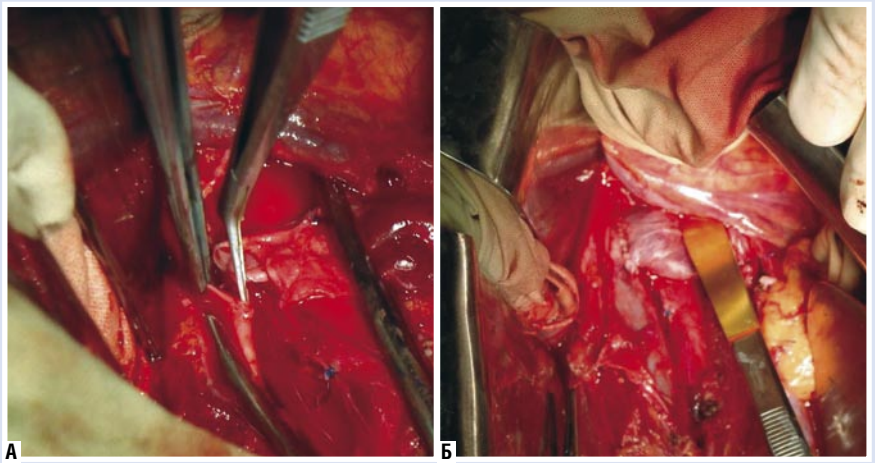

Рис. 4. Реимплантация вены в новое устье. А – Начало формирования анастомоза. Б – Анастомоз сформирован

Таким образом, несмотря на достаточную редкость описанного нами синдрома, он, тем не менее, имеет большое клиническое значение, поскольку снижает качество жизни пациентов, приводит к выраженной ренофлебогипертензии, нарушению функции органа, развитию анемии. Операцией выбора является транспозиция ЛПВ, как метод позволяющий радикально и эффективно восстановить физиологическую гемодинамику почки. Тщательно проанализированный анамнез, проведенное в достаточном объеме инструментальное обследование, знание патологической анатомии данного заболевания позволяет предпринять правильную тактику лечения и отказаться от таких бесполезных, а порой инвалидизирующих методов лечения, как консервативная терапия и нефрэктомия.

КОНТАКТНАЯ ИНФОРМАЦИЯ

105203, г. Москва, ул. Нижняя Первомайская, 70
e-mail: nmhc@mail.ru

ГЕМАНГИОМА ТОНКОЙ КИШКИ

Шахназарян А.М.[1, 2], Шахназарян Н.Г.[1], Боташева В.С.[1], Сахаров В.А.[3], Ищенко А.В.[3]

[1] *Ставропольский государственный медицинский университет, Ставрополь*
[2] *Ставропольская краевая клиническая больница, Ставрополь*
[3] *Грачевская центральная районная больница, Грачевка, Ставропольский край, Российская Федерация*

УДК: 616.341-006.311-089

GEMANGIOMA OF THE SMALL INTESTINE

Shahnazarjan A.M., Shahnazarjan N.G., Botasheva V.S., Saharov V.A., Ishhenko A.V.

Опухоли тонкой кишки – разнообразная по морфологической структуре группа новообразований. Одной из разновидностей таких опухолей является гемангиома. Гемангиома тонкой кишки (ГТК) является редким заболеванием и занимает, по разным данным, от 0,05% до 0,3% от всех опухолей желудочно-кишечного тракта. Наиболее часто опухоль обнаруживается в средней части тощей кишки, что значительно затрудняет диагностику.

Гистологически ГТК классифицируют на три категории: кавернозные, капиллярные и смешанные. Чаще встречаются кавернозные гемангиомы.

Неосложненные ГТК, как правило, клинически никак себя не проявляют. Клиника осложненных ГТК в 80% случаев представлена кровотечением или обструкцией кишки.

Диагностика опухолей тонкой кишки была и остается одной из наиболее сложных проблем клинической медицины, что связано, прежде всего, с относительной редкостью заболевания, локализацией, широкой вариабельностью клинических проявлений, отсутствием патогномоничных симптомов. Прижизненная диагностика неосложненной ГТК возможна с помощью эндоскопических методов исследования, в том числе капсульной видеоэндоскопии (при внутрипросветном росте), компьютерной или магнитно-резонансной томографии, рентгеноконтрастной ангиографии, сцинтиграфии, а также диагностической лапароскопии. Несмотря на многообразие существующих в настоящее время методов диагностики, в подавляющем большинстве наблюдений ГТК является операционной находкой при эксплоративной лапаротомии. Метод выбора в лечении ГТК – резекция пораженного участка кишки с опухолью.

Пациентка С., 54 лет, доставлена в экстренном порядке в хирургическое отделение ЦРБ с клиникой внутрибрюшного кровотечения и геморрагического шока через 5 часов от начала заболевания.

При поступлении больная предъявляла жалобы на выраженную общую слабость, головокружение, спутанность сознания, сухость во рту, ноющую тупую боль в животе. Из анамнеза известно, что заболевание дебютировало рано утром, когда после пробуждения больная почувствовала дискомфорт в животе. Ухудшение состояния отметила после подъема тяжести – появилась резкая слабость с кратковременной потерей сознания, боль в животе усилилась. Ранее подобных эпизодов не отмечала. Травму живота отрицает. Бригадой скорой помощи была доставлена в больницу.

Из анамнеза жизни: образование среднее, по профессии буфетчица. Вредных привычек не имеет. Из перенесенных заболеваний: миома матки, перенесла гистерэктомию с придатками. Страдает гипертонической болезнью, нерегулярно получает антигипертензивную терапию, на фоне которой отмечает гипертонические кризы до 200/100 мм рт. ст. Семейный анамнез: мать умерла в возрасте 78 лет, отец умер в возрасте 66 лет после острого нарушения мозгового кровообращения, оба страдали гипертонической болезнью.

При объективном обследовании: состояние больной средней степени тяжести, обусловлено болевым синдромом в животе и клиникой геморрагического шока. В сознании, заторможена. Телосложение гиперстеническое, повышенного питания, ИМТ 38,1кг/м^2. Кожный покров бледный. Температура тела 36,7° С. Лимфатические узлы не пальпируются. Дыхание везикулярное, проводится по всем легочным полям, хрипов нет. ЧДД 20 в мин. Тоны сердца глухие, ритмичные. ЧСС 110 в мин. без дефицита пульса. Артериальное давление 70/40 мм рт. ст. без градиента на верхних конечностях. Язык сухой, обложен белым налетом. Живот правильной формы, участвует в дыхании равномерно всеми отделами. При пальпации напряженный в мезогастрии и в боковых отделах, где вызываются симптомы раздражения брюшины. При аускультации перистальтические шумы не выслушиваются. Печень не выходит из-под края реберной дуги. Селезенка и почки не пальпируются. Поколачивание по поясничной области безболезненное с обеих сторон. Дизурических явлений нет. Стул регулярный.

В клиническом анализе крови картина гипохромной анемии (эритроциты – 2,9*10^{12}/л, гемоглобин – 78 г/л, гематокрит – 21,4%) и незначительный лейкоцитоз 9,3*10^9/л без сдвига. Общий анализ мочи в пределах нормы. В биохимическом анализе крови незначительная гипергликемия (глюкоза – 6,3 ммоль/л), гипопротеинемия (общий белок 58 г/л), остальные показатели в пределах нормы. В коагулограмме нормокоагуляция.

На ЭКГ: ритм синусовый, правильный с ЧСС 114 в мин. Отклонение электрической оси сердца влево. Признаки гипертрофии миокарда левого желудочка.

Установлен диагноз: внутрибрюшное кровотечение неясной этиологии.

Больная переведена в реанимационное отделение, начата инфузионно-трансфузионная терапия, вазопрессорная поддержка. На фоне проводимого лечения состояние больной оставалось стабильным, пациентка отметила улучшение самочувствия, показатели красной крови после гемотрансфузии имели тенденцию к повышению.

Выполнено УЗИ органов брюшной полости, выявлено большое количество свободной жидкости в боковых фланках живота, в подпеченочном пространстве. Аорта не расширена. Органы малого таза не визуализируются.

Пациентка осмотрена гинекологом, терапевтом.

С целью уточнения диагноза и окончательной остановки кровотечения под интубационным наркозом выполнена лапароскопия. При ревизии выявлены свёртки крови по боковым фланкам живота, а также жидкая кровь в малом тазу и в подпеченочном пространстве. При дальнейшей ревизии на петле тонкой кишки обнаружено опухолевидное образование со свёртками крови на поверхности. Принято решение о лапаротомии.

Выполнена срединная лапаротомия. На петле тощей кишки на расстоянии 30 см от связки Трейца расположена инкапсулированная мягко-эластическая опухоль зернистой структуры (рис. 1).

Рис. 1. Опухоль на стенке тонкой кишки

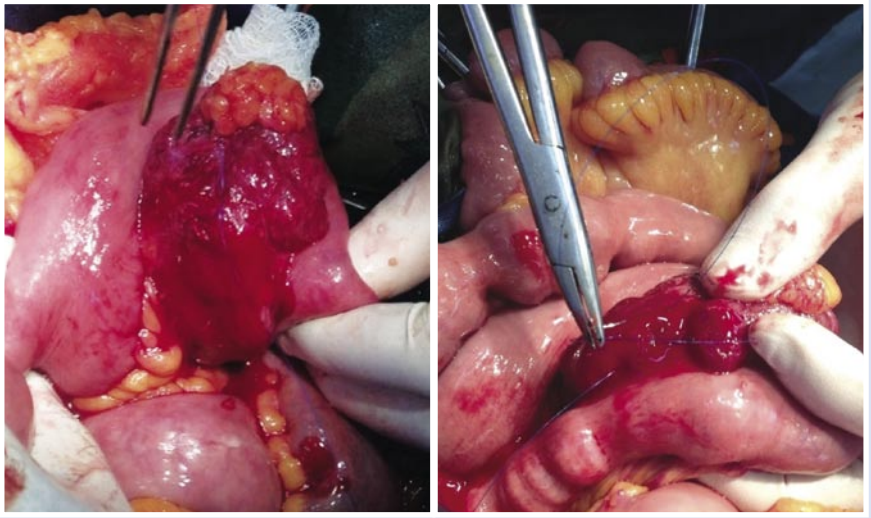

Рис. 2. А – гемангиома сильно кровоточит при контакте. Б – прошивание усиливает кровотечение

Опухолевый узел серо-фиолетового цвета, на широком основании, интимно спаян с серозным покровом кишки и брыжейки. Имеется некроз капсулы, прикрытый тромбами. При контакте опухоль сильно кровоточит (рис. 2). Пальпаторно внутрипросветного роста опухоли нет. Острым и тупым путем опухоль отсепарована от стенки кишки без нарушения целостности последней (рис. 3).

Макроскопически удаленный препарат опухоли представлен бугристым образованием округлой формы размерами 5,5*4,0*2,5 см с поверхностью серо-коричневого цвета. На разрезе ткань опухоли серо-красного цвета, мелкозернистой структуры, мягкоэластической консистенции (рис. 4).

При гистологическом исследовании определяется ткань опухоли, состоящая из многочисленных сосудов капиллярного типа (рис. 5а). Капилляры выстланы эндотелиальными клетками, заполнены кровью, встречаются пустые капилляры. Между капиллярами отмечается разрастание соединительной ткани, формирующей строму опухоли. В строме опухоли определяются лимфоплазмоцитарные инфильтраты, а также множество однотипных небольших клеток овальной формы. Межкапиллярные клетки – это зона роста, в дальнейшем они дифференцируются и из них возникают новые капилляры. Наряду с описанными структурами в опухоли обнаружены участки, представленные крупными полостями разной величины и формы, заполненные кровью (рис. 5б). Стенки этих полостей образованы соединительной тканью и выстланы эндотелиальными клетками.

Рис. 3. Вид после удаления опухоли кишки

Рис. 4. Макропрепарат опухоли

Таким образом, удаленная сосудистая опухоль тонкой кишки имеет смешанное строение и представлена фрагментами капиллярной и кавернозной гемангиомы (рис. 5в).

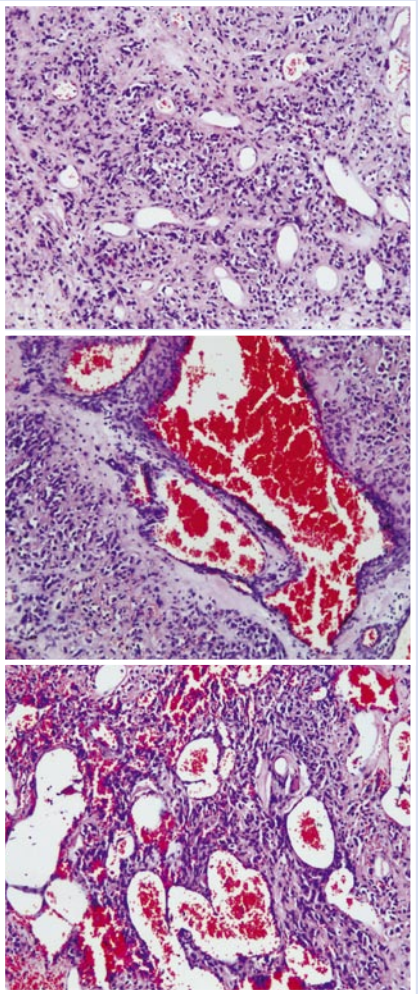

Рис. 5. А – участки капиллярной гемангиомы. Б – крупные полости, заполненные кровью. В – гистологическая картина смешанной гемангиомы. Микрофото. Увеличение × 200. Окраска: гематоксилин-эозин

Ранний послеоперационный период осложнился анемией, парезом кишечника. Проводились гемотрансфузии. Функция кишечника восстановилась на 2-е сутки на фоне стимуляции.

На 8-е сутки пациентка выписана в удовлетворительном состоянии.

Пациентка осмотрена через 6 месяцев. Жалоб не предъявляет, функция желудочно-кишечного тракта не нарушена. Трудоспособность полностью восстановлена.

Таким образом, приведенный клинический пример еще раз подтверждает сложность установления диагноза ГТК на дооперационном этапе и необходимость помнить о нем при дифференциальной диагностике причин внутрибрюшных и кишечных (при внутрипросветном росте) кровотечений. Истинную природу заболевания позволяет установить лишь морфологическое исследование операционного материала.

КОНТАКТНАЯ ИНФОРМАЦИЯ

355017, г. Ставрополь, ул. Мира, д. 310
e-mail: nmhc@mail.ru

ЛЕЧЕНИЕ НЕСТАБИЛЬНОЙ ГРУДНОЙ КЛЕТКИ ПРИ ПОЛИТРАВМЕ

Котов И.И.[1, 2], Агишев Р.Г.[2], Козарь О.К.[2], Федоркин Д.В.[2]

[1] *Омский государственный медицинский университет, Омск*
[2] *Омская городская клиническая больница скорой медицинской помощи № 1, Омск*

УДК: 616.713-001-089

TREATMENT OF FLAIL CHEST IN POLYTRAUMA

Kotov I.I., Agishev R.G., Kozar O.K., Fedorkin D.V.

Нестабильная грудная клетка (НГК) определяется множественными одно или двусторонними переломами ребер по нескольким линиям с нарушением целостности костно-хрящевого контура нижней апертуры груди со смещением костных отломков или флотацией фрагментов грудной стенки при дыхании и, или движении с развитием тяжелой дыхательной недостаточности (ДН).

Причиной ДН у пациентов с НГК без пневмоторакса или после его устранения являются расстройства вентиляции легких вследствие сильной боли при смещении костных отломков, парадоксального дыхания, нарушения каркасной и гемоилимфодинамической функции грудной клетки, неэффективного кашля, а так же ухудшения диффузии газов при ушибе легких, что требует перевода на ИВЛ.

У большинства пациентов с НГК и флотирующим перелом ребер (ФПР) имеется ушиб легких и повреждения других органов и систем. Для ранней активизации таких больных необходима хирургическая стабилизация грудной стенки.

В ситуации с политравмой и тяжелой ДН можно применить предложенную нами миниоинвазивную методику для лечения ФПР. Суть методики заключается в следующем. Транскутанными перикостальными лигатурными швами фиксируют нестабильные и стабильные участки грудной клетки к нагрудной шине изогнутой по кривизне грудной стенки U – образно или иначе.

Фиксирующую нагрудную шину (ФНШ) изготавливают из медицинской силиконовой трубки армированной трехжильным медным кабелем ВВГ 3 × 4 (все компоненты сделаны в России), что придает ей необходимую жесткость и упругость, а кожные покровы при этом соприкасаются с ареактивным и разрешенным в медицине материалом. При разработке методики получено три патента РФ: два на полезную модель № 110252 от 20.11.2011 г. и № 107037 от 10.08.2011 г. и один на изобретение № 2569716 от 02.11.2015 г.

Приводим клиническое наблюдение. Пациент А. 36 лет, в неотложном порядке бригадой скорой помощи доставлен в приемное отделение травматологии БУЗОО «ГК БСМП№1» г. Омска 2.02.2013 г. с диагнозом: политравма. ЗЧМТ, сотрясение головного мозга, параорбитальная гематома. ЗТГ, перелом 5–6 рёбер справа, множественный перелом ребер слева.

Со слов больного с 31.01. по 2.02. 2013 г. несколько раз был избит неизвестными.

В приемном отделении осмотрен травматологом, нейрохирургом, хирургом, терапевтом, реаниматологом.

Состояние тяжелое, сознание спутанное, АД 130/80 мм рт.ст. Ps 120 в мин., дыхание спонтанное ЧДД 18 в мин. поверхностное. Грудная клетка асимметричная, левая половина уменьшена в переднезаднем измерении, выраженная флотация боковой, нижнебоковой и заднебоковой поверхности от IV до XI ребер, при пальпации выраженная болезненность с обеих сторон, аускультативно слева определяется костная и воздушная крепитация, дыхание ослаблено, по всем полям разнокалиберные хрипы. Тоны сердца глухие, ЧСС до 120 ударов в минуту.

Выполнена серопрофилактика столбняка АС-1.0 мл ПСС 3000 МЕ. ОАК, ОАМ. ЭКГ, УЗИ плевральных полостей, брюшной полости и забрюшинного пространства. КТ головного мозга, КТ органов грудной клетки. Повторно осмотрен специалистами. С учетом полученных данных установлен клинический диагноз: ЗЧМТ. Ушиб головного мозга с контузионным очагом в височной и теменной долях левого полушария мозга (гиперденсная зона 95х43мм в аксиальной плоскости, высотой до34 мм с зоной перифокального отека). Ушибы мягких тканей головы ЗТГ. Множественные переломы IV, V, VI, VII рёбер справа, II, III, IV, V, VI, VII, VIII, IX, X, XI, XII рёбер слева, двойные переломы IV, V, VI, VIII, IX, X, XI рёбер слева. Ушиб обоих лёгких. Эмфизема мягких тканей груди слева. Травматический пневмоторакс слева. Закрытый перелом левого поперечного отростка L2.

02.02.2013 г. выполнен торакоцентез и дренирование левой плевральной полости по Бюлау. По дренажу отошло 200 мл лизированной крови с воздухом.

В течение 4-х суток лечился консервативно. За это время наметилась положительная динамика со стороны головного мозга. Сознание ясное, оча-

говой симптоматики нет. Сохраняются сильные головные боли. На контрольной КТ головного мозга от 06.02.2013 так же отмечена положительная динамика (гиперденсный участок 78×46×28 мм, окруженный зоной перифокального отека). Со стороны дыхательной системы отмечается усиление одышки, выраженная флотация реберного фрагмента слева, отсутствие эффективного кашля из-за нестабильности грудной клетки. Сохраняется тахикардия до 110 ударов в минуту, ЧДД наросла до 26 в мин., pCO2a-35,1 mm Hg., pO2a-93,0 mm Hg., pCO2v-32,0 mm Hg., pO2v-36,0 mm Hg. На контрольной рентгенограмме груди легкие расправлены, двусторонняя посттравматическая пневмония. По плевральному дренажу слева выделение серозно-геморрагического выпота до 250 мл в сутки.

С целью устранения дыхательных расстройств решено выполнить хирургическую стабилизацию грудной клетки слева с применением ФНШ. В процессе полипроекционного просмотра СКТ ОГК в формате 3D была изучена топография мест переломов ребер, намечены предварительные точки фиксации шины на стабильных и нестабильных участках левого гемиторакса (рис. 1). Определена наиболее подходящая конфигурация шины: змеевидная форма с косым расположением длинных участков шины по отношению к ходу ребер.

7.02.2013 г. под общим обезболиванием в положении на правом боку выполнена стабилизация левого гемиторакса перикостальными лигатурами к ФНШ. При этом произведено проведение лигатур вокруг стабильных отрезков ребер спереди и сзади, а также на флотирующем фрагменте грудной стенки, всего в семи точках (5 ребро верх шины по ППЛ, 6- низ шины по ППЛ, 8-низ по СПЛ, 7-верх по ЗПЛ, 9-низ по ЗПЛ, 9 –верх ЛЛ, 11-низ по ПВЛ). Тракцией за эти лигатуры выполнена репозиция грудной стенки. Шина выгнута в виде змеевика с учетом расположения вокруг реберных лигатур по кривизне гемиторакса и фиксирована лигатурами к грудной стенке. В местах крепления лигатур между кожей и шиной проложены спиртовые салфетки.

Послеоперационный период протекал без осложнений. Больной экстубирован вечером в день операции. Дыхание достаточной глубины, флотации грудной стенки нет. 9.02.2013 г. переведен из отделения реанимации в ПИТ травматологии. Плевральный дренаж слева удален в тот же день. ЧДД уменьшилась до 18 в мин., Ps 90 в мин., костная крепитация и подвижность реберных отломков не наблюдается, боли стали умеренные, больной стал эффективно откашливать мокроту, активно двигаться в пределах отделения. Выполнена контрольная СКТ, на которой отмечено удовлетворительное сопоставление реберных отломков и восстановление нормальной формы левого гемиторакса (рис. 2). Шина лежит удовлетворительно, грудная клетка стабильна (рис. 3).

12.02.2013 г. по показаниям произведена пункция левой плевральной полости и удалено 700 мл серозно-геморрагического выпота, повторная пункция выполнена 15.02.2013 г., на которой удалено 400 мл аналогичного выпота. После этого экссудация в левую плевральную полость прекратилась.

Шина снята 25.02.2013 г. при явлениях начинающейся консолидации ребер. При этом отмечено наличие поверхностных осаднений кожи. Флотации и деформации грудной стенки нет (рис. 4).

Выписан 1.03.2013 г. с явлениями посттравматической пневмонии в стадии рассасывания на амбулаторное лечение по месту жительства. Осмотрен через

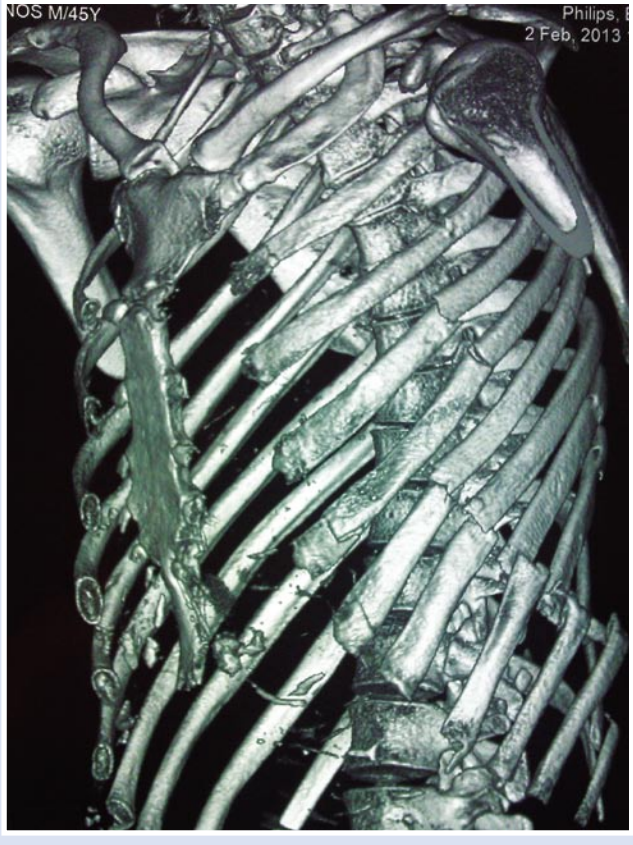

Рис. 1. СКТ ОГК при поступлении

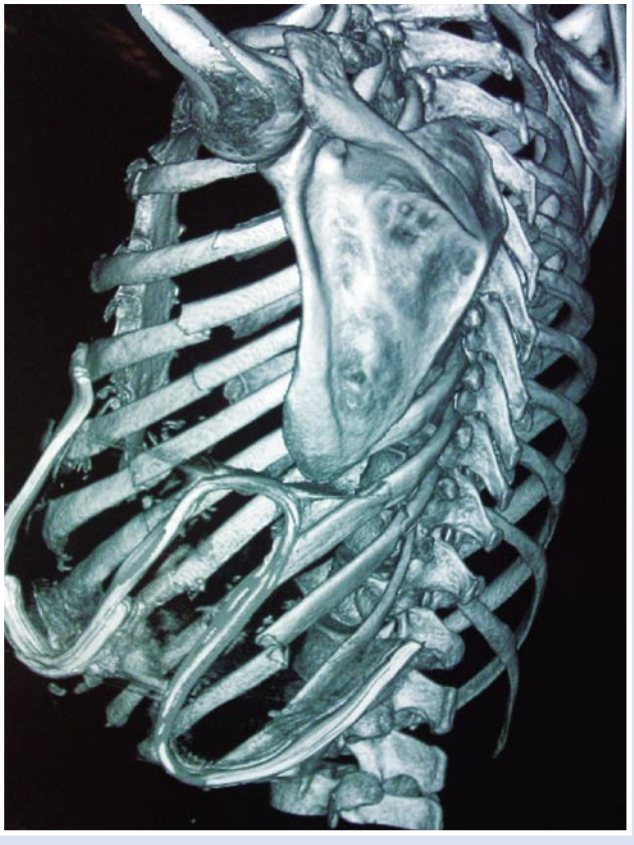

Рис. 2. СКТ ОГК после наложения шины

Рис. 3. Вид груди с шиной перед удалением дренажа

Рис. 4. Вид груди после снятия шины

один год – жалоб со стороны органов дыхания не предъявляет, работает на прежнем месте.

Данное клиническое наблюдение показывает эффективность экстраторакального шинирования у пациента с нестабильной грудной клеткой для лечения развившейся дыхательной недостаточности вследствие парадоксального дыхания и двустороннего ушиба легких.

Устранение флотации бокового реберного клапана было выполнено за счет связывания горизонтальных фрагментов переднебоковых участков ребер вертикальными участками шины, а двойная фиксация 9 ребра к одному из продольных участков шины и 11 ребра в задних отделах к другому – позволила укрепить костно-хрящевой контур нижней апертуры груди. В целом удалось восстановить каркасную функцию левого гемиторакса, не прибегая к дополнительной операции открытого остеосинтеза ребер при тяжелой сочетанной травме груди.

КОНТАКТНАЯ ИНФОРМАЦИЯ

Котов И.И.
e-mail: i.i.kotov@mail.ru

ПРОФЕССОР ВЕТШЕВ ПЕТР СЕРГЕЕВИЧ (К 65-ЛЕТИЮ СО ДНЯ РОЖДЕНИЯ)

18 июня исполнилось 65 лет профессору Ветшеву Петру Сергеевичу.

П.С. Ветшев – выпускник 1-го Московского медицинского института им. И.М. Сеченова. Прошел обучение в клинической ординатуре, а затем в аспирантуре на кафедре факультетской хирургии лечебного факультета в одноименной клинике института. Защитил кандидатскую диссертацию, посвященную улучшению результатов хирургического лечения больных механической желтухой. Его первыми учителями были академик М.И. Кузин и заслуженный деятель науки профессор О.С. Шкроб. Большая часть трудового пути П.С. Ветшева связана с клиникой и кафедрой факультетской хирургии 1-го ММИ, где он сформировался в качестве известного ученого и клинициста, поливалентного хирурга высшей категории, профессионального педагога и организатора.

В 1991 г. защитил докторскую диссертацию, посвященную вопросам диагностики и хирургического лечения опухолевых и неопухолевых поражений вилочковой железы при генерализованной миастении. Стажировался в клиниках Германии. С 2006 г. работает в Федеральном государственном бюджетном учреждении «Национальном медико-хирургическом Центре им. Н.И. Пирогова» Министерства здравоохранения Российской Федерации под руководством академика Ю.Л. Шевченко в должности заместителя генерального директора по лечебным и научно-образовательным вопросам.

Петр Сергеевич Ветшев – доктор медицинских наук, профессор, Действительный член Международного хирургического общества (ISS), Международной ассоциации хирургов-эндокринологов (IAES), заместитель председателя Московского общества хирургов, член правления Ассоциации хирургов-гепатологов стран СНГ, Российского общества хирургов-гастроэнтерологов и председатель Координационного совета секции мининвазивных технологий этой Ассоциации, заместитель главного редактора журнала «Вестник хирургической гастроэнтерологии», член редколлегий журналов «Хирургия», «Анналы хирургической гепатологии», «Вестник НМХЦ им.Н.И. Пирогова», «Проблемы эндокринологии».

П.С. Ветшев – заслуженный врач РФ, Заслуженный профессор Пироговского Центра, кавалер Европейского ордена Николая Пирогова, награжден почетной грамотой Министерства здравоохранения Российской Федерации, нагрудным знаком «Отличник здравоохранения». Автор и соавтор более 350 печатных работ, 9 монографий, в том числе учебника по хирургическим болезням и двух руководств, посвященных хирургии желчевыводящих путей и хирургической эндокринологии.

Область научных интересов: хирургия желчевыводящих путей, механическая желтуха, абдоминальная и эндокринная хирургия, применение мининвазивных технологий в хирургии, сравнительный анализ инновационных методов диагностики и лечения, разработка оптимальных диагностических алгоритмов, изучение качества жизни оперированных больных.

Петр Ветшев – яркий и самобытный представитель Московской хирургической школы. Его отличает умение органично совмещать большую организаторскую деятельность с лечебной и научной работой. Вся его профессиональная деятельность – образец высокой духовности, истинного гуманизма и профессионального мастерства.

Редколлегия журнала, многочисленные коллеги и друзья сердечно поздравляют Петра Сергеевича с юбилеем и желают счастья, благополучия, многих плодотворных лет служения медицине.

АВТОРЫ ПУБЛИКАЦИЙ, КОНТАКТНАЯ ИНФОРМАЦИЯ

ЦИФРОВЫЕ ТЕХНОЛОГИИ В СОВРЕМЕННОЙ РЕКОНСТРУКТИВНОЙ ХИРУРГИИ
Карпов О.Э., Гаврюшин С.С., Замятин М.Н., Епифанов С.А., Хрыков С.С.
105203, г. Москва, ул. Нижняя Первомайская, 70, e-mail: nmhc@mail.ru

ПРОФИЛАКТИКА ДЕЛИРИЯ В КАРДИОХИРУРГИИ
Гороховатский Ю.И., Замятин М.Н., Седракян А.Р., Вахляев А.В., Борщев Г.Г.
105203, г. Москва, ул. Нижняя Первомайская, 70, e-mail: nmhc@mail.ru

ЦЕРЕБРАЛЬНЫЕ МИКРОЭМБОЛЫ И ЦЕРЕБРОВАСКУЛЯРНЫЕ ОСЛОЖНЕНИЯ ПРИ ХИРУРГИЧЕСКОМ ЛЕЧЕНИИ СТЕНОЗИРУЮЩИХ ПОРАЖЕНИЙ КАРОТИДНЫХ АРТЕРИЙ
Батрашов В.А., Рыбалко Н.В., Боломатов Н.В., Виноградов О.И., Кузнецов А.Н.
105203, г. Москва, ул. Нижняя Первомайская, 70, e-mail: nmhc@mail.ru

МИКРОЭМБОЛИЧЕСКИЕ СИГНАЛЫ ИЗ АСИМПТОМНОЙ АТЕРОСКЛЕРОТИЧЕСКОЙ БЛЯШКИ КАК ПРЕДИКТОРЫ РАЗВИТИЯ СОСУДИСТЫХ ЦЕРЕБРАЛЬНЫХ ЭМБОЛИЧЕСКИХ СОБЫТИЙ
Боломатов Н.В., Рыбалко Н.В., Виноградов О.И., Кузнецов А.Н.
105203, г. Москва, ул. Нижняя Первомайская, 70, e-mail: nmhc@mail.ru

РАНЕНИЯ ГРУДИ ОГНЕСТРЕЛЬНЫМ ОРУЖИЕМ ОГРАНИЧЕННОГО ПОРАЖЕНИЯ
Самохвалов И.М., Тюрин М.В. , Кучеренко А.Д., Кузнецов И.М., Гончаров А.В., Маркевич В.Ю.
194044, Санкт-Петербург, ул. Академика Лебедева, 6, e-mail: nmhc@mail.ru

ВРОЖДЕННЫЕ КИСТЫ ЛЕГКОГО: ЛЕЧЕБНАЯ ТАКТИКА НА ОСНОВЕ ПЕРИНАТАЛЬНОГО УЛЬТРАЗВУКОВОГО МОНИТОРИНГА
Кохно Н.И.
105203, г. Москва, ул. Нижняя Первомайская, 70, e-mail: nmhc@mail.ru

ЗНАЧЕНИЕ АНТЕГРАДНЫХ ЭНДОБИЛИАРНЫХ ВМЕШАТЕЛЬСТВ В ЛЕЧЕНИИ МЕХАНИЧЕСКОЙ ЖЕЛТУХИ ОПУХОЛЕВОГО ГЕНЕЗА
Соловьев И.А., Суров Д.А., Рухляда Н.В., Дымников Д.А., Лычев А.Б., Савченков Д.К., Галиуллин Р.И.
e-mail: ja-dmitrij@ya.ru

ЛАПАРОСКОПИЧЕСКИЕ И РОБОТИЧЕСКИЕ ТЕХНОЛОГИИ В ЛЕЧЕНИИ БОЛЬНЫХ РАКОМ ПРЯМОЙ КИШКИ
Карпов О.Э., Максименков А.В., Степанюк И.В., Левчук А.Л., Назаров В.А., Стойко Ю.М.
105203, г. Москва, ул. Нижняя Первомайская, 70, e-mail: nmhc@mail.ru

ДИФФЕРЕНЦИРОВАННЫЙ ПОДХОД К ФОРМИРОВАНИЮ ПРЕВЕНТИВНЫХ СТОМ В ХИРУРГИИ РАКА ПРЯМОЙ КИШКИ
Навматуля А.Ю., Соловьев И.А., Литвинов О.А., Ивануса С.Я., Игнатович И.Г., Житихин Е.В., Васильченко М.В., Кчеусо А.В
e-mail: eskander85@yandex.ru

ПРЕИМУЩЕСТВА НОВОГО СПОСОБА ОПЕРАТИВНОГО ЛЕЧЕНИЯ РЕЦИДИВНЫХ ЭПИТЕЛИАЛЬНЫХ КОПЧИКОВЫХ ХОДОВ
Магомедова З.К., Чернышова Е.В., Грошилин В.С.
344022, г. Ростов-на-Дону, пер. Нахичеванский, 29, e-mail: stella-star23@mail.ru

ДИФФЕРЕНЦИРОВАННЫЙ ПОДХОД К ЛЕЧЕНИЮ ОСТРОГО ПАРАПРОКТИТА
Лаврешин П.М., Гобеджишвили В.К., Жабина А.В., Сидоров А.В., Исхаков Р.А., Худавердиева Ж.Р.
355017, г. Ставрополь, ул. Мира, 310, e-mail: nmhc@mail.ru

РЕЗУЛЬТАТЫ ЛЕЧЕНИЯ ЭКСПЕРИМЕНТАЛЬНОЙ КРИТИЧЕСКОЙ ИШЕМИИ КОНЕЧНОСТИ МОНОНУКЛЕАРНОЙ ФРАКЦИЕЙ АУТОЛОГИЧНОГО КОСТНОГО МОЗГА
Суковатых Б.С., Орлова А.Ю., Гордов М.Ю.
e-mail: SukovatykhBS@kursksmu.net

ПАТОГИСТОЛОГИЧЕСКИЕ ИЗМЕНЕНИЯ ТКАНЕЙ СТОПЫ У ПАЦИЕНТОВ С ТЕРМИНАЛЬНЫМИ ФОРМАМИ ДИАБЕТИЧЕСКОЙ АНГИО- И НЕЙРОПАТИИ
Деев Р.В., Плакса И.Л., Чекмарева И.А., Галстян Г.Р., Сучков И.А., Матвеев С.А.
e-mail: i.plaksa2014@yandex.ru

ВЛИЯНИЕ АЭРОКРИОТЕРАПИИ ПРИ ЛЕЧЕНИИ БОЛЬНЫХ АЛИМЕНТАРНО-КОНСТИТУЦИОНАЛЬНЫМ ОЖИРЕНИЕМ НА ДИНАМИКУ МАССЫ ТЕЛА И УРОВЕНЬ ЛЕПТИНА
Елисеев Д.Н., Бугаян С.Э., Скляров В.Н.
e-mail: svet03122009@rambler.ru

СИМПТОМ МАТОВОГО СТЕКЛА И ЕГО МОРФОЛОГИЧЕСКИЕ СОСТАВЛЯЮЩИЕ
Китаев В.М., Белова И.Б., Абович Ю.А., Бронов О.Ю., Крылова Т.А, Пихута Д.А.
105203, г. Москва, ул. Нижняя Первомайская, 70, e-mail: nmhc@mail.ru

СОДЕРЖАНИЕ TNFα И IL-6 В ТКАНИ ПЕЧЕНИ, ПРОТОКОВОЙ ЖЕЛЧИ И СЫВОРОТКЕ КРОВИ ПРИ МЕХАНИЧЕСКОЙ ЖЕЛТУХЕ ДОБРОКАЧЕСТВЕННОГО ГЕНЕЗА
Гаджиев Дж.Н., Тагиев Э.Г., Гаджиев Н.Дж., Гулиев М.Р.
105203, г. Москва, ул. Нижняя Первомайская, 70, e-mail: nmhc@mail.ru

МЕДИЦИНСКАЯ ИНФОРМАЦИОННАЯ СИСТЕМА КАК ИНСТРУМЕНТ АВТОМАТИЗАЦИИ СИСТЕМЫ ПРОЕКТИРОВАНИЯ СТРУКТУРЫ КОЕЧНОГО ФОНДА МЕДИЦИНСКОГО ЦЕНТРА
Карпов О.Э., Никитенко Д.Н., Фатеев С.А., Дьяченко П.С.
e-mail: fateevsa@pirogov-center.ru

ПУТИ ПОВЫШЕНИЯ ЭФФЕКТИВНОСТИ ОРГАНИЗАЦИИ ХИРУРГИЧЕСКОЙ ПОМОЩИ ПАЦИЕНТАМ С АТЕРОСКЛЕРОТИЧЕСКИМ ПОРАЖЕНИЕМ МАГИСТРАЛЬНЫХ АРТЕРИЙ В МНОГОПРОФИЛЬНОМ ЛЕЧЕБНОМ УЧРЕЖДЕНИИ
Замский К.С., Гайдуков А.В., Родивилов Б.Б., Шатохина А.Д., Кранин Д.Л., Назаров Д.А., Федоров А.Ю.
105229, Москва, Госпитальная площадь, д.3, e-mail: zamsky@mail.ru

ФАРМАКО-ЭКОНОМИЧЕСКИЙ АНАЛИЗ АНТИБИОТИКОПРОФИЛАКТИКИ ПРИ ГРЫЖЕСЕЧЕНИИ
Поборский А.Н., Дрожжин Е.В., Понамарев Н.И., Асутаев Ш.Д.
628412, г. Сургут, проспект Ленина, 1, e-mail: poborsky@mail.ru

СОВРЕМЕННЫЕ ПРЕДСТАВЛЕНИЯ ОБ АНЕВРИЗМАХ ПОДКОЛЕННОЙ АРТЕРИИ
Затевахин И.И., Матюшкин А.В., Демидов И.Ю., Мамаева Д.А., Лобачев А.А.
e-mail: nmhc@mail.ru

АОРТА КАК ИСТОЧНИК ЭМБОЛИИ В ЦЕРЕБРАЛЬНЫЕ АРТЕРИИ
Рыбалко Н.В., Кузнецов А.Н., Виноградов О.И., Борщев Г.Г.
e-mail: rybalko_dr@mail.ru

СИНДРОМ ОБСТРУКТИВНОГО АПНОЭ СНА У БОЛЬНЫХ ИНСУЛЬТОМ
Цеева А.Ю., Зорина А.В., Цеев Ю.К.
105203, г. Москва, ул. Нижняя Первомайская, 70, e-mail: nmhc@mail.ru

ВРОЖДЕННЫЕ КИСТЫ ЛЕГКОГО
Кохно Н.И., Холмс Н.В.
105203, г. Москва, ул. Нижняя Первомайская, 70, e-mail: nmhc@mail.ru

ВЛИЯНИЕ ПРОВОДИМЫХ СТРУКТУРНЫХ ПРЕОБРАЗОВАНИЙ СЕТИ МЕДИЦИНСКИХ ОРГАНИЗАЦИЙ ГОСУДАРСТВЕННОЙ (МУНИЦИПАЛЬНОЙ) СИСТЕМЫ ЗДРАВООХРАНЕНИЯ НА ДОСТУПНОСТЬ МЕДИЦИНСКОЙ ПОМОЩИ ДЛЯ ГРАЖДАН РОССИЙСКОЙ ФЕДЕРАЦИИ. СОЦИОЛОГИЧЕСКИЙ ОПРОС МЕДИЦИНСКИХ РАБОТНИКОВ
Гаврилов Э.Л., Хоманов К.Э., Шевченко Е.А.
119019, г Москва, Большой Афанасьевский пер., д.22, e-mail: nmhc@mail.ru

ОПЕРАЦИЯ «ПОВОРОТ НА НОЖКУ» ДОКТОРА М.А. БУЛГАКОВА
Карташов А.В., Карташов В.С.
105203, г. Москва, ул. Нижняя Первомайская, 70, e-mail: nmhc@mail.ru

ХИРУРГИЧЕСКОЕ ЛЕЧЕНИЕ АНЕВРИЗМЫ ПОДКОЛЕННОЙ АРТЕРИИ
Затевахин И.И., Матюшкин А.В., Демидов И.Ю., Мамаева Д.А., Лобачев А.А.
105203, г. Москва, ул. Нижняя Первомайская, 70, e-mail: nmhc@mail.ru

ХИРУРГИЧЕСКОЕ ЛЕЧЕНИЕ ПАЦИЕНТА С ГИГАНТСКОЙ МЕНИНГИОМОЙ ОСНОВАНИЯ ПЕРЕДНЕЙ ЧЕРЕПНОЙ ЯМКИ
Германович В.В., Осипов И.И., Есин А.И., Никонова О.В., Симонян А.С.
105203, г. Москва, ул. Нижняя Первомайская, 70, e-mail: nmhc@mail.ru

ХИРУРГИЧЕСКОЕ ЛЕЧЕНИЕ ПАЦИЕНТА С СИНДРОМОМ АОРТО-МЕЗЕНТЕРИАЛЬНОЙ КОМПРЕССИИ
Батрашов В.А, Юдаев С.С., Башилов С.А., Сергеев О.Г., Яшкин М.Н., Манафов Э.Н.
105203, г. Москва, ул. Нижняя Первомайская, 70, e-mail: nmhc@mail.ru

ГЕМАНГИОМА ТОНКОЙ КИШКИ
Шахназарян А.М., Шахназарян Н.Г., Боташева В.С., Сахаров В.А. Ищенко А.В.
355017, г. Ставрополь, ул. Мира, д. 310, e-mail: nmhc@mail.ru

ЛЕЧЕНИЕ НЕСТАБИЛЬНОЙ ГРУДНОЙ КЛЕТКИ ПРИ ПОЛИТРАВМЕ
Котов И.И., Агишев Р.Г., Козарь О.К., Федоркин Д.В.
e-mail: i.i.kotov@mail.ru

ПРАВИЛА ДЛЯ АВТОРОВ

В журнал «Вестник Национального медико-хирургического Центра им. Н.И. Пирогова» принимаются статьи и сообщения по наиболее значимым вопросам клинической и теоретической медицины, здравоохранения, медицинского образования и истории медико-биологических наук. Принятые статьи публикуются бесплатно. Рукописи статей авторам не возвращаются.

1. Работы для опубликования в журнале должны быть представлены в соответствии с данными требованиями. Рукописи, оформленные не в соответствии с требованиями, к публикации не принимаются.

2. Статья должна сопровождаться:

• направлением руководителя организации/учреждения в редакцию журнала;

• экспертным заключением организации/учреждения о возможности опубликования в открытой печати.

• подписями всех авторов

3. Не допускается направление в редколлегию работ, напечатанных в других изданиях или уже отправленных в другие редакции.

Объем оригинальных научных статей и материалов по истории медицины не должен превышать 12 страниц, с учетом вышеизложенных требований; обзорных исследований – 20 страниц.

4. Текст рукописи должен быть тщательно выверен и не содержать грамматических, орфографических и стилистических ошибок.

5. Текст рукописи должен быть выполнен в в редакторе MS Word 98 или в более поздней версии (расширение doc или rtf) и представлен в печатном и электронном вариантах:

a. Печатный вариант следует распечатать на одной стороне листа размера А4. Шрифт Times New Roman 14, через 1,5 интервала, табуляции – 1,27 см. Поля: левое – 3 см, правое – 1,5 см, верхнее и нижнее – 2 см. Выравнивание – по ширине; без переносов. Первая страница не нумеруется; нумерация остальных страниц – последовательная, начиная с цифры 2, расположение номеров страниц – справа снизу.

b. электронный вариант на электронном носителе (дискета 3,5"; CD-диск; USB-накопители) Дискета или CD-ROM диск должны быть подписаны с указанием названия статьи, первого автора и контактной информации (адрес электронной почты; телефон). Кроме того, электронные варианты публикаций могут быть присланы на адреса электронной почты: nmhc@mail.ru; dr.travin@mail.ru в виде прикрепленного файла.

6. В начале первой страницы указываются название статьи прописными буквами; в следующей строке – фамилия и инициалы автора/ов строчными буквами; в следующей строке – полное наименование учреждения, где выполнена работа (допускается приводить сокращенно организационно-правовую форму и ведомственную принадлежность), с указанием подразделения (кафедры, лаборатории и т.д.), электронный адрес и контактный телефонный номер автора, ответственного за связь с редколлегией. Если соавторы публикации работают в разных учреждениях, принадлежность авторов к ним обозначается после инициалов надстрочными арабскими цифрами. Соответственно, в строке «наименование учреждения» названия этих учреждений предваряются надстрочными арабскими цифрами.

Первая страница должна содержать резюме (объемом не более 250 слов), в котором излагаются основные результаты, новые и важные аспекты исследования. Резюме не должно содержать аббревиатур. Далее должны быть приведены ключевые слова.

Ниже содержание этого раздела (название публикации, информация об авторах и учреждении, резюме и ключевые слова) дублируется на английском языке.

7. В разделе «материалы и методы исследования» приводятся точные названия использованных приборов, реактивов, компьютерных программ и т.д., с указанием фирмы-изготовителя и страны.

8. При описании клинических наблюдений не допускается упоминание фамилий пациентов, номеров историй болезни, в том числе на рисунках. При изложении экспериментов на животных следует указывать, соответствовало ли содержание и использование лабораторных животных национальным законам, рекомендациям национального совета по исследованиям, правилам, принятым в учреждении.

9. Иллюстрации должны быть четкие, контрастные. Цифровые версии иллюстраций должны быть сохранены в отдельных файлах в формате Tiff или JPEG, с разрешением не менее 300 dpi и последовательно пронумерованы. Диаграммы должны быть представлены в исходных файлах. Перед каждым рисунком, диаграммой или таблицей в тексте обязательно должна быть ссылка. Подписи к рисункам должны быть отделены от рисунков, располагаться под рисунками, содержать порядковый номер рисунка, и (вне зависимости от того, располагаются ли рисунки в тексте или на отдельных страницах) представляются на отдельных страницах в конце публикации. В подписях к микрофотографиям обязательно указывается метод окраски и обозначается масштаб увеличения.

10. Таблицы (вне зависимости от того, располагаются ли они в тексте или на отдельных страницах) должны быть представлены каждая на отдельных листах в конце рукописи. Таблица должна иметь порядковый номер и заголовок, кратко отражающий ее содержание. Заглавие «Таблица № …» располагается в отдельной строке и центрируется по правому краю.

11. Библиографические ссылки в тексте должны даваться цифрами в квадратных скобках в соответствии со списком литературы в конце статьи. В начале списка в алфавитном порядке указываются отечественные авторы, затем, также в алфавитном порядке, – иностранные.

12. Библиографическое описание литературных источников должно соответствовать требованиям ГОСТ 7.1-2003 «Библиографическая запись. Библиографическое описание документа. Общие требования и правила составления».

ПРИМЕРЫ:

Книга с одним автором
Кабанова С.А. Научная школа академика Б.В. Петровского. – М.: Б.и., 2001. – 216 с.

Книга с двумя авторами
Шевченко Ю.Л., Матвеев С.А. Клеточные технологии в сердечно-сосудистой хирургии. – М.: Медицина, 2005. – 160 с.

Книга с тремя авторами
Шевченко Ю.Л., Матвеев С.А., Чечеткин А.В. Кардиохирургическая трансфузиология. – М.: Классик-Консалтинг, 2000. – 128 с.

Книга с четырьмя авторами и более
Вейн А.М., Вознесенская Т.Г., Воробьёва О.В. и др. Вегетативные расстройства: Клиника, лечение, диагностика. – М.:мед. информ. агентство, 2000. – 749 с.

Автореферат
Сакович В.А. Клиника, диагностика и лечение злокачественных новообразований сердца и перикарда: Автореф. дис.... д-ра мед. наук. – Новосибирск, 2005. – 39 с.

Из сборника трудов
Шалыгин Л.Д. Суточные ритмы нейрогуморальной регуляции гемодинамики у больных артериальной гипертензией // Науч. тр. / Нац. медико-хирург. Центр. – М., 2009. – Т. 2. – С. 329–342.

Из журнала
Карпов О.Э. Ультразвуковая абляция опухолей – состояние и перспективы // Вестн. нац. медико-хирург. центра – 2008. – Т. 3, № 2. – С. 77–82.

Глава из книги
Шалыгин Л.Д. Сезонная реабилитация кардиологических больных на курорте. – М.: Изд. Рос. акад. естеств. наук, 2011. – Гл. 6. Оценка эффективности санаторно-курортной реабилитации больных с заболеваниями сердечно-сосудистой системы. – С. 172–196.

Отечественные авторы опубликованные в иностранном издании
Vasilyev M.V., Babkina Z.M., Zakharov V.P. et al. [Васильев М.В., Бабкина З.М., Захаров В.П. и др.] Hyperbaric oxygenation therapy of the patients suffering from obliteration of the lower limbs main arteries // High pressure biology and medicine. – New York. 1997. – P. 398–403.

Из сборника научных работ
Вассерман Л.И. Методы клинической психологии // Клиническая психология и психофизиология: Учеб. пособие. – СПб., 2003. – С. 109–198.

13. Редакция имеет право вести переговоры с авторами по уточнению, изменению, сокращению рукописи.

14. Присланные материалы направляются для рецензирования членам редакционного совета по усмотрению редколлегии.

ООО «ОРТОИМПЛАНТ-Н»
Официальный дистрибьютор компании SIEMENS

ПЕРЕДОВЫЕ ТЕХНОЛОГИИ В МЕДИЦИНСКОЙ ВИЗУАЛИЗАЦИИ

- Более точная и ранняя диагностика
- Более высокая скорость исследований
- Больший комфорт для пациентов

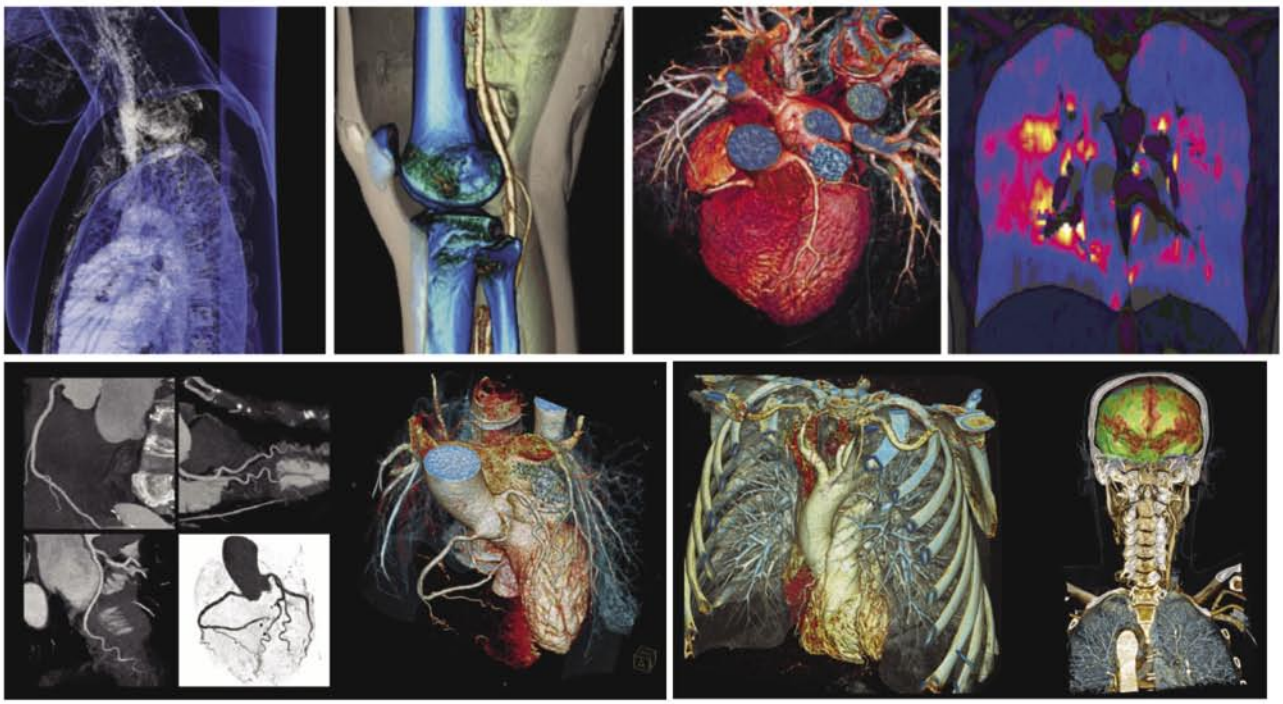

ООО «ОРТОИМПЛАНТ-Н»
390013, г. Рязань, пр. Завражнова, д. 5
Тел.: +7(909) 658-59-98 – директор по продажам Казанцев Юрий Вячеславович
E-mail: admin@ortoimplant-n.ru

На правах рекламы