

## РЕМОДЕЛИРОВАНИЕ КАМЕР СЕРДЦА ПОСЛЕ ТРАНСКАТЕТЕРНОЙ КОРРЕКЦИИ ВТОРИЧНОГО ДЕФЕКТА МЕЖПРЕДСЕРДНОЙ ПЕРЕГОРОДКИ У ПАЦИЕНТОВ СТАРШЕ 60 ЛЕТ

Гурьев В.В.\*, Зверев Д.А., Кучеренко В.С., Карелкина Е.В.,  
Уримова Е.Л., Пищугин А.С., Стрелков Д.А., Моисеева О.М.  
Национальный Медицинский Исследовательский Центр  
им. В.А. Алмазова, Санкт-Петербург

УДК: 616.125.6-039.35-053.9  
DOI: 10.25881/BPNMSC.2018.75.61.003

**Резюме.** Исследование выполнено у 53 пациентов в возрасте от 60 до 84 лет. Транскатетерная коррекция проведена всем пациентам. Функциональный класс (согласно классификации NYHA) сердечной недостаточности, эхокардиографические измерения правых камер сердца, левого предсердия, функции левого желудочка и уровня систолического давления в легочной артерии демонстрировали значительное уменьшение размеров и улучшение функции сердца. Интраоперационных осложнений не наблюдалось. У пациентов любого возраста закрытие ДМПП сопровождается улучшением клинической картины, а также снижением давления в ЛА и размеров камер сердца. Учитывая непрерывное нарастание выраженности симптомов, давления в ЛА и ремоделирование камер сердца, закрытие ДМПП показано пациентам при установлении диагноза, вне зависимости от наличия или отсутствия симптоматики, даже пациентам пожилого возраста.

**Ключевые слова:** вторичный дефект межпредсердной перегородки, транскатетерная коррекция, пожилые пациенты.

### Введение

Дефект межпредсердной перегородки (ДМПП) – один из наиболее распространенных врожденных пороков сердца (ВПС) у взрослых пациентов, частота которого достигает 25–30% в структуре впервые выявленных ВПС [1]. Нередко порок диагностируется уже в пожилом возрасте. В настоящее время коррекция ДМПП стала рутинной процедурой, которая все чаще выполняется у пациентов старших возрастных групп [2]. Ранняя хирургическая коррекция приводит к хорошим долгосрочным результатам, тем не менее ее эффективность может снижаться в зависимости от возраста оперированного пациента [3]. В серии небольших исследований показано, что хирургическая коррекция дефекта сопровождалась улучшением качества жизни пациентов и в ряде случаев увеличением продолжительности их жизни, даже у пациентов старше 60 лет [4; 5]. Однако единственное рандомизированное исследование, проведенное у пациентов старше 40 лет, продемонстрировало снижение риска прогрессирования заболевания после хирургической коррекции ДМПП, но не снижение смертности [6]. В настоящее время убедительно доказано, что

### REMODELING OF HEART CHAMBERS AFTER TRANSCATHETER CLOSURE OF SECONDARY ATRIAL SEPTAL DEFECT IN PATIENTS OLDER THEN 60

Guryev V.V.\*, Zverev D.A., Kucherenko V.S., Karelkina E.V., Urumova E.L.,  
Pishchugin A.S., Strelkov D.A., Moiseeva O.M.  
National Almazov Medical Research Centre, St. Petersburg

**Abstract.** The study consisted of 53 patients aged from 60 to 84 years. Transcatheter correction was performed in all patients. The functional class (according to the NYHA classification) of heart failure, echocardiographic measurements of right heart chambers, left atrium, left ventricular function, and systolic pressure in the pulmonary artery showed a significant reduction in size and improvement in heart function. Intraoperative complications were not observed. In patients of any age, ASD closure is accompanied by an improvement in clinical symptoms, as well as a decrease in pressure in the pulmonary artery and the size of heart chambers. Given the continuous increase in the severity of symptoms, pressure in the pulmonary artery and remodeling of the heart chambers, ASD closure is indicated to patients when making a diagnosis, regardless of the presence or absence of symptoms, even in elderly patients.

**Keywords:** secondary atrial septal defect, transcatheter correction, elderly patients.

транскатетерная коррекция ДМПП безопасна как у детей, так и у взрослых пациентов [7; 8]. Будучи значительно менее инвазивной процедурой, связанной с меньшим количеством осложнений [9], транскатетерная коррекция ДМПП становится все более привлекательным методом лечения для пациентов старшего возраста. Несмотря на то, что методика транскатетерной коррекции повсеместно принята и широко используется в качестве хирургической тактики у пациентов с вторичным ДМПП, данные о ее применении в зависимости от возраста пациентов и, в частности, у пожилых пациентов весьма ограничены. В связи с этим цель настоящего исследования – изучить влияние транскатетерной коррекции ДМПП на клинические проявления заболевания и структурно-функциональные изменения сердца у пациентов пожилого и старческого возраста.

### Материалы и методы

В исследование вошли пациенты старше 60 лет, которым была выполнена транскатетерная коррекция вторичного ДМПП. Показанием служили: выраженный лево-правый шунт ( $Q_p/Q_s \geq 1,5$ ) на уровне межпред-

\* e-mail: valeant51@gmail.com

сердной перегородки с признаками перегрузки правого желудочка вне зависимости от наличия симптоматики. Пациенты с дефектом более 40 мм в диаметре и отсутствием анатомических условий для коррекции (отсутствие трех и более краев дефекта), пациенты с сочетанием ДМПП и патологии, требующей хирургической коррекции, а также пациенты с высокой легочной гипертензией (легочным сосудистым сопротивлением >5 единиц Вуда исходно, с отрицательным вазореактивным тестом или отсутствием эффекта от назначения таргетных препаратов) для коррекции ДМПП не рассматривались.

Комплексная трансторакальная эхокардиография с использованием М и 2D-режимов, импульсного (PW) и постоянно-волнового (CW) доплера, цветного доплеровского картирования выполнялась до вмешательства, а также в процессе динамического наблюдения по стандартному протоколу [10]. Величина шунта на уровне межпредсердной перегородки (Qp/Qs) измерялась с помощью интегралов скорости от времени, а также площадей поперечного сечения в соответствующих участках легочной артерии и выводного тракта левого желудочка [11]. Чреспищеводная эхокардиография проводилась интраоперационно всем пациентам, отобранным для транскатетерной коррекции ДМПП с целью оценки анатомических характеристик дефекта с измерением краев и размеров дефекта для последующего выбора размера окклюдера.

Катетеризация правых камер сердца осуществлялась в соответствии с рекомендациями Европейского общества кардиологов и Европейского респираторного общества 2015 г. [12].

Все процедуры проводились под общей эндотрахеальной анестезией доступом через общую бедренную вену под эхокардиографическим и флюороскопическим контролем. У пациентов с анамнезом ишемической болезни сердца перед закрытием дефекта выполнялась коронарография. Размер шунта на уровне МПП определялся по методу Фика. Диаметр дефекта рассчитывался с помощью полипроекционной чреспищеводной эхокардиографии и флюороскопии с измерением окклюдирующего диаметра баллонного катетера. Окклюдер выбирался на 2–4 мм больше максимально полученного размера по данным как эхокардиографии так и сайзинга. Терапия аспирином (100 мг/сут.) начиналась как минимум за два дня до вмешательства и продолжалась в течение 6 месяцев после процедуры. Терапия клопидогрелем (75 мг/сут.) осуществлялась в течение 2 месяцев. Периоперационно всем пациентам проводилась профилактики инфекционного эндокардита. Интраоперационно вводился нефракционированный гепарин из расчета 50–100 МЕ/кг массы тела.

Повторное обследование, включающее физикальный осмотр, трансторакальное ЭхоКГ, проводилось через сутки после операции, перед выпиской из стационара, через 6 и 12 месяцев, в дальнейшем ежегодно.

Статистический анализ проведен с использованием статистической программы SPSS (version 22.0, SPSS Inc, Chicago, Ill). Непрерывные переменные после проверки нормальности распределения (по критерию Колмогорова-Смирнова) были выражены, как средние и стандартные отклонения. Разница между исходными данными и последующих наблюдений анализировались с помощью применения критерия Уилкоксона и Фридмана. Анализ распределений категориальных переменных в группах до и после вмешательства производился с помощью критерия Пирсона и точного критерия Фишера для дихотомических переменных.

## Результаты

В исследование включено 53 пациента, из которых 42 женщины. Средний возраст обследованных составил 65±4 года (от 60 до 83 лет). Клиническая характеристика пациентов представлена в таблице 1. Ограничение толерантности к физической нагрузке и одышка были самыми распространенными симптомами. Стоит отметить, что несмотря на гемодинамически значимый лево-правый шунт у 15% (n = 8) пациентов порок протекал бессимптомно (I–II функциональный класс по NYHA), и лишь

Табл. 1. Клинико-анатомическая характеристика пациентов до и после коррекции порока

Показатели	До коррекции	12 месяцев после коррекции	P
Возраст (лет)	65,16±4,6		
Пол, n (женский %)	42 (79,2%)		
NYHA 0, n (%)	4 (7,5%)	4 (7,5%)	p = 0,023
NYHA I, n (%)	4 (7,5%)	11 (20,7%)	
NYHA II, n (%)	31 (58,5%)	33 (62,2%)	
NYHA III, n (%)	12 (22,6%)	2 (3,7%)	
NYHA IV, n (%)	1 (1,8%)	0	
Клапанная патология, n (%)	12 (22,6%)		
ГБ, n (%)	41 (77,4%)		
Сахарный диабет, n (%)	7 (13,2%)		
Поражение коронарного русла, n (%)	13 (24,5%)		
Ангиопластика и стентирование, n (%)	6 (11,32%)		
ОНМК, n (%)	2 (3,8%)		
<b>Анатомическая характеристика дефекта</b>			
Qp/Qs		2,56±0,78	
Размер дефекта		19,47±6,71	
Размер окклюдера (мм)		24,37±8,22	
Аневризма МПП, n (%)		14 (26,4%)	
Размер аневризмы		7,79±11,74	
Окклюдирующий диаметр («sizing balloon» мм)		22,37 ±7,08	
Отсутствие переднего края дефекта, n (%)		27 (50,9%)	
Отсутствие верхнего края дефекта, n (%)		9 (17%)	
Отсутствие заднего края дефекта, n (%)		2 (3,8%)	
Отсутствие нижнего края дефекта, n (%)		0	
Отсутствие двух краев, n (%)		16 (30,18%)	
Отсутствие одного края, n (%)		12 (22,64%)	

Примечание: ГБ – гипертоническая болезнь; ОНМК – острое нарушение мозгового кровообращения; Qp – легочный кровоток; Qs – системный кровоток; МПП – межпредсердная перегородка; ЛА – легочная артерия; ПП – правое предсердие; ЛП – левое предсердие; ПЖ – правый желудочек.

1 пациент (1,9%) имел IV функциональный класс сердечной недостаточности. Всем пациентам перед имплантацией окклюдера проводилась коронароангиография, однако только 11,3% (n = 6) потребовалось выполнить чрескожное коронарное вмешательство перед коррекцией порока.

Исходные эхокардиографические параметры сердца представлены в таблице 2. Длительная объемная перегрузка приводила к выраженной дилатации правых камер сердца и повышению давления в легочной артерии, но так же увеличению размеров левого предсердия. Однако, несмотря на это фракция выброса ЛЖ осталась сохранена у всех пациентов.

Анатомическая характеристика дефекта и инвазивные параметры гемодинамики представлены в таблице 1. Все пациенты имели одиночный дефект в межпредсердной перегородке. Окклюдирующий диаметр дефекта, который измерялся по талии баллонного катетера в среднем был равен  $22,4 \pm 7,1$  мм, измерялся только у пациентов с аневризматически измененной межпредсердной перегородкой и дефицитом одного или двух краев. Аневризма МПП наблюдалась у 26,4% пациентов (n = 14). Отсутствие двух краев дефекта встречалось у 30,2% (n = 16), одного – у 22,6% (n = 12) пациентов.

У всех пациентов транскатетерная коррекция порока проведена успешно без развития клинически значимых осложнений. Только у одного пациента во время имплантации окклюдера произошел частичный разрыв дефекта в мембранозной части, вследствие чего пришлось прибегнуть к использованию устройства большего размера. Полная окклюзия дефекта достигнута у 100% пациентов. Размер имплантируемого окклюдера находился в диапазоне от 10 до 40 мм и в среднем составил  $24,4 \pm 8,2$  мм.

Спустя год три пациента выбыли из исследования в связи со смертью. Ни одна из зарегистрированных смертей не была связана с ранее выполненной коррекцией. У двух пациентов, выбывших из исследования, зарегистрировано острое нарушение мозгового крово-

Табл. 2. Эхокардиографические данные пациентов до и после коррекции вторичного ДМПП

Показатели	До коррекции	6 месяцев после коррекции	12 месяцев после коррекции	P
ЛП (мм)	47,46±6,90	46,13±6,75	45,36±6,77	p = 0,000
Индекс объема ЛП (мл/м <sup>2</sup> )	49,35±17,86	45,84±15,80	44,52±17,18	p = 0,000
ПП поперечный размер (мм)	48,92±8,15	46,24±7,04	44,004±9,21	p = 0,000
ПП продольный размер (мм)	60,90±9,11	56,72±8,5	52,71±6,62	p = 0,000
ПЖ парастеральная позиция (мм)	38,45±6,74	36,53±5,96	34,93±6,10	p = 0,000
ПЖ 4-х камерная позиция (мм)	43,24±7,88	40,10±6,97	37,85±5,29	p = 0,000
СДЛА (мм рт. ст.)	53,09±12,81	43,51±10,42	38,12±8,43	p = 0,000

обращения: ишемический и геморрагический инсульт. Последний диагностирован у больного, получающего антикоагулянтную терапию по поводу фибрилляции предсердий. Третий пациент умер от прогрессирования онкологического заболевания.

В процессе динамического наблюдения выявлено закономерное уменьшение размеров правого предсердия (Рис. 1).

Аналогичная динамика выявлена и в отношении диастолического размера правого желудочка (Рис. 2).

Зафиксировано снижение расчетного систолического давления в легочной артерии (Рис. 3).

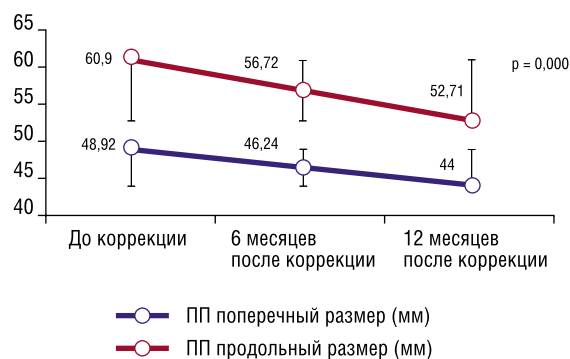


Рис. 1. Размер правого предсердия

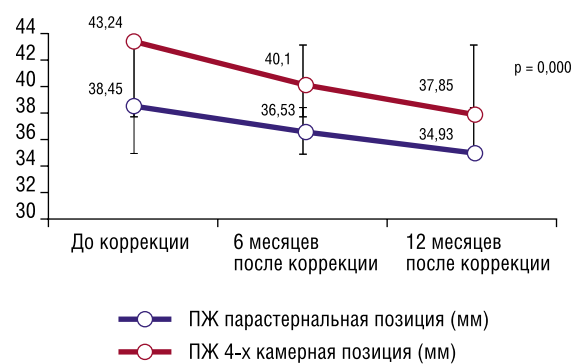


Рис. 2. Размер правого желудочка

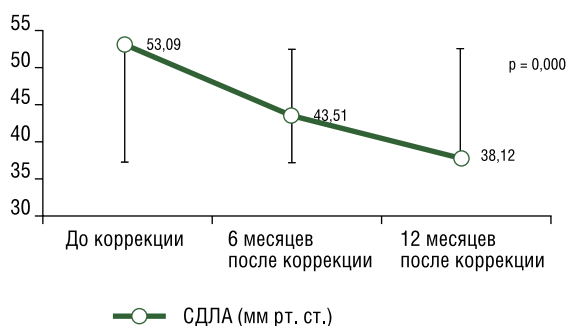


Рис. 3. СДЛА (мм рт. ст.)

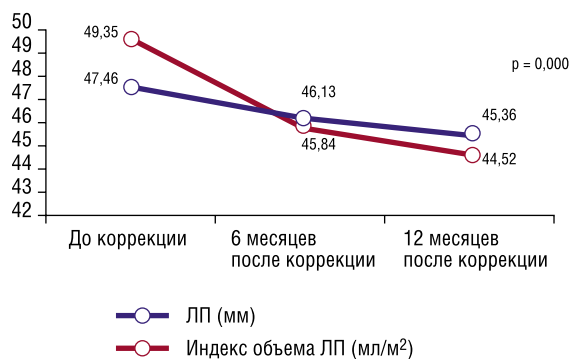


Рис. 4. Размер и объема левого предсердия

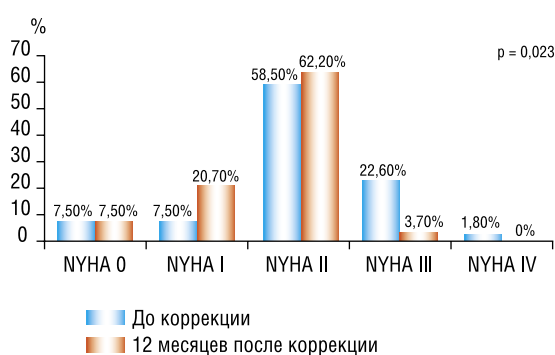

Рис. 5. Динамика изменения СН

Размер и индекс объема левого предсердия так же претерпели процесс положительного ремоделирования и при дальнейшем анализе оказались статистически значимыми (Рис. 4).

Структурные изменения камер сердца сопровождались снижением функционального класса сердечной недостаточности (Рис. 5).

## Обсуждение

Целесообразность коррекции ДМПП у лиц пожилого возраста по-прежнему остается дискуссионным вопросом. Транскатетерная коррекция в сравнении с кардиохирургическим вмешательством имеет несомненные преимущества вследствие меньшей инвазивности и, следовательно, коротких сроков пребывания в стационаре [13]. В публикуемых работах, включая и наши данные, не выявлено летальных исходов, связанных с самой процедурой [8; 9]. Тогда как хирургическая коррекция связана со значительным уровнем смертности среди пациентов пожилого возраста [3; 4]. В рамках настоящего исследования проанализированы клинические данные и результаты структурно-функциональных изменений сердца в процессе длительного динамического наблюдения, которые позволили сделать вывод об эффективности и безопасности транскатетерной коррекции ДМПП у пожилых пациентов. Настоящее исследование демонстрирует снижение числа пациентов с III и IV ФК по NYHA. Тем

не менее, большая часть пациентов осталась на уровне II ФК, но ни у одного из обследованных пациентов не выявлено прогрессирования клинических проявлений сердечной недостаточности.

В настоящем исследовании пациенты со значительно повышенным легочным сосудистым сопротивлением были исключены из наблюдения. Несмотря на это, исследование убедительно демонстрирует, что после коррекции порока давление в легочной артерии значительно снижалось. G. Yong с соавт. (2009) в своих исследованиях продемонстрировали, что пациенты, имеющие высокую легочную гипертензию, характеризуются значительным уменьшением давления в легочной артерии после транскатетерной коррекции порока. Однако, у них ниже шансы достичь нормальных показателей давления в легочной артерии и избавиться от клинических проявлений, связанных с легочной гипертензией [14].

Закрытие ДМПП, как известно, ведет к значительному уменьшению размеров предсердий, правого желудочка и увлечению размеров левого желудочка с увеличением ударного объема. По данным К. Тео и соавт. (2008), уменьшение размеров обоих предсердий и правого желудочка наблюдается сразу после коррекции порока и далее продолжается на протяжении 3–6 месяцев. Однако, уменьшение размеров левого предсердия оказались не значимыми [15]. Аналогичные данные на примере пожилых пациентов получены и в нашем исследовании с тем исключением, что процесс ремоделирования левого предсердия оказался более выраженным.

На данный момент единственное рандомизированное исследование, касающееся хирургической коррекции ДМПП у взрослых пациентов, не показало увеличения продолжительности жизни. Но стоит отметить, что оно было ограничено исключением пациентов с тяжелой симптоматикой и коротким периодом наблюдения. Тем не менее, в некоторых исследованиях утверждается, что увеличение продолжительности жизни все же имеется [6]. Стоит заметить, что транскатетерная коррекция вторичного ДМПП связана практически с нулевой интраоперационной летальностью даже у пожилых пациентов.

Основным ограничением данного анализа является то, что оно проводилось без рандомизации, а следовательно, не имело контрольной группы, что не позволяет изучить влияние транскатетерной коррекции вторичного ДМПП на продолжительность жизни. Объективные данные, такие как размеры камер сердца и давление в легочной артерии, были получены в процессе исследования. Более того, улучшение функционального состояния пациентов коррелировало с изменениями указанных параметров.

## Выводы

Транскатетерная коррекция вторичного ДМПП может успешно и безопасно проводиться у больных любого возраста. Уменьшение размеров предсердий, правого желудочка и уменьшение давления в легочной

артерии, а также улучшение клинических проявлений ожидаемо у пациентов всех возрастных групп. Тем не менее, наилучшие результаты достигаются у пациентов с наименьшими функциональными нарушениями и с наименее выраженным повышением давления в легочной артерии. Учитывая непрерывное нарастание симптомов, ремоделирование камер сердца и повышение давления в легочной артерии, коррекция порока показана всем пациентам сразу после верификации диагноза, даже если это пациенты пожилого возраста.

**Авторы заявляют об отсутствии конфликта интересов.**

#### ЛИТЕРАТУРА/REFERENCES

- Lindsey, J.B., Hillis, L.D. Clinical update: atrial septal defect in adults // *The Lancet*. – 2007. – Т. 369. – №. 9569. – P. 1244-1246. DOI: 10.1016/S0140-6736(07)60576-5.
- Karamlou, T., Diggs, B.S., Ungertleider, R.M., McCrindle, B.W., Welke, K.F. The rush to atrial septal defect closure: is the introduction of percutaneous closure driving utilization? // *The Annals of thoracic surgery*. – 2008. – Т. 86. – №. 5. – P. 1584-1591. DOI: 10.1016/j.athoracsur.2008.06.079.
- Murphy, J.G., Gersh, B.J., McGoon, M.D., Mair, D.D., Porter, C.B.J., Ilstrup, D.M. Long-term outcome after surgical repair of isolated atrial septal defect: follow-up at 27 to 32 years // *New England Journal of Medicine*. – 1990. – Т. 323. – №. 24. – P. 1645-1650. DOI: 10.1056/NEJM199012133232401.
- St John Sutton, M.G., Tajik, A.J., McGoon, D.C. Atrial septal defect in patients 60 years and older: operative results and longterm postoperative followup // *Circulation*. – 1981. – Т. 84. – P. 402-409.
- Nasrallah, A.T., Hall, R.J., Garcia, E.F. R.A.I.N., Leachman, R.D., Cooley, D.A. Surgical repair of atrial septal defect in patients over 60 years of age. Long-term results // *Circulation*. – 1976. – Т. 53. – №. 2. – P. 329-331.
- Attie, F., Rosas, M., Granados, N., Zabal, C., Buendía, A., Calderón, J. Surgical treatment for secundum atrial septal defects in patients > 40 years old: a randomized clinical trial // *Journal of the American College of Cardiology*. – 2001. – Т. 38. – №. 7. – P. 2035-2042. DOI: 10.1016/S0735-1097(01)01635-7.
- Butera, G., Romagnoli, E., Carminat, M., Chessa, M., Piazza, L., Negura, D., Frigiola, A. Treatment of isolated secundum atrial septal defects: impact of age and defect morphology in 1,013 consecutive patients // *American heart journal*. – 2008. – Т. 156. – №. 4. – P. 706-712. DOI: 10.1016/j.ahj.2008.06.008.
- Majunke, N., Bialkowski, J., Wilson, N., Szkutnik, M., Kusa, J., Baranowski, A., Sievert, H. Closure of atrial septal defect with the Amplatzer septal occluder in adults // *The American journal of cardiology*. – 2009. – Т. 103. – №. 4. – P. 550-554. DOI: 10.1016/j.amjcard.2008.10.018.
- Rosas, M., Zabal, C., Garcia Montes, J., Buendia, A., Webb, G., Attie, F. Transcatheter versus surgical closure of secundum atrial septal defect in adults: impact of age at intervention. A concurrent matched comparative study // *Congenital heart disease*. – 2007. – Т. 2. – №. 3. – P. 148-155. DOI: 10.1111/j.1747-0803.20-07.00091.x.
- Lang, R.M., Badano, L.P., Mor-Avi, V., Afilalo, J., Armstrong, A., Ernande, L., Flachskampf, F.A., Foster, E., Goldstein, S.A., Kuznetsova, T., Lancellotti, P., Muraru, D., Picard, M.H., Rietzschel, E.R., Rudski, L., Spencer, K.T., Tsang, W., Voigt, Jens-Uwe, Recommendations for cardiac chamber quantification by echocardiography in adults: an update from the American Society of Echocardiography and the European Association of Cardiovascular Imaging // *European Heart Journal-Cardiovascular Imaging*. – 2015. – Т. 16. – №. 3. – P. 233-271. DOI: 10.1093/ehjci/jev014.
- Dittmann, H., Jacksch, R., Voelker, W., Karsch, K.R., Seipel, L. Accuracy of Doppler echocardiography in quantification of left to right shunts in adult patients with atrial septal defect // *Journal of the American College of Cardiology*. – 1988. – Т. 11. – №. 2. – P. 338-342. DOI: 10.1016/0735-1097(88)90099-X.
- Galiè, N., Hoeper, M.M., Humbert, M., Torbicki, A., Vachiery, J.L., Barbera, J.A., Gomez-Sanchez, M.A. Guidelines for the diagnosis and treatment of pulmonary hypertension: the Task Force for the Diagnosis and Treatment of Pulmonary Hypertension of the European Society of Cardiology (ESC) and the European Respiratory Society (ERS), endorsed by the International Society of Heart and Lung Transplantation (ISHLT) // *European heart journal*. – 2009. – Т. 30. – №. 20. – P. 2493-2537. DOI: 10.1093/eurheartj/ehp297.
- Du, Z.D., Hijazi, Z.M., Kleinman, C.S., Silverman, N.H., Larntz, K. Comparison between transcatheter and surgical closure of secundum atrial septal defect in children and adults: results of a multicenter nonrandomized trial // *Journal of the American College of Cardiology*. – 2002. – Т. 39. – №. 11. – P. 1836-1844. DOI: 10.1016/S0735-1097(02)01862-4.
- Yong, G., Khairy, P., De Guise, P., Dore, A., Marcotte, F., Mercier, L.A., Noble, S., Ibrahim, R. Pulmonary arterial hypertension in patients with transcatheter closure of secundum atrial septal defects: a longitudinal study // *Circulation: Cardiovascular Interventions*. – 2009. – C. CIRCINTERVENTIONS. 108.826560.
- Teo, K.S.L., Dundon, B.K., Molaee, P., Williams, K.F., Carbone, A., Brown, M.A., Disney, P.J., Sanders, P., Worthley, S.G. Percutaneous closure of atrial septal defects leads to normalisation of atrial and ventricular volumes // *Journal of Cardiovascular Magnetic Resonance*. – 2008. – Т. 10. – №. 1. – P. 55. DOI: 10.1186/1532-429X-10-55.