

ПРАВОВЫЕ АСПЕКТЫ ИДЕНТИФИКАЦИИ ЛИЧНОСТИ ПОСЛЕ ТРАВМ, УВЕЧИЙ, МЕДИЦИНСКИХ ПРОЦЕДУР В ЧЕЛЮСТНО-ЛИЦЕВОЙ ОБЛАСТИ

Епифанов С.А.*¹, Крайнюкова Л.А.¹, Сингилевич Д.А.^{2,3},
Матвеев С.А.¹, Зангиева О.Т.¹

DOI: 10.25881/20728255_2023_19_1_149

¹ ФГБУ «Национальный медико-хирургический Центр им. Н.И. Пирогова», Москва

² ФКУ «Центральный военный клинический госпиталь им. П.В. Мандрыка», Москва

³ Международный юридический институт, Москва.

Резюме. После проведения хирургического вмешательства на лице актуализируется вопрос идентификации гражданина, изменившего внешность. Для обеспечения эффективной правоприменительной деятельности в данной сфере следует разработать методологию критериальной оценки существенного изменения внешности в результате травм, увечий и медицинских процедур.

Ключевые слова: челюстно-лицевая область, огнестрельные ранения, минно-взрывная травма, ортогнатическая операция, изменение внешности.

Наша индивидуальность тесно связана с лицом, именно по нему создается эффект «узнаваемости», и шрамы на нем, вызванные травмой, болезнью или медицинскими процедурами, оказывают прямое воздействие на личность и взаимоотношения с окружающими. И чем более существенные изменения лица произошли, тем более проблематичным становится реализация определенных прав и свобод, связанных с идентификацией личности при поездках как по России, так и за ее пределами, при совершении сделок и проведении финансовых операций. Использование современных технологий для биометрического контроля при изготовлении документов, при организации доступа в различные организации требуют от гражданина соответствия внешности фотографическому изображению в документах, удостоверяющих личность, что не может быть реализовано при изменении антропометрических показателей лица.

Однако, до настоящего времени остается дискуссионным вопрос относительно определения «существенное изменение внешности» как с медицинской, так и с юридической точек зрения. Анализируя правовой аспект проблемы, следует подчеркнуть, что в российском законодательстве не существует критериев понятия «существенное изменение внешности» [1]. Согласно буквальному толкованию юридических норм право определять, изменилась ли внешность человека вследствие травм, заболевания или медицинских процедур, остается за

LEGAL ASPECTS OF PERSONAL IDENTIFICATION AFTER INJURIES, MUTILATIONS, MEDICAL PROCEDURES IN THE MAXILLOFACIAL REGION

Epifanov S.A.*¹, Krainyukova L.A.¹, Singilevich D.A.^{2,3}, Matveev S.A.¹, Zangieva O.T.¹

¹ Pirogov National Medical and Surgical Center, Moscow

² Central Military Clinical Hospital. P.V. Mandryka, Moscow

³ International Law Institute, Moscow

Abstract. Summary: after surgical intervention on the face, the issue of identification of a citizen who has changed his appearance is being updated. To ensure effective law enforcement in this area, it is necessary to develop a methodology for the criterion assessment of significant changes in appearance as a result of injuries, mutilations and medical procedures.

Keywords: maxillofacial region, gunshot wounds, mine-explosion injury, orthognathic surgery, change of appearance.

самим пациентом, а не за представителем уполномоченных органов государства. Это означает, что сотрудники подразделений по вопросам миграции территориальных органов МВД России, в чью компетенцию входит решение вопроса о замене документов (далее — сотрудники МВД), не вправе отказывать гражданину, перенесшему травму или хирургическое вмешательство на лице, в просьбе заменить паспорт в связи с изменением внешности, но при приеме документов должны установить тождественность личности заявителя с лицом, изображенным на фотографиях в заменяемом паспорте и на представленных фотографиях, так как, несут уголовную ответственность за незаконную выдачу паспорта.

Таким образом, в правоприменительной практике имеет место коллизия, связанная с правом требования / необходимостью предоставления медицинских документов, подтверждающих факт вмешательства, изменившего, по мнению заявителя, его внешность и являющегося основанием для замены паспорта.

Причина этой коллизии видится в недооценке медицинского критерия проблемы установления существенных изменений внешности, в отсутствии правовой регламентации использования медицинских документов как объективного критерия оценки объема и качества изменений личности заявителя, подвергшегося хирургическому вмешательству на лице и обратившегося за заменой паспорта.

* e-mail: cmfsurg@gmail.com

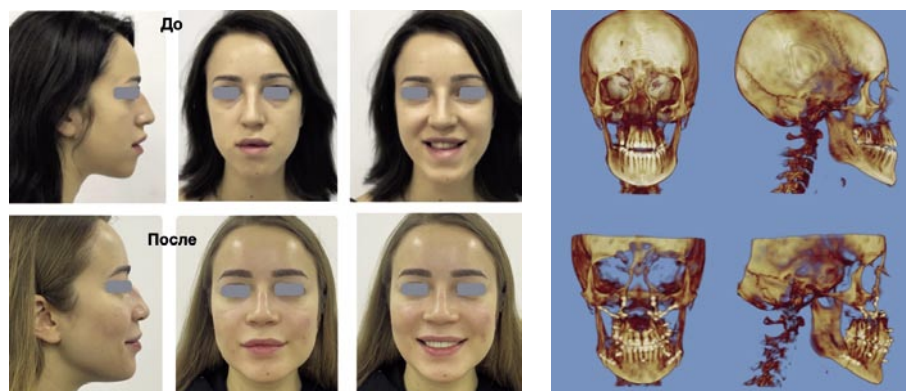


Рис. 1. Фотография и компьютерная томография пациентки до и после проведения хирургической коррекции прикуса.

Изменение внешности человека вследствие хирургического вмешательства может происходить как по его желанию, так и по другим причинам. Но независимо от волеизъявления граждан после проведения хирургического вмешательства на лице актуализируется вопрос идентификации гражданина, изменившего внешность.

Так, в случае непреднамеренного изменения внешности, анализ специальной литературы показал, что вопросы терминологии и классификации ранений и травм челюстно-лицевой области (ЧЛО), в том числе по степени выраженности повреждений, до конца не решены и являются предметом дискуссии. В ряде баллистических исследований показано, что универсальных картин повреждений или тяжести ранения не существует. Рядом авторов разработана критериальная классификация травм и повреждений челюстно-лицевой области, которая позволяет оценить степень тяжести и локализацию повреждений при минно-взрывных ранениях и травмах ЧЛО, которая может служить основой для принятия решения о необходимости замены документов удостоверяющих личность [2].

Не менее актуальным остается вопрос идентификации в случае добровольного волеизъявления граждан при устранении врожденных дефектов или возрастных изменений внешности. Так, по данным общества специалистов в области челюстно-лицевой хирургии за 2022 год в России было сделано более 500 ортогнатических операций (устранение скелетных форм нарушений прикуса), в результате которых могут быть изменены ключевые точки лица (антропометрические показатели), обеспечивающие идентификацию по эталонному шаблону. Так, после проведения лечения пациента по поводу врожденной патологии, связанной с нарушением прикуса, изменилась внешность, но эффект «узнаваемости» основан только на мнении самого пациента и его ближайшего окружения (Рис. 1).

Вопросам идентификации личности граждан после существенного изменения внешности в российской научной среде уделяется достаточно много внимания. Данная проблема рассматривается как с гражданско-правовой и криминалистической точек зрения, так и с медицинской позиции. Т.А. Солодова [3] затрагивает проблемы криминалистической идентификации лиц, внешний

облик которых был изменен в результате пластической операции. Правовые последствия изменения внешности вследствие медицинских процедур исследуют О.Э. Карпов, С.А. Епифанов, Е.И. Христофорова [1]. Предложения по правовому урегулированию вопросов идентификации вследствие огнестрельных и минно-взрывных ранений лица предлагают С.А. Епифанов, П.Е. Крайнюков, Д.А. Сингилевич [4].

Спектр изучаемых вопросов, связанных с изменением внешности гражданина, достаточно широк, однако остается актуальной разработка критериальной оценки существенного изменения внешности в результате травм, увечий и медицинских процедур.

Авторы заявляют об отсутствии конфликта интересов (The authors declare no conflict of interest).

ЛИТЕРАТУРА/REFERENCES

1. Карпов О.Э., Епифанов С.А., Христофорова Е.И. Цифровые технологии идентификации личности: правовые последствия изменения внешности вследствие медицинских процедур // Вестник Национального медико-хирургического Центра им. Н.И. Пирогова. — 2018. — №1. — С.16–18. [Karpov OE, Epifanov SA, Khristoforova EI. Tsifrovyye tekhnologii identifikatsii lichnosti: pravovyye posledstviya izmeneniya vneshnosti vsledstvie meditsinskikh protsedur. Vestnik Natsional'nogo mediko-khirurgicheskogo Tsentra im. N.I. Pirogova. 2018; 1: 16-18. (In Russ.)] doi: 10.25881/20728255_2023_18_3_117.
2. Епифанов С.А., Крайнюков П.Е., Матвейкин С.В., Крайнюкова Л.А. Методологические аспекты формирования клинко-анатомической классификации минно-взрывных ранений лица // Вестник НМХЦ им. Н.И. Пирогова. — 2023. — Т.18 — №1. — С.16–18. [Epifanov SA, Krainyukov PE, Matveikin SV, Krainyukova LA. Metodologicheskie aspekty formirovaniya kliniko-anatomicheskoi klassifikatsii minno-vzryvnykh ranenii litsa. Vestnik NMKhTs im. N.I. Pirogova. 2023; 18(1): 44-50. (In Russ.)] doi: 10.25881/20728255_2023_18_1_44.
3. Солодова Т.А. Особенности следственной идентификации лиц с измененной внешностью // Вестник Московского университета МВД России. — 2019. — №1. — С.201–207. [Solodova TA. Osobennosti sledstvennoi identifikatsii lits s izmenennoii vneshnost'yu. Vestnik Moskovskogo universiteta MVD Rossii. 2019; 1; 201-207. (In Russ.)] doi: 10.24411/2073-0454-2019-10049.
4. Епифанов С.А., Крайнюков П.Е., Сингилевич Д.А. Идентификация лиц с изменением внешности вследствие огнестрельных ранений лица: правовые аспекты // Юридический мир. — 2023. — №12 — С.39-44. [Epifanov SA, Krainyukov PE, Singilevich DA. Identifikatsiya lits s izmeneniem vneshnosti vsledstvie ognestrel'nykh ranenii litsa: pravovyye aspekty. Yuridicheskii mir. 2023; 12; 39-44. (In Russ.)]